第 4 回
日本消化管学会総会学術集会

The 4th Annual Meeting of the Japan Gastroenterological Association

プログラム・抄録集

2008年2月7日（木）～8日（金）

グランキューブ大阪（大阪国際会議場）

会長　荒川　哲男

大阪市立大学消化器器官制御内科学　教授

後援　大阪府、大阪市、大阪府医師会、日本病院薬剤師会

ご挨拶

第4回日本消化管学会総会学術集会
会長　荒川　哲男

謹啓　時下ますますご清祥のこととお慶び申し上げます。

さて、この度第4回日本消化管学会総会学術集会の会長を仰せつかり、医局員や関係諸氏とともに鋭意準備に努めてきましたが、あっという間にその日が目の前に来ています。

日本消化管学会は、日本消化器病学会のサテライト学会として、肝臓学会、胆道学会、膵臓学会などと同一の位置づけで3年前に発足した学会です。本学会では、消化管に関する話題を深く掘り下げてディスカッションするとの当初の趣旨が完遂されてきており、食道、胃、小腸、大腸における病態の基礎的、臨床的研究ならびに疾患の診断法・治療法の開発に関する研究発表や症例の検討が一貫して行われています。参加者は消化器内科医、消化器外科医に留まらず、小児科医、小児外科医、病理医、放射線科医、薬理学者、薬剤師、看護師など多岐にわたる分野から集い、充実した情報交換が活発に行われています。

この第4回日本消化管学会総会学術集会で、テーマを「日本発見伝－足下にある宝を発掘しよう！」としたのは、「胃潰瘍診療ガイドライン」の類に見るように、日本発信の優れた成果が必ずしも日の目を見ていない現状を少しでも打破したいという気持ちからです。そこで、日本発信の消化管に関する最近の優れた論文を紹介するPresidential Reviewという企画を始め、随所にテーマの意図を盛り込んでいます。

また、医工連携、創薬関連、化学療法管理、栄養管理など医師以外の職種の方々にも広く参画していただけるセッションを用意しています。さらに、アジアのコンセンサスを深めていく国際セッションはパワーアップを図るとともに1つのトピックに絞って討議する形を今回から始めます。今回はNSAIDs病変について討議を深め、一定のコンセンサスを得たいと考えています。

ところで、「夢」のある話が減ってきたと思いませんか？　どうしてこんなせちがらい世の中になったのか？　本学会では「夢」も大きなテーマです。東大阪市の青木豊彦氏（株式会社アオキ・東大阪市モノづくり親善大使）は大阪の夢そのものです。特別講演で町工場から宇宙にかける夢をたっぷり語っていただきます。

さて、本学会では学会主導のセッションがいくつか組まれており、同じテーマで毎回議論を重ねる企画があります。症例検討セッションと教育講演シリーズは毎回超満員で、実地医家の先生方にも喜ばれています。また、コアシンポジウムはマニアックな部分もありますが、専門家に評価が高いセッションとなっております。

いずれにしましても、大阪の良さをてんこ盛りにした会にしたいと思っておりますので、存分に楽しんでいただければうれしい限りです。皆様の多数のご参加を願っております。

謹白

平成20年1月吉日

第4回日本消化管学会総会学術集会
会長　荒川　哲男

学会理事一覧

浅香　正博　北海道大学消化器内科学
東　　健　神戸大学国際環境医学講座難治性疾患病態解析学分野
荒川　哲男　大阪市立大学消化器器官制御内科学
飯田　三雄　九州大学病態機能内科学
岩下　明徳　福岡大学筑紫病院病理部
生越　喬二　東海大学消化器外科
上西　紀夫　東京大学消化管外科学
川野　　淳　りんくう総合医療センター市立泉佐野病院
木下　芳一　島根大学第二内科
桑山　　肇　獨協医科大学越谷病院消化器内科
坂本　長逸　日本医科大学消化器内科
杉原　健一　東京医科歯科大学腫瘍外科学
杉山　敏郎　富山大学第三内科
高橋　信一　杏林大学第三内科
竹内　孝治　京都薬科大学薬物治療学教室
谷山紘太郎　長崎大学
寺野　　彰　獨協医科大学
名川　弘一　東京大学腫瘍外科
春間　　賢　川崎医科大学内科学（食道・胃腸科）
藤本　一眞　佐賀大学内科学
藤盛　孝博　獨協医科大学病理学（人体分子）
星原　芳雄　経済産業省診療所
本郷　道夫　東北大学病院総合診療部
幕内　博康　東海大学外科
棟方　昭博　弘前大学第一内科
矢花　　剛　医療法人社団道都病院内科
吉川　敏一　京都府立医科大学免疫内科学
（五十音）

概要

1．会　期
2008年2月7日（木）～8日（金）

2．会場
グランキューブ大阪（大阪国際会議場）
〒530-0005　大阪市北区中之島5丁目3-51
TEL：06-4803-5555（代表）　FAX：06-4803-5620
URL：http://www.gco.co.jp/japanese.html
アクセス：http://www.gco.co.jp/ta/index.html

3．会長
荒川　哲男
大阪市立大学消化器器官制御内科学　教授

4．テーマ
－日本発見伝－　　足下にある宝を発掘しよう！

5．事務局
大阪市立大学消化器器官制御内科学
大阪市阿倍野区旭町1-4-3
運営事務局
株式会社 勁草書房　コミュニケーション事業部内
〒112-0005　東京都文京区水道2-1-1
TEL：03-5840-6339　FAX：03-3814-6904
E-mail：4jga-office@umin.ac.jp

6．JGA Keynote Program
International Gastrointestinal Consensus Symposium（IGICS）
日　程：2008年2月8日（金）8：30～17：00
会　場：第6会場
テーマ：NSAIDs ulcer from basics to bedside; Consensus & Controversies

7．学会行事
理事会　　2008年2月6日（水）16：00～18：00　リーガロイヤルホテル大阪28階「エメラルド」
評議員会　2008年2月7日（木）17：30～18：00　グランキューブ大阪6階メインホール（第1会場）
総会　　2008年2月7日（木）18：00～18：20　　〃

8．学会関連行事
スポンサードフォーラム　1～6
2月7日（木）12：00～12：50　第3、4、5、6、7、8会場
スポンサードフォーラム　7～12
2月8日（金）12：00～12：50　第3、4、5、6、7、8会場
イブニングセミナー　1～2
2月7日（木）18：00～19：00　第2、5会場

9．次期開催案内
会期　　2009年2月12日（木）～13日（金）
会場　　京王プラザホテル（東京）
会長　　日本医科大学第三内科教授　坂本　長逸

参加者へのご案内

受付

2008年2月7日（木） 7：30～17：00
2008年2月8日（金） 7：45～16：00

参加登録

参加費受付は総合受付（グランキューブ大阪　5階ホワイエ）にて行います。
参加費　一般　　10,000円
　　会員　　8,000円
　　コメディカル　5,000円
　　研修医　　1,000円
　　学生　　無料
参加希望者は参加登録用紙に所定の事項をご記入のうえ、受付にお越しください。
参加証（ネームカード、領収証を兼ねる）を受け取り、所属・氏名をご記入のうえ、見える位置に着用ください。参加証の無い方のご入場はお断りいたします。
スポンサードフォーラムのみご参加の方も参加証が必要となります。

抄録集販売

プログラム・抄録集は事前に会員の方へは送付しております。別途購入ご希望の場合は1部2,000円にて販売致します。

年会費支払いおよび新入会受付

当日の年会費のお支払いおよび新入会の受付は総合受付にて行います。
当日は混雑が予想されます。事前に入会される方は学会ホームページよりお申し込み下さい。

企業展示

グランキューブ大阪10階1004会議室にて企業展示を開催致します。

会員懇親会

日　時　　2月7日（木）19：10～21：00
会　場　　リーガロイヤルホテル「山楽の間」
参加費　　2,000円
　　当日18：00より懇親会会場前にて受け付けます。

教育講演参加証

教育講演にご参加の先生には、会場前にて教育講演参加証を配布致します。
※参加証をご希望の方は、発表などが重なっていない限り、なるべく全ての教育講演にご出席下さいますようお願い申し上げます。

参加者へのご案内

スポンサードフォーラム

スポンサードフォーラムにご参加の先生方にはお弁当をご用意しております。各会場前にてお受け取りください。なお、数に限りがございますので、予めご了承ください。また、必ずスポンサードフォーラム会場内で食事をお済ませください。

クローク

お手荷物があります場合は5階クロークをご利用ください。

無料託児所

会場内に無料託児所をご用意しております。ご利用の際は必ず事前にお申し込みください。ご利用人数には限りがございますので、先着順とさせて頂きます。お早めにお申し込みください。

《お申し込み先》

第4回日本消化管学会総会学術集会　運営事務局
〒112-0005　東京都文京区水道2-1-1　㈱勁草書房内
電話03-5840-6339　Fax03-3814-6904
E-mail：4jga-office@umin.ac.jp

会場内での諸注意

・討論時に発言される場合には、挙手をもって座長の許可を得てご発言ください。またご発言に先立ちご所属、ご氏名を明らかにしてください。
・学会事務局の許可のない録音・録画、写真撮影を禁止致します。
・携帯電話のご使用はご遠慮ください。予めマナーモードに設定いただくか、電源をお切りくださいますようお願い致します。

演者・司会へご案内

受付

演者・司会の先生方は参加受付をお済ませのあと、必ず時間までに下記の受付にお立ち寄りください。ご出席の確認をさせて頂きます。

《口演　演者・司会》

ご担当の30分前までに５階PCセンター内　演者・司会受付までお越しください。

《ポスター　演者・司会》

ご担当の30分前までに10階1005-1007会議室前ポスター受付までお越しください。

演者へのご案内

◆口演発表

・一般演題の発表時間は口演５分、討論３分の計８分です。
・主題演題の発表時間はセッションによって異なります。事務局よりの個別のご連絡をご参照ください。
・演者は座長の支持に従って、時間厳守にてお願い致します。
・ご発表時に使用できる機材はPC１台のみです。（スライド他はご利用いただけませんので、ご注意ください。）

資料作成及び受付時のご注意

・マッキントッシュ及び動画をご使用の場合はご自信のノートPCをお持込ください。
・ご自身のノートPCを持ち込まれる場合はACアダプターを各自ご持参ください。
・メディアで持ち込まれる場合はUSBフラッシュメモリーもしくはCD-R（パケット方式以外）でお持込ください。また、PPTのバージョンはWindows版PPT2000、20003、VISTAで作成されたもののみと致します。
・ファイル名は「演題番号・演者名.PPT」としてください。（例 「CS-1-1　消化器　太郎.PPT」）
・液晶プロジェクターの解像度はXGA（1024×768）に対応しております。
・音声出力はご使用できません。
・接続はD-sub15ピン３列のコネクター（通常の外部出力端子）となります。パソコンの外部モニター出力端子の形状を事前に確認し、必要な場合は接続端子を持参してください。

パソコン側（メス）

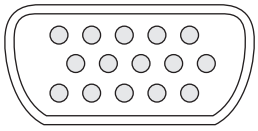

PCセンターにてコピーしましたデータは事務局の責任で発表終了後消去致します。

データ持込方法一覧

ご使用のOS	ソフト	データ持込			PC持込
		USB	CD-R	その他	
Windows	PPT2000・2003・VISTA	○	○	×	○
Macintosh	PPT	×	×	×	○

演者・司会へご案内

◆ポスター発表

・ポスターの発表時間は口演３分、討論２分の計５分です。
・ポスターパネル（横90cm×210cm）及びポスター番号は事務局にてご用意致します。発表者は、演題名、所属、演者名、発表内容のポスターをご準備ください。
・発表および討論は各ポスター前にて行います。発表者はポスター受付にて発表者リボンをお受け取りのうえ、ご着用ください。
・ポスターの掲示、撤去は下記の時間内にお願い致します。時間内に撤去されない場合には事務局にて処分させていただきますので、ご注意ください。
　掲示　8：00～ 9：00
　撤去　17：00～18：00

司会へのご案内

オーラルセッション

・司会の先生は担当セッション開始30分前までにPCセンター司会受付にて受け付けをお済ませください。
・前のセッション開始後、次座長席に着席してください。

ポスターセッション

・司会の先生は担当セッション開始30分前までにポスター会場前のポスター受付にて受け付けをお済ませください。受付の際に司会リボンをお受け取りください。
・司会リボンを着用のうえ、セッション開始５分前にはセッションのポスター付近でお待ちください。

交通と宿泊のご案内

access map

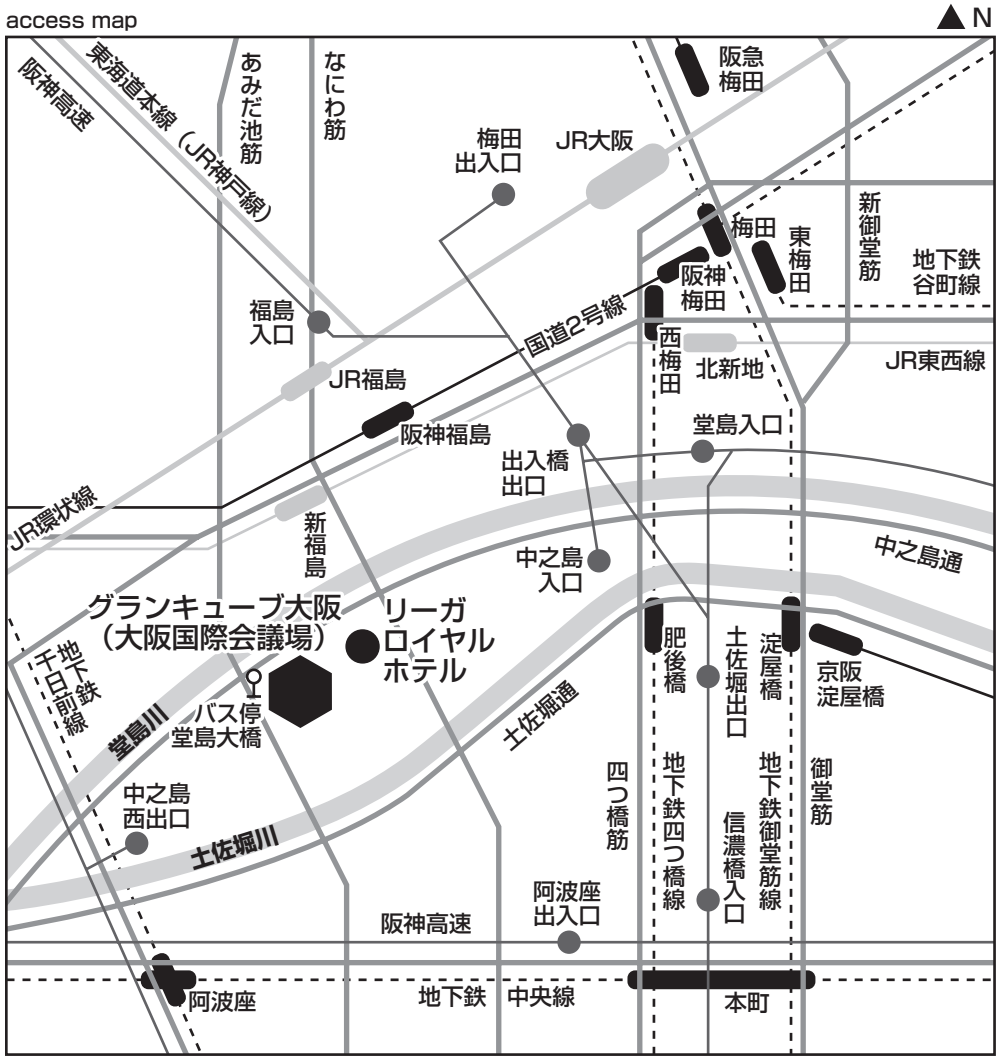

from airport

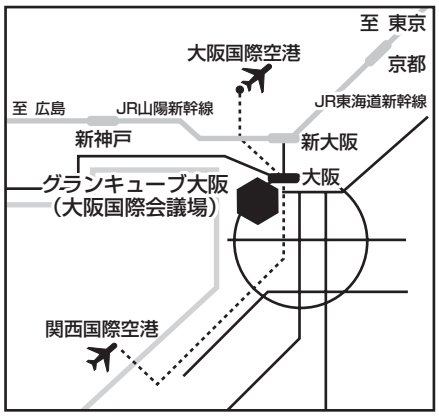

■所在地

〒530-0005大阪市北区中之島５丁目３番51号
TEL：06-4803-5555　FAX：06-4803-5620
URL：http://www.gco.co

交通と宿泊のご案内

■関西国際空港から
・JR「大阪駅」まで約55分
・南海電鉄で「難波駅」まで約30分
・空港リムジンバスでJR「大阪駅」まで約60分

■大阪国際空港（伊丹）から
・空港リムジンバスで「大阪駅」前まで約30分

■新幹線（新大阪駅から）
・JR在来線で「大阪駅」まで約５分

■周辺アクセス
・JR「大阪駅」駅前バスターミナルから、大阪市バス（53系統　船津橋行）
　または（55系統　鶴町四行）で約15分「堂島大橋」バス停下車すぐ
・JR大阪環状線「福島駅」から徒歩約10分
・JR東西線「新福島駅」（２番出口）から徒歩約10分
・阪神電鉄「福島駅」から徒歩約10分
・大阪市営地下鉄「阿波座駅」（中央線１号出口・千日前線９号出口）から徒歩10分
・シャトルバスが、「リーガロイヤルホテル」と各ターミナル（JR「大阪駅」中央北口、
　地下鉄・京阪「淀屋橋駅」西詰）の間で運行しており、ご利用いただけます

ホテル一覧

リーガロイヤルホテル（学会会場隣接）
〒530-0005　大阪市北区中之島5-3-68　TEL：(06）6448-1121／FAX（06）6448-4414
・JR東西線「新福島」駅、阪神「福島」駅より　徒歩８分
・地下鉄四ツ橋線「肥後橋」駅より　徒歩12分
URL　http://www.rihga.co.jp/osaka/

リーガグランドホテル（学会会場まで徒歩15～20分）
〒530-0005　大阪市北区中之島2-3-18　TEL：(06）6202-1212／FAX：(06）6227-5054
・JR東西線北新地駅より　徒歩５分
・JR大阪駅桜橋口より　徒歩12分
・地下鉄四ツ橋線「肥後橋」駅下車４番出口より　徒歩２分
・地下鉄御堂筋線「淀屋橋」駅下車７番出口より　徒歩10分
URL　http://www.rihga-grand.co.jp/

リーガ中之島イン（学会会場まで徒歩15～20分）
〒550-0002　大阪市西区江戸堀1-13-10　TEL：(06）6447-1122／FAX：(06）6447-1119
・地下鉄四ツ橋線「肥後橋」駅下車　２号出口上がり左後方へ15m
・地下鉄御堂筋線「淀屋橋」駅下車　徒歩５分
URL　http://www.rihga-nakanoshima-inn.co.jp/

ホテルNCB（学会会場まで徒歩約3分）
〒530-6691　大阪市北区中之島6-2-27　TEL：(06）6443-2255／FAX：(06）6443-2259
・地下鉄中央線「阿波座」駅下車　徒歩７分
URL　http://hotel-ncb.co.jp/

会場案内図

会場案内図

グランキューブ大阪
断面図

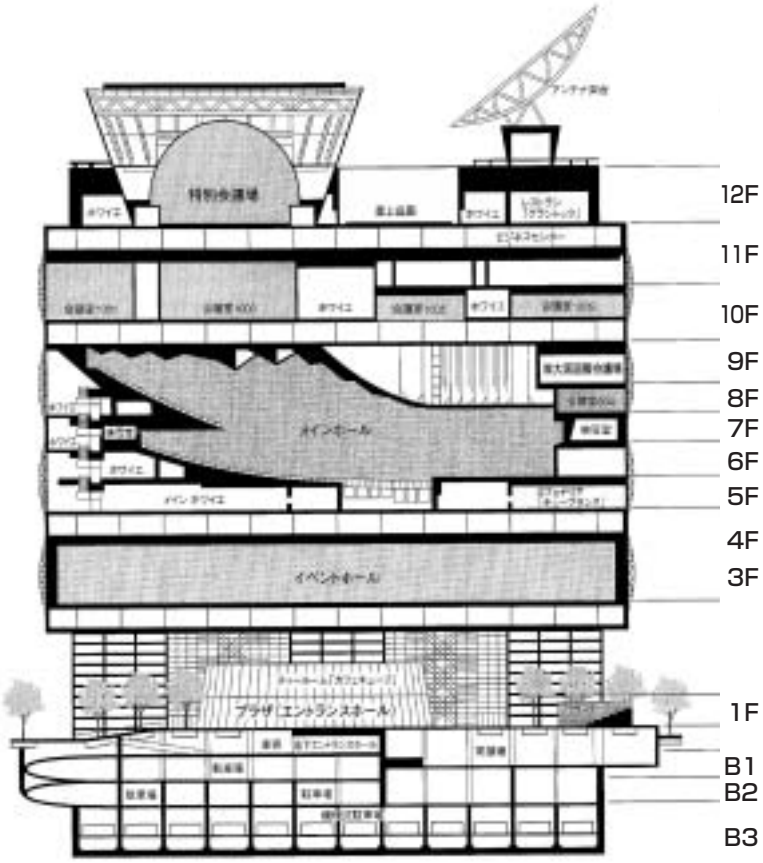

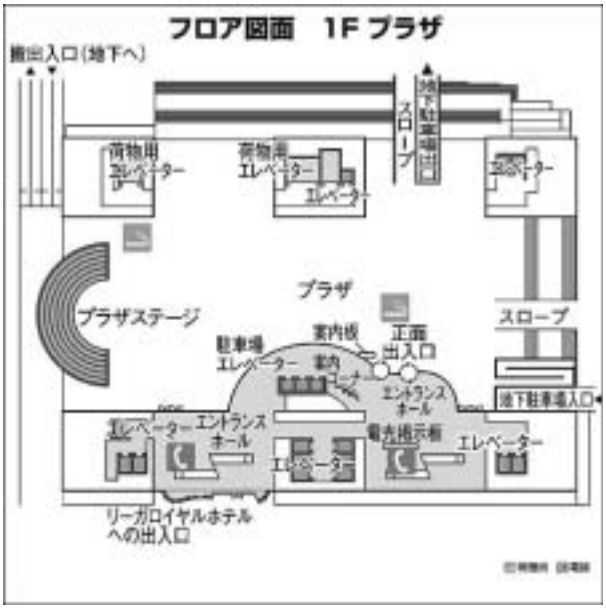

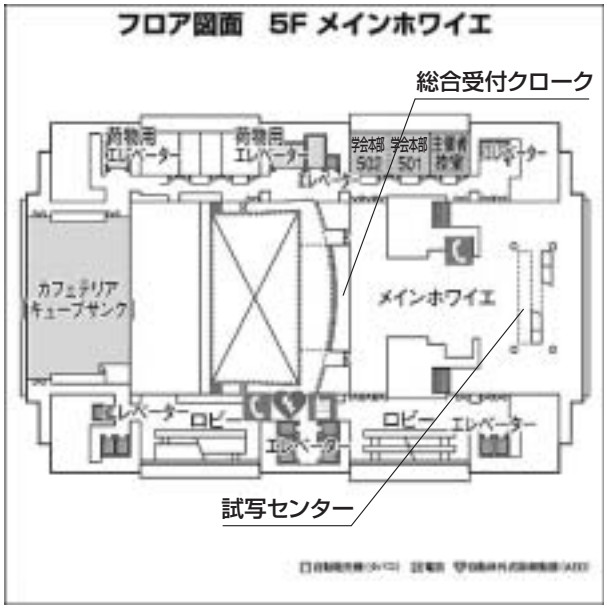

会場案内図

フロア図面　6F メインホール

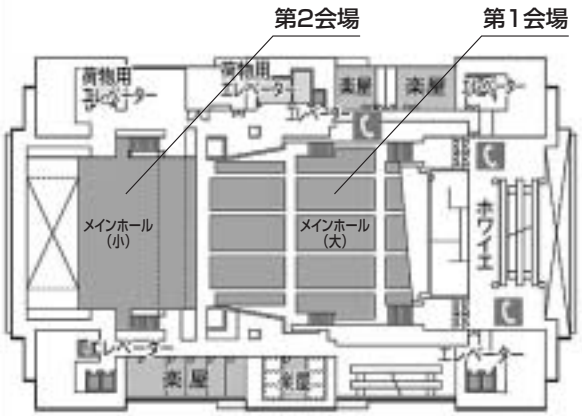

フロア図面　7F 会議室

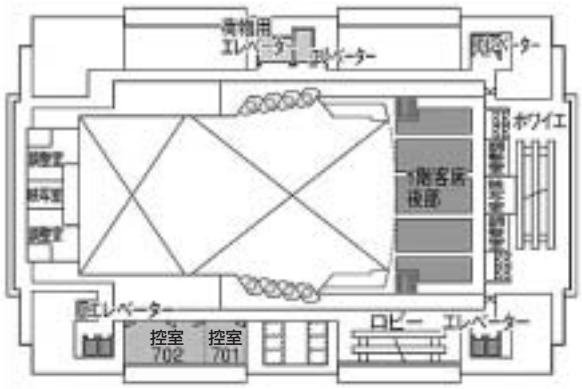

フロア図面　8F 会議室

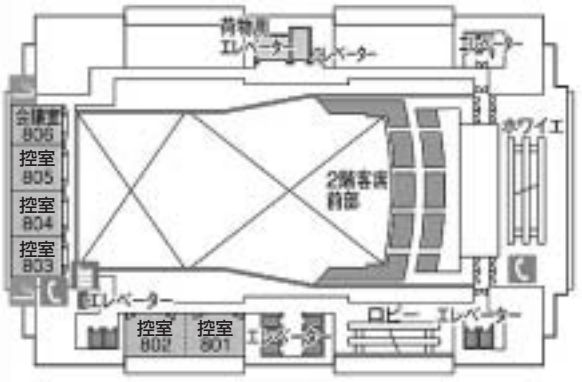

フロア図面　10F 会議室

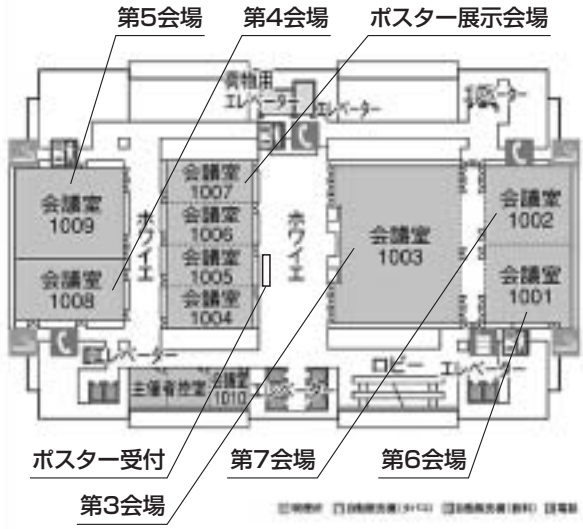

フロア図面　11F 会議室

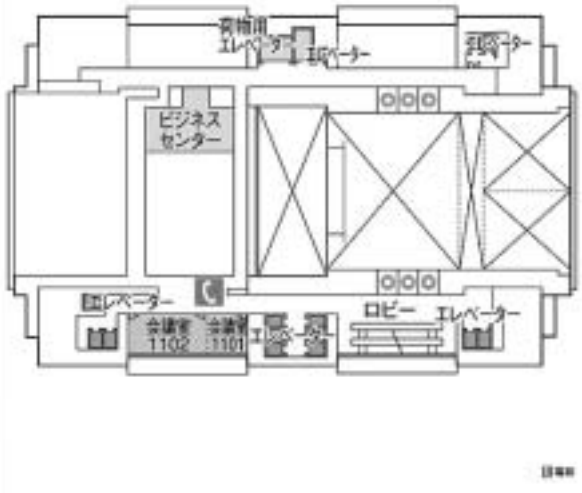

フロア図面　12F 特別会議場

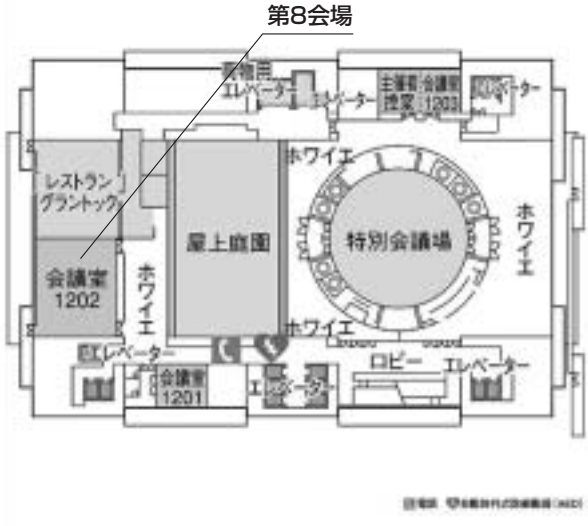

日程表

THE JAPANESE GASTROENTEROLOGICAL ASSOCIATION

2月7日（木）　1日目（第1会場～第4会場）

	第1会場 6F　メインホール（大）	第2会場 6F　メインホール（小）	第3会場 10F　会議室1003	第4会場 10F　会議室1008
	8:30～8:40　**開会式**			
8	8:40～11:40　コアシンポジウム2 **「機能性ディスペプシア」** －診療フローチャートの提案－　P151～156 司会:木下芳一、三輪洋人	8:40～10:10　ワークショップ1 **「内視鏡特殊光観察の光と影－色素内視鏡を越えられるか？」** 司会:飯石浩康、八尾建史　P168～172	8:40～11:40　ワークショップ3 **「Immunomodulatorによるクローン病治療の新展開」** 司会:伊藤裕章、押谷伸英　P179～186	8:40～9:12　一般演題1 **GERD1×4演題**　P233～234 島谷智彦、梅垣英次
9				9:13～9:45　一般演題2 **GERD2×4演題**　P235～236 吉田憲正、足立経一
10		10:10～11:40　ワークショップ2 **「小腸内視鏡がもたらした新しい診断学と治療戦略」** 司会:中村哲也、飯田三雄　P173～178		9:46～10:18　一般演題3 **アカラシア×4演題**　P237～238 大杉治司、岩切勝彦 10:19～10:59　一般演題4 **食道癌1×5演題**　P239～241 有馬美和子、島田英雄
11				11:00～11:32　一般演題5 **食道癌2×4演題**　P242～243 鳩田裕、大平雅一
12			12:00～12:50 スポンサードフォーラム1 **「メタボリックシンドローム時代の上部消化管疾患に迫る！」** 司会:井口秀人　演者:木下芳一 アストラゼネカ株式会社	12:00～12:50 スポンサードフォーラム2 **「*H.pylori* 除菌療法の新展開」** 司会:平石秀幸　演者:村上和成 日本新薬株式会社
13				
14	14:00～14:30　ミニレクチャー **「英国在住日本人消化器専門医から見た本邦での消化管医療・教育のいいとこ悪いとこ」**　P116 司会:桑山肇　演者:鈴木典子 14:30～15:00　教育講演1 **「GERDの病態生理と最新治療」**　P117 司会:星原芳雄　演者:蘆田潔	14:00～15:30　トピックフォーラム1 **「今なぜ消化管感染症なのか？」** 司会:平田一郎、八木信明　P201～203	14:00～17:00　コアシンポジウム3 **「臨床と病理の接点における問題」**　P157～160 大腸pSM癌－どこから外科治療か？－ 司会:杉原健一、味岡洋一	14:00～14:40　一般演題6 **外科手術**　P244～246 石井敬基、榎本雅之 14:40～16:40　栄養管理フォーラム　P140～144 司会:藤山佳秀、井上善文
15	15:00～15:30　教育講演2 **「食道癌の治療戦略:m3～sm1領域の取り扱いを中心に」** 司会:幕内博康　演者:小野裕之　P118 15:30～16:00　教育講演3 **「機能性ディスペプシアの今日的話題」**　P119 司会:春間賢　演者:金子宏	15:30～17:00　トピックフォーラム2 **「本邦GERDのマイルストーン」** 司会:小村伸朗、藤原靖弘　P204～207		
16	16:00～16:30　教育講演4 **「これだけは知っておきたい病理知識」**　P120 司会:川野淳　演者:岩下明徳			16:40～18:10　トピックフォーラム3 **「がん患者に対する薬剤師の役割－がん専門薬剤師の夜明け－」** 司会:柳川忠二、松山賢治　P208～210
17	17:30～18:20 **評議員会・総会**			
18		18:00～19:00　イブニングセミナー1 **「CEとDBEのコラボレーション－原因不明の消化管出血　その戦略的診断・治療－」** 司会:春間賢　演者:樋口和秀 ギブン・イメージング株式会社 フジノン東芝ESシステム株式会社		

19:10～21:00　**会員懇親会**（ロイヤルホテル・山楽の間）

日程表

2月7日（木）　1日目（第5会場～第8会場）

	第5会場 10F　会議室1009	第6会場 10F　会議室1001	第7会場 10F　会議室1002	第8会場 12F　会議室1202
8	8:40～11:40　コアシンポジウム1 **「新しい時代に向けた消化管研究」** ー炎症と癌:再生医学の観点からの新たな展開ー P145～150 司会:東健、辻晋吾	8:40～9:12　一般演題7 **H.pylori 1×4演題** P247～248 塩谷昭子、加藤元嗣	8:40～9:20　一般演題12 **胃癌手術×5演題** P259～261 澤田鉄二、藤井秀樹	8:40～9:12　一般演題23 **上部良性×4演題** P283～284 廣岡大司、春日井邦夫
9		9:13～9:45　一般演題8 **H.pylori 2×4演題** P249～250 鎌田智有、中村正彦	9:21～9:53　一般演題13 **胃癌化学療法1×4演題** P262～263 瀧内比呂也、小泉和三郎	9:13～9:45　一般演題24 **好酸球性消化管炎症×4演題** P285～286 峯徹哉、村上和成
10		9:46～10:18　一般演題9 **NSAID胃粘膜傷害1×4演題** P251～252 松井裕史、山口康晴	9:54～10:26　一般演題14 **胃癌化学療法2×4演題** P264～265 坂田優、楢原啓之	9:46～10:18　一般演題25 **消化管感染症×4演題** P287～288 大川清孝、村野実之
		10:19～10:59　一般演題10 **胃粘膜傷害×5演題** P253～255 根引浩子、加藤伸一	10:27～10:51　一般演題15 **胃ESD1×3演題** P266～267 鳥居恵雄、道田知樹	10:19～10:59　一般演題26 **GIST×5演題** P289～291 廣田誠一、入澤篤志
11		11:00～11:40　一般演題11 **胃生理/防御機構×5演題** P256～258 堀江俊治、古田隆久	10:52～11:24　一般演題16 **胃ESD2×4演題** P268～269 近藤仁、森田圭紀	11:00～11:40　一般演題27 **示唆に富む症例×5演題** P292～294 辻井正彦、楠裕明
12	12:00～12:50 スポンサードフォーラム3 **「生活習慣病と消化器疾患・症状」** 司会:坂本長逸　演者:城卓志 あすか製薬株式会社	12:00～12:50 スポンサードフォーラム4 **「進化し続けるインフリキシマブを用いたクローン病治療」** 司会:松本譽之　演者:長坂光夫、鈴木康夫 田辺三菱製薬株式会社	12:00～12:50 スポンサードフォーラム5 **「機能性ディスペプシア」** 司会:竜田正晴　演者:鈴木剛 大鵬薬品工業株式会社	12:00～12:50 スポンサードフォーラム6 **「新しい腸管洗浄剤の功罪」** 司会:渡辺守　演者:浜畑幸弘、石川徹 ゼリア新薬工業株式会社
13				
14	14:00～15:50　ワークショップ4 **「消化管粘膜防御機構のパラダイムシフトを求めて」** 司会:竹内孝治、城卓志 P187～192	14:00～15:20　トピックフォーラム5 **「揺りかごからの消化管学」** 司会:清水俊明、楠正人 P215～218	14:00～14:40　一般演題17 **CD×5演題** P270～272 中村志郎、安藤貴文	14:00～14:32　一般演題28 **胃癌基礎1×4演題** P295～296 有沢富康、片岡洋望
			14:41～15:13　一般演題18 **腸管ベーチェット×4演題** P273～274 古賀秀樹、渡辺憲治	14:33～15:05　一般演題29 **胃癌基礎2×4演題** P297～298 鈴木秀和、谷川徹也
15		15:20～17:20　トピックフォーラム6 **「消化管グルタミン酸シグナリング研究の現状と今後」** P219～221 司会:鳥居邦夫、草野元康 味の素株式会社	15:14～15:38　一般演題19 **CE1×3演題** P275～276 白川勝朗、斎藤彰一	15:06～15:46　一般演題30 **消化器癌関連因子×5演題** P299～301 篠村恭久、白坂大輔
	15:50～17:20　トピックフォーラム4 **「消化管の炎症を制御する」** 司会:伊藤公訓、富永和作 P211～214 大塚製薬株式会社		15:39～16:03　一般演題20 **CE2×3演題** P277～278 丹羽康正、年名謙	15:47～16:19　一般演題31 **消化管腫瘍と分子生物学1×4演題** P302～303 二神生爾、中島淳
16			16:04～16:36　一般演題21 **DBE1×4演題** P279～280 松本主之、大宮直木	16:20～16:52　一般演題32 **消化管腫瘍と分子生物学2×4演題** P304～305 佐々木誠人、大高道郎
			16:37～17:01　一般演題22 **DBE2×3演題** P281～282 河南 智晴、青柳邦彦	
17				
18	18:00～19:00　イブニングセミナー2 **「胃ESD標準化に向けての本音を語る」** 司会:盧田潔　演者:上堂文也、豊永高史 エーザイ株式会社			

日程表

2月7日（木） 1日目（一般演題ポスターセッション）

ポスター・展示会場
10F 会議室1004～7

8

9

10

11

12

13

13:00～14:00 **ポスターセッション**

13:00～13:25 **食道:良性1×5演題** 福知工 P365～367	13:00～13:20 **胃:ESD1×4演題** 宇野裕典 P371～372	13:00～13:25 **胃癌化学療法×5演題** 西崎朗 P376～378	13:00～13:30 **胃:悪性1×6演題** 貝瀬満 P382～384
13:25～13:50 **食道:良性2×5演題** 大島忠之 P368～370	13:20～13:50 **胃:悪性2×6演題** 佐藤博之 P373～375	13:25～13:50 **クリニカル・パスおよび化学療法×5演題** 前田清 P379～381	13:30～13:55 **胃・十二指腸腫瘍×5演題** 半田修 P385～387

14

15

16

17

18

日程表

2月7日（木） 1日目（一般演題ポスターセッション）

	ポスター・展示会場 10F 会議室1004～7
8	
9	
10	
11	
12	
13	13:00～14:00 **ポスターセッション** 13:00～13:25 **小腸腫瘍×5演題** 日下利広 P388～390 13:25～13:50 **小腸腫瘍オムニバス×5演題** 池原伸直 P391～393 13:00～13:25 **小腸オムニバス×5演題** 本谷聡 P394～396 13:25～13:50 **多様な腫瘍症例×5演題** 西口幸雄 P397～399 13:00～13:25 **大腸腫瘍1×5演題** 傅光義 P400～402 13:25～13:50 **大腸腫瘍2×5演題** 岡志郎 P403～405
14	
15	
16	
17	
18	

日程表

2月8日（金） 2日目（第1会場～第4会場）

	第1会場 6F メインホール（大）	第2会場 6F メインホール（小）	第3会場 10F 会議室1003	第4会場 10F 会議室1008
8	8:40～11:40 特別企画1 **「Presidential Review －日本から世界に発信されたアップデートな消化管学関連論文総まくり－」** **part 1.上部消化管** 司会:荒川哲男 演者:辻晋吾	8:40～10:10 ワークショップ5 **「消化管疾患克服に向けた創薬研究と医薬連携」** P193～197 司会:平石秀幸、谷山紘太郎	8:40～11:40 ESDフォーラム **「ESD困難例への対策」** P135～139 司会:小山恒男、豊永高史	8:40～11:40 トピックフォーラム8 **「日本から世界に発信する漢方薬・六君子湯のエビデンス」** P226～229 司会:原澤茂、草野元康 株式会社ツムラ
9				
10	**part 2.下部消化管** 司会:棟方昭博 演者:松井敏幸 **part 3.小腸** 司会:寺野彰 演者:田中信治	10:10～11:40 トピックフォーラム7 **「臨床への架け橋－消化管の目だま基礎研究－」** P222～225 司会:渡辺俊雄、尾崎博		
11	**part 4.東洋医学** 司会:藤本一眞 演者:河野透			
12			12:00～12:50 スポンサードフォーラム7 **「NSAIDs起因性消化管障害」** 司会:寺野彰　演者:春間賢 アステラス製薬株式会社	12:00～12:50 スポンサードフォーラム8 **「機能性ディスペプシアの治療－日本からのエビデンス発信に向けて－」** 司会:松枝啓　演者:富永和作 大日本住友製薬株式会社
13				
14		14:00～14:30 特別講演 **「モノづくりに夢をのせて－町工場から宇宙への挑戦－」** P115 司会:小林絢三　演者:青木豊彦	14:00～15:30 症例検討セッション **「上部消化管」** 司会:生越喬二、高橋信一 コーディネーター:藤盛孝博 病理:石黒信吾 コメンテーター:久山泰、松久威史、河合隆、山口康晴、土岐真朗、中村健二、瀧口修司、谷村愼哉、藤村隆、加藤俊二、中村健司	14:00～16:00 EMAフォーラム（大腸） 司会:佐野寧、斎藤豊 P131～134
	14:30～15:00 教育講演5 **「小腸疾患の内視鏡診断と治療:new horizon」** 司会:矢花剛　演者:樋口和秀 P121	14:30～17:00 特別企画2 **「消化管臓器にもたらす未来工学の恵み－診断・治療から臓器再生を目指して－」** P126～130 司会:後藤秀実、上西紀夫 基調講演:北川雄光		
15	15:00～15:30 教育講演6 **「EUS-FNAの有用性と今後の展望」** 司会:名川弘一　演者:山雄健次 P122 15:30～16:00 教育講演7 **「*H. pylori* -四半世紀の航跡」** 司会:本郷道夫　演者:坂本長逸 P123		15:30～17:00 症例検討セッション **「下部消化管」** 司会:清水誠治、藤井久男 コーディネーター:藤井隆広 病理:八尾隆史、池上雅博 コメンテーター:松田尚久、中村尚志、傅光義、加藤茂治	
16	16:00～16:30 教育講演8 **「本邦のIBD診療アップデート」** 司会:吉川敏一　演者:日比紀文 P124 16:30～17:00 教育講演9 **「今話題の小児の消化管疾患」** 司会:川原央好　演者:八木実 P125			16:00～17:00 **企業説明会**
17	17:00～17:10 **閉会式**			
18				

日程表

THE JAPANESE GASTROENTEROLOGICAL ASSOCIATION

2月8日（金） 2日目（第5会場～第8会場）

	第5会場 10F 会議室1009	第6会場 10F 会議室1001	第7会場 10F 会議室1002	第8会場 12F 会議室1202
8	8:40～11:40 コアシンポジウム4 **「消化管癌の診断・治療戦略」** －臨床応用に向けた分子生物学的技術・技法－ P161～167 司会:前原喜彦、馬場秀夫	8:30～11:40 JGA Keynote Program 国際セッション (IGICS) **「NSAIDs ulcer from basics to bedside: Consensus & Controversies」**	8:40～9:20 一般演題35 P311～313 **内視鏡診断: 特殊光／拡大1×5演題** 三戸岡英樹、上堂文也	8:40～9:20 一般演題45 **UC:apheresis×5演題** 眞部紀明、杉田昭 P336～338
9			9:21～10:01 一般演題36 P314～316 **内視鏡診断: 特殊光／拡大2×5演題** 樫田博史、竹下公矢	9:21～9:45 一般演題46 P339～340 **UC1×3演題** 大草敏史、池内浩基 9:46～10:10 一般演題47 P341～342 **UC2×4演題** 長坂光夫、吉川周作
10			10:02～10:34 一般演題37 P317～318 **消化管出血&合併症×4演題** 芳野純治、中島典子 10:35～11:15 一般演題38 P319～321 **経鼻内視鏡×5演題** 河合隆、仲川浩一郎	10:10～10:35 一般演題48 P343～344 **大腸炎臨床1×3演題** 水田陽平、宮岡正明 10:36～11:00 一般演題49 P345～346 **大腸炎臨床2×3演題** 金城福則、竹内健
11			11:16～11:40 一般演題39 P322～323 **内視鏡関連×3演題** 久津見弘、増山仁徳	11:01～11:33 一般演題50 P347～348 **大腸腫瘍1×4演題** 浦上尚之、松田尚久
12	12:00～12:50 スポンサードフォーラム9 **「*Helicobacter pylor* 関連」** 司会:岡崎和一　演者:鈴木秀和 武田薬品工業株式会社	12:00～12:50 スポンサードフォーラム10 **「ピロリ菌誘起胃粘膜萎縮に対するグルタミンの保護作用」** 司会:竹内孝治　演者:Susan Hagen 寿製薬株式会社	12:00～12:50 スポンサードフォーラム11 **「消化性潰瘍・内視鏡関連」** 司会:荒川哲男　演者:樋口和秀 グラクソ・スミスクライン株式会社	12:00～12:50 スポンサードフォーラム12 **「潰瘍性大腸炎治療の最前線」** 司会:鈴木康夫　演者:本谷聡、内藤裕二 株式会社JIMRO
13		13:00～13:50 JGA Keynote Program 国際セッション (IGICS) **Poster Session**		
14	14:00～15:30 ワークショップ6 **「消化管癌に対する腹腔鏡下手術の現状と問題点」** P198～200 司会:平川弘聖、奥野清隆	14:00～17:00 JGA Keynote Program 国際セッション (IGICS) **「NSAIDs ulcer from basics to bedside: Consensus & Controversies」**	14:00～14:40 一般演題40 P324～326 **胃運動機能/FD×5演題** 杵川文彦、千葉俊美 14:41～15:13 一般演題41 P327～328 **胃運動生理/知覚×4演題** 浅川明弘、小長谷敏浩	14:00～14:24 一般演題51 P349～350 **大腸腫瘍2×3演題** 大倉康男、今村哲理 14:25～14:49 一般演題52 P351～352 **大腸腫瘍3×3演題** 西上隆之、福井広一 14:50～15:30 一般演題53 P353～355 **大腸癌基礎×5演題** 市川一仁、掛村忠義
15	15:30～16:02 一般演題33 P306～307 **小腸腫瘍1×4演題** 小林清典、平井郁仁		15:14～15:54 一般演題42 P329～331 **消化管運動生理×5演題** 大和滋、鳥橋茂子	15:31～16:03 一般演題54 P356～357 **大腸癌疫学・予後×4演題** 高橋寛、松川正明
16	16:03～16:43 一般演題34 P308～310 **小腸腫瘍2×5演題** 屋嘉比康治、堀田欣一		15:55～16:27 一般演題43 P332～333 **小腸NSAID潰瘍×4演題** 六反一仁、天ヶ瀬紀久子 16:28～17:00 一般演題44 P334～335 **大腸炎基礎×4演題** 安藤朗、飯塚政弘	16:04～16:28 一般演題55 P358～359 **大腸癌化学療法1×3演題** 尾田恭、冨田尚裕 16:29～16:53 一般演題56 P360～361 **大腸癌化学療法2×3演題** 松岡正樹、宮田佳典
17		17:10～18:40 **IGICS懇親会** （グランキューブ・グラントック）		
18				

日程表

2月8日（金） 2日目（一般演題ポスターセッション）

ポスター・展示会場
10F　会議室1004〜7

8

9

10

11

12

13

13:00〜14:00 **ポスターセッション**

13:00〜13:25 **食道:悪性1×5演題** 武藤学 P406〜408	13:00〜13:20 **胃:良性1×4演題** 溝上裕士 P412〜413	13:00〜13:20 **胃:ESD2×4演題** 町田浩久 P417〜418	13:00〜13:25 **消化管リンパ腫1** 中村昌太郎 **×5演題** P422〜424
13:25〜13:50 **食道:悪性2×5演題** 福長洋介 P409〜411	13:20〜13:45 **胃:良性2×5演題** 津久井拓 P414〜416	13:20〜13:50 **胃腫瘍オムニバス** 西田勉 **×6演題** P419〜421	13:25〜13:50 **消化管リンパ腫2** 小笠原尚高 **×5演題** P425〜427

14

15

16

17

18

日程表

2月8日（金） 2日目（一般演題ポスターセッション）

ポスター・展示会場
10F　会議室1004〜7

8

9

10

11

12

13

13:00〜14:00 **ポスターセッション**

13:00〜13:20 **十二指腸腫瘍×4演題** P428〜429
藤森俊二

13:20〜13:45 **ベーチェット、結核×5演題** P430〜432
篠崎大

13:00〜13:25 **小腸・大腸炎×5演題** P433〜435
山上博一

13:25〜13:50 **小腸・大腸IBD×5演題** P436〜438
高木智久

13:00〜13:20 **小腸・大腸出血×4演題** P439〜440
岡崎博俊

13:20〜13:50 **示唆に富む症例と役に立つ工夫×6演題** P441〜443
時岡聡

14

15

16

17

18

査読委員

青柳　邦彦　浅川　明弘　有馬美和子　安藤　朗　安藤　貴文
飯塚　政弘　池内　浩基　池原　伸直　伊藤　公訓　入澤　篤志
岩切　龍一　上堂　文也　梅垣　英次　浦上　尚之　大島　忠之
岡崎　博俊　加藤　伸一　久津見　弘　佐々木誠人　澤田　鉄二
白坂　大輔　鈴木　秀和　高木　智久　竹内　健　谷川　徹也
富永　和作　中村　志郎　中山　佳子　西崎　朗　西田　勉
半田　修　平井　郁仁　二神　生爾　前田　清　町田　浩久
松井　裕史　松永　厚生　松本　主之　道田　知樹　三戸岡英樹
村野　実之　森田　圭紀　山上　博一　大和　滋　渡辺　憲治
渡辺　俊雄

The 4th Annual Meeting of the Japan Gastroenterological Association 第4回日本消化管学会総会学術集会

運営委員

THE JAPANESE GASTROENTEROLOGICAL ASSOCIATION

（大阪市立大学消化器器官制御内科学）

荒川　哲夫（会長）　藤原　靖弘（事務局長）　押谷　伸英
富永　和作　渡辺　俊雄　渡辺　憲治　斯波　将次
谷川　徹也　山上　博一　岡崎　博俊　町田　浩久

プログラム　1日目

◆◆◆２月７日(木)◆◆◆

今回、一般演題につきましては多数のご応募を頂きましたため、査読委員により厳正な審査を行いました。その結果、優秀演題を集めたトピックフォーラムをプログラムに組み込んでおります。

また、その他優秀演題には を印しております。

第1会場

8:30〜8:40　開会式

コアシンポジウム

8:40〜11:40　コアシンポジウム2 「機能性ディスペプシア」
ー診療フローチャートの提案ー

司会　木下　芳一（島根大学消化器肝臓内科学）
三輪　洋人（兵庫医科大学内科（上部消化管科））

CS-2-1　大学病院におけるdyspepsia患者への診療フローチャートの作成
大分大学総合診療部　塩田　星児

CS-2-2　機能性ディスペプシアにおける当科での診療フローチャート
大阪市立大学消化器器官制御内科学　富永　和作

CS-2-3　*Helicobacter pylori* 感染とGERDを考慮した機能性ディスペプシアの診療フローチャート
社会保険滋賀病院内科　中島　滋美

CS-2-4　機能性ディスペプシアにおける飲水超音波検査を用いた治療指針
北海道大学消化器内科学　幡　　有

CS-2-5　Postprandial Distress Syndromeの胃排出異常から考える診療フローチャート
群馬大学病態制御内科学　財　　裕明

CS-2-6　慢性膵炎の潜在性を考慮したFunctional Dyspepsia(FD)の診断の重要性
労働者健康福祉機構関西労災病院内科　伊藤　敏文

CS-2-7　機能性胃腸症の病態
岩手医科大学第一内科　千葉　俊美

CS-2-8　血清ghrelin 値の胃排出能に及ぼす影響の解析-EPS,PDS,NERD群の比較検討-
日本医科大学消化器内科　進藤　智隆

CS-2-9　JMMSの知見に基づいた日常臨床に即したFD診療
東京慈恵会医科大学附属柏病院外科　中田　浩二

CS-2-10　機能性デイスペプシアの診療指針ー第一選択薬に関する提案ー
川崎医科大学内視鏡・超音波センター　眞部　紀明

CS-2-11　3環系抗うつ薬をとりいれたFunctional dyspepsiaの治療戦略
ー2段階、3段階治療の効果の比較も含めてー
順天堂大学消化器内科　大高　道郎

第1会場

ミニレクチャー

14:00〜14:30　司会：桑山　　肇（獨協医科大学越谷病院）

「英国在住日本人消化器専門医から見た本邦での消化管医療・教育のいいとこ悪いとこ」
Wolfson Unit for Endoscopy, St. Marks Hospital U.K　　鈴木　典子

教育講演

14:30〜15:00　司会　星原　芳雄（経済産業省診療所）

教育講演 1　「GERDの病態生理と最新治療」
大阪府済生会中津病院消化器内科　　蘆田　　潔

15:00〜15:30　司会　幕内　博康（東海大学消化器外科）

教育講演 2　「食道癌の治療戦略:m3〜sm1領域の取り扱いを中心に」
静岡県立静岡がんセンター内視鏡科　　小野　裕之

15:30〜16:00　司会　春間　　賢（川崎医科大学内科学（食道・胃腸科））

教育講演 3　「機能性ディスペプシアの今日的話題」
藤田保健衛生大学第二教育病院 神経内科（心療内科）　　金子　　宏

16:00〜16:30　司会　川野　　淳（りんくう総合医療センター市立泉佐野病院）

教育講演 4　「これだけは知っておきたい病理知識」
福岡大学筑紫病院病理部　　岩下　明徳

第2会場

ワークショップ

8:40〜10:10　ワークショップ1 「内視鏡特殊光観察の光と影ー色素内視鏡を越えられるか？」

司会　飯石　浩康（大阪府立成人病センター消化器内科）
　　八尾　建史（福岡大学筑紫病院消化器科）

WS-1-1　NBI併用食道スクリーニング検査はヨード染色法を超えられるか
東海大学消化器外科　島田　英雄

WS-1-2　特殊光観察による慢性胃炎の内視鏡診断
大阪府立成人病センター消化器内科　加藤　元彦

WS-1-3　NBI併用拡大内視鏡による未分化型胃癌粘膜内進展診断の検討
新潟県立吉田病院内科　八木　一芳

WS-1-4　NBI 拡大所見による大腸病変の vascular pattern 解析
昭和大学横浜市北部病院消化器センター　樫田　博史

WS-1-5　潰瘍性大腸炎における特殊光観察の有用性と問題点
大阪市立大学消化器器官制御内科学　渡辺　憲治

WS-1-6　AFIを応用した潰瘍性大腸炎の定量的評価
旭川医科大学内科学講座消化器・血液腫瘍制御内科学分野（第三内科）　盛一健太郎

WS-1-7　内視鏡特殊光観察の「見えやすさ」を数値化する試み〜FICEの有用性評価を通じて〜
千葉大学光学医療診療部　井上　雅仁

WS-1-8　大腸内視鏡検査における(FUJI intelligent Color Enhancement)の有用性
東京医科大学八王子医療センター消化器内科　中村　洋典

WS-1-9　高画素拡大電子内視鏡と紫色半導体レーザーを用いた光線力学的診断（PDD）の試み
獨協医科大学消化器内視鏡センター・医療情報センター　中村　哲也

10:10～11:40　ワークショップ2 「小腸内視鏡がもたらした新しい診断学と治療戦略」

司会　中村　哲也（獨協医科大学光学医療センター内視鏡部）
飯田　三雄（九州大学病態機能内科学）

WS-2-1　原因不明の消化管出血、特に小腸びらん・潰瘍性病変に対する診断と治療戦略
獨協医科大学消化器内科　生沼　健司

WS-2-2　当院における原因不明消化管出血例の診断・治療の現況ーカプセル内視鏡の位置付けを中心にー
九州大学病態機能内科学　江崎　幹宏

WS-2-3　ダブルバルーン内視鏡による小腸出血の診断と治療
大阪警察病院内視鏡センター　阿部　　孝

WS-2-4　ダブルバルーン内視鏡による小腸内視鏡所見と疾患の検討
岩手医科大学第一内科　遠藤　昌樹

WS-2-5　当科におけるダブルバルーン小腸内視鏡検査の現状と内視鏡検査・処置の工夫
関西医科大学内科学第三講座　島谷　昌明

WS-2-6　シングルバルーン小腸内視鏡を用いた診断と治療
昭和大学横浜市北部病院消化器センター　大塚　和朗

WS-2-7　小腸病変の診断、治療に対するダブルバルーン内視鏡の有用性ー特に門脈圧亢進症症例に対してー
愛媛大学先端病態制御内科学　檜垣　直幸

WS-2-8　ダブルバルーン小腸内視鏡検査により腹腔鏡手術が可能となった小腸病変15例の検討～外科の立場からみた小腸内視鏡
大阪市立大学腫瘍外科　野田　英児

WS-2-9　小腸診療におけるダブルバルーン内視鏡の意義
日本医科大学消化器内科　江原　彰仁

WS-2-10　ダブルバルーン内視鏡（DBE）、カプセル内視鏡（VCE）を用いた小腸腫瘍・腫瘍性疾患の診断および治療法の検討
名古屋大学消化器内科学　本田　　亘

WS-2-11　カプセル内視鏡、ダブルバルーン小腸内視鏡の当院での現状、及び原因不明消化管出血症例に対する診断、治療、長期成績の検討
大阪市立大学消化器器官制御内科学　亀田　夏彦

トピックフォーラム

14:00〜15:30　トピックフォーラム1 「今なぜ消化管感染症なのか？」

司会　平田　一郎（藤田保健衛生大学消化管内科講座）
八木　信明（京都第一赤十字病院消化器科）

TF-1-1　当院における胃アニサキス症の検討
京都第一赤十字病院消化器センター内科　戸祭　直也

TF-1-2　当院における胃アニサキス症の臨床的検討
本荘第一病院消化器科　齊藤　真弘

TF-1-3　サイトメガロウイルス感染を合併した潰瘍性大腸炎12例の検討
浜松医科大学第一内科　高柳　泰宏

TF-1-4　当院におけるアメーバ赤痢の診断と治療
東京医科大学消化器内科　高　　麻理

TF-1-5　赤痢アメーバー性腸炎の検討
癌研有明病院内視鏡診療部　岸原　輝仁

TF-1-6　当施設におけるアメーバ性腸炎15例の検討
駿河台日本大学病院消化器肝臓内科　竹内　理恵

第2会場

15:30〜17:00　トピックフォーラム2 「本邦GERDのマイルストーン」

司会　小村　伸朗（東京慈恵会医科大学外科）
藤原　靖弘（大阪市立大学消化器器官制御内科学）

TF-2-1　ラットモデルにおける逆流性食道炎と気管支喘息の相互関連の検討
大阪市立大学消化器器官制御内科学　須川　貴史

TF-2-2　ラット食道酸暴露モデルを用いたニューロペプチドの発現からみた食道知覚過敏の病態の検討
京都府立医科大学免疫内科　鈴木　隆裕

TF-2-3　半固形化栄養剤時の胃食道逆流についての検討
ー食道内多チャンネルインピーダンス法を用いてー
島根大学消化器肝臓内科　森田　照美

TF-2-4　PPI抵抗性NERD患者の病態、24時間食道pH・多チャンネルインピーダンス測定による検討
日本医科大学消化器内科　岩切　勝彦

TF-2-5　FSSG問診表（Fスケール）を用いたGERDにおける反応性の予測
ーFDとくに機能的胸やけの関与ー
京都第一赤十字病院消化器センター内科　八木　信明

TF-2-6　GERD患者のさまざまなディスペプシアに対するラベプラゾールの有効性についての検討:ファモチジン・モサプリド併用療法との比較
守口敬任会病院消化器内科　阪口　正博

TF-2-7　胃食道逆流症患者の維持療法期のPPI用量とCYP2C19遺伝子多型
浜松医科大学臨床研究管理センター　古田　隆久

ワークショップ

8:40〜11:40　ワークショップ3 「Immunomodulatorによるクローン病治療の新展開」

司会　伊藤　裕章（北野病院消化器センター）
　　押谷　伸英（大阪市立大学消化器器官制御内科学）

WS-3-1　クローン病高度難治例と今後の問題点-immunomodulatorの使用経験も含めて
秋田大学第一内科　飯塚　政弘

WS-3-2　クローン病治療におけるアザチオプリンの有用性
長崎大学第二内科　水田　陽平

WS-3-3　Crohn病に対する免疫調整剤の有用性についての検討
北里大学東病院消化器内科　横山　　薫

WS-3-4　クローン病における免役調節剤の役割
名古屋大学消化器内科学　渡辺　　修

WS-3-5　クローン病に対するImmunomodulatorの使用経験と問題点
大阪医科大学第二内科　柿本　一城

WS-3-6　クローン病の緩解維持療法における6メルカプトプリン、栄養療法の有効性
ーmulticenter randomized controlled studyー
浜松南病院消化器病・ＩＢＤセンター　飯田　貴之

WS-3-7　アザチオプリン・6-メルカプトプリン投与IBD症例における血中6-TGN濃度の検討
滋賀医科大学消化器内科　安藤　　朗

WS-3-8　Azathioprineの副作用発現の予測に関するTPMT遺伝子多型測定の意義について
福岡大学筑紫病院消化器科　高津　典孝

WS-3-9　クローン病の緩解導入・緩解維持におけるインフリキシマブの有用性と新たな治療法の可能性
関西医科大学内科学第三講座（消化器肝臓内科）　松下　光伸

WS-3-10　クローン病に対するインフリキシマブのスケジュールドメインテナンスの現状と有用性
三菱神戸病院消化器科　橋本　可成

WS-3-11　Crohn's病患者に対するインフリキシマブ投与における粘膜治癒と長期予後効果の検討
大阪市立大学消化器器官制御内科学　鎌田　紀子

WS-3-12　クローン病に対する当科のレミケードトップダウン療法の現況
大分赤十字病院消化器科　石田　哲也

WS-3-13　クローン病初期病変に対するInfliximab投与の検討
藤田保健衛生大学消化管内科　長坂　光夫

WS-3-14　末梢血免疫制御性Ｔ細胞に着目した急性期クローン病患者に対する抗ＴＮＦーα療法の免疫機能改善効果:早期予後予測を目指して
兵庫医科大学内科下部消化管　吉田　幸治

WS-3-15　抗TNF-α抗体（infliximab）投与時における免疫調節剤併用投与の意義と問題点
札幌厚生病院第一消化器（胃腸）科　本谷　　聡

第3会場

コアシンポジウム

14:00〜17:00　コアシンポジウム3 「臨床と病理の接点における問題」大腸pSM癌 ーどこから外科治療か？ー

司会　杉原　健一（東京医科歯科大学腫瘍外科）
味岡　洋一（新潟大学医歯学総合研究科）

CS-3-1　pit pattern診断及びNBI拡大観察による大腸SM癌1,000μm以深の診断
広島大学光学医療診療部　金尾　浩幸

CS-3-2　大腸腫瘍の深達度診断における局注法の精度と限界
栃木県立がんセンター画像診断部　小林　　望

CS-3-3　内視鏡摘除後に追加腸切除を施行しなかった大腸SM癌の予後
癌研究会有明病院消化器外科　秋吉　高志

CS-3-4　大腸pSM癌のリンパ節転移危険因子の検討。特にD2-40免疫染色によるリンパ管侵襲の評価を中心に。
東京慈恵会医科大学病理部　池上　雅博

CS-3-5　大腸pSM癌の治療方針　病理の立場から
〜大腸癌研究会簇出検討プロジェクト委員会の検討結果を踏まえて
東京医科歯科大学病理部　河内　　洋

CS-3-6　大腸pSM癌における新たなリンパ節転移リスク因子の評価基準
ーover surgeryの可及的回避を目指して
防衛医科大学校外科　上野　秀樹

CS-3-7　大腸sm癌EMR後の追加腸切除の適応決定ー接着関連因子からみた新しい展開
杏林大学消化器一般外科　正木　忠彦

CS-3-8　大腸pSM癌における転移リスクの分子診断
札幌医科大学第一内科　有村　佳昭

第4会場

一般演題（オーラルセッション）

8:40〜9:12　一般演題1　GERD1

司会　島谷　智彦（広島国際大学看護学部内科学）
梅垣　英次（大阪医科大学第二内科）

O-1-1　Barrett食道の局在性及び長さの変化に関する検討

[1]島根大学第二内科　[2]島根大学光学医療診療部
○沖田　浩一[1]、天野　祐二[2]、高橋　芳子[1]、三島　優子[1]、森山　修行[1]、石村　典久[1]、古田　賢司[1]、石原　俊治[1]、足立　経[1]、木下　芳一[1]

O-1-2　幽門側胃切除術後症例におけるBarrett粘膜の発生、伸展の観察
ー The Prague C & M Criteriaを用いて ー

[1]横浜市立大学消化器内科、[2]横浜市立大学一般外科
○秋山　智之[1]、稲森　正彦[1]、飯田　洋[1]、秋本　恵子[1]、池田　多聞[1]、坂本　康成[1]、遠藤　宏樹[1]、高橋　宏和[1]、阿部　泰伸[1]、馬渡　弘典[1]、藤田　浩司[1]、米田　正人[1]、後藤　歩[1]、廣川　智[1]、野崎　雄一[1]、米田　恭子[1]、小林　規俊[1]、窪田　賢輔[1]、利野　靖[2]、中島　淳[1]

O-1-3　胃切除後逆流性食道炎に対する経内視鏡的噴門部縫縮術の有用性の検討

[1]愛知医科大学消化器内科
○十倉　佳史[1]、土方　康孝[1]、徳留健太郎[1]、河村　直彦[1]、金澤　太茂[1]、宮下　勝之[1]、飯田　章人[1]、佐藤　真理[1]、笠原　明仁[1]、舟木　康[1]、宮田　充樹[1]、小長谷敏浩[1]、春日井邦夫[1]

O-1-4　PPI抵抗性のGERD症状に対する内視鏡治療

[1]大阪市立大学消化器器官制御内科学、[2]大阪医科大学第二内科
○岡崎　博俊[1]、樋口　和秀[2]、渡辺佐容子[1]、田淵　真彦[1]、永見　康明[1]、杉森　聖司[1]、亀田　夏彦[1]、平良　高一[1]、町田　浩久[1]、谷川　徹也[1]、山上　博一[1]、斯波　将次[1]、渡辺　憲治[1]、渡辺　俊雄[1]、富永　和作[1]、藤原　靖弘[1]、押谷　伸英[1]、荒川　哲男[1]

9:13〜9:45　一般演題2　GERD2

司会　吉田　憲正（京都府立医科大学消化器内科）
足立　経一（島根大学消化器・肝臓内科学）

O-2-1　ラット急性逆流性食道炎モデルに対するアミノ酸の効果

[1]京都薬科大学薬物治療学教室
○西尾　光[1]、寺嶋　俊[1]、大和　正典[1]、加藤　伸一[1]、竹内　孝治[1]

O-2-2　逆流性食道炎患者における過剰な食道内酸曝露のメカニズム

[1]日本医科大学消化器内科
○川見　典之[1]、岩切　勝彦[1]、佐野　弘仁[1]、田中由理子[1]、琴寄　誠[1]、坂本　長逸[1]

O-2-3　胸痛を主訴とする患者におけるGERDの頻度に関する検討

[1]大阪市立十三市民病院消化器科
○根引　浩子[1]、中原　憲一[1]、元山　宏行[1]、山崎　智朗[1]、佐々木英二[1]、倉井　修[1]

O-2-4　GERD患者の睡眠障害に対するラベプラゾールの効果に関する検討

[1]大阪市立大学消化器器官制御内科学、[2]大阪市立十三市民病院、[3]東住吉森本病院
○木幡　幸恵[1]、藤原　靖弘[1]、山崎　智朗[2]、佐々木英二[2]、根引　浩子[2]、早川　剛[3]、富永　和作[1]、渡辺　俊雄[1]、押谷　伸英[1]、荒川　哲男[1]

第4会場

9:46～10:18　一般演題3　アカラシア

司会　大杉　治司（大阪市立大学消化器外科）
岩切　勝彦（日本医科大学消化器内科）

O-3-1　胸痛を主訴とした食道運動障害患者の臨床的検討

[1]群馬大学病態制御内科、[2]群馬大学光学医療診療部
○保坂　浩子[1]、草野　元康[2]、下山　康之[2]、河村　　修[1]、名越　淳人[1]、前田　正毅[1]、財　　裕明[1]、
樋口　達也[1]、小泉　幸彦[1]、茂木　文孝[1]、栗林　志行[1]、杉本さやか[1]、井野　教子[1]、堀越　　勤[1]、
土岐　宗利[1]、森　　昌朋[1]

O-3-2　バルーン拡張術が有効であるアカラシア症例の特徴

[1]日本医科大学消化器内科、[2]日本医科大学第一外科
○田中由理子[1]、岩切　勝彦[1]、川見　典之[1]、佐野　弘仁[1]、琴寄　　誠[1]、川上　明彦[1]、坂本　長逸[1]、
野村　　務[2]、牧野　浩司[2]、宮下　正夫[2]、田尻　　孝[2]

O-3-3　鏡視下に再手術を行い症状の改善を認めたアカラシアの2例

[1]東京慈恵会医科大学外科
○坪井　一人[1]、矢野　文章[1]、小村　伸朗[1]、柏木　秀幸[1]、矢永　勝彦[1]

O-3-4　腹腔鏡下Heller-Dor手術を行った食道アカラシア9例の検討

[1]川崎医科大学消化器外科
○平林　葉子[1]、松本　英男[1]、長塚　良介[1]、窪田　寿子[1]、村上　陽昭[1]、東田　正陽[1]、河邉由貴子[1]、
岡　　保夫[1]、奥村　英雄[1]、伊木　勝道[1]、浦上　　淳[1]、山下　和城[1]、平井　敏弘[1]、角田　　司[1]

10:19～10:59　一般演題4　食道癌1

司会　有馬美和子（埼玉県立がんセンター消化器内科）
島田　英雄（東海大学消化器外科）

O-4-1　Endocytoscopy（超拡大内視鏡）による食道基底層型癌の診断能に関する検討
[1]東京都立駒込病院消化器内科、[2]東京都立駒込病院内視鏡科、[3]東京都立駒込病院病理科、[4]東京都立駒込病院外科
○江頭　秀人[1]、門馬久美子[2]、根本　哲生[3]、出江　洋介[4]、藤原　純子[2]、江川　直人[1]

O-4-2　下部食道表在腺癌の拡大内視鏡像の検討
[1]三重大学光学医療診療部、[2]三重大学消化器肝臓内科
○田中　匡介[1]、豊田　英樹[1]、濱田　康彦[2]、青木　雅俊[2]、小坂　良[2]、野田　知宏[2]、葛原　正樹[2]、二宮　克仁[2]、井上　宏之[2]、井本　一郎[1]、竹井　謙之[2]

O-4-3　食道表在癌に対する内視鏡治療における二酸化炭素（CO_2）送気の安全性
[1]国立がんセンター中央病院内視鏡部
○金　庸民[1]、斎藤　豊[1]、菊池　剛[1]、鈴木　晴久[1]、瀧澤　初[1]、小田　一郎[1]、松田　尚久[1]

O-4-4　食道癌に対する再発形式とその治療戦略について
[1]群馬大学病態総合外科、[2]埼玉医科大学総合医療センター消化管・一般外科
○加藤　広行[1]、木村　仁[1]、猪瀬　崇徳[1]、田中　成岳[1]、酒井　真[1]、佐野　彰彦[1]、斎藤　加奈[1]、家田　敬輔[1]、宗田　真[1]、中島　政信[1]、深井　康幸[1]、宮崎　達也[1,2]、増田　典弘[1]、福地　稔[1]、塚田　勝彦[1]、桑野　博行[1]

O-4-5　胸腔鏡下食道癌手術235例の経験と成績
[1]大阪市立大学消化器外科
○李　栄柱[1]、大杉　治司[1]、森村圭一朗[1]、岸田　哲[1]、福原研一朗[1]、西澤　聡[1]、岩崎　洋[1]、形部　憲[1]

11:00～11:32　一般演題5　食道癌2

司会　嶋田　裕（兵庫医科大学第一外科）
大平　雅一（大阪市立大学腫瘍外科）

O-5-1　食道扁平上皮癌におけるリンパ節転移にかかわる遺伝子の検索
[1]獨協医科大学病理学（人体分子）
○鈴木　克昌[1]、福井　広一[1]、関川　昭[1]、吉竹　直人[1]、山岸　秀嗣[1]、市川　一仁[1]、冨田　茂樹[1]、井村　穣二[1]、藤盛　孝博[1]

O-5-2　食道癌における複数の評価因子を用いた悪性度評価の臨床応用の可能性
[1]埼玉医科大学総合医療センター消化管・一般外科、[2]群馬大学病態総合外科（第一外科）
○宮崎　達也[1]、加藤　広行[2]、久保　憲生[1,2]、田中　成岳[2]、猪瀬　崇徳[2]、石畝　亨[1]、中島　政信[2]、福地　稔[2]、岡田　典倫[1]、崎元　雄彦[1]、三橋　敏武[1]、石橋敬一郎[1]、桑野　博行[2]、石田　秀行[1]

O-5-3　進行食道癌に対する術前化学放射線療法後患者の予後予測としての分子生物学的因子の解析
[1]兵庫医科大学外科学講座、[2]兵庫医科大学病理学講座、[3]兵庫医科大学遺伝学講座
○藤原　由規[1]、吉川　麗月[1]、小石　健二[1]、松本　友寛[1]、富田　尚裕[1]、辻村　亨[2]、玉置　知子[3]

O-5-4　リンパ球浸潤型低分化型食道扁平上皮癌の臨床病理学的特徴
[1]東海大学消化器外科
○千野　修[1]、原　正[1]、山本壮一郎[1]、木勢　佳史[1]、西　隆之[1]、島田　英雄[1]、今泉　俊秀[1]、生越　喬二[1]、幕内　博康[1]

第4会場

14:00～14:40　一般演題6　外科手術

司会　石井　敬基（日本大学外科系消化器外科）
　　榎本　雅之（東京医科歯科大学腫瘍外科）

O-6-1　内臓脂肪量が腹腔鏡下手術の手術難易度に与える影響

[1]横浜市立大学市民総合医療センター消化器病センター、[2]横浜市立大学
○山本　直人[1]、藤井　正一[1]、金澤　　周[1]、山田　貴允[1]、佐藤　　勉[1]、大島　　貴[1]、山岸　　茂[1]、
永野　靖彦[1]、國崎　主税[1]、今田　敏夫[2]

O-6-2　腹腔鏡下結腸全摘術における合理的な切除法

[1]東京慈恵会医科大学外科
○河原秀次郎[1]、小林　徹也[1]、渡辺　一裕[1]、篠田知太朗[1]、小村　伸朗[1]、遠山　洋一[1]、小林　　進[1]、
柏木　秀幸[1]、矢永　勝彦[1]

O-6-3　胸部食道癌に対する鏡視下手術の現状と問題点

[1]大阪市立総合医療センター消化器外科
○竹村　雅至[1]、東野　正幸[1]、谷村　愼哉[1]、福長　洋介[1]、田中　芳憲[1]、藤原　有史[1]、松田　恭典[1]

O-6-4　UES弛緩不全に対する輪状咽頭筋切開術の効果

[1]大阪市立大学消化器外科
○岩崎　　洋[1]、大杉　治司[1]、李　　栄柱[1]、岸田　　哲[1]、福原研一朗[1]、西澤　　聡[1]、形部　　憲[1]

O-6-5　食道穿孔症例の検討

[1]群馬大学病態総合外科学、[2]埼玉医科大学総合医療センター消化管・一般外科
○猪瀬　崇徳[1]、加藤　広行[1]、酒井　　真[1]、佐野　彰彦[1]、田中　成岳[1]、木村　　仁[1]、家田　敬輔[1]、
宗田　　真[1]、中島　政信[1]、深井　康幸[1]、宮崎　達也[2]、増田　典弘[1]、萬田　緑平[1]、福地　　稔[1]、
尾嶋　　仁[1]、桑野　博行[1]

栄養管理フォーラム

14:40〜16:40　栄養管理フォーラム

司会　藤山　佳秀（滋賀医科大学消化器内科）
井上　善文（川崎病院外科）

F-3-1　特殊外来・多職種チームによるPEG・長期的経腸栄養管理とアウトカム
藤田保健衛生大学上部消化管外科　櫻井　洋一

F-3-2　新生児・乳児期からの腸管不全症例への栄養管理
九州大学小児外科学分野　増本　幸二

F-3-3　クローン病周術期栄養管理の検討 -食道癌手術との比較-
新潟大学消化器・一般外科　小山　　諭

F-3-4　食道癌手術周術期におけるimmunonutrition：現状と展望
千葉大学先端応用外科　鍋谷　圭宏

F-3-5　癌専門病院におけるNSTによる栄養管理の効果
癌研有明病院　消化器外科　比企　直樹

F-3-6　経管栄養剤摂取高齢者における、プロバイオティクス及びプレバイオティクス投与後の免疫能と便通・便性への影響に関する検討
国際医療福祉大学病院消化器内科　大原　正志

F-3-7　当院における内視鏡的胃瘻造設術（PEG）の現状および栄養管理における意義の検討
佐賀大学消化器内科　下田　　良

F-3-8　栄養管理実施加算の算定における多職種共同による栄養管理計画書の策定
久留米大学小児外科　浅桐　公男

F-3-9　消化管疾患の担当医がNutrition Support Teamの中心メンバーとして活動することの優位性について
旭川医科大学消化器外科・一般外科　星　　智和

F-3-10　NSTによる実践的経腸栄養管理
滋賀医科大学栄養治療部　佐々木雅也

第4会場

トピックフォーラム

16:40〜18:10　トピックフォーラム3　がん患者に対する薬剤師の役割 -がん専門薬剤師の夜明け-

司会　柳川　忠二（東邦大学薬学部臨床薬学研修センター）
松山　賢治（共立薬科大学臨床薬学）

TF-3-1　がん専門薬剤師の夜明け
国立がんセンター東病院薬剤部　遠藤　一司

TF-3-2　消化器病棟における緩和ケアと薬剤師のかかわり〜大学病院薬剤師の立場から〜
東京女子医科大学薬剤部　伊東　俊雅

TF-3-3　大阪市立大学医学部附属病院薬剤部におけるがん化学療法への取り組み
大阪市立大学薬剤部　光川　康子

TF-3-4　チーム医療
市立伊丹病院　矢野　啓子

TF-3-5　がん化学療法への薬剤師の貢献
市立堺病院薬剤科　阿南　節子

第5会場

コアシンポジウム

8:40〜11:40　コアシンポジウム1　「新しい時代に向けた消化管研究」
ー炎症と癌：再生医学の観点からの新たな展開ー

司会　東　　健（神戸大学難治性疾患病態解析分野）
　　辻　　晋吾（大阪大学消化器内科学）

CS-1-1　Barrett食道癌と逆流性食道炎
東海大学消化器外科　西　　隆之

CS-1-2　十二指腸液逆流による食道癌発生におけるOxidative stressやArachidonic acidの関与について
近畿大学外科　橋本　直樹

CS-1-3　バレット食道と食道腺癌発生におけるfarnesoid X receptorの関与
浜松医科大学内科学第一　山田　貴教

CS-1-4　腺管分離法を用いた単一腸上皮化生腺管の遺伝子解析
岩手医科大学臨床病理部門　菅井　　有

CS-1-5　*Helicobacter pylori* による腸上皮化生、及び胃癌の発生過程におけるEGFRの発現についての検討
日本大学消化器肝臓内科　中島　典子

CS-1-6　選択的COX-2阻害剤による*H. pylori* 感染胃癌モデルにおけるHPG(heterotropic proliferative glands)発生抑制の検討
日本医科大学消化器内科　二神　生爾

CS-1-7　Musashi-1の*H. pylori* 感染、非感染胃粘膜での発現及び分化、増殖、アポトーシス、癌進展に及ぼす影響の検討
関西労災病院内科　村田　浩昭

CS-1-8　高脂肪食による大腸発癌の促進とアディポネクチン、炎症性サイトカインの関係についての検討
横浜市立大学消化器内科　遠藤　宏樹

CS-1-9　脂肪酸組成と酸化ストレス・大腸発癌
佐賀大学内科　白石　良介

CS-1-10　「非特異的炎症ーパネート細胞化生ー大腸腺腫・癌発生」なるNew Sequence Theoryの提唱
順天堂大学附属静岡病院病理診断　和田　　了

CS-1-11　消化器癌の進展・転移に対する骨髄由来細胞の関与についての検討
大阪大学消化器内科学　石井　修二

CS-1-12　炎症と発癌 (colitis associated cancer) における骨髄の役割
札幌医科大学第一内科　中垣　　卓

第5会場

ワークショップ

14:00〜15:50　ワークショップ4 「消化管粘膜防御機構のパラダイムシフトを求めて」

司会　竹内　孝治（京都薬科大学薬物治療学教室）
　　城　　卓志（名古屋市立大学消化器・代謝内科学）

WS-4-1　Clarithromycin耐性菌に対する粘膜防御剤plaunotolの効果
名古屋市立大学消化器・代謝内科学　佐々木誠人

WS-4-2　慢性胃炎患者においてPlaunotol投与は腺粘液細胞ムチンを増加させる
広島大学分子病態制御内科学　辰上　雅名

WS-4-3　胃粘液開口放出のarachidonic acidによる増強：AA/PPARα/NO/cGMP signaling
大阪医科大学教育機構　島本　史夫

WS-4-4　酸に対する食道粘膜防御機構におけるEGFとNHE-1の役割
大阪市立大学消化器器官制御内科学　藤原　靖弘

WS-4-5　胃粘膜防御機構タイトジャンクションバリアに対するアリルイソチオシアネートの作用
城西国際大学薬学部薬理学講座　田嶋　公人

WS-4-6　ピロリ菌誘起胃粘膜疾患に対するグルタミン酸/グルタミンの保護効果
味の素（株）ライフサイエンス研究所生理機能研究グループ　中村　英志

WS-4-7　急性門脈圧亢進症の腸粘膜に与える影響
近畿大学外科　橋本　直樹

WS-4-8　体外式造影エコー検査を用いたNSAIDの投与下での胃粘膜血流の評価
北海道大学消化器内科　鎌田　　豪

WS-4-9　probioticsが産生する腸管保護成分を用いた新しい腸疾患治療薬の開発
旭川医科大学消化器・血液腫瘍制御内科　藤谷　幹浩

WS-4-10　Carbon monoxideによる消化管粘膜炎症制御
京都府立医科大学免疫内科　高木　智久

WS-4-11　MFG-E8蛋白によるNF-κB依存性炎症シグナルの抑制機構の解明と新規炎症性腸疾患治療薬開発への応用
島根大学第二内科　石原　俊治

第5会場

トピックフォーラム

15:50〜17:20　トピックフォーラム4 「消化管の炎症を制御する」

司会　伊藤　公訓（広島大学分子病態制御内科学）
富永　和作（大阪市立大学消化器器官制御内科学）

TF-4-1　酸に対する食道粘膜防御機構におけるZO-1とEpidermal Growth Factorの役割
大阪府立呼吸器・アレルギー医療センター消化器内科　奥山　正嗣

TF-4-2　食道癌細胞における、タバコ水抽出液及びEstrogenのCOX-2発現、COX-2プロモーターに対する影響の検討
大阪大学保健学専攻機能診断科学　中村　　徹

TF-4-3　*Helicobacter pylori* CagA発現細胞における活性酸素産生
京都府立医科大学免疫内科学　半田　　修

TF-4-4　Peroxiredoxin I Protects Gastric Mucosa from Oxidative Injury Induced by *H. pylori* Infection
筑波大学臨床医学系消化器内科　佐藤　大介

TF-4-5　上腸間膜動脈狭窄による新規虚血性腸炎モデルの作製
京都薬科大学薬物治療学教室　小谷　　透

TF-4-6　消化管粘膜におけるSIGIRRを介したTLR受容体シグナルの負の調節機構に関する検討
島根大学第二内科　角田　　力

TF-4-7　マウスDSS誘発大腸炎モデルにおける大腸内酸化ストレスの関与とrebamipideの作用について
大塚製薬株式会社フリーラジカル研究所　櫻井　一志

特別発言
鳥取大学農学部獣医学科獣医薬理学教室　佐藤　　宏

［共催］大塚製薬株式会社

第6会場

一般演題（オーラルセッション）

8:40〜9:12　一般演題7　*H.pylori* 1

司会　塩谷　昭子（川崎医科大学食道・胃腸内科）
　　加藤　元嗣（北海道大学光学医療診療部）

O-7-1　消化性潰瘍以外でのヘリコバクターピロリ除菌治療の実態ーアンケート調査よりー
[1]松江赤十字病院総合診療科、[2]松江赤十字病院消化器内科、[3]社会保険滋賀病院健康管理センター
○井上　和彦[1]、東山　　真[2]、藤澤　智雄[2]、千貫　大介[2]、中島　滋美[3]

O-7-2　当院における除菌治療の現状ー二次除菌治療を含めてー
[1]名古屋市立大学消化器・代謝内科学
○佐々木マコト[1]、神谷　　武[1]、片岡　洋望[1]、小笠原尚高[1]、久保田英嗣[1]、和田　恒哉[1]、森　　義徳[1]、志村　貴也[1]、溝下　　勤[1]、水島　隆史[1]、平田　慶和[1]、岡本　泰幸[1]、城　　卓志[1]

O-7-3　*H. pylori* 除菌療法における酸分泌抑制の重要性
[1]浜松医科大学第一内科、[2]浜松医科大学臨床研究管理センター
○山出美穂子[1]、杉本　光繁[1]、小平　知世[1]、西野　眞史[1]、伊熊　睦博[1]、古田　隆久[2]

O-7-4　*H. pylori* 除菌療法におけるclarithromycin耐性の影響ー糞便CAM耐性*H. pylori* 検出法による検討ー
[1]杏林大学第三内科、[2]東京医科大学内視鏡センター
○田中　昭文[1]、河合　　隆[2]、徳永　健吾[1]、菅野　　朝[1]、高橋　信一[1]

9:13〜9:45　一般演題8　*H.pylori* 2

司会　鎌田　智有（川崎医科大学食道・胃腸内科）
　　中村　正彦（北里大学薬学部病態解析部門）

O-8-1　自然経過が長期に観察できた鳥肌胃炎の5例
[1]呉共済病院消化器内科、[2]呉共済病院病理診断科
○平賀　裕子[1]、岡本　志郎[1]、島　　秀行[1]、児玉　寛治[1]、山口　修司[1]、佐々木なおみ[2]

O-8-2　ヘリコバクターピロリ感染胃粘膜における線溶阻害因子の役割
[1]三重大学消化器肝臓内科、[2]同光学医療診療部、[3]同生体防御医学、[4]聖路加国際病院
○池田　　歩[1]、井本　一郎[2]、ｶﾞﾊﾞｻﾞ ｴｽﾃﾊﾞﾝ[3]、中村　美咲[1]、井上　宏之[1]、葛原　正樹[1]、二宮　克仁[1]、堀木　紀行[4]、竹井　謙之[1]

O-8-3　幽門側胃切除術後の*H. pylori* 感染状況
[1]大阪市立大学消化器外科
○福原研一朗[1]、大杉　治司[1]、李　　栄柱[1]、森村圭一朗[1]、岸田　　哲[1]、西沢　　聡[1]、岩崎　　洋[1]、形部　　憲[1]

O-8-4　胃十二指腸疾患における胃内逆流胆汁酸
[1]日本医科大学多摩永山病院消化器科
○松久　威史[1]、津久井　拓[1]

第6会場

9:46～10:18　一般演題9　NSAID胃粘膜傷害

司会　松井　裕史（筑波大学消化器内科）
山口　康晴（杏林大学第三内科）

O-9-1　低容量アスピリンによる消化性潰瘍に関する検討

[1]脳神経疾患研究所付属総合南東北病院、[2]虎の門病院消化器内科
○河野孝一朗[1,2]、飯塚　敏郎[2]、菊池　大輔[2]、矢作　直久[2]

O-9-2　胃薬内服中に発症したNSAID起因性出血性胃潰瘍の臨床的特徴に関する検討

[1]広島市立安佐市民病院内科、[2]広島市立安佐市民病院内視鏡科
○中山　奈那[1]、永田　信二[2]、本田　洋士[1]、斧山美恵子[1]、川瀬　理恵[1]、木村　　茂[1]、辻　　恵二[1]、大越　裕章[2]、日高　　徹[1]

O-9-3　健常ボランティアに対する低用量アスピリンによる胃粘膜障害と胃内pHの検討

[1]浜松医科大学第一内科、[2]浜松医科大学臨床研究管理センター
○西野　眞史[1]、杉本　光繁[1]、山出美穂子[1]、小平　知世[1]、伊熊　睦博[1]、菱田　　明[1]、古田　隆久[2]

O-9-4　アスピリン代謝酵素の遺伝子多型とアスピリンによる上部消化管潰瘍病変との関連性に関する検討

[1]川崎医科大学食道・胃腸内科、[2]川崎医科大学内視鏡超音波センター、[3]心臓病センター榊原病院消化器科
○高見　真喜[1]、塩谷　昭子[1]、山中　義之[1]、藤田　　穣[1]、垂水　研一[1]、鎌田　智有[1]、眞部　紀明[2]、楠　　裕明[2]、畠　　二郎[2]、春間　　賢[1]、榊原　　敬[3]

10:19～10:59　一般演題10　胃粘膜傷害

司会　根引　浩子（大阪市立十三市民病院消化器科）
加藤　伸一（京都薬科大学薬物治療学教室）

O-10-1　マウス酢酸潰瘍モデルにおける一酸化炭素による治癒効果の検討

[1]京都府立医科大学免疫内科、[2]京都府立医科大学生体機能分析医学、[3]京都府立医科大学生体安全医学
○鈴木　隆裕[1]、内藤　裕二[2]、高木　智久[3]、内山　和彦[1]、水島かつら[1]、半田　　修[3]、古倉　　聡[3]、市川　　寛[1]、吉川　敏一[1]

O-10-2　ワサビおよびカラシの各種胃障害モデルに対する作用

[1]京都薬科大学薬物治療学教室
○泉　奈保子[1]、林　　周作[1]、天ヶ瀬紀久子[1]、竹内　孝治[1]

O-10-3　TS-1とシスプラチン(CDDP)併用によるラット消化管粘膜傷害に対するヒスタミンH2受容体拮抗剤ラフチジンの作用

[1]大鵬薬品工業株式会社育薬研究所、[2]大鵬薬品工業株式会社安全性研究所
○中野　素子[1]、味岡　廣房[1]、斉藤　　等[1]、糠塚　　守[1]、鈴木　　智[2]、桐本　　吏[1]、木庭　　守[1]

O-10-4　出血性消化性潰瘍における亜硝酸剤の予防効果

[1]浜松医科大学第一内科、[2]浜松医科大学臨床研究管理センター
○小平　知世[1]、杉本　光繁[1]、山出美穂子[1]、西野　眞史[1]、伊熊　睦博[1]、菱田　　明[1]、古田　隆久[2]

O-10-5　選択的セロトニン受容体拮抗剤服用者における上部消化管粘膜傷害について

[1]帝京大学内科
○山本　貴嗣[1]、石井　太郎[1]、久山　　泰[1]

第6会場

11:00～11:40　一般演題11　胃生理/防御機構

司会　堀江　俊治（城西国際大学薬学部薬理学講座）
古田　隆久（浜松医科大学臨床研究管理センター）

O-11-1　胃粘膜上皮細胞のTFF1発現に対するcAMP/Protain kinase A経路の影響

[1]獨協医科大学消化器内科、[2]獨協医科大学消化器研究室
○鈴木　真琴[1]、島田　忠人[1]、小池　健郎[2]、内園まり子[1]、田部井恭子[2]、田嶋　章人[1]、山形　道子[1]、平石　秀幸[1]

O-11-2　胃アルカリ分泌および粘膜血流に対するH2Sの影響

[1]京都薬科大学薬物治療学教室
○伊勢　文孝[1]、粟飯原永太郎[1]、大橋　由美[1]、竹内　孝治[1]

O-11-3　各種ムスカリン受容体遺伝子欠損マウスを用いた胃ペプシン分泌機構の解析

[1]京都薬科大学薬物治療学教室、[2]ダートマウスメディカルスクール、[3]同志社女子大学薬理学教室
○高橋　伸明[1]、遠藤　拓也[1]、天ヶ瀬紀久子[1]、松井　　稔[2]、岡部　　進[3]、竹内　孝治[1]

O-11-4　抗癌剤5-フルオロウラシル誘起胃損傷治癒遅延に対するヒスタミンH2受容体拮抗薬ラフチジンの効果

[1]京都薬科大学薬物治療学教室
○村嶋祐己子[1]、小谷　　透[1]、天ヶ瀬紀久子[1]、加藤　伸一[1]、竹内　孝治[1]

O-11-5　蛍光偏光解消法によるNSAIDs起因性胃粘膜傷害の捕捉

[1]筑波大学消化器内科
○金子　　剛[1]、松井　裕史[1]、中原　　朗[1]、兵頭一之介[1]

第6会場

トピックフォーラム

14:00〜15:20　トピックフォーラム5 「揺りかごからの消化管学」

司会　清水　俊明（順天堂大学小児科）
　　楠　　正人（三重大学消化管・小児外科学）

TF-5-1　小児内視鏡検査におけるNarrow Band Imaging (NBI)の使用経験
信州大学小児科　日高　奈緒

TF-5-2　小児期消化性潰瘍3例
済生会横浜市東部病院こどもセンター　武田　義隆

TF-5-3　腹部症状が強く急性虫垂炎を疑われたノロウイルス胃腸炎小児に関する検討
大阪府立急性期・総合医療センター小児科　田尻　　仁

TF-5-4　腸管寄生虫症に若年性ポリープを合併した4歳男児例
大阪府立母子保健総合医療センター消化器・内分泌科　中元　保子

TF-5-5　ミルクアレルギーに対する抗原特異的リンパ球刺激試験の有用性
済生会横浜市東部病院こどもセンター　菅原　秀典

TF-5-6　先天性横隔膜ヘルニア術後に遊走脾による腸閉塞を発症した1例
三重大学消化管・小児外科学　森本　雄貴

TF-5-7　小児ダンピング症候群における、α－ＧＩ使用経験
大阪市立総合医療センター消化器外科　西口　幸雄

15:20〜17:20　トピックフォーラム6　消化管グルタミン酸シグナリング研究の現状と今後

司会　鳥居　邦夫（味の素株式会社ライフサイエンス研究所）
　　草野　元康（群馬大学光学医療診療部）

オーバービュー　消化管におけるグルタミン酸シグナリングの内臓感覚及び脳機能に与える影響
味の素株式会社ライフサイエンス研究所　鳥居　邦夫

TF-6-1　ラット消化管に存在するグルタミン酸センサーからの自律神経反射
新潟大学　新島　　旭

TF-6-2　Intragastric application of glutamate potentiates reflex- and pentagastrin-induced gastric secretion in dogs.
I. Pavlov Institute of Physiology of the Russian Academy of Sciences, Russia　Zolotarev V.A.

TF-6-3　グルタミン酸管腔内投与による十二指腸粘膜防御の増強効果
CURE/UCLA, West LA VA Medical Center and Brentwood Biomedical Research Institute, USA
秋葉　保忠

TF-6-4　ヒトにおいてグルタミン酸は高タンパク液体食摂取時の胃排出を改善する
群馬大学病態制御内科学　財　　裕明

TF-6-5　グルタミン酸含有経腸栄養剤によるPEG入院患者の栄養管理
味の素株式会社医薬研究所輸液栄養透析研究所　林　　直樹

［共催］味の素株式会社

第7会場

一般演題（オーラルセッション）

8:40〜9:20　一般演題12　胃癌手術

司会　澤田　鉄二（大阪市立大学腫瘍外科）
藤井　秀樹（山梨大学第一外科）

O-12-1　幽門保存胃切除術後の有用性に関する検討
[1]広島大学原医研腫瘍外科
○田邊　和照[1]、浜井　洋一[1]、水入　寛純[1]、恵美　学[1]、檜原　淳[1]、岡田　守人[1]

O-12-2　上部早期胃癌における至適郭清範囲の検討
[1]福井大学第一外科
○廣野　靖夫[1]、永野　秀樹[1]、西尾　慶子[1]、藤本　大裕[1]、小練　研司[1]、本多　桂[1]、村上　真[1]、
五井　孝憲[1]、前田　浩幸[1]、飯田　敦[1]、片山　寛次[1]、山口　明夫[1]

O-12-3　胃癌内視鏡治療例における多発癌の特徴ー胃癌手術例との比較ー
[1]東京都多摩がん検診センター、[2]東京都多摩がん検診センター検査科
○水谷　勝[1]、入口　陽介[1]、山村　彰彦[2]、小田　丈二[1]、大野　康寛[1]、高柳　聡[1]、冨野　泰弘[1]、
岸　大輔[1]、大村　秀俊[1]、篠原　知明[1]、山田　耕三[1]

O-12-4　赤外線観察sentinel node navigation surgeryによる早期十二指腸悪性腫瘍の治療方針設定の試み
[1]東京慈恵会医科大学消化器外科
○三森　教雄[1]、二村　浩史[1]、渡部　篤史[1]、青木　寛明[1]、小山　友己[1]、山下　重雄[1]、大平　寛典[1]、
篠原　寿彦[1]、高橋　直人[1]、石橋　由朗[1]、柏木　秀幸[1]、矢永　勝彦[1]

O-12-5　幽門側胃切除術後の残胃癌の特徴
[1]日本医科大学武蔵小杉病院消化器病センター、[2]日本医科大学第一外科
○前島顕太郎[1]、小峯　修[1]、坊　英樹[1]、野村　聡[1]、豊田　哲鎬[1]、塙　秀暁[1]、近藤　恭司[1]、
水谷　聡[1]、吉野　雅則[1]、星野　有哉[1]、尾形　昌男[1]、渡辺　昌則[1]、徳永　昭[1]、田尻　孝[2]

第7会場

9:21～9:53　一般演題13　胃癌化学療法1

司会　瀧内比呂也（大阪医科大学内科学II（化学療法センター））
小泉和三郎（北里大学消化器内科）

O-13-1　消化器癌における抗癌剤感受性因子と遺伝子および遺伝子発現解析法の工夫

[1]東京医科歯科大学応用腫瘍学講座、[2]東京医科歯科大学腫瘍外科学
○植竹　宏之[1]、飯田　　聡[2]、石川　敏昭[1]、杉原　健一[2]

O-13-2　S-1単独初回治療不応・不耐の進行胃癌に対するCPT-11/CDDP（CP）療法の成績

[1]国立がんセンター中央病院消化器内科
○高張　大亮[1]、島田　安博[1]、岡崎　俊介[1]、坂井　大介[1]、沖田南都子[1]、平島　詳典[1]、加藤　　健[1]、
濱口　哲弥[1]、山田　康秀[1]、白尾　国昭[1]

O-13-3　Second lineの化学療法で傍大動脈リンパ節転移が消失し、Third lineの化学療法で肺転移が消失した進行胃癌の一例

[1]旭川医科大学外科学講座消化器病態外科学分野
○澁谷　貴史[1]、星　　智和[1]、鈴木　達也[1]、宮本　正之[1]、長谷川公治[1]、千里　直之[1]、海老澤良昭[1]、
河野　　透[1]、葛西　眞一[1]

O-13-4　化学療法により根治切除可能となった門脈腫瘍栓合併胃癌の一例

[1]東京大学胃食道外科、[2]東京大学消化器内科、[3]東京大学肝胆膵外科
○和田　郁雄[1]、藤城　光弘[2]、菊山みずほ[1]、野地　秀一[1]、田島　正晃[1]　森　　和彦[1]、畑尾　史彦[1]、
吉川　朱実[1]、山田　和彦[1]、清水　伸幸[1]、山口　浩和[1]、野村　幸世[1]、國土　典宏[3]、上西　紀夫[1]

9:54～10:26　一般演題14　胃癌化学療法2

司会　坂田　　優（三沢市立三沢病院）
楢原　啓之（広島大学臨腫瘍学）

O-14-1　当院におけるスキルス胃癌の治療成績の検討

[1]福井県立病院外科、[2]福井県立病院臨床病理科
○宮永　太門[1]、細川　　治[1]、奥河原　渉[1]、大槻　忠良[1]、遠藤　直樹[1]、平沼知加志[1]、富田　剛治[1]、
伊藤　祥隆[1]、大田　浩司[1]、林　　裕之[1]、道傳　研司[1]、服部　昌和[1]、武田　孝之[1]、海崎　泰治[2]

O-14-2　CY1胃癌に対する治療戦略　ーTS-1の腹腔内薬物動態と治療成績ー

[1]横浜市立大学附属市民総合医療センター消化器病センター、[2]横浜市立大学臓器病態治療学、
[3]横浜市立大学
○大島　　貴[1]、國崎　主税[1]、金沢　　周[1]、高川　　亮[1]、山田　貴充[1]、山本　直人[1]、佐藤　　勉[1]、
牧野　洋知[1]、利野　　靖[2]、益田　宗孝[2]、今田　敏夫[3]

O-14-3　S-1 + docetaxel(DOC)腹腔内投与にて腹水コントロールが良好となった、癌性腹膜炎を伴った4型胃癌の1例

[1]杏林大学第三内科
○菅野　　朝[1]、畑　　英行[1]、内田　康仁[1]、徳永　健吾[1]、田中　昭文[1]、高橋　信一[1]

O-14-4　TS-1＋Biweekly Paclitaxel併用療法により長期PRを維持している癌性腹水を伴う切除不能進行胃癌の一例

[1]石心会川崎幸病院外科
○高橋　保正[1]、太田　　竜[1]、河原　祐一[1]、北村　雅也[1]、後藤　　学[1]、関川　浩司[1]

第7会場

10:27～10:51　一般演題15　胃ESD1

司会　鳥居　惠雄（京都桂病院消化器内視鏡センター）
道田　知樹（大阪厚生年金病院内視鏡センター）

O-15-1　当院における胃腫瘍性病変に対する内視鏡的粘膜下層剥離術（ESD）症例の検討
[1]国立福山医療センター消化器科、[2]国立福山医療センター内科
○森川　民也[1]、渡邊　一雄[2]、平川　智子[2]、合原　大博[2]、藤原　敬士[2]、池田　房雄[2]、寺尾　正子[2]、村上　敬子[2]、高畠　弘行[2]、坂田　達朗[2]、友田　純[2]

O-15-2　早期胃癌に対する内視鏡的粘膜下層剥離術（ESD）の治療成績
[1]札幌徳洲会病院消化器内科、[2]札幌東徳洲会病院消化器科
○吉井　新二[1]、吉崎　秀夫[1]、今井　実[1]、藤永　陽介[1]、四十坊克也[1]、福田　一寿[1]、佐藤　康永[1]、阪本　真司[1]、岡村毅與志[1]、小林　久倫[2]

O-15-3　当院でのESD施行早期胃癌における分化型、未分化型混合病変の検討
[1]東京医科大学霞ヶ浦病院消化器内科
○岩本　淳一[1]、溝上　裕士[1]、下河辺宏一[1]、伊藤　真典[1]、竹原　央[1]、平山　剛[1]、斎藤　吉史[1]、池上　正[1]、松崎　靖司[1]

10:52～11:24　一般演題16　胃ESD2

司会　近藤　仁（斗南病院消化器病センター）
森田　圭紀（神戸大学消化器内科）

O-16-1　胃腫瘍性病変に対するフレックスナイフを使用したESD364病変の治療成績
[1]済生会熊本病院消化器病センター、[2]済生会熊本病院病理
○上原　正義[1]、庄野　孝[1]、八板　弘樹[1]、船越　禎広[1]、瀬戸山博子[1]、塩屋　公孝[1]、吉田　健一[1]、工藤　康一[1]、江口　洋之[1]、藤本　貴久[1]、多田　修治[1]、須古　博信[1]、神尾多喜浩[2]

O-16-2　経皮的胃内細径鉗子を併用したESDの新しい試み
[1]守口敬任会病院内科、[2]守口敬任会病院外科、[3]大阪医科大学第二内科
○橋本　貴司[1]、阪口　正博[1]、高尾　美幸[1]、岡　博史[2]、樋口　和秀[3]

O-16-3　内視鏡的粘膜下層剥離術後の短期・長期的十二指腸胃逆流について
[1]日本医科大学消化器内科
○梅澤まり子[1]、三宅　一昌[1]、進藤　智隆[1]、植木　信江[1]、楠　正典[1]、河越　哲郎[1]、二神　生爾[1]、津久井　拓[1]、坂本　長逸[1]

O-16-4　内視鏡的胃粘膜下層切開剥離術（ESD）を契機に機械的イレウスを生じ、腹部コンパートメント症候群をきたしたと考えられる一例
[1]大阪厚生年金病院内科、[2]同内視鏡センター
○前田　晃作[1]、道田　知樹[2]、貫野　知代[1]、松浦　民子[1]、森口　彩[1]、池澤　賢治[1]、小野亜紀子[1]、由雄　祥代[1]、千葉　三保[1]、水野　龍義[1]、明田　寛史[1]、赤坂　智史[1]、荒川　裕昭[2]、内藤　雅文[1]、片山　和宏[1]

第7会場

14:00～14:40　一般演題17　CD

司会　中村　志郎（兵庫医科大学内科学下部消化管科）
安藤　貴文（名古屋大学消化器内科）

O-17-1　緩解維持を目的とした定期的infliximab投与における栄養療法の位置づけ

[1]川崎医科大学内科学（食道・胃腸科）、[2]九州大学病態機能内科学
○清水香代子[1]、古賀　秀樹[2]、垂水　研一[1]、藤田　穣[1]、鎌田　智有[1]、塩谷　昭子[1]、春間　賢[1]

O-17-2　空置的人工肛門造設術を行ったクローン病患者の臨床的特徴および予後

[1]兵庫医科大学外科、[2]兵庫医科大学感染制御部、[3]兵庫医科大学下部消化管科
○池内　浩基[1]、中埜　廣樹[1]、内野　基[1]、中村　光宏[1]、松岡　宏樹[1]、竹末　芳生[2]、松本　誉之[3]、冨田　尚裕[1]

O-17-3　Crohn病の十二指腸病変にInfliximabが奏効した1例

[1]馬場記念病院消化器科、[2]馬場記念病院外科、[3]大阪市立大学消化器器官制御内科学
○河内屋友宏[1]、原　順一[1]、堀田　潔[1]、中谷　雅美[1]、大平　豪[2]、柏木伸一郎[2]、玉森　豊[2]、寺岡　均[2]、新田　敦範[2]、押谷　伸英[3]、荒川　哲男[3]

O-17-4　Infliximab計画的維持投与中に妊娠，出産に至った9例の報告

[1]札幌厚生病院第一消化器科
○那須野正尚[1]、本谷　聡[1]、西岡　均[1]、萩原　武[1]、前田　聡[1]、小澤　広[1]、中野渡正行[1]、黒河　聖[1]、安保　智典[1]、今村　哲理[1]

O-17-5　長期生存しているクローン病に合併した進行直腸癌の1例

[1]兵庫医科大学第二外科、[2]兵庫医科大学感染制御部、[3]兵庫医科大学消化器内科
○中村　光宏[1]、池内　浩基[1]、内野　基[1]、中埜　廣樹[1]、野田　雅史[1]、竹末　芳生[2]、松本　誉之[3]、冨田　尚裕[1]

14:41～15:13　一般演題18　腸管ベーチェット

司会　古賀　秀樹（九州大学病態機能内科学）
渡辺　憲治（大阪市立大学消化器器官制御内科学）

O-18-1　当院における腸管ベーチェット病および単純性潰瘍の最近の治療と経過に対する検討

[1]大阪市立大学消化器器官制御内科学
○十河　光栄[1]、押谷　伸英[1]、細見　周平[1]、高塚　正樹[1]、平田　直人[1]、末包　剛久[1]、青松　知輝[1]、鎌田　紀子[1]、山上　博一[1]、渡辺　憲治[1]、富永　和作[1]、渡辺　俊雄[1]、藤原　靖弘[1]、荒川　哲男[1]

O-18-2　治療に難渋した腸管ベーチェット病に伴う多発小腸穿孔の1例

[1]東京医科歯科大学腫瘍外科学
○松山　貴俊[1]、青柳　治彦[1]、小林　宏寿[1]、石黒めぐみ[1]、石川　敏昭[1]、飯田　聡[1]、植竹　宏之[1]、樋口　哲郎[1]、安野　正道[1]、榎本　雅之[1]、杉原　健一[1]

O-18-3　回腸人工肛門部潰瘍にインフリキシマブが著効した腸管ベーチェット病の一例

[1]大阪市立大学消化器器官制御内科学
○末包　剛久[1]、十河　光栄[1]、細見　周平[1]、高塚　正樹[1]、平田　直人[1]、大平　美月[1]、青松　和輝[1]、鎌田　紀子[1]、山上　博一[1]、渡辺　憲治[1]、富永　和作[1]、渡辺　俊雄[1]、藤原　靖弘[1]、押谷　伸英[1]、荒川　哲男[1]

O-18-4　インフリキシマブの投与により改善した腸管ベーチェットの1例

[1]東京医科大学消化器内科
○柳澤　文彦[1]、平良　悟[1]、大島　敏裕[1]、片岡　幹統[1]、酒井　義浩[1]、森安　史典[1]

第7会場

15:14～15:38　一般演題19　CE1

司会　白川　勝朗（兵庫県立がんセンター消化器科）
斎藤　彰一（東京慈恵会医科大学内視鏡科）

O-19-1　当院における小腸用カプセル内視鏡使用経験とその検討

[1]獨協医科大学消化器内科、[2]獨協医科大学光学医療センター、[3]獨協医科大学
○前田　光徳[1]、菅家　一成[1]、中野　道子[1]、星野　美奈[1]、平石　秀幸[1]、中村　哲也[2]、寺野　彰[3]

O-19-2　カプセル内視鏡検査を行なった原因不明消化管出血Obscure gastrointestinal bleeding (OGIB)症例の検討

[1]川崎医科大学　食道・胃腸内科、[2]川崎医科大学　内視鏡・超音波センター
○西　隆司[1]、塩谷　昭子[1]、村尾　高久[1]、藤田　穣[1]、垂水　研一[1]、鎌田　智有[1]、眞部　紀明[2]、楠　裕明[2]、畠　二郎[2]、春間　賢[1]

O-19-3　カプセル内視鏡を用いたNSAID起因性小腸粘膜傷害の検討

[1]大阪市立大学消化器器官制御内科学、[2]大阪医科大学第二内科
○杉森　聖司[1]、渡辺　俊雄[1]、渡辺佐容子[1]、田渕　真彦[1]、永見　康明[1]、亀田　夏彦[1]、平良　高一[1]、町田　浩久[1]、岡崎　博俊[1]、斯波　将次[1]、富永　和作[1]、藤原　靖弘[1]、押谷　伸英[1]、樋口　和秀[2]、荒川　哲男[1]

15:39～16:03　一般演題20　CE2

司会　丹羽　康正（名古屋大学消化器内科）
年名　謙（大阪医科大学第二内科）

O-20-1　小腸白色絨毛とカプセル内視鏡消化管通過時間に関する検討

[1]日本医科大学消化器内科
○高橋　陽子[1]、藤森　俊二[1]、山田祐希江[1]、江原　彰仁[1]、小林　剛[1]、関田　祥久[1]、瀬尾　継彦[1]、三井　啓吾[1]、米澤　真興[1]、柴田　喜明[1]、田中　周[1]、辰口　篤志[1]、坂本　長逸[1]

O-20-2　カプセル内視鏡を用いた造血幹細胞移植消化管合併症の検討

[1]国立がんセンター中央病院内視鏡部、[2]国立がんセンターがん予防・検診研究センター検診部、[3]中央病院特殊病棟部幹細胞移植科
○角川　康夫[1,2]、福田　隆浩[3]、斎藤　豊[1]

O-20-3　クローン病の臨床的緩解期におけるカプセル内視鏡の有用性

[1]大阪医科大学第二内科
○能田　貞治[1]、森田英次郎[1]、村野　実之[1]、岡田　俊彦[1]、柿本　一城[1]、石田　久美[1]、川上　研[1]、阿部　洋介[1]、井上　拓也[1]、村野　直子[1]、年名　謙[1]、時岡　聡[1]、梅垣　英次[1]、樋口　和秀[1]

16:04～16:36　一般演題21　DBE1

司会　松本　主之（九州大学病態機能内科学）
　　大宮　直木（名古屋大学消化器内科）

O-21-1　原因不明消化管出血に対するカプセル内視鏡とダブルバルーン内視鏡の有用性に関する追跡研究
[1]日本医科大学消化器内科
○藤森　俊二[1]、瀬尾　継彦[1]、山田祐希江[1]、高橋　陽子[1]、江原　彰仁[1]、小林　剛[1]、関田　祥久[1]、三井　啓吾[1]、米澤　真興[1]、柴田　喜明[1]、田中　周[1]、辰口　篤志[1]、坂本　長逸[1]

O-21-2　原因不明の消化管出血に対するカプセル内視鏡とダブルバルーン内視鏡の有用性についての検討
[1]広島大学光学医療診療部、[2]広島大学分子病態制御内科学
○福本　晃[1]、田中　信治[1]、茶山　一彰[2]

O-21-3　小腸狭窄・閉塞病変の診断と治療ー手術・内視鏡治療・保存的治療の選択
[1]自治医科大学附属さいたま医療センター消化器科
○宮谷　博幸[1]、鷺原　規喜[1]、山中　健一[1]、福田　重信[1]、牛丸　信也[1]、池田　正俊[1]、本田　英明[1]、高松　徹[1]、福西　昌徳[1]、岩城　孝明[1]、中島　嘉之[1]、宇賀神卓広[1]、吉田　行雄[1]

O-21-4　クローン病の腸管狭窄に対するシングルバルーン小腸内視鏡下バルーン拡張術の有用性と合併症
[1]滋賀医科大学消化器内科、[2]滋賀医科大学光学医療診療部、[3]滋賀医科大学栄養治療部
○辻川　知之[1]、斎藤　康晴[2]、小川　敦弘[1]、仲原　民夫[1]、畑　和憲[1]、安藤　朗[1]、佐々木雅也[3]、藤山　佳秀[1]

16:37～17:01　一般演題22　DBE2

司会　河南　智晴（神戸市立医療センター中央市民病院）
　　青柳　邦彦（福岡大学消化器内科）

O-22-1　小腸腫瘍・腫瘤性病変に対するダブルバルーン内視鏡の有用性
[1]佐久総合病院胃腸科
○堀田　欣一[1]、小山　恒男[1]、宮田　佳典[1]、友利　彰寿[1]、高橋亜紀子[1]、北村　陽子[1]

O-22-2　当院におけるダブルバルーン小腸内視鏡の現状と工夫
[1]東京医科大学消化器内科、[2]同内視鏡センター、[3]同八王子医療センター
○大島　敏裕[1]、平良　悟[1]、柳澤　文彦[1]、真鍋智津子[1]、立花　浩幸[1]、野中　雅也[1]、羽山　弥毅[1]、八木　健二[1]、湯川　郁子[1]、高　麻理[1]、近藤　麻里[1]、福澤　誠克[1]、片岡　幹統[1]、川上　浩平[1]、河合　隆[2]、宮岡　正明[3]、酒井　義浩[1]、森安　史典[1]

O-22-3　DB内視鏡の新しい展開 ―輸入脚症候群の診断・治療―
[1]千葉大学光学医療診療部、[2]千葉大学消化器内科、[3]千葉大学細胞治療学
○佐藤　徹[1]、神津　照雄[1]、勝野　達郎[2]、古矢裕歩子[2]、高橋　良枝[2]、磯野　貴史[2]、菱川　悦男[1]、渡辺　良之[1]、井上　雅仁[1]、横須賀　収[2]、齋藤　康[3]

第8会場

一般演題（オーラルセッション）

8:40〜9:12　一般演題23　上部良性

司会　廣岡　大司（泉大津市立病院内視鏡センター）
春日井邦夫（愛知医科大学消化器内科）

O-23-1　蛋白漏出性胃腸症を併発した急性びらん性胃炎の1例
[1]東邦大学医療センター大森病院小児科、[2]済世会横浜市東部病院こどもセンター
○澤　佳世[1]、橋本　卓史[1,2]、佐地　勉[1]、藤澤　知雄[2]

O-23-2　子宮癌化学療法中にサイトメガロウイルス胃潰瘍を認めガンシクロビル投与が著効した1例
[1]東京医科大学消化器内科、[2]東京医科大学内視鏡センター、[3]東京医科大学消化器外科
○原　弥子[1]、河合　隆[2]、山岸　哲也[2]、野中　雅也[1]、羽山　弥毅[1]、大島　敏裕[1]、八木　健二[1]、宮崎　郁子[2]、高　麻理[1]、近藤　麻里[1]、福澤　誠克[1]、片岡　幹統[1]、川上　浩平[1]、平良　悟[1]、糸井　隆夫[1]、酒井　義浩[1]、森安　史典[1]、高木　融[3]、青木　達哉[3]

O-23-3　難治性慢性関節リウマチの経過中に発見された続発性胃・十二指腸アミロイドーシスの1例
[1]藤尾医院、[2]田畑胃腸病院、[3]兵庫医科大学第二病理学教室、[4]獨協医科大学病理学（人体病理）
○藤尾　誓[1]、鈴木　克昌[2]、柏木　亮一[2]、西上　隆之[3]、藤盛　孝博[4]

O-23-4　胃癌に合併した pulmonary tumor thrombotic microangiopathy の 2 剖検例
[1]獨協医科大学病理学（人体分子）
○市川　一仁[1]、井村　穣二[1]、山岸　秀嗣[1]、鈴木　克昌[1]、藤井　茂彦[1]、関川　昭[1]、福井　広一[1]、冨田　茂樹[1]、藤盛　孝博[1]

9:13〜9:45　一般演題24　好酸球性消化管炎症

司会　峯　徹哉（東海大学消化器内科）
村上　和成（大分大学消化器内科）

O-24-1　われわれが経験した好酸球性食道炎とその経過
[1]日本医科大学消化器内科
○佐野　弘仁[1]、岩切　勝彦[1]、川見　典之[1]、田中由理子[1]、琴寄　誠[1]、坂本　長逸[1]

O-24-2　診断に苦慮した好酸球性胃腸炎の一例
[1]大阪医科大学第二内科、[2]大阪医科大学一般・消化器外科、[3]大阪医科大学第一病理学教室、[4]藤田保健衛生大学消化管内科
○年名　謙[1]、村野　実之[1]、依田有紀子[1]、岡田　俊彦[1]、柿本　一城[1]、能田　貞治[1]、石田　久美[1]、川上　研[1]、阿部　洋介[1]、井上　拓也[1]、村野　直子[1]、森田英次郎[1]、勝　健一[1]、樋口　和秀[1]、西口　完二[2]、田中慶太朗[2]、奥田　準二[2]、栗栖　義賢[2,3]、江頭由太郎[2,3]、平田　一郎[4]

O-24-3　膵炎と診断され腹痛を繰り返していた好酸球性胃腸炎の1例
[1]市立柏原病院消化器内科
○梶　牧子[1]、湯川　知洋[1]、音川　公治[1]、石津　弘隆[1]、佐藤　博之[1]

O-24-4　ステロイド依存性潰瘍性大腸炎と診断された好酸球性大腸炎
[1]山形県立中央病院内科
○間部　克裕[1]、鈴木　康之[1]、中村　純[1]、吉澤　和哉[1]、松田　暁子[1]、阿部　貴志[1]、深瀬　和利[1]

第8会場

9:46～10:18　一般演題25　消化管感染症

司会　大川　清孝（大阪市立総合医療センター消化器内科）
村野　実之（大阪医科大学第二内科）

O-25-1　免疫不全を背景に発症したイソスポーラ症の一例

[1]国家公務員共済組合連合会大手前病院消化器内科、[2]市立堺病院内科
○土井　喜宣[1]、伊藤　公子[2]、松田　高明[1]、有吉　隆久[1]、西林　宏之[1]

O-25-2　胃潰瘍の除菌後にCandida潰瘍を繰り返した1例

[1]岡山市久米南町組合立国民健康保険福渡病院内科、[2]日本鋼管福山病院消化器科、
[3]広島市立広島市民病院内視鏡科
○武　　進[1,2]、永原　靖浩[2]、石木　邦治[2]、水野　元夫[3]

O-25-3　虫垂腫瘍との鑑別が困難であった虫垂日本住血吸虫症の一例

[1]山梨大学第一外科
○日向　　理[1]、飯野　　弥[1]、大森　征人[1]、三井　文彦[1]、森　　義之[1]、藤井　秀樹[1]

O-25-4　Intestinal spirochetosisの11例

[1]福岡大学筑紫病院病理部、[2]西福岡病院放射線科、[3]センタービルクリニック、[4]那珂川病院放射線科、
[5]またけ内科胃腸科クリニック
○田邉　　寛[1]、岩下　明徳[1]、原岡　誠司[1]、岩下生久子[2]、平野　達雄[3]、大内田敏行[4]、真武　弘明[5]

10:19～10:59　一般演題26　GIST

司会　廣田　誠一（兵庫医科大学病理）
　　入澤　篤志（福島県立医科大学第二内科）

O-26-1　GISTの臨床的検討

[1]県西部浜松医療センター消化器科
○魚谷　貴洋[1]、山田　正美[1]、竹平　安則[1]、影山富士人[1]、吉井　重人[1]、本城裕美子[1]、高井　哲成[1]、
岩岡　泰志[1]、寺井　智宏[1]、渡邉　晋也[1]

O-26-2　当科にて経過観察しえたGIST症例の検討

[1]福島県立医科大学内科学第二、[2]福島県立医科大学内視鏡診療部
○佐藤　匡記[1]、入澤　篤志[1]、渋川　悟朗[1]、若槻　　尊[1]、今村　秀道[1]、高橋　裕太[1]、佐藤　　愛[1]、
引地　拓人[2]、小原　勝敏[2]、大平　弘正[1]

O-26-3　EUS－FNAにて確診を得た胃粘膜下腫瘍の3例

[1]千葉大学腫瘍内科、[2]千葉大学大学院COE、[3]千葉県がんセンター診療部、[4]千葉大学病理部、
[5]千葉大学光学医療診療部
○田中　健史[1]、新井　誠人[1]、中本　晋吾[1]、別宮　　壇[1]、伊東　賢一[1]、松村　倫明[1]、鈴木　拓人[1]、
小林　倫子[1]、坂井　雄三[2]、太和田勝之[1]、松山　眞人[1]、石原　　武[1]、山口　武人[3]、谷澤　　徹[4]、
神津　照雄[5]、横須賀　收[1]

O-26-4　C-kit遺伝子変異を同定しえたGIST(Gastrointestinal Stromal Tumor)の4例

[1]市立伊丹病院消化器科、[2]住友病院消化器内科、[3]市立伊丹病院外科
○南坂　朋子[1]、奥野　　優[1]、村山　洋子[1]、茶谷　徳啓[1]、堀木　優志[1]、北田　学利[1]、木下　和郎[2]、
山本　正之[3]、木村　文彦[3]、柏原　　赳[1]

O-26-5　GISTのKIT遺伝子変異とImatinibの効果

[1]川崎医科大学消化器外科
○山村　真弘[1]、平井　敏弘[1]、平林　葉子[1]、岡　　保夫[1]、奥村　英雄[1]、伊木　勝道[1]、松本　英男[1]、
浦上　　淳[1]、山下　和城[1]、角田　　司[1]

11:00〜11:40　一般演題27　示唆に富む症例

司会　辻井　正彦（大阪大学消化器内科）
　　楠　　裕明（川崎医科大学内視鏡超音波センター）

O-27-1　機能性疾患としての右下腹痛の検討

[1]横浜船員保険病院内科、[2]横浜市立大学市民総合医療センター救命救急センター
○洲崎　文男[1]、塩沢　牧子[1]、松本　秀平[1]、小金井裕之[1]、内藤　　実[1]、藤野　雅之[1]、杉山　　貢[2]

O-27-2　高度直腸狭窄をきたした直腸子宮内膜症の一例

[1]名古屋第二赤十字病院
○夏目　誠治[1]、長谷川　洋[1]、白子　隆志[1]、坂本　英至[1]、久留宮康浩[1]、小松俊一郎[1]、法水　信治[1]、
上原　圭介[1]、田畑　智丈[1]、青葉　太郎[1]

O-27-3　胆嚢十二指腸瘻、胆嚢結腸瘻を呈した内胆汁瘻の一例

[1]医真会八尾総合病院消化器内科
○森本　和宏[1]、鶴薗　卓也[1]、白井　勇作[1]、谷口　智康[1]、伊東　君好[1]、松村　吉庸[1]

O-27-4　Neurofibromatosis type 1に合併した大網GISTの1例とその遺伝子変化

[1]群馬大学病態総合外科、[2]群馬大学応用腫瘍病理学
○斎藤　加奈[1,2]、櫻井　信司[2]、佐野　彰彦[1,2]、山内　逸人[1]、田部　雄一[1]、八巻さやか[1]、深澤　孝晴[1]、
山口　　悟[1]、堤　　荘一[1]、志村　龍男[1]、浅尾　高行[1]、中島　　孝[2]、桑野　博行[1]

O-27-5　PTEN遺伝子にframeshift変異を認めたCowden病の1例

[1]名古屋市立大学消化器・代謝内科学
○森　　義徳[1]、片岡　洋望[1]、岡本　泰幸[1]、馬渕　元志[1]、水島　隆史[1]、平田　慶和[1]、志村　貴也[1]、
溝下　　勤[1]、久保田英嗣[1]、和田　恒哉[1]、小笠原尚高[1]、佐々木誠人[1]、神谷　　武[1]、城　　卓志[1]

第8会場

14:00～14:32　一般演題28　胃癌基礎1

司会　有沢　富康（藤田保健衛生大学消化管内科）
片岡　洋望（名古屋市立大学消化器・代謝内科学）

O-28-1　レセプター型チロシンキナーゼEphA4過剰発現のヒト胃癌の進展における役割

[1]札幌医科大学内科学第一講座、[2]札幌ひばりが丘病院、[3]札幌医科大学
○宮本　千絵[1,2]、山本　博幸[1]、宮本　伸樹[1]、山岡　　聡[1]、井伊　正則[1]、日崎　恵一[1]、山下健太郎[1]、
足立　　靖[1]、佐々木　茂[1]、有村　佳昭[1]、関山　伸男[2]、今井　浩三[3]、篠村　恭久[1]

O-28-2　炎症関連遺伝子Selenoprotein Sの遺伝子多型と胃発癌

[1]藤田保健衛生大学消化管内科、[2]藤田保健衛生大学　学長
○柴田　知行[1]、有沢　富康[1]、丸山　尚子[1]、藤田　浩史[1]、神谷　芳雄[1]、中村　雅彦[1]、中村　正克[1]、
岩田　正己[1]、高濱　和也[1]、渡邊　　真[1]、平田　一郎[1]、中野　　浩[2]

O-28-3　胃癌における15-Hydroxyprostaglandin dehydrogenaseの発現動態とその意義

[1]大阪市立大学消化器器官制御内科学、[2]大阪市立大学病理病態学教室、[3]大阪市立大学腫瘍外科、
[4]大阪医科大学第二内科
○達脇　　大[1]、谷川　徹也[1]、渡辺　俊雄[1]、町田　浩久[1]、岡崎　博俊[1]、斯波　將次[1]、富永　和作[1]、
伊倉　義弘[2]、藤原　靖弘[1]、押谷　伸英[1]、六車　一哉[3]、澤田　鉄二[3]、平川　弘聖[3]、樋口　和秀[4]、
荒川　哲男[1]

O-28-4　胃癌におけるIL-10発現の血管新生および免疫回避への影響

[1]鳥取大学病態制御外科
○辻谷　俊一[1]、福本　陽二[1]、尾崎　知博[1]、山田　敬教[1]、福田　健治[1]、斉藤　博昭[1]、建部　　茂[1]、
池口　正英[1]

14:33～15:05　一般演題29　胃癌基礎2

司会　鈴木　秀和（慶應義塾大学消化器内科）
谷川　徹也（大阪市立大学消化器器官制御内科学）

O-29-1　胃がん細胞のWarburg効果はNOがup-regulateする

[1]筑波大学生命環境科学研究科、[2]筑波大学人間総合科学研究科
○前田　るい[1]、松井　裕史[2]、間宮　　孝[2]、林　　純一[1]、兵頭一之介[2]

O-29-2　γーアミノ酪酸（GABA）による胃癌細胞の増殖効果に対する検討

[1]大阪医科大学第二内科
○白石奈々子[1]、梅垣　英次[1]、依田有紀子[1]、竹内　　望[1]、竹内　利寿[1]、時岡　　聡[1]、樋口　和秀[1]

O-29-3　スナネズミモデルで発生した*Helicobacter pylori*除菌後発生胃癌の胃型・腸型形質発現

[1]名古屋市立大学消化器代謝内科学、[2]愛知県がんセンター研究所・腫瘍病理学部
○溝下　　勤[1]、片岡　洋望[1]、佐々木誠人[1]、神谷　　武[1]、小笠原尚高[1]、久保田英嗣[1]、和田　恒哉[1]、
塚本　徹哉[2]、立松　正衞[2]、城　　卓志[1]

O-29-4　PDCD4の発現解析・胃癌における検討

[1]佐賀大学内科、[2]佐賀大学病理
○柿本　隆志[1]、戸田　修二[2]、青木　茂久[2]、井手口浩幸[2]、白石　良介[1]、岩切　龍一[1]、藤本　一眞[1]、
尾崎　岩太[1]、松橋　幸子[1]

15:06〜15:46　一般演題30　消化器癌関連因子

司会　篠村　恭久（札幌医科大学内科学第一講座）
白坂　大輔（神戸赤十字病院消化器科）

O-30-1　ヘッジホグアンタゴニストHHIP遺伝子のヒト消化管癌におけるエピジェネティックな不活化とその役割

[1]札幌医科大学内科学第一講座、[2]札幌医科大学
○宮本　伸樹[1]、山本　博幸[1]、谷口　博昭[1]、山岡　聡[1]、宮本　千絵[1]、井伊　正則[1]、日崎　恵一[1]、
山下健太郎[1]、足立　靖[1]、佐々木　茂[1]、有村　佳昭[1]、今井　浩三[2]、篠村　恭久[1]

O-30-2　胃炎、胃癌組織におけるガストリン受容体の発現解析

[1]広島大学分子病態制御内科学、[2]川崎医科大学内科学食道胃腸科、[3]広島記念病院内科、
[4]広島大学光学医療診療部、[5]広島大学保健管理センター
○高村　明美[1]、伊藤　公訓[1]、春間　賢[2]、辰上　雅名[1]、和田　慶洋[1]、松本　善明[1]、謝　雪飛[1]、
北村　正輔[1]、隅井　雅晴[3]、田中　信治[4]、吉原　正治[5]、茶山　一彰[1]

O-30-3　早期胃癌における粘液形質に基づいた細胞周期関連蛋白の異常と増殖能との検討

[1]岩手医科大学臨床病理部門、[2]岩手医科大学第一内科
○塚原　光典[1,2]、菅井　有[1]、遠藤　昌樹[2]、久多良徳彦[2]、千葉　俊美[2]、折居　正之[2]、鈴木　一幸[2]

O-30-4　胃癌における損傷乗り越え修復型DNAポリメラーゼκに関する研究

[1]九州大学消化器・総合外科
○増田　隆伸[1]、掛地　吉弘[1]、安藤　幸滋[1]、杉山　雅彦[1]、岡田　敏子[1]、吉田倫太郎[1]、趙　岩[1]、
今村　一郎[1]、大垣　吉平[1]、塩谷　聡子[1]、芝原幸太郎[1]、沖　英次[1]、定永　倫明[1]、森田　勝[1]、
前原　喜彦[1]

O-30-5　未分化型胃癌におけるmicroRNA発現量解析

[1]名古屋市立大学病態外科学講座腫瘍・免疫外科学分野
○堅田　武保[1]、石黒　秀行[1]、桑原　義之[1]、木村　昌弘[1]、三井　章[1]、森　洋一郎[1]、原田幸志朗[1]、
小川　了[1]、藤井　義敬[1]

15:47～16:19　一般演題31　消化管腫瘍と分子生物学1

司会　二神　生爾（日本医科大学消化器内科）
　　中島　　淳（横浜市立大学分子消化管内科）

O-31-1　腹膜中皮細胞を標的としたInterleukin-10遺伝子導入によるマウス胃癌腹膜播種抑制

[1]大阪市立大学消化器器官制御内科学、[2]大阪医科大学第二内科

○田中　史生[1]、富永　和作[1]、越智　正博[1]、谷川　徹也[1]、渡辺　俊雄[1]、藤原　靖弘[1]、押谷　伸英[1]、樋口　和秀[2]、荒川　哲男[1]

O-31-2　胃びまん性大細胞型B細胞性リンパ腫における免疫グロブリン重鎖遺伝子転座と予後の関連

[1]九州大学病態機能内科学、[2]ケンブリッジ大学病理学、[3]九州大学形態機能病理学

○中村昌太郎[1,2]、Ye Hongtao[2]、Du Ming-Qing[2]、松本　主之[1]、八尾　隆史[3]、恒吉　正澄[3]、飯田　三雄[1]

O-31-3　ヒト大腸におけるアディポネクチンレセプター1および2(AdipoR1およびAdipoR2)の発現解析

[1]横浜市立大学分子消化管内科学

○米満　恭子[1]、高橋　宏和[1]、日暮　琢磨[1]、飯田　　洋[1]、馬渡　弘典[1]、野崎　雄一[1]、遠藤　宏樹[1]、冨本　彩子[1]、秋山　智之[1]、藤田　浩司[1]、米田　正人[1]、稲森　正彦[1]、阿部　泰伸[1]、桐越　博之[1]、小林　規俊[1]、窪田　賢輔[1]、斉藤　　聡[1]、上野　規男[1]、中島　　淳[1]

O-31-4　VEGF mRNA 5'非翻訳領域による大腸がん細胞の悪性形質化の誘導

[1]徳島大学・ヘルスバイオサイエンス研究部・ストレス制御医学分野

○増田　清士[1]、近藤　茂忠[1]、西川　賀子[1]、向所　美名[1]、山岸　直子[1]、西田　憲生[1]、六反　一仁[1]

16:20～16:52　一般演題32　消化管腫瘍と分子生物学2

司会　佐々木誠人（名古屋市立大学消化器・代謝内科学）
　　大高　道郎（順天堂大学消化器内科）

O-32-1　唾液腺腫瘍における REGIa 蛋白発現の意義

[1]獨協医科大学口腔外科、[2]獨協医科大学病理学（人体分子）

○木村　時子[1]、福井　広一[2]、山岸　秀嗣[2]、市川　一仁[2]、冨田　茂樹[2]、関川　　明[2]、井村　穣二[2]、今井　　裕[1]、藤盛　孝博[2]

O-32-2　未分化型胃癌スクリーニングの非侵襲的囲い込み法の新しいアプローチ- TLR4遺伝子の5'UTR上流2kb領域の多型解析 -

[1]国際医療福祉大学病院消化器内科、[2]国際医療福祉大学病院外科、
[3]国際医療福祉大学三田病院消化器センター

○大原　正志[1]、谷　　禮夫[1]、亀山　仁一[2]、北島　政樹[3]

O-32-3　大腸腫瘍におけるmTORシグナル経路分子の発現と臨床的意義の検討

[1]聖マリアンナ医科大学消化器肝臓内科

○岡本　　賢[1]、奥瀬　　千[1]、松本　伸行[1]、伊東　文生[1]

O-32-4　進行消化管がんに対する温熱免疫療法

[1]京都府立医科大学生体安全医学講座、[2]京都府立医科大学免疫内科、[3]たけだバイオヘルス研究所、
[4]ルイ　パスツール医学研究センター、[5]藍野病院消化器内科

○古倉　　聡[1]、岡山　哲也[2]、中根　一樹[3]、舟木　　準[5]、高木　智久[1]、半田　　修[1]、内藤　裕二[2]、武田　隆久[3]、藤田　哲也[4]、吉川　敏一[2]

ポスターセッション

13:00〜13:25　ポスターセッション1　食道:良性1

司会　福知　工（大阪府済生会中津病院消化器内科）
コメンテーター　幕内　博康（東海大学外科）
星原　芳雄（経済産業省診療所）

P-1-1　糖尿病、慢性膵炎急性増悪に併発した急性壊死性食道炎の一例

[1]岩手医科大学附属花巻温泉病院内科、[2]北上済生会病院、[3]岩手医科大学第一内科、[4]岩手医科大学臨床病理、[5]八戸赤十字病院消化器科

○塚原　智典[1]、篠崎　博志[1]、三浦　雅憲[1]、佐藤慎一郎[1]、河田　孝彦[1]、高野真一郎[2]、下田　浩輝[2]、樋口　雅隆[3]、塚原　光典[3]、遠藤　昌樹[3]、折居　正之[3]、鈴木　一幸[3]、上杉　憲幸[4]、菅井　有[4]、橋本　康冬[5]

P-1-2　水疱性類天疱瘡患者の内視鏡検査中に生じた剥離性食道炎の1例

[1]県立宮崎病院放射線科、[2]県立宮崎病院外科、[3]県立宮崎病院皮膚科、[4]県立宮崎病院病理科

○藤本　正樹[1]、陣内　崇[1]、村中　貴浩[1]、松岡勇二郎[1]、山田　浩己[1]、南　史朗[2]、別府樹一郎[2]、上田　祐滋[2]、豊田　清一[2]、加嶋　亜紀[3]、西田　隆昭[3]、島尾　義也[4]、林　透[4]

P-1-3　剥離性食道炎の2例

[1]医真会八尾総合病院消化器センター内科、[2]医真会八尾総合病院臨床検査科、[3]奈良県立医科大学第三内科

○谷口　智康[1]、鶴薗　卓也[1]、白井　勇作[1]、森本　和宏[1]、伊東　君好[1]、田原　一樹[1]、松村　吉庸[1]、八十嶋　仁[2]、福井　博[3]

P-1-4　黒色調食道を呈した2症例

[1]済生会唐津病院内科、[2]済生会唐津病院外科

○遠藤　広貴[1]、白浜奈津子[1]、小島　昌貴[1]、千布　裕[1]、園田　孝志[2]

P-1-5　上部消化管異物に対する緊急内視鏡

[1]佐賀大学光学医療診療部、[2]佐賀大学内科学、[3]済生会唐津病院

○綱田　誠司[1]、萬年孝太郎[2]、山口加奈子[2]、小松　未生[2]、中山　昌之[2]、藤瀬　剛弘[2]、下田　良[2]、坂田　祐之[2]、岩切　龍一[1]、遠藤　広貴[3]、藤本　一眞[2]

13:25～13:50　ポスターセッション2　食道:良性2

司会　大島　忠之（兵庫医科大学内科学上部消化管科）
コメンテーター　幕内　博康（東海大学外科）
星原　芳雄（経済産業省診療所）

P-2-1　診断に苦慮したNutcracker esophagusの一例
[1]大阪府済生会中津病院
○山下　博司[1]、大塚　真美[1]、福知　工[1]、江口　考明[1]、川村梨那子[1]、大橋　理奈[1]、可児　弘行[1]、高橋　元[1]、伊藤　大[1]、永松　良介[1]、蘆田　潔[1]

P-2-2　摂食障害と診断された食道アカラシアの3症例
[1]東北大学心療内科、[2]東北大学総合診療部
○青木　勲[1]、安達　正士[1]、庄司　知隆[1]、遠藤　由香[1]、相模　泰宏[1]、佐藤　康弘[1]、町田　知美[1]、町田　貴胤[1]、森下　城[1]、本郷　道夫[2]

P-2-3　食道生理機能検査が診断、治療に有用であったPPI不応性NERDの2例
[1]愛知医科大学消化器内科、[2]愛知医科大学臨床検査部
○舟木　康[1,2]、土方　康孝[1]、徳留健太郎[1]、河村　直彦[1]、金澤　太茂[1]、宮下　勝之[1]、飯田　章人[1]、佐藤　真理[1]、十倉　佳史[1]、笠原　明仁[1]、宮田　充樹[1]、春日井邦夫[1]

P-2-4　食道内多チャンネルインピーダンス・ｐH併用法を用いたクエン酸モサプリドの食後胃食道逆流の抑制効果に関する検討
[1]島根大学第二内科
○越野　健司[1]、足立　経一[1]、古田　賢司[1]、三木　雅治[1]、中田　秀史[1]、谷村　隆志[1]、森田　照美[1]、木下　芳一[1]

P-2-5　食道静脈瘤出血予防に対するProton pump inhibitor (PPI)の有用性の検討
[1]獨協医科大学越谷病院消化器内科
○西木　良一[1]、桑山　肇[1]

13:00～13:20　ポスターセッション3　胃:ESD1

司会　宇野　裕典（大野記念病院消化器内科）
コメンテーター　岩下　明徳（福岡大学筑紫病院病理部）
小原　勝敏（福島県立医科大学内視鏡診療部）

P-3-1　早期胃癌に対するESD治療成績の検討
[1]東京歯科大学市川総合病院消化器科、[2]東京歯科大学市川総合病院内科
○貝田　将郷[1]、西田　次郎[1]、岸川　浩[1]、井口　清香[1]、森下　鉄夫[2]

P-3-2　高齢者における内視鏡的粘膜下層剥離術（ESD）を行うにあたって
[1]新潟県立中央病院内科
○平野　正明[1]、堂森　浩二[1]、本田　穣[1]、丸山　正樹[1]、藤原　敬人[1]

P-3-3　胃カルチノイドに対してESDの有用性が示唆された一例
[1]新潟大学第三内科、[2]新潟大学光学医療診療部、[3]新潟大学分子診断病理学分野、[4]新潟大学保健学科病理病態検査学
○佐藤　祐一[1]、竹内　学[1]、小林　正明[1]、横山　純二[1]、成澤林太郎[2]、青柳　豊[1]、西倉　健[3]、味岡　洋一[3]、岩渕　三哉[4]

P-3-4　NBI拡大観察により側方範囲診断し、ESDにて切除した広範な表層拡大型早期胃癌の1例
[1]新潟大学第三内科、[2]新潟大学光学医療診療部、[3]新潟大学分子・診断病理学分野、[4]新潟大学保健学科臨床生体情報学講座
○佐藤　明人[1]、竹内　学[2]、小林　正明[1]、佐藤　祐一[1]、成澤林太郎[2]、青柳　豊[1]、坪井　清孝[3]、味岡　洋一[3]、岩渕　三哉[4]

13:20～13:50　ポスターセッション4　胃:悪性2

司会　佐藤　博之（市立柏原病院）
コメンテーター　岩下　明徳（福岡大学筑紫病院病理部）
小原　勝敏（福島県立医科大学内視鏡診療部）

P-4-1　癌化しsm浸潤をきたした胃過形成性ポリープの1例
[1]東京都多摩がん検診センター消化器科、[2]東京都多摩がん検診センター検査科
○岸　大輔[1]、入口　陽介[1]、小田　丈二[1]、水谷　勝[1]、大野　康寛[1]、高柳　聡[1]、冨野　泰弘[1]、大村　秀俊[1]、山田　耕三[1]、山村　彰彦[2]

P-4-2　Paneth顆粒類似の顆粒を有する胃型早期胃癌の2例
[1]福岡大学筑紫病院病理部、[2]健康保険南海病院病理部、[3]岩国医療センター消化器科
○原岡　誠司[1]、岩下　明徳[1]、大塚　久[2]、宮島　一[2]、大田　剛由[3]、田中　彰一[3]

P-4-3　内視鏡的粘膜下層剥離術（ESD）にて切除しえたパネート様腫瘍細胞を伴なった早期胃癌（0-IIc）の1例
[1]藤尾医院、[2]田畑胃腸病院、[3]兵庫医科大学第二病理学教室、[4]獨協医科大学病理学（人体病理）
○藤尾　誓[1]、鈴木　克昌[2]、柏木　亮一[2]、西上　隆之[3]、藤盛　孝博[4]

P-4-4　胃神経内分泌細胞癌の一例
[1]佐世保市立総合病院外科、[2]佐世保市立総合病院病理
○赤間　史隆[1]、石川　啓[1]、河野　陽介[1]、岩崎　啓介[2]

P-4-5　内視鏡的治療によって経過観察しているA型胃炎、高ガストリン血症を伴った多発性胃カルチノイドの1例
[1]志木市立市民病院、[2]東京医科歯科大学光学医療診療部、[3]東京医科歯科大学病理部、[4]九段坂病院外科、[5]東京医科歯科大学食道・胃外科
○関田　吉久[1]、竹下　公矢[2]、河内　洋[3]、吉田　達也[4]、永井　鑑[5]

P-4-6　約1年以上の上部消化管内視鏡検査間隔で発見された胃癌症例の検討
[1]健生会土庫病院
○水島麻依子[1]、大辻　俊雄[1]、更屋　勉[1]、松岡　正樹[1]

13:00～13:25　ポスターセッション5　胃癌化学療法

司会　西崎　朗（兵庫県立がんセンター消化器科）
コメンテーター　杉原　健一（東京医科歯科大学腫瘍外科学）
竹之下誠一（福島県立医科大学第二外科）

P-5-1　胃癌化学療法におけるβグルカン併用効果の検討ー患者単球への結合率の解析
[1]名古屋市立大学消化器・代謝内科学、[2]旭労災病院消化器内科、[3]春日井市民病院消化器科、[4]岐阜県立多治見病院消化器内科、[5]名古屋市立城西病院内科
○片岡　洋望[1]、志村　貴也[1]、岡本　泰幸[1]、溝下　勤[1]、森　義徳[1]、久保田英嗣[1]、和田　恒哉[1]、小笠原尚高[1]、佐々木誠人[1]、平田　慶和[1,2]、猪飼　昌弘[2]、高田　博樹[3]、妹尾　恭司[3]、戸川　昭三[4]、佐野　仁[4]、伊藤才知衣[5]、川合　孝[5]、水島　隆史[1]、神谷　武[1]、城　卓志[1]

P-5-2　血友病Aを合併した高度進行胃癌に対し化学療法を施行した1例ー有害事象を中心としてー
[1]石心会川崎幸病院消化器病センター外科
○北村　雅也[1]、高橋　保正[1]、太田　竜[1]、河原　祐一[1]、後藤　学[1]、関川　浩司[1]

P-5-3　Psclitaxel Weekly投与が奏功した癌性腹膜炎を併発した胃癌の一例
[1]大野記念病院内科
○藤井　恭子[1]、大西　美穂[1]、賀陽聡一郎[1]、上田　厚夫[1]、川村　千佳[1]、宇野　裕典[1]

P-5-4　穿孔性腹膜炎を併発したAFP産生胃癌の1例
[1]東京慈恵会医科大学外科学講座青戸病院外科、[2]東京慈恵会医科大学外科学講座消化器外科
○矢島　浩[1]、又井　一雄[1]、中村　能人[1]、畝村　泰樹[1]、黒田　徹[1]、吉田　和彦[1]、矢永　勝彦[2]

P-5-5　胃瘻ボタンへ交換後急速に増量した腹水のために挿入部潰瘍を生じた癌性腹膜炎の一例
[1]北海道社会保険病院消化器センター内科
○定岡　邦昌[1]、馬場　英[1]、古家　乾[1]、坂東　英明[1]、葛西　健二[1]

13:25～13:50　ポスターセッション6　クリニカル・パスおよび化学療法

司会　西崎　朗（兵庫県立がんセンター消化器科）
コメンテーター　杉原　健一（東京医科歯科大学腫瘍外科学）
竹之下誠一（福島県立医科大学第二外科）

P-6-1　腹腔鏡補助下結腸切除術クリニカルパスのバリアンス分析

[1]横浜市立大学付属市民総合医療センター消化器病センター、[2]横浜市立大学
○佐藤　勉[1]、藤井　正一[1]、金澤　周[1]、諏訪　宏和[1]、高川　亮[1]、山田　貴允[1]、山本　直人[1]、山岸　茂[1]、大島　貴[1]、永野　靖彦[1]、今田　敏夫[2]、國崎　主税[1]

P-6-2　当院における切除不能・再発胃癌に対する外来化学療法のリスクファクターの検討

[1]大阪医科大学第二内科
○太田　俊輔[1]、紀　貴之[1]、桑門　心[1]、川部伸一郎[1]、後藤　昌弘[1]、倉田　宝保[1]、瀧内比呂也[1]、樋口　和秀[1]

P-6-3　オキサリプラチン併用化学療法にベバシズマブを組み込んだクリニカルパスの作成ー医療・看護の質の標準化を目指してー

[1]大阪市立大学病院10東病棟、[2]大阪市立大学病院12東病棟、[3]大阪市立大学化学療法センター、[4]大阪市立大学腫瘍外科学、[5]大阪市立大学消化器器官制御内科学
○中　麻里子[1]、井内　郁代[2]、福中　恭子[1]、中野　妙子[3]、前田　清[4]、富永　和作[5]、荒川　哲男[5]、平川　弘聖[4]

P-6-4　進行・再発大腸癌に対するm-FOLFOX6療法のアレルギー反応とその対策の現状

[1]大阪市立総合医療センター
○北田なみ紀[1]、井上　法子[1]、尾崎　明子[1]、吉田　徹也[1]、中尾　將彦[1]、西田真紀子[1]、武田　晃司[1]

P-6-5　オキサリプラチンにて生じる過敏反応に対する院内統一対策法作成の試み

[1]大阪市立大学看護部、[2]大阪市立大学薬剤部、[3]大阪市立大学消化器器官制御内科学、[4]大阪市立大学腫瘍外科、[5]大阪市立大学消化器外科
○中野　妙子[1]、岩崎　直美[1]、篠田　育美[1]、藤長久美子[1]、池浦　啓博[2]、光川　康子[2]、平良　高一[3]、富永　和作[3]、野田　英児[4]、前田　清[4]、李　栄柱[5]、荒川　哲男[3]、平川　弘聖[4]

第9会場

13:00〜13:30　ポスターセッション7　胃:悪性1

司会　貝瀬　満（東京慈恵会医科大学内視鏡科）
コメンテーター　竹内　孝治（京都薬科大学薬物治療学教室）
荒川　哲男（大阪市立大学消化器器官制御内科学）

P-7-1　ヒト胃癌におけるAngiopoietin-like 4 (ANGPTL4) 蛋白の発現の検討

[1]長崎大学原爆後障害医療研究施設腫瘍・診断病理学

○中山　敏幸[1]、三原　裕美[1]、田場　充[1]、三浦　史郎[1]、成毛　有紀[1]、平川　宏[1]、関根　一郎[1]

P-7-2　ペプシノーゲン法と胃癌の予後について

[1]東海大学外科学系消化器外科

○鍋島　一仁[1]、生越　喬二[1]、森田　真理[1]、中村　健司[1]、岡本　祐一[1]、松井　英男[1]、添田　仁一[1]、近藤　泰理[1]、貞廣荘太郎[1]、今泉　俊秀[1]、幕内　博康[1]

P-7-3　鳥肌胃炎に合併した0 IIc+III型進行胃癌の一例

[1]東京都多摩がん検診センター消化器科、[2]東京都多摩がん検診センター検査科

○小田　丈二[1]、入口　陽介[1]、水谷　勝[1]、大野　康寛[1]、高柳　聡[1]、冨野　泰弘[1]、篠原　知明[1]、岸　大輔[1]、大村　秀俊[1]、山田　耕三[1]、山村　彰彦[2]

P-7-4　粘膜下腫瘍様の隆起形態を呈した未分化型胃癌の1例

[1]高邦会高木病院消化器内科、[2]高邦会高木病院放射線科、[3]佐賀大学放射線医学、[4]高邦会高木病院外科、[5]高邦会高木病院臨床検査部、[6]佐賀大学光学医療診療部、[7]佐賀大学内科

○森田　秀祐[1]、西田　宏二[1]、阿座上聖史[1]、知念　正明[1]、富永由紀子[2]、水口　昌伸[3]、松山　悟[4]、渡邊　恵子[5]、岩切　龍一[6]、藤本　一眞[7]

P-7-5　剖検にて診断し得た胃印環細胞癌の直腸転移の一例

[1]杏林大学第三内科、[2]杏林大学病理学教室

○土岐　真朗[1]、山口　康晴[1]、村山　隆夫[1]、川越　圭[1]、田部井弘一[1]、畑　英行[1]、蓮江　智彦[1]、比嘉　晃二[1]、田内　優[1]、中村　健二[1]、青木　圭[1]、勝見　直也[1]、大倉　康男[2]、高橋　信一[1]

P-7-6　腹膜炎をきたした胃癌穿孔に対して一期的手術を行った一例

[1]日本大学消化器外科

○高安賢太郎[1]、大亀　浩久[1]、白田　智彦[1]、飯島　玲奈[1]、万本　潤[1]、潮　真也[1]、間遠　一成[1]、間崎　武郎[1]、石井　敬基[1]、増田　英樹[1]、高山　忠利[1]

13:30～13:55　ポスターセッション8　胃・十二指腸腫瘍

司会　半田　修（京都府立医科大学免疫内科・生体安全医学講座）
コメンテーター　竹内　孝治（京都薬科大学薬物治療学教室）
荒川　哲男（大阪市立大学消化器器官制御内科学）

P-8-1　血管造影検査が診断に有力であった壁外発育型胃ＧＩＳＴの１例
[1]国際医療福祉大学熱海病院
○川口　実[1]

P-8-2　内視鏡的粘膜下切開・剥離術（ESD）で診断された胃粘膜下腫瘍(Myoepithelial hamartoma)の1例
[1]佐賀社会保険病院内科、[2]和田医院、[3]佐賀大学病理
○大山　隆[1]、檀上　晶子[1]、和田　達郎[2]、徳永　蔵[3]

P-8-3　胃潰瘍の経過観察で発見され、術後にイマチニブを投与開始した十二指腸GISTの一例
[1]市立島田市民病院消化器科、[2]市立島田市民病院外科
○高橋　正彦[1]、森下　宗自[1]、金山　広和[1]、米田　正弘[1]、石川　哲朗[1]、木村　貴彦[2]、國友　和善[2]

P-8-4　胃GIST、胆嚢癌、肺癌の重複癌の1例
[1]大阪府済生会中津病院外科、[2]大阪府済生会中津病院病理部
○溝尻　岳[1]、常見　幸三[1]、三城　弥範[1]、粟津　正英[1]、大坪　大[1]、濱中　美衣[1]、高橋　毅[1]、伊藤　卓資[1]、小西　宗治[1]、中江　史朗[1]、豊田　昌夫[1]、仙崎　英人[2]

P-8-5　十二指腸第3部に発生した十二指腸癌の一例
[1]大阪市立大学消化器器官制御内科学、[2]長吉総合病院内科、[3]大阪市立大学腫瘍外科学
○勝野　貴之[1]、成瀬　朋子[2]、森　あろか[2]、八上　佳和[2]、大磯　龍太[2]、中山　祐史[2]、増市　秀雄[2]、大谷健二郎[2]、荒川　哲男[1]、村田　哲洋[3]、山田　靖哉[3]、大平　雅一[3]、平川　弘聖[3]

13:00～13:25　ポスターセッション9　小腸腫瘍

司会　日下　利広（京都桂病院消化器内視鏡センター）
コメンテーター　坂本　長逸（日本医科大学第三内科）
樋口　和秀（大阪医科大学第二内科）

P-9-1　小腸癌の穿孔性腹膜炎で発症した小腸癌および同時性胃癌の1例
[1]山陰労災病院外科
○竹林　正孝[1]、豊田　暢彦[1]、野坂　仁愛[1]、若月　俊郎[1]、鎌迫　陽[1]、谷田　理[1]

P-9-2　イレウス症状で発症した小腸粘液癌の1例
[1]白十字会佐世保中央病院外科、[2]白十字会佐世保中央病院病理部
○清水　輝久[1]、重政　有[1]、持永　浩史[1]、和田　英雄[1]、佐々木伸文[1]、梶原　啓司[1]、碇　秀樹[1]、國崎　忠臣[1]、米満　伸久[2]

P-9-3　胃透視により発見された空腸癌の1例
[1]大阪府済生会中津病院消化器内科
○江口　考明[1]、可児　弘行[1]、高橋　元[1]、大塚　真美[1]、川村梨那子[1]、大橋　理奈[1]、山下　博司[1]、福知　工[1]、伊藤　大[1]、永松　良介[1]、蘆田　潔[1]

P-9-4　嚢胞内に進展を認めた小腸癌イレウスの1例
[1]佐世保市立総合病院外科
○河野　陽介[1]、赤間　史隆[1]

P-9-5　下血にて発見され腹腔鏡補助下に切除された小腸GISTの１例
[1]黒石市国民健康保険黒石病院外科
○八木橋信夫[1]、高橋　誠司[1]、大澤　忠治[1]、平尾　良範[1]

第9会場

13:25〜13:50　ポスターセッション10　小腸腫瘍オムニバス

司会　池原　伸直（昭和大学横浜市北部病院消化器センター）
コメンテーター　坂本　長逸（日本医科大学第三内科）
樋口　和秀（大阪医科大学第二内科）

P-10-1　消化管閉塞症状を呈した回腸粘膜下腫瘍の2例
[1]住友別子病院第二内科
○平崎　照士[1]、神崎　洋光[1]、藤田　浩平[1]、松村　周治[1]、松本　栄二[1]、鈴木　誠祐[1]

P-10-2　空腸に発生したadenomyomatous hamartomaの1切除例
[1]金沢大学消化器・乳腺外科
○舟木　洋[1]、西村　元一[1]、寺井　志郎[1]、藤田　秀人[1]、木南　伸一[1]、二宮　致[1]、伏田　幸夫[1]、藤村　隆[1]、萱原　正都[1]、太田　哲生[1]

P-10-3　ステロイド剤を主体とした薬物療法が有効であったCronkhite-Canada症候群の2例
[1]大分消化器科病院、[2]大分大学第三内科
○喜多嶋和晃[1]、平島　詳典[2]、松本　興三[1]、熊本俊秀[2]

P-10-4　当院における埋め込みポート症例の検討
[1]国家公務員共済組合連合会新別府病院外科、[2]大分大学消化管外科、[3]大分大学救急部
○柴田　智隆[1]、菊池　暢之[1]、田中　栄一[1]、和田　伸介[3]、野口　剛[2]

P-10-5　一般消化器外科領域における完全埋め込み式中心静脈カテーテルの使用経験
[1]日本大学消化器外科、[2]日本大学乳腺内分泌外科
○間遠　一成[1]、飯島　玲奈[1]、万本　潤[1]、潮　真也[1]、大亀　浩久[1]、間崎　武郎[1]、石井　敬基[1]、青木　信彦[2]、増田　英樹[1]、高山　忠利[1]

13:00〜13:25　ポスターセッション11　小腸オムニバス

司会　本谷　聡（札幌厚生病院第一消化器科）
コメンテーター　東　健（神戸大学国際環境医学講座難治性疾患病態解析学分野）
春間　賢（川崎医科大学内科学（食道・胃腸科））

P-11-1　保存的に治療できた門脈内ガスを呈するpneumatosis intestinalisの一例
[1]東海大学大磯病院外科
○木勢　佳史[1]、大谷　泰雄[1]、伊東　功[1]、石井　正紀[1]、三朝　博仁[1]、数野　暁人[1]

P-11-2　門脈ガス血症を伴った非閉塞性腸間膜虚血症の2例
[1]秋田赤十字病院外科
○澤田　俊哉[1]、小棚木　均[1]、佐藤　勤[1]、大内慎一郎[1]、作左部　大[1]、最上希一郎[1]、老松亜希子[1]、鎌田　収一[1]

P-11-3　血液透析導入中の患者に発症した非閉塞性腸間膜虚血症（NOMI）の1例
[1]大阪府済生会中津病院外科、[2]大阪府済生会中津病院病理部
○三城　弥範[1]、高橋　毅[1]、溝尻　岳[1]、大坪　大[1]、粟津　正英[1]、濱中　美衣[1]、伊藤　卓資[1]、小西　宗治[1]、中江　史郎[1]、常見　幸三[1]、豊田　昌夫[1]、仙崎　英人[2]

P-11-4　上腸間膜動脈閉塞にともない、小腸の虚血・壊死を小腸カメラで診断しえた1症例
[1]苫小牧市立病院消化器科、[2]市立稚内病院内科、[3]市立稚内病院外科、[4]利尻国保病院内科
○武藤　修一[1]、園田　範和[2]、三浦　洋輔[1]、曽我部　進[1]、久保　公利[1]、中園　綾乃[2]、藤澤　孝志[4]、伊藤久美子[3]、中川　智徳[3]、國枝　保幸[2]

P-11-5　ダブルバルーン小腸内視鏡が確定診断に有用であった腸リンパ管拡張症の二例
[1]大阪市立大学消化器器官制御内科学
○八上　佳和[1]、木幡　幸恵[1]、渡辺　憲治[1]、亀田　夏彦[1]、町田　浩久[1]、岡崎　博俊[1]、山上　博一[1]、斯波　将次[1]、藤原　靖弘[1]、押谷　伸英[1]、荒川　哲男[1]

第9会場

13:25～13:50　ポスターセッション12　多様な腫瘍症例

司会　西口　幸雄（大阪市立総合医療センター消化器外科）
コメンテーター　東　健（神戸大学国際環境医学講座難治性疾患病態解析学分野）
春間　賢（川崎医科大学内科学（食道・胃腸科））

P-12-1　肛門管squamous papillomaの一例
[1]大阪社会医療センター内科、[2]大阪市立大学消化器器官制御内科学
○廣保　翔[1]、渡辺　憲治[1,2]、森本　謙一[1,2]、藤原　靖弘[1,2]、押谷　伸英[2]、荒川　哲男[2]

P-12-2　可動性を有し診断に苦慮した膵腺房細胞癌の１例
[1]大野記念病院消化器内科、[2]大野記念病院外科
○大西　美穂[1]、宇野　裕典[1]、賀陽聡一郎[1]、上田　厚夫[1]、藤井　恭子[1]、川村　千佳[1]、西原　承浩[2]

P-12-3　スクリーニングの腹部超音波検査が診断の契機となった消化管癌の2例
[1]獨協医科大学消化器内科、[2]獨協医科大学臨床検査部、[3]獨協医科大学
○玉野　正也[1]、小嶋　和夫[1]、橋本　敬[1]、塩屋　知津[1]、今野佐智代[2]、米田　政志[1]、菅谷　仁[1]、寺野　彰[3]、平石　秀幸[1]

P-12-4　Ｃ型肝硬変を合併した卵巣癌の術後に孤立性脾転移を認めた１例
[1]日本大学消化器外科、[2]日本大学乳腺内分泌外科
○白田　智彦[1]、間遠　一成[1]、飯島　玲奈[1]、高安賢太郎[1]、万本　潤[1]、潮　真也[1]、大亀　浩久[1]、間崎　武郎[1]、青木　信彦[2]、石井　敬基[1]、増田　英樹[1]、高山　忠利[1]

P-12-5　当院でのPeutz-Jeghers症候群の3例のまとめ
[1]東京医科大学消化器内科、[2]東京医科大学消化器外科
○真鍋智津子[1]、柳澤　文彦[1]、立花　浩幸[1]、原　弥子[1]、竹下　理恵[1]、野中　雅也[1]、羽山　弥毅[1]、八木　健二[1]、湯川　郁子[1]、大島　敏裕[1]、福澤　誠克[1]、高　麻理[1]、片岡　幹統[1]、平良　悟[1]、酒井　義浩[1]、森安　史典[1]、和田　建彦[2]、青木　達也[2]

13:00～13:25　ポスターセッション13　大腸腫瘍1

司会　傅　光義（東葛辻仲病院）
コメンテーター　飯田　三雄（九州大学病態機能内科学）
桑山　肇（獨協医科大学越谷病院消化器内科）

P-13-1　腸閉塞にて発症した回盲部脂肪腫の1例
[1]千葉大学臓器制御外科、[2]海保病院、[3]成田赤十字病院外科
○志田　崇[1]、大多和　哲[3]、海保　允[2]、高野　重紹[1]、宮崎　勝[1]

P-13-2　出血性直腸カルチノイドの１例
[1]杏林大学消化器内科
○山田　雄二[1]、櫻庭　彰人[1]、林田　真理[1]、今瀬　教人[1]、小山　元一[1]、高橋　信一[1]

P-13-3　胃癌大腸転移の一例
[1]新潟県立十日町病院外科
○佐原　八束[1]、福成　博幸[1]、岡島　千怜[1]、樋上　健[1]、設楽　兼司[1]、林　哲二[1]

P-13-4　浸潤距離1000 μm以下で遠隔転移した脈管侵襲陽性大腸SM癌の1例
[1]獨協医科大学病理学（人体分子）、[2]藤井隆広クリニック
○藤井　茂彦[1]、関川　昭[1]、福井　広一[1]、市川　一仁[1]、富田　茂樹[1]、井村　穣二[1]、藤井　隆広[2]、藤盛　孝博[1]

P-13-5　回盲弁に及ぶ盲腸粘膜内癌の一例
[1]横浜市立大学附属市民総合医療センター
○山田　貴允[1]、藤井　正一[1]、山岸　茂[1]、佐藤　勉[1]、高川　亮[1]、金澤　周[1]、川俣真由美[1]、諏訪　宏和[1]、中嶌　雅之[1]、山本　晴美[1]、山本　直人[1]、牧野　洋知[1]、大島　貴[1]、永野　靖彦[1]、國崎　主税[1]

13:25〜13:50　ポスターセッション14　大腸腫瘍2

司会　岡　志郎（広島大学光学医療診療部）
コメンテーター　飯田　三雄（九州大学病態機能内科学）
桑山　肇（獨協医科大学越谷病院消化器内科）

P-14-1　潰瘍性大腸炎に合併した大腸癌の1例
[1]札幌厚生病院第一消化器科、[2]聖マリアンナ医科大学消化器・肝臓内科
○寺門　洋平[1]、本谷　聡[1]、黒河　聖[1]、前田　聡[1]、下立　雄一[1]、小林　和夏[1]、那須野正尚[1]、前畑　忠輝[1,2]、西岡　均[1]、萩原　武[1]、小澤　広[1]、中野渡正行[1]、安保　智典[1]、今村　哲理[1]

P-14-2　長期無再発生存中の大腸癌多発腹膜播種の1例
[1]国立がんセンター中央病院大腸科
○赤須　孝之[1]

P-14-3　Functional end to end anastomosis後に吻合部再発をきたした結腸癌の一例
[1]長崎大学移植・消化器外科
○田中　史朗[1]、藤田　文彦[1]、岡本　辰哉[1]、渡海　大隆[1]、山之内孝彰[1]、谷口　堅[1]、原口　正史[1]、田島　義証[1]、兼松　隆之[1]

P-14-4　化学療法が奏功した多発肺転移をきたした直腸がんの一例
[1]京都第一赤十字病院消化器科、[2]京都府立医科大学生体機能分析医学講座、[3]京都府立医科大学消化器内科、[4]京都府立医科大学内分泌・免疫内科
○秋武　玲子[1]、服部　武司[1]、戸祭　直也[1]、八木　信明[1]、藤本荘太郎[1]、内藤　裕二[2]、吉田　憲正[3]、吉川　敏一[4]

P-14-5　同時性重複癌（十二指腸、結腸癌）を内視鏡的に治療した1例
[1]千葉大学臓器制御外科、[2]千葉大学光学医療診療部
○高野　重紹[1]、志田　崇[1]、清家　和裕[1]、小杉　千弘[1]、清水　公雄[1]、西村　真樹[1]、塩入　誠信[1]、神津　照雄[2]、宮崎　勝[1]

プログラム　2日目

◆◆◆２月８日(金)◆◆◆

今回、一般演題につきましては多数のご応募を頂きましたため、査読委員により厳正な審査を行いました。その結果、優秀演題を集めたトピックフォーラムをプログラムに組み込んでおります。

また、その他優秀演題には を印しております。

特別企画1

8:40〜11:40　特別企画1　「Presidential Review－日本から世界に発信されたアップデートな消化管学会関連論文総まくり-」

Part 1　上部消化管　司会　荒川　哲男（大阪市立大学消化器器官制御内科学）

SP-1-1　大阪大学消化器内科学　辻　　晋吾

Part 2　下部消化管　司会　棟方　昭博（弘前大学第一内科）

SP-1-2　福岡大学筑紫病院消化器科　松井　敏幸

Part 3　小腸　司会　寺野　　彰（獨協医科大学）

SP-1-3　広島大学光学医療診療部　田中　信治

Part 4　東洋医学　司会　藤本　一眞（佐賀大学内科学）

SP-1-4　旭川医科大学外科学講座消化器病態外科学分野　河野　　透

第1会場

教育講演

14:30～15:00　司会　矢花　　剛（道都病院内科）

教育講演5「小腸疾患の内視鏡診断と治療:new horizon」
大阪医科大学第二内科　樋口　和秀

15:00～15:30　司会　名川　弘一（東京大学腫瘍外科）

教育講演6「EUS-FNAの有用性と今後の展望」
愛知県がんセンター中央病院 消化器内科　山雄　健次

15:30～16:00　司会　本郷　道夫（東北大学病院総合診療部）

教育講演7「*H. pylori* -四半世紀の航跡」
日本医科大学消化器内科　坂本　長逸

16:00～16:30　司会　吉川　敏一（京都府立医科大学免疫内科学）

教育講演8「本邦のIBD診療アップデート」
慶應義塾大学内科　日比　紀文

16:30～17:00　司会　川原　央好（大阪府立母子保健総合医療センター小児外科）

教育講演9「今話題の小児の消化管疾患」
久留米大学外科学講座小児外科部門　八木　　実

17:00～17:10　閉会式

ワークショップ

8:40〜10:10　ワークショップ5 「消化管疾患克服に向けた創薬研究と医薬連携」

司会　平石　秀幸（獨協医科大学消化器内科）
谷山紘太郎（長崎大学）

WS-5-1　胃食道逆流症に対するon-demand therapyに適した薬剤の検討
横浜市立大学消化器内科　稲森　正彦

WS-5-2　PPI、H2RA併用療法による酸関連疾患治療の新しい試み
浜松医科大学第一内科　白井　直人

WS-5-3　糞便を用いたCAM感受性試験に基づくテーラーメイドH.pylori 除菌療法
東京医科大学内視鏡センター　河合　　隆

WS-5-4　ポリカルボフィルカルシウムの排便異常全般への応用
くにもと病院診療部　安部　達也

WS-5-5　デキストラン硫酸ナトリウム誘発大腸炎動物モデルおよびヒト単球系細胞株を用いたランソプラゾールの抗炎症効果の作用機序の解明
大阪市立大学消化器器官制御内科学　谷川　徹也

WS-5-6　マウスDSS腸炎におけるSHI-219の大腸病変抑制効果の検討
大阪医科大学第二内科　村野　直子

WS-5-7　Phage Displayを用いた炎症腸管選択的結合分子の同定ー炎症性腸疾患に対する選択的Targeting治療法の確立をめざしてー
藤田保健衛生大学消化管内科　有沢　富康

WS-5-8　デヒドロエピアンドロステロン誘導体による大腸癌の増殖抑制
東京医科大学霞ヶ浦病院消化器内科　本多　　彰

WS-5-9　ヒアルロン酸混和による胃癌腹膜播種に対するパクリタキセル腹腔内化学療法の増強効果
東京大学腫瘍外科　山田　　純

第2会場

トピックフォーラム

10：10〜11：40　トピックフォーラム7 「臨床への架け橋ー消化管の目だま基礎研究ー」

司会　渡辺　俊雄（大阪市立大学消化器器官制御内科学）
尾崎　　博（東京大学農学生命科学研究科獣医薬理学教室）

TF-7-1　アレンドロネート誘起幽門洞損傷の発生機序について
京都薬科大学薬物治療学教室　粟飯原永太郎

TF-7-2　Helicobacter heilmannii感染と胃粘膜傷害、特にMALTリンパ腫形成に対するVEGF受容体モノクローナル抗体の効果
北里大学北里生命科学研究所　松井　英則

TF-7-3　無麻酔無拘束ラットの呼気テストによる胃排出評価法と胃運動作動薬の作用
明治乳業株式会社研究開発本部　内田　勝幸

TF-7-4　ラット術後腸管癒着障害におけるコリン作動性神経系の役割
株式会社ツムラ　ツムラ研究所　常田　洋平

TF-7-5　制御性樹状細胞による自己免疫疾患の発症抑制
愛媛大学先端病態制御内科学　鳥巣　真幹

TF-7-6　γ-オリザノールのデキストラン硫酸誘発大腸炎抑制作用
東京大学農学生命科学研究科獣医薬理学講座　堀　　正敏

TF-7-7　マウス胚性幹細胞から分化誘導された腸管におけるc-kit陽性細胞 (ICC)の形成に対するGIST治療薬グリベックの効果
奈良県立医科大学生理学第二講座　高木　　都

第2会場

特別講演

14:00〜14:30　司会：小林　絢三（大阪市立大学名誉教授）

特別講演　「モノづくりに夢をのせて　ー町工場から宇宙への挑戦ー」
株式会社アオキ代表取締役社長　青木　豊彦

第2会場

特別企画

14:30〜17:00　特別企画2 「消化管臓器にもたらす未来工学の恵み-診断・治療から臓器再生を目指して-」

司会　後藤　秀実（名古屋大学消化器内科学）
上西　紀夫（東京大学消化器外科学）

基調講演　Sentinel node理論を駆使した消化器癌低侵襲治療の現況と展望
慶應義塾大学外科　北川　雄光

SP-2-1　消化管内視鏡のための全方位アタッチメントの開発
大阪大学産業科学研究所　八木　康史

SP-2-2　カプセル内視鏡のコンピューター支援画像診断(computer-aided diagnosis, CAD)システムの開発
名古屋大学消化器内科学　大宮　直木

SP-2-3　リアルタイムモニタリングシステム・磁場を用いた自走式カプセル内視鏡作成の試み
大阪医科大学第二内科　森田英次郎

SP-2-4　共焦点内視鏡を用いた消化管癌のVirtual Pathology
九州大学臨床医学部門消化器・総合外科　掛地　吉弘

SP-2-5　MR内視鏡システムによる新たな内視鏡的治療支援技術の開発
神戸大学消化器内科　森田　圭紀

SP-2-6　全周性消化管の再生としての全周性食道の再生--大動物の実験--
京都府立医科大学外科　萩原　明於

SP-2-7　ブタ小腸粘膜下層を用いたラット消化管再生に関する検討
山口大学消化器・腫瘍外科学　西村　　拓

SP-2-8　内視鏡的粘膜切除術術後食道狭搾の予防に対する注入型薬剤溶出キャリアを用いた治療法の開発
名古屋大学消化器内科学　多々内暁光

ESDフォーラム

8:40〜11:40　ESDフォーラム 「ESD困難例への対策」

司会　小山　恒男（JA長野厚生連佐久総合病院胃腸科）
豊永　高史（岸和田徳州会病院消化器内科）

F-2-1　幽門輪にかかる早期胃癌に対するESD
大阪厚生年金病院内視鏡センター　荒川　裕昭

F-2-2　ITナイフ2を用いた潰瘍瘢痕合併例、遺残再発例に対するESD
静岡県立静岡がんセンター内視鏡科　田中　雅樹

F-2-3　早期胃癌に対するESD困難症例の克服〜Double scope-ESDの開発〜
神戸大学消化器内科　森田　圭紀

F-2-4　ESDによる胃体部大弯病変の攻略法　ー当診療部の期間別治療成績からー
広島大学光学医療診療部　岡　　志郎

F-2-5　食道ESD困難例の治療ポイント
新潟大学光学医療診療部　竹内　　学

F-2-6　孤立性静脈瘤上の食道表在癌に対するESDの工夫
佐久総合病院胃腸科　田沼　徳真

F-2-7　当院における大腸ESD困難例に対する工夫
医仁会武田総合病院消化器センター　滝本　見吾

F-2-8　大腸ESD困難例への対策
兵庫医科大学総合内科学肝・胆・膵科　岩田　恵典

F-2-9　治療困難が予想された病変に対してバイポーラ針状ナイフを使用した2症例
大阪市立大学消化器器官制御内科学　町田　浩久

F-2-10　トリプルルーメン型内視鏡先端フードを用いたＥＳＤ:視野確保の観点から
大阪医科大学第二内科　梅垣　英次

第3会場

症例検討セッション

14:00〜15:30　症例検討セッション　「上部消化管」

司会　生越　喬二（東海大学消化器外科）
　　高橋　信一（杏林大学第三内科）

コーディネーター
藤盛　孝博（獨協医科大学病理学（人体・分子））

病理担当
石黒　信吾（PCL Osaka　病理・細胞診センター）

コメンテーター
久山　　泰（帝京大学内科）
松久　威史（日本医科大学多摩永山病院消化器科）
河合　　隆（東京医科大学病院内視鏡センター）
山口　康晴（杏林大学第三内科）
土岐　真朗（杏林大学第三内科）
中村　健二（杏林大学第三内科）
瀧口　修司（大阪大学消化器外科）
谷村　愼哉（大阪市立総合医療センター消化器外科）
藤村　　隆（金沢大学胃腸外科）
加藤　俊二（日本医科大学外科）
中村　健司（東海大学消化器外科）

第3会場

15:30〜17:00　症例検討セッション　「下部消化管」

司会　清水　誠治（大阪鉄道病院消化器内科）
　　藤井　久男（奈良県立医科大学中央内視鏡・超音波部）

コーディネーター
藤井　隆広（医療法人隆風会　藤井隆広クリニック）

病理担当
八尾　隆史（九州大学形態機能病理学）
池上　雅博（東京慈恵会医科大学病理学講座）

コメンテーター
松田　尚久（国立がんセンター中央病院内視鏡部）
中村　尚志（調布外科・消化器科内科クリニック）
傅　　光義（東葛辻仲病院）
加藤　茂治（加藤胃腸科内科クリニック）

症例提示
1　小山　茂樹（草津総合病院消化器内科）
2　中村　志郎（兵庫医科大学消化器内科）
3　長尾あきら（戸田中央総合病院消化器内科）
4　阿部　洋介（大阪医科大学第二内科）

第4会場

トピックフォーラム

8:40〜11:40　トピックフォーラム8 「日本から世界に発信する漢方薬・六君子湯のエビデンス」

司会　原澤　　茂（埼玉県済生会川口総合病院）
草野　元康（群馬大学光学医療診療部）

TF-8-1　酸抑制治療により消失しない咽喉頭症状に対するTJ-43の効果の検討
北海道大学耳鼻咽喉科・頭頸部外科学分野　折舘　伸彦

TF-8-2　PPI治療抵抗性GERDにおける六君子湯の効果
千葉大学光学医療診療部　尾高　健夫

TF-8-3　セロトニン受容体を解した六君子湯の消化管運動機能への作用とその成分分析
大阪市立大学消化器器官制御内科学　富永　和作

TF-8-4　ヒト胃底部知覚運動障害に対する六君子湯の効果
東北大学行動医学　福土　　審

TF-8-5　六君子湯は5-HT2受容体拮抗作用によりアシルグレリン分泌を増加させ、シスプラチンによる食欲不振を改善する
北海道大学消化器内科　武田　宏司

TF-8-6　Cisplatin 投与ラットモデルにおける六君子湯の中枢のグレリン受容体を介した食欲低下の改善作用機序-
埼玉医科大学総合医療センター消化器・肝臓内科　黒澤　　進

TF-8-7　六君子湯による食欲・消化管運動改善効果-　選択的セロトニン再取り込み阻害剤（SSRI）による食欲不振を例に
鹿児島大学行動医学（心身医療科）　乾　　明夫

追加発言
中国桂林医学院消化器内科学　羅　　偉生

［共催］株式会社ツムラ

第4会場

EMAフォーラム

14:00〜16:00　EMAフォーラム　（大腸）

司会　佐野　　寧（佐野病院）
　　斎藤　　豊（国立がんセンター中央病院内視鏡部）

F-1-1　NBIは大腸腫瘍の発見率向上に寄与するか？
国立がんセンター中央病院内視鏡部　浦岡　俊夫

F-1-2　大腸微小血管構造観察の臨床的意義
芦屋三戸岡クリニック・神戸海星病院消化器病センター　三戸岡英樹

F-1-3　腫瘍表面血管診断による深達度診断への寄与及び病理組織学的検討
順天堂大学消化器内科　松本　健史

F-1-4　大腸腫瘍のpit patternおよびvascular patternの臨床的意義
昭和大学横浜市北部病院　和田　祥城

F-1-5　大腸腫瘍の術前診断におけるNBI拡大内視鏡観察の有用性
広島大学光学医療診療部　平田真由子

F-1-6　Narrow Band Imaging (NBI)による深達度診断の有用性
国立がんセンター東病院内視鏡部　池松　弘朗

F-1-7　NBIを用いた内視鏡診断ーSM癌の症例検討ー
癌研有明病院消化器センター　浦上　尚之

F-1-8　早期大腸癌におけるNBI拡大観察を用いた深達度診断の有用性
東京医科大学消化器内科　福澤　誠克

第5会場

コアシンポジウム

8:40〜11:40　コアシンポジウム4 「消化管癌の診断・治療戦略」 ー臨床応用に向けた分子生物学的技術・技法ー

司会　前原　喜彦（九州大学消化器・総合外科学）
馬場　秀夫（熊本大学消化器外科）

CS-4-1　胃癌病態評価のためのCGH（comparative genomic hybridization）ミニチップの開発
山口大学第二病理　古屋　智子

CS-4-2　胃癌高危険群絞込みのための遺伝子多型関連解析と胃粘膜遺伝子メチル化異常の検索
藤田保健衛生大学消化管内科　田原　智満

CS-4-3　消化管腫瘍の診断におけるDNAメチル化解析と分子マーカーとしての応用
札幌医科大学第一内科　山本英一郎

CS-4-4　糞便中のmRNAの発現を指標にしたFecal RNA Testによる大腸がん診断の有用性
浜松医科大学分子診断学　金岡　繁

CS-4-5　新しい核酸増幅法“TRC法”を用いた迅速遊離癌細胞診断法の確立とその臨床応用
熊本大学消化器外科　林　尚子

CS-4-6　消化管癌におけるp53変異とマイクロサテライト不安定性解析の臨床応用
九州大学消化器・総合外科　沖　英次

CS-4-7　Effectiveness of immunostaining for DNA-mismatch repair proteins in selecting possible HNPCC patients
(財)癌研究会癌研究所病理部　加藤　洋

CS-4-8　胃癌特異的ヘム・ポルフィリン代謝による診断と治療
筑波大学光学診療部　松井　裕史

CS-4-9　腹腔内遊離癌細胞の分子生物学的検出を用いた胃癌腹腔内化学療法の開発
鳥取大学病態制御外科　辻谷　俊一

CS-4-10　DNAメチル化を標的とした癌に対する診断・治療への可能性
東京医科歯科大学腫瘍外科　飯田　聡

CS-4-11　大腸癌に対するmolecular multitargeted therapy　-ヌードマウス同所移植腫瘍モデルを用いた検討-
広島大学分子病態制御内科　北台　靖彦

CS-4-12　IGF-1受容体を分子標的とした治療戦略
札幌医科大学第一内科　足立　靖

CS-4-13　HB-EGF-CTFを標的とした新しい胃癌分子標的治療の可能性
名古屋市立大学消化器・代謝内科学　志村　貴也

第5会場

ワークショップ

14:00〜15:30　ワークショップ6 「消化管癌に対する腹腔鏡下手術の現状と問題点」

司会　平川　弘聖（大阪市立大学腫瘍外科）
　　奥野　清隆（近畿大学外科）

WS-6-1　腹腔鏡併用胃切除の導入から現在まで〜一般病院での安全性と根治性に配慮した導入と普及〜
済生会横浜市東部病院消化器センター外科　江川　智久

WS-6-2　完全鏡視下胃切除術における現状と問題点
岐阜大学腫瘍外科　山口　和也

WS-6-3　EMR・ESD後胃癌腹腔鏡手術に赤外線観察センチネルノードナビゲーション手術は有用か
東京慈恵会医科大学外科学講座消化器外科　二村　浩史

WS-6-4　当院における消化管癌（胃・大腸）の腹腔鏡下手術の現状と今後の課題
神戸労災病院外科　金丸　太一

WS-6-5　当教室における進行結腸癌に対する腹腔鏡補助下手術の手術成績
大阪市立大学腫瘍外科　前田　　清

WS-6-6　腹腔鏡補助下大腸切除、小開腹手術におけるPET+CT検査の役割と有用性について
獨協医科大学第一外科　椿　　昌裕

第5会場

一般演題（オーラルセッション）

15:30〜16:02　一般演題33　小腸腫瘍1

司会　小林　清典（北里大学東病院消化器内科）
平井　郁仁（福岡大学筑紫病院消化器科）

O-33-1　FDG-PETを行った小腸腫瘍の検討

[1]北海道消化器科病院内科、[2]北海道消化器科病院外科、[3]北海道消化器科病院病理部

○碇　修二[1]、加藤　貴司[1]、佐々木清貴[1]、釋　亮[1]、町田　卓郎[1]、黒瀬　龍彦[1]、中村　英明[1]、加賀谷英俊[1]、目黒　高志[1]、堀田　彰一[1]、大高　和人[2]、川村　武史[2]、阿部　元輝[2]、山口　晃司[2]、岡村　圭祐[2]、藤田　美芳[2]、森田　高行[2]、高橋　利幸[3]

O-33-2　術前ダブルバルーン小腸内視鏡にて診断され腸重積を伴った小腸GISTの一例

[1]東海大学消化器外科

○山崎　正志[1]、篠崎　哲男[1]、原　仁司[1]、原　正[1]、鍋島　一仁[1]、貞廣荘太郎[1]、今泉　俊秀[1]、生越　喬二[1]、幕内　博康[1]

O-33-3　ダブルバルーン小腸内視鏡により術前に確定診断し得た小腸GISTの一例

[1]浅香山病院内科、[2]浅香山病院外科、[3]兵庫医科大学内視鏡部、[4]兵庫医科大学第二病理、[5]若草第一病院内科、[6]大阪市立大学消化器器官制御内科学

○和田　力門[1]、金光　庸恵[1]、渡辺　芳久[1]、梅田　修吾[1]、半野田理恵[1]、高橋　亮[1]、西川　正博[2]、坂田　親治[2]、奥田　豊一[2]、徳原　太豪[2]、神野　良男[3]、西上　隆之[4]、野村　勉[5]、押谷　信英[6]、荒川　哲男[6]

O-33-4　ダブルバルーン小腸内視鏡にて診断し得た、貧血を有する顕性血便のない回腸血管腫の1例

[1]坪井病院消化器科

○小沢　俊文[1]、河野孝一朗[1]、齋藤　行世[1]

第5会場

16:03〜16:43　一般演題34　小腸腫瘍2

司会　屋嘉比康治（埼玉医科大学総合医療センター消化器・肝臓内科）
堀田　欣一（佐久総合病院胃腸科）

O-34-1　空腸原発に原発し、予後不良であった単相線維型滑膜肉腫の一例

[1]獨協医科大学病理学(人体分子)、[2]茨城県立中央病院・地域がんセンター内科、[3]茨城県立中央病院・地域がんセンター外科
○井村　穣二[1]、山岸　秀嗣[1]、五頭　三秀[2]、小室　安宏[3]、市川　一仁[1]、富田　茂樹[1]、吉見　冨洋[3]、藤盛　孝博[1]

O-34-2　カプセル内視鏡にて診断し得た小腸小型カルチノイドの一症例

[1]獨協医科大学病理学 (人体分子)、[2]獨協医科大学光学医療センター、[3]獨協医科大学内科学 (消化器)、[4]兵庫県立がんセンター消化器科、[5]獨協医科大学第二外科、[6]獨協医科大学学長
○山岸　秀嗣[1]、中村　哲也[2]、福井　広一[1]、関川　　昭[1]、冨田　茂樹[1]、井村　穣二[1]、生沼　健司[3]、白川　勝朗[4]、阿部　暁人[5]、多賀谷信美[5]、窪田　敬一[5]、寺野　　彰[6]、藤盛　孝博[1]

O-34-3　ダブルバルーン小腸内視鏡にて診断し得た空腸原発印環細胞癌の一例

[1]大阪市立大学消化器器官制御内科学、[2]大阪市立大学腫瘍外科学
○高塚　正樹[1]、山上　博一[1]、鎌田　紀子[1]、十河　光栄[1]、渡辺　憲治[1]、野田　英児[2]、前田　　清[2]、藤原　靖弘[1]、押谷　伸英[1]、平川　弘聖[2]、荒川　哲男[1]

O-34-4　小腸内視鏡にて術前に診断しえた、肝内胆管癌小腸転移の1例

[1]金沢大学消化器内科、[2]金沢大学腫瘍内科、[3]金沢大学肝胆膵移植外科
○加賀谷尚史[1]、鷹取　　元[1]、野村　能元[1]、大幸　英喜[1]、岡田　俊英[1]、金子　周一[1]、毛利　久継[2]、谷　　卓[3]

O-34-5　ダブルバルーン小腸内視鏡検査にて診断した腎細胞癌小腸転移の１例

[1]大阪市立大学消化器器官制御内科学
○森本　謙一[1]、山上　博一[1]、末包　剛久[1]、青松　和輝[1]、鎌田　紀子[1]、十河　光栄[1]、渡辺　憲治[1]、藤原　靖弘[1]、押谷　伸英[1]、荒川　哲男[1]

一般演題（オーラルセッション）

8:40〜9:20　一般演題35　内視鏡診断:特殊光／拡大1

司会　三戸岡英樹（芦屋三戸岡クリニック・神戸海星病院）
上堂　文也（大阪府立成人病センター消化器内科）

O-35-1　バレット食道の特殊腸上皮化生に対するNBI併用拡大内視鏡観察の有用性

[1]長崎大学第二内科
○磯本　一[1]、中島悠史郎[1]、河野　茂[1]

O-35-2　NBI内視鏡による陥凹型早期胃癌の腫瘍血管像

[1]札幌しらかば台病院消化器科、[2]札幌医科大学第一内科
○遠藤　高夫[1]、山下　真幸[1]、足立　靖[1]、篠村　恭久[2]

O-35-3　早期胃癌診断におけるNBI併用拡大内視鏡観察の有用性

[1]京都桂病院消化器内視鏡センター
○日下　利広[1]、鳥居　惠雄[1]

O-35-4　スリット孔付弾性フードを用いた拡大内視鏡観察の有用性

[1]大阪医科大学第二内科、[2]大阪医科大学消化器内視鏡センター
○梅垣　英次[1,2]、阿部　真也[2]、井上　拓也[1]、時岡　聡[1,2]、竹内　利寿[1,2]、竹内　望[1]、白石奈々子[1]、
依田有紀子[1]、柴森　直也[2]、樋口　和秀[1]

O-35-5　“酢酸Narrow Band Imaging(NBI)法”による胃癌側方進展診断の有用性

[1]駿河台日本大学病院消化器肝臓内科
○宇野　昭毅[1]、荻原　章史[1]、中島　典子[1]、森山　光彦[1]

9:21～10:01　一般演題36　内視鏡診断:特殊光／拡大2-1

司会　樫田　博史（昭和大学横浜市北部病院消化器センター）
竹下　公矢（東京医科歯科大学光学医療診療部）

O-36-1　大腸腫瘍性病変におけるNBI拡大観察を用いた深達度診断の有用性

[1]東京医科大学消化器内科、[2]国立がんセンター中央病院内視鏡部
○福澤　誠克[1,2]、平良　悟[1]、斎藤　豊[2]、原　弥子[1]、真鍋智津子[1]、立花　浩幸[1]、羽山　弥毅[1]、野中　雅也[1]、湯川　郁子[1]、八木　健二[1]、大島　敏裕[1]、高　麻理[1]、片岡　幹統[1]、川上　浩平[1]、酒井　義浩[1]、森安　史典[1]

O-36-2　大腸病変におけるAFIの有用性

[1]久留米大学内科学講座消化器内科部門
○河野　弘志[1]、鶴田　修[1]、唐原　健[1]、吉森　建一[1]、佐田　通夫[1]

O-36-3　大腸腫瘍性病変に対する特殊光観察の有用性 -AFI vs. NBI-

[1]国立がんセンター中央病院内視鏡部
○鈴木　晴久[1]、斎藤　豊[1]、松田　尚久[1]、菊地　剛[1]

O-36-4　共焦点内視鏡による大腸腫瘍性病変の診断の実際

[1]東京慈恵会医科大学消化器・肝臓内科、[2]東京慈恵会医科大学内視鏡科
○加藤　智弘[1]、小田木　勲[2]、貝瀬　満[2]、田尻　久雄[1]

O-36-5　大腸腫瘍性病変の検出におけるNarrow Band Imaging併用拡大内視鏡観察の有用性

[1]大阪医科大学第二内科
○井上　拓也[1]、村野　実之[1]、村野　直子[1]、柿本　一城[1]、岡田　俊彦[1]、倉本　貴典[1]、川上　研[1]、石田　久美[1]、阿部　洋介[1]、森田英次郎[1]、年名　謙[1]、梅垣　英次[1]、島本　史夫[1]、樋口　和秀[1]

10:02～10:34　一般演題37　消化管出血&合併症

司会　芳野　純治（藤田保健衛生大学坂文種報徳會病院内科）
中島　典子（日本大学消化器肝臓内科）

O-37-1　バイポーラ止血鉗子を用いた安全で簡単な内視鏡止血手技

[1]東京医科大学消化器内科、[2]東京医科大学内視鏡センター、[3]東京医科大学病理診断部
○片岡　幹統[1]、河合　隆[2]、山岸　哲也[2]、原　弥子[1]、柳沢　文彦[1]、立花　浩幸[1]、真鍋智津子[1]、野中　雅也[1]、羽山　弥毅[1]、大島　敏裕[1]、八木　健二[1]、宮崎　郁子[1]、高　麻理[1]、福澤　誠克[1]、川上　浩平[1]、平良　悟[1]、糸井　隆夫[1]、酒井　義浩[1]、森安　史典[1]、松林　純[3]

O-37-2　急性出血性直腸潰瘍にバイポーラ止血鉗子を用いた新しい止血法

[1]東京医科大学消化器内科、[2]東京医科大学内視鏡センター、[3]東京医科大学八王子医療センター
○野中　雅也[1]、平良　悟[1]、真鍋智津子[1]、柳沢　文彦[1]、原　弥子[1]、立花　浩幸[1]、羽山　弥毅[1]、宮崎　郁子[1]、八木　健二[1]、大島　敏裕[1]、高　麻理[1]、福澤　誠克[1]、近藤　麻里[1]、片岡　幹統[1]、川上　浩平[1]、河合　隆[2]、宮岡　正明[3]、酒井　義浩[1]、森安　史典[1]

O-37-3　門脈圧亢進症に合併するGAVEからの難治性消化管出血に対するTIPSの効果

[1]日本医科大学消化器内科
○城所　秀子[1]、金澤　秀典[1]、楢原　義之[1]、松下　洋子[1]、福田　健[1]、張本　滉智[1]、片倉　玲樹[1]、厚川　正則[1]、木村　祐[1]、中塚　雄久[1]、坂本　長逸[1]

O-37-4　即日病理診断を用いた術前抗血小板・抗凝固剤の休薬期間短縮化の試み

[1]静岡厚生病院内科、[2]静岡済生会総合病院消化器内科、[3]静岡済生会総合病院病理
○大野　和也[1,2]、北山　康彦[3]

第7会場

10:35～11:15　一般演題38　経鼻内視鏡

司会　河合　　隆（東京医科大学病院内視鏡センター）
仲川浩一郎（東住吉森本病院内視鏡部）

O-38-1　経鼻上部消化管内視鏡検査における前処置法についての検討

[1]東京医科大学霞ヶ浦病院消化器内科
○下河辺宏一[1]、溝上　裕士[1]、岩本　淳一[1]

O-38-2　経鼻内視鏡検査の有用性について-患者アンケートによる評価-

[1]東住吉森本病院内科
○灘谷　祐二[1]、仲川浩一郎[1]、早川　　剛[1]、金　　鎬俊[1]、宮城　邦栄[1]

O-38-3　当院における経鼻内視鏡の取り込み

[1]広島共立病院消化器科
○Wong Toh Yoon[1]、岡原　史郎[1]、大谷裕一郎[1]、加太　　周[1]、松岡　雅美[1]、山肩　満徳[1]、
三宅　一善[1]、三田尾典子[1]、岡田　隆雄[1]、西原　一樹[1]

O-38-4　経鼻内視鏡による上部消化管スクリーニングの現状と問題点

[1]獨協医科大学消化器内科、[2]獨協医科大学健康管理科
○渡辺　秀考[1]、岡本　　裕[1]、人見　玄洋[1]、西福　康之[1]、星野　孝文[1]、前田　光徳[1]、菅家　一成[1]、
平石　秀幸[1]、小倉利恵子[2]、渡辺菜穂美[2]、大類　方巳[2]

O-38-5　当院における経鼻内視鏡の成績

[1]日本医科大学消化器内科、[2]スキヤ橋内科胃腸科クリニック
○楠　　正典[1]、三宅　一昌[1]、梅澤まり子[1]、進藤　智隆[1]、植木　信江[1]、河越　哲郎[1]、二神　生爾[1]、
津久井　拓[1]、澤田　秀雄[2]、坂本　長逸[1]

11:16～11:40　一般演題39　内視鏡関連

司会　久津見　弘（神戸大学消化器内科）
増山　仁徳（増山胃腸科クリニック）

O-39-1　Direct法によるPEG造設術の経験

[1]吉祥寺南病院外科
○齊藤　直人[1]、平田　　勇[1]、駒田　康弘[1]、山下　重雄[1]

O-39-2　臓器貼り付け型トレーニングボックスを用いたPEGおよびESDのトレーニング

[1]金沢大学地域医療学、[2]金沢大学心肺・総合外科
○稲木　紀幸[1]、大村　健二[2]、平能やすみつ[2]、横井　健二[2]、渡邊　　剛[2]

O-39-3　当院における経肛門的イレウス管に関する検討

[1]広島記念病院内科、[2]広島記念病院外科
○田村　忠正[1]、隅井　雅晴[1]、津賀　勝利[1]、西山　宗希[1]、立川　智子[1]、高木久美子[1]、江口　紀章[1]、
荒滝　桂子[1]、河村　　寛[1]、中井　志郎[2]

第7会場

14:00～14:40　一般演題40　胃運動機能/FD

司会　杵川　文彦（香川大学消化器神経内科）
千葉　俊美（岩手医科大学第一内科）

O-40-1　FD患者におけるドリンクテストの結果と日常の上腹部症状重度との関連性について

[1]東京慈恵会医科大学外科学講座消化器外科、[2]東京慈恵会医科大学精神医学講座、[3]済生会川口総合病院

○中田　浩二[1]、川崎　成郎[1]、小曽根基裕[2]、仲吉　朋子[1]、羽生　信義[1]、柏木　秀幸[1]、原澤　茂[3]

O-40-2　機能性ディスペプシア(FD)長期観察症例の検討

[1]東京警察病院消化器センター内科

○鈴木　剛[1]、西村　秀司[1]、須山　由紀[1]、吉良　文孝[1]、平野　正憲[1]

O-40-3　Functional Dyspepsia症状に対する各PPI 1 週間投与による比較検討

[1]獨協医科大学越谷病院消化器内科

○西木　良一[1]、桑山　肇[1]

O-40-4　当科におけるFunctional dyspepsia(FD)症例の検討ー潜在的慢性膵炎の可能性に焦点をあててー

[1]同愛記念病院消化器内科、[2]日本医科大学消化器内科

○河越　哲郎[1,2]、瀬尾　継彦[1,2]、福田　健[1,2]、進藤　智隆[2]、楠　正典[2]、二神　生爾[2]、三宅　一昌[2]、岩切　勝彦[2]、津久井　拓[2]、坂本　長逸[2]

O-40-5　神経性食欲不振症患者の再栄養摂取開始後に生じる消化器症状に対するクエン酸モサプリドの有効性に関する検討

[1]産業医科大学神経内科

○米良　貴嗣[1]、武永　雅樹[1]、林田　草太[1]、金田　悠子[1]、兒玉　直樹[1]、岡　孝和[1]、辻　貞俊[1]

14:41～15:13　一般演題41　胃運動生理/知覚

司会　浅川　明弘（鹿児島大学社会行動医学講座）
小長谷敏浩（名古屋大学消化器内科・マリンクリニック）

O-41-1　マウス^{13}C酢酸呼気テストを用いた、ロペラミド、モルヒネ、モサプリドの胃運動に対する作用の評価

[1]城西国際大学薬学部薬理学講座、[2]明治乳業株式会社研究本部食機能化学研究所

○松本健次郎[1]、木村　博史[1]、内田　勝幸[2]、田嶋　公人[1]、堀江　俊治[1]

O-41-2　慢性疲労が胃排出能におよぼす影響と血中・組織中の介在因子の検討

[1]大阪市立大学消化器器官制御内科学、[2]大阪医科大学第二内科

○越智　正博[1]、富永　和作[1]、谷川　徹也[1]、斯波　将次[1]、渡辺　俊雄[1]、藤原　靖弘[1]、押谷　伸英[1]、樋口　和秀[2]、荒川　哲男[1]

O-41-3　糖尿病性胃運動異常に関与する組織内脂肪酸組成とキナーゼの変動

[1]文京学院大学保健医療学部生理学、[2]島根大学環境生理学

○坂井　泰[1]、橋本　道男[2]

O-41-4　ラット胃のバルーン伸展刺激によるERK1/2の活性化

[1]兵庫医科大学内科学上部消化管科、[2]兵庫医科大学第2解剖学教室

○櫻井　淳[1,2]、小畑　浩一[2]、近藤　隆[1,2]、野口　光一[2]、三輪　洋人[1]

15:14〜15:54　一般演題42　消化管運動生理

司会　大和　　滋（国立精神・神経センター国府台病院消化器科）
　　鳥橋　茂子（名古屋大学保健学科）

O-42-1　胃 Slow waveの振幅変動は、100秒周期、200秒周期および1／fゆらぎの3つの揺らぎ成分を有する
[1]知多厚生病院循環器科、[2]緑市民病院内科、[3]名古屋市立大学臨床機能内科学、[4]名古屋経済大学人間生活科学部
○井出　政芳[1]、河出　昌也[2]、城　　卓志[3]、伊藤　　誠[4]

O-42-2　胃の電気的活動に対する芍薬甘草湯の作用
[1]香川大学消化器・神経内科、[2]松田内科医院内科
○杵川　文彦[1]、松田　和也[2]、小林　三善[1]、坂本　鉄平[1]、出口　章広[1]、米山　弘人[1]、井上　秀幸[1]

O-42-3　術後イレウスにおける大建中湯の改善作用
[1]株式会社ツムラ　ツムラ研究所
○佐藤　和子[1]、常田　洋平[1]、譲原　光利[1]、坂口　　理[1]、加瀬　義夫[1]、竹田　秀一[1]

O-42-4　ラット結腸壁内神経系における神経ペプチドUrocortinの存在
[1]国立精神・神経センター国府台病院消化器科、[2]東京慈恵会医科大学消化器・肝臓内科
○木村　貴純[1]、天野　智文[1]、上原　広嗣[1]、田尻　久雄[2]、大和　　滋[1]

O-42-5　Parathyroid hormone-related protein の腸管運動及び悪液質に与える影響
[1]鹿児島大学社会行動医学講座、[2]滋賀医科大学解剖学第一講座、[3]新潟大学生理学講座、[4]神戸薬科大学薬学部微生物化学講座、[5]株式会社矢内原研究所
○浅川　明弘[1]、藤宮　峯子[2]、新島　　旭[3]、藤野　和典[2]、児玉　典子[4]、加藤　郁夫[5]、難波　宏彰[4]、乾　　明夫[1]

15:55〜16:27　一般演題43　小腸NSAID潰瘍

司会　六反　一仁（徳島大学ヘルスバイオサイエンス研究部ストレス制御医学分野）
　　天ヶ瀬紀久子（京都薬科大学薬物理療学教室）

O-43-1　インドメタシン誘起小腸障害におけるコルチコトロピン関連因子の関与
[1]京都薬科大学薬物治療学教室
○久保　儀和[1]、畑澤　　亮[1]、亀位　耕平[1]、竹内　孝治[1]

O-43-2　NSAIDsによる小腸粘膜病変の発症にロイコトリエンは関与しているか
[1]鳥取大学農学部獣医学科獣医薬理学教室
○佐藤　　宏[1]、畑尾　香菜[1]、塩谷紗知子[1]

O-43-3　水溶性食物繊維はNSAIDsによる小腸粘膜病変の発症を予防する
[1]鳥取大学農学部獣医学科獣医薬理学教室
○佐藤　　宏[1]、原　登志子[1]、大塚　紀子[1]

O-43-4　ラットに対するインドメタシン惹起性小腸潰瘍におけるSASP,5-ASA,SPによる抗炎症効果についての検討
[1]京都府立医科大学免疫内科学、[2]京都府立医科大学消化器内科学、[3]京都府立医科大学生体安全医学講座、[4]京都府立医科大学生体分析医学講座
○岡山　哲也[1]、吉田　憲正[2]、奥田　敏充[1]、高木　智久[3]、半田　　修[3]、古倉　　聡[3]、市川　　寛[1]、内藤　裕二[4]、吉川　敏一[1]

第7会場

16:28～17:00　一般演題44　大腸炎基礎

司会　安藤　　朗（滋賀医科大学消化器内科）
　　飯塚　政弘（秋田大学第一内科）

O-44-1　潰瘍性大腸炎におけるbactericidal/permeability-increasing protein (BPI)の発現

[1]獨協医科大学消化器内科、[2]獨協医科大学第一外科
○小倉利恵子[1]、山形　道子[1]、菅家　一成[1]、椿　　昌裕[2]、島田　忠人[1]、寺野　　彰[1]、平石　秀幸[1]

O-44-2　ホエイペプチド配合流動食(MHN-02)が腸虚血再灌流傷害後のインターロイキン-6産生に及ぼす抑制作用

[1]明治乳業株式会社食機能科学研究所
○山口　　真[1]、内田　勝幸[1]、佐々木　一[1]

O-44-3　IL18はマウス大腸においてストレス応答時ならびに恒常的なMUC2発現制御に関わっている

[1]徳島大学ヘルスバイオサイエンス研究部ストレス制御医学分野
○神里　茉衣[1]、西田　憲生[1]、山本　悠太[1]、増田　清士[1]、六反　一仁[1]

O-44-4　マウス腸炎における硫化水素の抗炎症効果

[1]京都府立医科大学免疫内科学、[2]京都府立医科大学生体機能分析医学、[3]京都府立医科大学生体安全医学
○平田　育大[1]、内藤　裕二[1,2]、高木　智久[1,3]、鈴木　隆裕[1]、水島かつら[1]、岡山　哲也[1]、尾松　達司[1]、
　足立　聡子[1]、半田　　修[1,3]、古倉　　聡[1,3]、市川　　寛[1]、吉川　敏一[1,2,3]

第8会場

一般演題（オーラルセッション）

8:40～9:20　一般演題45　UC:apheresis

司会　眞部　紀明（川崎医科大学検査診断（内視鏡・超音波））
杉田　　昭（横浜市立市民病院外科）

O-45-1　ステロイド依存性潰瘍性大腸炎に対する顆粒球除去療法(GCAP)後の緩解維持について
[1]中国労災病院内科
○田中　友隆[1]、岡信　秀治[1]、吉見　　聡[1]、村上　英介[1]、高亀　亜希[1]、沼田　義弘[1]、久賀　祥男[1]、守屋　　尚[1]、大屋　敏秀[1]、梶山　梧朗[1]

O-45-2　UCにおける白血球除去療法の予測因子に関する研究
[1]佐賀大学内科
○黒木　　司[1]、岩切　龍一[1]、山口加奈子[1]、萬年孝太郎[1]、藤瀬　剛弘[1]、下田　　良[1]、綱田　誠司[1]、坂田　祐之[1]、藤本　一眞[1]

O-45-3　ステロイド抵抗性急性期潰瘍性大腸炎患者に対する白血球除去療法の長期予後
[1]兵庫医科大学内科下部消化管、[2]兵庫医科大学内科上部消化管
○戸澤　勝之[1]、福永　　健[1]、樋田　信幸[1]、大西　国夫[1]、應田　義男[1]、日下　　剛[1]、吉田　幸治[1]、上小鶴孝二[1]、長瀬　和子[1]、中村　志郎[1]、三輪　洋人[2]、松本　誉之[1]

O-45-4　重症・難治性潰瘍性大腸炎に対する血球除去療法・サイクロスポリン併用療法の治療効果の検討
[1]九州大学病態機能内科学、[2]福岡赤十字病院消化器科
○河内　修司[1]、松本　主之[1]、城　由起彦[1]、中村昌太郎[1]、古賀　秀樹[1]、江崎　幹宏[1]、矢田親一朗[1]、森山　智彦[1]、飯田　三雄[1]、藤田　恒平[2]、平川　克哉[2]

O-45-5　潰瘍性大腸炎の炎症性プロセスにおける血小板活性化の血小板ー好中球連関の重要性
[1]大阪市立大学病理病態学、[2]大野記念病院消化器内科、[3]大阪市立大学消化器器官制御内科学
○伊倉　義弘[1]、賀陽聡一郎[2,3]、仲川　将志[1]、北林千津子[1]、有元　純子[1]、渡辺　俊雄[3]、押谷　伸英[3]、荒川　哲男[3]、上田真喜子[1]

9:21～9:45　一般演題46　UC1

司会　大草　敏史（順天堂大学消化器内科）
池内　浩基（兵庫医科大学第二外科）

O-46-1　潰瘍性大腸炎における再燃率からみた内視鏡的粘膜緩解の意義　免疫調節剤、ステロイド剤未使用群の2年間のprospective study
[1]浜松南病院消化器病・IBDセンター
○竹内　　健[1]、飯田　貴之[1]、阿部　仁郎[1]、石丸　　啓[1]、渡辺　文利[1]、花井　洋行[1]

O-46-2　難治性病変を伴う潰瘍性大腸炎の治療予後
[1]大阪医科大学第二内科
○村野　実之[1]、年名　　謙[1]、岡田　俊彦[1]、柿本　一城[1]、石田　久美[1]、川上　　研[1]、阿部　洋介[1]、井上　拓也[1]、村野　直子[1]、森田英次郎[1]、樋口　和秀[1]

O-46-3　潰瘍性大腸炎に合併した盲腸扁平上皮異形成の病理学的検討
[1]獨協医科大学病理学（人体分子）
○福井　広一[1]、吉竹　直人[1]、藤井　茂彦[1]、山岸　秀嗣[1]、関川　　昭[1]、市川　一仁[1]、冨田　茂樹[1]、井村　穣二[1]、藤盛　孝博[1]

9:46～10:10　一般演題47　UC2

司会　長坂　光夫（藤田保健衛生大学消化管内科）
吉川　周作（健生会土庫病院奈良大腸肛門病センター）

O-47-1　Back　wash　ileitisを合併した潰瘍性大腸炎の3例

[1]兵庫医科大学第二外科、[2]兵庫医科大学感染制御学、[3]兵庫医科大学消化器内科下部消化管科
○内野　基[1]、池内　浩基[1]、松岡　宏樹[1]、大嶋　勉[1]、塚本　潔[1]、中村　光宏[1]、中埜　廣樹[1]、竹末　芳生[2]、松本　誉之[3]、冨田　尚裕[1]

O-47-2　打ち抜き潰瘍を伴った血中CMV抗原陰性難治性潰瘍性大腸炎に対しGanciclovir投与が著効した2例

[1]大阪鉄道病院消化器内科
○渡邉　元樹[1]、本庶　元[1]、富岡　秀夫[1]、清水　誠治[1]

O-47-3　IACA6年後に残存直腸粘膜に発生したcolitic cancerの一症例

[1]大分大学消化器内科
○大津　智[1]、福田　健介[1]、阿南　重郎[1]、平島　徹朗[1]、八坂　成暁[1]、渡邊浩一郎[1]、沖本　忠義[1]、児玉　雅明[1]、村上　和成[1]、藤岡　利生[1]

10:11～10:35　一般演題48　大腸炎臨床

司会　水田　陽平（長崎大学第二内科）
宮岡　正明（東京医科大学八王子医療センター消化器内科）

O-48-1　潰瘍性大腸炎の病態におけるIP-10の活性と顆粒球除去療法による変化

[1]大阪掖済会病院内科、[2]大阪市立大学消化器器官制御内科学
○野口　篤志[1]、山森　一樹[1]、渡辺　憲治[2]、山上　博一[2]、押谷　伸英[2]、荒川　哲男[2]

O-48-2　白血球除去療法施行中の重症潰瘍性大腸炎患者における末梢血と大腸粘膜組織における調節性T細胞の変遷

[1]兵庫医科大学下部消化管科、[2]兵庫医科大学上部消化管科、[3]兵庫医科大学病院病理部
○上小鶴孝二[1]、戸澤　勝之[1]、應田　義雄[1]、福永　健[1]、廣田　誠一[3]、三輪　洋人[2]、松本　誉之[1]

O-48-3　潰瘍性大腸炎における IL-22 発現

[1]獨協医科大学病理学（人体分子）
○関川　昭[1]、福井　広一[1]、苅部　豊彦[1]、山岸　秀嗣[1]、木村　時子[1]、藤井　茂彦[1]、市川　一仁[1]、冨田　茂樹[1]、井村　穣二[1]、藤盛　孝博[1]

第8会場

10:36～11:00　一般演題49　大腸炎臨床2

司会　金城　福則（琉球大学光学医療診療部）
竹内　　健（浜松南病院消化器病IBDセンター）

O-49-1　炎症性腸疾患の腸管粘膜におけるGhrelin および Ghrelin receptorの発現についての検討

[1]大阪市立大学消化器器官制御内科学
○細見　周平[1]、押谷　伸英[1]、平田　直人[1]、大平　美月[1]、末包　剛久[1]、青松　和輝[1]、鎌田　紀子[1]、十河　光栄[1]、山上　博一[1]、渡辺　憲治[1]、渡辺　俊雄[1]、富永　和作[1]、藤原　靖弘[1]、荒川　哲男[1]

O-49-2　ヒト腸管粘膜内NK細胞の解析

[1]琉球大学光学医療診療部、[2]慶應義塾大学消化器内科、[3]琉球大学感染病態制御学講座分子病態感染症学分野
○知念　寛[1,2,3]、鎌田　伸彦[2]、岸本　一人[1]、金城　渚[1]、金城　福則[1]、日比　紀文[2]、藤田　次郎[3]

O-49-3　炎症性腸疾患病変粘膜におけるAmphiregulin、Epiregulin発現の検討

[1]滋賀医科大学消化器内科、[2]滋賀医科大学栄養治療部、[3]滋賀医科大学光学診療部
○西村　貴士[1]、安藤　朗[1]、西田　淳史[1]、塩谷　淳[1]、橋本　高芳[1]、八木　勇紀[1]、小泉　祐介[1]、稲富　理[1]、辻川　知之[1]、佐々木雅也[2]、斎藤　康晴[3]、藤山　佳秀[1]

11:01～11:33　一般演題50　大腸腫瘍1

司会　浦上　尚之（癌研究会附属有明病院消化器内科）
松田　尚久（国立がんセンター中央病院内視鏡部）

O-50-1　当院の虫垂粘液嚢腫の6例

[1]藤枝市立総合病院消化器科、[2]浜松南病院
○三輪　一太[1]、丸山　保彦[1]、景岡　正信[1]、永田　健[1]、大畠　昭彦[1]、野田　裕児[1]、池谷賢太郎[1]、松井　智文[1]、渡辺　文利[2]

O-50-2　急速な転帰を辿った大腸未分化悪性腫瘍（malignant rhabdoid tumor）の1剖検例

[1]県西部浜松医療センター消化器科、[2]県西部浜松医療センター臨床病理科
○岩岡　泰志[1]、山田　正美[1]、鏡　卓馬[1]、千田　剛士[1]、渡邉　晋也[1]、寺井　智宏[1]、魚谷　貴洋[1]、高井　哲成[1]、本城裕美子[1]、吉井　重人[1]、影山富士人[1]、竹平　安則[1]、小澤　享史[2]

O-50-3　癌性髄膜炎を発症したびまん浸潤型大腸低分化型腺癌の1例

[1]大阪府済生会中津病院消化器内科、[2]大阪府済生会中津病院神経内科、[3]大阪府済生会中津病院病理検査部
○大塚　真美[1]、福知　工[1]、山下　博司[1]、江口　考明[1]、川村梨那子[1]、大橋　理奈[1]、可児　弘行[1]、高橋　元[1]、伊藤　大[1]、永松　良介[1]、蘆田　潔[1]、辰巳　新水[2]、仙崎　英人[3]

O-50-4　多発性肝転移で発見された直腸原発神経内分泌細胞癌に対しCPT-11/CDDP療法が有効であった一例

[1]大阪市立十三市民病院消化器科
○佐々木英二[1]、中原　憲一[1]、元山　宏行[1]、山崎　智朗[1]、倉井　修[1]、根引　浩子[1]

14:00～14:24　一般演題51　大腸腫瘍2

司会　大倉　康男（杏林大学病理学）
　　今村　哲理（札幌厚生病院胃腸科）

O-51-1　5ｍｍ以下の大腸ポリープの臨床病理学的検討からみた、小さな大腸ポリープ放置する危険性

[1]中目黒消化器クリニック、[2]東京大学腫瘍外科、[3]癌研病理部、[4]独協医科大学日光医療センター病理部
○田淵　正文[1,2]、加藤　洋[3,4]

O-51-2　大腸serrated polypにおける形質発現と臨床病理学的検討

[1]東京医科歯科大学腫瘍外科
○樋口　哲郎[1]、杉原　健一[1]

O-51-3　大腸LSTに対する内視鏡的分割切除術後の遺残・再発例の検討

[1]国立がんセンター中央病院内視鏡部、[2]国立がんセンター中央病院臨床検査部病理
○福永　周生[1]、斎藤　豊[1]、松田　尚久[1]、中島　健[1]、菊地　剛[1]、谷口　洋和[2]

14:25～14:49　一般演題52　大腸腫瘍3

司会　西上　隆之（兵庫医科大学第二病理）
　　福井　広一（獨協医科大学病理学（人体分子））

O-52-1　大腸早期癌の内視鏡的切除後の追加腸切除の検討

[1]藤田保健衛生大学消化管内科
○丸山　尚子[1]、渡邊　真[1]、平田　一郎[1]

O-52-2　内視鏡治療適応の拡大の可能性について

[1]帝京大学外科
○松田　圭二[1]、渋谷　肇[1]、中村　圭介[1]、青柳　賀子[1]、端山　軍[1]、山田　英樹[1]、大見　琢磨[1]、
白　京訓[1]、野澤慶次郎[1]、味村　俊樹[1]、渡邉　聡明[1]

O-52-3　当センターにおける大腸SM癌の治療適応

[1]昭和大学横浜市北部病院消化器センター、[2]昭和大学横浜市北部病院病理部
○小林　泰俊[1]、工藤　進英[1]、池原　伸直[1]、浜谷　茂治[2]

14:50～15:30　一般演題53　大腸癌基礎

司会　市川　一仁（獨協医科大学病理学（人体分子））
掛村　忠義（東邦大学医療センター大橋病院消化器内科）

O-53-1　大腸癌セルラインにおける EXTL3 遺伝子のメチル化について
[1]獨協医科大学病理学人体分子、[2]東京女子医科大学消化器内科
○苅部　豊彦[1,2]、福井　広一[1]、関川　　昭[1]、藤井　茂彦[1]、市川　一仁[1]、冨田　茂樹[1]、井村　穣二[1]、白鳥　敬子[2]、藤盛　孝博[1]

O-53-2　大腸炎症発癌モデルにおけるNecl-5の役割
[1]獨協医科大学第二外科、[2]獨協医科大学病理学（人体分子）
○阿部　暁人[1]、福井　広一[2]、藤井　茂彦[2]、河野　徳之[2]、市川　一仁[2]、冨田　茂樹[2]、井村　穣二[2]、窪田　敬一[1]、藤盛　孝博[2]

O-53-3　大腸癌における癌関連遺伝子のDNA プロモーター領域異常メチル化ー人種間の比較ー
[1]岐阜大学腫瘍外科、[2]University of Texas Southwestern Medical Center
○高橋　孝夫[1]、多和田昌宏[1]、田中　善宏[1]、田中　秀典[1]、細野　芳樹[1]、徳山　泰治[1]、坂下　文夫[1]、山口　和也[1]、長田　真二[1]、川口　順敬[1]、吉田　和弘[1]、Gazdar Adi[2]

O-53-4　大腸癌における SDF-1α 及び CXCR4 発現に関する免疫組織化学的検討
[1]獨協医科大学病理学（人体分子）、[2]獨協医科大学内科学（消化器）
○吉竹　直人[1,2]、福井　広一[1]、藤井　茂彦[1]、山岸　秀嗣[1,2]、関川　　昭[1]、市川　一仁[1]、冨田　茂樹[1]、井村　穣二[1]、平石　秀幸[2]、藤盛　孝博[1]

O-53-5　当科におけるmFOLFOX6投与症例とERCC1の発現の検討
[1]大阪市立大学腫瘍外科
○福永　真也[1]、前田　　清[1]、埜村　真也[1]、野田　英児[1]、井上　　透[1]、澤田　鉄二[1]、西口　幸雄[1]、大平　雅一[1]、平川　弘聖[1]

15:31～16:03　一般演題54　大腸癌疫学・予後

司会　高橋　　寛（癌研究会有明病院健診センター）
松川　正明（昭和大学附属豊洲病院内科）

O-54-1　Glasgow Prognostic Score (GPS)を用いた大腸癌肝転移症例の術前評価の検討
[1]獨協医科大学第二外科
○石塚　　満[1]、永田　　仁[1]、高木　和俊[1]、窪田　敬一[1]

O-54-2　大腸癌患者におけるImmunosupressive Acidic Protein（IAP）の意義
[1]三重大学消化管小児外科学講座
○問山　裕二[1]、三木　誓雄[1]、井上　靖浩[1]、奥川　喜永[1]、小池　勇樹[1]、渡部　秀樹[1]、横江　　毅[1]、廣　純一郎[1]、尾嶋　　英[1]、小林美奈子[1]、楠　　正人[1]

O-54-3　便潜血検査陽性者と大腸がんになりうるリスクについて　ー10年間の精密検査成績の分析ー
[1]川崎医科大学附属川崎病院健康管理センター、[2]川崎医科大学附属川崎病院肝臓消化器病センター内科
○佐藤　友美[1]、藤村　宜憲[2]、山田剛太郎[2]

O-54-4　進行大腸癌の局所浸潤距離と生命予後の関連について
[1]獨協医科大学病理学（人体分子）、[2]獨協医科大学第一外科
○勝又　大輔[1,2]、福井　広一[1]、山岸　秀嗣[1]、阿部　暁人[1]、市川　一仁[1]、冨田　茂樹[1]、井村　穣二[1]、砂川　正勝[2]、藤盛　孝博[1]

16:04～16:28　一般演題55　大腸癌化学療法1

司会　尾田　　恭（服部胃腸科）
　　冨田　尚裕（兵庫医科大学第二外科）

O-55-1　切除不能大腸癌に対する原発非切除化学療法の効果と安全性について

[1]健生会土庫病院消化器内科、[2]健生会奈良大腸肛門病センター
○大辻　俊雄[1]、松岡　正樹[1]、更屋　　勉[1]、矢持　悠一[1]、稲次　直樹[2]、吉川　周作[2]、内田　秀樹[2]

O-55-2　進行再発大腸癌におけるS-1/CPT-11併用療法の有効性

[1]日本大学消化器外科
○大亀　浩久[1]、潮　　真也[1]、飯島　玲奈[1]、万本　　潤[1]、間遠　一成[1]、間崎　武郎[1]、石井　敬基[1]、増田　英樹[1]、高山　忠利[1]

O-55-3　塩酸イリノテカン+レボフォリナート+5FU全身化学療法が有効であった多発性肝転移を伴う切除不能直腸癌の一剖検例

[1]遠山病院内科、[2]遠山病院外科
○岡　　聖子[1]、山下　芳樹[1]、入山　拓平[2]、毛利　智美[2]、伊藤　佳之[2]、加藤　俊夫[2]

16:29～16:53　一般演題56　大腸癌化学療法2

司会　松岡　正樹（健生会土庫病院）
　　宮田　佳典（佐久総合病院胃腸科）

O-56-1　FOLFOX療法、FOLFIRI療法failure後の肝転移を有する大腸癌に対する5-FU肝動注療法の治療成績

[1]健生会土庫病院内科、[2]健生会奈良大腸肛門病センター、[3]奈良県立医科大学放射線科
○矢持　悠一[1]、松岡　正樹[1]、大辻　俊雄[1]、更屋　　勉[1]、水島麻依子[1]、加納　麻子[1]、吉川　周作[2]、稲次　直樹[2]、田中　利洋[3]、阪口　　浩[3]

O-56-2　透析患者でのFOLFIRI療法の使用経験

[1]大阪市立大学消化器器官制御内科学
○平良　高一[1]、岡崎　博俊[1]、富永　和作[1]、渡辺佐容子[1]、田淵　真彦[1]、永見　康明[1]、杉森　聖司[1]、亀田　夏彦[1]、町田　浩久[1]、谷川　徹也[1]、斯波　将次[1]、渡辺　俊雄[1]、藤原　靖弘[1]、押谷　伸英[1]、荒川　哲男[1]

O-56-3　進行消化管癌に対して温熱化学療法が奏功した3例

[1]医聖会学研都市病院消化器科、[2]京都府立医科大学免疫内科学、[3]京都府立医科大学消化器病態制御学、[4]京都府立医科大学生体機能分析医学、[5]京都府立医科大学生体安全医学、[6]恒昭会藍野病院内科
○安田　光徳[1]、古倉　　聡[5]、内藤　裕二[4]、吉田　憲正[3]、近藤　元治[6]、内山　和彦[1]、森寺　紀子[1]、舟木　　準[6]、吉川　敏一[2]

一般演題（ポスターセッション）

13:00〜13:25　ポスターセッション15　食道:悪性1

司会　武藤　学（京都大学消化器内科）
コメンテーター　生越　喬二（東海大学消化器外科）
本郷　道夫（東北大学総合診療部）

P-15-1　NBI併用拡大内視鏡観察を施行した表在型Barrett食道癌の1切除例
[1]伊達赤十字病院消化器科、[2]伊達赤十字病院外科、[3]札幌医科大学第四内科
○吉田　誠真[1]、久居　弘幸[1]、田中　育太[1]、菊池　尚平[1]、梅田いく弥[3]、前田　喜明[2]、佐藤　正文[2]、松本　譲[2]、行部　洋[2]、細井　勇人[2]

P-15-2　まだら不染帯を伴う多発表在型食道癌に対し内視鏡的治療を施行した一例
[1]原三信病院消化器科
○松坂　浩史[1]、柏原　由美[1]、山田　隆史[1]、兼城三由紀[1]、中村　典資[1]、荒木　譲[1]、千々岩芳春[1]

P-15-3　食道小細胞癌の1切除例
[1]磐田市立総合病院外科、[2]磐田市立総合病院消化器科
○米山　文彦[1]、村上　賢治[2]

P-15-4　食道がんStage IV 患者に対する3剤併用療法DCF (DOC+5-FU+CDDP)治療の経験
[1]大阪医科大学第二内科
○紀　貴之[1]、瀧内比呂也[1]、後藤　昌弘[1]、川部伸一郎[1]、太田　俊輔[1]、桑門　心[1]、倉田　宝保[1]、樋口　和秀[1]

P-15-5　進行食道癌に対する化学放射線療法後の維持化学療法について
[1]滋賀医科大学消化器内科、[2]滋賀医科大学栄養治療部、[3]滋賀医科大学光学医療診療部
○畑　和憲[1]、大崎　理英[1]、小林　遊[1]、園田　文乃[1]、早藤　清行[1]、八木　勇紀[1]、小川　敦弘[1]、仲原　民夫[1]、吉村　彰伸[1]、辻川　知之[1]、安藤　朗[1]、佐々木雅也[2]、斉藤　康晴[3]、藤山　佳秀[1]

第9会場

13:25～13:50　ポスターセッション16　食道:悪性2

司会　福長　洋介（大阪市立総合医療センター消化器外科）
コメンテーター　生越　喬二（東海大学消化器外科）
本郷　道夫（東北大学総合診療部）

P-16-1　放射線化学療法が有効であった食道小細胞癌の3例
[1]兵庫県立がんセンター消化器内科
○堀田　和亜[1]、西崎　朗[1]、広畑　成也[1]、仁木　敏晴[1]、津田　政広[1]、白川　勝朗[1]、山本　佳宣[1]、池田　篤紀[1]

P-16-2　腐食性食道炎に合併した食道癌の1例
[1]東京都立駒込病院外科
○谷口浩一郎[1]、三浦　昭順[1]、加藤　剛[1]、出江　洋介[1]

P-16-3　食道癌根治術、追加放射線治療後の遺残頚部異時性癌に対する一治療例
[1]東京都立駒込病院外科、[2]東京都立駒込病院内視鏡科
○宮本　昌武[1]、三浦　昭順[1]、門馬久美子[2]、出江　洋介[1]

P-16-4　隆起型を呈した Barrett 食道腺癌 2 例
[1]獨協医科大学病理学（人体分子）、[2]獨協医科大学第二外科、[3]茨城県立中央病院・茨城県地域がんセンター、[4]神戸大学消化器外科学
○河野　徳之[1,4]、冨田　茂樹[1]、井村　穣二[1]、市川　一仁[1]、降旗　正[2]、濱田　清誠[1]、多賀谷信美[2]、窪田　敬一[2]、斉藤　仁昭[3]、吉見　富洋[3]、吉福清二郎[3]、黒田　嘉和[4]、藤盛　孝博[1]

P-16-5　胸部中部食道原発と考えられた食道腺癌の1例
[1]札幌医科大学第一内科
○伊藤　美樹[1]、田中　浩紀[1]、村上　佳世[1]、五十嵐央祥[1]、中垣　卓[1]、山本英一郎[1]、細川　雅代[1]、山下健太郎[1]、後藤　啓[1]、有村　佳昭[1]、篠村　恭久[1]

13:00～13:20　ポスターセッション17　胃:良性1

司会　溝上　裕士（東京医科大学霞ヶ浦病院消化器内科）
コメンテーター　谷山　紘太郎（長崎大学）
吉川　敏一（京都府立医科大学生体機能制御学）

P-17-1　FD患者における十二指腸粘膜内浸潤細胞の解析
[1]日本医科大学消化器内科
○二神　生爾[1]、進藤　智隆[1]、河越　哲郎[1]、濱本　達彦[1]、梅沢まり子[1]、植木　信江[1]、楠　正典[1]、Gudis Katya[1]、三宅　一昌[1]、津久井　拓[1]、岩切　勝彦[1]、坂本　長逸[1]

P-17-2　*Helicobacter pylori* 除菌療法6年間の推移に関する検討
[1]キッコーマン総合病院内科
○三上　繁[1]、鈴木　功一[1]、清水　史郎[1]、秋本　政秀[1]

P-17-3　一市中病院における*H.Pylori* 除菌成績の検討
[1]阪本蒼生会蒼生病院内科、[2]大阪医科大学第二内科
○宮本新太郎[1]、小島　敬史[1]、楢林　賢[1]、加納　義浩[1]、北川　浩子[1]、小島　博[1]、梅垣　英次[2]、樋口　和秀[2]

P-17-4　胃静脈瘤破裂に対するIVR、内視鏡治療の併用
[1]大阪市立大学消化器器官制御内科学、[2]大阪掖済会病院
○永見　康明[1]、岡崎　博俊[1]、渡辺佐容子[1]、田渕　真彦[1]、杉森　聖司[1]、亀田　夏彦[1]、平良　高一[1]、山森　一樹[2]、町田　浩久[1]、谷川　徹也[1]、斯波　将次[1]、富永　和作[1]、渡辺　俊雄[1]、藤原　靖弘[1]、押谷　伸英[1]、荒川　哲男[1]

13:20〜13:45　ポスターセッション18　胃:良性2

司会　津久井　拓（日本医科大学多摩永山病院消化器科）
コメンテーター　谷山　紘太郎（長崎大学）
吉川　敏一（京都府立医科大学生体機能制御学）

P-18-1　当施設における上部消化管出血の治療・背景(とくに胃潰瘍について)
[1]日本医科大学武蔵小杉病院消化器病センター、[2]日本医科大学外科
○近藤　恭司[1]、野村　聡[1]、豊田　哲鎬[1]、塙　秀暁[1]、小峯　修[1]、坊　英樹[1]、渡辺　昌則[1]、徳永　昭[1]、田尻　孝[2]

P-18-2　低用量アスピリンによる上部消化管潰瘍性病変の検討
[1]川崎医科大学食道・胃腸内科、[2]川崎医科大学内視鏡超音波センター、[3]心臓病センター榊原病院消化器科
○山中　義之[1]、塩谷　昭子[1]、藤田　穣[1]、垂水　研一[1]、鎌田　智有[1]、眞部　紀明[2]、楠　裕明[2]、畠　二郎[2]、春間　賢[1]、榊原　敬[3]

P-18-3　抗血小板薬服用者における上部消化管傷害ー経過観察症例についてー
[1]帝京大学内科学講座
○山本　貴嗣[1]、石井　太郎[1]、久山　泰[1]

P-18-4　安全な経管栄養施行のための胃瘻チューブからジェジュナルカテーテルへの簡易的、低侵襲的交換について
[1]日本大学消化器外科
○鶴間　哲弘[1]、松田　年[1]、萩原　謙[1]、岩間　敦子[1]、宋　圭男[1]、山形　基夫[1]、藤井　雅志[1]、高山　忠利[1]

P-18-5　当院における内視鏡的胃瘻造設術における造設キットの変遷
[1]東住吉森本病院内科
○早川　剛[1]、仲川浩一郎[1]、灘谷　祐二[1]、金　鎬俊[1]、宮城　邦栄[1]

13:00〜13:20　ポスターセッション19　胃:ESD2

司会　町田　浩久（大阪市立大学消化器器官制御内科学）
コメンテーター　上西　紀夫（東京大学消化管外科学）
大杉　治司（大阪市立大学第二外科）

P-19-1　早期胃癌ESD治療後に合併症として網嚢腔への穿孔を来した後に脳梗塞を発症した1例
[1]岡山済生会総合病院内科
○石山　修平[1]、塩出　純二[1]

P-19-2　ESD後に幽門保存胃切除術を施行した印環細胞癌の一例
[1]佐世保中央病院外科、[2]佐世保中央病院病理
○梶原　啓司[1]、持永　浩史[1]、重政　有[1]、佐々木伸文[1]、碇　秀樹[1]、清水　輝久[1]、國崎　忠臣[1]、米満　伸久[2]

P-19-3　食道癌術後の胃管再建症例に発生した胃管癌に対する内視鏡的粘膜剥離術
[1]癌研有明病院消化器内科、[2]癌研有明病院健診センター
○植木　信江[1]、山本　頼正[1]、岸原　輝仁[1]、平澤　俊明[1]、石山晃世志[1]、倉岡　賢輔[1]、千野　晶子[1]、土田　知宏[1]、浦上　尚之[1]、藤崎　順子[1]、星野恵津夫[1]、五十嵐正広[1]、高橋　寛[2]、藤田　力也[1]

P-19-4　内視鏡的粘膜下層剥離術(ESD)後の、追加外科切除で、リンパ節転移陽性(N2)と診断された1例
[1]山形県立中央病院内科
○中村　純[1]、吉澤　和哉[1]、鈴木　康之[1]、間部　克裕[1]、深瀬　和利[1]

13:20〜13:50　ポスターセッション20　胃腫瘍オムニバス

司会　西田　勉（大阪大学消化器内科学）
コメンテーター　上西　紀夫（東京大学消化管外科学）
大杉　治司（大阪市立大学第二外科）

P-20-1　粘膜下腫瘍様の形態を呈し、EUS-FNAが診断に有用であったEBV関連胃癌の1例

[1]伊達赤十字病院消化器科、[2]伊達赤十字病院外科、[3]札幌医科大学第四内科
○久居　弘幸[1]、田中　育太[1]、菊地　尚平[1]、梅田いく弥[1]、前田　喜晴[2]、佐藤　正文[2]、松本　譲[2]、行部　洋[2]、細井　勇人[2]、吉田　真誠[3]

P-20-2　稀な転移性胃腫瘍の2例

[1]三重大学消化器肝臓内科、[2]三重大学光学医療診療部、[3]三重大学産婦人科、[4]自治医科大学地域医療学センター
○二宮　克仁[1]、井本　一郎[2]、野田　知宏[1]、小坂　良[1]、青木　雅俊[1]、中村　美咲[1]、濱田　康彦[1]、葛原　正樹[1]、井上　宏之[1]、田中　匡介[2]、豊田　英樹[2]、谷田　耕治[3]、田畑　務[3]、村田　一素[4]、竹井　謙之[1]

P-20-3　十二指腸異所性膵より発生したと考えられた低分化型腺癌の１例

[1]筑波大学消化器内科、[2]筑波大学消化器外科、[3]筑波大学病理診断部
○上野　卓教[1]、福田　邦明[1]、山本　祥之[1]、平山　祥子[1]、長谷川直之[1]、遠藤　慎治[1]、森脇　俊和[1]、柴原　健[1]、安部井誠人[1]、正田　純一[1]、中原　朗[1]、兵頭一之介[1]、小田　竜也[2]、坂下　信悟[3]、森下由紀雄[3]

P-20-4　胃転移を認めた舌癌の一例

[1]栃木県立がんセンター画像診断部、[2]栃木県立がんセンター臨床検査部
○栗原　弘義[1]、小林　望[1]、平原　美孝[1]、吉田　慶之[1]、山本　孝信[1]、黒木　嘉典[1]、平林かおる[2]、五十嵐誠治[2]、関口　隆三[2]

P-20-5　リンパ節転移をきたした微小胃カルチノイド腫瘍の1例

[1]虎の門病院消化器科
○菊池　大輔[1]、飯塚　敏郎[1]、布袋屋　修[1]、橋本　光代[1]、矢作　直久[1]

P-20-6　NBI拡大内視鏡観察が鑑別に有用であったMALTリンパ腫と早期胃癌を合併した１例

[1]藤田保健衛生大学消化管内科、[2]藤田保健衛生大学病理部、[3]藤田保健衛生大学学長
○中村　正克[1]、有沢　富康[1]、柴田　知行[1]、田原　智満[1]、丸山　尚子[1]、中村　雅彦[1]、神谷　芳雄[1]、藤田　浩史[1]、長坂　光夫[1]、岩田　正己[1]、渡邊　真[1]、高濱　和也[1]、黒田　誠[2]、平田　一郎[1]、中野　浩[3]

第9会場

13:00〜13:25　ポスターセッション21　消化管リンパ腫1

司会　中村昌太郎（九州大学病態機能内科学）
コメンテーター　藤盛　孝博（獨協医科大学病理学（人体分子））
寺野　彰（獨協医科大学）

P-21-1　*Helicobacter pylori* 除菌療法により内視鏡所見の著明な改善を認めた十二指腸MALTリンパ腫の一例
[1]守口敬任会病院内科、[2]守口敬任会病院外科、[3]大阪医科大学第二内科
○高尾　美幸[1]、阪口　正博[1]、橋本　貴司[1]、岡　博史[2]、樋口　和秀[3]

P-21-2　胃MALTリンパ腫に対する放射線療法後、照射野から発生した胃癌に対して手術を施行した2例
[1]新潟県立十日町病院外科
○岡島　千怜[1]、福成　博幸[1]、佐原　八束[1]、樋上　健[1]、設楽　兼司[1]、林　哲二[1]

P-21-3　Rituximab 療法で治療された 胃 diffuse large B-cell lymphoma の一例
[1]獨協医科大学病理学（人体・分子）
○冨田　茂樹[1]、市川　一仁[1]、山岸　秀嗣[1]、鈴木　克昌[1]、関川　昭[1]、藤井　茂彦[1]、福井　広一[1]、井村　穣二[1]、藤盛　孝博[1]

P-21-4　消化管に多様な病変を呈したマントル細胞リンパ腫の一例
[1]大阪市立大学消化器器官制御内科学、[2]大阪市立大学血液病態診断学
○大谷　恒史[1]、谷川　徹也[1]、森本　謙一[1]、田淵　真彦[1]、杉森　聖司[1]、岡崎　博俊[1]、山上　博一[1]、渡辺　憲治[1]、渡辺　俊雄[1]、高　起良[1,2]，日野　雅之[1,2]、荒川　哲男[1]

P-21-5　胃癌術後後腹膜再発との鑑別を要したCA19-9高値悪性リンパ腫の1例
[1]藤枝平成記念病院外科
○中嶋　仁[1]、平井　利幸[1]、増田　靖彦[1]、小原　弘嗣[1]

13:25〜13:50　ポスターセッション22　消化管リンパ腫2

司会　小笠原尚高（名古屋市立大学臨床機能内科学）
コメンテーター　藤盛　孝博（獨協医科大学病理学（人体分子））
寺野　彰（獨協医科大学）

P-22-1　消化管原発濾胞性リンパ腫の臨床的特徴と治療
[1]広島大学分子病態制御内科学、[2]広島大学光学医療診療部、[3]広島大学保健管理センター、[4]広島大学原爆放射線医科学研究所血液内科、[5]広島大学分子病理学
○児玉美千世[1]、北台　靖彦[1]、炭田　知宜[1]、福本　晃[1]、島本　大[1]、宍戸　孝好[1]、田中　信治[2]、吉原　正治[3]、坂井　晃[4]、中山　宏文[5]、茶山　一彰[1]

P-22-2　消化管原発早期濾胞性リンパ腫の十二指腸病変の超音波内視鏡(EUS)像
[1]九州大学病態制御内科学、[2]九州大学形態機能病理学
○吉永　繁高[1]、酒井美佳子[1]、井星陽一郎[1]、村尾　寛之[1]、荻野　治栄[1]、金山　兼司[1]、隅田　頼信[1]、板場　壮一[1]、秋穂　裕唯[1]、中村　和彦[1]、高柳　涼一[1]、後藤　綾子[2]、八尾　隆史[2]

P-22-3　ダブルバルーン内視鏡がステージング・治療方針決定に有用であった十二指腸・空腸濾胞性リンパ腫の一例
[1]富山大学第三内科講座
○三原　弘[1]、工藤　俊彦[1]、鈴木　庸弘[1]、南條　宗八[1]、岸　遂忠[1]、藤浪　斗[1]、宮嵜　孝子[1]、山田　一樹[1]、細川　歩[1]、折原　正周[1]、杉山　敏郎[1]

P-22-4　胃、小腸、大腸に浸潤をきたした全身性濾胞性リンパ腫の一例
[1]三重大学消化器肝臓内科、[2]三重大学光学医療診療部、[3]鈴鹿回生病院血液内科
○葛原　正樹[1]、井本　一郎[2]、二宮　克仁[1]、野田　知宏[1]、小坂　良[1]、青木　雅俊[1]、中村　美咲[1]、濱田　康彦[1]、井上　宏之[1]、田中　匡介[2]、豊田　英樹[2]、岡　宏次[3]、田中　公[3]、竹井　謙之[1]

P-22-5　大腸病変が診断に有用であった濾胞性リンパ腫の一例
[1]唐津赤十字病院内科
○野田　隆博[1]、徳田　保教[1]、宮原　正晴[1]、片山　寿希[1]、茨木　一夫[1]、山岡宏太郎[1]

第9会場

13:00〜13:20　ポスターセッション23　十二指腸腫瘍

司会　藤森　俊二（日本医科大学消化器内科）
コメンテーター　高橋　信一（杏林大学第三内科）
藤本　一眞（佐賀大学内科学）

P-23-1　ブルンネル腺の粘液形質を呈した十二指腸粘膜内癌の1例
[1]北摂総合病院消化器内科、[2]森川クリニック、[3]大阪医科大学消化器内科
○井元　章[1]、佐野村　誠[1]、小倉　健[1]、倉本　貴典[1]、佐々木有一[1]、新田　昌稔[1]、板橋　司[1]、森川　浩志[2]、樋口　和秀[3]

P-23-2　十二指腸乳頭部に発生した腺内分泌細胞癌の１例
[1]新潟大学保健学研究科検査技術科学分野
○落合　剛史[1]、岩渕　三哉[1]、渡辺　徹[1]、池亀　央嗣[1]

P-23-3　集学的治療により長期生存を得られた切除不能十二指腸癌の1例
[1]松下記念病院消化器科、[2]社会保険京都病院消化器科、[3]京都府立医科大学免疫内科学
○鈴木建太朗[1]、石川　剛[1]、松山　竜三[1]、沖田　美香[1]、磯崎　豊[1]、長尾　泰孝[1]、小山田裕一[1]、安藤　貴志[2]、吉川　敏一[3]

P-23-4　肝転移を伴った十二指腸癌に化学療法を施行した一例
[1]大阪市立十三市民病院消化器科
○山崎　智朗[1]、中原　憲一[1]、元山　宏行[1]、佐々木英二[1]、倉井　修[1]、根引　浩子[1]

13:20〜13:45　ポスターセッション24　ベーチェット、結核

司会　篠崎　大（大森赤十字病院外科）
コメンテーター　高橋　信一（杏林大学第三内科）
藤本　一眞（佐賀大学内科学）

P-24-1　上行結腸、横行結腸に瘻孔形成を認めた回盲部腸管ベーチェット病の１例
[1]東京医科歯科大学腫瘍外科学
○青柳　治彦[1]、樋口　哲郎[1]、小林　宏寿[1]、安野　正道[1]、榎本　雅之[1]、杉原　健一[1]

P-24-2　著明な上行結腸狭窄を認め、その原因として憩室炎合併が疑われたベーチェット病の一例
[1]福岡大学消化器内科、[2]福岡大学病理学教室
○森田　勇[1]、青柳　邦彦[1]、志賀　洋[1]、酒井　真志[1]、富岡　禎隆[1]、林　由浩[1]、西村　宏達[1]、江口　浩一[1]、前田　和弘[1]、二村　聡[2]、向坂彰太郎[1]

P-24-3　著明な低アルブミン血症を呈した腸結核の１例
[1]松江赤十字病院消化器内科
○藤澤　智雄[1]、千貫　大介[1]、井上　和彦[1]

P-24-4　急性副腎不全を契機に発症した虚血性小腸狭窄の一例
[1]福岡大学消化器内科、[2]病理学、[3]消化器外科
○冨岡　禎隆[1]、青柳　邦彦[1]、田中　俊行[1]、池田　憲治[1]、志賀　洋[1]、渡邉　隆[1]、酒井　真志[1]、森田　勇[1]、西村　宏達[1]、江口　浩一[1]、前田　和弘[1]、向坂彰太郎[1]、二村　聡[2]、佐藤　啓介[3]、牧　孝将[3]、田中伸之介[3]

P-24-5　診断に難渋したS状結腸狭窄の一例
[1]東京医科大学消化器内科
○羽山　弥毅[1]、原　弥子[1]、柳澤　文彦[1]、立花　浩幸[1]、真鍋智津子[1]、野中　雅也[1]、湯川　郁子[1]、八木　健二[1]、大島　敏裕[1]、高　麻理[1]、福澤　誠克[1]、片岡　幹統[1]、川上　浩平[1]、平良　悟[1]、酒井　義浩[1]、森安　史典[1]

13:00〜13:25　ポスターセッション25　小腸・大腸炎

司会　山上　博一（大阪市立大学消化器器官制御内科学）
コメンテーター　棟方　昭博（弘前大学第一内科）
名川　弘一（東京大学腫瘍外科）

P-25-1　溶血性尿毒症症候群を発症した出血性腸炎の一例
[1]若草第一病院消化器内科
○中山　雅臣[1]、野村　勉[1]

P-25-2　当院で経験したアメーバ性大腸炎症例の検討
[1]大阪府立急性期・総合医療センター消化器内科
○竹田　晃[1]、田中　聡司[1]、山川　美帆[1]、原田　直毅[1]、常松日奈子[1]、松原　徳周[1]、西山　範[1]、入江　孝延[1]、鈴木　貴弘[1]、春名　能通[1]、井上　敦雄[1]

P-25-3　静脈硬化性腸炎の2例
[1]兵庫医科大学内科学上部消化管科、[2]兵庫医科大学内科学下部消化管科、[3]兵庫医科大学内視鏡センター
○橋本　学[1]、近藤　隆[1]、林　千鶴子[1]、田中　淳二[1]、富田　寿彦[1]、森田　毅[1]、金　庸民[1]、山本　憲康[1]、大島　忠之[1]、堀　和敏[1]、坂上　隆[1,3]、松本　誉之[2]、三輪　洋人[1]

P-25-4　lansoprazoleによるcollagenous colitis(microscopic colitis)の1例
[1]祐愛会織田病院内科、[2]佐世保中央病院病理部
○坂田　泰志[1]、福田佳代子[1]、米満　伸久[2]

P-25-5　腹痛発症時に紫斑がなく診断に苦慮した血管性紫斑病2例
[1]恩賜財団済生会横浜市東部病院こどもセンター
○十河　剛[1]、乾　あやの[1]、菅原　秀典[1]、武田　義隆[1]、橋本　卓史[1]、小松　陽樹[1]、藤澤　知雄[1]

13:25〜13:50　ポスターセッション26　小腸・大腸IBD

司会　高木　智久（京都府立医科大学体機能制御学）
コメンテーター　棟方　昭博（弘前大学第一内科）
名川　弘一（東京大学腫瘍外科）

P-26-1　クローン病の診断にダブルバルーン内視鏡が有用であった1症例
[1]杏林大学第三内科
○林田　真理[1]、大平　和彦[1]、桜庭　彰人[1]、山田　雄二[1]、今瀬　教人[1]、米山　大[1]、小山　元一[1]、高橋　信一[1]

P-26-2　Crohn 病疑診例に合併した腸管嚢胞様気腫症の1例
[1]東京医科大学八王子医療センター消化器内科
○高垣　信一[1]、平山　泰丈[1]、奴田原大輔[1]、中村　洋典[1]、植田　健治[1]、片上　利生[1]、杉木　修治[1]、新戸　禎哲[1]、宮岡　正明[1]

P-26-3　クローン病の維持治療における成分栄養療法の効果の検討
[1]愛知医科大学消化器内科
○佐藤　真理[1]、宮田　充樹[1]、小林　邦生[1]、服部　芳彦[1]、十倉　佳史[1]、舟木　康[1]、春日井邦夫[1]

P-26-4　回腸嚢外病変を原因とした潰瘍性大腸炎術後の晩期合併症の2例
[1]旭川医科大学消化器病態外科学
○千里　直之[1]、海老澤良昭[1]、鈴木　達也[1]、宮本　正之[1]、澁谷　貴史[1]、長谷川公治[1]、星　智和[1]、河野　透[1]、葛西　眞一[1]

P-26-5　術後早期に残存直腸粘膜からの出血を認めた潰瘍性大腸炎の1例
[1]筑波大学消化器外科
○山本　雅由[1]、柳澤　和彦[1]、及川　明奈[1]、稲川　智[1]、寺島　秀夫[1]、佐々木亮孝[1]、大河内信弘[1]

13:00〜13:20　ポスターセッション27　小腸・大腸出血

司会　岡崎　博俊（大阪市立大学消化器器官制御内科学）
コメンテーター　松本　誉之（兵庫医科大学内科学（下部消化管））
矢花　剛（道都病院内科）

P-27-1　ダブルバルーン小腸内視鏡（DBE）が診断に有用であった消化管出血の2例
[1]敬仁会今里胃腸病院内科、[2]敬仁会今里胃腸病院外科、[3]大阪市立大学消化器器官制御内科学
○高石　修[1]、木幡　幸恵[1]、諏訪いすず[1]、佐伯　善彦[1]、中村　雅憲[2]、道上　慎也[2]、矢田　克嗣[2]、火伏　義純[2]、亀田　夏彦[3]、岡崎　博俊[3]、山上　博一[3]、斯波　将次[3]、渡辺　憲治[3]、渡辺　俊雄[3]、富永　和作[3]、藤原　靖弘[3]、押谷　伸英[3]、荒川　哲男[3]

P-27-2　緊急大腸内視鏡的止血術を施行した大腸憩室出血症例の臨床的検討
[1]医療法人むねむら大腸肛門科
○宗村　忠信[1]、宗村　由紀[1]

P-27-3　動脈塞栓術後に外科的治療を要した大腸憩室出血の1例
[1]弘前市立病院外科、[2]弘前大学胸部心臓血管外科、[3]弘前市立病院臨床検査科
○境　雄大[1]、今　昭人[1]、渡辺　健一[1,2]、田中　正則[3]

P-27-4　大腸内視鏡で切除可能であった大腸AVMと大腸angiodysplasiaの2例の検討
[1]社会保険船橋中央病院内科、[2]国際医療福祉大学病院消化器内科、[3]千葉大学腫瘍内科学
○勝浦　清竹[1]、大原　正志[2]、酒井　裕二[1]、横須賀　収[3]

13:20〜13:50　ポスターセッション28　示唆に富む症例と役に立つ工夫

司会　時岡　聡（大阪医科大学第二内科）
コメンテーター　松本　誉之（兵庫医科大学内科学（下部消化管））
矢花　剛（道都病院内科）

P-28-1　経人工肛門的ステント挿入の一例
[1]名古屋市立大学消化器外科
○高山　悟[1]、高橋　広城[1]、若杉　健弘[1]、佐藤　幹則[1]、赤毛　義実[1]、竹山　廣光[1]

P-28-2　S状結腸間膜内ヘルニアの1例
[1]回生会大西病院外科、[2]旭川医科大学外科学講座消化器病態外科学分野、[3]旭川医科大学内科学講座病態代謝内科学分野
○和久　勝昭[1,2]、星　智和[2]、澁谷　貴史[2]、長谷川公浩[2]、千里　直之[2]、海老澤良昭[2]、河野　透[2]、葛西　眞一[2]、北野　陽平[3]、松本　学也[3]

P-28-3　消化管異物（爪楊枝）誤飲により腸閉塞を来たした一例
[1]東京医科大学消化器内科
○立花　浩幸[1]、竹下　理恵[1]、原　弥子[1]、真鍋智津子[1]、野中　雅也[1]、羽山　弥毅[1]、八木　健二[1]、湯川　郁子[1]、大島　敏裕[1]、高　麻理[1]、福澤　誠克[1]、片岡　幹統[1]、平良　悟[1]、酒井　義浩[1]、森安　史典[1]

P-28-4　神経機能からみた高齢者直腸脱の検討
[1]日本歯科大学生命歯学部外科学講座、[2]日本大学救急医学講座、[3]藤崎病院
○富田　凉一[1]、五十嵐誠悟[1]、藤崎　滋[3]、丹正　勝久[2]

P-28-5　当院において切除された虫垂粘液瘤の検討
[1]京都第二赤十字病院外科
○大垣　雅晴[1]、戸田　孝祐[1]、石井　亘[1]、下村　克己[1]、松村　博臣[1]、柿原　直樹[1]、宮田　圭悟[1]、飯塚　亮二[1]、井川　理[1]、藤井　宏二[1]、下間　正隆[1]、泉　浩[1]、竹中　温[1]

P-28-6　内視鏡的逆行性胆管膵管造影(ERCP)施行時の前投薬に芍薬甘草湯を用いた消化管運動抑制効果に関する検討
[1]社会保険船橋中央病院内科、[2]千葉大学腫瘍内科学
○酒井　裕司[1,2]、露口　利夫[2]、大原　正志[1]、坪井　優[1]、大岡　美彦[1]、加藤佳端紀[1]、勝浦　清竹[1]、高山　晴至[1]、木村　道雄[1]、笠貫　順二[1]、横須賀　収[2]

The 1st International Gastrointestinal Consensus Symposium (IGICS) -NSAIDs Ulcer from Basics to Bedside: Consensus and Controversies-

8:30～8:40 Opening Remarks

Tetsuo Arakawa (Osaka City University Graduate School of Medicine, Japan)

8:40～9:35 Oral session 1: Upper GI: Clinical

Chairpersons Jose D. Sollano (University of Santo Tomas, Manila, Philippines)
Shin-ichi Takahashi (Kyorin University School of Medicine, Japan)

Ⅰ-O-1 The protective effect on rebamipide of gastric mucosal damage induced by low-dose aspirin evaluated by transnasal endoscopy - Randomized Double-Blinded Placebo Controlled Trial -
Takashi Kawai, Tokyo Medical University Hospital, Tokyo, Japan

Ⅰ-O-2 Non-steroidal anti-inflammatory drugs including low dose aspirin are major risk factors for bleeding peptic ulcer in Japan
Kotaro Mannen, Saga Medical School, Saga, Japan

Ⅰ-O-3 Prevalence Of NSAID-Induced Gastropathy in Symptomatic Patients
Nenny Agustanti, University of Santo Tomas, Manila, Philippines

9:35～10:30 Oral session 2: Upper GI: Clinical

Chairpersons Abdul Aziz Rani (University of Indonesia Cipto Mangunkusumo Hospital, Indonesia)
Kazuhide Higuchi (Osaka Medical College, Japan)

Ⅰ-O-4 Causal role of NSAID/aspirin administrations in patients with emergent endoscopic hemostasis: A multi-center retrospective study in Hiroshima
Yoshiaki Matsumoto, Hiroshima University, Hiroshima, Japan

Ⅰ-O-5 *Helicobacter pylori* infection and Upper Gastrointestinal Bleeding in NSAIDs Users in Thailand
Ratha-Korn Vilaichone, Thammasat University Hospital, Bangkok, Thailand

Ⅰ-O-6 Gastroduodenal lesion in chronic NSAID users: a case control study
Ari F. Syam, Medical Faculty University of Indonesia, Jakarta, Indonesia

10:30～10:40 Coffee Break

10:40～11:40 Oral session 3: Upper GI: Basic

Chairpersons Ki-Baik Hahm (Daejin University Medical Center, Seongnam, Korea)
Yuji Naito (Kyoto Prefectural University of Medicine, Japan)

Ⅰ-O-7 Selective Serotonin Re-uptake Inhibitors (SSRIs) Aggravate Antral Ulcers Induced by Indomethacin in Rat Stomachs
Kikuko Amagase, Kyoto Pharmaceutical University, Kyoto, Japan

Ⅰ-O-8 Cytoprotective role of heat shock protein 27 in NSAID-induced gastrophathy
Eun Jung Jang, DMC-Mecox Biomedical Research Center, Seongnam, Korea

Ⅰ-O-9 Aspirin induced gastric epithelial barrier dysfunction and tight junction
Tadayuki Oshima, Hyogo College of Medicine, Aichi, Japan

13:00～13:50 Poster session

Chairpersons Satoshi Kokura (Kyoto Prefectural University of Medicine, Japan)
Noriko Nakajima (Nihon University School of Medicine, Japan)

P-1 Possibility of rebamipide on reducing gastroduodenal mucosal injury in patients taking low-dose aspirin
Takatsugu Yamamoto, Teikyo University School of Medicine, Tokyo, Japan

P-2 Rebamipide treatment for chronic gastritis with long-term NSAID use.
Taned Chitapanarux, Faculty of Medicine, Chiang Mai University, Chiang Mai, Thailand

P-3 The effect of rebamipide for the prevention of low-dose Aspirin-induced gastric damage -A randomized, double- blinded,placebo-controlled,cross-over study-
Shoko Ono, Hokkaido University Hospital, Sapporo, Japan

P-4 The protective effect of rebamipide on barrier dysfunction of gastric epithelial cells induced by NSAID
Tsutomu Mizoshita, Nagoya City University, Nagoya, Japan

P-5 Acid pump antagonist beyond proton pump inhibitor in the complete prevention of NSAID-induced gastrpathy
Yun Jeong Lim, Dongkuk University School of Medicine, Ilsan and DMC-Mecox Biomedical Research Center, Seongnam, Korea

P-6 Hypersusceptibility to indomethacin-induced gastric mucosal injury still persists after eradication of *Helicobacter pylori* - effect of prostaglandin E2 and rebamipide
Tetsuya Tanigawa, Osaka City University Graduate School of Medicine, Osaka, Japan

14:00～14:10 IGICS report
NSAIDs in Asia: Multicenter Questionnaire Survey

Tetsuo Arakawa Osaka City University Graduate School of Medicine, Japan

14:10～15:30 Oral session 4: Small and large intestine: Clinical

Chairpersons Udom Kachintorn (Siriraj Hospital Mahidol University, Thailand)
Takayuki Matsumoto (Hyogo College of Medicine, Japan)

Ⅱ-O-1 The Effects of Long-term Nonsteroidal Anti-inflammatory D rugs Administration on the Small Bowel: A Pilot Perspective Study
Ma Tian-le, Rui Jin Hospital, Medical College of Shanghai Jiao Tong University, Shanghai, China

Ⅱ-O-2 Small bowel injury in patients with rheumatoid arthritis by capsule endoscopy-effect of nonsteroidal anti-inflammatory drugs
Yingji Xu, Osaka City University Graduate School of Medicine, Osaka, Japan

Ⅱ-O-3 Microscopic colitis in chronic diarrhea: association with NSAIDs usage
Yun Ju Jo, Eulji University College of Medicine, Seoul, Korea

Ⅱ-O-4 Relative contribution of mucosal injury in the development of gastrointestinal bleeding in IBD patients taking Nonsteroidal anti-inflammtory drugs
Lu Xia, Rui Jin Hospital, Medical College of Shanghai Jiao Tong University, shanghai, China

15:30～17:00 Oral session 5: Small and large intestine: Basic

Chairpersons Qi Zhu (Rui Jin Hospital, Shanghai Jiao Tong University, School of Medicine, China)
Takashi Joh (Nagoya City University Graduate School of Medical Sciences, Japan)

Ⅱ-O-5 Indomethacin may injure the small intestine through a Toll-like receptor 4 /MyD88-dependent pathway
Toshio Watanabe, Osaka City University Graduate School of Medicine, Osaka, Japan

Ⅱ-O-6 Possible mechanism of indomethacin -induced apoptosis of small intestinal epithelial cells; the involvement of reactive oxygen species
Tatsushi Omatsu, Kyoto Prefectural University of Medicine, Kyoto, Japan

Ⅱ-O-7 Attenuation of Colitis-Associated Carcinogenesis by Pharmacologic or Genetic Inhibition of Cyclooxygenase-2
Jeong-Sang Lee, Seoul National University, Seoul, Korea

Ⅱ-O-8 Roles of Endogenous Prostaglandins (PGs)/Cyclooxygenases (COX) and EP4 Receptor Subtype in Healing of Indomethacin-Induced Small Intestinal Lesions in Rats
Mayu Tanigami, Kyoto Pharmaceutical University, Kyoto, Japan

Ⅱ-O-9 Protease/PAR2 pathway is involved in the pathogenesis of indomethacin-induced rats enteritis
Tetsuya Okayama, Kyoto Prefectural University of Medicine, Kyoto, Japan

スポンサードフォーラム

スポンサードフォーラム1 （アストラゼネカ株式会社）
第一日　第3会場　12:00〜12:50
メタボリックシンドローム時代の上部消化管疾患に迫る！
司会：井口　秀人（神戸大学消化器内科）
演者：木下　芳一（島根大学消化器肝臓内科学）

スポンサードフォーラム2 （日本新薬株式会社）
第一日　第4会場　12:00〜12:50
***H.pylori* 除菌療法の新展開**
司会：平石　秀幸（獨協医科大学消化器内科）
演者：村上　和成（大分大学消化器内科）

スポンサードフォーラム3 （あすか製薬株式会社）
第一日　第5会場　12:00〜12:50
生活習慣病と消化器疾患・症状
司会：坂本　長逸（日本医科大学消化器内科）
演者：城　　卓志（名古屋市立大学消化器・代謝内科学）

スポンサードフォーラム4 （田辺三菱製薬株式会社）
第一日　第6会場　12:00〜12:50
進化し続けるインフリキシマブを用いたクローン病治療
司会：松本　誉之（兵庫医科大学内科学（下部消化管））
演者：長坂　光夫（藤田保健衛生大学消化管内科）
　　鈴木　康夫（東邦大学医療センター佐倉病院）

スポンサードフォーラム5 （大鵬薬品工業株式会社）
第一日　第7会場　12:00〜12:50
機能性ディスペプシア
司会：竜田　正晴（大阪府立成人病センター病院）
演者：鈴木　　剛（東京警察病院消化器センター内科）

スポンサードフォーラム6 （ゼリア新薬工業株式会社）
第一日　第8会場　12:00〜12:50
新しい腸管洗浄剤の功罪
司会：渡辺　　守（東京医科歯科大学消化器内科）
演者：浜畑　幸弘（東葛辻仲病院）
　　石川　　徹（所沢肛門病院）

イブニングセミナー　1 （ギブン・イメージング株式会社、フジノン東芝ESシステム株式会社）
第一日　第2会場　18:00〜19:00
CEとDBEのコラボレーション　ー原因不明の消化管出血　その戦略的診断・治療ー
司会：春間　　賢（川崎医科大学内科学（食道・胃腸科））
演者：樋口　和秀（大阪医科大学第二内科）

イブニングセミナー　2 （エーザイ株式会社）
第一日　第5会場　18:00〜19:00
胃ESD標準化に向けての本音を語る
司会：蘆田　　潔（大阪府済生会中津病院消化器内科）
演者：上堂　文也（大阪成人病センター消化器内科）
　　豊永　高史（神戸大学消化器内科）

スポンサードフォーラム

スポンサードフォーラム7 （アステラス製薬株式会社）
第二日　第3会場　12:00〜12:50
NSAIDs起因性消化管障害
司会：寺野　　彰（獨協医科大学）
演者：春間　　賢（川崎医科大学内科学（食道・胃腸科））

スポンサードフォーラム8 （大日本住友製薬株式会社）
第二日　第4会場　12:00〜12:50
機能性ディスペプシアの治療　ー日本からのエビデンス発信に向けてー
司会：松枝　　啓（国立病院機構さいがた病院）
演者：富永　和作（大阪市立大学消化器器官制御内科学）

スポンサードフォーラム9 （武田薬品工業株式会社）
第二日　第5会場　12:00〜12:50
***Helicobacter pylori* 関連**
司会：岡崎　和一（関西医科大学内科学第三講座）
演者：鈴木　秀和（慶應義塾大学消化器内科）

スポンサードフォーラム10 （寿製薬株式会社）
第二日　第6会場　12:00〜12:50
ピロリ菌誘起胃粘膜萎縮に対するグルタミンの保護作用
司会：竹内　孝治（京都薬科大学薬物治療教室）
演者：Susan J. Hagen（Harvard Medical School / Beth Israel Deaconess Medical Center）

スポンサードフォーラム11 （グラクソ・スミスクライン株式会社）
第二日　第7会場　12:00〜12:50
消化性潰瘍・内視鏡関連
司会：荒川　哲男（大阪市立大学消化器器官制御内科学内科）
演者：樋口　和秀（大阪医科大学第二内科）

スポンサードフォーラム12 （株式会社JIMRO）
第二日　第8会場　12:00〜12:50
潰瘍性大腸炎治療の最前線
司会：鈴木　康夫（東邦大学医療センター佐倉病院内科）
演者：本谷　　聡（札幌厚生病院第一消化器科）
　　内藤　裕二（京都府立医科大学生体機能分析医学講座）

抄　録

◆◆◆ 主題演題 ◆◆◆

モノづくりに夢をのせて　ー町工場から宇宙への挑戦ー

株式会社アオキ
代表取締役社長
青木　豊彦

講演要旨：
父親が農機具製造から始めた町工場を継いで航空機部品に進出し、９７年、世界最大の航空機メーカー、ボーイング社の認定工場に指定されました。航空機メーカーにとって部品のクオリティーは生命線であり、高い技術水準が求められます。そのハードルはきわめて高く、日本で認定を受けている企業は大手ばかり。社員が３０人に満たないアオキが認定工場の指定を受けたことは前代未聞のことでした。

私がボーイング社の認定工場に手を挙げたのは１９９０年、バブル華やかなりし頃、3Kと言われていた町工場でボーイングの仕事をして、若手社員に誇りを持たせてやりたいと思ったことがきっかけでした。「ボーイングの仕事を取るぞ」と社員に宣言した時、社員は皆半信半疑でしたが、掲げた高い目標を乗り越えさせることで、社員に自信をつけさせる。そこで誇りが持てれば、人はまた新しい目標へとさらに駆り立てられる。とにかく働く社員に仕事に誇りを持ってもらいたい。そのためにでっかい仕事がしたいと思っていました。

９７年、ボーイング社のサーベイのリーダーがアオキを訪れ、アオキの工場を一日かけて回り、その技術力を確かめながら、社員と話しをし、認定を競っていた大手企業をさしおいて、アオキとパートナーとなる決断をしてくれました。サーベイのリーダーは社員１人１人の目の輝きに打たれたそうです。

目標を達成して、社員は変わりました。壁を乗り越えた自信から社員は次の目標を言い合うようになりました。次の目標はNASA（米航空宇宙局）の仕事です。思いを訴えていけば必ず道は拓けると思います。現在アオキはJAXA（宇宙航空研究開発機構）の仕事をするようになりました。２０年前NASAの仕事をしたいといった時には周りに笑われましたが、今この小さな会社が目標に一歩ずつ近づいています。

略歴：
１９４５年生まれ。６３年に高校を卒業し、父親の創業した青木鉄工所（現・アオキ）に入社。９５年に社長に就任し、９７年にボーイング社の認定工場となる。０５年に東大阪市モノづくり親善大使に任命され、モノづくりの町東大阪のPRに努める。

英国在住日本人消化器専門医から見た本邦での消化管医療・教育のいいとこ悪いとこ

Wolfson Unit For Endoscopy, St Mark's Hospital, UK
鈴木　典子

演者は日本における7年間の消化器内科専門医としての研修・トレーニングの後英国にわたり、St Marks'病院にて消化管専門医として9年間従事してきた。英国では消化管内視鏡専門医として診察・診療に携わるとともに、医学部学生および研修医・専門医の教育にも関わっている。その間、日英間の消化器専門医教育・診療には実に多くの差異があることを経験してきた。講演では具体例をあげながら日英それぞれの制度の長所・短所を比較検討し、日本独自のトレーニングシステムの長所を再確認するとともに英国システム固有の長所も分析し、及ばずながら日本の消化管医療・教育のさらなる改善につながるよう考察したいと思う。

GERDの病態生理と最新治療

大阪府済生会中津病院消化器内科
蘆田　潔

胃食道逆流症（GERD）には内視鏡的にびらん・潰瘍が認められる逆流性食道炎（erosive reflux disease; EE ）と内視鏡的には粘膜傷害がなく､症状のみの非びらん性胃食道逆流症（non-erosive reflux disease; NERD）とが包括されている。GERD患者は、近年増加しており、消化管疾患のなかで最も診療機会の多い疾患のひとつとなっている。最新の大規模臨床試験によると、わが国のGERD患者も諸外国と同様に生活の質の障害が明らかになっており、適切な治療が求められる疾患である。GERD症状の強さや頻度は、EEとNERDでは相違はなく、症状から両者を鑑別することは困難である。酸逆流の正常の上限は２４時間でのpH＜４の時間の割合が4%とされ、それ以上の場合、異常逆流と判定される。異常逆流は、EEでは約70%にみられ、一方、NERDでは約40%である。EEのほうがNERDより異常逆流の頻度は高い。GERDの治療の基本は、酸分泌抑制薬の投与である。生活習慣の改善や酸中和薬の単独療法による効果は限定的である。メタ解析によると、EE、NERDともにPPIはH2-RAよりも高い有用性が示されている。すなわち、GERDではより強力でより持続性の酸分泌抑制薬の有用性が高く、それゆえPPIがGERD治療の第１選択薬となっている。一方、EEとNERDの症状消失率を比較したメタ解析では、PPIによる改善率は、NERDのほうが約20%低いことが明らかにされた。酸逆流が少なく粘膜傷害のないNERDのほうが、より重症のEEよりPPIの効果が劣るのは奇異に思える。胸やけを訴えるGERD患者が果たして皆、同じ病態であるのか否か注目されるところである。GERD患者のうちNERDの割合は、海外では70%、わが国では75%以上を占めており、圧倒的にNERDのほうが多い。したがって、NERDの治療効果を如何に上げるかがGERD治療にとって重要である。NERDの症状発現には、①異常酸逆流②僅かなpH<4の酸逆流に対する知覚過敏③pH>4の酸逆流に対する知覚過敏④酸逆流以外の刺激に対する反応の４機序があるとされている。④の機序で発現する胸やけ症状は、Functional heartburn(FH)であり、酸分泌抑制薬は効果が期待できない。FHの存在によりNERDのPPIの有用性はEEより低くなると理論的には考えられる。NERDには知覚過敏や異知覚によって胸やけが発症する病態を包括しており、PPIの効果が制限されると考えられる。演者らの食道バルーン伸展刺激による検討ではPPI抵抗性NERD患者ではわずかなバルーン伸展により胸やけ症状を誘発されることが明らかになった。すなわち、酸逆流以外でも胸やけ症状を発現する病態があり、NERDのなかに紛れ込んでいるためにPPIの奏効率が低い結果になっていると演者らは考えている。すなわち、EEは内視鏡的にびらん、潰瘍があり、しかも治療においてもPPIが著効し、診断、治療ともに対処しやすい疾患であるのに対し、NERDの疾患境界は不明瞭であり、治療効果も不安定な病態群である。

食道癌の治療戦略：m3～sm1領域の取り扱いを中心に

静岡県立静岡がんセンター内視鏡科
小野　裕之

2001年の第46回食道色素研究会のアンケートによると、EMRが行われ病理所見にてpM3?pSM1と診断された211名の5年生存割合は96.3%と良好であり、がん専門施設においてEMR施行されたpM3, pSM1食道癌(98名)の多施設アンケート調査(観察期間中央値35か月)(厚生労働省がん研究助成金による「がん専門医療施設を活用したがん診療の標準化に関する共同研究」班のなかの「早期消化管がんに対する内視鏡的治療法の開発と評価に関する研究」小班)でも、2年および5年生存割合はそれぞれ96.3%、84.6%であった。これらの結果より、最近では、pM3、pSM1の治療は、外科的切除術に伴うリスクを考慮すれば、臨床的にリンパ節転移がないとされればEMR単独で十分ではないかという意見もある。しかし、これまで評価に耐えうる十分な前向き試験の成績はない。一般的にpM3、pSM1癌のリンパ節転移はそれぞれ10%前後、20%前後と報告されており、脈管侵襲や蔟出などが転移の危険因子と考えられている。ただし、単施設での症例数が少ないため、理論的根拠が十分であるとは言い難い。一方、内視鏡切除後に経過観察でよいのか、化学放射療法を追加するべきかなどについても施設間での取扱いに差が見られる。
現在までの臨床試験やアンケート調査結果、retrospectiveな解析等を整理し、現状と現時点での治療戦略について私見を述べたい。

機能性ディスペプシアの今日的話題

藤田保健衛生大学第二教育病院神経内科（心療内科）
金子　宏

機能性ディスペプシアの今日的話題として以下の点を中心に解説したい。

1．機能性ディスペプシア（functional dyspepsia：FD）の定義
慢性的に上腹部中央の消化管症状（胃のあたりの痛みや不快感など：ディスペプシア）を訴えながら、その症状を説明するに足りる局所、あるいは膠原病、代謝性疾患など全身の異常所見がみつけ出せない症例は、受診者の3分の2以上であるという。2006年に公表されたRome IIIにおけるFDの定義は「胃十二指腸領域から引きおこされると思われる症状が存在し、症状を説明しうる器質的、系統的あるいは代謝性疾患が存在しないこと」となっている。

2．保険病名は：適切な日本語病名の模索
FDの日本語訳については未だ一定していないところである。「ディスペプシア」の翻訳が問題であり、医学事典にみられる「消化不良」、あるいは症候学での「上腹部愁訴」が該当するがいずれもしっくりとこない。現在のところ機能性ディスペプシアが最有力であり、2007年からの日本消化器病学会の附置研究会でも「機能性ディスペプシア研究会」となっている。日本国際消化管運動研究会の複数の運営委員により翻訳も一本化が困難であったようで「機能性ディスペプシア（機能性上腹部愁訴、機能性胃腸症）」と併記されている。

3．ディスペプシア症状は4つに限定：簡便性と同一性の追求
2000年のRome IIまでは「上腹部中央の痛みあるいは不快感」となっていた症状が、今回の改訂で「辛いと感じる食後のもたれ感、早期飽満感、心窩部痛、心窩部灼熱感」の4症状に限定された。これまでの研究結果の因子分析から導かれ、胃十二指腸領域からの症状であることに焦点を当てた結果である。プライマリケア医が日常臨床で診断することを重視した簡便性と、診断される病態の同一性を大切にした結果ともいえよう。

4．作業仮説としての2つのサブカテゴリー：病態に基づく症状の理解と治療戦略の確立
Rome IIIでは、食事と関係する「食後愁訴症候群」と、それと関係しない「心窩部痛症候群」の2つのサブカテゴリーが提唱された。前者は「もたれ感と早期飽満間」、後者は「心窩部の痛み・灼熱感」に対応し、それぞれの病態生理として「適応性弛緩不全を含む消化管運動障害」、「消化管知覚障害」の関与を想定している。今日までの研究から作業仮説として示されたこの2症候群の病態理解、さらには治療での有用性について検証が行われている。そのなかでも、適応性弛緩不全と早期飽満感の密接な関係と、弛緩促進薬による治療の有用性が注目されている。

5．オーバーラップ、共存病態と身体心理社会モデル
FDの病態は単因子ではなくて多因子であることが前提となっている。今回の改訂ではFDの診断基準から過敏性腸症候群の除外の要件が削除された。さらに、胃・十二指腸機能障害以外の機能性消化管障害とのオーバーラップを許容した。症状のみならず、受診・内服などの治療行動の理解のためには身体心理社会モデルの重要性がさらに強調されている。また、共存病態である精神疾患の評価を医療面接でどのようにすべきかの具体案が提示されている。

QOLの改善を目標とした治療者が増えるか、今後の医療制度のなかで適切な立場を勝ち取ることができるか、問題が山積みであることが今日的話題ともいえる。

これだけは知っておきたい病理知識

福岡大学筑紫病院病理部
岩下　明徳

小腸疾患の内視鏡診断と治療：new horizon

大阪医科大学第二内科
樋口　和秀

ここ数年、消化管診療は、いろんな意味でめまぐるしく進化を遂げていると実感できる。その一つに、本教育講演でお話しする、カプセル内視鏡・ダブルバルーン・シングルバルーン小腸内視鏡の開発により、これまで、暗黒の世界と称されていた小腸を消化管の内腔からアプローチできるようになったことがあげられる。カプセル内視鏡は「内服薬のように口から飲み込まれたあと、消化管を通過しながらその内部を撮影することができるカプセル型の小型内視鏡」で、イスラエルで開発され、2000年にNature誌上で発表された。2001年に欧米で臨床応用され、小腸の検査のファーストチョイスと位置づけられている。2003年にやっと日本に導入され、臨床試験が行われ、2007年10月に保険適応になった。特に原因不明の消化管出血に対する検査ツールとしてもっともその威力を発揮する。

一方、ダブルバルーン小腸内視鏡は、カプセル内視鏡の開発とほぼ時期を同じくして、シングルバルーン小腸内視鏡はそれらよりは少し遅れて、いずれも日本で開発された。これらの内視鏡を用いることにより、全消化管の観察だけではなく治療も可能になった。これらの小腸内視鏡が普及することにより、これまで明確にされていない小腸疾患がより容易に、より詳細に解明され、治療されつつある。

今回の講演では、カプセル内視鏡でどこまで観察できるか、その限界や欠点、さらにはカプセル内視鏡と両バルーン内視鏡との使い分け、原因不明の消化管出血に対するストラテジーなどを中心に概説する。これらの小腸内視鏡の出現により、小腸に関する内視鏡的診断学を確立していかなければならないとともに、それぞれの疾患に対する治療学も同様に考えていかなければならない。まだまだ、各施設とも症例の集積を行っている段階で、現時点でのコンセンサスもご紹介したい。

カプセル内視鏡に関しては、最近、国産（オリンパス社製）の小腸用カプセル内視鏡も開発され臨床治験が行われ、現在申請中である。それがPillCam^{TM}SB（Given Imaging社）とともに市場に登場すれば、小腸の内視鏡検査はさらに急速に進歩していくに違いない。小腸用カプセルの次に開発された食道用のカプセル内視鏡PillCam^{TM}ESOは、欧米で食道静脈瘤やバレット食道の診断に用いられている。大腸用のカプセル内視鏡も開発され、欧米では、臨床応用されつつある。胃用のカプセル内視鏡や可動式のカプセル内視鏡も開発中と言われている。カプセル内視鏡に関する最新情報もあわせて報告する。

EUS-FNAの有用性と今後の展望

愛知県がんセンター中央病院消化器内科部
山雄　健次、澤木　　明、水野　伸匡、石川　英樹、伯耆　徳之、
高木　忠之

超音波内視鏡検査(EUS)は、消化管病変やその近傍の臓器（肝胆膵系、縦隔・腹腔内リンパ節など）を高解像度の超音波画像で描出する事が可能な検査法である。その高い空間分解能によりCTやMRI検査などの他の画像検査に比較してより詳細に病変を観察することができるため、EUS検査は広く施行されている。消化管病変においても癌の進達度や粘膜下腫瘍（SMT）の鑑別などに欠くことのできない検査法である。正常粘膜に覆われた隆起性病変は粘膜下腫瘍と壁外からの圧排からなるが、通常の内視鏡検査あるいは造影検査ではこれらを明確に区別できないため、多くの場合は両者を合わせてSMTと診断している。日本消化器内視鏡用語集によればSMTとは「粘膜よりも下方に存在する壁内病変により粘膜が挙上されて生じた隆起の総称」と定義されている。したがって、SMTを診断するためにはEUSが不可欠であり、EUSにより消化管壁の層構造を確認し、腫瘤との関係を確認することが重要である。SMTにはGIST（消化管由来KIT陽性消化管間質腫瘍）をはじめとして筋原性腫瘍、神経原性腫瘍、脂肪腫、嚢胞、悪性リンパ腫など多くの疾患が含まれる。これらの腫瘍の中で脂肪腫や嚢胞などの様に典型的な超音波画像を示す腫瘍も存在するが、大部分の腫瘍はEUS所見のみで質的診断は困難である。

SMTに対するEUS-FNAの役割は、通常内視鏡検査において生検鉗子によって採取することが困難な粘膜下層以深の病変の組織を採取することである。EUS-FNAは肝腫瘍のエコーガイド下腫瘍生検法と同様であるが、手元で行う操作を超音波内視鏡の先端で行う必要があり、内視鏡手技の熟練を要する。使用される超音波内視鏡は、通常検査に汎用されているラジアル型の様に超音波軸に直交する平面を360°描出するのではなく、内視鏡軸に平行な面を描出するコンベックス型を使用しており得られる超音波画像が異なる。そのためコンベックス型超音波検査になれる必要がある。コンベックス型超音波を用いると内視鏡の鉗子口からでた穿刺針を超音波画像上で捕らえることができる。ドップラーモードを使用することにより、血管とその他の管腔臓器との鑑別診断が可能となり、血管を避けて安全な穿刺ルートを確保できる。また、SMTの穿刺の際には、穿刺針が漿膜を貫通し遊離腹腔内に出てから再度腫瘍に刺入することの無いようにするのが肝要である。この点に注意すれば体外式超音波やCTガイド下の経皮的生検で避けられないSeedingの危険を回避することができる。このようにEUS-FNAは生検鉗子によって確定診断が得られないようなSMTの確定診断を正確かつ安全に得られる唯一の方法である。欧米では腫瘍内へのデリバリーシステムとして、抗癌剤やエタノールの局注、遺伝子治療への応用が試みられており、また胃空腸吻合術や胆道消化管吻合術などの手技の報告もある。

今後、EUS-FNAは組織学的診断にとどまらず、分子生物学的診断を可能にし、薬剤感受性や予後因子などの情報を元にテーラーメイド医療の実践に必要であり、EUS-FNA関連手技の応用であるInterventional　EUSによる低侵襲治療に対して大きな期待が寄せられている。

H.pylori – 四半世紀の航跡

日本医科大学消化器内科
坂本　長逸

1983年*H.pylori*はグラム陰性桿菌としてはじめて分離同定された。ヒト胃粘膜に生着後5日で組織学的な急性胃炎を発症し、10日で単球細胞浸潤を伴う慢性胃炎の出現をみる。このような組織学的な胃炎が除菌によって終息することも既に明らかにされて久しい。胃潰瘍患者、十二指腸潰瘍患者における*H.pylori*感染率の調査から、胃潰瘍患者の感染率は約70%前後であるが、十二指腸潰瘍では感染率は約95%にのぼることから、それぞれの潰瘍の主たる原因は*H.pylori*感染に伴う慢性胃炎を背景に発症していることが明らかにされた。除菌治療後はこれら潰瘍の再発が激減することから、慢性胃炎が潰瘍再発の主たる原因となることが確認された。

このような胃十二指腸潰瘍と慢性胃炎に関する研究を通じて今日では*H.pylori*感染診断法、除菌法はほぼ確立したと言って良い。浸襲的点診断法として組織検鏡法、培養法、迅速ウレアーゼ法があり、非浸襲的面診断法として尿素呼気試験、血中尿中抗体法、便抗原法がある。除菌療法としてPPI、AMPC　クラリスロマイシンを含む3剤療法がはじめて2000年に潰瘍再発予防法として我が国の保険診療で可能となった。当初除菌率は85%前後と報告されたが、近年ではクラリスロマイシンへの耐性菌の増加に伴い除菌率の低下が報告されている。除菌失敗例の増加に伴い二次除菌法とその除菌率に関するデータも蓄積されつつあり､近々PPI, AMPC,メトロニダゾールを用いた二次除菌療法が保険で認可されるとされている。*H.pylori*慢性胃炎を背景に潰瘍のみならず様々な胃疾患が発症する可能性が次第に明らかとなりつつある。慢性胃炎でしばしば認められる過形成性ポリープは除菌治療により消失する可能性が明らかにされているし、低グレードMALTリンパ腫も除菌により軽快する一群が明らかにされている。最も重要な展開は慢性胃炎、萎縮性胃炎を経て発症する胃癌が、慢性胃炎や胃潰瘍患者を除菌治療した場合、除菌しなかった患者より発症が少なかったとする報告であろう。これらの報告は除菌治療することにより慢性胃炎患者の胃癌発症リスクが軽減される可能性を強く示唆しており、今後胃炎患者まで除菌対象者を拡大すべきか否か論議を呼んでいる。

除菌により潰瘍再発が抑制できたり、胃癌発症リスクが軽減するが、*H.pylori*感染と宿主の反応や病気発症との関係でみるとまだまだ未開明な部分が多い。欧米と本邦との菌株の差により、欧米では前庭部胃炎、十二指腸潰瘍が多く本邦では体部胃炎、胃潰瘍が多い。しかし、本邦ではほとんど菌株が同じであっても十二指腸潰瘍を発症し胃潰瘍を発症しない患者もいるし、十二指腸潰瘍から胃潰瘍へと移行する患者もあり、菌株だけではまだこの現象を説明しえていない。アジア諸国にあっても感染率が高くとも胃癌が極めて少ない国もあり、宿主の個体差や免疫反応、環境要因を含めた解析が今後は必要であり、そのようなデータを加えた除菌対象者のしぼり込みが胃癌発症予防策としては必要ではないかと思われる。

本邦のIBD診療アップデート

慶応義塾大学内科
日比　紀文

近年わが国における炎症性腸疾患の患者数は増加の一途をたどっており、潰瘍性大腸炎は7万人、クローン病は2万人を超えているが、その根本的原因は未だ不明である。遺伝的因子として欧米において指摘されている疾患関連遺伝子のpoint mutationを中心とした異常はわが国では認められておらず、遺伝的背景の相違がみられる。一方、高度成長期を経て急速に豊かになった食生活の変化、とりわけ動物性蛋白や脂肪の摂取量増加は、炎症性腸疾患患者数の増加とその時期がほぼ一致しており、食事や喫煙などの環境因子が、炎症性腸疾患の病因・病態にも深く係わっていると考えられる。さらに、腸内細菌叢の動態は炎症性腸疾患独特の環境因子ともいえる。消化管はgut associated lymphoid tissue (GALT)と呼ばれる特殊な免疫装置が存在し、常に対峙する管腔内の抗原に対し粘膜上皮と粘膜下組織の緊密な相互作用により恒常性を保っているが、炎症性腸疾患においては種々の様々な抗原に対する過剰な免疫異常反応が消化管に炎症を生じている。潰瘍性大腸炎とクローン病の病態にはこうしたいくつかの共通項があるとはいえ、最近の国内外における研究成果により種々の免疫学的異常のメカニズムが明らかになり、両疾患では根本的な病態も大きく異なっていることが明らかとなっている。

臨床的に潰瘍性大腸炎と診断されている症例の中には、種々のウイルスや細菌感染症が含まれている可能性もあり、本症にはいくつかの病因が混在していることが考えられる。しかし、一部の患者では大腸粘膜が特異的に傷害されること、血清中に自己抗体が出現すること、腸管外合併症を伴うことなどより、全身の免疫異常を伴う臓器特異的自己免疫疾患である可能性もある。また、粘膜局所に浸潤した細胞の解析により、IL7を中心としたサイトカイン調節異常や、co-stimulatory moleculeを介した腸管内抗原や自己抗原に対するT細胞の反応異常なども本症の病態に関与すると考えられている。一方クローン病は、全消化管のいずれの部位にも病変が生じ、潰瘍性大腸炎とは全く異なった病態であると考えられる。何らかの微生物による感染症の可能性もあり現時点で明らかな証拠はないものの、数多くの免疫学的研究により、何らかの腸管内抗原または腸内細菌が腸粘膜へ侵入し、機能異常を有する単球・マクロファージならびに樹状細胞の活性化とIL-12、IL-18、IL-23などにより、Th1型免疫反応ならびにT細胞における炎症性サイトカイン産生の亢進がその病態や炎症の持続に重要であると考えられている。

以上のごとく、病態に関する基礎的研究面においてわが国は欧米とすでに肩を並べるレベルに達しているといえるが、Cyclosporin A、6-Mercaptopurine/Azathiopurineといった免疫調節剤や抗TNF-alpha抗体を代表とする生物製剤など、新たな治療戦略を方向付ける臨床研究面においては、いまだ欧米で実施された大規模臨床試験の結果を追従せざるを得ないのが実情である。しかし近年、白血球除去療法やTacrolimusならびに抗IL-6R抗体など、わが国から世界に発信した治療法も報告され期待され始めている。

基礎・臨床面での進歩は著しいが、基礎的研究において病因に直接迫るevidenceはなく、臨床面においても現在行われている治療法は欧米における全てのtrialも含めあくまでも対症療法に過ぎない。根本的治療法の開発のためには、病因を解明する必要があり、今こそ基礎医学と臨床医学の力をさらに結集し近い将来、炎症性腸疾患診療における真のbreakthroughとなる知見が得られることに期待したい。

「今話題の小児の消化管疾患」
小児におけるRomeⅢからみた消化管機能異常症

久留米大学外科学講座小児外科部門
八木　実

胃食道逆流症、機能性胃腸症、過敏性腸症候群などの消化管機能異常症は小児領域でもしばしば認められる疾患群であり、FGID（functional gastrointestinal disorders）として慢性もしくは再発性の構造的、生化学的な異常を指摘し得ない消化器症状の様々に組み合わさった疾患群としてRome基準で定義されている。成人では1990年に報告され、小児でもFGIDの病態の診断基準を標準化するために、1999年にRomeⅡが定義され、2006年にRomeⅢとして改定された。これにより小児のRomeⅡ分類は、成長と発達に関連する異なる臨床的症状を考慮し、小児機能性消化管障害：新生児／幼児（カテゴリーG）と小児機能性消化管障害：小児／思春期（カテゴリーH）として新たに2つに分類された（表1）。また、FGIDを疑う要因を表.2の様に追加された。今回はH2a機能性胃腸症（FD）に焦点を絞り論じたい。病態生理学的には、成人同様、小児でも、Gastric myoelrctric activityの障害（胃電図）、胃排出遅延、食後期の胃の容積の変化や貯留機能の消失、幽門洞十二指腸運動の変調、食事に反応した胃容量の減少、小腸通過時間の遅延、内臓知覚の過敏化などが挙げられている。小児FDの診断において器質的疾患の除外のために要した上部消化管内視鏡検査は、小児dyspepsia症状の原因となる粘膜異常の頻度は成人に比し極めて稀と考え、RomeⅢでは除外されている。治療に関しても今後、普遍化するためにRomeⅢに基づいて行うべきであろう。私的には小児外科領域の消化管先天奇形において、術後6ヶ月から1年経過し原疾患の影響や問題が解決され消化管透視や内視鏡検査で器質的疾患の存在が否定されても不定の消化器症状が存在すれば、成人の消化器外科術後同様、FGIDと捉えて治療すべきと考えている。小児でもFGIDでは器質的疾患の否定が診断条件であり、手術自体で器質的変化を生じているものを含めるかどうかは議論の余地はあるが、FGIDと捉えて、治療したほうが良い場合が多いと考えている。いずれにせよ、RomeⅢは日本では小児領域において未だ定着しておらず、今後、如何に普及定着を図るかが課題である。

表1：機能性胃腸障害

G. 機能障害：　新生児・乳幼児

G1. 乳児における口腔内逆流、G2. 乳児反芻症候群、G3. 周期性嘔吐症候群、G4. 乳児疝痛、
G5. 機能性下痢、G6. 乳児排便困難、G7. 機能性便秘

H. 機能障害：　小児・思春期

H1. 嘔吐・空気嚥下症（H1a 思春期反芻症候群、H1b 周期性嘔吐症候群、H1c 空気嚥下症）、H2. 腹痛関連機能性胃腸障害（H2a 機能性胃腸症、H2b 過敏性腸症候群(IBS)、H2c 腹性偏頭痛、H2d 小児機能性腹痛、H2d1 小児機能性腹痛症候群）、H3. 便秘・便失禁（H3a　機能性便秘、H3b　非保持性便失禁）

表2：小児期思春期非周期性FGIDにおける警告症状、兆候

持続性の右上腹部痛ないし右下腹部痛、嚥下障害、持続性嘔吐、胃腸からの血液喪失、夜間下痢、炎症性腸疾患、celiac病或いは消化性潰瘍性疾患の家族歴、子供が眠りから覚めるような痛み、関節炎、直腸周囲疾患、何気なしの体重減少、直線状の成長曲線の減速、思春期到来の遅れ、説明のつかない発熱

基調講演　Sentinel node理論を駆使した消化器癌低侵襲治療の現況と展望

慶應義塾大学外科
北川　雄光

近年、診断技術の進歩に伴い早期消化器癌の発見頻度も上昇し、これら早期癌を対象とした個別的低侵襲治療法の開発、安全な普及が求められている。当施設では、1992年に早期癌に対する腹腔鏡下胃局所切除術を開発して以来、食道癌、胃癌、大腸癌、肝癌に対する腹腔鏡下手術の開発、実践に努めてきた。欧米における大腸癌を中心とした大規模臨床試験において腹腔鏡手術における術後早期回復は明らかな利点として示されてきたが、長期成績については現在国内でも多施設共同試験が遂行ないし準備されている。一方、腹腔鏡手術を行っても晩期の臓器機能は、腹壁破壊の程度とは別に切除範囲、リンパ節郭清度に依存するため、腹腔鏡手術においても従来法と差がないというジレンマが存在する。教室ではこうした問題を解決するため、1998年より消化器癌に対するSentinel node navigation surgery(SNNS)の開発に着手してきた。Sentinel nodeとは腫瘍から最初のリンパ流を受けるリンパ節であり、トレーサー物質を主病変近傍に投与することによりこれを同定、生検することで正確なリンパ節転移診断が可能になると考えられている。これまで600例以上の消化器癌症例を対象にその理論の妥当性を検証してきた。特に胃癌については国内における多施設共同試験を遂行し、この結果によってSN転移陰性胃癌を対象とした画期的な低侵襲・機能温存手術が可能になるものと期待されている。また、表在食道癌（cT1bN0）については、SNを照射野に含めた化学放射線療法の意義を微小転移制御の戦略として検討している。さらに、SNNSで明らかとなった経リンパ管的Drug delivery systemを応用し、抗癌剤封入脂質膜粒子を癌病巣近傍に注入してSNに効率的に集積するシステムを開発した。ラット腸間膜SN転移モデルを用いた、経リンパ管的抗腫瘍療法の基礎的検討についても報告する。こうした技術を応用し、管腔内視鏡治療とSNNS,さらには経リンパ管的治療を組み合わせた新しい消化器癌低侵襲・機能温存療法の開発につながるものと期待される。

SP-2-1 消化管内視鏡のための全方位アタッチメントの開発

[1]大阪大学産業科学研究所、
[2]大阪市立大学消化器器官制御内科学、
[3]大阪医科大学内科学第二教室
○八木 康史[1]、佐川 立昌[1]、阪井 拓郎[1]、斯波 将次[2]、藤原 靖弘[2]、樋口 和秀[3]、荒川 哲男[2]

【目的】 大腸内視鏡検査においては，腸管の形状に合わせて，湾曲させながら挿入，検査する必要がある．そのため，traversal colonからdescending colonに変わる屈曲部などは，通常屈曲部の内側が死角となり，見落としの原因となる．また腸のひだも前方からでは，その裏側が観察しにくく，内視鏡を腸管内で反転させるなど，医師，患者双方への負担も大きい．すなわち，前方視野は，プローブの挿入操作や鉗子の操作に適しているが，病巣発見においては必ずしも最適ではない．そこで本発表では，大腸内視鏡先端に環状凸面鏡を装着することで，前方視野だけでなく，周囲360度の側方や後方消化管壁面を一度に観察できる光学手段（全方位アタッチメント）を提案する．このアタッチメントを用いると前方，側後方を同時に観測することができ，側後方については，360度の視野が得られることで，内視鏡を大きく動かすことなく様々な方向から観察が可能である．また，現行の大腸内視鏡に取り付け可能な，樹脂成形による使い捨て型アタッチメントとすることにより，衛生面でも優れ，低コスト化もはかれ，医療機関への導入も行いやすい特長を持つ．【全方位アタッチメント】消化管内においては，光源は内視鏡に取り付けられているライトのみである．そのため，側後方の観察においては，視野の確保だけでなく，鏡の反射によって観測する領域も照明するような光学設計が要求される．しかし，大腸内視鏡のカメラとライトは，4～5mm程度離れているため，視線方向と照明方向が同一ではない．また，通常，内視鏡には，鉗子口，送気・送水用ノズルがあり，また，アタッチメント装着により，これらの機能を阻害してはならない．さらに，アタッチメントの寸法は，挿入等の操作時の障害となりうるため，極力小さく設計する必要がある．以上の条件を踏まえ，アタッチメントの設計を行った．まず第一に，側後方の視野に加え，医師の操作性，前方視野の確保の必要があることから，試作するアタッチメントは中央部をくりぬいた環状の鏡とした．中央に空洞を設けることで，前方の視野を確保するとともに，鉗子による処置が可能である．また，凸面鏡の支持方法に関しては，汚物等による鏡の汚れに対して，洗浄の必要があることから，凸面鏡を3本の支柱で支える構造とし，ノズルおよび鉗子口を利用した凸面鏡の洗浄を可能にした． 試作したアタッチメントは，市販されている内視鏡用フード以下の大きさで，前方視野を70度保持しつつ，側後方の観察を可能とした．3名の内視鏡医による動物実験では，主に操作性，安全性の評価を行った．その結果，当初予測したとおり，汚物の洗浄，側後方の観察が容易でき，その有用性が確認できた．また，操作性に関しては，前方視野と側後方視野の境が違和感なく続いているように感じとれ，通常の操作時と違いないという意見であった．また，強度面では，さまざまな状況を想定し負荷のかかりやすい操作を行ったが，アタッチメントの破損等の問題も起きておらず，安全性の確認が行えた．今後は，臨床研究を通じ，数年後の実用化を目指す予定である．

SP-2-2 カプセル内視鏡のコンピューター支援画像診断(computer-aided diagnosis, CAD)システムの開発

[1]名古屋大学消化器内科学
○大宮 直木[1]、中村 正直[1]、本田 亘[1]、白井 修[1]、丹羽 康正[1]、前田 修[1]、安藤 貴文[1]、後藤 秀実[1]

【目的】小腸疾患の診断はカプセル内視鏡(CE)、ダブルバルーン内視鏡(DBE)の開発によりめざましく進歩した。ただ、カプセル内視鏡の診断には約6万枚の静止画像を.avi形式で見る必要があり多大な時間と労力を必要とする。そのため臨床医療の現場ではこの大量画像をより早く正確に診断するためのCADが望まれている。今回、名古屋工業大学大学院工学研究科・梅崎太造研究室との共同研究により、Suspected Blood Indicator(Rapid 2または3）で指摘できないような発赤、angiodysplasia(AD)の検出を目指した。【方法】まず，カプセル内視鏡画像をカラーバランスを保持したまま輝度値を正規化した後に，ピクセル単位で画像の取り込みを行った。画像は学習画像として正常１５枚、発赤・びらん１７枚、angiodysplasia１５枚、活動性出血１５枚の計６２枚。テストデータは正常５０枚､発赤･びらん２９枚、angiodysplasia２８枚、活動性出血２８枚の計１３５枚を抽出した。出血性病変の認識は学習画像内に教師画像を作成した。判別分析に用いたパラメーターはR（赤)、G（緑)、B（青)、R-B、R-G、H（色相)、S（彩度)、L,I,Y(輝度)、a*（赤み)、b*(青み)、Cb（赤との色差、Cr（青との色差）の１２個を採用し、R-GのみからR-G R R-B I,L,Y G b* Cr a* B Cb H Sの１２因子の含まれる１２個のパラメータセットを用いて病変画像認識率を比較した。前向き逐次選択法で病変画像認識率が７５％と最高であった。次にベイズ決定則による病変認識のための入力パターンはr:R値, g:G値, b:B値から成るx=(r, g, b)tとした。事前確率として正常・病変クラスに属するピクセル数の割合、データ全体でパターンxをもつピクセル数の割合、クラス内で属するパターンxをもつピクセル数の割合を算出し、三次元ガウシアンフィルターで離散性を吸収した。事後確率（未知の入力パターンxがどちらのクラスに属するか？）から判別閾値別に偽陰性率、偽陽性率を算出した。偽陰性率を０（病変を見落とさない）となるように設計した場合の偽陽性率は判別分析では４２％、ベイズ決定則では２０％で、ベイズ決定則が優っていた。また、現在のカプセル内視鏡システム内臓の出血自動診断システム（suspected blood indicator）で認識できない発赤、びらん、angiodysplasiaが今回開発したCADシステムで認識可能であった。【結語】今回のベイズ決定則を用いたCADシステムは発赤、AD、活動性出血を高い特異性で判別できた。今後は腫瘤、憩室などの画像診断への応用を目指したい。

SP-2-3 リアルタイムモニタリングシステム・磁場を用いた自走式カプセル内視鏡作成の試み

[1]大阪医科大学第二内科、
[2]龍谷大学理工学部機械システム工学科
○森田英次郎[1]、大塚 尚武[2]、進藤 康則[2]、村野 実之[1]、梅垣 英次[1]、勝 健一[1]、樋口 和秀[1]

【背景】カプセル内視鏡(以下VCE)は簡便に全小腸の内視鏡観察を行うことのできる、優れた検査機器である。しかし、VCEの診断は撮影された静止画像の解析であるため、チューブ式内視鏡と異なり、病変部位を検者がリアルタイムに任意の方向から観察することはできない。このため、当科ではVCE導入当初よりリアルタイムモニタリングシステムを導入しており、通常の小腸用VCEを用いて、食道や直腸のリアルタイムでの観察を試みてきた。また、龍谷大学理工学部機械システム工学科では磁場を利用して駆動制御する医療用マイクロマシンを開発しており、現在、共同で自走式VCEの研究開発を行っている．今回，胃の模型内をVCEが自走し、リアルタイムに内視鏡観察が可能となったので報告する。【方法】小さな磁石に交流磁場を与えるとその磁石は振動する。この振動をヒレに伝えることにより推進力に変換できる。この原理を用いて、体外で操作可能な主に胃腸内での動作を目的とした医療用マイクロマシンが開発されている。今回この医療用マイクロマシンにVCE(PillCamSBTM)を装着し、自走式VCEを作成した。この自走式VCEを胃の模型内で遠隔操作により自走させ、模型内に取り付けたモニター及びリアルタイムモニタリングシステム(RAPIDⓇAccess RT)を用いて、内視鏡画像を撮影した。【結果】1.遠隔操作により模型内のVCEを操作者が任意の方向に自走させることが可能であった。2.模型内に取り付けられたモニター及びリアルタイムモニタリングシステムでの内視鏡画像いずれでもVCEの操作は可能であったが、後者では画像の時差により精密な操作は困難であった。3.VCEは同じ姿勢で後退可能であったが磁場の影響を受け画像受信が困難な場合があった。【考察】自走式VCEの駆動方法として様々な試みがなされているが、今回使用した医療用マイクロマシンは構造が簡単であり、動力を非接触で供給でき、モーターの様に動作時に熱が生じないなど、生体内での駆動方法として理想的なものである．遠隔後退操作時に磁場により一部画像が影響を受けたが，操作時に使用するソフトの変更により改善は可能であると考えられる．【結論】磁場による駆動制御を付加したVCEは、自走式VCEとして臨床応用可能と考えられた。

SP-2-4 共焦点内視鏡を用いた消化管癌のVirtual Pathology

[1]九州大学消化器･総合外科、[2]九州大学未来医用情報応用学、
[3]九州大学先端医工学診療部
○掛地 吉弘[1]、大垣 吉平[1]、小西 晃造[2]、今村 一郎[1]、芝原幸太郎[1]、沖 英次[1]、定永 倫明[1]、前田 貴司[2]、森田 勝[1]、田上 和夫[3]、前原 喜彦[1]、橋爪 誠[2,3]

【背景】共焦点顕微鏡の技術を内視鏡に応用し、通常の内視鏡画像と拡大視した細胞を同時に見れる共焦点内視鏡が開発され、内視鏡で観察できる対象が細胞レベルに達した。【目的】1000倍の拡大率で、個々の細胞の観察が可能である共焦点内視鏡を用いて、異常所見のある消化管粘膜を細胞レベルで観察し、リアルタイムに良悪性の診断をつけることを試みた。【共焦点内視鏡装置】本研究に用いた共焦点内視鏡はOptiscan Imaging社(VIC, Australia)とPentax社が共同開発し、通常内視鏡の光学観察部と共焦点レーザー内視鏡装置が一体化している。内視鏡検査中に通常の内視鏡画像と共焦点画像を併行して見ることができる。観察装置からは励起光としてアルゴンレーザー(≦1000μW；励起波長488nm) が出力される。レーザーを消化管粘膜に照射し、組織中の蛍光色素の発する励起光をとらえて画像化する仕組みである。共焦点内視鏡画像の特徴は520μm x 470μmのスキャン画像が得られ、対物レンズの位置を動かすことで観察面の深度も変えられることである。粘膜表面から250μmほどの深さまで観察可能である。個々の細胞は白黒のコントラストがついたものであるが、核と細胞質が明確に区別でき、相対的な濃淡から細胞の種類を判別することも可能である。【対象と方法】胃癌27例、大腸癌30例の切除標本の粘膜に蛍光色素のacriflavineを局所散布して共焦点内視鏡で観察した。画像解析ソフト（Scion image）を用いて個々の細胞の核の大きさを面積で算出し、100個以上の細胞で計測して正常組織と癌組織を比較した。次に上部消化管内視鏡を胃癌5症例に行い、蛍光色素のfluoresceinを静注して、胃および食道粘膜の観察を行った。【結果】1)切除標本での観察：acriflavineで細胞の核が染まり、正常粘膜では腺構造が認められ、癌部では細胞や核の大小不同、腺構造の消失が認められた。画像解析にて癌細胞の核は正常細胞の核に比べて大きくなっていることが多かった。胃癌27例中18例(67%)が統計学的に有意な差をもって、癌細胞の核が正常細胞の核よりも大きかった。分化度に着目すると、高分化型9例中8例(89%)、中分化型5例中3例(60%)、低分化型10例中5例(50%)で癌細胞の核面積が正常細胞の核面積よりも有意に大きくなっていた。大腸癌30例では、高分化型16例中14例(88%)、中分化型14例中9例(64%)で癌細胞の核面積が正常細胞の核面積よりも有意に大きくなっていた。分化度が高いほど癌細胞の核が正常細胞の核よりも有意に大きくなる傾向がみられた。低分化型腺癌の核は正常細胞の核に比べて面積の差が少なかった。2) 生体内での観察：fluoresceinは毛細血管から漏出し、細胞膜が染まり、細胞レベルでの観察が可能であった。正常粘膜部では整った腺管構造が認められ、個々の細胞の描出も鮮やかであるが、癌部では組織構築の破壊が認められ、毛細血管からの蛍光色素の漏出も多く未熟な血管新生が盛んであることが示唆された。【考察】共焦点内視鏡を用いてリアルタイムに粘膜細胞の観察が可能であった。細胞核の面積を画像解析することにより、過半数の症例で正常粘膜細胞と癌細胞を区別することができた。生検での病理診断はあくまでGold Standardであるが、内視鏡で観察した時点でリアルタイムに良悪性の診断がつき、即時に内視鏡的粘膜切除などの治療に移れる可能性も示唆された。

SP-2-5 MR内視鏡システムによる新たな内視鏡的治療支援技術の開発

[1]神戸大学消化器内科、[2]先端医療センター
○森田 圭紀[1]、久津見 弘[1]、松岡雄一郎[2]、黒田 輝[2]、井口 秀人[1]、東 健[1]

【目的】MRIには計測量の多様性、空間領域の任意選択性、無被曝性などといった特徴があり、近年では一般的な画像診断目的のみならず低侵襲治療における画像支援技術として利用されるようになってきている。また、断層画像情報を利用したAugmented Reality（AR）技術の進歩も著しく、3次元画像も描出可能となってきている。現在我々はより低侵襲で確実な消化管癌の内視鏡的治療を目指して､この2つの技術を融合したMR-内視鏡システムを開発中であるためここに紹介する。【方法】MRIの特性として、信号受信のためのRFコイルを撮像対象領域に近接させることで高SN比が得られるが、通常RFコイルは体外に設置されるため、内視鏡的治療の対象となる消化管壁の断層像においては空間分解能とSN比に限界がある。そこで3T-MRIを用い、MR対応内視鏡の先端にRFコイルを取り付け、治療対象領域の詳細な断層撮像を可能とし､さらに体外に設置したRFコイルにより、治療対象領域を広範囲でMR撮像してボリュームデータを取得できるシステムを(株)オリンパスメディカルシステムズと(財)先端医療センターと共同開発中である。これにより病変深達度だけでなく、病変周囲の血管やリンパ管の走行も併せて3次元画像化することが可能となり、ESDといった内視鏡的治療を行う際により多くの情報が提供できるようになるものと考えられる。今回は早期胃癌に対するESDを想定して粘膜下層以深を走行する血管を事前に描出すべく、前段階として屠殺直後のミニブタの胃周囲の血管内にマイクロフィルを注入後、胃を摘出し、ホルマリン固定後にMR撮像を行った。【結論】T1Wにおいて胃壁構造、さらには胃壁内を漿膜層から固有筋層へと貫く貫通血管が鮮明に描出可能であった。【結論】今後、RFコイルの小型化や生体を用いた実験等をさらに進める必要はあるが、MR内視鏡システムは消化管癌に対する内視鏡的治療支援システムとして大きな可能性を持つことが示唆された。

SP-2-6 全周性消化管の再生としての全周性食道の再生 --大動物の実験--

[1]京都府立医科大学外科、[2]西陣病院外科、
[3]徳洲会岸和田病院外科、[4]順天堂大学浦安病院外科
○萩原 明於[1]、中瀬 有遠[2]、米村 豊[3]、木所 昭夫[4]

[緒言] 各種消化管疾患に対する消化管再生治療は、非常に根本的な治療であるが、小動物でさえ筒状全周性消化管の再生は困難であった。その理由の一つは、全周性再生消化管が瘢痕性萎縮を起し再生消化管全長に渡る瘢痕狭窄を生ずることによる。演者らは、羊膜の瘢痕形成を起さない性質に着目し、大動物を用い、筒状全周性消化管としての食道を再生した。 [方法]その1（食道の再生方法） 実験動物はビーグル犬を用いた。食道再生は、IN VITROでの食道基盤作製、犬腹腔内での食道基盤熟成（第一回目手術）、食道基盤の食道への移植（第二回目手術）の以上の三段階の手順で行った。「IN VITROでの食道基盤作製」 犬口腔粘膜を採取･細切し､上皮成分と間質成分（筋線維芽細胞が主体）をヒト羊膜シート上で培養し、その外側をポリグリコール酸不織布で補強して食道基盤とした。「犬腹腔内での食道基盤熟成（第一回手術）」 IN VITROで作製した食道基盤をプラスチック円筒に巻き付け5～7ｃｍの円筒状にした。全麻下にビーグル犬を開腹し、大網を円筒状食道基盤の外側に巻き付け、この食道基盤をビーグル犬の腹腔内に置いて閉腹した（第一回目手術）。その後約１０日間、大網の血管成分が食道基盤壁に侵入し、食道基盤内側の上皮の成熟を待った。「食道基盤の食道への移植（第二回目手術）」 第一回目手術の約１０日後、円筒状の食道基盤を同じイヌの食道に有茎間置移植（端々吻合）した（第二回目手術）。その２（再生食道の評価）第二回目手術の後１週間から１年以上にわたり、「食道の食物通過状態の評価」 ガストログラフィン混合レントゲン不透過食を経口摂取させ、食物通過時の食道運動状態をレントゲン透視ビデオで観察した。「病理学的観察」 実験動物を犠牲死させ､摘出した再生食道を肉眼的組織学的に観察した。「結果」「食道の食物通過状態の評価」 第二回手術（食道への再生食道移植手術）の１週間後には、食物通過時の食道運動状態は、再生食道部分と正常食道部分には変わり無く、固形食も良好に通過し、食物経口摂取は手術前と同様良好であった。1月後、1年後の再生食道も瘢痕萎縮や狭窄は認めず、食物の通過は１週間後と同様に良好であった。「病理学的観察」 第二回目手術の１週間後の再生食道は、肉眼的にも組織学的にも食道上皮の厚みが薄いものの、全ての内腔面を覆っていた。食道腺は生成していなかった。再生食道と正常食道を吻合した部分（再生食道の両端）には縫合による軽度の瘢痕は形成されていたものの、再生食道全般部分には瘢痕は認められなかった。1月後と1年後の再生食道は、上皮成分の厚みは正常の食道と殆ど同じであったが、食道腺の再生は認めなかった。瘢痕の形成も縫合部以外の部分には認めず、再生食道の瘢痕性萎縮（瘢痕狭窄）は認めなかった。「考察と結論」羊膜の瘢痕を生じない性質を利用した全周性消化管は、従来の問題点の１つであった瘢痕性収縮（再生消化管全長に渡る瘢痕狭窄）を生じないという点で、臨床応用に一歩近づいた全周性消化管再生方法と考えられる。本実験は長さ５～７ｃｍと短い食道の再生であった。今後の研究方向は(1)長い食道の再生、(2) 食道以外の消化管の再生、が考えられる。

SP-2-7 ブタ小腸粘膜下層を用いたラット消化管再生に関する検討

[1]山口大学消化器・腫瘍外科学
○西村　拓[1]、上野　富雄[1]、中津　宏基[1]、岡　正朗[1]

[はじめに]]現在、再生医療は目覚ましい発展を遂げており、肝臓、皮膚、角膜、心筋などの報告が多数なされている。しかしながら胃、大腸をはじめとした消化管の再生に関しては報告が散見される程度である。一方、消化器癌治療において切除は必要不可欠であり機能低下は避けては通れない。消化管の再生が可能になれば術後機能改善に大きな期待が持てる。[目的]米国で腹壁の再建や鼠径ヘルニアに対して、すでに臨床応用されているブタ小腸粘膜下層(SIS)により、修復・再生された消化管が本来の生理的機能を有しているかを検討した。《実験１：胃壁全層欠損モデル》[方法]ラット胃壁に1cm径の全層欠損モデルを作成し、SISを縫着した。これをSIS群とし､単開腹を対照群とした。12ヶ月後に再生胃壁の生理的機能を評価した。in　vivo：フォーストランスデューサーを用い、意識下リアルタイムで、絶食時、摂食時、アセチルコリン作動薬(CCH)およびムスカリン拮抗薬（AT）投与時の再生胃壁の消化管運動を測定した。in vitro：in vivoと同一部のストリップを作製し、オーガンバス内でCCHまたニトロプルシド(SNP)に反応させ、さらにelectrical field stimulation (EFS)、AT＋グアネチジン反応下EFSを行った。またHE、S-100蛋白、desmin染色を行った。[結果]in vivoでは摂食時、CCH刺激で収縮を認め、ATは摂食時収縮を抑制した。in vitroではCCHで収縮を、SNPで弛緩を濃度依存性に示し、EFSに対する反応も認め、AT存在下でその抑制効果を認めた。収縮、弛緩の反応ともSIS群対照群ともに有意差を認めなかった。また、神経・筋分布を評価し、両群ともに有意差を認めなかった。組織学的には粘膜上皮の再生と酸分泌細胞の再生、粘膜下に平滑筋細胞の増生、シュワン細胞の再生を認めた。αSMA､desmin　染色では､平滑筋細胞の再生を認めた。《実験２：盲腸壁全層欠損モデル》ラット盲腸壁に約1cm径の全層欠損モデルを作製し、SISを縫着した。術後6ヵ月後に犠牲死とし、盲腸を摘出した。その後HE染色にて組織学的検討を行った。[結果]盲腸壁を肉眼的に修復した。組織学的にも粘膜筋板を主体とした平滑筋層の再生を認めた。[総括]胃壁再生において粘膜のみならず平滑筋、神経の再生を認めた。また盲腸壁においても全層再生を認めた。しかしながら、平滑筋再生に関しては不十分であり、今後の大動物への応用、臨床応用に関して課題となった。[結語]SISにより再生された消化管組織にはin vitroならびにin vivoでも機能再生が確認された。今後、SISによる消化管の再生が期待される。

SP-2-8 内視鏡的粘膜切除術術後食道狭搾の予防に対する注入型薬剤溶出キャリアを用いた治療法の開発

[1]名古屋大学消化器内科学、[2]名古屋大学生物機能工学、
[3]名古屋大学臨床細胞治療学、[4]名古屋大学顎顔面外科学
○多々内暁光[1]、有延　学[2]、加藤　竜司[2]、成田　裕司[3]、丹羽　康正[1]、大宮　直木[1]、本田　裕之[2]、上田　実[4]、後藤　秀実[1]

【背景・目的】
早期食道癌（食道粘膜癌）に対する内視鏡的粘膜切除術（EMR）・内視鏡的切開剥離法（ESD）は、生活習慣の欧米化に伴う癌人口の増加や、診断技術・治療機器の革新的な進歩によって年々増加傾向にある。特にESDでは、広範囲の食道表在癌でも一括切除可能であり、ESDの適応病変の拡大が望まれている。しかし、この治療において広範な（3/4周、3cm以上）切除を行った場合、術後2週頃から瘢痕収縮による食道狭搾症状が発症することが重大な合併症と位置づけられている。このような狭窄発症のリスクによって、切除範囲が広範な場合、本来低侵襲であるEMR/ESDの適応がガイドラインによって制限されてしまっている。従って、このような患者の多くは、開胸による食道切除と胃管等他臓器を用いた再建術などの侵襲の大きい治療を受けるしか改善策が無い。また、相対的適応として広範囲に粘膜切除を行った場合、食道狭搾は必至であり、しばしば難治性となり、術後に繰り返すバルーンによる拡張術を要し、患者のQOLの著しい低下の原因となっている。一方、これらの術後食道狭窄の原因は、粘膜上皮欠損および炎症に伴う、間葉細胞の増殖と細胞外基質の産生過多に起因する瘢痕収縮である。本研究では、医工連携で開発した新規のドラッグデリバリーシステムを用い、これらの間葉細胞の増殖を抑制し、EMR/ESD術後食道狭窄を予防するための、内視鏡注入型薬剤徐放キャリアの開発を試みた。
【方法・結果】
今回我々が開発を試みた内視鏡注入型薬剤徐放キャリアは、以下の３条件をコンセプトとした。すなわち、１．細胞増殖抑制作用のある薬剤を用い、瘢痕狭窄の原因細胞を抑制する．２．粘膜上皮化が完了するまでの作用を持続するための徐放化を行う．３．内視鏡的に投与できる．である。まず、細胞増殖抑制薬剤として、皮膚瘢痕拘縮効果が示され、かつ消化器悪性腫瘍の増殖抑制にも実績のあるFluorouracil（５-FU）を使用した。EMR後に投与した薬剤が狭搾予防の効果を発揮するためには、少なくとも2週間は注入部にとどまり、薬剤の徐放を示す必要がある。そこで、生体適合性が高く、内視鏡的に注入が可能であるコラーゲンなどのゲルマトリクスに５-FUを被覆し徐放化を試みた。しかし、単純な被覆だけでは、5-FUは分子量が小さいため(MW=130.08)、短時間でwash　outされた。そこで、周囲組織への取り込みを期待するとともに、ゲルマトリクスに長く留まることのできる、カチオニックリポソームで5-FUを埋包し、これをゲルマトリクスに被覆することで徐放化を試みた。リポソームの脂質組成とゲル素材の組み合わせ条件から、注入後初期と後期との両方に有用な徐放性を示すキャリアが作製でき、さらにこれらは内視鏡での注入が容易であることが確認できた。
次に、ビーグル犬における広範囲粘膜切除による食道狭窄動物モデルを確立し、粘膜切除直後、経内視鏡的に薬剤を粘膜欠損部に注入し、in vivoにおける薬剤徐放キャリアの治療効果を評価し、一定の効果を得た。
【結論】
本研究で得られた内視鏡注入型薬剤徐放キャリアを用いた治療コンセプトは、食道狭窄予防としての組織線維化阻害療法としては新規性があり、その低侵襲性と簡便性から臨床応用可能な治療法と考えている。

F-1-1　NBIは大腸腫瘍の発見率向上に寄与するか？

[1]国立がんセンター中央病院内視鏡部、
[2]岡山大学消化器・肝臓・感染症内科学
○浦岡　俊夫[1,2]、斎藤　　豊[1]、松田　尚久[1]

背 景：NBI (Narrow Band Imaging)は、内視鏡の観察光の分光特性を狭帯域へ変更することで病変の視認性や表面微細構造、毛細血管観察の向上を可能にし、大腸内視鏡検査における腫瘍・非腫瘍の鑑別に有用であることが報告されている。しかしながら、腫瘍の存在診断能（Detectability）に関する有用性は十分明らかにされていない。
目的：大腸腫瘍性病変に対するNBIのDetectabilityを明らかにする。
方法: NBI観察と通常観察における大腸腫瘍性病変のDetectabilityをprospectiveに比較検討した。国立がんセンターがん予防・検診研究センターでの大腸内視鏡検査（通常観察）にて、5mm以上の腫瘍性病変を指摘され（指摘病変は拡大内視鏡診断され、生検は未施行)、かつ同中央病院での精査・加療を希望した患者48人を対象とした。対象患者は、後日同中央病院にて、前情報を知らない内視鏡施行医3名のうち1名が、NBI観察を施行した。具体的には通常光で盲腸まで到達後、NBIモードに切り替え、観察を行い、腫瘍を発見した場合、通常光に切り替えて治療を施行し、再度NBIに切り替えて観察を続行した。指摘病変のマッチングは、監視医が前回の通常および拡大内視鏡写真および所見用紙を用いて行い、前回検査指摘病変がNBI観察にて指摘されなかった場合、検査医に報告し、検査医は通常光に変更しその病変を探して治療した。内視鏡機器は、オリンパス社製EVIS LUCERA/CF-H260AZIが使用された。
結果：前処置不良例などの除外基準を除く43人153病変が評価された。平均観察時間は、両群間で差を認めなかったが（p=0.18)、NBI観察による腫瘍発見総数の向上が認められた（116 vs. 134 病変、p=0.02)。肉眼型別では、表面型においてNBI群で多く発見され（p=0.04)、隆起型においては、差が無かった。さらに腫瘍径を加味して検討すると5mm未満の表面型のみで有意差が認められた（p=0.02)。部位別では、右側結腸においてNBI群で多く発見された(p=0.02)。
結語：NBI観察により、大腸腫瘍発見総数は向上し、特に右側結腸の表面型・5mm未満の病変において有意差が認められた。今後、multi-center trailを行うことによりNBIによる大腸がんスクリーニングやサーベイランスにおける有用性を確認する必要がある。

F-1-2　大腸微小血管構造観察の臨床的意義

[1]芦屋三戸岡クリニック、[2]神戸海星病院消化器病センター
○三戸岡英樹[1,2]

大腸腫瘍を拡大観察すると微細表面構造と共に微小血管も観察することができる。腫瘍表面の血管は正常粘膜表面に観察される毛細血管網よりも太く、その観察は拡大内視鏡を用いれば容易であり、良性から悪性に移行するにしたがって口径不同を呈し、屈曲蛇行し、不規則な走行をする形状不均一な血管が認められる。この内、特に太く、長く、屈曲蛇行し、スムースな口径不同を有する血管をLong Irregular Vessel (LIV)と命名し、その臨床的意義を検討すると、LIV所見を有するsm癌は有しないsm癌に比べリンパ節転移予知因子と有意な相関があり、リンパ節転移の可能性のある、より悪性度の高い癌を示していることが判明した。従来の大腸腫瘍の内視鏡診断は通常観察および微細表面構造(ピットパターン)の観察よりなされていたが、微小血管構造観察を加える事による臨床的意義を実際の症例を供覧しながら論じてみたい。

F-1-3 腫瘍表面血管診断による深達度診断への寄与及び病理組織学的検討

[1]順天堂大学消化器内科、[2]寺井クリニック、
[3]順天堂練馬病院、[4]順天堂練馬病院病理部
○松本 健史[1]、寺井 毅[2]、坂本 直人[1]、小林 修[3]、宮崎 招久[3]、江口 正信[4]、小倉加奈子[4]、青木 裕志[4]、別府加寿子[1]、澁谷 智義[1]、大草 敏史[1]、荻原 達雄[1]、渡辺 純夫[1]

【背景と目的】1)大腸におけるpit pattern診断は、腫瘍、非腫瘍の鑑別及び癌の深達度診断において広く認知されているが、近年微細血管所見による腫瘍、非腫瘍の鑑別、良悪性の診断も多く報告されるようになってきている。今回我々は、腫瘍表面の微細血管所見が深達度診断に寄与しているのか、またそれらの血管の出現形式と腫瘍形態の間には関連性があるのかを検討した。2)腫瘍表面の血管の内視鏡観察において病理組織標本との対応、検討が困難であるが今回我々は､内視鏡的および外科的に切除された病変(過形成ポリープ、腺腫、早期癌、進行癌）をpit pattern別に切除標本の血管と病理組織像との対比を行なった。【方法】1)1999年7月から2006年6月までに当科で拡大内視鏡を行いV型pit patternと診断された298病変中、詳細な検討が可能であった175病変について腫瘍表面の微細血管所見と病理組織学的所見を、内視鏡治療の観点からsm浸潤度1000μmを目安にして比較検討した。腫瘍表面の微細血管は拡大内視鏡を用いてsm浸潤癌の際に認められた蛇行化、直線化した血管を有する症例での腫瘍形態別の出現率、出現形式を検討した。2) ホルマリンで半固定した標本を実体顕微鏡観察後血管を同定し切り出し、Adobe photoshop elements4.0で画像処理した後、病変表層の血管像の明瞭化をし、病理組織はHE染色に加えCD34、α-SMA、desmin、にて免疫染色し、血管平滑筋も同定し対比した。【結果】直線化した血管、蛇行化した血管は75病変で、67病変はsm浸潤度1000μm以深癌、8病変はsm浸潤度1000μm未満であった。直線化した血管、蛇行化した血管を1000μm以深癌の指標とした場合の感度は78.8%(67/85)、特異度は88.1%(59/67)であった。またsm癌63例において形態別に感度、特異度を検討した結果protruted type39.3%(11/28)、90.9%(10/11)、flat type47.4%(9/19)、88.9%(8/9)、depressed type73.3%(11/15)、100%(11/11)であった。そして、その血管出現形式は1)peripheral type 2)central type 3)mix typeの3形式に分類できた。【結論】腫瘍表面の微細血管所見を拡大内視鏡診断に加味することは、早期大腸癌の深達度診断に寄与する可能性が示唆された。また腫瘍の形態により詳細なpit patterenの評価が困難な場合に血管診断を用いることがpit pattern診断を凌駕する可能性も示唆され、更にその出現形式には一定のpatternがあることが想定できた。また内視鏡的に観察された血管がpit pattern別に生体外でどのように観察でき、病理組織学的にどのように対比しているかを検討したので報告する。

F-1-4 大腸腫瘍のpit patternおよびvascular patternの臨床的意義

[1]昭和大学横浜市北部病院
○和田 祥城[1]、樫田 博史[1]、工藤 進英[1]

【目的】大腸病変においてNBIおよび色素を用いた拡大内視鏡でvascular patternおよびpit patternを観察することが、質的診断・深達度診断に有効であるかについて検討を行った。【方法】対象は2006年1月から2007年4月にNBIで拡大観察し切除された402病変。内訳は、過形成性ポリープ22、腺腫273、腺癌107（m-sm 1b 73, sm1c-3 34）である。Vascular patternは、1）類円形の腺管を取り囲むような蜂の巣状の血管をnormal、2）血管像を明瞭に追えず淡い色調を呈するものをfaint、3）太さのそろった血管が楕円管状の腺管を取り巻き網目状を呈するものをnetwork、4）血管が密集し、濃く充血しているように観察されるものをdense、5）太くて蛇行の強い血管が観察されるものをirregular、6）異常な血管が疎に観察されるものをsparseとした。また、pit patternは工藤分類に従って分類し、病理診断と比較検討した。【結果】過形成性ポリープは22例全てがfaint、腺腫では221例がnetwork、52例がdenseであった。M-SM 微小浸潤癌では、networkが31例、denseが27例、irregularが10例、sparseが5例であった。SM深部浸潤癌はirregular、sparse共に17例であった。隆起型・LST（pseudo-depressed型を除く）のSM深部浸潤癌では、19例中17例がirregular、陥凹型・LST-NG (PD)のSM深部浸潤癌は15例全てがsparseであった。一方pit patternに関しては、M-SM 微小浸潤癌は、III型が6例、IV型が27例、VI軽度不整が36例、VI高度不整が4例であった。SM深部浸潤癌は、2例がVI軽度不整、20例がVI高度不整、12例がVNであった。Faint patternを過形成性ポリープの所見とすれば、感度/特異度は共に100%、irregularないしsparse patternをSM深部浸潤癌の指標とした場合の感度/特異度は100%/79.2%であった。一方、VI高度不整およびVN pitをSM深部浸潤癌の指標とした場合の感度/特異度は94.1%/94.5%であった。【結論】NBI 併用拡大内視鏡観察は、大腸の腫瘍・非腫瘍の鑑別およびSM深部浸潤癌の診断に有用である。しかしvascular patternは、SM深部浸潤癌に対する特異度が低く、irregular/sparse patternを呈する病変ではpit patternで詳細に評価する必要があると考えられた。

F-1-5 大腸腫瘍の術前診断におけるNBI拡大内視鏡観察の有用性

[1]広島大学光学医療診療部、[2]広島大学分子病態制御内科学、[3]広島大学保健管理センター
○平田真由子[1]、田中 信治[1]、岡 志郎[1]、金尾 浩幸[2]、金子 巌[2]、吉田 成人[1]、日山 亨[3]、上野 義隆[1]、伊藤 公訓[2]、北台 靖彦[2]、吉原 正治[3]、茶山 一彰[2]

【はじめに】これまでに我々は，拡大内視鏡観察によるpit pattern診断が，早期大腸癌の質的量的診断に有用であることを報告してきた。今回，NBI拡大観察を用いた大腸腫瘍の微小血管patternの質的量的診断に対する診断能とその臨床的有用性を検討した。【対象と方法】対象は2005年3月～2007年5月にNBI拡大観察を行ない，内視鏡的または外科的切除を施行した大腸病変271例 (過形成polyp(HP) 10例，管状腺腫(TA) 157例，M～SM1癌(M～SM1) 62例，SM 1,000μm以深癌(SM-m) 42例 / 隆起型164例，表面型69例，結節集簇型38例)とした。NBI拡大観察による微小血管patternは，type I：血管不明瞭，type II：整，type III：不整，に分類し，さらにtype III をtype IIIa：軽度不整かつ血管の太さ/分布が均一，type IIIb：軽度不整かつ血管の太さ/分布が不均一，type IIIc：高度不整，に亜分類した。今回，type IをHP，type IIをTA，type IIIを癌，typeIIIcをSM-mの指標とした場合の，それぞれの微小血管patternの病理組織型(組織型/深達度)に対する診断能を検討した。【結果】type Iで はHP 82%(10/11)が，type IIで はTA 79%(137/173)が，type IIIでは癌79%(68/86)が有意に多く認められ，type IIのTAに対する診断能は，感度88%，特異度68%であり，type IIIの癌に対する診断能は感度72%，特異度89%であった。type IIIの亜分類においては，type IIIa，type IIIbは各組織型に有意差は認められなかったが，type IIIcはSM-m 100%(24/24)と有意に多く，SM-mに対する診断能は感度57%，特異度100%であった。なお，肉眼型別(隆起型/表面型/結節集簇型)における検討でも同様の結果が得られた。【まとめ】大腸病変の術前診断において，NBI拡大観察を用いた微小血管patternの分類は，腫瘍/非腫瘍，腺腫/癌の鑑別，およびSM浸潤度1,000μm以深の診断に有用であった。なお，type IIIa，type IIIbに対してはpit pattern診断やEUSなど他の診断法との併用が必要と考えられた。

F-1-6 Narrow Band Imaging (NBI)による深達度診断の有用性

[1]国立がんセンター東病院内視鏡部、
[2]佐野病院消化器センター
○池松 弘朗[1]、金子 和弘[1]、佐野 寧[2]

【背景】Narrow Band Imaging (NBI)を使用することで、病変の表面微細構造，毛細血管の観察が可能になった。腫瘍・非腫瘍の鑑別においてNBI観察は病変の表面に観察される網目状の褐色調の血管“meshed capillary vessel (MC vessel)”に注目することでpit pattern観察と同等の診断能があることがわかってきた。しかし、深達度診断に関しては有用性が明らかでない。【目的】当院の拡大内視鏡（NBI）による術前診断の有用性を検討した。【対象と方法】2004年3月～2007年4月の期間に大腸内視鏡を行い、MC vesselを伴う大腸病変を認めた患者。MC vesselの有無、血管密度、血管径に着目しcapillary pattern type（CP）I, II, IIIに分類し、さらにCP pattern IIIを血管密度、規則性によりIIIAとIIIBに亜分類した。発見病変における切除された病変の病理組織所見とCP patternの関係を検討した。【成績】CP type IIを認めた病変は全例sm 1 までの病変であった。CP type IIIを認めた71例のうち62例(82%)は組織学的に癌であった。CP type IIIA であった37病変中35病変(94.6%)は粘膜内病変またはsm1癌、CP type IIIB であった34病変中25病変(73.5%)はsm2以深癌であった(感度92.6%、特異度79.5%、精度84.5%)。CP type IIIBの病変で血管が疎の領域に対しpit pattern観察を施行し、VI（高度不整）、VNであった症例を24例認め、21 例がsm2以深癌であった。【結論】CP typeII 、IIIAは内視鏡治療の適応病変であり、CP type IIIB を認めた病変に関しては色素拡大観察を併用することで、術前診断に有用であることが示唆された。

F-1-7 NBIを用いた内視鏡診断—SM癌の症例検討—

[1]癌研有明病院消化器センター、[2]癌研究所病理部
○浦上 尚之[1]、岸原 輝仁[1]、石山晃世志[1]、千野 晶子[1]、土田 知宏[1]、藤崎 順子[1]、星野恵津夫[1]、高橋 寛[1]、五十嵐正広[1]、加藤 洋[2]

【背景】下部消化管の質的診断・深達度診断においては，色素を必要とするPit pattern診断が多く用いられているが，NBI（Narrow band imaging）が開発され，欧米では簡便であることから色素を必要としないNBIを用いた質的診断・深達度診断を行われる可能性がある．【目的】血管パターンを検討し，NBIを用いたSM癌の内視鏡診断を明らかにする．【対象と方法】2004年6月～2006年12月までの期間に癌研有明病院にて内視鏡的および外科的に切除された大腸腫瘍性病変のうち，NBIを併用した拡大観察を施行し，病理組織学的に確定診断された1,392病変を対象とし，その腫瘍表層血管パターンをunclear, meshed, short spiral, long spiral, irregular typeの5つに分けて深達度診断をretrospectiveに検討した．【結果】隆起型693病変，表面型699病変，非腫瘍244病変，腺腫1,047病変，M癌62病変，SM癌60病変であった．unclear type: SM癌は認めなかった．meshed type:Ad86%, M癌0.9%, SM癌0.6%, short spiral type: Ad90%, M癌4%, SM癌1.6%, long spiral type: Ad66%, M癌27%, SM癌5%, irregular type: Ad0%, M癌5%, SM癌95%であった．【結語】NBIによる大腸腫瘍表層血管パターンの分類は，深達度診断に有用で，今後はpitパターンに代わりに用いられる可能性が示唆された．今回の発表では，実際の症例を呈示し，詳細を検討する．

F-1-8 早期大腸癌におけるNBI拡大観察を用いた深達度診断の有用性

[1]東京医科大学消化器内科
[2]国立がんセンター中央病院内視鏡部
○福澤 誠克[1]、平良 悟[1]、斎藤 豊[2]、松田 尚久[2]、原 弥子[1]、真鍋智津子[1]、立花 浩幸[1]、野中 雅也[1]、羽山 弥毅[1]、湯川 郁子[1]、八木 健二[1]、大島 敏裕[1]、近藤 麻里[1]、高 麻理[1]、片岡 幹統[1]、川上 浩平[1]、酒井 義浩[1]、森安 史典[1]

【背景】我々は、大腸内視鏡検査におけるNarrow Band Imaging（NBI）systemを用いたretorospectiveな検討から、NBI拡大観察での血管所見の中で血管密度(疎) (p=0.007), 規則性（無）(p=0.04)の2因子がsm massive癌と有意に相関するという結果を得た．（第84回関東内視鏡地方会）【目的】誤診例を含めた症例の再検討を行った。【症例1】81歳男性、虫垂開口部近傍に径25mm大のIIc（LST-NG）病変を認めた。NBI拡大観察での血管所見は規則性（有）、血管密度（密）であった。拡大観察によるpit patternはIIIs, IIILであり、深達度はM-SM1と診断し、内視鏡的粘膜下層剥離術を施行した。病理組織学的診断はWell、LG、ly0、v0、SM1（300μm）であった。【症例2】80歳男性、横行結腸に径20mm大のIIa＋IIc病変を認めた。拡大観察ではVI invasiveであった。NBI拡大観察では規則性はなく、血管密度は疎であった。深達度診断sm massiveと診断し、外科切除を施行した。病理組織診断はWell、LG、ly0、v0、深達度sm2であった。【症例3】68歳男性、便潜血陽性を主訴に下部内視鏡検査を施行した。上行結腸に径30mm程度のIs病変を認めた。通常観察ではやや発赤調で、緊満感を認め、拡大観察ではVI invasiveであり、sm massive癌と診断した。外科切除を選択し、病理組織学的診断はWell、LG、ly0、v0、sm2であった。NBI拡大観察では規則性は無かったが、血管密度は密であった。【結語】規則性（無）、血管密度（疎）をNBI拡大観察でのsm深部浸潤の所見とした場合、陥凹性病変では有用であったが、隆起性病変において深達度診断が困難である症例が認められた。現在prospectiveな検討中であり、発表時にはこの検討結果を踏まえ報告する。

F-2-1　幽門輪にかかる早期胃癌に対するESD

[1]大阪厚生年金病院内視鏡センター、
[2]国立病院大阪医療センター消化器科
○荒川　裕昭[1]、道田　知樹[1]、池田　昌弘[2]

【目的】ESD導入と同時に開始された、EMR適応拡大に関するprospective studyの対象例の中で、幽門輪にかかる癌に対するESD方法について検討・工夫した。【方法】適応拡大の研究は、既報の如く、明らかなsm浸潤所見のない、生検Gr. III, IV, Vの、ul(-)病変又は＜3cm/ul(+)病変に対し、ESD施行後、胃癌治療GLに従い、転移の殆どない条件を満たす場合はentry後経過観察され、それ以外は適応外病変として手術が勧められた。【成績】2001.11月～2007. 7月に施行された、ESD 490症例（癌438, 腺腫39, 非腫瘍13）(術後観察期間中央値34ヶ月)が対象で、術前GL/適応拡大とされた病変各205/233例中、その完全切除率は各々94%/67%であった(p＜0.01)。このうち、病変が幽門輪にかかり、十二指腸粘膜の切開を要したものは3例で、1例はESD導入直後であったため、多分割切除され、根治度は評価不能であった。残り2例は、術前検査時より、球部内反転の上、切除線を意識したnegative biopsyを施行し、ESD時は、まず先端系のデバイスで十二指腸を切開した後、胃側を切除した。症例1は、幽門輪亜全周性の30x15mmのIIa+IIcで、幽門輪の全周の切開を避けることにより、術後狭窄を回避できた。術後診断は、低分化型成分を含む混合型の癌で、病変の分布からは、隆起部の高分化型癌から低分化度の陥凹型の癌が派生したものと推察された。症例2は、径約15mmの過形成性ポリープ様腫瘍で、生検Gr.IVのためESD施行された。術後診断はポリープ組織に囲まれた5mmの癌で、過形成性ポリープの癌化と考えられた。両症例とも、一括切除により、より詳細な病理学的検討が可能で、癌の発生・進展機転まで類推できた。【結論】幽門輪付近の早期癌では、切除が困難だけでなく、病理学的にも複雑な場合があり、根治度のみならず、詳細な病理診断のためにも、ESDによる一括切除が必要と考えられた。

F-2-2　ITナイフ2を用いた潰瘍瘢痕合併例、遺残再発例に対するESD

[1]静岡県立静岡がんセンター内視鏡科
○田中　雅樹[1]、小野　裕之[1]、蓮池　典明[1]、滝沢　耕平[1]、楠本浩一郎[1]、角岡　真帆[1]、池原　久朝[1]、大竹　陽介[1]、松林　宏行[1]、山口裕一郎[1]

【背景】
ESDの普及に伴い治療困難症例、特に内視鏡治療後の再発症例など潰瘍瘢痕を合併する症例に遭遇する機会が増加している。このような症例では、線維化に伴い正常の層構造が破壊されることがあるため、正確な病理診断を行うためには病変の一括切除が重要である。しかし、病変直下の強い線維化は、技術的に粘膜下層剥離が困難であり、結果として不完全切除となる場合がある。
当院では2006年より、従来のITナイフを改良し切開能を高めた新しいITナイフ（ITナイフ2）を使用しており、良好な治療成績を得ている。潰瘍瘢痕合併例や遺残再発例などの治療困難例に対し、ITナイフ２を用いてESDを施行した症例を提示する。
【症例呈示】
症例1：50代女性。腹部症状を主訴に他院を受診し、上部消化管内視鏡検査にて体部前壁の潰瘍性病変を指摘された。同部よりの生検にてgroup Vであったため、内視鏡治療目的で当院紹介受診となった。当院での精査にて体中部前壁の0IIc,20mm,ul+と診断し、ESDを施行した。一括切除完全切除で、切除時間は60分。後出血・穿孔など偶発症はみられなかった。
症例2：70代男性。検診目的で他院を受診し、上部消化管内視鏡検査にて吻門部小弯の0IIc,25mmを指摘された。同病変に対してEMR-Lを施行され、5分割切除であった。10ヶ月後に5mm大の遺残病変を指摘され、EMR-Lにて３分割切除された。以後経過観察されていたが、初回治療より3年半が経過した時点で、ＥＭＲ後瘢痕近傍に10mm大の遺残再発病変を指摘された。再々発病変に対する治療目的で当院紹介受診となり、ESDを施行した。一括完全切除で、切除時間は42分。偶発症はみられなかった。
【考察】
潰瘍瘢痕合併例や遺残再発例では病変直下の線維化が高度であるため、瘢痕外の線維化が少ない部分から粘膜切開を開始すると、適切な剥離深度を設定しやすい。しかし、瘢痕面積に対して、病変が小さい場合には直接瘢痕部から切り込む方がよい場合も存在する。線維化が高度な部分では、ナイフのブレードが弾かれて無意識のうちに剥離深度が浅くなり、粘膜側へ切り込んでしまうことがある。通常部分よりも剥離深度を深く設定し、少し筋層側へ力を加えるよう意識することで、線維化を避け筋層直上の剥離が可能となる。粘膜損傷や穿孔を回避するためには、瘢痕部の両外側から可能な限り固有筋層を同定し、線維化部分直下の筋層をイメージしながら剥離を行うことが重要である。ITナイフ2は、セラミックチップ背面に3本のブレードを追加することにより切開能が向上し、線維化に対するアプローチが比較的容易となった。一方で切開能向上に伴う穿孔のリスクが危惧されているが、ITナイフ２の特性を理解し誤った操作を行わない限りは、安全性においても従来型ナイフと遜色ない結果が得られている。
【結語】
ITナイフ2による瘢瘢痕合併例、遺残再発例のESDを提示した。ITナイフ2を用いたESDはこれらの治療困難症例に対しても有効であり、安全に使用することが可能であった。

F-2-3 早期胃癌に対するESD困難症例の克服～Double scope-ESDの開発～

[1]神戸大学消化器内科、[2]神戸大学光学医療診療部
○森田 圭紀[1]、田中 敏雄[1]、三村 卓也[1]、小畑 大輔[1]、万井真理子[1]、豊永 高史[2]、東 健[1]

【目的】早期胃癌に対する治療法として従来のEMRに代わり、ESDは大きさや粘膜下層の線維化の有無に関わらず腫瘍を一括完全切除でき正確な病理組織学的評価を可能にした画期的方法であるが、手技の習得が困難で出血や穿孔といった偶発症が多く、時間がかかるといった欠点もあり、標準化に向けては工夫の余地があると考えられる。当院では2001年11月より早期胃癌に対してESDを導入し500例を超す治療を行い、97%の高い一括切除率を得ているが、表層拡大型の巨大症例、体部大弯症例、潰瘍瘢痕合併症例といったいわゆる困難症例においては時間を要する傾向にあった。短時間で安全確実なESDを行うためには良好な視野確保が必須であるが、そこで今回我々はオーバーチューブ内を通して2本のスコープを協調操作することで十分な術野を保ちながら安全確実に手技を行う方法（Double scope-ESD）を開発、臨床応用中であるためその有用性について報告する。【方法】主に現在は1チャンネル内視鏡先端にアタッチメントを付けることで術野の確保に努めている（Single scope-ESD）が、症例毎のストラテジーの立て方など術者の技量によるところが大きい。そこで粘膜下層剥離の際に、外科医の左手とも言うべく、病変把持専用の極細径内視鏡（N260 or XP260N;OLYMPUS）と病変切除用内視鏡（Q260J;同）をオーバーチューブ下に胃内に挿入し、Double scopeによるESDを行い、臨床評価を行った。尚、2本のスコープが食道内で絡まずにスムーズに動くようにオーバーチューブは専用のダブルルーメンタイプを新たに開発（TOP）し、デバイスは主にITナイフ2（OLYMPUS）と新開発の剥離専用デバイス（PENTAX　）を用いた。【成績】これまでに上記の困難症例を中心に10例のDouble scope-ESDを施行したが、いずれも偶発症なく同部位のSingle scope-ESD症例に比べ短時間で一括完全切除可能であった。【結論】早期胃癌に対するESDの標準化を図る上で、いわゆるESD困難症例に対してもDouble scope-ESDは安全かつ有用な方法であると考えられた。

F-2-4 ESDによる胃体部大弯病変の攻略法 ー当診療部の期間別治療成績からー

[1]広島大学光学医療診療部、[2]広島大学分子病態制御内科学
○岡 志郎[1]、田中 信治[1]、金子 巌[2]、茶山 一彰[2]

【目的】胃体部大弯病変に対するESDは、筋層の固定が悪い・血管が豊富・線維化が強い・水が溜まりやすいなどの解剖学的困難性に加え、反転操作が行いにくいなどのスコープ操作の困難性から難易度が高い。今回、当診療部で経験した期間別のESD治療成績から体部大弯病変への対処法について考察する。
【対象と方法】広島大学病院光学医療診療部で2007年6月までにESDを施行した胃体部大弯56病変 (同期間に施行した胃ESD 728例の7.7%、肉眼型：I型2例、IIa 24例、IIc 29例、IIa+IIc 1例、平均腫瘍径13.4mm（径20mm以上10例）、組織型：分化型34例、未分化型16例、深達度：M 42例、SM1 9例、SM2 5例)を対象とした。治療成績は、主にITナイフ、ERBE社ICC200のみを使用した2004年6月までのI期（17例、術者1人）、Hookナイフを中心に各処置具を状況によって使い分けERBE社VIO300Dを主に使用した2006年1月までのII期（19例、術者2人）、さらにmultibending scope (GIF2TQ260M、Olympus社)を使用し必要に応じて硬性スネア（キャプチベーターII、Boston Scientific社）を併用した2006年2月以降のIII期（20例、術者5人）に分けて、期間別の完全一括摘除率、不完全摘除理由、平均術時間、穿孔率、後出血率について検討した。なお、全例、局注液にはグリセオールを使用し、先端透明フードを装着した。
【結果】完全一括摘除率は全体で82.7%（48/56）、期間別ではI期70.6%（12/17）、II期84.2%（16/19）、III期100%（20/20）で術者数の増加にも関わらず治療成績は有意に向上した。不完全摘除理由は、穿孔3例（I期2例、II期1例）、術中出血コントロール不良3例（I期2例、II期1例）、スコープの操作困難（I期1例、II期1例）による分割切除例であった。穿孔例は全体で8.9%（5/56）、期間別ではI期17.6%（3/17）、II期15.8%（3/19）、III期0%（0/20）で期間とともに穿孔率は低下した。後出血率は全体で3.6%（2/56）、期間別ではI期5.9%（1/17）、II期0%（0/19）、III期5.0%（1/20）であった。
【まとめ】胃体部大弯病変に対するESDは、Hookナイフを中心に状況に応じたデバイスの使い分けや硬性スネアの併用、高周波電源装置の選択（ERBE社VIO300D）、multibending scopeの使用、技術的な習熟により克服できる。

F-2-5 食道ESD困難例の治療ポイント

[1]新潟大学光学医療診療部、[2]新潟大学第三内科
○竹内 学[1]、小林 正明[2]、成澤林太郎[1]

【目的】食道は胃に比べ壁が薄く漿膜が存在せず，心拍動や呼吸変動の影響が大きく，また椎体，気管，大動脈の圧排によりESD手技の難易度は高い．これら食道ESDの中でも，静脈瘤合併例，全周性病変，病変近傍の瘢痕合併例等はさらに困難であり，より慎重なESD手技が要求される．今回，当科で施行した食道ESD困難例をもとにその対応について検討した．【対象・方法】2003年2月から2007年8月に施行した食道ESD153病変（表在癌：148病変，Barrett腺癌：3病変，粘膜下腫瘍：2病変）．このうち静脈瘤合併4病変，全周性2病変，病変近傍の内視鏡治療後の瘢痕合併4病変，計10病変の偶発症、治療手技について通常食道ESD143病変と比較検討した．なお当施設ではHookナイフを使用している．【結果】穿孔率は通常例0.7%(1/143)，困難例0%(0/10)．後出血は通常例0.7%(1/143)，困難例0%(0/10)，縦隔気腫は通常例5.6%(8/143)，困難例0%(0/10)ですべて保存的に軽快した．拡張術を要する狭窄は通常例12.6%(18/143)，困難例20.0%(2/10)であり，全て3/4周以上ないし全周切除例でバルーン拡張術により経口摂取可能であった．通常例と困難例において大きく偶発症の違いはなく，以下のことが偶発症を予防する当施設での困難例の治療ポイントであった．(1)静脈瘤合併例：まず病変の肛門側端より2cm以上離してEVLを行い静脈瘤の軽減を計り，1ヶ月後位にESDを施行．完全には静脈瘤が消退しないことが多く，粘膜下層へのアプローチは静脈瘤よりやや離れた部位より行い，確実に血管を視認し、止血鉗子にて血管処理を行う．縦方向に走行する静脈瘤の下を剥離すると同時に、穿通枝も存在するため適宜止血を行う．また太い静脈瘤の場合，血管両端をクリッピングし処理することも重要である．(2)病変近傍の瘢痕合併例：食道は壁が薄く胃に比べより慎重な剥離操作が必要である．瘢痕が病変肛門側に存在するより口側に存在する場合が難しい．瘢痕部から離れた部位より粘膜切開を開始し瘢痕周囲の剥離をまず行う．瘢痕部の局注はヒアルロン酸を十分に用いわずかでもスペースを作り、瘢痕両端の固有筋層のラインを同定しHookナイフで少しずつ剥離を行うことが重要である．(3)全周性病変：肛門側、口側の粘膜切開およびトリミングを確実に行った後，全周性に口側より剥離を行うより，数箇所トンネル式に剥離を行い，残った部位を剥離する方法が時間短縮につながる．また狭窄は必発であり、術後早めに3-4日目よりバルーン拡張術を行うことが大切である．【結語】困難例であっても通常ESDの基本を遵守し、まず何を自分は処理するのかしっかり視認することが重要であり，それにより困難例であっても偶発症を予防できる．

F-2-6 孤立性静脈瘤上の食道表在癌に対するESDの工夫

[1]佐久総合病院胃腸科
○田沼 徳真[1]、小山 恒男[1]、宮田 佳典[1]、友利 彰寿[1]、堀田 欣一[1]、高橋亜紀子[1]、北村 陽子[1]、古立 真一[1]、吉田 晃[1]、岡本 耕一[1]、松村 孝之[1]、米田 頼晃[1]、大瀬良省三[1]

静脈瘤上にできた食道表在癌に対する内視鏡治療法として、従来のEMRでは、静脈瘤が破断し大量出血を起こす危険をはらんでいた。このためEIS施行後にEMRを行う等の配慮が必要とされた。しかしEISによる組織変性や、線維化による分割切除等の原因により病理組織学的評価が不十分となってしまう事があった。一方、ESDでは、粘膜下の血管を直視する事ができるため、血管を避けて、あるいは血管処理を行いながら病変の切除を行うことが可能である。今回、5mm大の多発孤立性静脈瘤上に発生した食道表在癌に対して、安全にESDを施行し得た症例を経験したので報告する。 症例は77歳の男性。前医での上部消化管内視鏡検査にて、孤立性静脈瘤上に食道表在癌を認め、当科紹介となった。胸部中部食道に孤立性静脈瘤を認め、その上に半周性の発赤陥凹病変を認めた。ヨード染色で同部は不染を呈した。NBI拡大観察ではIPCLの拡張・延長を認めたが、横走血管は認めなかった。以上より、食道扁平上皮癌0-IIc、深達度m1-2相当と診断した。超音波内視鏡検査では、第3層に1～5mmの血管数本で構成される静脈瘤、および筋層を貫く穿通枝が確認された。いずれも止血鉗子で把持できる太さで血管処理可能と判断し、同病変に対してESDを施行した。 まず腫瘍と静脈瘤の外側にマーキングを置き、エピネフリン添加グリセオール液を局注し周囲粘膜の切開を行った。口側より粘膜下層を剥離していくと、径5mm大の静脈瘤と流入血管を視認できた。流入血管を露出させ止血鉗子(FD-410LR) soft凝固60W effect3にてprecoagulation後に切離し、静脈瘤と筋層の間を剥離していった。途中、糸付きクリップを用いてカウンタートラクションをかけ、良好な剥離ラインを確保する事ができた。以上の操作で合併症なく病変を一括切除することができた。静脈麻酔下で施行時間は180分、切除径は64x31mm、腫瘍径は44x23mmであった。 術後、発熱・胸痛などの自覚症状は認めなかったが、術直後の胸部レントゲン写真にて縦隔気腫を認めた。翌日の内視鏡検査では、穿孔所見は認めなかったが、ESD後潰瘍に大きな凝血塊が付着しており、絶食・抗生剤点滴を継続とした。ESD4日後に再度内視鏡を施行したが潰瘍底に出血は認めず、また、胸部レントゲン写真でも縦隔気腫の改善が認められたため、ESD5日後より経口摂取を開始した。その後も経過は良好で、ESD8日後に退院となった。 病理組織学的診断ではsquamous cell carcinoma, m2, ly0, v0, VM(-), LM(-), Type 0-IIc, 44x23mm, Mt, Postと診断された。 通常の静脈瘤上の食道表在癌では、病変より肛門側の静脈瘤に穿刺し、EISを施行することで病変下の静脈瘤を消退させる事が可能だが、本例のように孤立性静脈瘤上に食道表在癌が発生した場合は、病変内の静脈瘤に対して直接穿刺する必要があり、その後の内視鏡的切除が困難となる可能性が高い。従って、本例では孤立性静脈瘤に対する前治療を施行せず、一期的なESDにて治療を行った。また、縦隔気腫の原因は、血管流入部からの漏出と推察された。

F-2-7　当院における大腸ESD困難例に対する工夫

[1]医仁会武田総合病院消化器センター、
[2]京都府立医科大学免疫内科学
○滝本　見吾[1]、島本福太郎[1]、小嶌　祐介[1]、梶川　洋和[1]、今井　義仁[1]、山内　宏哲[1]、松下　匡孝[1]、松山　希一[1]、竹村　俊樹[1]、吉川　敏一[2]

【はじめに】当院では平成17年6月より大腸腫瘍に対してESDを導入し、現在までに32症例を経験した。その中で治療に難渋する症例を検討した結果、病変部の粘膜下層の線維化（以下、繊維化）のために治療困難となる症例が認められた。そこで今回我々は、腫瘍径および線維化の程度と施行時間との関連性について検討した。また、線維化を有する病変に対する当院での工夫について報告する。【対象】側方発育型腫瘍（径2cm以上）のうち拡大内視鏡観察にてVN型pit（工藤、鶴田の分類）を認めなかった32例を対象とした。病変部位はR12例、S6例、T5例、A4例、C5例。LST-G25例、LST-NG7例。病変平均径は28mm。腺腫17例、m癌12例、sm癌3例であった。【方法】ESD施行時の内視鏡所見から線維化の程度をＦ１;無から軽度（局注にて容易に病変が挙上するもの）、Ｆ２;中等度（局注で病変は挙上するが、繊維化が明瞭に認められるもの）、F3;高度（局注にても病変の挙上が得られないもの）に分類し、腫瘍径および線維化の程度と施行時間との関連性について検討した。【成績】腫瘍径別平均施行時間：腫瘍径20～30mmでは約50分、同31～40mmでは約85分、同41mm以上では約180分を要した。線維化の程度別平均施行時間：F1では約45分、F2では約120分、F3では約185分を要した。合併症は腫瘍径41mm以上のF3症例で2例（n＝3）に穿孔を認めた。穿孔を含む合併症の割合は全体で6％であった。【考察】ESD施行時間は腫瘍径および繊維化の程度に比例し延長する傾向がみられた。線維化の原因として腸炎の既往、生検や局注後の変化、巨大病変、LST-NGなどが考えられた。そこで、当院では直腸の線維化のある病変に対して、経肛門的に生検鉗子を挿入して病変を把持、挙上し、線維化部位を確認しながら粘膜下層の剥離を行っている。当院での工夫につき動画で供覧する。合併症は穿孔が2例であったがクリップ縫縮を行い保存的治療で軽快した。線維化症例に対する他の工夫として、ヒアルロン酸を用いた局注液を使用し、局注液中のインジゴカルミン濃度を従来の1％から0.4％に低下させ筋層を視認しやすくしている。また、Hook knife及びFlush Knife（１ｍｍ）を適宜使用し、粘膜下層を確認しながら剥離を行っている。さらに止血時にはバイポーラ止血鉗子を用いている。これらの工夫が遅発性穿孔を含む合併症を低下させることができていると思われる。【結語】大腸ESDにおいて線維化の程度が治療時間及び合併症の頻度を上昇させると考えられた。経肛門的に生検鉗子を挿入した病変把持法は直視下に線維化部位を確認しながら剥離が可能であり有効な方法であると思われた。

F-2-8　大腸ESD困難例への対策

[1]兵庫医科大学総合内科学肝・胆・膵科、
[2]神戸大学光学医療診療部、
[3]岸和田徳洲会病院病理科、[4]神戸大学消化器内科
○岩田　恵典[1]、豊永　高史[2]、西野　栄世[3]、西口　修平[1]、東　　健[4]

【目的】我々は2002年6月に内視鏡的粘膜下層剥離術(ESD)を導入した. 大腸では20mmを超える様な病変に適応し良好な切除成績が得られている. 大腸ESDの標準化および困難例への対策を目的に現状を検討した.【対象と方法】対象は2006年10月末までに岸和田徳洲会病院消化器内科でESDを施行した大腸病変289例 (癌: M125, SM49, MP2. 腺腫 : 113). 切除方法: 鉗子孔方向の死角が少ないCF240Iまたは上部用スコープを使用し全例で4mm長先端アタッチメントを装着した. 粘膜切開にFlexナイフ, 剥離操作は主にFlexナイフ, 状況によりprecutting knife, Hookナイフ, 先端細径(ST)フードを併用し原則として最後まで剥離する方針でESDを施行した. 局注液はヒアルロン酸ナトリウム/スベニール４倍希釈を使用した. 2005年3月より送水機能付きショートニードルナイフ(FlushKnife)を先発デバイスとし, 剥離時の追加局注はFlushKnifeからの送水機能を用いた. また, 最初に口側の粘膜切開およびトリミングを施行していた切除手順をFlushKnife導入後は肛門側の処理を先に行う手順に改めた. 高周波発生装置はICC200またはVIO350Dを用い,粘膜切開にENDO-CUT, 剥離操作にForced凝固, 止血にはソフト凝固の各モードを使用した.【成績】〈切除成績〉腫瘍長径: 6-158mm (median32mm).一括切除率: 97.8%. 一括完全切除率95.0%. Flushナイフの導入で線維化の強い症例に対処可能となりSTフードの併用率が減少した. 切除手順の刷新により筋層が正面に対峙する困難状況に対処可能な症例が増加した.〈偶発症〉後出血6例 (2.1%). 術中穿孔6例 (剥離中5, スネアリング1), 遅延穿孔1例. 遅延穿孔は過通電が原因と考えられた. 小型止血鉗子を用い,血管を把持し牽引して通電する対策でその後の遅発穿孔例を認めていない.〈中止例・適応外病変〉高い隆起を伴った病変9例に中止例を認め筋層が病変側へ牽引されるmuscle retracting signが観察された. 病理組織診断でSM2依深あるいは脈管侵襲陽性例は36例 (12.5%)であった.【結論】大腸でも適切なデバイスの選択や切除手順の立案により病変の大きさ, 部位に依らずESDで一括完全切除が可能である. Flushナイフは大腸ESDに有用なデバイスの一つと考えられる. 高い隆起を伴う病変の術前深達度診断が問題点として残った.

F-2-9 治療困難が予想された病変に対してバイポーラ針状ナイフを使用した2症例

[1]大阪市立大学消化器器官制御内科学
○町田 浩久[1]、亀田 夏彦[1]、岡崎 博俊[1]、渡辺佐容子[1]、田渕 真彦[1]、永見 康明[1]、杉森 聖司[1]、谷川 徹也[1]、富永 和作[1]、渡辺 俊雄[1]、藤原 靖弘[1]、押谷 伸英[1]、荒川 哲男[1]

【背景と目的】消化管の早期癌に対する内視鏡治療は、内視鏡的粘膜下層剥離術(ESD)の開発・普及に伴い、飛躍的な根治性の向上がもたらされ治療戦略も変化してきた。従来の治療手技では技術的要因から外科的切除を要した病変の治療も可能になってきているが、その反面、内視鏡治療を行ううえでの困難な症例に出会うこともしばしばあると考えられる。 ESDの手技を進める上で困難な局面となる状況のひとつに消化管壁、すなわち筋層が正面に対峙する場合がある。当科では、そういった治療困難症例に対してバイポーラ針状ナイフを積極的に取り入れている。 今回、バイポーラ針状ナイフでESDを施行した症例を経験したので供覧したい。【症例1】症例は65歳の男性。検診で異常を指摘されて近医を受診したところ、早期胃癌を指摘され精査加療目的で当科に紹介となった。術前精査で、病変は前庭部大弯に主座を置く45mm大の早期胃癌0-IIa+I型で、その肛門側は十二指腸球部にまで進展していた。治療手順では、初めに十二指腸側の処理を行い病変を胃側に変位させることが重要と予測された。治療には、局注にエピネフリン加グリセオールを、高周波発生装置はICC 200(ERBE社)を周囲切開はEndocut 40W effect3、粘膜下層剥離はForced coag 30Wで使用した。切除時、病変肛門側の切開を行う際十二指腸球部内反転操作を要したが、粘膜との距離の確保しつつ周囲切開を行い、その後、針状ナイフの針長を短く調節し粘膜下層に沿って動かすことで筋層を障害することなく粘膜下層剥離を行いえた。病変が十分に胃側に変位したことを確認し、胃内操作に移行し病変を切除した。術中、合併症は認めなかった。【症例2】症例は83歳の男性。腹痛精査にて大腸内視鏡検査を施行したところ、上行結腸中部に腫瘍性病変を指摘され、精査加療目的で当科に紹介となった。術前検査にて早期大腸癌、いわゆるLST病変の非顆粒型と診断した。病変径は25mmで上行結腸の襞を跨ぐよう位置しており、表面構造はVi型pit(軽度不整)を呈していた。粘膜内病変と判断しESD施行した。治療時の局注と高周波発生装置の設定は上記と同様に行った。針状ナイフで肛門側から周囲切開と粘膜下層剥離を行った。本病変も針状ナイフの針長を短く調節して粘膜下層に沿って動かすことで、ひだを越える際も筋層を傷付けることなく剥離を行いえた。術中、合併症は認めなかった。【考察】バイポーラ針状ナイフでは処置具先端の2つの近接した電極間に電流が流れるため、処置具に極めて近い部位にしか電流が流れず組織傷害を起こす範囲も小さいという特徴がある。そのため、ナイフの針長を調節しながら、適切な部位に処置具先端を当てることで適確に周囲切開や粘膜下層剥離を行える可能性がある。上記の症例のように、余裕のない部位で治療を安全に進めるには有用な処置具と考えられる。【結語】治療に難渋すると予想される病変に対しバイポーラ針状ナイフを用いることで安全にESDを施行することが可能であった。

F-2-10 トリプルルーメン型内視鏡先端フードを用いたＥＳＤ：視野確保の観点から

[1]大阪医科大学第二内科
○梅垣 英次[1]、阿部 真也[1]、時岡 聡[1]、竹内 望[1]、竹内 利寿[1]、白石奈々子[1]、依田有紀子[1]、樋口 和秀[1]

【はじめに】内視鏡的粘膜下層剥離術(ESD)は、大きな病変でも一括して切除し得るなどメリットも多いが、手技の難易度が高いため、従来法と比較して合併症が多いなど問題点も多々ある。当院で経験した穿孔・出血などの合併症の大部分は不十分な視野確保に起因し、安全なESDにおける視野確保は重要であると考える。【目的】ESDにおける良好な視野確保には、切除部位による水没の予測、出血予防、体位変換などが有効であり、当院でもストラテジーを立てて積極的に行っているが、病変の大きさや占居部位によっては従来の先端アタッチメントを用いても視野確保に難渋することが多い。さらにクリップ牽引法や２チャンネルスコープ法などが報告されているが、手技が煩雑であるため汎用できない。そこで、今回より安全で簡便なESDを求めて当院で行っている手技的工夫の有用性を呈示する。【方法】従来の先端アタッチメントを改良してフード先端の形を斜型オーバル型とし、洗浄・吸引・送気などの機能を付加することの出来るトリプルルーメンを有する内視鏡先端フードを作成した。このトリプルルーメン型内視鏡先端フードを用いて、実際のＥＳＤにおいて従来型先端アタッチメントと比較検討した。【成績】(1)フード先端を斜型オーバル型にすることにより、粘膜下層へのカウンタートラクションもスコープの容易な操作で行えた。(2)デバイスの出る方向にあわせてウォータージェット機能を付加したフードをスコープに装着することにより、的確な出血点の洗浄が行えた。さらに二つのルーメンにウォータージェット機能を付加することにより、より広範囲での洗浄も可能となった。(3)トリプルルーメンの一部のルーメンを吸引用とすることで、フード内に溜まった貯留液を常に排液することが可能となり、良好な視野の確保ができた。(4)トリプルルーメンの一部をESDの進行状況にあわせて持続送気チャンネルとすることで、ヘルニア患者の送気維持や水没時の視野確保、レンズの曇り防止に有用であった。【結論】トリプルルーメン型内視鏡先端フードは、従来型先端アタッチメントと比較して切除時の視野確保の効率化と切除時間の短縮、止血処置の減少が得られた。

栄養管理フォーラム

F-3-1 特殊外来・多職種チームによるPEG・長期的経腸栄養管理とアウトカム

[1]藤田保健衛生大学上部消化管外科、
[2]藤田保健衛生大学食養部
○櫻井 洋一[1]、西田 卓明[2]、丹羽 朝子[2]、古田 晋平[1]、砂川理三郎[1]、稲葉 一樹[1]、礒垣 淳[1]、小森 義之[1]、宇山 一朗[1]

【背景】栄養サポートチームによる栄養管理が行われるようになり多職種チームによる栄養管理が可能となってきた。しかし栄養管理は全身管理であり個々の患者の臨床的アウトカムの改善効果をエビデンスと示すことは困難であることが多い。当院ではPEGを施行し長期的に経腸栄養が必要な症例に対してはPEG外来にて医師、栄養士、看護師チームにより1) 栄養アセスメント、2)チューブおよび瘻孔管理、3) 適切な経腸栄養剤の選択と投与量の決定を行い長期的に栄養管理を行っている。【目的】そこで今回は当院の特殊外来・多職種チームによる長期的栄養管理の臨床的アウトカムに対する効果を評価する目的にこれらの患者の長期的予後および予後関連因子について検討した。【対象および方法】当院にてPEGを施行した症例のうち、長期的にfollow upし、転帰の明らかな227例を対象に、当院外来、入院患者（胃瘻外来群、n=87）と他院転院患者（退院転院群、n=140）を対照にKaplan-Meier法によりPEG施行後の累積生存率を算出し、両群間における予後を比較した。さらにCox proportional hazard modelを用いて予後関連因子についても検討した。【結果】対象患者のPEG施行後の1年生存率は84.1%、5年生存率は51.5%と良好であり、PEG施行後の30日以内の死亡例は1名（0.4%）のみであった。またPEG施行時に65歳以上の高齢者のみの症例におけるPEG施行後の1年生存率は82.1%、5年生存率は42.1%と良好であり、PEG施行後の30日以内の死亡例は1名（0.4%）のみであった。胃瘻外来群、退院転院群における背景原疾患には有意差は認めなかったが、1年生存率は胃瘻外来群、退院転院群でそれぞれ95.4%, 77.9%と胃瘻外来群の生存率は退院転院群に比較して有意に良好であった（P=0.0031）。また多変量解析による予後因子としては年齢、性別、背景疾患などは有意な予後因子ではなく、胃瘻外来によるfollow upが有意な予後因子となった（HR=0.356, P=0.0008）。【結語】特殊外来・多職種専門チームによる厳格なアクセスルート管理と栄養アセスメントに基づいた経腸栄養管理を厳格に施行することにより有意なアウトカムの改善を認め、これらの患者のQOL改善に有用であると考えられた。当院PEG外来患者の長期的栄養管理における重要なポイントは1) 定期的な身体計測を含めた栄養アセスメント、2)チューブ管理、瘻孔管理、3) 適切な経腸栄養剤の選択と投与量の決定を特殊外来・多職種専門チームにより定期的に行うことである。

F-3-2 新生児・乳児期からの腸管不全症例への栄養管理

[1]九州大学小児外科学分野
○増本 幸二[1]、田口 智章[1]

腸管不全は、狭義の短腸症候群(SBS)と機能的腸管不全とに分けられ、前者は通常残存小腸が75cm以下の症例をいい、後者はヒルシュスプルング病類縁疾患が含まれる。最近われわれは、このような症例に対して、長期栄養管理のためいくつかの工夫を行っており、これらの成果について報告する。症例と方法：症例は2003年以降2007年7月までに当科で治療中のSBS4例、hypoganglionosis(Hypo)1例であり(後期群)、対象は2003年以前に経験したSBS9例、Hypo2例である(前期群)。これらの群での成長発達を含めた予後を検討する。当科における2003年以降の工夫は、1)PN用にできるだけ細径カテを使用し、2-3生月にBroviacカテ（その後ポート型）へ移行する、2)経腸が可能であればEN+乳酸菌製剤を開始するが、グルタミン、オリゴ糖、食物繊維を含むGFOも併用する、3)微量元素、特にセレンに注目し、体重増加不良が生じてきたらセレン製剤投与を開始するなどである。結果：SBSでは残存小腸は前期群平均64.5cm、後期群33.3cmで、生存率は前期群77.8%、後期群100%であった。残存小腸が30cm超の症例では、PNから離脱した後では、長期的には両群に成長発達の差は認めなかった。一方、残存小腸が30cm以下のものでは前期群では1例のみあり死亡しているが、後期群では2例あり、成長発達を認め生存している。Hypoに関しては、前期群で1例は26歳でHPN中であり低身長低体重を認め、他の1例も成長発達障害を認め、15歳で多臓器不全により死亡した。後期群では1歳半でPNから離脱し、2歳になる現在成長障害を認めない。まとめ：腸管不全における栄養管理のためいくつかの工夫を行い、preliminaryではあるが、患児の順調な成長発達が認められており、長期栄養管理を考える上で有用な方法と考えられる。

F-3-3 クローン病周術期栄養管理の検討 -食道癌手術との比較-

[1]新潟大学消化器・一般外科
○小山 諭[1]、飯合 恒夫[1]、岩谷 昭[1]、野上 仁[1]、小杉 伸一[1]、神田 達夫[1]、畠山 勝義[1]

【背景】消化管疾患手術において、胃・大腸手術では比較的早期に経口摂取が可能となるため、中心静脈栄養(TPN)を必要とすることは少なくなり、早期経腸栄養(EN)の併用が既に行われ周術期栄養管理は確立されてきている。しかし炎症性腸疾患、特にクローン病においては手術前より栄養不良を伴っていることが多く、また手術後も腸管機能が順調に回復しない症例も少なくない。今回、当科で経験したクローン病に対する周術期栄養管理を、食道癌周術期と比較し検討した。【対象と方法】1998年～2006年の期間に当科で手術を行ったクローン病症例を対象とし、患者背景、術前栄養状態、術前ステロイド投与の有無、術後合併症、TPN、EN、経口摂取の開始時期や期間、体重(BW)、血清総蛋白(TP)、アルブミン(Alb)の推移を検討した。また、食道癌症例では1990年～2001年の期間に当科で手術を行った胸部食道癌根治手術施行例のうち、組織学的根治度AもしくはBが得られた症例を対象とし、前期群、中期群、後期群の3時期に分け、TPN、EN、経口摂取の開始時期や期間を検討した。統計学的解析は、χ2検定、t検定、Mann whiteney-U検定を用い、$p<0.05$を有意とした。【結果】998年～2006年に当科で手術を行ったクローン病は37例（男性30例、女性7例）であり、手術療法が必要となった原因はイレウス／狭窄、ろう孔形成などであった。患者の平均年齢34.6±10.8才、術前ステロイド投与有：無＝16：21、平均BMI 18.3±2.0、%理想体重(%IBW) 83.3±9.2%であり、28例で術前栄養サポートが施行されていた。症例全体では、術後TPN開始日4.0±2.4病日、EN開始日9.0±6.7病日、経口摂取開始日11.7±9.5病日であった。術後合併症を20例に認め、感染性合併症11例、イレウス7例、ステロイド離脱症候群2例であった。術前ステロイド投与の有無と術後合併症との相関は認めず、また、術前ステロイド投与の有無で年齢、BMI、%IBW、術後TPN開始日、EN開始日、経口摂取開始日、術後当科入院日数に差を認めなかった。術前後のTP、Alb、BWの推移も術前ステロイド投与の有無で差を認めなかった。術後合併症の有無では年齢、BMI、%IBW、術後TPN開始日では差を認めなかったが、EN開始日、経口摂取開始日、術後当科入院日数はいずれも術後合併症無し群が有意に短かった。術後合併症の有無により術前後のAlb、BWの推移では差を認めなかったが、TPの推移では有意差を認めた(p=0.04)。食道癌症例では、1990年～2001年に当科で手術を行い組織学的根治度AもしくはBが得られた327例が対象となった。各時期間で、術前栄養状態(%通常体重、及び%理想体重)には差を認めず、各時期間で術後合併症発生率に差を認めなかった。また、前期：中期：後期で時期ごとに術後TPN開始日は有意に遅くなっており、EN開始日は有意に早まっていた。【結語】食道癌手術では術後栄養管理はTPNからENへと移行し周術期管理が確立されてきている。しかしクローン病では術後合併症などによりEN・経口摂取の開始が遅れ、TPN中心の栄養管理を要しており、今後は早期ENの確立などの課題がある。

F-3-4 食道癌手術周術期におけるimmunonutrition：現状と展望

[1]千葉大学先端応用外科
○鍋谷 圭宏[1]

【目的】ω-3系脂肪酸、アルギニン、核酸などの特殊栄養素を強化した免疫増強栄養剤(IED)を用いて生体防御能・免疫能を高め、患者が受ける手術侵襲の相対的軽減を期待するimmunonutritionは、特に消化管待期手術の術前からの使用で感染性合併症の減少や予後の改善をもたらすことが主に欧米から報告されてきた。しかしそれらの中には、対象疾患や術式など侵襲が異なる症例を一括対象とした、わが国では評価が困難な臨床試験も少なくない。わが国でも合併症発生率が比較的高い特定の術式に特化した臨床データが強く望まれる。食道癌手術適応症例に対する3領域郭清術(3FE)は、わが国では標準術式となったものの最も侵襲が大きい消化器外科手術の一つである。さらに最近では、化学放射線治療や重粒子線治療後の3FE施行症例も増加した。そのため、術後の過剰な炎症反応の抑制のために周術期のステロイド投与が行われるようになり、その有用性も示された。しかしなお、術後感染性合併症が発生すると治療に難渋することも少なくない。同じ3FEを受けるとしても、各症例の状態に応じた適切な周術期(特に術前)栄養管理を行う必要がある。そこでわれわれは、食道癌3FE施行症例を対象として術前immunonutritionの有用性を検討した。【方法】術前治療を問わず経口摂食可能で同意の得られた3FE胃管再建予定の52症例[術前未治療20例/化学放射線治療22例/重粒子線治療10例]を、750～1000ml/dayのインパクトTM(ω-3系脂肪酸、アルギニン、RNAを強化)術前6～7日服用＋経口摂食[I群：26例]又は通常の経口摂食[C群：26例]に無作為に分けて(RCT)術前管理した(両群間で摂取熱量/窒素量に有意差が生じないようI群の食事を減量して調整)。I群で化学放射線治療後の3例が3FE施行とならず23例となり、全49例(術中・術後早期にステロイド使用)で、臨床経過と周術期の免疫・栄養指標を比較した。【成績】(1)I群でインパクトTMは、約900ml/dayの内服が可能であった。(2)縫合不全と術後肺炎が主の感染性合併症発生率は、I群(3/23)がC群(11/26)より有意に低い(P＜0.05)。(3)術後第1,3病日の総リンパ球数(TLC)がC群で低下し、I群で有意に高値。PHA, ConAによるリンパ球幼若化反応も、第3病日でI群が有意に高い。感染性合併症発生例を除いても同様の傾向。(4)術前CRT施行後の縫合不全3例は全てC群。(5)小野寺PNI＞45の29例中、I群の感染性合併症発生率(2/13)はC群(8/16)より低く(P=0.11)、第1,3病日のTLCはI群で有意に高値。うち術前治療施行10例に限ると、感染性合併症はC群でのみ発生(5/6)し、I群(0/4)で有意に低率(P＜0.05)。(6)PNI＜45の20例では、合併症発生率・TLCともに両群間で差なし。【結論】3FE術前経口摂食可能症例に対するimmunonutritionは施行可能で、術後感染性合併症減少に貢献する。しかし、わが国ではIEDが食品扱いで全例に自己負担で用いることは問題もあり、エビデンスに基づいた適応症例の選択が理想的である。われわれの検討では、3FE術前immunonutritionの臨床効果は小野寺PNI＞45の比較的状態の良い症例でより期待できると思われるが、術直後のリンパ球の数・機能の低下の抑制がIEDの作用であれば矛盾しない。今後、IEDの有効成分と作用機序の解明により、術後投与(術後ステロイド使用時は生体反応の修飾機構の解釈が困難)も含めてimmunonutritionを用いた食道癌周術期栄養管理の個別化が期待される。

栄養管理フォーラム

F-3-5 癌専門病院におけるNSTによる栄養管理の効果

[1]癌研有明病院消化器外科、[2]癌研有明病院薬剤部、
[3]癌研有明病院看護部
○比企 直樹[1]、福田 俊[1]、山口 俊晴[1]、渡邊 徹[2]、
高橋ナヲ子[3]

全国にNST稼動宣言を行って、活動を行う施設は増加しているが、多忙な毎日において、NST運営することは容易ではない。われわれは、総ベット数700床の癌専門病院であるが、2006年6月にNSTの立ち上げを開始して、全科型のNSTの立ち上げに成功し、同年9月には稼動施設の認定を受け、現在、順調にNST活動を行っている。当院における、NSTによる栄養管理とアウトカムについて述べる。方法：2005/9-2006/7における1.NSTの導入・稼動の状況（スクリーニング状況）、2.栄養投与方法（TPN,EN,PPNの投与割合、脂肪乳剤使用の増加）3.抗MRSA抗菌剤の投与量の変化、.4臨床検査オーダー（プレアルブミン値）がどの様に変化したかを調べた。結果：1.2006年1月までの1次スクリーニング患者数は100件/月程度であったが、2006年2月以降の1次スクリーニングは900件/月平均と、NSTの活動が活発化した。１次スクリーニング陽性症例は400件/月平均で、内20件/月平均が症例検討される。2.全投与栄養カロリーの50％弱であった経腸栄養によるエネルギー補給は70％を超える割合となり、TPNの減少に伴い、末梢アミノ酸製剤、脂肪乳剤の使用量はNST導入後、漸増した。栄養ルートも胃瘻・経鼻栄養チューブの漸増が著明であった。3.当院で発生するMRSA感染の70%-80%が血清アルブミン値2.5g/dL以下であり、低栄養とMRSA感染の間には因果関係があることは強く示唆された。NST導入後の栄養改善に伴いMRSA治療薬である抗菌薬（塩酸バンコマイシン散、注射用バンコマイシン、ハベカシン注）使用量は2006年3月をピークに減少傾向となった。4.臨床データ：導入前は全く測定されていなかったプレアルブミンは、400件/月と検体数が漸増した。プレアルブミン正常値以下の症例がNST症例検討後に正常値となる割合はほぼ１００％であり、症例検討の有効性が示された。まとめ：癌専門病院において、NSTによる栄養管理は良好なアウトカムを得ている。

F-3-6 経管栄養剤摂取高齢者における、プロバイオティクス及びプレバイオティクス投与後の免疫能と便通・便性への影響に関する検討

[1]国際医療福祉大学病院消化器内科、
[2]国際医療福祉大学三田病院消化器センター
○大原 正志[1]、谷 禮夫[1]、北島 政樹[2]

ヒトの腸内細菌叢は、加齢とともにビフィズス菌(Bf菌)が減少し、ウェルシュ菌や大腸菌などの腸内有害菌が増加する。慢性便秘患者や高齢者の腸内細菌叢を解析すると、Bf菌が減少し、腸内有害菌有意の状態にある。現在使用されている経管栄養剤は、腸内細菌叢に影響することはない。そのため、高齢経管栄養摂取者は、例外なく便秘症状を呈する。一方、腸内細菌叢の改善が宿主免疫能を高める可能性が報告されている。高齢者管理の臨床上の問題に、免疫能低下と便秘の問題がある。今回、経管栄養剤摂取高齢者に、プロバイオティクス(BB536含有試験食)及びプレバイオティクス(Bf菌増殖促進物質: BGS)を投与し、投与後の免疫能と便性・便通及び腸内環境がどのように変化するかについて検討した。対象と方法：対象は、経管栄養剤摂取高齢者45例(平均年齢：86.5歳)で、これらを(１)BGS群(18例)、(２)BB536含有試験食投与群(13例)とプラセボ群(14例)に分け、以下(A)(B)の検討を行った。(A)BGS投与前後の便通・便性、糞便細菌の変化と腸内環境指標の変化の経時的観察を行う。(B)BB536投与前後の便通・便性の変化と細胞性免疫能の変化、さらに、インフルエンザワクチン接種後の抗体価の推移及び経過中のインフルエンザ発症の有無を、投与後20週まで経過観察を行う。腸内細菌叢の解析は光岡法で行った。細胞性免疫能の変化は、NK活性, 好中球殺菌能と好中球呑喰能の変化を検討することで、液性免疫能の変化は、抗体価の変化を検討することでそれぞれ行った。結果：BGS投与群において、投与後の便通・便性と腸内環境指標の改善効果が認められ、Bf菌は6.7%→46.7%に増加した。BB536含有試験食投与群において、NK活性と好中球殺菌能は有意な増強 (26±11%→37±11%, 88.9±6.4%→92.7±5.8%)を示し、インフルエンザの発症者は1例も認めなかった(プラセボ群では5例発症、BB536含有試験食投与群とプラセボ群の経過中のインフルエンザ抗体価の推移には差異なし)。結論：経管栄養剤摂取高齢者へのBGS及びBB536の投与は、腸内環境を改善し、便通・便性を顕著に改善する効果が認められた。さらにBGS投与群では細胞性免疫能の増強をも誘発する可能性が示唆された。

F-3-7 当院における内視鏡的胃瘻造設術（PEG）の現状および栄養管理における意義の検討

[1]佐賀大学消化器内科、[2]佐賀大学光学医療診療部
○下田　良[1]、岩切　龍一[2]、藤本　一眞[1]

当院では1997年11月より内視鏡的胃瘻造設術（PEG）を導入して以来、2007年7月までに計101症例に胃瘻造設術を施行した。2004年4年に全科型NSTが発足し、当科から栄養サポートチーム（NST）に専属スタッフとして参加するようになり、その症例数は増加傾向にある。また当院におけるPEG対象患者は､診療の専門性からさまざまな診療科･疾患に多岐に及んでいる。今回栄養管理における胃瘻造設術の意義およびその適応・合併症・経過について検討した。【対象】PEGを導入した1997年11月より2007年7月の約10年間に計101症例にPEGを造設し、その適応・対象疾・術後合併症およびその経過を中心に検討を行った。【方法】PEGキットは、2003年４月まではBARD社の20Frプルタイプを使用し、同年５月よりは日本シャーウッド社の20Ｆｒプルタイプ（オーバーチューブタイプ）を使用した。ただし咽喉頭癌・食道癌合併例および同部の狭窄を有する症例においてはIntroducer法を使用した。【成績】対象患者は2～89歳で平均年齢61.6歳。男女比は59：42。対象となった疾患の内訳は、術後の全身状態不良症例が23例、悪性腫瘍19例、脳変性疾患15例、小児疾患15例、脳血管障害14例その他15例であった。術後合併症は、局所感染（瘻孔感染、皮下膿瘍）が最も多く16例（15.8%）であり、バンパー埋没例２例、皮膚潰瘍１例、瘻孔形成不全にて外科的に再造設を要した症例が１例であった。局所感染症例における瘻孔部からの膿培養結果では、MRSA感染が8例、緑膿菌感染が5例と大部分を占めていた。2003年5月より感染予防タイプのPEGキットに変更したことで、局所感染は著明に減少した（変更後の局所感染は6.9%)。造設後合併症は高齢者に多く、小児疾患においては明らかな術後合併症は認めなかった。胃瘻造設が直接的死因となった症例は経験していない。当院ではその性格上、術後経過観察期間が短く（７日～92日：平均17.5日)、血清Alb値はなどPEG造設前後では有意な改善を認められなかった。しかし侵襲の大きな手術後の全身状態不良症例においては、その多くは入院期間中にもQOLの改善（呼吸器感染症・敗血症の改善）を認め、咽喉頭癌および食道癌患者におけるPEG造設に関しては、疼痛の緩和・腫瘍出血の抑制等のQOLの改善がみられた。【結論】近年PEG造設患者は増加傾向にあり、その対象患者も多分野に渡る。当院では大学病院という性質上、術後全身状態不良症例における造設例が特に増加傾向にある。侵襲が大きな手術後においては、その栄養管理は重要であり、早期に経腸栄養および必要に応じてPEGを導入することで術後のQOLが左右されることも多い。また末期癌患者における栄養管理においてもPEGは在宅栄養管理には不可欠であり、今後も栄養管理においてはその重要性を増してくると予想される。

F-3-8 栄養管理実施加算の算定における多職種共同による栄養管理計画書の策定

[1]久留米大学小児外科、[2]久留米大学外科
○浅桐　公男[1]、朝川　貴博[1]、小林　英史[1]、石橋　生哉[2]、田中　芳明[1]、八木　実[1]

久留米大学病院では2004年３月から全科型NSTを開始し、医療面のみならず経済面においても効果が認められてきた。しかし2006年に行われた診療報酬改定では殆どが加算の廃止や見直しによる減算で、病院にとっては大きな収入減となり、唯一加算になったのは栄養管理実施加算のみであった。栄養管理実施加算を得るためには栄養管理計画書の作製が必須である。当院では入院時の栄養アセスメント実施時に医師、看護師、管理栄養士によって栄養管理計画書を作成してきたが､「栄養管理実施加算の算定条件」（厚生労働省告示93号）では「患者の入院時に患者ごとの栄養状態の評価を行い、医師、管理栄養士、薬剤師、看護師その他の医療従事者が共同して、入院患者ごとの栄養状態、摂食機能及び食形態を考慮した栄養管理計画を作成していること。」「栄養管理計画に基づき入院患者ごとの栄養管理を行うとともに、栄養状態を定期的に評価、記録し、必要に応じて当該計画を見直していること。」となっており、今回、栄養管理計画書の改良を行った。[改良前のチェック項目]SGAとして食事摂取状況、最近の体重変化、BMI、嚥下状態、褥創や浮腫の有無、栄養ルート、日常生活自立度。これらをもとに栄養状態判定とNST介入の必要性の有無をチェック。[改良前の問題点]１・入院時に主治医と受持ち看護師のみによって作成されていた。２・その後の経過（栄養管理計画）はカルテに記載されるのみで、経時的な計画書の形態ではなかった。３・退院後の栄養管理についてのフォローがなされていなかった。[改良点]１・入院時の評価として、SGAのチェック項目は同様であるが、医師により栄養補給の方法が示され、管理栄養士により栄養処方のエネルギー量、たんぱく質量、食塩量、水分量が記載される。２・改良前は入院時のみであったSGAの記載欄を追加し、入院後１週目、２週目、３週目での栄養状態の再評価を記載するように変更した。追跡期間は当院の平均在院日数から３週目までとしたが延長が可能である。3・栄養管理計画は１週おきに見直し、現状維持か食種の変更やNST介入の必要なのかを記載する項目を追加した。４・栄養管理計画書の記載は医師、看護師、管理栄養士が中心となって行われるが、１週おきに薬剤師のコメント記入欄を設け、他職種共同による管理計画を充実させた。５・退院時の転帰を記載し、退院時の栄養状態の評価で外来での栄養指導の必要性の有無を記載する項目を追加した。[まとめ]入院から退院後までの栄養管理を多職種共同で定期的に評価しつつ、計画の見直しを行える栄養管理計画書を作成することで、より充実したNST活動が可能になると考えられる。

栄養管理フォーラム

F-3-9 消化管疾患の担当医がNutrition Support Teamの中心メンバーとして活動することの優位性について

[1]旭川医科大学消化器外科・一般外科
○星　智和[1]、長谷川公治[1]、澁谷　貴史[1]、鈴木　達也[1]、千里　直之[1]、海老澤良昭[1]、河野　透[1]、葛西　眞一[1]

当院では2004年にNSTが発足した。当初は管理栄養士からの依頼の形で活動を開始したが、静脈栄養と経腸栄養の両者によって栄養管理をしてきた実績から、その後は消化器外科が中心となり活動をしてきた。その活動を通して、消化管担当医の役割について検討をした。【看護部門との協力】消化器外科の中でも消化管を担当している医師は、周術期管理において腸管を利用した栄養管理を考え、投与ルートを作成することができる立場にある。静脈と経腸の両者を併用した栄養管理も容易にできる立場にあり、日常診療において栄養管理を病棟看護師とともに日常的に行ってきた。当科ではNST発足前から、エビデンスに基づき経腸栄養を中心とした管理へと変化させていた。そのためNST発足後に病棟での活動への協力を得ることが容易であった。看護部門との協力で栄養チューブ管理では使い捨てEDバックの導入、留置チューブの感染対策で食酢によるチューブ内のクランプを定期的に行っている。また術後超早期経腸栄養を導入し腸動回復の早期化や術後食事摂取量は安定化し、薬剤投与には簡易懸濁法が導入された。看護部門の栄養管理への参加が促され学会発表もなされ、同一診療科・病棟では、実績を作り、示す事で比較的容易にチーム医療が進展した。【管理栄養士との協力】NSTの発足は管理栄養士からの発案でもあり、協力が得られている。栄養指導依頼の件数では、糖尿病などの代謝性疾患患者の次に術後の栄養指導が位置しており、消化管手術を担当する医師は管理栄養士との協力が以前より構築されていたことが役立っている。【薬剤師との協力】消化管担当医は以前より高カロリー輸液などの使用頻度が比較的高く、無菌的な混注などを通しても薬剤部門との関係があった。また経腸栄養剤の使用もあり、静脈栄養と経腸栄養の両者への関わりを持っていた。食事としての栄養剤も使用しており（免疫増強栄養剤など）、薬剤部門と給食部門との調整や情報交換の間に立つことが可能である。【消化管担当の他診療科との協力】消化器外科と内科は症例の紹介などを含め、また当院では消化器病センターの所属という中での協力体制が存在した。リザーバーを含めた外科的な静脈ルート確保、PEG、外科的に行われる空腸瘻造設などを互いに依頼しており、NST活動でもその協力体制を利用しての活動が可能である。【他診療科との協力】消化管に関する治療や検査依頼などから栄養に関する依頼へと発展がしやすいこともあり、栄養管理の中心となっての活動が可能である。PEGの依頼などでは、NSTが依頼診療科と内視鏡を担当する消化器内科との間での調整を行い、造設後の管理や患者家族指導をNSTが担当している。【まとめ】大学病院全体において栄養療法を改善、発展させるには多くの協力を得る必要があり、各部門の壁を乗り越える必要がある。消化管を担当する医師は日常診療においても栄養管理の中心にあり、各部門と関わりを持って診療を行っている。その延長線上でNST活動を発展させることが可能である。他の診療科医師や消化器部門の中でも他の臓器を対象としている医師と異なり、消化管担当医師は栄養管理というチーム医療の中心として活動する要になることに優位である。日常診療に追加のかたちでの仕事にはなるが、栄養管理の向上のために消化管担当医が活動をすることは重要であり、さらに各部門との関わりを強めての継続した活動が必要である。

F-3-10 NSTによる実践的経腸栄養管理

[1]滋賀医科大学栄養治療部、[2]滋賀医科大学消化器内科
○佐々木雅也[1]、岩川　裕美[1]、藤山　佳秀[2]

「腸が機能している時は腸を利用する」という基本方針が浸透し、経腸栄養症例は急速に増加している。しかし、胃食道逆流や下痢などの消化器系合併症は稀ではなく、機械的合併症や代謝性合併症など、合併症対策を含めた専門的な管理が必要である。滋賀医科大学附属病院では平成15年７月に全科型NSTを稼働し、すでに1000例を超える症例に栄養学的な介入をおこなっている。特に、PEGケアを含めた経腸栄養管理には、NSTとして専門的な介入を続けてきた。今回、滋賀医科大学NSTによる経腸栄養管理の現状と成果について報告する。【対象と方法】滋賀医科大学NSTの対象疾患は、担当医師、担当看護師によるNST依頼、管理栄養士による入院時栄養スクリーニング、臨床検査技師による低アルブミン血症例のスクリーニングから抽出される。必要エネルギーはHarris-Benedict式によるBEEから算出する方法を用いているが、高度侵襲症例、炎症性腸疾患や急性膵炎などの消化器疾患、周術期、低体温療法症例では間接熱量計を用いて安静時消費エネルギー(REE)や呼吸商(RQ)を測定し、適切な栄養投与量の設定に努めている。経腸栄養剤を選択するにあたっては、個々の病態を多方面から評価し、病態別経腸栄養剤や高エネルギー経腸栄養剤に関する専門的な知識を生かしたオーダーメイドの栄養療法を実践している。またPEGについては、病院内共通のクリニカルパスを利用し、投与エネルギーの設定、栄養剤の選択、合併症対策、スキンケアを含めたトータルケアを推進している。【成績】間接熱量測定によるREEを、Harris-Benedict式から算出したBEEと比較すると、重症急性膵炎をはじめとする高度侵襲症例では、発症初期のREEはBEEの平均1.6倍となるが、経過によりREEは急速に低下し、ダイナミックに変化することが分かる。一方、クローン病では、REEはBEEより低値の症例が多く、侵襲症例とは異なった代謝状態であることが分かる。このような病態において、急速に高エネルギーを投与することは脂肪肝などを招くリスクがある。さらにPEG症例では、REEはBEEの0.85倍と有意に低値であり、BEE×活動係数のエネルギー投与では過剰となることも明らかとなった。クローン病や急性膵炎の経腸栄養法では、従来通り成分栄養剤を用いているが、半消化態栄養剤の院内使用量、とくに食品扱いの経腸栄養剤の使用量が増加している。TPN数の減少、糖・アミノ酸・電解質輸液や脂肪乳剤使用量の増加とあわせて、院内の栄養管理法が変化していることが分かる。また合併症対策としては、コアスタッフナースとリンクナースにより経腸栄養ガイドラインが作成され、経腸栄養管理の院内統一化も進んだ。【結論】NSTの活動により、個々の病態や栄養状態に応じた経腸栄養管理の実践が可能となった。

CS-1-1 Barrett食道癌と逆流性食道炎

[1]東海大学消化器外科
○西　隆之[1]、幕内　博康[1]、島田　英雄[1]、千野　修[1]、葉梨　智子[1]、木勢　佳史[1]、釼持　孝弘[1]、田島　隆行[1]、原　正[1]、山本壮一郎[1]、三朝　博仁[1]、武智　晶彦[1]、伊東　英輔[1]、名久井　実[1]、星川　竜彦[1]、河島　俊文[1]、市原　明子[1]、数野　暁人[1]、生越　喬二[1]、今泉　俊秀[1]

［目的］Barrett食道は逆流性食道炎の終末像とも言われており，両者には深い関連があるとされているが，詳細な報告は少ない．検診で発見したBarrett食道・SSBEにつき検討し，逆流性食道炎や食道裂孔ヘルニアとの関係・その程度・Barrett食道・SSBEの頻度などにつき報告する．また，Barrett食道癌の発生に逆流性食道炎がどのように関与しているか明らかにする．

［方法］2年間に同一の検者が,無症状で検診の上部消化管内視鏡検査を施行した899例から,静脈瘤硬化療法例や重複例を除いた657例のうちBarrett食道と診断した2例，SSBEと診断した38例，計40例を対象とした．検討項目は，逆流性食道炎の有無と程度(LA分類), 食道裂孔ヘルニアの有無と程度（幕内の分類），Barrett上皮の長さと周在性などである．またBarrett食道癌に関して，当科32例と本邦報告521例，あわせて553例につき逆流性食道炎との関連を中心に検討した．

［結果］検診で発見されたBarrett食道・SSBE40例の男女比は7:1で，年齢は26～89歳，平均59.9歳であった．逆流性食道炎の合併は22例，58％に認め，LA分類Grade A:25%, Grade B:28%, Grade C:5%であった．食道炎を合併しない症例でも，瘢痕があり過去に食道炎の存在を示唆するものがあった. また, 食道裂孔ヘルニアを全例に認めた. Barrett食道･上皮の頻度は，それぞれBarrett食道0.3%，SSBE 5.8%，計6.1%であった.Barrett上皮の長さは0.5～9.0cm，平均1.5cmで約半数の18例が全周性であった．当科のBarrett食道癌32症例は，全例が食道裂孔ヘルニアを合併していた．逆流性食道炎の合併は23例にみられ，Grade A 18例，Grade B 4例，Grade C 1例であった．

本邦におけるBarrett食道癌553例の男女比は5:1で，年齢は19～95歳・平均63.4歳であった．逆流性食道炎は72%が合併しており，食道裂孔ヘルニアの合併は78%であった．

［まとめ］1.検診でBarrett食道，SSBEに合併する逆流性食道炎の頻度は58%．食道裂孔ヘルニアの頻度は100%であった．逆流性食道炎の合併は程度の差はあるもののほとんどに認められたが，程度はGrade A・Bの軽症型が多く，Barrett食道癌は，必ずしも重症型の逆流性食道炎から発生するとは限らなかった．2.本邦のBarrett食道癌553例について，逆流性食道炎の合併は72%，食道裂孔ヘルニアの合併は78%にみられた．3.Barrett食道・SSBEの形成には両者の存在が深く関与していると考えられた．

CS-1-2 十二指腸液逆流による食道癌発生におけるOxidative stressやArachidonic acidの関与について

[1]近畿大学外科
○橋本　直樹[1]

（目的）食道癌の頻度が過去20年間、急激に増加してきた。食道癌はreflux esophagitisの合併症としてのBarrett's esophagusから metaplasia→ dysplasia→ carcinoma sequenceから発生し、近年Barrett's esophagusと食道癌は十二指腸液の食道への逆流によるといわれている。しかし、十二指腸液の食道への逆流が食道に与えるdamageについての明確な病態は不明である。最近、Oxidative stressやArachidonic acidが動物や人間の発癌に関与しているといわれており、今回Oxidative stressやEicosnoidより、十二指腸液の食道に与える影響について検討を加えた。（方法）Wistar系ラットを用い、胃全摘後、十二指腸を食道に端端吻合し、十二指腸液が直接、食道に逆流する十二指腸食道逆流モデル(EDA) (n=30),Sham ope (Control) (n=10)を作成した。術後、30週目に犠死させ食道組織の病理学的検討、組織増殖活性(PCNA),COX2の免疫染色、PGE2,組織中過酸化脂質(MDA),SOD,Glutathione(GSH)を測定した。（結果）EDAでは、下部食道壁は短縮、肥厚拡張し、内腔は縦走潰瘍がみられ、組織学的にも、びらん、再生肥厚、基底膜過形成がみられ、Dysplasiaや食道扁平上皮癌がみられ、PCNA LIもControlに比し、有意に高値を呈した。また組織中MDAはControlに比し有意に高値を呈した。一方、組織中SOD,GSHはControlに比し、有意に低値を呈した。またArachidonic acidの代謝物のCOX2,PGE2はControlに比し有意に高値を呈した。（結語）Oxidative StressやArachidonic Acidの代謝物はreflux esophagitisや食道癌の発生において重要なmediatorであることが判明した。

CS-1-3 バレット食道と食道腺癌発生におけるfarnesoid X receptorの関与

[1]浜松医科大学内科学第一
○山田 貴教[1]、大澤 恵[1]、高垣 航輔[1]、高柳 泰宏[1]、伊熊 睦博[1]

【はじめに】胆汁酸並びに胃酸の食道への逆流は，バレット食道および食道腺癌の発生に重要な役割を果たすと考えられる．胃酸の逆流による食道粘膜の障害に対しては，プロトンポンプ阻害剤などによる強力な酸分泌抑制の効果が期待されるが，胆汁酸による粘膜障害に関しては，その病態生理や治療についての知見が乏しい．近年，核内受容体である胆汁酸受容体（farnesoid X receptor; FXR ）を介する様々な胆汁の生理活性が示されてきた．また，食道上皮の腸上皮化生には転写因子Cdx2が重要な働きを担っていると知られ，バレット食道発生の初期より発現することが報告されている．我々は，胆汁酸の食道における炎症・発癌への関与を明らかにするため，食道腺癌細胞株を用いて胆汁酸によるCdx2の発現におけるFXRを介した制御について検討した．【方法】食道腺癌細胞株としてBic-1を用い，食道扁平上皮癌細胞株KYSE-70，大腸癌細胞株Caco-2を比較対象とし，通常培養条件下でのCdx2の発現をWestern blot法で半定量的に解析した．胆汁酸の暴露として，ケノデオキシコール酸（CDCA），デオキシコール酸（DCA），コール酸（CA），グルコケノデオキシコール酸（GCDCA）を用い，Cdx-2発現レベルを比較した．また，FXRのアンタゴニストguggulsteroneを用い，Cdx-2発現に与える影響を胆汁酸の有無により比較検討した．【結果】(1) Cdx-2は食道腺癌細胞株Bic-1では，大腸癌細胞株Caco-2に比較して低いレベルでCdx2の発現を認め,食道扁平上皮癌細胞株KYSE-70では発現を認めなかった．(2)Bic-1では，FXRと親和性が高いとされるCDCAおよびDCAの暴露によってCdx2発現はそれぞれ濃度依存性に増強を示した．(3) Bic-1においてCAおよびGCDCAの暴露ではCDCA，DCAに比し，Cdx-2発現への影響が少なかった．(4) guggulsteroneはCDCAおよびDCAによるCdx2発現の増強を，濃度依存性に抑制し，胆汁酸の非存在下でもCdx2の発現を抑制した．【考察】食道腺癌の細胞株において胆汁酸は腸上皮化生の鍵となる転写因子Cdx2の発現を増強し，その増強は胆汁酸受容体FXRのアンタゴニストであるguggulateroneにて抑制された．胆汁酸がFXRを介してバレット食道および食道腺癌の発生過程重要な役割を果たす可能性が示された．更には，FXRはバレット食道および食道腺癌に対する化学予防的治療 chemopreventive therapyのターゲットとなりうることが示唆された．

CS-1-4 腺管分離法を用いた単一腸上皮化生腺管の遺伝子解析

[1]岩手医科大学臨床病理部門、[2]岩手医科大学第一内科
○菅井 有[1]、千葉 俊美[2]、遠藤 昌樹[2]、鈴木 一幸[2]

【目的】腸上皮化生は胃炎の終末像とされている。腸上皮化生は本邦では傍癌病変とされているが、欧米では前癌病変と考えられており、一定の見解は得られていない。腸上皮化生の分子レベルの異常については十分な知見は集積されておらず、不明の点が多い。我々は胃癌症例の前庭部粘膜を用いて、腸上皮化生腺管とその周囲の非腸上皮化生性腺管の遺伝子解析を行った。【方法】20例の胃癌を有する前庭部胃粘膜から腺管分離法を用いて腸上皮化生腺管と非腸上皮化生腺管を分離した。前者はalcian nlue (AB)染色陽性腺管を、後者はAB陰性腺管を各々回収した。正常腺管は胃体部から分離した腺管の中から、AB陰性の腺管を回収して用いた。各々の症例から実体顕微鏡下に１腺管ずつ腸上皮化生腺管5腺管と非腸上皮化生腺管5腺管をそれぞれ回収し、型のごとくDNAを抽出した。回収した各単一腺管群（単一腺管サンプル）と、同一症例から20腸上皮化生腺管と非腸上皮化生腺管を回収しDNAを抽出した群 (代表サンプル)との間で、それぞれ17p、5q、18q、3pのallelic imbalance (AI)及びp53遺伝子変異について解析した（解析サンプル数は単一腸上皮化生腺管5×20=100)。前者はPCR-LOH法で、後者はexon 5-8をdirect sequence法を用いて解析を行った。加えて代表サンプルでのみmethylation-specific PCR法でhMLH1、p16、MGMTのプロモーター領域のmethylationの有無についても解析を行った。【結果】腸上皮化生腺管の代表サンプルでは遺伝子異常はみられなかったが、単一腸上皮化生腺管サンプルでは100単一腺管中17p, 21.8%; 5q, 48.0%; 18q, 31.3%; 3p, 40.4%にAIがみられた。一方非腸上皮化生腺管では代表サンプルでは遺伝子異常はみられなかったが、100単一腺管中17p, 11.1%; 5q, 27.5%; 18q, 23.9%; 3p, 21.3%にAIがみられた。腸上皮化生腺管の代表サンプルでは、hMLH1とMGMTは各々2例にmethylationがみられたが、p16にはみられなかった。非腸上皮化生腺管サンプルでは、hMLH1、MGMT及びp16にはメチル化はみられなかった。p53遺伝子変異は腸上皮化生腺管及び非腸上皮化生腺管にはいずれにもみられなかった。【結語】1) 腸上皮化生腺管の遺伝子異常を初めて解析できた。2) 腸上皮化生粘膜を構成する単一腸上皮化生腺管には早期胃癌に匹敵する遺伝子異常がみられた。3）非腸上皮化生腺管にも遺伝子異常が認められた。

CS-1-5 *Helicobacter pylori* による腸上皮化生、及び胃癌の発生過程におけるEGFRの発現についての検討

[1]日本大学消化器肝臓内科、[2]日本大学病理学
○中島　典子[1]、伊藤　陽子[1]、絹川　典子[2]、根本　則道[2]、森山　光彦[1]

Helicobacter pylori(H. pylori) による持続的感染は慢性胃炎や消化性潰瘍、さらには胃癌の発現に関連していると考えられている。胃癌の発生モデルはこの菌の長期感染によって慢性胃炎を発症し、その後、萎縮性胃炎、腸上皮化生と経て最終段階として胃癌を発症させると報告されている。一方、胃粘膜においてはEpidermal Growth Factor(EGF)は胃粘膜上皮の再生において重要な因子であり、このレセプターであるEGFRの発現の亢進が潰瘍などの胃粘膜傷害からの修復において需要な作用を有している。一方、EGFRは種々の悪性新生物に発現が認められ、胃癌においてもその過剰発現が予後や転移に影響していると報告されている。Interleukin-16(IL-16)はCD4 T細胞の活性誘発作用を有し、種々の慢性炎症性疾患においてその発現が確認されている。【目的】今回我々はこの慢性胃炎､腸上皮化生、胃癌におけるEGFRの発現について、また細胞培養系を用いて、*H. pylori* およびIL-16による胃粘膜細胞回転に対する効果とEGFRの発現について検討した。【方法】内視鏡的に採取された胃粘膜を病理学的に慢性胃炎、腸上皮化生、胃癌に分類し、EGFRは組織免疫学的手法を用いてその発現の差異を検討した。またin vitroにおける検討では､AGS細胞を用い、*H. pylori* , IL-16を組み合わせて投与し, 細胞回転はBrdUの取り込み率にて、またEGFRの発現をELISAおよびRT-PCR法にて検討した。【成績】慢性胃炎においてEGFRの発現は*H. pylori* 感染により優位に亢進した。しかし、*H. pylori* 感染胃粘膜においてはEGFRの発現は慢性胃炎、腸上皮化生では優位差を認めなかった。　胃癌では慢性胃炎、腸上皮化生に比較してEGFRの発現は優位に亢進した。　vitroにおける検討では*H. pylori* 感染によってAGS細胞の増殖は抑制されたが、IL-16を更に加えるとそのH. pylori感染によって抑制された細胞増殖は亢進した。またEGFRの発現も蛋白、mRNAともに*H. pylori* 感染によってその発現は抑制されたが、IL-16の更なる投与を加えるとその菌の感染によって抑制されたEGFRの発現が亢進した。【結論】*H. pylori* 感染による胃癌の発生過程において、胃粘膜におけるEGFRの発現が一つの誘導因子になりうることが示唆される。また*H. pylori* 感染による胃粘膜による細胞増殖の亢進はサイトカインの発現に影響されており、この一つであるIL-16の発現も重要な因子である。感染によって誘発された炎症が増殖因子の発現を誘発させ、胃粘膜において細胞回転を亢進させることが、胃癌の発生過程に一因であることが示唆される。

CS-1-6 選択的COX-2阻害剤による*H. pylori* 感染胃癌モデルにおけるHPG(heterotropic proliferative glands)発生抑制の検討

[1]日本医科大学消化器内科
○二神　生爾[1]、河越　哲郎[1]、進藤　智隆[1]、濱本　達彦[1]、梅沢まり子[1]、植木　信江[1]、楠　　正典[1]、Gudis Katya[1]、三宅　一昌[1]、津久井　拓[1]、坂本　長逸[1]

（目的）腸型胃癌は、腸上皮化生を母地とする胃粘膜から誘導されると考えられているが、HPG(Heterotrophic proliferative glands)は消化管幹細胞から直接誘導された病変であると推定されている。HPGはヒトのGCP(Gastritis cystica profunda)に相当する前癌病変であると考えられ、*H. pylori* 長期感染MG(Mongolian gerbil)モデルにおいて高頻度に発現していることが知られている。そこで今回われわれはHPGに着目することでMGモデルにおいて胃癌発生に果たす消化管幹細胞の役割を検討した。（方法）52匹のMGを立松らの報告に基づき、MNU30ppmを隔週で計10w投与した群(MNU単独投与群, n=10), MNU30ppmを隔週で計10w投与後*H. pylori* を感染させた群(*H. pylori* +MNU投与群, n=20), MNU30ppmを隔週で計10w投与後*H. pylori* を感染させ、さらに感染後7w後よりcelecoxib(1500ppm)を継続投与した群(celecoxib投与群, n=22)の3群に分類した。各群のMGは54wで屠殺し、誘導された胃癌はH&E染色およびp-53の免疫染色によって評価した。HPGに関してはH&E染色によりcystic dilatationを示し,p-53が陰性である病変とした。腸上皮化生の程度はAlcian Blue-PAS染色およびCdx2の免疫染色を行い、score化した。また、胃粘膜中のCOX-2の発現については免疫染色, western blot法およびCOX活性を測定した。さらに胃粘膜組織中のIkB α のリン酸化の程度をwestern blot法で評価した。（結果）胃癌およびHPGの発現は*H. pylori* +MNU群ではそれぞれ65%, 90%であり、celecoxib投与群では23%, 55%と共に有意に抑制されていた。COX-2の発現は腸上皮化生・胃癌細胞・HPGに局在していた。但し, HPGにおけるCOX-2発現は腸上皮化生や胃癌細胞に比較して弱い傾向にあった。一方Cdx2の発現は腸上皮化生・胃癌細胞において局在が認められたが,HPGでは殆ど認められなかった。また胃粘膜組織中COX-2, Cdx2およびIkB α リン酸化の発現量は*H. pylori* +MNU投与群に比較してcelecoxib投与群で有意に抑制されていた。（結論）HPG発現には胃粘膜中に誘導されたCOX-2発現が一部関与している可能性が示唆された。HPG発現の機序解明にはさらなる検討が必要であると考えられた。

CS-1-7 Musashi-1の*H. pylori*感染、非感染胃粘膜での発現及び分化、増殖、アポトーシス、癌進展に及ぼす影響の検討

[1]関西労災病院内科、[2]大阪大学消化器内科学、
[3]大阪大学保健学専攻機能診断科学、
[4]りんくう総合医療センター市立泉佐野病院
○村田 浩昭[1,2,3]、川野 淳[4]、辻井 正彦[2]、松岡 雅代[3]、中村 徹[3]、江口 寛[3]、辻 晋吾[2]、伊藤 敏文[1]、林 紀夫[2]

【目的】Musashi-1（MSI-1）は神経幹細胞に発現するRNA結合蛋白であるが、我々は胃におけるMSI-1の発現およびその分化、増殖に与える影響を本会で報告してきた。今回、MSI-1の*H. pylori*感染、非感染胃粘膜での発現、及び分化、増殖、アポトーシスに及ぼす影響を総括して報告する。【方法】内視鏡にてヒト胃体部、前庭部粘膜を生検し、RT-PCRによりMSI-1の発現量を、免疫染色、in situ hybridizationにより発現部位を検討した。MSI-1発現をupdated-Sydneyシステムの各マーカーと比較した。野生型、CagAまたはVacAをKOした*H. pylori*株の感染によるMSI-1の発現を検討した。RGM１、AGS胃上皮細胞にMsi-1を強制発現させ、分化（腸上皮化生）、増殖、アポトーシスのマーカーの発現をRT-PCR、Western Blottingにて、細胞数をWST-8アッセイにより、soft agar内でコロニー形成能を計測した。actinomycin D、H2O2を添加培養してアポトーシスを惹起し、アポトーシス細胞をHoechst33342染色、フローサイトメトリーにより検討した。caspase-3、-9の発現をAssay Kitにより検討した。【成績】胃体部粘膜にて*H. pylori*感染者では非感染者より有意に高いMSI-1発現を認めたが、前庭部では差はなかった。胃底腺領域では壁細胞マーカーH+,K+-ATPase陰性細胞に一致してMSI-1が発現し、腺の底部に主に発現を認めた。それに加えて、特に*H. pylori*感染胃では、胃底腺の増殖帯にあるKi-67陽性細胞と一部一致してMSI-1の発現が認められた。前庭部においては、腸上皮化生部と重なってMSI-1の発現を認めた。胃底腺領域でのMSI-1発現は、*H. pylori*のdensityと有意に正相関したが、好中球数、リンパ球数、萎縮度、腸上皮化生度とは相関はなかった。*H. pylori*感染では、CagAを有する株で強くMSI-1が誘導された。RGM1-Msi-1細胞においては、腸型細胞の転写因子Cdx-2発現が誘導され、siRNAにより抑制が確認された。また、ERKのリン酸化抑制、サイクリンD1の発現低下を伴った細胞数増加の抑制が確認された。その一方、AGS-Msi-1細胞においては、ERKはリン酸化を受け、細胞数は対照と比較して有意に増加した。また、soft agar内で、有意に大きなコロニーを形成した。抗アポトーシス作用を呈するBcl-2が誘導され、アポトーシス誘導因子のBax、Badの発現は低下した。アポトーシス誘導刺激下では、AGS-Msi-1細胞は対照と比較してアポトーシス細胞は減少し、caspase-3, -9の活性誘導は有意に抑制された。【結論】MSI-1は、特に*H. pylori*感染胃体部に強く発現し、一部増殖細胞に発現が認められ、細胞増殖を刺激すると考えられた。CagAはその作用の一部を担うと考えられた。その一方、異なる条件下では細胞増殖は抑制され、腸上皮化生を発生させる分化誘導因子としての可能性が示された。また、MSI-1はアポトーシス抵抗性を賦与し、癌の進展に寄与する可能性も示された。以上、MSI-1は胃上皮細胞の分化、増殖、アポトーシスなどを制御し、その働きは環境条件に大きく依存する可能性が推察された。

CS-1-8 高脂肪食による大腸発癌の促進とアディポネクチン、炎症性サイトカインの関係についての検討

[1]横浜市立大学消化器内科
冨本 彩子[1]、藤澤 聡朗[1]、○遠藤 宏樹[1]、米田 恭子[1]、野崎 雄一[1]、秋山 智之[1]、藤田 浩司[1]、高橋 宏和[1]、斉藤 聡[1]、中島 淳[1]

【背景】近年の研究で脂肪食摂取・肥満では、脂肪組織から分泌されるアディポネクチンが低下し、炎症性サイトカインが増加する。このことが大腸発癌に関与すると報告されているが､実際の腸上皮には必ずしも炎症はない｡そこで、我々は炎症以外の要素、アディポネクチンに注目し、発癌促進のメカニズムを検討した。【方法】アディポネクチンノックアウトマウス（KO）とワイルドタイプ（WT）を用いて化学発癌モデルを作成し、普通食と高脂肪食付加を行い、大腸前癌病変であるACFと大腸ポリープの数、大腸上皮の増殖についてはBrdU indexで比較した。また、細胞増殖に関与する大腸上皮の蛋白発現、遺伝子発現を比較検討した。【結果】普通食下では発癌促進作用はKO、WT間で差は認められなかったが、驚いたことに高脂肪食下ではKOでACFの数、ポリープの数が増え、浸潤癌も認められ、BrdU indexも増加していた。上皮の増殖に関与する遺伝子であるcyclinD1、c-mycはその発現に差はないが、蛋白発現レベルで差を認めたことより、蛋白翻訳を制御するMammalian target of rapamycin(mTOR)経路に注目し、活性化を見たところ、このmTOR経路の蛋白は有意に活性化していた。【考察】今回我々はアディポネクチンがない状態で高脂肪食付加を行うことで、mTOR経路が促進され、大腸発癌が促進されることを証明した。この結果は大腸発癌においてエネルギーの過剰が、炎症のない状態での上皮回転の亢進に関わるという分子メカニズムにせまることのできた新たな知見であり、今後の癌治療の分野に新たな展開をもたらすものと考える。

CS-1-9　脂肪酸組成と酸化ストレス・大腸発癌

[1]佐賀大学内科
○白石　良介[1]、藤瀬　剛弘[1]、黒木　　司[1]、柿本　隆志[1]、岩切　龍一[1]、藤本　一眞[1]

【目的】近年わが国では大腸癌の顕著な増加，食生活の欧米化による脂肪摂取量の増加が認められる．また，発癌，進展のメカニズムとして酸化ストレス，COX-2，iNOS，摂取脂肪酸組成などの関連も報告されている．今回我々は様々な種類の不飽和脂肪酸を長期摂取することによる発癌の誘導，進展におけるそれぞれの促進・抑制効果のメカニズムを背景粘膜を中心に検討し，加えてNSAIDや抗酸化剤など発癌予防物質の検討を行った．【方法】6週齢雄性SDラットを用い，azoxymethane(AOM)投与群(15mg/kg，腹腔内投与，週1回，2週)と非投与群に分け，餌の脂肪含量および種類により対照群，10%コーン油(ω-6系多価不飽和脂肪酸)群，10%オリーブ油(ω-9系多価不飽和脂肪酸)群，10%牛脂(飽和脂肪酸)群，10%魚油(ω-3系多価不飽和脂肪酸)群の5群に割り付けた．投与後12週にabberant crypt foci(ACF)の発生数を，44週において腫瘍数や周辺非腫瘍部背景粘膜における増殖能(BrdU取り込み)を検討した．また，大腸粘膜の脂質酸化度(TBARS)，酸化ストレスに伴うDNA障害(8-OHdG免疫染色)，Wnt signaling関連分子(β-catenin，Wnt2，Wnt5a)，COX-2，iNOSなどの非腫瘍部大腸粘膜における発現(Western blot)を検討した．さらに発癌を最も促進した牛脂群において，飲水中に還元型グルタチオン(GSH)を1%投与した群とCOX-1阻害剤(0.12% Mofezolac)を餌に混合した群でACFおよび腫瘍の発生数を検討した．【結果】12週におけるACF発生はAOM投与群において対照群と比較し，コーン油群，牛脂群では有意に増加し，オリーブ油群，魚油群では低下した．44週における腫瘍発生数においても同様の結果であった．大腸粘膜の脂質酸化度はコーン油群，牛脂群において増加が見られた．非腫瘍部粘膜におけるBrdU取り込みではAOM投与群で明らかに亢進し，さらにコーン油群と牛脂群では増強された．通常，BrdU取り込み細胞は陰窩底部に認められたが，牛脂群では陰窩中部まで広がり，陰窩上部にも取り込み細胞を認めた．Wnt signalingではAOM投与により細胞質内β-catenin，cyclin D1の発現増加を認め，コーン油群と牛脂群で増強された．牛脂群では，COX-2やiNOSの発現増加を認めた．また，牛脂にGSHおよびCOX-1阻害剤を付与した群では，牛脂単独群と比較し両群においてACF数の有意な低下を認めたものの，腫瘍発生に関しては有意差は見られなかった．またGSH群で12週時に有意なTBARS低下を認めた．【考察】AOMによるラット大腸癌の発生について飽和脂肪酸を多く含む牛脂およびω-6系多価不飽和脂肪酸を多く含むコーン油には促進作用があることが判明し，その一因としてWnt signalingの亢進に伴う増殖能亢進が考えられた．酸化ストレスについては大腸粘膜の脂質酸化度，DNA障害の増加が促進作用の一因と考えられ，抗酸化剤投与も興味深い結果が得られた．さらにCOX-1，COX-2，iNOSなどが関与し，摂取脂肪酸の違いにより大腸発癌に及ぼす影響が異なることが示唆された．

CS-1-10　「非特異的炎症ーパネート細胞化生ー大腸腺腫・癌発生」なるNew Sequence Theoryの提唱

[1]順天堂大学附属静岡病院病理診断
○和田　　了[1]

【目的】大腸パネート細胞化生（PaM）は炎症に誘発された現象と捉えられ、潰瘍性大腸炎粘膜で高率に見られるものの、特異的炎症に限って生じる組織形態学的異常ではない。我々は、これまで、PaMが通常の大腸腺腫・早期癌の隣接粘膜によく見られ（病理と臨床、1989年）、かつ、微小サイズの大腸腺腫・早期癌の約20%に出現すること（Acta Pathol Jpn ・1992年）、さらに、大腸腫瘍とPaMの共存性が日本人よりも米国白人・ハワイ日系人で有意に高率であること（1990年時の検索より）（J Gastroenterol Hepatology・1994年）等を報告し、大腸腺腫・癌とPaMの相関性が比較的高いことに注目してきた。今回、以下のような分子生物学的手法を用いて、両者間の因果関係が見出せるか否かについて総合的に検討した。【方法】通常の光学顕微鏡下でPaMを発見し、同52ヵ所を検討対象とした。これらPaM部をmicrodissection法的に採取し、型どおりの方法からDNAを抽出し、まず、enriched polymerase chain reaction-enzyme linked mini-sequence assay法からK-ras mutationの有無を調べ、続いて、high resolution fluorescenced labeled polymerase chain reaction primer法から3種 のmicrosatellite marker（D2S123, D17S250, D5S346：NCIが推奨しているmicrosatellite markerのうちのdinucleotide型 ） のloss of heterozygosity（LOH-MS）の有無を調べた。【成績】1. PaMの28.9%（15/52ヵ所）でK-ras mutationが認められた（11ヵ所：GGTからAGTに変異, 4ヵ所:GGT からGATに変異）。2. PaMの40.4%(21/52ヵ所）でLOH-MSが認められた（D2S123:35.4 %, D17S250:13.7%, D5S346：0%）。【結論】以前および今回の検討から、大腸パネート細胞化生と大腸腺腫・癌発生には、相関性のみならず、因果関係があり得るものと推され、「非特異的炎症－パネート細胞化生－大腸腺腫・癌発生」なるNew Sequence Theoryを提唱する。同時に、炎症原因の追及は大腸癌の予防・治療に重要であると考えられた。

CS-1-11 消化器癌の進展・転移に対する骨髄由来細胞の関与についての検討

[1]大阪大学消化器内科学、[2]泉佐野市立病院
○石井 修二[1]、辻 晋吾[1]、辻井 正彦[1]、近藤 純平[1]、中島佐知子[1]、由雄 敏之[1]、新崎信一郎[1]、柄川 悟志[1]、西田 勉[1]、垣内 佳美[1]、飯島 英樹[1]、川野 淳[2]、林 紀夫[1]

【目的】消化器癌において、腫瘍内には腫瘍細胞以外に血管内皮細胞・リンパ球・線維芽細胞など非腫瘍細胞が存在する。これらの非腫瘍細胞は、腫瘍進展時において重要な役割をはたす。しかしながら、これらの細胞の起源は詳細には明らかにされていない。また、骨髄由来幹細胞は多分化能を有すると報告されている。腫瘍進展時における腫瘍と骨髄細胞との関連は不明な点が多く、治療との関連を評価する適切なモデルはない。そこでGFP陽性骨髄移植マウスに皮下腫瘍または転移性肝腫瘍を作成し骨髄細胞の役割を検討した。また、骨髄由来細胞と腫瘍細胞が癒合するかどうかを検討した。【方法】GFP transgenic mouseより骨髄細胞を採取し、致死量の放射線投与をしたC57BL/6マウスに骨髄移植を行い、キメラマウスを作成した。キメラマウスに同マウス由来の大腸癌細胞のMC38を皮下接種、または脾内接種し、それぞれ皮下腫瘍、転移性肝腫瘍を作成した。腫瘍増大後、灌流固定し凍結切片を作成しCD45、CD31、α-SMA、vimentin、CD3、F4/80にて免疫染色をし細胞の同定を行った。また、MC38にpDsRed遺伝子を導入したMC38pDsRed細胞を樹立し、キメラマウスの皮下に接種し、腫瘍細胞とGFP陽性骨髄細胞間にfusionが起こるかを検討した。【結果】両モデルで多くのGFP＋骨髄細胞が動員され、約90%はGFP＋CD45＋の血球系細胞であり、その内GFP＋F4/80＋細胞であるマクロファージが約9割であり、GFP＋CD3＋細胞であるTリンパ球が約1割を占めていた。残り数％はGFP＋α-SMA＋またはGFP＋vimentin＋で筋線維芽細胞ないしは線維芽細胞に分化していた。GFP＋CD31＋で血管内皮細胞に分化した細胞は認めなかった。また、DsRed＋GFP＋MC38細胞は皮下腫瘍モデルにおいて認めず、腫瘍細胞と骨髄細胞のfusionは認めなかった。【結論】腫瘍組織には骨髄由来細胞が動員されており、その多くは血球系細胞と間葉系細胞に分化していた。また、腫瘍と骨髄由来細胞の融合はみられなかった。本モデルは腫瘍-間質反応における骨髄由来細胞の役割や薬剤の影響を知る上で有用となると考えられた。

CS-1-12 炎症と発癌 (colitis associated cancer) における骨髄の役割

[1]札幌医科大学第一内科、[2]札幌医科大学がん研分子生物学、[3]札幌医科大学
○中垣 卓[1]、田中 浩紀[1]、永石 歓和[1]、細川 雅代[1]、後藤 啓[1]、山下健太郎[1]、山本 博幸[1]、有村 佳昭[1]、篠村 恭久[1]、佐々木泰史[2]、今井 浩三[3]

【背景と目的】Wangらによりヘリコバクター持続感染による慢性胃炎における胃癌は骨髄由来細胞がその起源であると報告された（Science 306 Nov 2004）．また，Ricci-VitianiらおよびO'Brienらによって大腸癌におけるCD133+ cancer stem cellsの存在が報告されている(Nature 445 Jan 2007). 一方，最近では，Taketoらによって，SMAD4欠損マウスの癌浸潤先進部に幼若なCD34+ 骨髄由来細胞が動員され，matrix metalloproteinasesを産生することで癌の浸潤･転移を助けるとの報告もある（Nat Genet 39 Apr 2007）．しかしながら，炎症と発癌，とくに炎症性腸疾患の発癌における骨髄の役割については未だほとんど解明されていない．これまでに，われわれはラット実験腸炎において骨髄間葉系幹細胞（mesenchymal stem cell: MSC ）が細胞融合により腸上皮幹細胞（intestinal stem cell: ISC ）に取って代わる可能性を報告してきた（特許出願中）．今回は，colitis associated cancerおける骨髄（とくにMSC)の役割を明らかにすることを目的として，われわれは以下の2つの対立仮説を設定して検討することとした．1．発癌物質azoxymethane (AOM), 1,2-dimethylhydrazine (DMH), N-ethyl-N-nitrosourea (ENU ）の標的細胞をMSCはレスキューし発癌を予防できる．2．cell fusionを起こした腸上皮幹細胞は遺伝的に不安定であり発癌しやすい（cancer stem cells の起源？）．【方法】ラットに前処置後eGFP labeled MSCを移植するモデルを用いて，発癌予防および発癌実験を施行し，発生した腫瘍数，大きさ，組織病理学的検査およびGFP発現の有無について検討する．前者は，発癌物質AOM，DMH，ENUを腹腔内に単回投与し，その標的細胞をMSCはレスキューし発癌を予防しうるか否か．後者は，cell fusionを起こした後のISCに前述の発癌物質を暴露し発癌しやすいか否かをそれぞれ検討する．【成績】これまでの予備的な検討では，上記発癌物質はいずれも腸上皮幹細胞を傷害し，かつ，MSCは移植3日目には傷害（幹）細胞をレスキューしえた．今後長期的に経過観察後詳細な検討し，また発癌実験に関しても触れる予定である．【考察】真のISCが傷害を被り，かつ，クリプトに内在する幹細胞の階層的な維持機構が破綻した場合に，MSCが傷害ISCの利他的アポトーシスをレスキューするならば，本研究は非常に独創性の高い研究となることが期待される．また，反対に炎症性微小環境においてMSCのレスキューが諸刃の剣として発癌に寄与するならば，腫瘍細胞のGFP発現からそのclonalityを解析することによりMSCの発癌における寄与度や炎症と発癌におけるcancer stem cellsを推定できる可能性もある．【結論】炎症と発癌，とくにcolitis associated cancerにおいても骨髄はその発癌過程のactive participantであり，その役割の解明は再生医療の観点からの炎症による発癌メカニズム解明につながるものと期待される．

CS-2-1 大学病院におけるdyspepsia患者への診療フローチャートの作成

[1]大分大学総合診療部
○塩田 星児[1]、村上 和成[1]、高山 明子[1]、八坂 成暁[1]、沖本 忠義[1]、兒玉 雅明[1]、藤岡 利生[1]

【目的】2005年米国消化器病学会のFD治療ガイドラインでは、警告症状のない55歳以下のdyspepsia患者には*H. pylori*感染を検査し、陽性の場合は除菌治療、陰性の場合はPPIが推奨されている。日本におけるFDガイドライン作成のためにも、日本のdyspepsia患者の*H. pylori*陽性率の把握および内視鏡所見の検討が必要と考えられ、今回、大学病院を受診するdyspepsia患者からFDについて検討した。
【方法】2002年から2006年にわたり当院総合診療部を受診した初診患者(4331名)全例に対し*H. pylori*尿中抗体法で尿中抗体を測定し、全患者のうちdyspepsia患者における陽性率を解析した。また*H. pylori*感染の有無と内視鏡所見について検討した。
【成績】初診患者4331名(平均年齢53歳)全体での*H. pylori*陽性率は51%であり、10歳台で15%、20歳代で20%、40歳代で48%、50、60、70歳代では60%台を超えていた。80歳代では抗体陽性率は軽度低下した。そのうちdyspepsiaを主訴とし来院した患者(258名)での*H. pylori*陽性率は低い傾向にあり、特に69歳以下の男性では年齢を調整しても有意に陽性率が低かった。内視鏡所見(366名)の検討では*H. pylori*陰性者では消化性潰瘍、胃癌を認める頻度は低く、FDと考えられる患者は78%と、*H. pylori*陽性者(67%)より有意に高かった。特に69歳以下で胃癌や活動性の消化性潰瘍を認める症例はなかった。*H. pylori*陽性者では胃癌は4%認められ、32歳の症例もあった。また胃癌患者の中には警告症状のないものもいた。
【結論】大学病院を初診するdyspepsia患者について検討した。40歳代での*H. pylori*陽性率は40%台と以前の報告と比べ低下しており、今後*H. pylori*感染率はさらに低下することが考えられる。dyspepsiaにて来院する患者は*H. pylori*陰性者が多いことから、dyspepsia患者は今後も減少しないことが示唆された。*H. pylori*陰性者では器質的異常は少ないこと、*H. pylori*陽性者では消化性潰瘍や胃癌を認める頻度が高いこと、日本では早期胃癌で見つかることもあり、それらには警告症状を認めないことから、dyspepsia患者への診療フローチャートとして以下のような方法が考えられる。
1)*H. pylori*の有無を尿中抗体法で確認
2)検査で陽性の場合(年齢を問わず)や、陰性であっても70歳以上であれば上部消化管内視鏡検査
3)検査で陰性で69歳以下であればまずは薬物治療、改善がなければ上部消化管内視鏡検査

CS-2-2 機能性ディスペプシアにおける当科での診療フローチャート

[1]大阪市立大学消化器器官制御内科学、
[2]大阪医科大学第二内科
○富永 和作[1]、越智 正博[1]、谷川 徹也[1]、斯波 将次[1]、渡辺 俊雄[1]、藤原 靖弘[1]、押谷 伸英[1]、樋口 和秀[2]、荒川 哲男[1]

機能性ディスペプシア(FD)の病態生理は、胃酸分泌、*H. pylori*感染、消化管運動機能、心理社会的ストレス、精神神経症状、自律神経機能など多因子が複雑に絡んでいる。欧米を中心にした治療指針は、除菌療法あるいは酸分泌抑制剤の有効性を示すデータが数多く認められるが、その感染率あるいは基礎酸分泌の相違などから、欧米で示された治療指針を本邦において、全面的に受け容れることはできないことも事実である。その中で、治療指針を設定するに当たって、個々のFD病態生理との因果関係やその密接性を、患者個々において客観的に図る診断法の普及や評価指針も確立されていないこともまた事実である。このように、十分とは言いきれないインフォームドコンセントの中、FD治療が施され、幸いにも効果が得られたとの報告も多々認められるが、その一方で効果が得られないならまだしも、効果なく症状が増幅され、ドクターショッピングせざるを得ない“FD難民”も現状では数多く認められている。つまり症状の改善を目的とすることはいうまでもないが、種々検査等で病態把握に至るまでの期間に症状を増悪させない対処法も、本疾患には重要と考えられる。そこで、われわれの教室において施行してきた個別に病態生理を認識するために必要な検査法とその進め方についてを再度考察し、現在に至るまでに積み重ねてきた治療成績データをもとに、種々の治療法の有効性と可能性について既知の報告と比較検討し報告する。これら検査手段・検査法からFD治療薬の一次・二次選択性などを一連の流れとして、われわれの教室でまとめた診療フローチャートについて紹介したい。

CS-2-3 *Helicobacter pylori* 感染とGERDを考慮した機能性ディスペプシアの診療フローチャート

[1]社会保険滋賀病院内科
○中島　滋美[1]

（背景と目的）日本では、欧米と異なり*Helicobacter pylori*（*Hp*）感染率が高い。しかも、除菌によりdyspepsia症状が改善することもある。したがって、日本では*Hp*感染を考慮したdyspepsiaの診療計画を立てる必要がある。ただし、健康保険の適用には制限があるので、消化性潰瘍を有さないdyspepsia患者の*Hp*検査や除菌には、保険のルールを侵さない診療を行なう必要がある。（方法）1．Dyspepsia患者の来院から、2．器質的疾患の除外、3．*Hp*感染の診断、4．*Hp*感染者の自費除菌、5．機能性ディスペプシア（FD）の診断、6．胃食道逆流症（GERD）の除外、7．*Hp*除菌以外の治療まで、順序だててフローチャートを作成した。（結果）フローチャートの流れは以下のようになった。1．患者の来院と問診：問診によりdyspepsia症状を把握する。2．器質的疾患の除外：上部消化管内視鏡検査等を施行して器質的疾患を除外する。また、生検を行う場合には3点生検を追加し、*Hp*感染の有無を病理組織学的診断する。生検を行わない場合には、内視鏡所見から*Hp*感染の有無を類推する。3．*Hp*感染の診断：内視鏡的生検で*Hp*感染の有無を診断するが、生検を行わなかった場合や生検で感染診断が出来なかった場合には、希望者に自費で*Hp*検査（別の日に尿素呼気試験など）を行う。4．*Hp*感染者の自費除菌：日本ヘリコバクター学会の2007年のコンセンサスに従い、混合診療とならないように自費で除菌する。5．FDの診断：*Hp*感染陰性症例、除菌後非改善症例、および除菌拒否症例に関して、ROME-III系統的質問票によりFDの診断を行う。6．GERDの除外：GERDを疑わせる症状がある場合には、プロトンポンプ阻害剤（PPI）を使用して症状の改善を調べる。7．*Hp*除菌以外の治療：症状に応じてPPI、H2レセプター阻害剤、prokinetics、抗うつ剤などを使用して症状の経過を見る。（結論）FDの診療フローチャートに*Hp*感染とGERDを考慮することにより、日本人の特徴にあわせたFDの標準的診療が可能である。

CS-2-4 機能性ディスペプシアにおける飲水超音波検査を用いた治療指針

[1]北海道大学消化器内科学、[2]北海道大学光学医療診療部、[3]北海道大学診療支援部検査部
○幡　有[1]、西田　麗[1]、今井　亜希[1]、吉田　武史[1]、高木貴久子[1]、廣田ジョージョ[1]、桂田　武彦[1]、鎌田　豪[1]、武田　宏司[1]、浅香　正博[1]、小野　尚子[2]、中川　学[2]、清水　勇一[2]、加藤　元嗣[2]、西田　睦[3]

機能性ディスペプシア（functional dyspepsia、以下FD）の病態評価として、飲水超音波検査を開発した。この飲水超音波検査は超音波法と飲水テストを同時に施行する検査で、近位胃を中心に観察して適応性弛緩ならびに知覚、排出能を同時に評価することが可能である。飲水超音波検査は低侵襲で検査時間が約20分と外来検査として応用可能である。飲水超音波検査の方法は、6時間以上の絶飲食で仰臥位を基本として、同じ高さに設置したストローを用いて飲水を行う。飲水量は2分間毎に200mlとし、800ml（検査開始8分後）に達した時点で終了とした。飲水が不可能と自己判断した場合には途中で終了とした。エコープローブにて脾臓をウィンドウとし、近位胃が最大径で観察される箇所を描出する。2分間の飲水毎に胃窮隆部の断面積を測定し、同時に腹部症状をVAS(visual analog scale)（0＝無症状～10＝上腹部症状（腹部膨満感や心窩部痛など）のため飲水が不能）にて評価する。飲水終了後（または中止後）は、さらに5分後、10分後に胃前庭部断面積の測定を行う。終了直後の近位胃断面積を100％とし、その面積の変化率を測定する。健常人の平均胃窮隆部断面積±2SDは開始前2.52±9.62 cm2、2分後28.84±34.13 cm2、4分後55.03±27.89cm2、6分後75.97±22.67cm2、8分後99.54±32.5cm2で、この値を胃適応弛緩の正常範囲と設定した。知覚も同様に健常人平均VAS値±２SDを正常範囲と設定した（開始前0、2分後0.63±3.07、4分後1.42±4.13、6分後2.32±5.62、8分後3.35±4.63）。飲水終了10分後の胃穹窿部断面積の変化率±2ＳＤは71.04±33.93％であり、これを越えるものを排出遅延群とした。2006年8月～2007年7月まで当施設においてRomeIII基準にてFDと診断された患者群42名（B1a25名、B1b15名、その他2名））に施行した。FD患者で適応性弛緩障害、胃排出遅延、知覚異常が認められた症例はそれぞれ8例、4例、28例であり、1.検査開始早期から自覚症状が出現しやすい傾向、2.B1b群はB1a群に比べて胃適応性弛緩の障害の頻度が高い傾向が認められた。この飲水超音波検査によって、FD患者の病態を、知覚障害、適応性弛緩障害、胃排出障害、障害なしの4群に分けることができ、それぞれの障害に対する薬物治療を第一選択としてFDの治療指針を構築することが可能と考えられた。

CS-2-5 Postprandial Distress Syndromeの胃排出異常から考える診療フローチャート

[1]群馬大学病態制御内科学、[2]群馬大学光学医療診療部
○財　裕明[1]、下山　康之[2]、前田　正毅[1]、名越　淳人1、保坂　浩子[1]、河村　修[1]、草野　元康[2]

【目的】胃排出・運動異常、gastric accommodationの障害と、FD患者の病態生理に関する興味は変遷してきたが、dyspepsia症状の出現と直接つながる「原因」は未だ不明な点も多い。Rome III基準ではFD のEPS (Epigastric Pain Syndrome)は内臓知覚過敏および酸関連疾患として捉える方向が示されている。一方、PDS (Postprandial Distress Syndrome)に対する治療戦略に関しては、gastric accommodationの改善を念頭に置いたセロトニン作働薬の投与、prokineticsの投与が部分的な効果を得られるといった旧来の知見を超える新たな事実には乏しいのが現状である。今回我々はFDのPDS患者において、特に食後早期から中期（試験開始後約2時間）の胃排出異常に焦点をあて、診療フローチャート作成のための一助とすべく、病態生理の観点からの検討を試みた。【方法】対象は健常人23名、FD(PDS type)患者11名。400kcal/400mlの液状試験食を100mgの13C sodium acetateで標識。連続的な呼気採取による胃排出測定を行った。得られた%dose/h曲線に対しGaussian法によるmulti curve fittingを行い、各タイムポイントにおける%dose/h曲線の微分値（傾き）を算出し胃排出速度の検討を行った。【成績】1)健常人で29.4±1.8分、FD患者で27.6±4.2分において、カーブフィットした%dose/h曲線の傾き（微分値）が0～peakを通る直線の傾きを下回った。このポイントを%dose/h曲線の変曲点(Inflection Point; IP)と定義し、その時間を抑制発生時間(Inhibition emerging time; I-e time)と定義した。0～I-e timeをearly phase、I-e time～peak timeをmiddle phaseとし、胃排出全体の過程を分類した。2) 健常群におけるearly phaseの%dose/h曲線の傾きの平均値+1SDを上回るFD症例が11例中3例存在し、いずれも胃排出遅延が存在した。3)健常群におけるmiddle phaseの%dose/h曲線の傾きの平均値+1SDを上回るFD症例が11例中4例存在した。【結論】PDS typeのFD患者の中には、食後早期の早すぎる胃排出および食後中期の不十分な胃排出抑制を示す症例が存在した。PDS患者における病態生理として、このような胃排出異常により胃液との十分な混和を欠いたまま上部小腸へ摂取物が急速に移動し、過剰な負荷を上部小腸へ与えている可能性が推測された。FD患者の診療フローチャートを考えるとき、PDSの患者に対しては、食事摂食前後のどのタイミングにおける胃排出の調整が必要なのかを検討する必要がある。

CS-2-6 慢性膵炎の潜在性を考慮したFunctional Dyspepsia(FD)の診断の重要性

[1]労働者健康福祉機構関西労災病院内科
○伊藤　敏文[1]、村田　浩昭[1]、伊藤　善基[1]

【目的】上腹部症状の持続する訴えを臨床上多く経験する。その際消化管の器質的疾患を除外した上でＦＤと診断している。一方、同様の症状を認めた際に慢性膵炎、特に慢性膵炎臨床的疑診例が従来考えられていたより多くの頻度に認められることを報告し、疑診例から、準確診例や確診例に進行することを報告してきた。しかしながら、ＦＤを診断する際の慢性膵炎との鑑別法は十分に検討されていない。今回我々は、持続する上腹部痛・圧痛等の上腹部症状を有する外来症例におけるＦＤと慢性膵炎の鑑別と臨床的特徴の解析を試みた。【方法】関西労災病院内科外来での平成16年12月から6か月間の外来初診症例より、4週間以上の持続する上腹部症状を認めた症例を解析した。自覚症状はGSRS、QUESTにより評価し、上部内視鏡検査、腹部超音波検査、血清膵酵素検査(amylase,lipase,trypsin, PSTI,elastase-I)を施行しえた７１例を解析した。【成績】男女比30：41。腹部超音波検査における慢性膵炎は3症例認め、内視鏡検査異常所見例中5例に膵酵素異常を認めた。血清膵酵素検査ではAmylaseのみでは慢性膵炎は10例であったが、複数の血清膵関連酵素での診断では17例認めた。また、他の消化管疾患との合併例も認められた。Amylaseのみの測定では26例がFDと診断されたが、複数の膵酵素を測定することによりその中に3例の慢性膵炎と診断し得た例が認められた。GSRSでは、全症例と比して慢性膵炎では腹痛（2.8±1.4vs3.2±1.0）、便秘（2.7±1.6vs3.0±1.3）あるいは総合点（2.7±1.0vs2.9±0.9）と高い傾向であった。慢性膵炎症例のQUESTの平均も4点以上であった。【結論】今回の検討により、従来FDと診断していた症例に慢性膵炎が含まれている可能性が示された。従って、FDを診断する際には、慢性膵炎疑診例の潜在性を考慮し、身体所見と画像診断に加えて、amylaseのみでなく複数の血清膵酵素検査を積極的に組み合わせての鑑別診断の必要性があり、GSRSやQUEST等の問診による自覚症の評価が重要であると考えられた。

CS-2-7　機能性胃腸症の病態

[1]岩手医科大学第一内科、[2]岩手医科大学臨床病理
○千葉　俊美[1]、池田　圭政[1]、佐藤　邦彦[1]、赤坂理三郎[1]、斉藤　慎二[1]、樋口　雅隆[1]、金沢　康之[1]、久多良徳彦[1]、小穴　修平[1]、遠藤　昌樹[1]、折居　正之[1]、鈴木　一幸[1]、上杉　憲幸[2]、菅井　有[2]

【目的】機能性ディスペプシア（FD）の病態について内視鏡的胃炎、生検診断および血漿グレリンから検討した。【対象】FD患者27例（女性16例、男性11例；平均年齢68.0歳：postprandial distress syndrome12例、epigastric pain syndrome15例）を対象とした。そのうち65歳以上の高齢者は18例（男性9例、女性9例；平均年齢71.0歳：postprandial distress syndrome 8例 、epigastric pain syndrome 10 例）であった。コントロール群として腹部症状なく器質的所見を認めない49例（女性31例、男性18例；平均年齢64.0歳）を対象とした。【方法】上部消化管内視鏡検査を施行し、萎縮性胃炎の拡がりの程度を木村・竹本分類に従って評価した。同時に胃炎の組織学的診断をUpdated Sydney Systemに従って生検を施行し、炎症、活動性、腸上皮化生、萎縮の程度を4段階にスコアリングした。また、血漿グレリン濃度を早朝空腹時に採血しELISA法を用いて測定し、HP感染は血清HP IgG抗体もしくは検鏡法にて判定した。さらに、血清ペプシノーゲンI/II比および血清ガストリン値についても同時に検討した。【結果】内視鏡的萎縮の程度においてFD群とコントロール群では有意差を認めなかった。また、Updated Sydney System における炎症スコアおよび萎縮スコアにおいてFD群がコントロール群と比較し有意に高値を示した（P＜0.05）。活動性スコアおよび腸上皮化生スコアにおいて有意差は認められなかった。ペプシノーゲンI/II比はFD群がコントロール群と比較し低値を示し、ペプシノーゲン陽性率はFD群がコントロール群と比較し有意に高値を示した。血漿グレリン濃度、血清H.P.陽性率および血清ガストリン値に有意差は認められなかった。FD群の病型における検討ではFD-Eにおいて内視鏡的萎縮の程度が高かった。さらに、65歳以上の高齢者および65歳未満の非高齢者に分けて検討すると、血漿グレリン濃度において高齢者FD群が非高齢者群と比較して有意に低値を示し、ペプシノーゲンI/II比では高齢者FD群がコントロール群と比較し低値を示した。【結論】FD患者は組織学的に炎症と萎縮を呈し、FD群の病型における検討ではFD-Eにおいて内視鏡的萎縮の程度が高かった。高齢者FDは65歳未満FDと比較し、血漿グレリンが低値であり、Controlと比較しペプシノーゲンI/II 比が低値で、ペプシノーゲン陽性率が高値であった。【結語】グレリンとHP感染がFDの病態に関与している可能性があり、治療への有用性を示唆する。

CS-2-8　血清ghrelin値の胃排出能に及ぼす影響の解析 -EPS,PDS,NERD群の比較検討-

[1]日本医科大学消化器内科
○進藤　智隆[1]、二神　生爾[1]、川越　哲郎[1]、濱本　達彦[1]、梅沢まり子[1]、植木　信江[1]、楠　正典[1]、三宅　一昌[1]、津久井　拓[1]、岩切　勝彦[1]、坂本　長逸[1]

目的）機能性胃腸症(FD)の診断がRome-IIIに基づく、愁訴を基盤としたものであることから、FD患者とNERD患者とのoverlapが指摘されている。特に,食道内pH測定, PPI testによっても両者の鑑別が困難な場合も報告されている。このため、われわれは酸分泌抑制剤をfirst choiceとする従来の診断・治療方法に加えて、胃運動能および血清ghrelin値を測定することで両群を比較検討し、両者の鑑別診断の一助にならないか検討したので報告する。（方法）Rome-III基準に従い、腹部US・内視鏡・便潜血検査等により器質的疾患を除外したFD患者106名 (EPS 36名、PDS 70名)と胸焼け症状を主訴とするNERD患者39名, healthy volunteer 20名を対象とした。うつ傾向の尺度としてSRQ-Dを用い、胃運動能の評価には13C-acetate呼気試験法を用いた。血清ghrelin値は空腹時にELISA法を用いてacylated-ghrelin, desacyl-ghrelinを測定した。上部消化管内視鏡検査時の生検標本を基に、背景胃粘膜は、atrophy, activity, inflammation, intestinal metaplasiaを0-3でスコア化し、評価を行った。（結果）健常者群と併せ、EPS, PDS, NERD患者間でBMI値には差が認められなかった。SRQ-Dスコアは健常者群に比しEPS, PDS,NERD群で有意に高値であったが、EPS,PDS,NERDの3群間では差は認めなかった。Atrophy,activity,inflammation, intestinal metaplasiaの いずれにおいてもEPS,PDS、NERD群に有意な差は認めなかった。胃排出能が有意に低下している患者はEPS群で18%, PDSでは39%, NERD群で33%であった。血清acylated-ghrelin値は健常者群に比しNERD群で有意に低値であった。 血 清desacyl-ghrelin値 はEPS,PDS,NERD, healthy volunteer群で有意な差は認めなかった。興味深いことに、PDS群では胃排出能と血清acylated-ghrelin値の間に有意な相関関係が得られた。一方EPS,NERD群では血清acylated-ghrelin値と胃排出能の間には相関は認めなかった。（結論）鑑別診断が困難なFD,NERD患者群においては、胃排出能と患者血清ghrelin値を測定することが、診断・治療指針の一助となる可能性が示唆された。

CS-2-9 JMMSの知見に基づいた日常臨床に即したFD診療

[1]東京慈恵会医科大学附属柏病院外科、
[2]東北大学総合診療部、[3]済生会川口総合病院、
[4]東海大学消化器内科、[5]東北大学生体調節外科、
[6]さいがた病院、[7]群馬大学光学医療診療部、
[8]町田市民病院
○中田 浩二[1]、本郷 道夫[2]、原澤 茂[3]、峯 徹哉[4]、佐々木 巌[5]、松枝 啓[6]、草野 元康[7]、羽生 信義[8]、柴田 近[5]

Functional dyspepsia（FD）は慢性反復性の上腹部症状を有し、器質的疾患がなく、症状が一定の基準を満たす患者を包括した疾患概念である。現行のRome III（2006年）では、より具体的で日常臨床に即したものとなった。経験的に日本の消化器臨床の場においては、内視鏡検査による器質的病変がないことの保証と、胃炎治療薬あるいは消化管運動賦活薬を治療薬として用いている。【目的】日本国際消化管運動研究会主導の大規模臨床比較試験（JMMS）は、日常の消化器臨床で行われているアプローチを基盤にデザインされたものであり、その成績をもとに日本の消化器臨床に即した診療について検証を行った。【JMMSの方法】胃もたれ、胃痛が2週間に4回以上出現し、主治医の主観で器質的疾患の可能性がないと推測される患者をFD疑診例とした。同意が得られた1024名を対象に内視鏡検査を行い、不来院、同意撤回、内視鏡検査で器質的病変のあるものを除外したものをFD確診とした。内視鏡検査で器質的病変がないことを説明し、その後の2週間の症状を記録し、症状持続症例に消化管運動賦活薬（モサプリド）あるいは胃炎治療薬（テプレノン）を無作為割り付けした。投薬後､4週にわたって症状の記録観察を行った。成績は、さらに病悩期間によって層別解析を行った。【JMMSの知見】FD確診例の30%に内視鏡検査異常なしの保証により症状消失が認められた。薬物による初期治療は、症状改善度、患者印象、QOL評価のいずれも消化管運動賦活薬が胃炎治療薬薬に比べ有意にすぐれていた。内視鏡検査による保証は病悩期間が短いほど効果が大きかった。一方、薬物治療は病悩期間が長いもので消化管運動賦活薬の効果が大きかった。【データからの推測】病悩の短いものは疾病に対する不安の要素が大きく、長期にわたるものは、消化管運動あるいは内臓知覚の異常が病態に占める要素が大きいと推測される。【フローチャート】JMMSの知見は、日本の一般消化器臨床で行われているであろう内視鏡検査を最初に行うアプローチが、症状改善に効果的であることを示し、そして治療薬に消化管運動賦活薬を用いることが胃炎治療薬に勝ることを示した。したがって、FD治療のフローチャートには、器質的疾患を除外するための十分な問診に引き続き、早期の内視鏡検査と異常がないことを保証するプロセスをおくことが有用と考えられる。そして、薬物治療のステップには、消化管運動賦活薬による治療を据えるのが適切と考えられる。

CS-2-10 機能性デイスペプシアの診療指針—第一選択薬に関する提案—

[1]川崎医科大学内視鏡・超音波センター、
[2]川崎医科大学内科学食道・胃腸科
○眞部 紀明[1]、楠 裕明[1]、石井 学[2]、春間 賢[2]

【背景】機能性デイスペプシア(FD)の病態生理には消化管運動，内臓知覚過敏，神経精神的要因，感染など多因子が複雑に関与している．我々は第1回日本消化管学会総会学術集会において体外式超音波を用いた胃十二指腸運動機能の評価により，FD患者はすべてのパラメータにおいて健常者との間に有意な差が見られるものの，両群間には，オーバーラップした症例を多数認め，またFD患者の37.5%はいずれの運動異常も検出されないを報告してきた．以前よりFD患者の治療法としては，その主要な症状により潰瘍様症状には酸分泌抑制薬が，運動不全様症状の場合には運動機能改善薬が経験的，実践的に投与されている．しかしながら，近年のFDの胃排出能に関する多数例の解析では，胃排出遅延が認められたのはFD患者の34%に過ぎなかったと報告されている．【目的】FDの診療指針の一つとして，同疾患に対する第一選択薬について検討した．【検討1】【対象】当院に上腹部症状を主訴に来院し，器質的疾患を認めなかった183 (男性86例，平均61.5才)【方法】全例に質問表による症状の調査と上部消化管内視鏡検査(GIS)を施行した．GISにより萎縮性胃炎を診断し，萎縮性胃炎を認める群と認めない群において,各症状の程度を比較した.【結果】萎縮性胃炎を認める症例は83例，認めない症例は100例であった．各上腹部症状のうち，逆流関連症状の3項目と早期満腹感，胃もたれ感の5項目において，萎縮を認めない群の症状の強さは，萎縮を認める群に比較して有意に高値を示した($p<0.05$).【検討2】【対象】健常人14名(男性6名，22～38才)【方法】早朝空腹期に，経鼻内視鏡下に十二指腸球部に散布チューブを挿入し，水100mlおよび0.1N塩酸100mlをそれぞれ5分間で投与し，前庭部収縮運動を観察するとともに被験者が感じた症状をVAS scaleで記録し，その推移について検討した．【結果】十二指腸への水投与では前庭部の収縮回数に変化なく，投与前後で有意な症状出現も認められなかった．酸投与では前庭部の収縮回数が有意に減少し，胃痛だけでなく膨満感，胃もたれ感と言ったデイスペプシア症状が出現した．【結論】FD患者の症状発現に胃酸の関与が推察された．FDの治療には治療効果の即効性から見て，まず胃酸分泌抑制薬を選択し，治療効果を見た上で次に運動機能改善薬などを選択すべきであると考えられた．

CS-2-11　3環系抗うつ薬をとりいれたFunctional dyspepsiaの治療戦略　ー2段階、3段階治療の効果の比較も含めてー

[1]順天堂大学消化器内科
○大高　道郎[1]、永原　章仁[1]、渡辺　純夫[1]

（背景）FDに対する治療法に関しては現在統一されたものはなく、酸分泌抑制剤や消化管運動機能改善薬、粘膜防御因子製剤、マイナートランキライザー等による治療が行われているが、これらの薬剤に反応しない症例が少なからず存在する。また、近年消化性潰瘍などとの関連が明らかにされている*H. pylori*の除菌がFDの症状改善に及ぼす効果に関しても様々な検討がなされているが、統一した見解は得られていない。また、心理的要素も症状の発現に大きく寄与すると考えられている過敏性腸症候群患者に対する抗うつ薬の効果に関しては多くの報告があるのに対し、同じ機能性消化器疾患であるFD患者に対する抗うつ薬の効果が検討された報告は少ない。（対象、方法） 我々は、当科および関連施設において、（1）FDの第1段階治療（H2受容体拮抗薬、胃粘膜防御因子製剤）無効例に対し、第2段階治療として5-HT4受容体アゴニストであるクエン酸モサプリドを投与し、4週間投与で効果のなかった症例に対し、第3段階治療として3環系抗うつ薬を投与するステップアップ治療法をおよび（2）第1段階治療としてH2受容体拮抗薬またはクエン酸モサプリドを投与、無効例に対して第2段階治療として3環系抗うつ薬をそれぞれ4週間投与する2段階治療をおこない、両治療法の効果を検討した。（結果）3段階治療、2段階治療とも有効率は80%以上であったが、短期間での症状改善には2段階治療で十分であると考えられた。（結論）3環系抗うつ薬を酸分泌抑制剤、消化管運動改善薬無効例に投与する治療法はFDの治療戦略として極めて有効と考えられた。また、これらの治療に反応しない例に関しても検討し、その特徴に関して述べたい。

CS-3-1 pit pattern診断及びNBI拡大観察による大腸SM癌1,000μm以深の診断

[1]広島大学光学医療診療部、[2]広島大学分子病態制御内科学
○金尾 浩幸[1]、岡 志郎[1]、田中 信治[1]、茶山 一彰[2]

【背景】大腸癌治療ガイドラインでは, 完全摘除されたSM癌が1) SM浸潤実測値1,000μm未満, 2) 高分化・中分化型腺癌, 3) 脈管侵襲陰性の条件を満たせば, 転移の可能性はきわめて低く経過観察してもよいとされており、術前にSM 1,000μm以深か否かを診断することが重要である。【目的】大腸腫瘍における、pit pattern診断及びNBI拡大観察によるSM 1,000μm以深の術前診断能を検討する。【対象と方法】当診療部でpit pattern診断及びNBI拡大観察を行った腺腫および早期癌279例（腺腫169例、M癌52例、SM＜1,000μm癌12例、SM≧1,000μm癌46例）を対象とした。これらを用いてpit pattern分類、NBI拡大所見別のSM≧1,000μm癌の頻度を検討した。なお、pit pattern分類は工藤・鶴田分類に従い、VI型は軽度不整と高度不整に亜分類した。NBI拡大観察は微小血管の模様、太さ・分布によりpattern I; 不可視、pattern II; 整な網目模様、pattern IIIa; 不整な網目模様、微小血管の太さ/ 分布が均一、pattern IIIb; 不整な網目模様、微小血管の太さ/ 分布が不均一。pattern IIIc; 網目模様の崩壊，微小血管の太さ/ 分布が不均一、に分類した。【結果】1) pit pattern分類別のSM≧1000μm癌の頻度；non V型は0% (0/162)であった。VI型軽度不整は8% (5/59)で、大部分がSM＜1,000μmの腫瘍であったが (p＜0.01)、VI型高度不整は54% (19/35)であった。一方VNはSM≧1000μm癌100% (23/23) であった (p＜0.01)。2) NBI拡大所見別のSM≧1000μm癌の頻度；pattern Iは0% (0/13)、pattern IIは0% (0/166)であった。pattern IIIaは9% (4/43)で大部分がSM＜1000μmの腫瘍であったが、pattern IIIbは48% (13/27)であった。一方pattern IIIcは100% (30/30)であった。VNまたはIIIcをSM≧1000μm癌の指標とすると感度70%、特異度100%であった。また、SM≧1000μm癌の診断能の低かったVI型高度不整にNBI拡大観察を組み合わせると、SM≧1000μm癌の頻度はVI型高度不整かつIIIaで20% (2/10)、VI型高度不整かつIIIbで47% (7/15)、VI型高度不整かつIIIcで100% (10/10)で、SM≧1000μm癌をある程度絞り込むことができた。【結論】pit pattern診断及びNBI拡大観察は大腸SM 1,000μm以深癌の術前診断に有用である。

CS-3-2 大腸腫瘍の深達度診断における局注法の精度と限界

[1]栃木県立がんセンター画像診断部、
[2]国立がんセンター中央病院内視鏡部、
[3]薫風会佐野病院消化器病センター、
[4]国立がんセンター東病院内視鏡部
○小林 望[1,2]、斎藤 豊[2]、佐野 寧[3,4]

【目的】大腸腫瘍に対する適切な治療法を選択するためには、正確な深達度診断が不可欠である。超音波内視鏡や拡大内視鏡の使用により正診率の向上が報告されているが、より簡便な診断法として、内視鏡治療時の局注を深達度診断法と位置づけた場合の精度を検討する。【方法】2004年1月から11月の間に、国内5施設で大腸内視鏡検査により発見された大腸腫瘍のうち、適格基準（1.腺腫または早期癌、2.隆起型は1cm以上3cm以下、3.平坦・陥凹型は3cm以下、4.有茎性病変は除く）を満たした大腸腫瘍271病変（腺腫161例、m癌72例、sm1癌12例、sm2癌26例）を対象とした。局注時のnon-lifting sign陽性をsm2癌の指標とし、その診断精度を検討した。また､内視鏡深達度診断とも比較した。なお、粘膜筋板より1,000μm未満の浸潤をsm1、それ以深をsm2とした。【成績】non-lifting sign陽性20例のうち16例(80.0%)がsm2癌、4例(20.0%)が内視鏡治療適応病変（腺腫、m-sm1癌）であった。逆にnon-lifting sign陰性251例のうち241例(96.0%)が内視鏡治療適応病変、10例(4.0%)がsm2癌であった。non-lifting sign陽性の感度は61.5%(16/26)、特異度は98.4%(241/245)、正診率は94.8%(257/271)であった。同一症例に対する内視鏡診断は、sm2と診断した25例のうち22例(88.0%)がsm2であり、sm1以浅と診断した246例のうち242例(98.4%)が内視鏡治療適応病変であった。感度は84.6%(22/26)、特異度は98.8%(242/245)、正診率は97.4%(264/271)であり、感度，正診率に関しては内視鏡診断が有意に優れていた（p=0.031，0.039）。【結論】局注を深達度診断に用いた場合、over surgeryを防ぐという点では内視鏡診断と同等であると考えられるが、non-lifting sign陰性sm2癌に対する不必要な内視鏡治療を増加させる可能性がある。ただし，今回の検討は熟練した内視鏡医によって行われたものであり，術者の熟練度によって異なる結果になる可能性は残される.

CS-3-3 内視鏡摘除後に追加腸切除を施行しなかった大腸SM癌の予後

[1]癌研究会有明病院消化器外科、
[2]癌研究会有明病院消化器内科
○秋吉 高志[1]、藤本 佳也[1]、黒柳 洋弥[1]、上野 雅資[1]、大矢 雅敏[1]、山口 俊晴[1]、武藤徹一郎[1]、浦上 尚之[2]、小川 大志[2]、五十嵐 正広[2]

【目的】内視鏡摘除後に追加腸切除を施行しなかった大腸SM癌症例の予後を検討し，大腸癌治療ガイドラインにおけるSM癌内視鏡摘除後の追加腸切除の適応の妥当性について検討した．【対象と方法】1985年1月から2006年12月までに癌研究会付属病院および癌研究会有明病院において大腸内視鏡にて切除し，1年以内に追加腸切除を行わないで経過観察とした大腸SM癌107例を対象に再発転移や予後について検討した．これらの中には他臓器癌合併例や手術拒否例などが含まれており，現行の大腸癌治療ガイドラインに準ずると，経過観察でよい症例は71例，追加腸切除が必要な症例は36例であった．【結果】対象例は男性69例，女性38例．形態は，Ip33例，Isp32例，Is13例，IIa 23例，LST6例であった．経過観察例1年11例，2年10例，3年10例，4年10例，5年以上18例で，内視鏡摘除1年以上の経過観察を当院で行っていない例が27例あった．再発転移を8例で認め，すべて現行の大腸癌治療ガイドラインでは追加腸切除が必要とされる例であった．再発までの期間は53±33カ月（平均±標準偏差）であり，3年以内の再発例と5年以上の再発例がともに存在した．8例中の2例は追加腸切除を行うことなく癌死となった．6例には追加切除を行ったが，4例は再発死亡し，術後1年以上生存は2例のみであった．再発転移発生後の病理診断再確認にて，病理診断が4例で変更され，標本固定の不適切などが原因であった．【考察】現行の大腸癌治療ガイドラインによる経過観察可能例での再発はなく，SM浸潤距離が1000μm未満，脈管侵襲陰性，高中分化腺癌とする経過観察の基準は安全である．一方，追加腸切除の適応でありながら経過観察された例の22%で転移再発を来たし，その時点で追加切除を行ったものを含めて75%が癌死となっている．これらの例が，もし始めから追加腸切除を行うことにより転移再発を予防できたか否かを明らかにするためには，追加腸切除施行例の予後解析が必要である．また，内視鏡摘除SM癌の追加腸切除の大多数はかなり安全な手術であり（最近5年間では術後在院なし），最近では腹腔鏡手術を用いて低侵襲に行えるようになっている，【結論】現行の大腸癌治療ガイドラインの経過観察基準は安全である．

CS-3-4 大腸pSM癌のリンパ節転移危険因子の検討。特にD2-40免疫染色によるリンパ管侵襲の評価を中心に。

[1]東京慈恵会医科大学病理部、
[2]東京慈恵会医科大学消化器肝臓内科、
[3]東京慈恵会医科大学内視鏡部
○池上 雅博[1]、三戸部慈実[1]、小林 裕彦[2]、斎藤 彰一[3]、二階堂 孝[1]

【目的】大腸腫瘍性病変を内視鏡的に治療後pSM癌であった場合、追加腸切除するか否かの決定については、現時点では組織学的な情報に頼らざるを得ない状況である。したがってその決定については、正確な所見をもって行うべきであるし、さらに正確なデータの集積によってその判定基準を決定すべきである。今回我々は、リンパ管内皮を染色するモノクローナル抗体の一つであるD2-40を用いてリンパ管侵襲を、elastica-Van-Gieson, CD31染色にて静脈侵襲を正確に評価し、他の転移危険因子と併せて、転移のみられたpSM癌と転移のみられなかったpSM癌とを、比較検討した。【方法】大腸pSM癌手術症例148病変を用いて検討を行った。全病変をリンパ節転移陽性群と陰性群に分類し、HE染色標本上で所見をとるとともに、リンパ管侵襲の評価をD2-40染色、静脈侵襲の評価をelastica-Van-Gieson, CD31染色にておこなった。この結果を含め、以下の6因子について多変量解析を行い検討した。1, 粘膜内増殖態度(PG ,NPG) 2, SM浸潤度(SM1とSM2,3また浸潤1000μm未満と以上) 3, 浸潤部組織型(wellとmod poor) 4, buddingの有無 5, リンパ管侵襲の有無 6, 静脈侵襲の有無。【成績】pSM癌148例148病変中、SM1 48病変、SM2,3100 病変であった。リンパ節転移を来たしたものは、11例11病変(7.4%)であった。pSM癌を転移陽性11病変と陰性137病変に分けて検討した。リンパ管侵襲は、HE 染色ではpSM癌148病変中60病変(40.5%)に認められた。リンパ節転移陽性群でのリンパ管侵襲陽性は11病変中10病変(90.9%)で、転移陰性群の137病変中52病変(38.0%)に比べて高かった。D2-40免疫染色では、41病変(27.7%)にリンパ管侵襲を認めた。リンパ節転移陽性群では、リンパ管侵襲陽性は11病変中7病変(63.6%)で転移陰性群の137病変中30病変(21.9%)に比べて高かった。静脈侵襲は、EVG染色、CD31免疫染色で評価しpSM癌148病変中14病変(9.5%)に認められた。転移陰性群は137病変中11病変(8.0%)、転移陽性群では11病変中3病変(27.3%)で転移陽性群の静脈侵襲率が高かった。それぞれの因子についての統計学的な検索の結果、単変量解析でリンパ節転移と関連した因子は、HE染色によるリンパ管侵襲とD2-40免疫染色によるリンパ管侵襲であった。多変量解析では、HE染色によるリンパ管侵襲とD2-40免疫染色によるリンパ管侵襲は、それぞれ別のモデルで解析を行った。ステップワイズ変数選択においてロジスティックモデルに取り込まれた変数はHE染色によるリンパ管侵襲、D2-40によるリンパ管侵襲とbuddingの有無であった。HE染色によるリンパ管侵襲、D2-40によるリンパ管侵襲のOdds比は、それぞれ34.306 17.504であった。【結論】SM癌の組織学的評価は、HE染色標本ではリンパ管侵襲を取り上げすぎる傾向にあった。現状でより客観的な評価と考えられるD2-40染色による評価では、リンパ管侵襲の結果はより少ない値であった。しかしながら、今回のD2-40染色による評価でも、SM癌のリンパ節転移の危険因子として、リンパ管侵襲が従来と変わらず最も重要な因子であることが判明した。D2-40染色を行うことにより、より正確に転移危険病変を抽出することが可能と考えられる。

CS-3-5 大腸pSM癌の治療方針 病理の立場から ～大腸癌研究会簇出検討プロジェクト委員会の検討結果を踏まえて

[1]東京医科歯科大学病理部
○河内 洋[1]，江石 義信[1]，小池 盛雄[1]

大腸pSM癌のリンパ節転移率は10％前後とする報告が多く，90％の症例はリンパ節郭清の必要がないと考えられることから，内視鏡的治療で根治する可能性がある．そのため大腸pSM癌のリンパ節転移危険因子の検討により，不必要な手術を避けるための条件が求められてきた．今までの検討結果に基づき，現行の大腸癌治療ガイドラインにおいては，浸潤距離が1000μm以上のもの，脈管侵襲陽性のもの，低分化癌・未分化癌は追加外科治療を考慮するとされている．一方，ガイドラインには明示されていない因子として，浸潤先進部における簇出所見がリンパ節転移の危険因子になるとの報告は多く，転移危険群の絞込みに有用と考えられるが，その診断基準，判定方法に関する見解の統一は得られていなかった．

大腸癌研究会簇出検討プロジェクト委員会では，簇出所見の診断基準，判定方法に関する見解の統一を図り，pSM癌のリンパ節転移危険因子としてどの程度の意義があるのかを明らかにすることを目的として，各委員の施設から症例を集積して検討を行ってきた．簇出の定義および判定方法に関しては，病理医・外科医から構成される委員の中で議論し，Uenoらの方法を用いることとした．

各病理学的因子に対して多変量解析を行った結果，odds比は(1)浸潤距離1000μm以上，(2)簇出，(3)組織型低分化，(4)リンパ管侵襲，(5)静脈侵襲の順に高かった．このうち，(1)浸潤距離1000μm以上，(2)簇出，の2因子が独立危険因子となり，簇出はリンパ管侵襲を凌ぐ有用な因子であることが示された．

今回の検討症例ではガイドランに従うと経過観察になる症例は全体の16％程度と少なく，必要のない手術はあまり減らせなかった．pSM癌のリンパ節転移危険群を，より効率よく絞り込むために，今回の解析結果に基づき，各因子の重要度を加味した転移リスクの分類を試みた．その結果，odds比の高かった(1)浸潤距離1000μm以上，(2)簇出の2項目がともに陽性の群はリンパ節転移陽性率が32.0%と高く，ともに陰性の群は転移陽性率2.3%と低い結果となった．またどちらか一方のみ陽性のものは転移陽性率7.0%で，中間的な値であった．

この2項目を重視したリスク分類を基に，脈管侵襲や組織型などの因子を加味して治療方針を決定すれば，50%以上の症例を経過観察の対象とすることができ，現行のガイドラインに比してより効率よく危険群の絞込みが可能になった．

ただし，低リスクと判定された症例でも転移が絶対ないとは言えないこともまた事実で，これらのデータおよび患者背景などを考慮して治療方針は決定されるべきものと考える（本発表は，大腸癌研究会簇出検討プロジェクト研究結果による）．

CS-3-6 大腸pSM癌における新たなリンパ節転移リスク因子の評価基準ーover surgeryの可及的回避を目指して

[1]防衛医科大学校外科、[2]防衛医科大学校検査部病理、
[3]自衛隊中央病院外科
○上野 秀樹[1]、橋口陽二郎[1]、梶原 由規[1]、前島 純典[1]、小俣 二郎[1]、岡本 耕一[1]、久保 徹[1]、深澤 智美[1]、神藤 英二[1]、島崎 英幸[2]、長谷 和生[3]、望月 英隆[1]

【目的】大腸癌治療ガイドラインで記載されていないが、大腸pSM癌のリンパ節(LN)転移リスクとして認識されている質的因子に、簇出、先進部の低分化所見、粘液癌がある。これらには標準的な判定基準がなく、pSM癌のリスク因子として汎用的に評価されるに至らない一因と考えられる。判定の客観性を重視した定量的な判定基準に基づき各因子を再評価し、臨床的意義を検討した。【対象・方法】1980～1996年に経験した大腸sm癌325病変を解析した。《先進部高悪性組織型の定義》腫瘍内で最も広範な低分化領域を対物40倍レンズで観察した場合、低分化領域が視野全面となるものと、5個以上の癌細胞からなる充実性癌胞巣数が対物4倍視野で10個以上存在するものを先進部の“低分化所見”陽性とした。一方、最も広範な粘液産生領域が対物40倍視野全てを占めるものを“粘液癌”に分類し、“低分化所見”と“粘液癌”のいずれかが存在する場合を高悪性組織型とした。《簇出の定義》先進部領域間質に浸潤する5個未満の細胞からなる癌胞巣を簇出病巣と定義。最も高度に観察される領域の簇出病巣数を対物20倍視野下に計測し、5個未満を陰性、≧5個を陽性とした。【結果】1）LN郭清が施行された248病巣の検討：(1)“低分化所見”は63病巣(25%)、“粘液癌”は20病巣(8%)に存在し、それぞれのLN転移率(27%、35%)は、“低分化所見”や“粘液癌”を有さない病巣のLN転移率(6%、10%)と比較して高率であった(P＜0.0001, P=0.004)。高悪性組織型を有する78病巣のLN転移率(26%)は、高悪性組織型が陰性な病巣のそれ(4%)より有意に高率であった。(2)簇出陽性は33病巣で、陰性215病巣のLN転移率と比較して高率であった(39%、7%;P＜0.0001)。(3)多変量解析(stepwise法)の結果、高悪性組織型(OR=5.8; P=0.0004)、簇出陽性(OR=3.0; P=0.026)、脈管侵襲陽性(OR=3.1; P=0.014)の3因子は独立したLN転移リスク因子であった。リスク陰性と判定される病巣は125病巣と全体の50%に達し、この内LN転移はわずか2病巣(1.6%)に認められるだけであった。一方1つのリスクが陽性な75病巣では10例(13%)に、複数のリスクが陽性な48病巣では17病巣(35%)にLN転移を認めた(P＜0.0001)。2）局所摘除のみでフォローされた77病巣の検討：高悪性組織型、簇出、脈管侵襲はそれぞれ8病巣(10%)、2病巣(3%)、12病巣(16%)に認められた。LN再発は、これらのリスク因子が存在しない59病巣に皆無であったのに対し、いずれかが陽性の18病巣中3病巣(17%)に発生した(P=0.01)。【結語】ガイドラインでは、脈管侵襲陽性、低分化腺癌･未分化癌、浸潤距離1000μmがpSM癌のLN転移リスクの基準として提示されているが、結果的にover surgeryとなる症例の頻度が高くなることが問題となる。上記の質的因子（脈管侵襲、先進部の高組織型、簇出）の包括的評価は、再発リスクの見積もりと分別される症例数のバランスの改善に基づく、より実用性の高い治療指針の基準となる可能性があると考えられる。

コアシンポジウム3

CS-3-7 大腸sm癌EMR後の追加腸切除の適応決定ー接着関連因子からみた新しい展開

[1]杏林大学消化器一般外科
○正木 忠彦[1]、松岡 弘芳[1]、佐藤 和典[1]、阿部 展次[1]、森 俊幸[1]、杉山 政則[1]、跡見 裕[1]

【背景】内視鏡切除を受けた大腸sm癌の追加腸切除の適応は、一般には1）脈管侵襲陽性、2）断端近傍までのmassive invasion、3）低分化腺癌あるいは未分化癌、の1項目以上の存在でもって決定されてきたが、大腸癌研究会ｓｍ癌プロジェクト研究班よりsm垂直浸潤距離1000μm以上をmassive invasionとする新規約が出され、2005年版大腸癌治療ガイドラインにも取り入れられている。一方、浸潤先進部の簇出を重視する報告も見られ、更なるリンパ節転移のハイリスク群の絞り込みが図られている。簇出には接着因子の関与が推測されるが、このような観点からの検討は少ない。今回、簇出と種々の接着関連因子との関連を網羅的に検討し興味深い結果を得たので報告する。【対象】大腸sm癌49症例50病変（初回EMRあるいは局切13症例、うち追加腸切除7症例；初回腸切除36症例）【方法】1、臨床病理学的検討：性別、部位、形態、組織型、リンパ管侵襲、静脈侵襲、sm浸潤相対分類、sm浸潤絶対値分類（垂直方向、水平方向）、腺腫成分併存の有無、先進部における簇出数を検討した。2、免疫組織学的検討：E-cadherin、α-catenin、β-catenin、CD44 variant 6、laminin-5 γ2 chain、matrix metalloproteinase (MMP)-7、MMP-2、membrane-type 1(MT1)-MMP抗体を用いABC法で免疫染色を施行した。3、簇出およびリンパ節転移・局所再発と上記の諸因子との関連を多変量解析を用いて検討した。【結果】1、リンパ節転移・局所再発を4例（8%）に認めた。2、簇出は31病変（62%）で認められ、平均10個（0～56個）であった。3、簇出との関連：単変量解析では主たる組織型、リンパ管侵襲、sm垂直浸潤度、sm水平浸潤度、CD44 variant 6、laminin-5γ2 chain、stromal MMP-2が有意であった。多変量解析では、リンパ管侵襲(p=0.001)、laminin-5 γ2 chain (p＜0.001)、stromal MMP-2 (P=0.002)の3因子が有意であった。4、リンパ節転移・局所再発との関連：単変量解析では、主たる組織型、簇出、nuclear β-catenin expression、laminin-5γ2 chainとstromal MMP-2の染色パターンが有意であった。多変量解析の結果、laminin-5γ2 chainとstromal MMP-2の染色パターンが独立した因子であった(p=0.03)。初回EMRあるいは局切を施行した13症例に限ってみても、この因子はリンパ節転移・局所再発と有意に関連していた(p=0.03)。【結論】浸潤先進部におけるlaminin-5γ2 chainと間質におけるMMP-2発現が、大腸ｓｍ癌の悪性度と強く関連し、これら2つの接着関連因子の免疫染色がEMR後の追加腸切除の適応決定に有用である可能性が示唆された。

CS-3-8 大腸pSM癌における転移リスクの分子診断

[1]札幌医科大学第一内科、[2]札幌厚生病院胃腸科、
[3]聖マリアンナ医科大学消化器・肝臓内科、[4]札幌医科大学
○有村 佳昭[1]、篠村 恭久[1]、黒河 聖[2]、今村 哲理[2]、伊東 文生[3]、今井 浩三[4]

【背景と目的】high-throughput技術によって多くの分子が臨床応用の魅力的な候補となり，癌治療の標的指向性を支えるのみならず,ゲノム創薬など個別化治療も現実味を帯びてきた．一方,低侵襲性手術は時代の隆盛である．それ故に，予後を決定するとされる癌の転移能の評価がますます重要である．大腸pSM癌においても転移能に応じた標的指向性治療は，患者のQOLを改善し，かつ，医療費を抑制する理想的な治療法と思われる．しかし，従来の病理組織学的アプローチからのみでは転移リスクの予測は困難であり，その実現の大きな障害となっている．そこでまずリンパ節転移の真の危険因子を同定した．次にリンパ節転移予測モデルを確立し，転移リスクに応じたがんの個別化治療の実現性について検討した．【方法】大腸癌24例のcDNAアレイ解析によってmetastatic gene signatureを同定し，そのうちマトリライシンをリンパ節転移関連biomarkerとして以後の検討に加えた．次に大腸pSM癌180症例（リンパ節転移陽性例11.1%，平均郭清リンパ節個数14.8個，内訳は腸切除群94例およびEMR後追加腸切除群86例）よりリンパ節転移の危険因子を同定した．さらに494症例の大腸癌よりcase-control study（年齢および性別でマッチングしたリンパ節転移陽性例122例と同数の陰性例計244例，平均郭清リンパ節個数29.4個）および共分散構造分析によりリンパ節転移の因果を推論し，ロジスティックモデルのみならずマルコフ連鎖モンテカルロ（MCMC）法を用いたベイズ理論に基づくartificial neural network (ANN)リンパ節転移予測モデル（402例のtraining data setおよび92例のtest data setを 使用）を確立し比較検討した．【成績】マトリライシンはリンパ節転移陽性例で最も発現が亢進し（陰性例の5.3倍），大腸pSM癌のリンパ節転移の独立した危険因子であった．さらに，マトリライシンは大腸癌においては病期に関わらずリンパ節転移の危険因子であった．共分散構造分析ではマトリライシンはリンパ節転移における直接的な原因として両者に因果関係が推定された．階層的ベイズ法を応用したautomatic relevance determination (ARD)によると，ロジスティックモデルのみならずANNモデルにおいてもマトリライシンが最も重要な予測因子であった．【考察】現時点では，大腸pSM癌の転移リスクに応じた過不足のない治療法の選択は，内視鏡的切除標本のマトリライシン発現の検討によってはじめて可能と思われた．将来adjuvant化学療法の適応決定やマトリライシンを標的とした転移予防（あるいは治療）も有望と思われた．【結論】マトリライシンを組み込んだANNモデルによって転移リスクに応じた大腸pSM癌の個別化治療の可能性が示された．また本講演では浸潤先進部におけるマトリライシンとEMT (上皮間質転換，epithelial mesenchymal transition) シグナル，ケモカインおよびその受容体との関係についても触れる予定である．

CS-4-1 胃癌病態評価のためのCGH（comparative genomic hybridization）ミニチップの開発

[1]山口大学第二病理、[2]岩国市医療センター医師会病院外科
○古屋 智子[1]、内山 哲史[2]、足立 淳[2]、中尾 素直[1]、河内 茂人[1]、小賀 厚徳[1]、佐々木功典[1]

マイクロアレイ技術は臨床利用が模索される程に普及が進んでおり、すでに各種癌専用のミニチップの開発が試みられるようになってきた。しかしながら、実用化されたチップは殆どないのが現状である。我々は3,000例以上の癌におけるDNAコピー数異常を染色体comparative genomic hybridization (CGH)によって網羅的に解析し、DNAコピー数異常を知ることにより、病態を評価できるという結論に至っている。この考えを臨床現場で具現化する一方法として､胃癌の治療方法決定に有用な病態情報（リンパ節転移、肝臓転移、腹膜播種、進達度、組織型）を提供できる胃癌専用のミニチップを作成し、その能力評価を行った。まず、胃癌からmicrodissectionを用いて間質成分を出来るだけ除去した83例の癌組織からDNAを抽出し、1,440種類のBACクローンDNAを平均2.3Mb間隔でスポットしたDNAゲノムチップ（MacArrayTM Karyo 1400、Macrogen, Korea）を使用してアレイCGHをおこなった。アレイCGHから得られたDNAコピー数データと臨床病理所見を各症例毎に対比し、２種類の互いに独立した解析方法を用いて各臨床病理パラメータと相関するBACクローンを同定した。すなわち、リンパ節転移、肝転移、腹膜播種、進達度（早期癌か進行癌か)、組織型（胃型か長型）を決定するマーカークローンを、decision-tree分類器により、それぞれ6, 4, 4, 4, 7種類のクローンを同定した（method1)。さらにクローン毎にコピー数異常の頻度をχ2検定により､リンパ節転移、肝転移、腹膜播種、組織型について7, 6, 5, 8種類のクローンを同定した (method2)。重複を除いたこれら５０種類のクローンと対照としての８８種類のクローンを加えた138種類のクローンをスポットしたミニチップを作成した。このミニチップの性能をクローン同定に利用した症例とは異なった新たな30症例の胃癌を用いて検討するとともに、診断能に大きく影響すると考えられる腫瘍内heterogeneityの影響についても検討を行った。　精度（accuracy）はリンパ節転移、肝転移、腹膜播種、進達度（早期癌か進行癌か）に対しては、それぞれ66.7%、86.7%, 86.7%、96.7%であった。組織型については、72.4%であった。腫瘍内heterogeneityは実質上これらの診断結果には影響せず、標本採取部位はこのミニチップ利用に問題なら無いと考えられ、生検での利用の可能性が示唆された。なお、現在までにアレイCGHミニチップ開発の報告は無い。

CS-4-2 胃癌高危険群絞込みのための遺伝子多型関連解析と胃粘膜遺伝子メチル化異常の検索

[1]藤田保健衛生大学消化管内科
○田原 智満[1]、有沢 富康[1]、平田 一郎[1]

わが国は胃癌多発国であり、その早期発見を目指し各種画像診断法が発達してきた。また胃癌発生に*H.pylori* 感染が関与することが明らかにされ、*H.pylori* 除菌の発癌抑制における有用性が議論されている。しかし、*H.pylori* 感染者において胃癌を発生するのは一部であり、また検査、除菌の経済的、身体的負担を考慮すると個人の発癌リスクに応じ個別に内視鏡検査の回数、頻度および*H.pylori* 除菌の必要性を決定することが望ましい。これまで我々は胃癌感受性遺伝子の同定を目的に、胃癌患者約400名と年齢をマッチさせた非胃癌患者約450名のDNAサンプルを用いて、遺伝子多型関連解析を行ってきた。また、発癌高危険胃粘膜の同定を目的とし、胃癌患者と性、年齢をマッチさせた非胃癌患者の非腫瘍胃粘膜における細胞周期関連癌抑制遺伝子群のプロモーター領域のメチル化異常を解析し、胃癌高危険群絞込みのための分子マーカーとしての有用性について検討してきた。現時点において遺伝子多型に関しては主として炎症に関連した候補遺伝子群のうち約30多型の解析を終了しており、胃癌発生における独立した関連因子としてPPARγ pro12Ala (OR=2.43), MDR1 3435TT (OR=0.43), CD14 -260TT,CT (それぞれOR=0.31,0.38；分化型癌) TLR2 -196to174 del/del (OR=2.02) を同定した。またH.pylori感染との相互作用により胃粘膜の細胞浸潤の程度影響を及ぼすNrf2 -686 Gallele, -650CC (それぞれp=0.037,0.041), 性別との交互作用により胃粘膜萎縮の程度に影響を及ぼすmiR-27a Gallele (男 性；p=0.039)を同定した。更に非腫瘍胃粘膜におけるp14プロモーター領域のメチル化が*H.pylori* 感染胃粘膜に（p=0.03)、p16プロモーターノンコア領域のメチル化の程度が血清ペプシノーゲンI/II比と逆相関し (R=-0.33, P=0.04)、腸上皮化性 (p=0.04), 及び分化型癌発生のリスクと有意に関連することを見出した（p=0017)。これらの結果をふまえ、胃癌健診における高危険群の個別化、階層化のための遺伝子解析の可能性と課題について報告する。

CS-4-3 消化管腫瘍の診断におけるDNAメチル化解析と分子マーカーとしての応用

[1]札幌医科大学第一内科、[2]札幌医科大学、[3]道都病院
○山本英一郎[1,3]、豊田　実[1]、鈴木　拓[1]、今井　浩三[2]、篠村　恭久[1]

癌抑制遺伝子の不活化に遺伝子変異、欠失と並んで、プロモーター領域のメチル化が重要である。異常メチル化は発癌早期から出現しており、高感度なメチル化解析方法を用い便中メチル化解析等、メチル化を指標とした癌の存在診断が有用であることを報告してきた。検体からの癌の検出には、高感度なメチル化解析法が有用な一方で、発癌過程におけるDNAメチル化は多様な進展形式を示すため、従来のMSP、COBRA、MethyLight法では解析出来るCpG配列数や定量性などの点で問題がある。また、Bisulfite-sequencing法は最も詳細な情報が得られるが、労力、時間などの点から臨床応用は困難である。臨床応用可能な遺伝子解析法の条件として、大量の検体を高速に解析でき、定量的かつ高感度な解析方法であることが必要である。そこで我々はPyrosequencing法を用いた新規DNAメチル化解析法による発癌リスクの分子マーカーとしての臨床応用について検討した。Pyrosequencing法はDNAポリメラーゼによる伸長反応により、塩基配列をリアルタイムに検出する。メチル化しているCpGサイトをC/TのSNPとして検出することにより、メチル化アレルの比率を定量的に測定することができる。定量性が高く、1回の測定で複数のCpGサイトが測定可能、短時間で大量の検体を同時に測定可能であった。*Helicobacter pylori*（*H.pylori*）感染による慢性持続炎症が胃癌の発生に重要であることは明らかであるが、感染者の中での胃癌ハイリスク群を設定することは胃癌の早期発見や予防のために極めて重要である。　*H.pylori* 非感染胃粘膜群8例、*H.pylori* 感染胃粘膜群46例の前庭部、胃体部より内視鏡的生検しPyrosequencing法を用いて7遺伝　子(CDH1、SFRP1、SFRP2、SFRP5、DKK2、DKK3、RASSF2)、のメチル化解析を行い、臨床病理所見と対比した。RASSF2を除く6遺伝子で*H.pylori* 感染胃粘膜群で有意に高メチル化率を示し、*H.pylori* 感染胃粘膜群の中ではCDH1およびDKK3は胃癌ハイリスク群とされる皺襞肥大型胃炎、胃癌症例非癌部において高メチル化率を示し、メチル化の進展が胃癌リスクの分子マーカーとなることが示唆された。さらにCDH1遺伝子についてはBisulfite-sequencing法を用いて検討し、Pyrosequencing法を用いた解析結果と比較したところ、非常に高い相関を示していた。Pyrosequencing法によりDNAメチル化率を迅速、正確に定量することが可能となり、今後メチル化を指標とした発癌リスク診断の臨床応用に向けて最適な解析方法と考えられた。我々は、メチル化の網羅的スクリーニング法としてのゲノムタイリングアレイの応用についても検討を行っており、用途に応じた次世代メチル化検出法についても概説したい。

CS-4-4 糞便中のmRNAの発現を指標にしたFecal RNA Testによる大腸がん診断の有用性

[1]浜松医科大学分子診断学、[2]浜松医科大学第一内科
○金岡　繁[1]、吉田　賢一[1]、濱屋　寧[1]、高井　哲成[2]、伊熊　睦博[2]

【目的】便潜血検査は死亡率減少効果をEBMにもつ大腸がんスクリーニング検査として確立されているが、医療行為に対する社会の厳しい目やminimum invasiveを望む環境の中で、より感度・特異度の高い非侵襲的検査が望まれている。我々は糞便中のCOX-2、MMP-7、Snailの発現を指標にした大腸がん診断法Fecal RNA Test（以下FRT）を開発しその有用性を報告してきた。これは糞便中に存在するviableな細胞よりmRNAを抽出しRT-PCRにて解析するものである。今回、存在診断とともに病変の進行度ならびに占拠部位診断が可能か検討した。【方法】内視鏡的・病理的に診断された大腸癌70例、10mm以上の腺腫14例と対照群34例を対象とした。糞便0.5gからRNAを抽出し、RT-PCRでCOX-2, MMP-7, Snailの検出を試みた。またMPA法1回による免疫学的便潜血検査（FOBT）を行い比較検討した。【結果】対照群34例でCOX-2, MMP-7, Snailが検出されない様にnested PCRを最適化後（特異度100%）、感度はCOX-2で癌85.7%、腺腫57.1%、両者81.0%、MMP-7では各々64.2%、50.0%、61.9%、Snailでは各々51.4%、57.1%、50.0%であった。糞便でのCOX-2陰性例のうちMMP-7にて癌3例、腺腫2例とSnailでは腺腫3例の計7例の拾い上げが可能であり、3分子のどれか1つでも陽性であるFRTの感度は癌で90.0%、腺腫で85.7%。部位別では右側87.5%、左側91.3%と右側でも良好な感度を得た。一方、FOBTは癌73.5%、腺腫35.7%、両者で67.1%の感度であり、特異度は82.4%（対照群34例中6例で陽性）であった。部位では右側65.2%、左側77.8%であった。病期分類ではFRTは0期：2/2、I期：9/12、II期：29/30、III&V期：23/26であるのに対し、FOBTは0期:0/2、I期:5/11、II期:23/29、III&V期：22/26であった。FRTとFOBTの以下のステージ間の感度は腺腫～0期 癌：87.5% vs 31.3% (P=0.004)、腺腫～II期 癌：89.7% vs 58.9% (P=0.0004)であり、FRTが明らかに優れていた。<u>また糞便中の発現レベルを0-4の5段階に分類すると進行癌では早期癌と比しCOX-2の糞便中の発現が有意に高く、レベル2以上の発現での進行癌の陽性反応適中率は、各々の分子で89.7%、85.7%、91.7%であった。また占拠部位別でみると左側癌では右側癌に比しSnailの糞便中の発現が有意に高く、レベル2以上の発現での左側癌の陽性反応適中率は、各々の分子で77.1%、76.2%、83.3%であった。</u>【結論】Fecal RNA testはFOBTより明らかに大腸がん診断に優れていた。特に腺腫や0～II期の治癒可能な癌の検出において非常に有用であることから、便潜血法に代わり新たな大腸がんスクリーニング法になり得ることが示された。しかも糞便中のバイオマーカーの発現レベルから病期診断および占拠部位診断の可能性を示し、質の高い情報を提供できる可能性を有している。

CS-4-5 新しい核酸増幅法“TRC法”を用いた迅速遊離癌細胞診断法の確立とその臨床応用

[1]熊本大学消化器外科
○林 尚子[1]、今村 裕[1]、日吉 幸晴[1]、長井 洋平[1]、本田 志延[1]、石川 晋之[1]、外山栄一郎[1]、宮成 信友[1]、馬場 秀夫[1]

【はじめに】分子生物学の進歩により、血液、体液、リンパ節などから微量癌細胞（遊離癌細胞 isolated tumor cell：ITC）を検出することが可能になった。分子生物学的手法を用いたITC診断は、通常の病理診断では転移を認めない比較的予後のよいとされるグループの中から再発の危険性の高い症例を見つけ出す上で、癌の治療戦略上非常に有用であると期待されている。もし、従来の迅速病理診断よりも鋭敏な術中迅速ITC検出法が確立すれば、センチネルリンパ節生検や腹腔洗浄液中のITC診断に応用可能と考えられる。リアルタイム定量的RT-PCR法が登場し、術中迅速診断への臨床応用が期待された。しかし、手技が煩雑で、検査に時間を要することから、術中迅速診断としての臨床展開には限界があり、検査室レベルへの普及には至っていない。近年、低温反応と迅速性を特徴とする新しい核酸増幅法が続々と登場してきた。特に、TRC法は、RNAを直接増幅すること、増幅産物を特異的に検出すること、検査手技が極めて簡便であることから、術中迅速診断法として有望である。TRC法を用いた、高感度で特異性の高い術中迅速ITC診断法を確立し、臨床応用の可能性について検討した。一方で、ITCの検出方法や標的とするマーカーの選択は施設により様々で、その臨床的意義は必ずしも明らかではない。ITCの臨床的意義について多施設共同臨床試験の結果をもとに再検討し、今後のITC研究と臨床応用につき考察した。【方法と結果】１．術中迅速ITC検出法の確立：RNAを抽出し、TRC法でCEA mRNAを定量化した。CEA産生胃癌細胞株MKN45をヒト末梢血で段階希釈し感度を測定したところ、106個の末梢単核球中10個の癌細胞まで定量的測定が可能であった。感度と再現性はreal time PCR法と同等であった。簡便性と迅速性においてはTRC法が優れており､核酸抽出から結果判定まで1時間であった。２．ITCの臨床的意義：当科で周術期の血液中ITCの検出を行った大腸癌27例について長期予後について検討した。大腸癌では術中門脈血にITCが検出された9例中3例で術後5年以内に肝転移を認めた。多施設共同臨床試験で消化器癌のITCと予後との関係を評価した。胃癌では、末梢血中・骨髄中いずれも、ITCの存在と予後は相関しなかったが、腹腔洗浄液中にITCが検出された症例では腹膜播種を高率に認めた。大腸癌では、血中ITCが予後に関与したが、有意の差を認めたのはDukes’Cのみであった。【結語】TRC法の導入により、ITC検出が迅速で定量的に行えるようになった。従来のRT-PCR法では判定に半日以上、リアルタイム定量的PCR法を用いても２時間以上要したのに対し、本法は検体採取から結果報告まで１時間しか要しないため、ほとんどの癌手術で、リンパ節、血液、腹腔内洗浄液などにITCが存在するかどうか術中に結果を知ることが可能である。TRC法は新しい術中ITC診断法として今後の実用化が期待される。一方で、癌腫の違いによりITCの臨床的意義が異なることが示唆された。ITCではなく、転移能を持った細胞が予後を規定している可能性が高い。真の転移能を有する細胞の同定と検出法の確立が望まれる。

CS-4-6 消化管癌におけるp53変異とマイクロサテライト不安定性解析の臨床応用

[1]九州大学消化器・総合外科
○沖 英次[1]、掛地 吉弘[1]、安藤 幸滋[1]、杉山 雅彦[1]、吉田倫太郎[1]、増田 隆伸[1]、大垣 吉平[1]、今村 一郎[1]、芝原幸太郎[1]、定永 倫明[1]、森田 勝[1]、前原 喜彦[1]

【はじめに】多くの消化管の癌で異常が認められる癌抑制遺伝子p53と、DNAミスマッチ修復遺伝子異常の指標となるマイクロサテライト不安定性（Microsatellite Instability: 以下MSI）は予後因子や抗癌剤感受性を規定する因子として注目されていたが、日常臨床に応用されているわけではない。当院では後者の1997年よりMSI解析を病院検査部の検査業務として行ない、現在まで2000以上の解析が行なわれてきた。このMSI解析とp53変異解析の臨床応用についての可能性について検討した。【方法】（１）p53遺伝子異常：p53の解析は変異のホットスポットであるExon 5-9をダイレクトシーケンスで解析した上、D17S796およびD17S974による対立遺伝子座の消失（Loss of heterozygosity: 以下LOH）の解析も行なった。（２）MSI解析；D2S123, D5S107,D10S197, D11S904, D13S175の５つのマイクロサテライトマーカーを用いた。MSI解析の業務化にあたっては、疑陽性をなくし、再現性、客観性のあるデータを得るため、癌部と非癌部のゲノム別々の蛍光標識のプライマーで増幅し、同時にオートシーケンサーに電気泳動する方法で行なった。【結果】（１）p53遺伝子異常：食道癌、胃癌、大腸癌を対象に108, 112, 157例の解析を行ない、p53の遺伝子変異は食道癌51例(47.2%)、胃癌19例(17.6%)、大腸癌36例(22.9%)に認められた。胃癌、大腸癌ではともに分化型の癌でp53変異の頻度が高い傾向があった。いずれの臓器でも遺伝子変異と予後に関係に有意な関係は認めなかったが、LOHと予後に関しては、食道癌、胃癌、大腸癌ともにp53 LOHを認める症例で予後が不良であった（$p<0.01$）。（２）MSI解析；食道癌、胃癌、大腸癌を対象に108, 234, 324例の解析を行ない、MSI-Hの症例をそれぞれ0.9, 9.4, 10.5%に認めた。胃癌、大腸癌ともにMSI-Hとそれ以外の症例との間に予後の違いを認めなかった。抗癌剤感受性を評価するため手術時に行なったMTT assayとの比較でもMSI-H群とそれ以外の症例で5-FU, CDDPなどの感受性に差を認めなかった。MSI群のp53変異スペクトラムはトランジション変異が多い傾向があった。【考察】p53のLOHは食道癌、胃癌、大腸癌ともに予後を予測する因子となっており、遺伝子の変異解析より簡便に可能であることからTNMに加えるべきG因子としての可能性があると考えられた。また、MSI解析はこれまでのところ予後を予測する因子と言えないが、発癌の原因を予測する上では重要であると考えられた。

CS-4-7 Effectiveness of immunostaining for DNA-mismatch repair proteins in selecting possible HNPCC patients

[1](財)癌研究会癌研究所病理部、
[2]獨協医科大学日光医療センター病理部、
[3](財)癌研究会有明病院臨床検査 III部、
[4](財)癌研究会有明病院消化器外科
○加藤　洋[1,2]、元井　紀子[1]、三橋有里佳[3]、新井　正美[3]、二宮　浩範[1]、柿田　智世[1]、上野　雅資[4]、大矢　雅敏[4]

In screening of HNPCC patients, both microsatellite instability (MSI) test
and immunostaining for DNA-mismatch repair proteins (IHC) with the tumors such as colonic carcinoma are recommended before the genetic test of lymphocytes. To evaluate the effectiveness of IHC in comparison of that of MSI, we performed IHC for four proteins (MLH1, MSH2, MSH6 and, if necessary, PMS2) on 508 tumors, mostly colonic carcinoma, from 409 patients. In screening of HNPCC patients, both microsatellite instability (MSI)test and immunostaining for DNA-mismatch repair proteins (IHC)with the tumors such as colonic carcinoma are recommended before the genetic test of lymphocytes. To evalate the effectiveness of IHC in comparison of that of MSI, we performed IHC for four proteins(MLH1, MSH2, MSH6 and, if necessary, PMS2)on 508 tumors, mostly colonic
carcinoma, from 409 patients. At the same time, we checked MSI for microdissected samples according to the method recommended by NIH. All the samples examined are from formalin-fixed and paraffin-embedded tissues.
Results: 1. MSI-H was detected in 54(10.6%) out of 508 tumors. Expression loss of either one or two of three proteins by IHC was found in 49 tumors(9.6%), and that of either one or two of four proteins in 55 tumors(10.8%). 2. When MSI-H was counted as golden standard, the sensitivity and specificity of IHC(for a set of 4 proteins), at the level of tumor(lesion), were 96.3% and 99.3%, respectively. Coincidence rate of MSI and IHC was 99.9%. At the level of patient, those were 100%, 99% and 99.5%, respectively. 3. MSI-H was present in 36 patients, corresponding to 9% for total 409 patients. 4. Among 36 patients, 23 underwent the genetic est, and the tests for 15 out of 23 patients were completed. Ten(67%)of 15 test-completed patients showed mutations in the same gene as suggested by expression loss of the protein by IHC. If all 36 patients
finish the genetic test, around 24 patients are expected to have genetic mutations, this making 6% for total 409 patients.
Conclusion: Immunostaining for four DNA-mismatch repair proteins are quite effective in screening of HNPCC patients, being comparable to MSI test. The relatively high rate of the patient with MSI-H or genetic mutation in this study, compared with those of other reports in Japan, will be due to the presence of more cases with family history of carcinoma in our series.

CS-4-8 胃癌特異的ヘム・ポルフィリン代謝による診断と治療

[1]筑波大学光学診療部
○松井　裕史[1]、間宮　孝[1]、金子　剛[1]、兵頭一之介[1]

【目的】我々は、胃がん病変がヘマトポルフィリン誘導体（HPD）投与によって固有蛍光を発し、その内視鏡観察によって病変の診断が可能であることを報告してきた（光化学診断法：PDD)。PDDは現在すでに臨床応用されているが､がんが固有蛍光を発する機序は不明である｡今回我々は、がん固有蛍光発症機序を解明すべく、ラット胃粘膜培養細胞系RGM1並びに同細胞から樹立したがん化細胞系RGK1を用いてHPDおよびヘムの細胞内移送を比較検討し、これがNOによって惹起されていることを見いだしたので報告する。【方法】RGM1をMNNGに曝露することで、がん様変異株RGK-1を得た。RGM1、RGK1をHPD加培地で培養し､蛍光量の推移を画像分析装置で検討した。培地にNO供与体Nor4を加え、細胞蛍光に対する効果を検討した。細胞内NO濃度を蛍光色素DAF2で計測した。59Feでラベルしたヘミンを作成し、細胞内の各分画への推移を検討した。iNOS、HIF1α、EPO、ヘム分解酵素HO－1の発現量をRT-PCRとWestern blotting法で測定した。さらにこれらに対する外因性NOの効果を検討した。【成績】RGK1にHPD投与後、固有蛍光を認めたが、RGM1にはほとんど認めなかった。この蛍光量はNor4によって有意に増加した。また内因性NO濃度、iNOSの発現はRGK1で有意に高かった。HIF1α、EPO、HO－1はRGK1で有意に高く、Nor4によってさらに誘導された。59Feヘミン取り込みはRGK1に有意に多かった。59Feは経時的にミトコンドリア→核へと輸送された。この現象はNor4､EPOの投与で促進した。【結論】がん化細胞では高NO濃度によってHIF1αが誘導され、その下流にあるEPOを介してヘムが取り込まれること。ヘムはミトコンドリアで代謝され、鉄は核で利用されている可能性が示唆された。がん固有蛍光はこの現象を反映していると考えられた。したがってポルフィリンによるDDSは癌の診断と治療に有用と考えられた。

CS-4-9 腹腔内遊離癌細胞の分子生物学的検出を用いた胃癌腹腔内化学療法の開発

[1]鳥取大学病態制御外科
○辻谷 俊一[1]、福本 陽二[1]、尾崎 知博[1]、山田 敬教[1]、福田 健治[1]、斉藤 博昭[1]、建部 茂[1]、池口 正英[1]

目的：漿膜浸潤(T3)胃癌治療の最大の課題は腹膜播種の制御である。我々は低浸透圧CDDP腹腔内化学療法(HIPC)を開発し、その臨床応用を行った。HIPCは腹腔内を低浸透圧環境にし、腹腔内遊離癌細胞中への抗癌剤移行を促進するので、T3胃癌の腹膜再発予防効果をRCTにより明らかにした。一方、スキルス胃癌は治癒切除を行っても予後不良であり、新しい治療が求められている。我々は進行スキルス胃癌に対し、腹腔鏡観察、腹腔細胞診とともに腹腔鏡下腹腔内化学療法(LIPC)を行って、その後に胃切除術を行う治療法の有効性を検討した。方法：1) Phase I studyでは進行胃癌切除例に等浸透圧でCDDPの投与量増加を検討し、その後浸透圧の減圧試験を行った。Phase III多施設共同無作為割付臨床試験(RCT)に134例のT3胃癌肉眼的治癒切除例が登録され、術中HIPC(A群)とコントロール(B群)に分けた。HIPCはCDDP 70mg/sqmを注射用蒸留水1000mlに溶解して腹腔内投与し、両群とも術後UFT 300mg/日とPSK 3g/日を1年内服した。2)LIPCは12例の進行スキルス胃癌に行い、CDDP 33mg/m2を腹腔鏡観察時，LIPC後2日目，4日目の計3回腹腔内投与(IP)した。CDDP投与前とIP治療終了後の翌日に腹腔洗浄液を採取し、real-time RT-PCR法を用いてLIPCの前後における腹腔内癌細胞数の変化を測定し、平均生存期間(MST)と比較した。さらに現在DTX 35mg/m2を腹腔内投与するLIPCの臨床試験を施行中である。結 果：1) Phase I studyにおいて、CDDPを蒸留水1000mlに溶解して腹腔内投与することにより、30分から1時間の低浸透圧環境を維持できることを確認した。等浸透圧でCDDPを70、80、100、120mg/sqmと増加させ、120mg/sqmで2/2例に嘔吐を認め、これをDLTと判定し、100mg/sqmを推奨投与量とした。CDDP70mg/sqmで浸透圧を180mOsm/Lでは重篤な副作用を認めず、50mOsm/Lでは2/6例にgrade 3以上の腎障害を認め、70mg/sqm、50mOsm/Lを推奨投与量と決定した。RCTの完全例はA群63例、B群59例で、背景因子、術後合併症と副作用に有意差はなく、腹膜再発率はA群26.9%、B群40%、5年生存率はA群65%、B群48%で有意差はなかった。完全例中組織学的T3の5年生存率はA群(54例)65%、B群(48例)38%とA群が有意に良好であった(p=0.03)。2)LIPC前の腹腔鏡下腹腔内洗浄液中には、real-time RT-PCRで全例に癌細胞を確認した。IP後に腹腔内癌細胞数が90%以上の減少率を示した例は8例であった。LIPC前の腹腔内癌細胞数が10,000個以上の症例(3例)ではMSTが7.3ヶ月、それ以下の症例(9例)では11.4ヶ月で、腹腔内癌細胞数が多いと予後が不良であった。一方、癌細胞数が90%以上の減少例のMSTは8.3ヶ月に対して、90%以下の減少例は11.5ヶ月で、癌細胞数の減少率と予後には相関を認めなかった。一方、DTXによるLIPCでは腹膜全体に認めた結節性播種が完全に消失した症例もあり、CDDP以上の有効性が期待される。結語：T3胃癌に対するHIPCは安全に施行可能であり、有意な延命効果を認めたことから、手術時の併用療法として有効であると判断された。一方CDDPを用いたLIPCはスキルス胃癌の腹腔内癌細胞数を減少させても延命につながらなかった。Taxan系抗癌剤は腹腔内化学療法に適していると報告されており、Taxan系抗癌剤を用いたLIPCのスキルス胃癌での有用性を今後さらに検討する必要がある。

CS-4-10 DNAメチル化を標的とした癌に対する診断・治療への可能性

[1]東京医科歯科大学腫瘍外科、[2]杏雲堂病院外科、
[3]東京医科歯科大学応用腫瘍学
○飯田 聡[1]、加藤 敬二[1,2]、森田 信司[1]、石黒めぐみ[1]、石川 敏昭[3]、高木 洋子[3]、植竹 宏之[3]、杉原 健一[1]

癌は遺伝子の突然変異や染色体欠失といったジェネティックな異常の蓄積により発生すると考えられてきたが、近年、DNAメチル化といったエピジェネティックな異常も癌発生の重要なメカニズムであることが明らかになった。癌においてDNAメチル化によりサイレンシングを受けている遺伝子は細胞周期調節遺伝子、アポトーシス関連遺伝子、DNA修復酵素など多岐にわたっており、DNAメチル化は発癌のみならず癌の浸潤・転移、抗癌剤感受性にも関与していると考えられる。さらにメチル化による遺伝子サイレンシングは回復可能であることから、癌治療に対し脱メチル化剤の応用が期待されている。以上から、われわれはDNAメチル化が癌悪性度診断の指標や抗癌剤感受性予測因子となるかまた、脱メチル化剤が癌治療へ応用可能かを検討した。切除胃癌81例を対象にアポトーシス関連遺伝子death-asociated protein kinase (DAP-K)、target of methylation-induced silencing (TMS1)のDNAメチル化を解析した。DAP-K、TMS1のメチレーションはそれぞれ22.2%、32.1%に認めた。それぞれの遺伝子メチル化と深達度、リンパ節転移、遠隔転移、stageとの間には関係を認めなかったが、DAP-KとTMS1の両方にメチル化を認めた症例は有意に生存率が低かった（p=0.0003）。また、根治術を施行された56例における無再発期間は２つの遺伝子ともにメチル化した症例が少なくともどちらか一方の遺伝子がメチル化していない症例より短縮していた（p<0.0001）。さらに、再発のため化学療法を施行した43例における抗癌剤効果とメチル化との比較では、DAP-KとTMS1の両方にメチル化を認めた症例はメチル化を認めない症例より抗癌剤に反応しない例が多かった（奏効率16.7 vs. 45.2%、p=0.083）。次に脱メチル化剤の抗癌剤（5-FU、camptothecin）感受性増強効果を大腸癌xenograftにおいて解析した。脱メチル化剤投与後に抗癌剤を投与した群では抗癌剤単独投与した群と比較し有意に腫瘍が縮小した。さらに脱メチル化剤を投与した群は、しない群と同様重篤な副作用を認めなかった。脱メチル化剤投与群におけるDAP-KとTMS1の脱メチレーションと発現の回復をxenograftにおいて確認した。癌の発生と進展に関与するDNAメチル化は予後予測因子および抗癌剤感受性の指標となり、DNAメチル化をもつ癌に対し脱メチル化剤は有効であると考えられた。DNAメチル化を標的とした戦略は癌に対する診断・治療に寄与するものと思われる。

CS-4-11 大腸癌に対するmolecular multitargeted therapy -ヌードマウス同所移植腫瘍モデルを用いた検討-

[1]広島大学分子病態制御内科、
[2]呉医療センター・中国がんセンター消化器科
○北台 靖彦[1]、桑井 寿雄[2]、茶山 一彰[1]

【背景・目的】近年、数種類のレセプター型チロシンキナーゼを同時に抑制する小分子化合物の開発が活発に行われている。我々は昨年の本学会でplatelet derived growth factor receptor (PDGFR)チロシンリン酸化阻害剤が間質反応を抑制し、大腸癌の増殖・転移を抑制する可能性を報告した。今回、我々は大腸癌組織における増殖因子レセプターの発現およびチロシンリン酸化状態を検討し、vascular endothelial growth factor receptor (VEGFR)、epidermal growth factor receptor (EGFR) 、およびPDGFRの3種類のレセプターのチロシンリン酸化を同時に阻害して腫瘍増殖・転移抑制効果を検討した。【方法】大腸癌細胞株をヌードマウスの盲腸壁に移植することにより同所性腫瘍を作成し、分子標的治療薬で5週間治療を行った。免疫組織学的検討には凍結切片を用いて蛍光二重免疫染色を行い、共焦点レーザー顕微鏡で解析した。【結果】腫瘍血管内皮細胞は非腫瘍部の血管内皮細胞とは異なりVEGFRのみならず、EGFRを発現しており、それらのレセプターはリン酸化されていた。AEE788（EGFR, VEGFRリン酸化阻害剤）の投与により、血管内皮細胞におけるVEGFRとEGFRのリン酸化は阻害され、血管内皮細胞のapoptosisが誘導された。微小血管密度も有意に減少していた。一方､PDGFRは腫瘍血管のペリサイトや間質の活性化線維芽細胞に発現しており、imatinib（PDGFRリン酸化阻害剤）の投与により、PDGFRチロシンリン酸化が阻害され、ペリサイトや腫瘍間質の線維芽細胞のapoptosisが誘導された。また、血管内皮を覆うペリサイト数の減少がみられ、微小血管の質的変化が観察された。これらの分子標的薬はirinotecanとの併用により有意に腫瘍増殖やリンパ節転移を抑制したが、その効果はAEE788、imatinib、irinotecanの三者併用群で最も効果が強かった。【結語】従来の抗癌剤に加え、広いスペクトラムを持つ分子標的薬を併用することにより、腫瘍細胞のみならず、血管内皮細胞、ペリサイト、活性化線維芽細胞など腫瘍間質構成細胞に影響を与え、より強い腫瘍増殖・転移抑制効果を示すことが示唆された。

CS-4-12 IGF-1受容体を分子標的とした治療戦略

[1]札幌医科大学第一内科、[2]札幌医科大学、
[3]札幌しらかば台病院内科
○足立 靖[1,3]、山本 博幸[1]、王 瑜[1]、李 栄[1]、
李 花[1]、遠藤 高夫[3]、今井 浩三[2]、篠村 恭久[1]

【目的】食道・胃・大腸癌をはじめとする消化管癌において、インスリン様成長因子(IGF)およびIGF受容体(IGF-Ir)は過剰発現しており、癌細胞の増殖とアポトーシス回避に関与していることが知られている。一方、血中IGF高値は各種癌のリスクとなる。近年、各種成長因子受容体を分子標的とした治療法が開発され、monoclonal抗体(mAb)やチロシンリン酸化阻害剤(TKI)等による薬品が臨床で使用されている。IGF-Irは次の標的として注目され、米国でPhase studyが始まっている。われわれはこれまでdominant negative (dn)として働くIGF-Ir (IGF-Ir/dn)を用いた治療を試みてきた。今回は、IGF-Irを標的としたmAb, TKIを含む各種薬剤の効果、特徴、問題点、課題、開発状況を概説するとともに、我々の検討結果を報告する。【方法】IGF-Ir/dn (アミノ酸482AA)とIGF-Irに対するをsiRNA(si-IGF-Ir)をアデノウイルス・ベクターに組み込み、複数の食道癌・胃癌・大腸癌細胞株に導入する。さらに開発中抗IGF-Ir剤を消化器癌細胞株に用いる。IGF-Ir標的治療の、細胞増殖に対する阻害効果とアポトーシス誘導能の効果について、下流シグナルに及ぼす効果を含めて検討する。さらに､マウスにおける抗腫瘍効果を検討する。【結果】IGF-Irに対する阻害作用により、消化管癌細胞株のいずれにおいても、癌細胞の増殖のは抑制され、ストレス(熱、飢餓等)刺激によるアポトーシス誘導能を有意に増加した。さらに、IGF-Ir阻害は5FU, cisplatin等抗癌剤によるアポトーシス誘導能を増強した。si-IGF-Irは広く下流シグナルを抑制したのに対し、IGF-Ir/dnは主としてAkt-1を介したシグナルを抑制した。IGF-Ir阻害はマウス皮下腫瘍の発育進展を抑制した。さらに、5FUとの併用療法は、それぞれの単独療法より著明な抗腫瘍効果を発揮した。その際、マウス皮下腫瘤内のアポトーシス数は増加していた。【結論】各種IGF-Ir阻害が食道癌・胃癌・大腸癌に対してin vitro, in vivoともに、癌細胞の増殖を抑制するとともに、アポトーシス誘導効果があることを示した。さらに、IGF-Ir阻害は化学療法の効果を増強することを明らかにした。消化管癌において、IGF-Irは新たな標的分子として大きな可能性を持つことが明らかになり、早期に臨床の場で使用可能となることが期待された。

CS-4-13 HB-EGF-CTFを標的とした新しい胃癌分子標的治療の可能性

[1]名古屋市立大学消化器・代謝内科学、
[2]愛媛大学生化学・分子遺伝学分野
○志村 貴也[1]、片岡 洋望[1]、小笠原尚高[1]、佐々木誠人[1]、久保田英嗣[1]、森 義徳[1]、溝下 勤[1]、水島 隆史[1]、平田 慶和[1]、岡本 泰幸[1]、檜枝 美紀[2]、東山 繁樹[2]、城 卓志[1]

[目的]近年の分子標的治療の進歩は目覚しく、様々な癌種に対して欠かせない治療選択肢の一つとなってきている。なかでも、上皮成長因子レセプター（EGFR）の非活性化は最も注目されている分子標的のひとつであり、EGFRやEGFRリガンドを標的とした様々な薬剤が開発され一部臨床応用されている。しかし、これまでEGFRリガンドが切断(shedding)された後に残るC末側の細胞内ドメインの働きについてはほとんど注目されてこなかった。最近、共同研究者の東山らは、EGFRのリガンドの一つであるHB-EGFの細胞外ドメインが切断され活性化された後、残された細胞内ドメイン（HB-EGF carboxy terminal flagment 、HB-EGF-CTF）が細胞膜から核内へ移行し増殖に関連した分子を制御していることを報告した。今回我々はHB-EGFのsheddingを抑制するADAM inhibitor(KB-R7785)を使用し、HB-EGF-CTFの核内移行を抑制することによる胃癌細胞増殖への影響を検討した。[方法]異なったEGFR発現レベルをもつ2つの胃癌細胞（NUGC4、MKN28）を使用した。Cetuximabを投与しEGFRリン酸化を抑制するとともに、KB-R7785投与しHB-EGF-CTFの核内移行抑制による上乗せ効果を検討した。抗HB-EGF-CTF抗体を用いて蛍光免疫染色を行い、KB-R7785を各培養細胞に添加した後HB-EGF-CTFの細胞内局在の変化を確認した。Cetuximab単独群とKB-R7785の濃度を変更したCetuximab+KB-R7785併用群にて細胞増殖抑制、アポトーシス、細胞周期、cyclin A、c-mycの発現を検討した。細胞増殖抑制はMTS Assayにより、アポトーシスはカスパーゼ3/7、細胞周期はflow cytometerにより測定した。Western Blottingによるcyclin A、c-mycの蛋白レベルでの発現をイメージアナライザーにて測定した。[結果] 蛍光免疫染色による検討で、KB-R7785投与によるHB-EGF-CTFの核内移行が抑制された。両胃癌細胞においてEGFR発現レベルにかかわらずKB-R7785濃度依存的な細胞増殖抑制効果が有意差をもって認められ、G1期での細胞周期の停止が誘導された。Cetuximabに高濃度のKB-R7785を併用することにより、NUGC4細胞において軽度のアポトーシス誘導がみられた。KB-R7785投与によるHB-EGF-CTFの核内移行抑制によりc-myc、cyclin Aの発現低下が確認された。[結論]現在注目されているEGFRのリン酸化抑制だけでなく、そのリガンドであるHB-EGF-CTFの核内移行を抑制することが、胃癌細胞増殖抑制に重要と考えられた。HB-EGF-CTFの核移行は胃癌治療において新しい分子標的となりうると考えられた。

ワークショップ1

WS-1-1 NBI併用食道スクリーニング検査はヨード染色法を超えられるか。

[1]東海大学消化器外科
○島田 英雄[1]、千野 修[1]、西 隆之[1]、木勢 佳史[1]、葉梨 智子[1]、山本壮一郎[1]、原 正[1]、生越 喬二[1]、幕内 博康[1]

はじめに:近年､特殊光による内視鏡診断が注目されている。特にヨード染色法に大きく依存してきた食道領域やヨード染色ができない頭頸部領域における新しい観察法として期待され､臨床の現場において除々に普及しつつある。目的:頭頸部癌と食道癌は高頻度に重複し、治療選択については双方の進行度により大きく異なる。当施設では以前より耳鼻咽喉科、口腔外科との協力体制で双方のスクリーニング検査を施行してきた。食道スクリーニング検査は従来、通常観察およびヨード染色法による拾い上げ診断を行なってきた。2004年よりNBI(narrow band imaging)システムを併用しており、従来のヨード染色法による診断精度と対比して報告する。対象:2007年6月までに耳鼻咽喉科、口腔外科で頭頸部癌と診断され、当科でNBI併用による内視鏡スクリーニング検査を施行した262例を対象とした。方法:頭頸部領域の内視鏡観察後に食道、胃、十二指腸の観察を行い、続いてNBIによる食道観察と最後にヨード染色法で診断される不染部の観察を行なった。成績:262例の食道スクリーニング検査で38例(14.5%)の食道癌が発見された。性別は男性34例、女性4例であった。頭頸部癌は咽頭癌:21例、口腔底癌:5例、上顎、歯肉癌が5例、喉頭癌:4例、舌癌:3例であった。発見された食道癌の病型は、0-IIb:17例、IIc:8例、sm癌では0-I:2例、IIc:4例、IIc+IIa:1例。進行癌では3型:4例、1型:2例であった。0-IIbは通常観察で診断できずNBIでの茶褐色領域として17例中15例(88.2%)で検出可能であり、同ヨード不染部は生検により扁平上皮癌と診断された。また、ヨード染色において不染部から淡染部が多数混在する、いわゆるまだら不染食道を43例(16.4%)に認めたが、NBIによる的確な診断は困難であった。治療に関しては、2007年2月までの27例では、EMR:10例、CRT:6例、RT:2例、同時手術例は1例であり、残る早期食道癌での頭頸部癌進行例については経過追跡となった。早期食道癌のEMRは頭頸部癌がコントロールされたことを確認し行われ､進行癌の同時重複例では同時CRTが選択された。結果:1.NBI併用による茶褐色領域の検出で臨床的に問題となる0-IIbの拾い上げは、ヨード染色と比較しても同等に行なうことができた。また、拡大観察を併用することでより精度の高い質的診断の向上が期待された。2.ヨード染色で診断されるまだら不染食道をNBIにより判定することは困難であった。3.特殊光診断は非侵襲性であり、一般検査への適応範囲を拡げることで0-IIbや浅い0-IIc病変の診断能の向上が期待される。

WS-1-2 特殊光観察による慢性胃炎の内視鏡診断

[1]大阪府立成人病センター消化器内科
○加藤 元彦[1]、上堂 文也[1]、木津 崇[1]、三好 里佳[1]、井上 拓也[1]、増田江利子[1]、辰巳 功一[1]、竹内 洋二[1]、東野 晃治[1]、石原 立[1]、飯石 浩康[1]

【背景】胃に生じる疾患は背景粘膜の胃炎の状態と密接に関係しているため、胃炎の広がりや程度を評価することは各種胃疾患の診断や病態の解明に重要である。しかし、組織学的な胃炎は肉眼的な形態変化に乏しいため通常の白色光観察では客観的な診断が困難である。当センターでは内視鏡的コンゴーレッド・メチレンブルー法を開発し、色素内視鏡によって酸分泌領域からみた体部胃炎の広がりやメチレンブルーの取り込みによる腸上皮化生の分布を評価できることを報告してきた。色素内視鏡は通常観察で診断困難な胃炎による粘膜の変化を明瞭な色調や形態の差として客観的に評価することが可能であるが、その反面、色素散布の手間や薬剤投与に関連するアレルギーの問題もあり、一般臨床で汎用されるには至っていない。近年、自家蛍光内視鏡（autofluorecsence imaging：AFI）や狭帯域フィルタ内視鏡（narrow band imaging ：NBI）などの白色光とは異なった波長の光を消化管粘膜に照射することで、内視鏡画像上の特殊な効果を得る特殊光観察が開発され、各種消化管疾患の内視鏡診断に対する有用性について期待が持たれている。【目的】AFI、NBIで慢性胃炎の診断が可能であるか否かを検討する。【方法】〔検討１〕萎縮性胃炎16例に対してAFI観察を行い、体部粘膜の色調（緑色域、紫色域）とupdated Sydney systemによる組織学的な胃炎の程度との関連性を検討した。〔検討２〕NBI観察時に胃粘膜に見られる斑状の青白色の領域を青白色帯と定義した。萎縮性胃炎107例に対してNBI観察を行い、青白色帯の有無による組織学的腸上皮化生の診断能を検討した。【成績】〔検討１〕AFI観察による体部の緑色域は紫色域に比べて萎縮（ｐ＝0.030）と腸上皮化生（p＝0.000）が高度で、緑色域は体部における腸上皮化生を伴う萎縮の広がりを示していた。色調による炎症細胞浸潤の程度に差は認められなかった。〔検討２〕NBI観察による青白色帯の組織学的な腸上皮化生に対する診断能は感度0.89〔95%CI 0.83-0.96〕、特異度0.93〔95%CI 0.88-0.97〕と良好であった。【結語】AFIとNBI観察を組み合せることで､内視鏡的コンゴーレッド･メチレンブルー法と同様に胃粘膜の萎縮の広がりと腸上皮化生の分布を内視鏡で診断することが可能であった。色素内視鏡に比べて色調のコントラストや画質の点でやや劣るもののボタンひとつで低侵襲かつ簡便に施行できるため、いわゆるoptical/digital chromoendoscopyとして一般臨床での実施可能性は高いと考えられた。

WS-1-3 NBI併用拡大内視鏡による未分化型胃癌粘膜内進展診断の検討

[1]新潟県立吉田病院内科
○八木 一芳[1]、中村 厚夫[1]、関根 厚雄[1]

【目的】未分化型胃癌は非癌上皮の下を癌細胞が広く浸潤する性格があり、拡大観察による範囲診断は疑問視されている。一方、NBIを併用することで粘膜模様と表層の細かい血管のコントラストが良好となる利点がある。非癌上皮を残しながら増殖帯を主体に未分化型癌が浸潤する場合に、癌が腺窩上皮の腺窩構造を破壊した際には、粘膜模様は残しながらも胃小溝や腺開口部模様の消失(structural destruction sign:SDS)とcorkscrewをさらに細かくしたような微細血管(intramucosal wavy microvessels sign:IWMS)がNBI拡大では観察される。今回、これらの像がどのような組織学的浸潤の場合観察されるのか、また範囲診断の可能性について検討した。【方法】当院で経験したIIbまたはIIc様に進展している未分化型胃癌9例において、手術前に口側の範囲をcorkscrew、SDSおよびIWMSからNBI拡大診断し、3箇所にクリップでマーキングした。切除標本固定後、クリップをペンチではずし、クリップで出来た亀裂部に色素を滴下してその部位がプレパラートにのるように切片を作成した。【成績】27部位ともプレパラート上に色素を検鏡でき、範囲診断した部位を確認できた。拡大像と組織像の対比を行った結果、表層に癌が露出している部位(A)は15箇所で、その拡大像は未分化型癌に特有なcorkscrew patternやIWMSであった。表層は非癌であるが増殖帯付近に癌細胞が浸潤し、腺窩上皮の腺窩構造を破壊している部位(B)は8箇所であった。拡大像はSDSとIWMSが観察された。非癌の腺窩上皮が腺窩構造の破壊なく残り、その周囲に癌細胞が浸潤している部位(C)は1箇所であった。拡大像からは癌の存在は読めず、胃炎の像であった。腺窩上皮は非癌のままで、粘膜固有層が癌で置換された部位が3箇所であった。その部位ではIWMSは観察されたが、SDSは明らかでなかった。NBI拡大による正診率は(A)では14/15(93%)、(B)では4/6(67%)、(C)では0/1(0%)、(D)では2/3(67%)であった。誤診の理由を検討した。(A)は癌と非癌が混在した部位で癌部を非癌と読み間違え、(B)は非癌上皮の腺窩構造の破壊が弱い部分で、癌部を非癌と誤診したと思われた。(C)は現時点ではNBI拡大による診断は不可能と思われた。(D)に関しても、さらに検討が必要である。(B)のパターンはMALTリンパ腫にも類似の構造が出現すると思われる。筆者らはSDSとIWMSより2例のMALTリンパ腫を診断している。【結論】非癌上皮下に浸潤している未分化型胃癌でも腺窩上皮の腺窩構造を破壊している病変はSDSとIWMSを慎重に観察することで、側方進展を診断できると考えられた。しかし腺窩上皮の構造を完全に残した上皮下進展の診断は現時点では不可能と考えられた。NBI併用拡大観察でより詳細な血管、腺開口部と胃小溝模様の消失を観察でき、通常光にはない診断学を展開できる可能性が示唆された。

WS-1-4 NBI拡大所見による大腸病変のvascular pattern解析

[1]昭和大学横浜市北部病院消化器センター、
[2]昭和大学横浜市北部病院病理科
○樫田 博史[1]、和田 祥城[1]、工藤 進英[1]、水野 研一[1]、竹村 織江[1]、児玉 健太[1]、細谷 寿久[1]、若村 邦彦[1]、小林 泰俊[1]、請川 淳一[1]、池原 伸直[1]、山村 冬彦[1]、大塚 和朗[1]、浜谷 茂治[2]

【目的】大腸病変においてNBI拡大内視鏡でvascular patternを観察することが、質的診断や深達度診断に有効であるかについて検討を行った。【方法】対象は、2006年1月から2007年4月にNBIで拡大観察し切除された402病変。内訳は、過形成性ポリープ22、腺腫273、腺癌107（m-sm 1b: 73, sm1c-3: 34）である。Vascular patternは、1）類円形の腺管を取り囲む蜂の巣状の血管をnormal、2）血管像を明瞭に追えず淡い色調を呈するものをfaint、3）太さのそろった血管が楕円・管状腺管を取り巻き網目状のものをnetwork、4）血管が密集し、濃く充血しているように観察されるものをdense、5）太くて蛇行の強い血管が観察されるものをirregular、6）異常な血管だが分布が疎であるものをsparseとした。NBI所見を、工藤分類によるpit patternおよび病理診断と比較検討した。【成績】過形成性ポリープは22例全てがfaint、腺腫では221例がnetwork、52例がdense patternであった。Faint patternを過形成性ポリープの所見とすれば、感度/特異度は共に100%で、良好な結果であった。M-SM微小浸潤癌では、network が31例、dense が27例、irregularが10例、sparseが5例であった。SM深部浸潤癌はirregular、sparse共に17例であった。SM深部浸潤癌のうち、陥凹型・LST-NG pseudo- depressed型（PD）では15例全てがsparseであり、隆起型・PDを除くLSTでは、19例中17例がirregularであった。一方pit patternに関しては、M-SM微小浸潤癌においては、III型6例、IV型27例、Vi軽度不整36例、Vi高度不整4例であり、SM深部浸潤癌においては、Vi軽度2例、Vi高度20例、Vn12例であった。IrregularないしsparseパターンをSM深部浸潤癌の指標とした場合の感度/特異度は100% / 79.2%であった。一方、Vi高度不整およびVn型 pit patternをSM深部浸潤癌の指標とした場合の感度/特異度は94.1% / 94.5%であった。【結論】NBI拡大内視鏡観察によるvascular patternは、大腸における腫瘍・非腫瘍の鑑別およびSM深部浸潤癌の診断に有用である。しかし後者に対する特異度はやや低いので、NBIでirregular/sparse patternを呈する病変では、色素拡大内視鏡によるpit patternを詳細に評価する必要があると考えられた。

WS-1-5　潰瘍性大腸炎における特殊光観察の有用性と問題点

[1]大阪市立大学消化器器官制御内科学
○渡辺　憲治[1]、十河　光栄[1]、押谷　伸英[1]

【目的】潰瘍性大腸炎(UC)における特殊光観察の有用性と問題点について、A:NBIの間接的pit診断による「簡便な色素内視鏡」としての意義に着目し、colitic cancer/dysplasia(CC/D)に対するsurveillance colonoscopy(SC)の有用性、B:白色光観察(WLO)における緩解粘膜でのAFI観察による粘膜残存炎症の評価、C:既存の他方法で視認不可能なflat dysplasiaに対するPDD(photodynamic diagnosis)の3項目について検討した。【方法】Aの対象は病悩期間7年以上の全大腸炎型か左側腸炎型の緩解期症例。CHR-SC群は2003年3月から2004年1月までの62例、NBI-SC群は2005年3月から2006年8月までの102例を対象とした。両群ともprospective studyとして行い、CHR-SC群は通常観察での有所見部位を色素拡大観察し、NBI-SC群は全結腸のNBI観察による有所見部位を拡大観察して、各々target biopsyを行った。B,Cはpreliminaryな検討として行った。Bは、WLOで緩解と判断されたUC粘膜をAFI観察し、AFI所見と生検組織における炎症の程度の関連について検討した(Digestive Endoscopy 2007)。Cは、SCでCC/Dを含む腫瘍性病変を発見された8症例に対しPDDを施行した。【成績】A:CHR-SC群は、8例(12.9%)に腫瘍性病変、3例(4.8%)にdysplasiaを認め、平均生検個数は1.8個/例と、欧米のrandom biopsyによるSCに比べ、大幅に生検個数を減らし、同等の検出率を得ることができた。NBI-SC群では、15例(14.7%)に腫瘍性病変、6例(5.9%)にCC/Dを認め、平均生検個数も2.6個/例と、CHR-SC群と同等の検出率であった。更に、両群の平均観察時間は、CHR-SC群が16分48秒に対しNBI-SC群が11分26秒と、有意に検査時間を短縮できた。NBI-SCは薄い粘液が残ったままでも可逆的かつ随意にNBI観察が行え、またUC患者の内視鏡的活動度評価も行え、極めて有用であった。Bは、WLOで緩解であった粘膜でもAFI所見と粘膜の残存炎症の組織学的程度に関連を認めた。Cは、再生性過形成変化もPDDで陽性になったものの、CC/Dは全病変PDD陽性で、他のmodalityで認識不可能なflat dysplasiaがPDDで視認可能であった症例も存在した。【結論】NBI-SCは、CHR-SCと同等のCC/Dの拾い上げ率を有し、検査時間の短縮ができた。全大腸に色素散布することが現実的には困難なことを考えると、「簡便な全大腸色素内視鏡」としてのNBI-SCは、UC活動度評価も行え、臨床上非常に有用なSC法と言える。AFIはWLOで認識困難な緩解粘膜の残存炎症を認識し得、再燃予後との関連や治療方針決定の根拠となる可能性がある。PDDはCC/D症例の精査、治療方針決定に有用である。

WS-1-6　AFIを応用した潰瘍性大腸炎の定量的評価

[1]旭川医科大学内科学講座消化器・血液腫瘍制御内科学分野（第三内科）
○盛一健太郎[1]、藤谷　幹浩[1]、佐藤　龍[1]、上野　伸展[1]、金野　陽高[1]、石川　千里[1]、伊藤　貴博[1]、岡本耕太郎[1]、田邊　裕貴[1]、前本　篤男[1]、蘆田　知史[1]、高後　裕[1]

【背景・目的】Autofluorescence image (AFI)は，生体内組織が発している自家蛍光を内視鏡的に感知して画像表示する特殊光内視鏡である．今回我々は，潰瘍性大腸炎におけるAFI画像の特徴を明らかにし，自家蛍光強度を数値化することで定量的な活動性評価を試みた．【方法】1)潰瘍性大腸炎33人76病変に対して通常光内視鏡観察後にAFI観察を行い，自家蛍光が正常と同等のもの(G:Green)，画面全体の半分以下の領域で自家蛍光の減弱を認めるもの(GP)，半分以上の領域で減弱しているもの(PG)，画面全体でほぼ消失しているもの(P:Purple)まで4段階に分類し，組織学的活動性(Matts分類)と比較検討した．2)色度図解析ソフトを用いてAFI画像の自家蛍光強度を数値化し，組織学的活動性との関連性を評価した．また，既報の拡大内視鏡による組織学的活動性の評価能と比較した．【結果】1)自家蛍光強度Gであった13例の組織学的活動性は，1例を除き全てGrade 1であった．蛍光強度GPであった12例では，組織学的Grade 1が3例，Grade2が5例，Grade3以上が4例であった．一方，蛍光強度PGおよびP(48例)では，3例を除き組織学的Grade2以上の活動期であり，AFIによって捉えられる自家蛍光が弱いほど，組織学的活動性が強いことが示された．2)色度図解析により自家蛍光強度の逆数を数値化した結果，組織学的Grade 1の病変では0.89±0.05，Grade 2は1.34±0.32，Grade 3以上は1.62±0.46であり，Grade 2，3ではGrade 1に比べ有意に高値であった($p<0.01$)．仮に，自家蛍光強度0.9以上を活動性病変として判定した場合，組織学的活動性と蛍光強度との整合性は90.8%であった．これは，拡大内視鏡を用いて組織学的活動性を評価した際の整合性93.8%と有意差を認めず(P=0.41)、拡大内視鏡と同程度に活動性を評価できる可能性が示唆された。【まとめ】AFIによる自家蛍光強度は潰瘍性大腸炎の活動性と負の相関を示した．さらに自家蛍光強度を数値化することで，極めて客観的な活動性評価が可能であると考えられた．

WS-1-7 内視鏡特殊光観察の「見えやすさ」を数値化する試み～FICEの有用性評価を通じて～

[1]千葉大学光学医療診療部、
[2]千葉大学フロンティアメディカル工学研究開発センター、
[3]東葉クリニック
○井上 雅仁[1]、神津 照雄[1,2]、三宅 洋一[2]、佐藤 徹[1]、新保 泉[1]、渡辺 良之[1]、青木 泰斗[3]、平野 和哉[1]、菱川 悦男[1]

【背景・目的】特殊光観察をさらに幅広い施設へ普及させるために、従来の白色光や色素内視鏡画像と比較しその優劣を論じることは重要である。しかしそれ以前に、各種内視鏡画像を客観的に評価する手法を確立することが先決である。
内視鏡画像の評価はつまるところ「見えやすさ」に帰結すると考える。スクリーニングにおいて「視野全体が明るく見えやすいか」「微小な病変まで発見しやすいか」「病変の表面構造が見えやすいか」、また拡大観察において「微小血管やpitが見えやすいか」。これら「見えやすさ」がいかなるパラメーターから成り立っているのかを検討し、それらを数値化する手法を確立することは、evidenceに基づく議論を行うにあたり必須である。【対象・方法】当科において上部消化管に対し特殊光を用いてスクリーニング・病変観察・拡大内視鏡検査を施行した19例を対象とした。特殊光は千葉大学フロンティアメディカルで開発されたFICE(FUJI Intelligent Color Enhancement)を用いた。FICEは狭帯域画像化を物理的フィルターではなくコンピューター上の演算処理で行うため、目的に応じて任意の波長を抽出し画像化することができる。今回はプリセットされた5～6種類のモードを同一視野で順次撮影した。白色光や色素内視鏡との比較と同時に、どのモードがどの観察法に適しているかも評価した1）視野の明るさ：まず画像の最近部と最深部を結ぶ直線状の各ドットをRGB表記し、明るさを表わすy値: 0.3R+0.6G+0.1Bを用いグラフ化した。白色光において明るさが1/2に減衰する距離での、各モードの明るさを比較し、画面全体の明るさを検討した。2）背景に対する病変のコントラスト：画像上の任意の点の色を通常のRGB表記ではなくCIELab表記することで、色を仮想上の色空間における三次元座標で表現できる。病変境界において病変の色を（X1,Y1,Z1)、背景を（X2,Y2,Z2）と表記すると、色の距離は$\sqrt{}$((X2-X1)2+(Y2-Y1)2+(Z2-Z1)2)で表わされる。この距離が遠いほど色が離れており、内視鏡的に「境界明瞭である」と表現できる。【結果】食道・胃通常観察時の明るさ：いずれの特殊光モードも白色光を上回るものはなかった。モード6、8が比較的深部まで明るさを維持していた。背景と病変とのコントラスト（食道通常観察）：特殊光モード2、6、8が白色光に比し有意に高いコントラストを示した（$p<0.05$）。背景と病変とのコントラスト（胃通常観察）：特殊光各モードとも白色光に比し高いコントラストを示す傾向にあった。隆起、陥凹病変では特殊光観察より色素内視鏡（インジゴカルミン溶液）のほうが高いコントラストを示したが、平坦病変では相違ない成績であった。背景と微小血管とのコントラスト（食道拡大観察）：特殊光モード2、4、6、8で白色光に比し有意に高いコントラストを得た。特にモード2、8は著明であった。【考察】各種画像における「見え方」の数値化を試みた。これらの数値が実際に観察者の感じる「見えやすさ」と相関しているかを検討し、実用性を探っていきたい。

WS-1-8 大腸内視鏡検査における(FUJI intelligent Color Enhancement)の有用性

[1]東京医科大学八王子医療センター消化器内科
○中村 洋典[1]、平山 奏丈[1]、奴田原大輔[1]、阿部 公紀[1]、田畑 美帆[1]、高垣 信一[1]、植田 健治[1]、片上 利生[1]、杉木 修治[1]、新戸 禎哲[1]、宮岡 正明[1]

大腸は狭い管腔に加え、屈曲や半月ひだの存在から、内視鏡にとって盲点の多い臓器である。特に周辺粘膜と色調のあまり変わらない平坦な病変では影や血管像の消失を頼りに発見することが多く、その認識には内視鏡医の経験などに大きく左右されている。それらを解決する手段の一つとして画像処理があり、期待も大きい。今回、特殊分光内視鏡の一種である（FUJI intelligent Color Enhancement）を使用する機会を得たので、その有用性について検討した。【目的】目的はこの機器が（1）ルーチン検査に使用できるか。（2）色素散布が不要になるか。（3）Colitic cancerの診断に貢献するか。の3項目である。【対象】潰瘍性大腸炎やCrohn病などの慢性炎症性腸疾患14例、虚血性大腸炎などの急性炎症腸疾患12例、大腸癌3例、腺腫などの大腸ポリープ83例など160例173病変で撮影された内視鏡像を対象に検討した。また、潰瘍性大腸炎の長期経過例に発見された早期癌症例において本機器を使用する機会を得たので、併せて検討した。【結果】（1）この装置を使用することにより、血管像が明瞭化し、vasucular ectasiaなどの描出には有効であったが、腸液や糞便などの存在下では判りにくい画像となり、最初からこの画像での検査を行うのは不向きと思われた。しかし、血管像の明瞭にみられる部位ではわかり易くなる画像も存在しており、今後に期待された。（2）その使用の仕方が表面構造や微細病変の描出には有効性が期待されたが、動画ではわかり易いと言った意見もあったものの、静止画の検討では色素散布を越える説得力のある画像は得られなかった。また、内視鏡切除後の潰瘍瘢痕でも同様の結果であった。（3）わずかな凹凸が明瞭化する可能性があり、colitic cancerの診断に期待が寄せられる。本例は大部分の腸管は寛解像を示し、血管像のある部位では潰瘍瘢痕などが明瞭化し、有用と思われたが、期待されたがん病巣ではその周辺には炎症所見があり、血管像がみられなかったため、病変の原画像を越えるものではなかった。また、潰瘍性大腸炎では出血や粘液付着が多く、前処置などの工夫が必要と思われた。【結語】現時点では大腸内視鏡のルーチンでの使用は困難であるとともに微細病変の認識、ポリープ表面構造の観察において色素内視鏡を越えるものではなかった。また、colitic cancerの診断にも様々な問題点も指摘された。今回、静止画像での検討であり、特にポリープの表面構造などの観察には静止画より動画の方が有用とする検査医もおり、更なる検討あるいは工夫が必要と思われた。

WS-1-9　高画素拡大電子内視鏡と紫色半導体レーザーを用いた光線力学的診断（PDD）の試み

[1]獨協医科大学消化器内視鏡センター・医療情報センター、[2]獨協医科大学消化器内科、[3]獨協医科大学学長
○中村　哲也[1]、山岸　秀嗣[2]、生沼　健司[2]、平石　秀幸[2]、寺野　彰[3]

【目的】特殊光による内視鏡診断のひとつとして蛍光診断があり、癌組織や正常組織から発生する自家蛍光に注目した診断法と、光感受性物質（PS：Photosensitizer）とレーザー光を利用した光線力学的診断（PDD：Photodynamic Diagnosis）が代表的である。最近、電子内視鏡を用いた自家蛍光内視鏡AFI（Auto-Fluorescence Imaging）が開発され、自家蛍光診断が比較的容易に行えるようになった。一方、我々は以前からPDDに注目し、新しく開発された紫色半導体レーザー（波長405nm）をPSに照射し、その赤色蛍光を高画素拡大電子内視鏡で観察する新しい方法を開発した。今回、PSとして蛍光診断に有利な5-ALA（Aminolevulinic Acid）と注射用レザフィリンを用いて、高画素拡大電子内視鏡と紫色半導体レーザーを用いたPDDの検討を行ったので報告する。【方法】PSとしてフォトフリンをコントロールとし、5-ALAおよびレザフィリンをスポンジに染みこませ、紫色半導体レーザーを一定の距離から照射した。それぞれのPSから発する赤色蛍光を、高画素拡大電子内視鏡（EG-485ZH改良型、FTS社）を用いて内視鏡的に観察し、デジタルビデオ録画および静止画撮影を行うとともに、分光器でそれぞれの蛍光強度を測定した。蛍光が強い場合はそのPSを希釈して、さらに同じ検討を行った。また十分な説明の上で同意を得た、フォトフリンおよび5-ALAを用いたPDT（Photodynamic Therapy）施行前の患者に対して、本法によるPDDを試みた。【成績】同程度の濃度での比較では、フォトフリンよりも5-ALAの蛍光が強く、レザフィリンの蛍光はさらにそれを上まわった。レザフィリンは希釈を繰り返して検討を行ったが、臨床的な血中濃度以下でも十分な蛍光が観察できた。臨床検討では、フォトフリンでは微弱な蛍光が、5-ALAでは明瞭な赤色蛍光の観察が可能であった。【結論】高画素拡大電子内視鏡と紫色半導体レーザーとを用いたPDDは、新しい内視鏡診断法のひとつとして期待できる。

WS-2-1 原因不明の消化管出血、特に小腸びらん・潰瘍性病変に対する診断と治療戦略

[1]獨協医科大学消化器内科、
[2]獨協医科大学消化器内視鏡センター、[3]獨協医科大学学長
○生沼 健司[1]、中村 哲也[2]、山岸 秀嗣[1]、平石 秀幸[1]、寺野 彰[3]

【目的】我々は、これまで上部・下部消化管内視鏡で原因が不明の消化管出血症例を中心にカプセル内視鏡とダブルバルーン内視鏡を行い、その両者による診断アルゴリズムを提唱し報告してきた。今回、原因不明消化管出血の中でも特に小腸のびらん・潰瘍性病変に注目し、それらに対する新たな診断と治療戦略について報告する。【方法】平成15年7月より平成19年7月末までに当院消化器内視鏡センター（旧：光学医療センター）で施行したカプセル内視鏡は138件、119症例である。そのうち原因不明の消化管出血109件、91症例（平均年齢56歳、男女比49：42）を対象とした。カプセル内視鏡は、検査前夜より12時間禁食とし、翌朝データレコーダを患者に装着した後、少量の水と一緒に嚥下させた。嚥下8時間後に機器をとりはずし、データをワークステーションにダウンロードして、原則として2人の医師が読影を行った。カプセル内視鏡で得られた画像所見をもとに、内視鏡的治療などの必要があると判断された場合には、ダブルバルーン内視鏡を追加した。その際、カプセル内視鏡による病変の推定位置に応じて挿入ルートを選択した。また、症例に応じて適宜カプセル内視鏡による経過観察を行った。それぞれの症例について、カプセル内視鏡による病変の内訳を調べ、特に小腸のびらん・潰瘍性病変については､できる限り最終診断についても検討した｡【成績】原因不明消化管出血91例における病変の内訳（但し1例は所見が重複）は、小腸びらん・潰瘍性病変が18例（19.8%）と最も多く、血管性病変17例（18.7%）、小腸外病変他16例（17.6%）、腫瘍性病変12例（13.2%）、小腸炎4例（4.4%）、癒着2例（2.2%）の順であった。また、カプセル内視鏡でもダブルバルーン内視鏡でも異常を認めない症例が4例（4.4%）あった。小腸のびらん・潰瘍性病変18例についてさらに詳細に検討した結果、NSAIDs（non-steroidal anti-inflammatory drugs）内服が判明した症例が7例と高頻度であった。その所見の特長として、空腸を中心に多発する様々な程度のびらん・発赤および潰瘍形成を認めた。これらの症例は、NSAIDs内服の中止により出血が治まり貧血が改善した。7例中3例においてカプセル内視鏡によって経過が観察できたが、いずれの症例においても、NSAIDs内服中止のみで小腸の粘膜傷害が劇的に改善した。【考察・結論】原因不明消化管出血の中で、小腸びらん・潰瘍性病変が18例（19.8%）と最も多く、血管性病変が一番多いという欧米の報告と異なっていた。18例中7例がNSAIDsによる小腸粘膜傷害と判明し、NSAIDsが胃だけでなく小腸にも傷害を及ぼすリスクが高いと考えられた。また紹介元でNSAIDsが投与されていなくても、腰痛や膝関節痛などのため他院でNSAIDsが処方されていることが、カプセル内視鏡検査後に判明した症例がほとんどであった。NSAIDsによる小腸粘膜傷害は、空腸を中心に多発する様々な程度のびらん・発赤および潰瘍形成が特徴的で、NSAIDs服用中止で劇的に改善する。従って、これらの病変は、カプセル内視鏡のみで診断可能であり、経過観察も容易であると考えられた。

WS-2-2 当院における原因不明消化管出血例の診断・治療の現況 ーカプセル内視鏡の位置付けを中心にー

[1]九州大学病態機能内科学
○江崎 幹宏[1]、松本 主之[1]、飯田 三雄[1]

[背景]小腸内視鏡の進歩により、従来の検査法では診断確定が困難と考えられる消化管出血例を診断・治療する機会が増えてきた。しかし、いわゆる原因不明の消化管出血(OGIB)例における診断効率は、背景疾患により大きく異なる。[目的]通常検査で原因が特定できないOGIB例の疾患像を検討し、これらの疾患診断におけるカプセル内視鏡(CE)の位置付けを明らかにする。[対象]CE実施前に施行された上部・下部内視鏡検査ならびに小腸X線検査で確定診断に至らなかったOGIB62例。[方法](1)対象例の診断過程を遡及的に検討し、CEの有用性を向上させ得る臨床的因子を検討した。すなわち、検査実施時期、症状出現後の最低Hb値およびΔHb値（健常時Hb値-最低Hb値）、基礎疾患、抗凝固療法の有無を評価し、出血源同定の有無との関連を検討した。(2)CEおよびダブルバルーン内視鏡(DBE)が施行された42例において、先行検査と出血源同定の有無の関連を検討した。さらに、両検査で得られた所見を比較し診断が乖離した症例の特徴とその原因を検討した。[結果]CE62例中51例で全小腸が観察された。62例中37例で出血源が同定され、その内訳は血管性病変が26例、炎症性疾患が5例、腫瘍性疾患が4例、その他2例であった。また、出血源が同定された29例のうち、内視鏡治療と手術がそれぞれ8例、投薬治療が13例で選択されていた。(1)検査実施時期の相違に基づいた検討では、症状消失3日以内では19/25例(76%)と出血源同定率は高かったが、4日以降では18/37(49%)と有意に低かった(P＜0.05)。さらに、ΔHb≧5g/dlの高度出血例では17/20例(85%)で責任病巣が検出されたのに対し、ΔHb＜5g/dl例では18/37例(49%)と低かった(P＜0.01)。なお、本検討では肝硬変症例で有意に病変検出率が高かった(12/13 vs. 25/49; p＜0.01)。(2)DBE併用実施42例では、CE先行25例中13例(52%)においてCEで出血源が検出されており、DBE先行例(29%)に比べて高かった。なお、42例中14例で両検査所見に相違がみられ、DBE深部挿入困難(7例)、所見判定の乖離(6例)、およびCE見逃し(1例)がその原因となっていた。[結論]従来の検査法で同定し得なかった出血源の多くは血管性病変であった。これらの症例においては、症状出現後早期にCEを先行して検査を行った方が出血源検出の向上につながると思われた。

WS-2-3　ダブルバルーン内視鏡による小腸出血の診断と治療

[1]大阪警察病院内視鏡センター、[2]大阪警察病院内科、
[3]大阪警察病院小児科、
[4]りんくう総合医療センター市立泉佐野病院　消化器科
○阿部　孝[1]、水谷　昌代[1,2]、河相　直樹[1,2]、岡田　章良[1,2]、青野　悟志[2]、李　哲成[2]、東　大里[2]、福武　信康[2]、小山久美子[2]、宇田　創[2]、柚木崎紘司[2]、榎原　良一[2]、和田　滋夫[2]、尾下　正秀[2]、小林　尚弥[2]、田邊　淳[1]、林　保[1]、澤田　淳[3]、川野　淳[4]

【はじめに】消化管出血は、もっとも多く診療する機会のある疾患のひとつである。しかし小腸出血は、従来内視鏡診断が困難であった。小腸出血の内視鏡診断や治療は、従来の内視鏡機器では、到達できなかったためである。最近開発されたカプセル内視鏡は、小腸の直接観察が可能になった。このカプセル内視鏡では生検や内視鏡治療ができなかったが、2.8mmの鉗子口を持つダブルバルーン小腸内視鏡(DBE; double balloon enteroscopy)の開発により各種の処置用器具を使用することが可能となった。今回DBEによる小腸出血の内視鏡診断、治療を検討したので報告する。【対象】２００４年7月より２００７年７月までに大阪警察病院にてDBEを施行した４００件；経口１６１件、経肛門２３９件を対象とした。そのうち上下内視鏡にて異常がなく小腸出血と考えられた１００症例（男性７０例；女性３０例；平均年齢６３．１歳、１９－８９歳）について検討した。対象症例１００例のDBEのアプローチは、経口と経肛門法65例、経口法２０例、経肛門法１５例であった。【成績】DBE施行にて１００例中７０例で診断が得られ、出血源不明は３０例であった。疾患の内訳は、血管性病変30例（Angiodysplasia２８例、血管腫１例、小腸静脈瘤1例）、潰瘍性病変２８例（びらん9例：NSAIDsによる２例を含む、クローン病８例、Dieulafoy潰瘍2例、サイトメガロウイルス潰瘍1例，慢性出血性小腸潰瘍1例、回腸憩室炎２例、Meckle憩室症１例、虚血性小腸2例、その他の潰瘍2例）、腫瘍性病変12例（悪性リンパ腫２例、十二指腸癌１例、空腸癌２例、回腸癌１例、転移性小腸癌2例、GIST１例、分類不能小腸悪性腫瘍1例、脂肪腫１例、腺腫１例）であった。内視鏡治療は、Angiodysplasia（１６例）、Dieulafoy潰瘍（２例）、びらん（２例）、憩室炎（1例）、静脈瘤（1例）、慢性出血性小腸潰瘍（1例）にて内視鏡的に止血処置を施行した。静脈瘤1例でPolidocanol(AethoxysklerolR)を用いたが、その他の２２例はすべて止血クリップ及びHSEにて止血し得た。術中大きな合併症を経験しなかった。【結論】１．小腸の出血性病変は、血管性病変や潰瘍性病変（８３％）が多かった。２．内視鏡的止血術が必要であった２３例で、全例止血し得た。３．ダブルバルーン小腸内視鏡は、原因不明と考えられていた小腸出血の診断や内視鏡治療に有用であることを確認した。

WS-2-4　ダブルバルーン内視鏡による小腸内視鏡所見と疾患の検討

[1]岩手医科大学第一内科、[2]岩手医科大学臨床病理
○遠藤　昌樹[1]、久多良徳彦[1]、千葉　俊美[1]、折居　正之[1]、鈴木　一幸[1]、菅井　有[2]

（目的）ダブルバルーン内視鏡(DBE)やカプセル内視鏡(VCE)の登場により小腸における内視鏡診断は進歩し，得られる内視鏡所見または疾患毎の体系化も整理されつつある．当科においてDBEにより得た所見から臨床的特徴を検討する．（方法）当科において小腸検査目的でDBEを施行した症例は134例，223件．男性87例，女性47例．平均年齢は53.1（12～88）歳．挿入経路は経口が118件，経肛門は105件．検査目的は出血精査が67例．小腸疾患精査が54例．クローン病精査10例．胆道疾患以外の術後腸管精査3例．検討項目1.OGIBにおける内視鏡所見，内視鏡治療．2.潰瘍性病変における内視鏡所見．3.腫瘍性病変における内視鏡所見．（成績）1.出血精査目的で施行した67例中37例，55.2%に小腸に原因を認めた．潰瘍性病変25例（潰瘍，びらん13例，NSAID潰瘍5例，輪状瘢痕2例，初発クローン病2例，ベーチェット病1例，メッケル憩室1例）．肉眼形態はびらん10例，円・類円形9例，輪状3例，縦走2例，線状瘢痕1例．病変数は単発12例，3カ所以上12例．非潰瘍性病変13例（血管性8例，GIST3例，出血性ポリープ1例，乳頭出血1例）．血管形態はびまん性拡張3例，点状発赤3例，孤立拡張血管1例，拍動血管1例．内視鏡治療24例（クリップ9例，APC2例，APC，クリップ2例，hot biopsy，クリップ2例，polypectomy1例.）2.潰瘍性病変が認められたのは57例，42.5%．肉眼形態は縦走潰瘍16例，円・類円形14例，びらん14例，輪状6例，潰瘍の治癒後狭窄6例，線状瘢痕1例．病変数は単発18例，2カ所1例，3カ所以上37例．輪状潰瘍を呈した症例6例中3例はクローン病であった．3.腫瘍性病変は16例，11.9%に認めた．疾患の内訳はリンパ腫6例，GIMT2例，術後再発癌2例，FAP2例，脂肪腫1例，pyogenic granuloma1例．GIST1例．局在は回腸9例，空腸5例，全小腸1例，胆管空腸吻合部1例であった．（結果）DBEにより得られる所見から肉眼所見を中心に診断を加え検討した．現状では小腸潰瘍やびらんなど病態を表す表現が疾患名にせざるを得ない場合もあり今後の課題と考えた．小腸内視鏡診断においてDBEは有用で不可欠と思われる．

WS-2-5 当科におけるダブルバルーン小腸内視鏡検査の現状と内視鏡検査・処置の工夫

[1]関西医科大学内科学第三講座
○島谷 昌明[1]、松下 光伸[1]、岡崎 和一[1]

【目的】これまで小腸病変においてX線二重造影法や腹部CTなどの放射線診断が主であったが、ダブルバルーン小腸内視鏡(DBE)の登場により過小評価されてきた小腸病変の実態が明らかになってきている。また、DBEにより高率に深部小腸に到達できるようになり、全小腸の詳細な内視鏡観察、生検採取による確定診断および内視鏡治療も可能となってきた。DBEの普及に伴い内視鏡治療の報告や偶発症の報告が多くなされているが、小腸内視鏡治療における小腸用の処置用デバイスの開発は遅れており大腸用デバイスを代用しているのが現状である。我々は、小腸用デバイスとして局注針を試作し使用している。また、偶発症に関しては施行後の高アミラーゼ血症や重症膵炎の報告が散見され、我々も施行後重症膵炎の1例を経験した。今回、当科におけるDBEの現状と偶発症及び内視鏡処置・処置具の工夫について報告する。【対象と方法】2005年4月～2007年7月までにDBEを施行した103例148件のうち、小腸精査目的とした59例103件を対象とした。1.DBEの現状：1)検査契機2)全小腸内視鏡観察成功率3) 原因不明の消化管出血（OGIB）症例の有所見率を検討した。2.偶発症：1)検査時間 2)DBE前後の血清P型アミラーゼ(P-AMY)値の変化を検討した。（血清P-AMY正常値の3倍以上を狭義の高アミラーゼ血症と定義し、膵炎に関しては急性膵炎のガイドラインに従って診断した。）また、経口ルートにおいては、以下についても検討した。3)可能な限り挿入時と抜去時に主乳頭の観察を行った。4)透視にて挿入方向・短縮の程度などを確認した。3.処置の工夫：1)小腸イレウス症例に対してイレウス管ガイドにDBEを施行した。2)局注針はトップ社製局注針（25G,3mm針、260cm長）を試作し使用した。【成績】1.DBEの現状：1)検査契機は、OGIBが最多で、続いて小腸腫瘍疑い、小腸クローン病疑い、小腸イレウスなどであった。2)全小腸内視鏡観察成功率は75.7％であった。3)OGIB症例の有所見率は66.7％であった。2.偶発症：1)検査時間は、経口ルート(60件) 120.4分、経肛門ルート(43件)128.9分であった。2) 経口ルートの43.3％(26/60件)に高アミラーゼ血症を認め、うち1例は重症膵炎であった。経肛門ルートでは、高アミラーゼ血症や膵炎は全く生じなかった。3)重症膵炎症例を含めて主乳頭に形態的な著変は認めなかった。4)高アミラーゼ血症の発生率は、スコープの挿入が時計回り;8/16件(50.0％)、反時計回り;18/44件(41.0％)であった。3.処置の工夫：1)小腸イレウス3例に対して、イレウス管ガイドにオーバーチューブを挿入後に引き続き内視鏡挿入を試み、挿入時間の短縮に有用であった。2)試作局注針は、DBEに使用できる局注針のなかで一番コシが強く局注針の出し入れがスムーズであった。【まとめ】1.当施設のDBEの現状を報告した。2. 経口DBE後の合併症として、高アミラーゼ血症は高率に認められ、時計回りの挿入例の方が高アミラーゼ血症の発生率は高かった。高アミラーゼ血症は、施行後膵炎から重症化を来す可能性があるため、検査前後での血清P-AMY値や炎症所見のチェックは必要であると考えられた。3.イレウス症例に対するイレウス管ガイド下DBEは試みても良い方法の1つと考えられた。DBE専用内視鏡処置具の更なる開発は必要であると考えられた。

WS-2-6 シングルバルーン小腸内視鏡を用いた診断と治療

[1]昭和大学横浜市北部病院消化器センター
○大塚 和朗[1]、児玉 健太[1]、樫田 博史[1]、水野 研一[1]、工藤 進英[1]

【目的】カプセル内視鏡と、ダブルバルーン内視鏡（DB内視鏡）の開発により、小腸内視鏡検査が臨床応用されるようになってきている。当施設ではカプセル内視鏡に加え、2005年11月からDB内視鏡を使用し、さらにシングルバルーン式小腸内視鏡（SB内視鏡）を共同開発して小腸内視鏡検査を施行してきたので、その成績を報告する。【方法】SB内視鏡SIF-Q260を用いて経口的ないし経肛門的に小腸内視鏡を施行した。これは内視鏡本体にはバルーンを装着せず、スライディングチューブ（ST)先端にのみバルーンがある。挿入方法は、内視鏡を深部へすすめた後、内視鏡先端を粘膜に引っ掛け抜けないようにしてSTをすすめ、次にバルーンを拡張してSTを腸管壁に固定して腸管短縮を行い、再び内視鏡を進め、深部挿入していくものである。そのほか、ダブルバルーン内視鏡EN-450P5、EN-450T5も使用した。検査は、当初2人法で施行したが、現在は1人法で施行している。これは左手で内視鏡のグリップを操作し、右手の示指と中指でSTを支え、母指と薬指で内視鏡の抜き差しを行うものである。STにつめがついているため、片手での操作が容易である。また、クリスタルバイオレット（CV）でストローク毎にマーキングを行いながら深部挿入することにより、挿入距離を測定した。通常光観察に加え、Narrow band imaging（NBI観察）も併用した。【結果】患者44例に対し、経口22回、経肛門47回計69回の内視鏡検査を施行した。SB内視鏡で全小腸観察を企図した症例7例では、その71％で完遂できた。検査の契機となった症状は、消化管出血30回、イレウス精査12回、貧血精査7回、小腸腫瘍精査6回、腹痛精査3回、下痢3回、クローン病3回、その他5回であった。治療としては、クリップやAPC焼灼による止血5回、ポリープ切除3回、狭窄拡張2回を行った。また腹痛・下痢の症例において新たに2例がクローン病と確定診断された。1人法、2人法で検査時間に差はなかった。SB内視鏡はDB内視鏡に比し操作性に大きな差はなかった。クリスタルバイオレット染色は検査中消失することはなく、安定したマーキングと考えられた。ストローク毎マーキングにより、挿入距離の測定がより容易となった。また、深部挿入での短縮時にスコープが抜けてしまう場合があったが、CVマーキングにより、逆戻りの程度が判定できた。翌日の検査ではCVはみられなくなっており、再検時の妨げにはならないと考えられた。セッティングは、内視鏡本体へのバルーンの装着が不要なため、ST内部に滅菌水を注入して湿潤化するのみであり簡便であった。【結論】SB内視鏡は、DB内視鏡と比べ、遜色のない診断能が得られ、画質も良好であった。また機構が単純なため、セッティングや操作が簡便であるといった利点もある。1人法による挿入も容易であり、少人数での検査が可能となるなど有用と考えられるが、今後さらなる改良が期待される。

WS-2-7 小腸病変の診断、治療に対するダブルバルーン内視鏡の有用性—特に門脈圧亢進症症例に対して—

[1]愛媛大学先端病態制御内科学、[2]愛媛大学光学診療部
○檜垣 直幸[1]、村上 英広[1]、松井 秀隆[2]

【目的】ダブルバルーン内視鏡（DBE）は小腸疾患の診療に新たな展開をもたらした。これまで演者らはDBEを用いて門脈圧亢進症症例の小腸を検討し、門脈圧亢進症性小腸症（portal hypertensive enteropathy）の新しい内視鏡所見を提唱した。今回、門脈圧亢進症性小腸症の組織学的特徴と肝予備能低下例におけるDBEの安全性について検討した。【対象】2003年10月から2007年6月に小腸精査加療目的でDBEを施行した106例157件を対象とした。そのうち門脈圧亢進症症例は28例、門脈圧亢進症以外の症例は78例（消化管出血、小腸腫瘍、狭窄、イレウス、腹痛精査など）であった。門脈圧亢進症症例のChild分類はA9例、B12例、C7例であり、中等度以上の腹水を有する症例は除外した。【結果】門脈圧亢進症症例の小腸へのアプローチは経肛門21例、経口4例、両側3例で行った。これらの検討で小腸粘膜の浮腫状変化が8例（28.6%）、発赤が6例（21.4%）、telangiectasiaが3例（10.7%）にみられた。浮腫状粘膜はいわゆる数の子様であり、この数の子様所見（herring roe appearance）は門脈圧亢進症性小腸症の新しい内視鏡所見の一つであった。生検組織を得ることができた10例では、ヘマトキシリンエオジン染色と共に毛細血管同定のために抗CD31抗体、リンパ管同定のためD2-40抗体を用いて免疫染色を行った。数の子様粘膜陽性群の絨毛の高さ／幅比は、2.09±0.28であり陰性群2.93±0.44に比べて有意に低下していた（$p<0.05$）。絨毛の毛細血管径、リンパ管径を数の子様粘膜の有無で比較したところ、リンパ管径は数の子様粘膜陽性群と陰性群で差はなかったが、数の子様粘膜陽性群の毛細血管径は、平均24.0±13.9 mmで数の子様粘膜陰性群（8.0±0.9 mm）に比べ有意に拡張していた（$p<0.01$）。合併症を検討したところ、全症例のうち誤嚥性肺炎2例、食道胃接合部裂傷を1例、迷走神経反射を2例に認めた。しかし、いずれも門脈圧亢進症以外の症例であり、門脈圧亢進症症例で合併症はみられなかった。【結論】DBEにより門脈圧亢進症の新しい内視鏡所見が観察され、その特徴的所見は毛細血管の拡張による絨毛腫大であった。さらに、DBEは肝予備能低下例においても安全に行える検査であることが示唆された。

WS-2-8 ダブルバルーン小腸内視鏡検査により腹腔鏡手術が可能となった小腸病変15例の検討〜外科の立場からみた小腸内視鏡

[1]大阪市立大学腫瘍外科、
[2]大阪市立総合医療センター消化器外科
○野田 英児[1]、前田 清[1]、井上 透[1]、豊川 貴弘[1]、天野 良亮[1]、久保 尚士[1]、田中 浩明[1]、六車 一哉[1]、八代 正和[1]、山田 靖哉[1]、澤田 鉄二[1]、西口 幸雄[2]、大平 雅一[1]、石川 哲郎[1]、平川 弘聖[1]

ダブルバルーン小腸内視鏡(DBE)の導入により、これまで困難であった小腸病変の診断が可能となり、より的確な手術が施行されるようになってきた。特に、腹腔鏡手術は手術時間の短縮、創の縮小、出血量の減少、術後在院日数の短縮など、多くの利点がある。一方、小腸病変に対する腹腔鏡手術では検索範囲が広範にわたり、病変を触診することができないため、これまではかえって手術時間が長くなるなど、その利点には疑問があるとされてきた。当院では、カプセル内視鏡や小腸内視鏡の導入により、病変の診断、局在を術前に確認することができるだけでなく、内視鏡下の点墨により、腹腔鏡下での病変の確認が容易となってきたため、その利点を生かすべく腹腔鏡手術を積極的に施行するようになってきた。今回我々は、当院において、術前小腸病変に対する小腸内視鏡検査により腹腔鏡手術が可能となった、15例に対し、症例を供覧しつつ、その有用性についての検討を行った。診断は、血管腫1例、腺腫1例、悪性リンパ腫1例、GIST2例、原発性小腸癌1例、クローン病5例、メッケル憩室2例、小腸潰瘍1例であった。平均年齢は44.7歳、男性11例、女性4例であった。クローン病を除いた症例での病変の内視鏡的局在は、空腸上部1例、中部2例、下部5例、回腸中部2例であった。11例、では、術前にDBEにより、病変部に対して点墨処置がなされた。腹腔鏡手術は2〜3ポートで施行した。平均創長は4.7cm (3.0-6.0)、平均手術時間は110 (51-231) 分で、点墨施行例では平均90 (51-184) 分であった。術後合併症は1例に創感染、1例で1吻合部出血を認めたが、保存的に速やかに改善した。術後平均在院日数は、13.6 (6-34) であった。症例供覧：51歳、男性。下血のため、上部、下部内視鏡検査などを施行されたが、原因がわからず、当院の消化器内科を受診した。ダブルバルーン小腸内視鏡検査にて、回腸中部に粘膜下腫瘍を指摘され、同部からの出血を強く疑われるとのことで、当科に紹介となった。また、内視鏡検査の際に、点墨も行われた。手術は3cmの小開腹先行で、2ポートで施行した。腹腔鏡操作時間は約3分程度で、病変は点墨のため用意に同定でき、これを把持し、先の小開腹創から体外へ誘導した。切除、再建は体外で行った。術後、大きな合併症もなく経過良好であった。ダブルバルーン小腸内視鏡検査により、詳細な術前診断が可能であるばかりでなく、術前の病変部への点墨も可能なため、腹腔鏡下手術の利点を十分に生かすことができ、より低侵襲な手術治療が可能であると考えられた。

WS-2-9 小腸診療におけるダブルバルーン内視鏡の意義

[1]日本医科大学消化器内科
○江原 彰仁[1]、田中 周[1]、山田祐希江[1]、高橋 陽子[1]、小林 剛[1]、関田 祥久[1]、瀬尾 継彦[1]、三井 啓吾[1]、米澤 真興[1]、柴田 喜明[1]、辰口 篤志[1]、藤森 俊二[1]、坂本 長逸[1]

【目的】ダブルバルーン内視鏡(DBE)の登場により、従来のX線検査方法では困難だった全小腸の観察や様々な内視鏡治療も可能となったが、小腸疾患を診断する際の検査方法はいまだ確立していないのが現状である。原因不明の消化管出血（OGIB）がDBEの最も良い適応とされているが、腹痛、腹満、下痢などOGIB以外のありふれた症状に対してもDBEが有用であるかを検討し、小腸疾患におけるDBEの位置づけを検討した。【方法】2007年6月までに当施設でDBEを施行した212症例を対象とし、原因不明の消化管出血(OGIB)と、それ以外の一般的な症状などで小腸疾患を疑った症例のDBEによる診断率を比較検討した。また症状別にDBE施行前に有用であった上部下部内視鏡検査以外の検査方法を検討した。【結果】OGIBは118例中67例(56.7%)、それ以外の一般的な主訴などでは94例中65例(69.1%)でDBEによる診断が可能であった(p=0.06)。OGIB以外の主訴や検査動機を検討すると、腹痛では21例中15例、嘔吐や腹満のような狭窄症状では18例中14例、黄疸・術後胆管精査では9例中4例、下痢では7例中4例、既知疾患精査では24例中18例、腫瘍精査では11例中6例、その他では4例中4例で原因を同定することが可能であった。また診断可能だった症例で、DEB以外に診断に有用であった検査を症状別に比較したところ、OGIBに関しては67例中11例でカプセル内視鏡（CE）が有用であったが、それ以外の症例はほとんど直接DBEで診断することができた。対照的に腹痛、狭窄症状、黄疸、下痢などの一般的な症状を有する症例では37例中31例でDBE以外に小腸造影やCTも有用であった。【考察】DBEの一番の適応はOGIBであるが、OGIB症例以外の腹痛や狭窄症状などの一般的な症状から小腸疾患が疑われた場合でも、DBEで高率に原因を同定することができた。ただし多くの患者は他院からの紹介であり、各種検査である程度小腸疾患の可能性が既に疑われていることが多いため、純粋に有所見率を比較することは難しい。しかしありふれた腹部症状で、原因が特定できずに対症療法のみで経過観察されている患者の中には小腸疾患が含まれている可能性があり、今後は積極的にDBEを施行する価値があると思われる。しかし小腸疾患が疑われたらすぐにDBEを施行するのは患者の負担や症例の増加により困難である。今回の検討で小腸造影やCTなどのX線検査方法は、一般的な症状の小腸疾患を診断する上で有用であることが示唆された。従ってOGIB以外の症例では、まず小腸造影やCTである程度診断を絞り込んでからDBEで質的診断や内視鏡治療を施行するのが効率的であると思われる。逆にOGIB症例では他の検査を省略し、直接CEやDBEを施行しても高い診断率が期待できると思われる。今後は診断率、侵襲、費用、診断までの期間、簡便さ等の観点から症状別に各種小腸検査法を前向きに比較し、より安全で迅速かつ効率的な診断のアルゴリズムを確立する必要がある。

WS-2-10 ダブルバルーン内視鏡（DBE）、カプセル内視鏡（VCE）を用いた小腸腫瘍・腫瘍性疾患の診断および治療法の検討

[1]名古屋大学消化器内科学
○本田 亘[1]、大宮 直木[1]、後藤 秀実[1]

【目的】従来深部小腸の内視鏡観察は困難だったがDBE、VCEの開発で全小腸の内視鏡診断および治療が可能となった。今回小腸腫瘍・腫瘍性疾患におけるVCE、腹部造影CT、小腸造影とDBEの診断能を比較検討し、さらにDBE下治療の有用性も検討する。【対象】当院で2003年6月から2007年1月までにDBEを施行した小腸腫瘍・腫瘍性疾患88例。88例中腹部CTは53例、VCEは31例、小腸造影は22例に施行し有所見率の比較を行った（McNemar test）。【結果】88例の内訳はリンパ管腫37例と最も多く、次いでPeutz-Jeghers症候群（PJS）10例、悪性リンパ腫8例、GIST8例、家族性大腸腺腫症7例、転移性小腸腫瘍7例、炎症性ポリープ6例、小腸癌3例、カルチノイド2例、脂肪腫2例、異所性膵、平滑筋腫、腺管腺腫、腺筋腫各1例。腫瘍と認識できる場合を有所見とするとDBEの有所見率は86/88（98%）で腹部CTの13/53（25%）、VCEの21/31（68%）に比し高かったが（P＜0.001、0.007）、小腸造影の15/22（68%）とは差がなかった。VCEでリンパ管腫5例、炎症性ポリープ3例、GIST2例、転移性小腸腫瘍1例の11例が未指摘。DBEでは転移性小腸腫瘍、GIST（腹膜播種例）の挿入困難例2例が未指摘であった。88例中18例にDBE下ポリペクトミー/EMRを施行し、すべて摘除可能であった。ML1例に対しては診断的EMRを施行した。2例（PJS1例、異所性膵1例）にはDBE下摘除後フォローアップ目的にVCEを使用し残存小ポリープ、EMR後出血の診断が可能であった。88例中28例にはDBE下点墨施行後に手術を施行した。【結語】DBEを用いることで小腸腫瘍・腫瘍性疾患の的確な診断と低侵襲な治療が可能となった。VCEはスクリーニング、DBE下治療後のフォローアップに有用であった。

WS-2-11 カプセル内視鏡、ダブルバルーン小腸内視鏡の当院での現状、及び原因不明消化管出血症例に対する診断、治療、長期成績の検討

[1]大阪市立大学消化器器官制御内科学
○亀田　夏彦[1]、斯波　将次[1]、荒川　哲男[1]

【目的】カプセル内視鏡（CE)、ダブルバルーン小腸内視鏡（DBE）により小腸疾患の診断治療が可能となった。多数症例におけるDBE,CEによる内視鏡診断、DBEによる内視鏡治療成績及び長期成績を検討することにより、小腸疾患の適切なマネージメントを明らかにする。【方法】2003年12月-2007年7月の間に当院にて行ったCE372症例（のべ416回)、DBE症例372症例（のべ638回）のうち、原因不明消化管出血にてCE、DBEを行った症例（CE：203症例、のべ232回、DBE：177症例、のべ345回）（CE、DBE併用症例96例）を対象とし検討を行った。【結果】原因不明消化管出血の症例において、CEにより診断された病変はびらん54例（27.2%)、潰瘍27例（13.6%)、Angiodysplasia53例（26.8%)、腫瘍14例（7.0%)、血液貯留のみ19例（9.6%)、異常なし58例（29.3%）であり、診断率61.1%、感度70.7%であった。一方DBEにより診断された病変はびらん18例（10.2%)、潰瘍30例（16.9%)、Angiodysplasia30例（16.9%)、腫瘍23例（13.0%)、憩室4例（2.3%)、小腸外病変14例（7.9%)、異常なし59例（33.3%）であり、診断率66.7%であった。DBEによる内視鏡治療症例は、44症例（のべ55回）（男女比16:28、平均年齢64歳）であり、病変はAngioectasia28例、びらん17例、潰瘍6例、出血性ポリープ4例であった。DBEによる止血法は焼灼術（APC又はヒートプローベ）48例、焼灼術+HSE1例、クリッピング3例、EMR3例であり、内視鏡治療による出血コントロール成功率は95.5%（42/44）であった。多発するAngioectasiaを伴う2症例は内視鏡治療を試みるも出血コントロールは困難であった。6ヶ月以上経過観察可能であった33症例において、経過観察中に6例にて再出血を認め、累積非再出血率は1年82.2%、2年73.9%であった。【結論】CEは外来での施行が可能であり、小腸病変のスクリーニング検査に適していると考えられた。DBEによる内視鏡診断、治療は非常に有用であり、良好な治療成績が得られた。小腸出血は診断が困難な症例も多く、短期再発症例も散見される。当院における経験をもとに小腸出血に対する適切なアプローチを検討する。

WS-3-1　クローン病高度難治例と今後の問題点 -immunomodulatorの使用経験も含めて-

[1]秋田大学第一内科
○飯塚　政弘[1]、堀江　泰夫[1]、相良　志穂[1]

【目的】近年クローン病の治療法は飛躍的に進歩を遂げたが、成分栄養(ED)療法, immunomodulator, infliximabなどの治療に抵抗を示す症例やこれらの治療の継続が困難な症例（高度難治例）が存在することも事実である。教室ではクローン病ほぼ全例にED療法を施行し、ED療法抵抗例に対してimmunomodulator, infliximabの投与を行なってきた。今回、教室のimmunomodulatorおよびinfliximab投与例を解析することにより、クローン病高度難治例の実態および今後生じうる問題点の予測を試みた。【方法】1982年-2007年6月、教室で治療を行なったクローン病症例は50例（男35, 女15）で、このうちED抵抗例2例、およびinfliximab維持投与目的にて3例にimmunomodulatorアザチオプリンの投与を行なった（男2、女3;平均年齢30.2歳）。また、ED抵抗例6例（男2、女4；平均年齢34.3歳）にinfliximabを投与した（平均投与回数4.5回）。【成績】アザチオプリン投与例のうち4例は無効または副作用のため投与を中止した（無効1例、膵炎合併1例、肝機能障害1例、感染症合併1例）。Infliximab維持投与目的にてアザチオプリンを投与した1例のみ副作用もなく良好な経過を示した。Infliximab初回投与時、5/6例(83%)が著効を示した（腹部症状改善3、瘻孔閉鎖1、アミロイド腎症の改善1）が、１例は腸閉塞をきたし外科手術となった。著効を示した5例中2例はinfliximab複数回投与時も著効を示し、現在維持投与を行なっている。しかし、その他の3例は経過中infliximabの投与中止を余儀無くされた（感染症合併1例、狭窄症状の増悪1例、効果減弱、重篤なinfusion reaction1例）。アザチオプリン、infliximabともに中止を余儀無くされた3例は現在中心静脈栄養にて管理されているが、2例は頻回手術により短腸症候群をきたしており、今後再狭窄や疾患の増悪が生じた場合治療法の選択が極めて難しくなることが予想された。【結論】教室のImmunomodulator投与例の60%は副作用のため途中で薬剤の投与を中止した。一方、クローン病高度難治例では、罹病期間の長期化に伴い中心静脈栄養療法移行例や、治療法の選択が極めて困難となる症例が増加することが予測され、このような症例への対策は急務と考えられた。

WS-3-2　クローン病治療におけるアザチオプリンの有用性

[1]長崎大学第二内科、[2]長崎大学総合診療科、
[3]佐世保市立総合病院消化器内科、
[4]国立病院嬉野医療センター
○水田　陽平[1]、大仁田　賢[1]、磯本　一[1]、宿輪　三郎[1]、竹島　史直[2]、大場　一生[3]、塩澤　純一[4]

クローン病治療におけるアザチオプリンの有用性に関し、インフリキシマブとの併用および非併用の両面から遡及的に解析した。（１）インフリキシマブ投与におけるアザチオプリンの併用効果：対象はクローン病３５症例５８治療例（活動期病変３２、瘻孔２６）で平均年齢３２歳、平均罹病期間１１６ヶ月であった。緩解率はアザチオプリン併用群６８％（活動期病変８２％、瘻孔５５％）、非併用群５３％（活動期病変５２％、瘻孔５３％）で、副作用発現率は併用群１８％、非併用群１７％であった。緩解例におけるインフリキシマブ投与終了後の緩解維持期間は併用群２９週、非併用群１７週であった。（２）インフリキシマブ非併用におけるアザチオプリンの臨床効果：当科で診療中のクローン病患者６４例中、アザチオプリンの投与歴があるのは３１例（４８％）であった。この３１例（平均年齢３５歳、平均罹病期間１６０ヶ月）を対象とした。アザチオプリンの投与量は２５－１００mg/日で、目的はステロイド抵抗・依存１２例、その他の治療抵抗１２例、術後再燃予防１例、インフリキシマブ併用６例であった。インフリキシマブ併用例を除く２５例において有効率は５６％であり、重篤な副作用は汎血球減少１例のみであった。有効１４例（平均投与期間１９ヶ月、最高５６ヶ月）において投与期間中増悪がみられなかったのは５０％であり、長期投与後アザチオプリンを中止した場合、約半数に再燃が認められた。（３）結語：アザチオプリンはクローン病治療において、インフリキシマブとの併用および非併用で臨床的有用性が認められた。少量から開始し十分な副作用チェックにより比較的安全に投与可能と思われるが、無効例の中には投与量が不足している可能性もあり、その代謝モニタリングにより有用性は更に高まるものと推測される。アザチオプリンの適切な中止時期は今後の課題と思われる。

WS-3-3 Crohn病に対する免疫調整剤の有用性についての検討

[1]北里大学東病院消化器内科
○横山　薫[1]、小林　清典[1]

【目的】Crohn病に対する免疫調整剤を用いた治療法の有効性と安全性を明らかにすることを目的として検討した。【対象】当院で経験したCrohn病のなかで、過去3年間に免疫調整剤による薬物療法を行った27例(男性23例、女性4例)を対象とした。平均発病年齢は23.8±6.6歳、病型は小腸型8例(30%)、小腸大腸型13例(48%)、大腸型6例(22%)であった。腸管切除の既往は12例(44%)に認め、手術回数の平均は1.4±0.7回であった。瘻孔は9例(33%)に認め、内訳は内瘻7例、外瘻2例であった。【方法】免疫調整剤の種類は、Azathioprine(AZA)が16例(59%)、6-mercaptopurine(6MP)が11例(41%)で、維持投与量はAZAは全例50mg、6MPは平均29.0±9.4mgであった。併用薬として5-ASA製剤を23例(85%)、副腎皮質ステロイド製剤(PSL)を14例(52%)、抗TNF-α抗体製剤を6例(22%)に用いた。また栄養療法は16例(59%)に併用した。免疫調整剤の治療効果は、腸管病変や瘻孔に伴う自他覚症状の改善率により評価するとともに、副作用の発現頻度とその内容についても検討を行った。【成績】1)免疫調整剤の使用目的は、腸管病変の改善およびPSLの減量が12例(44%)、瘻孔の閉鎖が9例(33%)、抗TNF-α製剤の治療効果持続が6例(22%)、術後再発の防止が2例(7%)であった(重複あり)。2) 免疫調整剤を6ヶ月以上継続した21例で治療効果の評価を行った。腸管病変に伴う自他覚症状の改善は82%(9/11例)に認めた。また瘻孔の改善は86%(6/7例)で改善を認め、うち1例では消化管造影で瘻孔の閉鎖を確認できた。免疫調整剤有効例での効果発現までの平均期間は3.0±1.7ヶ月であった。免疫調節剤開始時にPSLは12例に投与されていたが、病状の改善に伴い10例(83%)で減量（10.6±6.2mgから4.4±5.5mg）が可能であり、5例ではPSLを中止できた。3)薬剤の副作用は5例(19%)で認め、内訳は造血機能障害2例、感染症の悪化1例、急性膵炎1例、肝機能障害1例、嘔気1例で、2例で入院治療を必要とした。【結論】 Crohn病に対する免疫調整剤の投与は、腸管病変や瘻孔に伴う自他覚症状の改善や副腎皮質ステロイド製剤の減量・中止に有効と考える。しかし副作用の発現も少なからず認め、投与中は厳重な監視が必要である。

WS-3-4 クローン病における免役調節剤の役割

[1]名古屋大学消化器内科学
○渡辺　修[1]、安藤　貴文[1]、後藤　秀実[1]

【目的】クローン病の治療はinfliximabの登場により変化しつつあり、特に緩解導入についてはその有用性は極めて高い。しかし緩解維持に関してはinfliximabに対する抗体産生、長期使用における効果，安全性等の様々な問題が今だ十分には解決されていない。免役調節剤は欧米では緩解維持に有効との報告があるが、わが国では保険適応になってまだ間もなく使用経験が多いとはいえない。今回我々はクローン病における免役調節剤の効果を、手術の回避という点に注目して検討を行った。手術の回避はクローン病患者のQOL向上に寄与する要素であると思われ、緩解維持の1つの指標になると考えた。【方法】1999年７月から2006年7月までの7年間に当院に通院歴のあるクローン病症例163例を対象とし、年齢、病型、発症年齢、免疫調節剤の使用、成分栄養剤使用量等を検討因子として手術をエンドポイントとするCoxの回帰分析による検討とKaplan-Meier法による累積非手術率による検討を行った。【成績】Coxの回帰分析では免疫調節剤の使用、成分栄養剤900kcal以上の使用、の２つの因子で有意差を認めた。Kaplan-Meier法による累積非手術率の検討では免役調節剤の使用で累積非手術率が高くなる傾向という結果が得られた。病変部位による検討では小腸病変を有さない例の累積非手術率では有意差を認めなかったが、小腸病変を有する例では免役調節剤を使用することで有意に累積非手術率が高くなるという結果が得られた。【結論】免役調節剤の使用は（特に小腸に病変を有する場合に）手術の回避に有効であると考えられ、これらの患者のQOLの向上に有用であると思われた。

WS-3-5 クローン病に対するImmunomodulatorの使用経験と問題点

[1]大阪医科大学第二内科
○柿本 一城[1]、村野 実之[1]、岡田 俊彦[1]、石田 久美[1]、川上 研[1]、阿部 洋介[1]、井上 拓也[1]、村野 直子[1]、森田英次郎[1]、年名 謙[1]、樋口 和秀[1]

【背景】クローン病は再燃と緩解を繰り返す慢性疾患であり，その治療においては緩解導入療法とともに有用な緩解維持療法の重要性は知るところである．近年，緩解導入療法としてはinfliximab(IFX)の登場により治療に難渋する症例は比較的少なく，緩解導入率は高く報告されているが，緩解維持に関してはIFXに対する抗体産生，長期使用における効果，安全性，薬物・栄養療法の有効性など様々な問題が未だ十分に解決されておらず，有用な緩解維持療法の確立が望まれる．一方,Immunomodulator はステロイド抵抗性・依存性症例に対する有効性，ステロイド離脱効果，術後再発予防や，生物製剤の安全性と有効性を高める効果など，すぐれた作用を持つ治療薬であるが，副作用の懸念のため十分に活用されているとは言い難い．クローン病ではIFXとのazathioprine (AZA)や6- mercaptopurineの併用も普及しつつありIBDの治療計画を立てるうえで免疫抑制薬を適切に使用することが不可欠となってきている．【目的】今回，当科におけるクローン病治療の現状とImmunomodulator使用例の患者背景と有用性，使用時の問題点について実例を提示し検討する．【対象と方法】過去15年間に当科で経験したクローン病患者104例で，十分な経過観察が可能であった72例を対象としI-(1)臨床背景(2)病型分類，および(3)治療法についての検討を行った．さらにImmunomodulatorであるAZAが投与されたCrohn病患者の28例についてII-(1)使用理由・使用目的 (2)併用薬剤 (3)治療効果 (4)副作用・使用中断例について検討した．【成績】I-(1)対象CD患者は男女比1:0.3(M:F)，平均年齢27.8±11.2歳，(2)病型分類は小腸型23.6%(17/72)，小腸・大腸型61.1%(44/72)，大腸型15.3%(11/72)であった(平均観察期間は102±84ヶ月)．(3)治療法は栄養療法併用例79.2%(57/72)であり，使用薬剤は5-ASA/SASP単独治療51.4%(37/72)，＋PSL8.3%(6/72)，＋AZA1.3%(1/72)，＋PSL＋AZA9.7%(7/72)，＋IFX1.3%(1/72)，＋AZA＋IFX13.9%(10/72)，＋PSL＋AZA＋IFX13.9%(10/72)であった．II-(1)使用理由は緩解導入目的64.3%(18/28)緩解維持目的35.7%(10/28)．(2)AZP3.6%(1/28)，＋PSL25%(7/28)，＋IFX39.3%(11/28)，＋PSL＋IFX32.1%(9/28)．(3)有効率は,緩解導入率60%(9/15)，緩解維持奏効率77.8%(7/9)であった．(4)白血球減少(＜3000/mm3)10.7%(3/28)，消化器症状3.6%(1/28)，脱毛3.6%(1/28)であったが，いずれも投与中止により改善した．【結語】当科におけるクローン病に対するIMの使用状況を検討した．時代の変遷とともにIMの使用例が増加し，緩解維持およびステロイド減量・離脱における有用性が見られた．また，少数例で副作用も認めたが，薬剤中止により改善も見られ安全性が確認された．さらに各治療法別に詳細に検討し，IMの有用性について報告する．

WS-3-6 クローン病の緩解維持療法における6メルカプトプリン、栄養療法の有効性— multicenter randomized controlled study—

[1]浜松南病院消化器病・ＩＢＤセンター
○飯田 貴之[1]、竹内 健[1]、阿部 仁郎[1]、石丸 啓[1]、渡辺 文利[1]、花井 洋行[1]

背景：欧米においてはクローン病の緩解維持療法として，またステロイド節約効果として6メルカプトプリン(6-MP,) アザチオプリン(AZA)などチオプリン製剤の有効性がmeta-analysis で証明されている。しかし、本邦においてはそのradomized controlled studyが存在しない。また欧米にはないElemental Diet(ED)療法とチオプリンとの比較も皆無である。目的：緩解期にあるクローン病患者をＩ群；６－ＭＰ製剤を投与した群、II群；エレンタールを900Kcal/day以上を摂取した群、III; アミノサリチル酸製剤群（2.25-3.0g/day）にrandomizeしてその長期間の再燃率と安全性を検討する。方法：2003年10月より1ヶ月以内に緩解期に導入された患者110名を上記3群にわけその長期有効性と安全性を検討する目的で６、１２,２４ヶ月における再燃率を比較する。Entryされたすべての患者は、アミノサリチル酸製剤を2.25-3.0g/day服用している。腹腔内膿瘍を有する患者は除外した。経過中に感染症や副作用が出現したり、他疾患などで手術をうけたり、転勤などでstudyの続行が不可能と判断したものを脱落例とした。Ｉ群の６－ＭＰ投与群はロイケリンを赤血球6-TGNの値をモニターしながら結果として15-50mg/day服用している。またこの群は６ＭＰの服用を活動期より開始している患者が多数を占めている（緩解期に導入の1−3ヶ月前)。結果；このstudyは現在進行中であり、今回は途中経過として報告する。年齢、性、体重、病脳期間、病変部位、過去の治療暦など3群間の患者背景には有意差を認めていない。Ｉ群とII群間には12ヶ月、24ヶ月でも有意差を認めていない。Ｉ群とIII群間には12ヶ月で有意にＩ群での緩解維持率が高くなっている。結論：EDを1日900Kcal以上（平均1087Kcal）摂取している患者群は6MPを敢えて服用する必要性がないことが示唆される。

WS-3-7 アザチオプリン・6-メルカプトプリン投与IBD症例における血中6-TGN濃度の検討

[1]滋賀医科大学消化器内科
○安藤 朗[1]、辻川 知之[1]、佐々木雅也[1]、藤山 佳秀[1]

（目的）本邦でも炎症性腸疾患の治療に免疫調節剤（アザチオプリン(AZA)・6-メルカプトプリン(6-MP)）を用いる機会が増えているが、日本人ではTPMT活性が低いことから欧米に比べこれら薬剤の低容量投与が推奨されている。今回、AZA・6-MPの最終有効代謝産物である6-TGNの血中濃度モニタリングによりその至適投与量について検討した。（対象）当院外来通院中のUC25例（活動期16例、寛解期9例）、CD26例（活動期10例、寛解期16例）を対象とした。全例5ASA製剤を併用しており、AZA・6-MP内服開始後3ヶ月以上経過していた。44例がAZA（平均投与量55.1mg/日）、7例が6-MP（同25.7mg/日）の投与を受けていた。（結果）全症例の平均6-TGN濃度は269.8±189 pmol/8x10*8RBCで、UC、CDを合わせた寛解群血中濃度290±207pmol、活動期群249±170pmolであった(P＜0.05)。また、AZA50mg/日投与群（n=35）は270.7±194、75-100mg/日投与群(n=6)は431.1±219であった。UCとCDの血中濃度間に差は認められなかった。平均白血球数は5,821±2,173/microlで、6-TGN血中濃度と白血球数の間にはy=7093-4.98x, r=-0.44 (P＜0.05)の相関が認められたが、MCVや血小板数との相関は認められなかった。（結論）全般的平均6-TGN濃度はやや低めで、寛解の維持には6-TGN 350から400pmol位の血中濃度維持が必要と考えられた。また、末梢白血球数が指標に使える可能性が示唆され、6TGN 350pmolの維持には白血球数5,000以下が目安になると考えられた。

WS-3-8 Azathioprineの副作用発現の予測に関するTPMT遺伝子多型測定の意義について

[1]福岡大学筑紫病院消化器科
○高津 典孝[1]、村上 右児[1]、久部 高司[1]、平井 郁仁[1]、松井 敏幸[1]

【目的】Azathioprine (以下AZP)の代謝に関わる重要な酵素として、thiopurine methyl transferase(以下TPMT)があるが、TPMTの遺伝子多型の測定が、AZPの副作用発現の予測に有効であるか否かを検討する。【対象と方法】当院にてフォロー中の炎症性腸疾患で、現在AZP使用中の者、今後、使用するかもしれない者以前AZPにて副作用をおこし、投与中止となった者のうち、十分なインフォームドコンセントが得られた143例(クローン病93例、潰瘍性大腸炎48例、ベーチェット病2例)を対象にし、ダイレクトシークエンス法で、4つの変異アレルTPMT＊2(G238C)、TPMT＊3B(G460A) 、TPMT ＊3C(A719G) 、TPMT ＊8(G644A)を測定した。そして、(1)TPMT変異アレルの頻度 (2)TPMT＊1/＊1 type の副作用発現頻度(3)TPMT＊1/＊1 typeの6-TGN血中濃度 (4)変異アレルを有する例の特徴 について検討した。【結果】(1)143例中、140 例(97.9%)がTPMT＊1/＊1の正常パターンで、3例(2.1%)がTPMT＊1/＊3Cと変異アレルのヘテロを有した。(2)TPMT＊1/＊1 typeで、AZP投与中もしくは投与歴のある113例で検討し、副作用発現率は、24.8%（28例/113例)、白血球減少症(白血球数≦3000/μl)は9.7%(11例)に認めた。また、無顆粒球症(好中球数≦500/μl)を呈 した例が、1.77%(2例)あった。(3)AZP 50mg/日 連日投与、投与期間3ヵ月以上で、6-TGNの計測を行った41例で検討した。その結果、6-TGN 濃度には、大きなばらつきがみられた【平均濃度：366±209.6 pmol/8×108RBCc (基準値235～450)】。(4)TPMT＊1/＊3Cを有する3例のうち、2例は副作用のためAZPの減量を必要としたが、いずれも投与を中止せざるを得ないような重篤は副作用は見られなかった。6-TGNの検索は2例に行い、1例はAZP50mg/日投与で、 481pmol/8×108RBCc、1例はAZP12.5mg/日投与で、357 pmol/8×108RBCcと、TPMTの活性低下が示唆された。【結論】正常なTPMT活性を有すると予測した、TPMT＊1/＊1 typeの例でも、AZP投与による副作用発現は高頻度であり、6-TGN血中濃度にも、ばらつきがみられた。TPMT遺伝子多型の測定は、Azathioprineの副作用防止目的に測定する意義は小さいと思われた。

WS-3-9 クローン病の緩解導入・緩解維持におけるインフリキシマブの有用性と新たな治療法の可能性

[1]関西医科大学内科学第三講座（消化器肝臓内科）
○松下 光伸[1]、大宮 美香[1]、岡崎 和一[1]

【目的】クローン病は、根本的な治療法がない難治性の疾患で、若年者を中心に発症し慢性の経過をとる。わが国においても患者数は急増しており、その治療法の確立が急務となっている。近年、生物製剤である抗TNFα抗体製剤の臨床応用を機に、免疫統御療法に一躍注目が集まってきている。最近の当科におけるクローン病の緩解導入・緩解維持におけるインフリキシマブの有用性を検討するとともに、新たな治療法の可能性につき考察した。【対象と方法】当科にて経過観察しているクローン病患者のうち、平成18年９月から平成19年８月までに緩解導入・緩解維持を目的にインフリキシマブを投与した６例を対象とした。緩解導入目的が４例、緩解維持目的が２例であった。男性４例・女性２例で、平均年齢は25.2歳（17-31歳）であった。小腸型２例・小腸大腸型１例・大腸型３例であり、クローン病による腸切除の既往歴が２例、外瘻を有する症例が３例（腸管皮膚瘻１例・痔瘻２例）に認められた。インフリキシマブ初回投与までの、平均罹患期間は3.7年（0.3-７年）、平均入院回数は３回（０-６回）であった。インフリキシマブの投与方法は、５mg/kgを緩解導入目的では０・２・６週目に投与し、緩解維持目的では８週毎に投与した。平均投与回数は4.5回（１-11回）であった。【結果】インフリキシマブを投与した全例で、臨床スコアー（CDAI）・炎症所見（CRP、血沈）の軽快・改善を認め、緩解導入・緩解維持が可能であった。外瘻を有する３例全例で、外瘻の閉鎖（痔瘻は切開・排膿を併用）を認めた。しかし、３例にインフリキシマブ投与後に腸閉塞を併発し、１例は保存的に軽快したが、２例は腸切除が必要であった。【考察】インフリキシマブの臨床応用によりクローン病に対する内科治療は大きく変わろうとしている。インフリキシマブの活動性腸管病変に対する有効性はおよそ80%と報告されており、腸管切除後の再発再燃例や難治性外瘻を有する症例に対しては、腸閉塞に注意しながら、積極的にインフリキシマブを投与し、かつ維持療法を考慮すべきである。しかし、長期使用により、その治療効果が減弱・消失する症例があることも指摘されている。その様な症例に対しては、我々が開発中である病変局所に高濃度に薬剤が到達し、全身的な副作用は見られないドラッグデリバリーシステムなどの、新たな治療法が必要となる可能性がある。

WS-3-10 クローン病に対するインフリキシマブのスケジュールドメインテナンスの現状と有用性

[1]三菱神戸病院消化器科、[2]三菱神戸病院外科
○橋本 可成[1]、鄭 充康[2]、笠原 宏[2]、広中 愛[2]

【目的】クローン病に対する治療は従来から5ASA製剤、ステロイド剤、エレンタールを中心とした栄養療法をミックスして行われてきたが、インフリキシマブ（レミケード）が保険認可されて以来、中等症以上の症例や外ろうを有する症例ではインフリキシマブがその治療の中心となり、最近ではトップダウン治療が採用されるようになってきた。しかし、インフリキシマブによるスケジュールドメインテナンスはまだ保険適応ではなく現在治験が進行中であり、保険収載がまたれているところである。当科では中等症以上とろう孔症例に対して定期的にインフリキシマブを投与し、長期の入院加療を要することなく病態のコントロールが可能であったので報告する。【方法】2007年8月までに5例のクローン病患者にインフリキシマブを投与し、このうち3例に対しては症状の悪化などを指標に定期的に外来化学療法室で投与した。【成績】5例全例男性で年齢は22から58才、病変範囲は小腸大腸型で2例に手術歴、5例とも過去に1か月以上の入院歴を有する。投与指標は腹痛増強、排便回数増加、週２回以上の38.0度以上の発熱などで現在までの投与回数は40,35,20回に上るが過去に副作用はなかった。投与間隔は5から8週と症状の再燃によち多少の変動があった。最近投与開始した2例についても定期的投与を予定している。使用当初は全例1泊2日の入院で投与したが副作用発現頻度の減少する5回目からは外来化学療法室で投与し終了後1時間観察後帰宅させている。いずれも投与後まもなく症状の改善か消失をみ、投与以外での入院はなかった。中和抗体発生回避の目的で2例にアダチオプリン投与中で、2例に狭窄症状をみたが、緩下剤、漢方薬投与にてコントロール可能であった。【結論】インフリキシマブの定期的投与はQOLの改善に有用で、次回投与時期の予測も可能で、長期入院も回避でき、今後の保険適応認可が期待される。

WS-3-11 Crohn's病患者に対するインフリキシマブ投与における粘膜治癒と長期予後効果の検討

[1]大阪市立大学消化器器官制御内科学、
[2]大阪社会医療センター
○鎌田 紀子[1]、押谷 伸英[1]、青松 和輝[1]、末包 剛久[1]、十河 光栄[1]、山上 博一[1]、渡辺 憲治[2]、藤原 靖弘[1]、荒川 哲男[1]

背景：クローン病患者において、インフリキシマブは臨床的緩解のみならず粘膜治癒をもたらす。有効な粘膜治癒を得るためには計画的な維持治療が必要であると考えられているが、本邦では認可されていない。今回、我々は、インフリキシマブ治療を受けたクローン病患者における臨床的および内視鏡的な改善度と予後について検討した。対象および方法:2000年から2007年の間にインフリキシマブ（5mg／kg）を投与されたクローン病患者について解析した。インフリキシマブ投与前後での内視鏡的な大腸粘膜の活動性の評価はKaise's score (Gastroenterology Endoscopy 1991)を用いた。内視鏡的な活動性についての治療後の累積再燃率は、proportional Hazard modelを用いて解析した。結果:クローン病患者48例（平均年齢29.5歳、男性40人、女性8人）に対して、58回のインフリキシマブ治療が施行された。内訳は、小腸型6例、大腸型19例、小腸大腸型23例であった。48例中42例は臨床的緩解が得られた。累積再燃率は、臨床的緩解を得られた42例について評価したが、粘膜治癒群は非治癒群に比べ緩解維持される傾向がみられた。インフリキシマブ治療後の緩解導入後の内視鏡的活動度で検討したところ、内視鏡的に改善した症例では再燃を起こしにくいことが分かった。(内視鏡的活動性の評価で6点以上では早期再燃しやすい。) 結語: 今回の検討から、Infliximab投与後の大腸の粘膜治癒は長期緩解維持と有意な関連を示すことが推測された。 このことより、計画的な維持療法によって粘膜治癒を達成することが緩解維持に重要であると考えられた。

WS-3-12 クローン病に対する当科のレミケードトップダウン療法の現況

[1]大分赤十字病院消化器科
○石田 哲也[1]、一木 康則[1]、新関 修[1]、永松 秀康[1]、江藤 寛之[1]

目的： レミケードによる抗TNFα抗体投与療法は特に難治や頻繁に入退院を繰り返すクロ-ン病(CD)患者におおきな恩恵をもたらしたと思われる。そのなかでいわゆるトップダウン療法はクローン病の自然史を変えるかもしれないと期待されている。当科においてレミケードのトップダウン療法を施行した患者についてその有効性、副作用などを検討したので報告する。方法：当科のトップダウン療法はクローン病発症１年以内にレミケードを投与する方法と定義した。2002年より2007年３月まで当科でトップダウン療法を試行し１年以上経過観察したクローン病患者群(TD群) 12名を対象として患者背景、有効性、安全性、経過などを検討した。またトップダウンではない維持投与している患者群(MT群) １１例とこれらの指標を比較した。成績：症例は12例で（男性8例、女性4例)、平均罹病期間は5.6ヶ月（１ヶ月-1年）であった。年齢は16-43歳、病型は小腸型1例、小腸大腸型９例、大腸型2例で、痔ろうの合併は６例､ろうこうの合併はなかった｡併用療法は栄養療法、5ASA製剤、免疫抑制剤であった。現在のところ、これらの症例のうちクローン病の病勢悪化のため入院した例は認めていない。また副作用も認めていない。TD群とMT群を比較すると投与前の活動性などの病勢の差はなかったが、MT群では腸管の狭窄した症例（３例）やレミケード投与中にもかかわらず穿孔し手術を要した症例 （２例）が発生した。また経過中、出血や腸閉塞、病状悪化のため入院加療を要した症例が５例あった。TD群のうち４例にレミケード投与開始１年後にCFを試行しいずれも粘膜治癒を認めた。副作用の発現や病状のコントロールなどでTD群はMT群よりよい経過であると思われた。結語：観察期間が短期間であるので結論を出すのはまだ早急であるが、レミケードをクローン病発症の早期より投与することによりその後の患者のQOL向上に役立つのではないかと思われる

WS-3-13 クローン病初期病変に対するInfliximab投与の検討

[1]藤田保健衛生大学消化管内科、[2]藤田保健衛生大学
○長坂 光夫[1]、有沢 富康[1]、平田 一郎[1]、中野 浩[2]

【目的】クローン病の病因、病態を解明するためにこれまで我々は画像所見でリンパ濾胞の増生、アフタ様潰瘍、不整形潰瘍および内視鏡生検による病理組織診断で非乾酪性類上皮性肉芽腫を認めるいわゆるクローン病の初期病変に着目し、診断、治療、研究を行ってきた。マクロファージ、T細胞による免疫組織学検討においては臨床、画像的に初期病変の状態であっても健常人に比してその炎症の程度は有意に上昇しており、縦走潰瘍、敷石様外観などを呈する進展例と同等と考えられた。近年クローン病に対する治療として抗TNF-α抗体（Infliximab)が開発され、その効果は臨床所見、画像所見のみならず免疫組織学的検討においても組織細胞レベルで炎症を抑制することが明らかになった。今回我々はクローン病の初期病変に対しその病態の進展の抑制を目的にInfliximabを投与した5症例について検討した。【方法】クローン病初期病変例、進展例、健常人における腸管局所でのCD68陽性マクロファージおよびCD45RO陽性T細胞リンパ球について生検組織で酵素抗体法による免疫学的手法を用いて比較検討した。またアフタ様潰瘍あるいは不整形潰瘍のみからなる初期病変5症例に対してInfliximabの投与を行いその効果について検討した。【結果】マクロファージおよびT細胞の免疫組織学的検討において初期病変であってもその炎症は健常者に比して有意に増加していた。クローン病初期病変例へのInfliximab投与により病変は軽快～消失した。経腸成分栄養併用の2例では現在まで病変の進展はなく、またInfliximab単独の1例は短期間に進展例となった。その他2例は経過観察中である。【結論】クローン病初期病変例へのInfliximab投与はクローン病の自然史を変える可能性を示唆した。

WS-3-14 末梢血免疫制御性Ｔ細胞に着目した急性期クローン病患者に対する抗ＴＮＦ－α療法の免疫機能改善効果：早期予後予測を目指して

[1]兵庫医科大学内科下部消化管、
[2]兵庫医科大学内科上部消化管、
[3]兵庫医科大学内視鏡診療部
○吉田 幸治[1]、福永 健[1]、上小鶴孝二[1]、樋田 信幸[1]、大西 国夫[1]、應田 義雄[1]、富田 寿彦[2]、日下 剛[1]、戸澤 勝之[1]、神野 良男[1,3]、中村 志郎[1]、三輪 洋人[2]、松本 誉之[1]

【背景と目的】クローン病(CD)の本態は未だ完全に解明されていないが、その消化管全体を標的とした再燃性・持続性炎症の発症と進展に患者の自己免疫システムの異常が大きく関与していることは広く認知されており、生物学的製剤であるinfliximab（IFX）は炎症ネットワークの重要な構成サイトカインであるTNF-αを選択的に抑制することにより劇的に炎症を抑制する新しい治療アプローチであり、近未来においてＣＤ治療戦略の鍵となることが期待される。これまで我々は炎症性腸疾患（IBD）患者の免疫システム異常を反映する因子として末梢血CD25HighCD4+（免疫制御性Ｔ細胞；TR）およびCD28-CD4+（TN）T細胞の発現異常に着目、白血球除去療法（CAP）の効果予測因子としての可能性を検討してきた。今回、我々はIFXを新たに投与したＣＤ患者に対して末梢血TRおよびTN細胞の発現を他の付随的炎症マーカーの動態とともに評価することによってCAPを含めたＣＤ治療全体におけるIFXの位置づけを明らかにしたいと考えた。【対象と方法】対象は当科でIFXの0・2・6週の投与による緩解導入療法を初回導入したＣＤ患者10名（投与前平均CDAI score=177.8±68.1点)。IFX投与直前、および投与翌日に末梢血を採取し抗CD25CD4および抗CD28CD4モノクロナル抗体で２重染色しFCMで測定した。また、同時に炎症マーカーとして末梢血白血球数（WBC)・血小板数（PLT)・CRPを測定した。【結果】TR発現（%TR）とCDAIの間に逆相関が示唆された（r2=0.795）が、%TR, %TNはIFX投与前後で有意な変化を認めなかった。CRP (P＜0.01), WBC (P＜0.01)は初回のIFX投与翌日に有意な改善が証明された。【考察】これまで%TRは自己免疫性疾患の病勢との相関が示されており、我々も同じIBDに分類される急性期潰瘍性大腸炎患者において%TRの有意な発現抑制を証明し、CAPが即時的にこれを改善、特に初回CAP後の同細胞の発現増強が治療予後と相関することを証明した。今回の結果でも%TRとＣＤの病勢に同様の傾向が認められたが、IFXによる直接的な改善（増強）を証明するには至らなかった。しかしながら、WBC, CRPの即時的改善はIFXの即時的抗炎症作用を強く示唆しており、特に初回IFX投与後の改善が著明であったことからCAPと同様に初回投与後の患者末梢免疫機能の改善がIFXによるＣＤ患者の予後予測因子となる可能性が期待されるとともに、今後の症例蓄積により末梢血TR発現の動態をより明確にしてゆく必要があると思われた。

WS-3-15　抗TNF-α抗体（infliximab）投与時における免疫調節剤併用投与の意義と問題点

[1]札幌厚生病院第一消化器（胃腸）科
○本谷　　聡[1]、那須野正尚[1]、今村　哲理[1]

【背景・目的】難治性クローン病に対して抗TNF-α抗体（infliximab）治療を行う場合には、本邦においても、1）その反復投与が有効であること、2）免疫調節剤（Azathioprine:AZAもしくは6-mercaptopurine:6MP）との併用により、infliximabの治療効果減弱を予防出来る可能性がある旨が、厚労省IBD調査研究班報告書に明記されるに至った。しかし、具体的な反復投与法はいまだ議論の途上であり、また最近は、免疫調節剤とinfliximabの併用がある種の悪性リンパ腫の発症リスクを高めるのではないかという危惧から、免疫調節剤の併用を要しないとする意見も出始めた。そこで、今一度infliximabの反復投与法と、免疫抑制剤併用の有無による緩解維持期間と新たな自己抗体の出現率から、より適切なinfliximabの長期投与法について検討した。【結果】infliximab投与後、既存の維持治療（5ASA、成分栄養療法）の有無を問わず、infliximab再投与パターンと免疫調節剤（IM）併用の有無のみに着目した平均緩解維持期間は以下の通りである。1）infliximab単回投与後：IM(-)72.4日IM(+)216.7日、2）infliximab0,2,6週投与後：IM(-)89.6日IM(+)245.5日、3）infliximab単回投与後8週ごとの計画的維持投与：IM(-)176.1日IM(+)299.2日、4）infliximab0,2,6週投与後8週ごとの計画的維持投与：IM(-)304.2日IM(+)592.1日　また自己抗体の出現率は維持投与1年後でIM(-)22.6% IM(+)3.4%であった。【結論】免疫抑制剤を併用しないinfliximab0,2,6週投与後8週ごとの計画的維持投与は、免疫抑制剤を併用したほかの投与法よりも緩解維持期間が長い。しかし、1年未満での再燃も多く、さらに長期的な緩解維持には、免疫抑制剤を併用したinfliximab0,2,6週投与後8週ごとの計画的維持投与が必須である。

WS-4-1　Clarithromycin耐性菌に対する粘膜防御剤plaunotolの効果

[1]名古屋市立大学消化器・代謝内科学
○佐々木誠人[1]、溝下　勤[1]、城　卓志[1]

【背景】わが国における三剤療法（proton pump inhibitor (PPI) + amoxicillin(AMPC) + clarithromycin(CAM)）は1990年代には約90%と高い一次除菌率を有していたが，近年，73%（2006年，名古屋市立大学）にまで低下している．この原因としてCAM耐性菌の増加が指摘されており，当教室においても1990年代には10%以下であったCAM一次耐性率は近年28%にまで増加している．また，二次耐性が高率に生じることから，二次除菌は非常に困難な状況である．このように抗生剤による細菌治療には，菌の耐性化という問題が常に存在する．そこで，粘膜防御剤plaunotolを用いたCAM耐性菌に対する除菌治療の可能性につき検討した.【方法】臨床的に分離されたCAM耐性菌（MIC≧1 micro g/ml）21株を平板希釈法によりCAMおよびplaunotolに対するMICを測定した．また，CAMとplaunotolの相加・相乗効果（FIC index）をチェッカーボード法により測定した．次に，CAM耐性菌をスナネズミに感染させ，10週後にCAM（66.6mg/Kg），plaunotol（40mg/kg），CAM＋plaunotolを5日間経口投与したのち，Updated Sydney Systemに準じて*H. pylori*の菌量を測定した.【結果】CAMのMICは1～32micro g/mlでMIC50＝4micro g/ml，MIC90＝16micro g/mlであった．一方plaunotolのMICは0.5～4microg/mlでMIC50＝2microg/ml，MIC90＝4microg/mlであった．CAMとプラウノトールの間に活性相関は認められず，10/15（67%）に相乗効果（FIC index≦0.5）を，5/15（33%）に相加効果（0.5＜FIC index≦1.0）を認めが，不変（1.0＜FIC index≦4.0），拮抗（4＜FIC index）示すものはなかった．スナネズミによる検討では，*H. pylori*の菌量はコントロール群2.44±0.22，CAM群2.04±0.16，plaunotol群2.05±0.29，CAM＋plaunotol群1.56±0.16とCAM＋plaunotol群のみ有意に菌量の減少がみられた.【結論】粘膜防御剤plaunotolはCAM耐性菌に対する除菌治療に有用であると考えられた.

WS-4-2　慢性胃炎患者においてPlaunotol投与は腺粘液細胞ムチンを増加させる

[1]広島大学分子病態制御内科学、[2]北里大学生体制御生化学、
[3]広島大学光学医療診療部、
[4]広島原爆障害対策協議会・健康管理増進センター、
[5]広島記念病院、[6]広島大学保健管理センター、
[7]川崎医科大学内科学食道胃腸科
○辰上　雅名[1]、伊藤　公訓[1]、石原　和彦[2]、田中　信治[3]、北村　正輔[1]、高村　明美[1]、和田　慶洋[1]、今川しのぶ[1]、松本　善明[1]、高田　俊介[1]、佐々木敦紀[4]、隅井　雅晴[5]、吉原　正治[6]、春間　賢[7]、茶山　一彰[1]

【目的】胃粘液は、胃粘膜防御因子製剤の投与や*Helicobacter pylori* (*H.pylori*)の除菌により変化することが知られている。今回我々は防御因子製剤Plaunotol(ケルナック)を投与し、胃粘液性状の変化を検討した。【方法】対象は慢性胃炎患者12例。（男性10例、平均年齢61.8歳）Plaunotol240mgを、約3ヶ月間投与しその前後で上部内視鏡検査にて胃液を全量採取した。採取した胃液よりムチン分画を抽出しイオン交換クロマトグラフィーにてさらに各分画を得た。その分画を表層粘液細胞ムチンと腺粘液細胞ムチンに特異的なモノクローナル抗体 (HGM75, HIK1083)を使用しELISA法にて検討した。更に投薬前後に血清を採取しガストリン、PG値を測定した。【結果】Plaunotolの投与前後の平均胃液量は、有意に増加していた(前:9.8ml,後:16.3ml　p=0.01)。また、ムチン分画は4つのピークに分かれ、ELISA法にて、1,2番目のピークは表層粘液細胞ムチンに、3番目のピークは腺粘液細胞ムチンに一致した。Plaunotol投与後で、腺粘液細胞ムチンに相当するピークが増加した(投与前：382.9μg後：809.1μg, p=0.04)。また、投与前後でガストリン、PG値に明らかな変化はみられなかった。【結語】Plaunotolの投与にて胃液量が増加した。その中でも特に腺粘液細胞ムチンが有意に増加した。腺粘液ムチンは*H.pylori*の増殖抑制効果を有する事が知られており、Plaunotolの臨床薬理作用を裏付ける結果と考えられた。

WS-4-3 胃粘液開口放出のarachidonic acidによる増強：AA/PPARα/NO/cGMP signaling

[1]大阪医科大学教育機構、[2]大阪医科大学生理学、
[3]大阪医科大学第二内科
○島本 史夫[1]、中張 隆司[2]、樋口 和秀[3]

胃粘膜防御の最前線に位置し、粘膜表層を覆っている粘液層は粘液細胞からの粘液開口放出により維持されている。胃粘液細胞の開口放出は主にCa^{2+}調節性であり、様々な物質により修飾されている。修飾因子の一つであるprostaglandin (PG)の合成酵素(COX)の阻害剤であるindomethacinは、PGE_2産生を抑制することでCa^{2+}調節性開口放出を減少させる一方、COXの基質であるarachidonic acid (AA)を蓄積させCa^{2+}調節性開口放出を増強している。このAAの効果は非常に低濃度（10 nM）から認められる。AAはintracellular second messengerとして広く認められているが、核内receptorであるPPARαの天然ligandでもある。本研究ではAAがPPARαのligandであることに着目し、粘液開口放出に対する役割を検討した。方法：モルモット胃幽門腺粘液細胞を用い、ビデオ顕微鏡下に開口放出を直接観察し、定量化した。結果：AA (20 nM-2μM)はacetylcholine (ACh)によるCa^{2+}調節性開口放出を約30%増強した。このAAによる増強はPPARα阻害剤MK886 (50 μM)により消失し、PPARα agonistであるWY14643 (1μM), ETYA (2 nM)により再現された。AAは単独で細胞内Ca^{2+}濃度($[Ca^{2+}]i$)を上昇させることはなく、AChによる$[Ca^{2+}]i$上昇を増強させることもなかった。AAによるCa^{2+}調節性開口放出の増強はPKI(1μM, PKA inhibitor)により阻害されなかったが、Rp8BrPETcGMPS (500 nM, PKG inhibitor)では消失した。このことから、AAはcGMPの集積を介してCa^{2+}調節性開口放出を活性化していることが示唆された。さらにPPARαによるCa^{2+}調節性開口放出の増強はL-NAME(NOS inhibitor)により消失し、NOC12(NO donor)により再現された。このことは、PPARαの活性化はNOSを刺激してNOを産生し、cGMPの集積を引き起こしていることが推察された。AA及びPPARα agonistsによる粘膜内cGMPの増加が定量により確認された。モルモット胃幽門腺粘液細胞にPPARαが存在することは免疫組織化学法により確認した。ACh単独刺激時にも、MK886,Rp8BrPETcGMPSはCa^{2+}調節性開口放出を抑制し、また粘膜内のcGMPの集積を引き起こすことから、生理的条件下でも機能している信号経路であることが示された。考察：幽門腺粘液細胞では、AChによる$[Ca^{2+}]i$上昇に伴い、Ca2+調節性開口放出が活性化し粘液が分泌される。同時にAA/PPARα/NO/cGMPという信号経路が活性化され、最終的に活性化されたPKGによりCa^{2+}調節性開口放出の増強が起こっていることが本研究により示された。本研究の結果は、胃粘膜防御機構として重要であるcGMP cascadeの活性化物質として、AAあるいはPPARα agonistの新たな可能性を示している。

WS-4-4 酸に対する食道粘膜防御機構におけるEGFとNHE-1の役割

[1]大阪市立大学消化器器官制御内科学、
[2]大阪医科大学第二内科
○藤原 靖弘[1]、樋口 和秀[2]、渡辺 俊雄[1]、富永 和作[1]、
押谷 伸英[1]、荒川 哲男[1]

GERDは、胃内容物の食道内への逆流、特に胃酸の逆流がその病態に重要である。一方、このような逆流（＝攻撃因子）に対して、食道には粘膜防御能、食道クリアランス、唾液など防御的に働く機構が存在する。したがって、攻撃因子と防御因子とのバランスの破綻がGERDの病態の一つと考えられる。上皮成長因子（Epidermal growth factor: EGF ）は、唾液、食道腺より産生分泌され、食道上皮細胞の増殖を刺激するとともに、様々な作用を介して食道粘膜恒常性の維持に働いている。【目的】今回、我々は酸に対する防御機構を解明する目的で、ラット慢性食道炎モデルおよびヒト食道粘膜培養細胞を用いて、EGFの酸惹起性食道粘膜傷害に対する保護作用の機序について、Na+/H+ exchanger-1（NHE-1）の関与を中心に検討を行った。【方法】ヒト食道扁平上皮癌培養細胞（TE-1）およびヒト食道上皮培養細胞（HEEC）を用いて、種々の用量のEGFを添加後、酸性化培養液に暴露させ検討を行った。小村らの方法を用いて慢性酸逆流性食道炎を作成した。また、内因性EGFを枯渇させるため、あらかじめ唾液腺摘出を行い、同様に逆流性食道炎を作成した。【検討項目】１）細胞傷害率、２）BCECFを用いた細胞内pH（pHi）の測定、３）RT-PCR、４）Western blot法、５）食道上皮細胞増殖能、６）組織学的検討。【結果】食道粘膜培養細胞（TE-1およびHEEC）は、NHE-1およびEGF受容体（EGFR）mRNAおよび蛋白の発現を有していた。TE-1細胞に外因性に酸を投与するとpH依存性、経時的に細胞障害を惹起したが、EGF前投与により、この酸惹起性細胞傷害は有意に抑制された。EGFによる細胞保護作用は、amiloride（NHE-1阻害薬）、genistein（tyrosine kinase阻害薬）、W-7（calmodulin阻害薬）、BIMI（PKC阻害薬）の前投与により廃絶されたが、PD-98059（MEK1/2阻害薬）、tyrphostin A46（特異的EGFR-MAPK阻害薬）、wortmannin（PI3K阻害薬）、H-89（PKA阻害薬）投与では影響を受けなかった。NH4Clパルス法による細胞内酸性化後のpHi回復率はEGFにより有意に上昇し、その効果はcalmodulin阻害薬およびPKC阻害薬により抑制された。内因性EGFを枯渇させた唾液腺摘出ラットでは、対照群に比較して有意に食道炎病変は悪化していたが、食道炎病変部での上皮細胞増殖能やEGFR発現には影響を与えなかった。一方、病変部でのNHE-1 mRNA発現は有意にup-regulateされていた。唾液腺摘出ラットにおける食道炎の悪化は外因性EGFR投与により予防された。【結語】EGFの酸に対する細胞保護作用は、Ca-calmodulinおよびPKC経路を介したNHE活性化が関与する、内因性EGFが食道炎形成に対し抑制的に作用していることが判明した。以上のことから、EGFとNHE-1は酸に対する防御機構において重要な役割を担っており、食道粘膜恒常性維持に働いていると考えられた。

WS-4-5 胃粘膜防御機構タイトジャンクションバリアに対するアリルイソチオシアネートの作用

[1]城西国際大学薬学部薬理学講座、
[2]千葉大学薬学研究院薬効薬理学講座、
[3]帝京平成大学薬学部
○田嶋 公人[1]、佐藤 翔吾[2]、松本健次郎[1]、土屋 静子[3]、矢野 眞吾[3]、村山 俊彦[2]、堀江 俊治[1]

【目的】細胞間結合を司るタイトジャンクション(TJ)は、胃粘膜では耐酸性を生み出す上で重要であり他の消化管部位に比べてもその機能がよく発達していることが知られている。また、唐辛子の辛味成分であるカプサイシンは、カプサイシン感受性知覚神経を介して胃粘膜保護作用を発揮することが知られているが、最近ワサビやマスタードオイルの辛味成分であるアリルイソチオシアネート(AITC)も胃粘膜保護作用を示すことが報告された。これら辛味成分は、特定の温度によって活性化する温度感受性チャネルTRPV1およびTRPA1にそれぞれ作用する。このうちTRPV1は、神経細胞のみならず胃粘膜細胞などの非神経細胞にも発現し細胞レベルの粘膜防御に関与することが示唆されているが、AITCに応答するTRPA1についてはその詳細は不明である。本研究では、ラット胃粘膜初代培養細胞を用い、TJバリアに対するカプサイシンおよびAITCの作用について検討を行った。さらに、塩酸-エタノール誘起胃損傷に対するAITCの効果についても、マウスを用いてカプサイシンと比較検討を行った。【方法】胃粘膜細胞の単離は、雄性SD系ラットからの摘出胃をプロテアーゼ処理し、その後、コラーゲン処置したトランスウェルにて培養した。TJバリア機能は、エタノール(2.5-10%)、カプサイシンおよびAITCをそれぞれ1時間もしくは3時間管腔側に適用した際の細胞モノレイヤーの電気抵抗値(TER)を測定することで評価した。また、これら薬物の適用後における細胞生存率は、クリスタルバイオレット法を用いて評価した。抗サイトケラチン8/18抗体による上皮細胞の同定は免疫細胞化学的手法により、TRPV1およびTRPA1のmRNA発現はRT-PCR法にて解析した。胃粘膜損傷は、雄性ddyマウスを一晩絶食後に60%エタノールを含む150mM塩酸を経口投与することにより作成した。なお、カプサイシンおよびAITCは塩酸-エタノール処置1時間前に経口投与した。【結果】ラット胃粘膜からの単離細胞は、初代培養3日目以降にコンフルエントモノレイヤーを形成し、TERは2000Ω.cm2以上の値を示した。これら胃粘膜細胞は上皮細胞マーカーであるサイトケラチン8/18、TRPV1およびTRPA1の発現が認められた。TERにおいてエタノールの適用は濃度依存的な低下が認められたが、細胞生存率はエタノール10%においてのみ有意に低下していた。カプサイシン(3-300 μM) の適用は、TERにおいて対照群と比べ何ら変化は認められなかった。AITC(1-100 μM)の適用は、低用量では変化はなく高用量100 μMにおいてのみ対照群に比べTERの持続的かつ有意な低下が認められ、実験終了時にはその値は開始時の約30%にまで低下した。しかし、細胞生存率ではカプサイシンおよびAITC両者とも有意な変化は認められなかった。一方、マウスへの塩酸-エタノール誘起胃損傷に対して、カプサイシン前処置は抑制を示した。AITC低用量(10mg/kg)の前処置もそれらの損傷発生を抑制したが、AITCの高用量(100mg/kg)はむしろ増悪傾向が観察された。なお、AITC高用量単独では粘膜傷害は認められなかった。【結論】ラット胃粘膜の初代培養細胞において、温度感受性チャネルであるTRPV1およびTRPA1がmRNAレベルで存在することが判明した。また、TJバリアに対しては高用量のAITCでのみ細胞間結合能を低下することを見出し、in vivoにおいても胃粘膜損傷は高用量のAITCにより増悪作用を示すことが推察された。

WS-4-6 ピロリ菌誘起胃粘膜疾患に対するグルタミン酸/グルタミンの保護効果

[1]味の素（株）ライフサイエンス研究所生理機能研究グループ、[2]京都薬科大学薬物治療学教室
○中村 英志[1]、天ヶ瀬紀久子[2]、畝山 寿之[1]、鳥居 邦夫[1]、竹内 孝治[2]

グルタミンは本邦において古くから胃粘膜保護薬として使用されてきたが、その作用機序については不明な点が多い。また、ピロリ菌感染が胃炎や胃・十二指腸潰瘍、胃癌などの発症に重要であることが明らかとなったが、これらのピロリ菌誘起疾患に対するグルタミンの効果については不明であった。我々は胃粘膜防御機構において、ファーストバリアである上皮細胞の機能に注目した結果、アンモニア誘起胃上皮細胞死並びにケモカイン産生に対し、グルタミン酸およびグルタミンが著明な抑制作用を有することを見出した。詳細な検討から、これらのアミノ酸による保護作用は1）アンモニアの流入抑制並びに排出促進と、2）アンモニア代謝経路の誘導、の二通りの機序が関与することが判明した。そこで、ピロリ菌感染スナネズミを用いて、胃炎の発症に対するグルタミン酸およびグルタミンの効果を検討したところ、両アミノ酸はそれぞれ胃内ピロリ菌数に影響を与えることなく、浮腫、出血性損傷などの胃粘膜病変の発症を有意に改善した。以上の結果から、グルタミン酸およびグルタミンは胃炎改善効果を示すが、この機序は除菌作用に基づくものではなく、宿主の粘膜防御機能を賦活化することに基づくことが強く示唆された。

WS-4-7 急性門脈圧亢進症の腸粘膜に与える影響

[1]近畿大学外科
○橋本 直樹[1]

（目的）肝硬変患者は、明らかな感染源がないのに、spontaneous bacteremia,peritonitisになりやすい。それらの原因としては、門脈圧亢進症による小腸壁の血流鬱鬱滞と腸粘膜の構造的障害が考えられている。そこで、急性門脈圧亢進症モデルを作成し、腸粘膜のbrush border enzymeおよびmucosal permiability,腸粘膜のIgAに対する影響について検討した。（対象および方法）Wistar系ラット16匹を用い、1.acute portal vein stenosis(PVS) (n=9) 20G の針を門脈本幹に沿って置き、針と門脈とを3-0絹糸にて結紮し、その後針を抜去し、portal vein stenosis を作成し、acute portal hypertension modelとした。2.Sham群(n=7) A.48時間後、再開腹し、MLNのリンパ節の細菌培養を行い、回盲弁より10cm口側の回腸20cmを摘出し、粘膜の湿重量、蛋白量、Alp,γ-GTP活性、βーグルクロニダーゼ活性を測定し、さらに小腸組織のIgAの免疫染色、絨毛高を測定した。B:Mucosal permiability:24時間後胃内にPSP(100mg/kg.BW)を投与し、代謝ゲージにて２４時間尿を測定した。（結果）1.MLNの細菌培養：PVSは8/9,Sham群は0/7に細菌が認められた。2.湿重量、蛋白量、小腸のbrush border enzymeのAlp,γ-GTP,mucus barrierの機能を反映するβーグルクロニダーゼ活性において、PVS群はSham群に比し、有意に低値を呈した。一方、mucosal permiabilityを反映する尿中PSPは、PVS群においてSham群に比し有意に高値を呈した。組織学的にも、PVS群は、Sham群に比し、絨毛高の萎縮を認め、IgAの免疫染色においても有意に低値を呈した。（結語）急性門脈圧亢進症では、小腸粘膜のbrush border enzyme, mucus barrier,組織中IgAの有意な低下がみられ、さらにmucosal permiabilityの有意な高値がみられた。これらのことより。肝硬変症では、明らかな感染源がなくてもspontaneous bacteremiaやperitonitisになりやすい。」

WS-4-8 体外式造影エコー検査を用いたNSAIDの投与下での胃粘膜血流の評価

[1]北海道大学消化器内科、[2]北海道大学光学医療診療部、[3]北海道大学診療支援部
○鎌田 豪[1]、加藤 元嗣[2]、浅香 正博[1]、清水 勇一[2]、中川 学[2]、小野 尚子[2]、武田 宏司[1]、小林 隆彦[1]、桂田 武彦[1]、廣田ジョージョ[1]、高木貴久子[1]、幡 有[1]、吉田 武史[1]、今井 亜希[1]、西田 麗[1]、西田 睦[3]、佐藤 恵[3]、増田 香織[3]、溝口 恵美[3]

[背景]胃粘膜血流は粘膜防御機構の重要なファクターである。様々な消化管粘膜障害の病態解明には、胃腸粘膜の血流評価は有益な情報を与えてくれる。これまでも胃粘膜血流測定の検討がなされてきたが、従来の胃粘膜血流の測定方法は、ほとんどが侵襲的であった。今回、非侵襲的検査法である体外式造影エコー検査にて、胃粘膜の血流測定を試み、低用量アスピリンとNSAIDの投与下での胃粘膜血流を評価したので報告する。[対象]尿素呼気試験で*H.pylori*陰性と診断された健常人ボランティア、平均年齢24.4歳。[方法]被験者は1週間前からアルコール、たばこ、他の薬剤を禁止した。低用量アスピリン81mgを1日1回・14日間(day1-14)、ロキソプロフェン60mgを1日3回・7日間(day8-14)内服した。Day1（低用量アスピリン投与前)、Day8（ロキソプロフェン投与前)、Day15（薬剤投与終了後）の合計３回、Perflubutaneを用いた体外式造影超音波検査を施行し、幽門前庭部の胃粘膜血流を測定した。そして、ImageLabプログラム（東芝メディカルシステム、東京、日本）を用いて、記録した超音波画像から、胃粘膜血流のtime-intensity curve (TIC)を作成して比較検討した。[結果]低用量アスピリン (81mg) およびNSAIDs投与後のtime-intensity curve (TIC)は縮小し、低用量アスピリン (81mg) およびNSAIDsの服用によって、胃粘膜血流は減少することが示された。[結語]体外式造影エコー検査で、胃粘膜血流の測定は可能であり、胃腸疾患の病態解明の一助になると考えられた。

WS-4-9 probioticsが産生する腸管保護成分を用いた新しい腸疾患治療薬の開発

[1]旭川医科大学消化器・血液腫瘍制御内科
○藤谷 幹浩[1]、蘆田 知史[1]、高後 裕[1]

【背景と目的】probioticsの持つ腸管保護作用や抗菌作用は，健康食品や治療薬として疾患予防や治療に応用されてきた．しかし，その効果は腸内環境や細菌叢の個人差，病原菌の存在や薬物の内服など影響により一定しない．我々はprobioticsの一種であるBacillus subtilis(BS)菌の培養上清から安定した腸管保護作用を持つペプチドを同定し，宿主腸管との相互作用について知見を得たので報告する．【方法】1)BS菌の培養上清がCaco2/bbe (C2) cellsに対して細胞防御蛋白であるHeat shock proteins (Hsps)を誘導する事を確認後，Hsps誘導能がどのような分画に存在するか，分子量やproteinase耐性の有無，熱安定性などを目安に検索した．2) 上記1)で同定したペプチドXを化学的に合成し，Hspsの発現やシグナル伝達系の活性化についてwestern blotsで検討した．3)C2 cellsおよびマウス(C57B6)腸管に酸化ストレスを与え，ペプチドXによる細胞保護作用について，Cr release assay，Mannitol fluxにより評価した．【成績】1)BS菌の培養上清はC2 cellsにHsp27を誘導し，培養上清の分析から有効成分ペプチドXを同定した．2)ペプチドXはC2 cellsおよびマウス腸管にHsp27/25，72を誘導し，生存シグナルであるAktやストレス応答シグナルであるp38 MAPK経路を活性化した．3) C2 cells やマウス腸管において，ペプチドXは酸化ストレスに対する抵抗性を有意に増強した．【結論】BS菌の培養上清を用いて，腸管保護作用を有するペプチドXを同定した．ペプチドXは容易に化学的合成でき，新しい腸疾患治療薬として臨床応用が期待される．

WS-4-10 Carbon monoxideによる消化管粘膜炎症制御

[1]京都府立医科大学免疫内科
○高木 智久[1]、内藤 裕二[1]、奥田 敏充[1]、鈴木 隆裕[1]、水島かつら[1]、坪井 寿人[1]、赤桐 里美[1]、岡山 哲也[1]、平田 育大[1]、足立 聡子[1]、尾松 達司[1]、半田 修[1]、古倉 聡[1]、市川 寛[1]、吉川 敏一[1]

一酸化炭素(Carbon monoxide: CO)は化学窒息性の有毒ガスとして知られている。生体内ではCOはストレス応答蛋白であるHeme oxygenase-1 (HO-1)により生成され、近年、この内因性に産生されるCOがガス状メディエーターとして様々な生理現象に寄与していることが知られてきており、炎症環境下においてはその炎症を制御する作用があることが報告されている。実際に、様々な動物実験モデルにおいて低濃度COガス吸入による抗炎症効果が報告されている。我々もこれまでにヒト炎症性腸疾患患者やマウス実験腸炎モデルにおいて炎症大腸粘膜内にHO-1発現が亢進し、このHO-1が大腸粘膜保護的に作用しており、この機序の一つとしてCOを介する可能性を報告してきた。今回はCO吸入・曝露による腸管炎症制御に関して検討を行い、新規治療分子としての可能性、さらにはその抗炎症機序に関して検討を行った。 COガス吸入装置を自作し、低濃度(200ppm)COガス吸入によるマウス2, 4, 6-trinitrobenzene sulfonic acid (TNBS)腸炎における抗炎症効果を検討した。COガス吸入により有意に腸炎の発症が抑制された。その機序として、腸管粘膜内のTNF-alphaの産生が制御されており、摘出脾細胞を用いた検討においても、COがTNF-alphaの産生を直接的に抑制することを見出した。しかしながら、低濃度とはいえ200ppmのCOガスは人体にとっては中毒域濃度であり、全身性のCO吸入は臨床応用の点では安全性に問題がある。そこで、炎症巣局所に対するCO暴露の効果を検討するに至った。 CO局所投与のため、50%COガスを生理食塩水にバブリングすることでCO溶解液を作製した。この、CO溶解液の投与によりラットTNBS腸炎の発症・進展は抑制され、また、治療的投与においては潰瘍治癒が促進された。その機序として、CO溶解液の投与により炎症性サイトカインの発現、さらには一酸化窒素合成酵素(iNOS)の発現が有意に抑制されることに基づくものと考えられた。また、wound assay法を用いた検討において、CO溶解液は粘膜上皮に対して直接的にwound healingをもたらすことが明らかとなった。 このように窒息性ガスであるCOによる強力な抗炎症効果が明らかとなった。COは消化管炎症における新たな治療分子として期待されるとともに、炎症局所に対するCO暴露療法は革新的な新規治療法としての可能性が期待された。

WS-4-11 MFG-E8蛋白によるNF-κB依存性炎症シグナルの抑制機構の解明と新規炎症性腸疾患治療薬開発への応用

[1]島根大学第二内科
○石原 俊治[1]、木下 芳一[1]

（背景）Milk fat globule-EGF factor 8（MFG-E8）は、アポトーシス細胞表面のホスファチジルセリンと食細胞表面のαvβ3インテグリンを架橋する分泌型のタンパク質で、生体が自己のアポトーシス細胞を除去する“Eat-Me”シグナルを制御している。我々は、MFG-E8蛋白の消化管における機能解析をおこなっている過程で、MFG-E8が食細胞によるアポトーシス細胞の貪食を促進するだけでなく、マクロファージに直接的に作用し、NF-κB依存性の炎症シグナルを抑制することを見出した。今回は、MFG-E8の詳細な機能解析結果とともに、実験腸炎モデルを用いたMFG-E8蛋白による消化管の炎症抑制効果について報告する。（方法）TNBSおよびDSS腸炎モデルを用いて、腸炎の発症、治癒期におけるMFG-E8発現と局在をNorthern blot、Western blot、フローサイトメトリー、免疫染色によって経時的に観察した。また炎症性腸疾患患者（IBD）の病変部と非病変部から生検をおこない、粘膜局所におけるNFG-E8の発現を定量PCRによって検討した。In vitroでは、マウスMFG-E8に対する野生型および変異型蛋白の発現系を構築し、精製蛋白の機能を腹腔内マクロファージによるアポトーシス細胞の貪食能によって評価した。また、P388D1およびColon26細胞をLPSおよびflagellinで刺激し際に誘導されるNF-κBとIL-1β産生に及ぼすMFG-E8蛋白の影響をルシフェラーゼアッセイとEIAによって検討した。さらに、MFG-E8によるNF-κB抑制がαvβ3インテグリンに依存するか否かをsiRNAを用いて検証した。（結果）TNBSおよびDSS腸炎モデルでは、炎症依存性に粘膜固有層のマクロファージにMFG-E8の発現が誘導され、その発現は腸炎治癒過程においても継続的に観察された。またIBD患者の炎症粘膜においてもMFG-E8の発現亢進が確認された。作製した野生型MFG-E8蛋白はマクロファージによるアポトーシス細胞の貪食能を亢進させ、消化管上皮細胞やマクロファージにおけるIL-1β産生をαvβ3インテグリンおよびNF-κB依存性に抑制した。腸炎モデルに尾静脈経由にMFG-E8蛋白を投与すると、体重減少、腸管長、組織学的炎症、炎症性サイトカイン産生が著明に抑制され、変異型蛋白ではその効果が現弱した。（結語）MFG-E8蛋白は、従来報告されているアポトーシス細胞の貪食を制御するのみならず、マクロファージ表面のαvβ3インテグリンを介してNF-κB依存性の炎症シグナルを負に制御しており、消化管粘膜の抗炎症作用に重要な役割を果たしている可能性が示唆された。

ワークショップ5

WS-5-1 胃食道逆流症に対するon-demand therapyに適した薬剤の検討

[1]横浜市立大学消化器内科
○稲森 正彦[1]、秋山 智之[1]、飯田 洋[1]、秋本 恵子[1]、冨本 彩子[1]、米田 恭子[1]、馬渡 弘典[1]、遠藤 宏樹[1]、野崎 雄一[1]、藤田 浩司[1]、高橋 宏和[1]、米田 正人[1]、後藤あゆむ[1]、阿部 泰伸[1]、池田 多聞[1]、小林 規俊[1]、坂本 康成[1]、窪田 賢輔[1]、斉藤 聡[1]、中島 淳[1]

背景と目的：酸分泌抑制薬をはじめとする胃腸薬を，胸やけ等の症状があるときだけ服用する方法（on-demand therapy）に関連した研究である．On-demand therapyは従来の連用と前提とした薬品開発デザインとは一線を画し，副作用は少なく，経済効果は高いため近年注目されているアプローチである．しかし欧米の胃食道逆流症の治療ガイドラインにはよく登場するが，我が国における研究は数少ない．我々はここ数年来酸分泌抑制薬の投与直後の差異について研究を進めており(1-5)，この結果を踏まえ，on-demand therapyに適した薬剤を，主に胃内pHの観点から検討したい方法：健康成人男性ボランティアを対象にクロスオーバー法を用いて，経鼻挿入されたpHモニターにより測定した胃内pH，薬物代謝に関係する肝臓におけるチトクロームP450のひとつであるCYP2C19の多型，ヘリコバクター・ピロリ感染の有無などのデータより薬剤による差異を検討する．H2受容体拮抗薬(H2RA)とプロトンポンプ阻害薬(PPI)，及び両者の併用，消化管運動調節薬の前投与の有無などで比較を行った．尚本研究の概要は本学倫理委員会にて承認されている．結果：H2RAの胃内pHの立ち上がりは速やかであった．またH2RAとPPIの併用により速やかなpHの上昇が見られた．また消化管運動賦活薬の前投与によりより速やかな薬効が見られることが確認された．考 按：on-demand therapyに適した薬剤の条件として，立ち上がりが速やかなことが挙げられるが，単回投与においてはH2RAの即効性は魅力的である．またPPIとH2RAの併用や消化管運動調節薬の併用も選択肢の一つであろう．文 献：1. Inamori M, et al. J Gastroenterol. 2007;42:510-1. 2. Inamori M, et al. J Gastroenterol. 2005;40:453-8.3. Inamori M, et al. J Gastroenterol. 2005;40:213-4. 4. Abe Y, et al. J Gastroenterol. 2004;39:21-5.5. Inamori M, et al. J Gastroenterol Hepatol. 2003;18:1034-8.

WS-5-2 PPI、H2RA併用療法による酸関連疾患治療の新しい試み

[1]浜松医科大学第一内科、[2]遠州総合病院消化器科、
[3]浜松医科大学臨床研究管理センター
○白井 直人[1,2]、杉本 光繁[1]、小平 知世[1]、西野 眞史[1]、山出美穂子[1]、伊熊 睦博[1]、古田 隆久[3]

【目的】現在、酸関連疾患の治療には、PPIやH2RAが第一治療選択薬となっているが､両薬剤とも長所と短所が存在する｡特に､出血性胃潰瘍の初期治療の必要条件は、急速かつ強力な酸分泌調整が可能であることであるが、PPIの場合には安定した酸分泌抑制効果が発揮されるまでに数日間を要することが欠点である。また、PPIはCYP2C19により代謝されるために、その遺伝子多型によって薬理作用が異なるが、PPI使用時とH2RA投与後の投与1-2日目の酸分泌抑制効果をCYP2C19遺伝子多型別に比較検討した報告は少なく、また両者を併用した際の相加効果についての検討はない。消化管疾患克服に向けた創薬研究と医薬連携という観点の中で、両薬剤を併用した際の胃酸分泌抑制の立ち上がりの効果の有効性を確かめるために、PPIやH2RAの単独投与、両薬剤併用投与間で比較検討するとともに、酸分泌抑制剤を静脈内投与した際の適切な初期治療法を立案することを目的とした。【方法】CYP2C19遺伝子多型を測定した*H. pylori*陽性の健常ボランティア15名(CYP2C19遺伝子多型、各群5名)を対象に、クロスオーバー法にて(1)プラセボ、(2)OPZ20mg、(3)FAM20mg、(4)OPZ20mg+FAM20mg を1日2回2日間静脈内投与し、48時間胃内pHモニタリング試験を行い、CYP2C19遺伝子多型間、薬剤投与方法間にて酸分泌抑制効果を比較検討した。【成績】OPZ投与開始第1日目の24時間胃内pHは、CYP2C19遺伝子多型に依存し、特にRM群のpHは3.9とIM群やPM群よりも有意に低く、FAM単独投与時の4.4と比較しても不十分であった。しかし、IM群やPM群ではOPZ単独投与時の方がFAM投与時よりも強力、かつ急速に酸分泌抑制を認めた。一方、両薬剤の全量併用時におけるRM群の胃内pHは4.8であり、OPZ単独投与時(3.9)やFAM単独投与時(4.4)と比較して有意に強い酸分泌抑制効果を認めた。IM群とPM群における併用時の胃内pHは、FAM投与時と比較して有意な抑制効果を認めたが、OPZ単独投与時とは同程度であった。【結論】酸関連疾患に対する初期治療には、酸分泌抑制剤投与直後より強力な酸分泌抑制効果が発揮されることが必要である。今回の検討を通じてOPZとFAMの併用療法が、OPZ単独、あるいはFAM単独静脈内投与と比較して、投与後早期より強力な酸分泌抑制効果を認め、酸関連疾患の初期治療に有効である可能性を示した。その中で、IM群とPM群におけるOPZ単独静脈内投与時の酸分泌抑制効果は併用投与時と同程度であり、更に胃内pHが5.5までに到達する時間もFAM単独、併用投与時と同程度であることから、両群の場合の急性期の初期治療にはOPZ単独投与が適切であると思われた。このことから、酸関連疾患における有効な初期治療は、RM群は併用同時投与、IM群とPM群はOPZ単独投与が十分な酸分泌抑制効果が期待できるものと考えた。両薬剤の同時併用投与は両薬剤の欠点をうちけすことにより良好な治療効果が期待できる可能性があり、消化管疾患克服に向けた新たな治療方法と思われた。

WS-5-3 糞便を用いたCAM感受性試験に基づくテーラーメイド*H.pylori*除菌療法

[1]東京医科大学内視鏡センター、
[2]東京薬科大学病原微生物、[3]東京医科大学消化器内科
○河合　隆[1]、山岸　哲也[1]、林原絵美子[2]、野口　雅久[2]、笹津　備規[2]、川上　浩平[3]、片岡　幹統[3]、八木　健二[3]、酒井　義浩[3]、森安　史典[3]

【目的】消化性潰瘍に対する*H.pylori*除菌療法は普及し、潰瘍再発は明らかに減少している。しかし、近年PPI/AC療法による除菌率が低下し問題となっている。この除菌率の低下は、CAM薬剤耐性*H.pylori*の増加が主因と考えられている。今回我々は、糞便中の*H.pylori* CAM感受性試験に基づくテーラーメイド除菌療法を初回除菌治療において行なった。【方法】対象は65人の*H.pylori*陽性患者である。糞便からのCAM耐性*H.pylori* DNAの検出は、Fast-prepによる物理的DNA抽出→Nested-PCRによる23S-rRNAの増幅→PCR-RFLPおよびDNA sequenceによる23S rRNA領域の2142および2143の点突然変異を検出した。Tailored 群とNon-tailored群にランダムに分け、プロスペクティブに除菌療法を行なった。Tailored 群は、糞便検査にてCAM感受性にはLPZ60mg+AMPC 1500mg+CAM 800mg 1週間投与（LAC）を、CAM耐性にはLPZ 60mg+AMPC 1500mg+MNZ 50mg 1週間投与(LAM)を行い、Non-tailored群には、CAM感受性結果にかかわらず全例LAC 1 週間投与を行った。【成績】テーラーメイド除菌治療では、Tailored群84.8%（28/33）【LAC（CAM-S） 群78.9%（15/19）、LAM（CAM-R） 群92.9%（13/14）】、Non-tailored群71.8%（23/32）【LAC（CAM-S）群：84.2%（16/19）、LAC（CAM-R） 群53.9%（7/13）】であった。【結論】糞便中CAM感受性に基づくテーラーメイド除菌療法は、従来法であるPPI/AC単独療法より高い除菌率が得られた。また、CAM耐性には、PPI/AM療法が必要であると思われた。

WS-5-4 ポリカルボフィルカルシウムの排便異常全般への応用

[1]くにもと病院診療部
○安部　達也[1]、國本　正雄[1]、鉢呂　芳一[1]

【目的】肛門科には直腸肛門疾患だけでなく，排便異常の患者も多く受診する．症状を分類すると便秘の割合が高いが，下痢と便秘を交互に繰り返したり，下痢を主訴とする症例でも実際には便秘があって，便秘に対する下剤が下痢を引き起こしている場合など様々なタイプの排便異常が存在する．さらに，排便習慣は個人によって異なり，排便は食事内容や量によっても変化する．そのため，個々の症例に合わせてきめ細やかな生活指導や薬剤の調整が長期にわたって必要であり，刺激性下剤の長期連用などは耐性の問題があるため特に注意を要する．このように排便障害の管理は，患者はもちろん医療サイドの負担も少なくない．過敏性腸症候群の治療薬であるポリカルボフィルカルシウム（ポリフル）は高吸収性ポリマーであり，腸管内において便の水分量をコントロールして便性を適正化する効果があり，便秘と下痢のいずれの症状にも効果が期待できる．さらに，消化管から吸収されないため副作用が少なく，耐性も生じにくいとされる．そのため，当院では様々なタイプの排便異常にポリフルを使用し，良好な成績が得られているので報告する．【対象と方法】2007年1月から4月の間にポリフルを処方した620例（男294，例，女326例）を対象に臨床効果を検討した．620例のうち442例には何らかの排便異常があり，残り178例は肛門手術後の排便障害に対する予防的投与であった．症状は，便秘186例，硬便83例，下痢49例，軟便32例，便失禁23例，交替制便秘21例，排便時痛11例，肛門のところで便が止まる10例，腹満感またはガスがたまる8例，残便感7例，頻便4例，便狭小化3例などであった．54例で同時に他の排便改善薬が処方されていたが，残りはポリフル単独で処方した．なお，ポリフルは6錠（細粒を希望すれば3.6g）／3×を基本として，小児や高齢者などでは半量に減量した．【結果】有症状例で評価可能であった228例のうち，症状が改善して投薬が不要になったものが52例,改善したが内服を継続しているもの133例，不変35例，増悪したものが8例であった（有効率81%）．肛門手術後の予防的使用例では，ポリフル使用にもかかわらず排便障害が生じたため他剤に変更したもの7例，多剤を追加したもの10例であり，残りの161例（90%）はポリフルが有効と考えられた．有害事象は，下痢や軟便の症例において便秘になったものが9例，錠剤がのみにくくて中止したもの5例，腹満感3例，嘔気2例，湿疹2例，下痢2例，気分不快2例であった（有害事象発現率5%）．【結語】ポリフルはあらゆるタイプの排便異常に有効で安全性も高いため，排便異常全般に対する第一選択薬になりうると考えられた．

WS-5-5 デキストラン硫酸ナトリウム誘発大腸炎動物モデルおよびヒト単球系細胞株を用いたランソプラゾールの抗炎症効果の作用機序の解明

[1]大阪市立大学消化器器官制御内科学、
[2]北里大学薬学部臨床薬学研究センター病態解析部門、
[3]大阪医科大学第二内科
○谷川 徹也[1]、渡辺 俊雄[1]、大谷 恒史[1]、斯波 将次[1]、富永 和作[1]、藤原 靖弘[1]、押谷 伸英[1]、中村 正彦[2]、樋口 和秀[3]、荒川 哲男[1]

【背景と目的】ランソプラゾール(LANSO)をはじめとしたプロトンポンプ阻害薬は酸分泌抑制作用以外にも抗炎症作用を有することが近年報告されているが、その抗炎症作用の分子生物学的機序については未だ不明な点が多い。ところで、最近の研究によりヒト炎症性腸疾患やデキストラン硫酸ナトリウム(DSS)誘発大腸炎動物モデルの病態には腸内細菌が関与している可能性が示唆されている。すなわち、腸内細菌の菌体成分は種々のToll-like receptor(TLR)のリガンドとして働き、NF-κBやMAP kinaseを活性化させ炎症性サイトカインなどの発現を誘導し、腸管の炎症・免疫反応を惹起させている。今回我々はDSS誘発大腸炎の病態に深く関与しているサイトカインの1つであるtumor necrosis factor-α（TNF-α）に注目し、DSS誘発大腸炎およびヒト単球系細胞株THP-1における大腸菌由来リポポリサッカライド(LPS)刺激によるTNF-αの産生に対するLANSOの効果について検討し、LANSOの抗炎症効果について細胞内シグナル伝達系の面から検討した。【方法】(1) Wistarラットに3%DSSを自由飲水させ、LANSO (30mg/kg BW)を1日1回経口投与した。DSS飲水開始4日目に解剖を行い、大腸組織における好中球浸潤、TNF-αの遺伝子発現誘導およびLANSOの大腸組織内の局在について検討した。(2) THP-1にLANSOを添加し、LANSO添加1時間後にLPS (10ng/ml)を加え経時的に細胞および細胞培養液上清を回収しTNF-αの遺伝子発現をreal-time RT-PCR法により検討し培養上清中のTNF-αの濃度をELISAにて測定した。THP-1細胞におけるIκB-αのリン酸化と分解およびERKのリン酸化はWestern blot法にて検討した。【結果】(1) LANSO投与はDSS投与による大腸粘膜への好中球浸潤、TNF-αのmRNA発現を抑制した。3H-LPZを用いたオートラジオグラフィーによる検討ではLANSOは胃の壁細胞以外にも腸炎組織のマクロファージなどの炎症細胞に局在が認められた。(2) LPS刺激によるTHP-1細胞のTNF-α産生はLANSOの前処置により抑制された。(3) LANSOはLPSの添加後1時間におけるIκB-αのリン酸化および分解を抑制しERKのリン酸化を抑制した。【結論】LANSOは大腸炎組織、とくに炎症細胞におけるTNF-αの産生を抑制することにより抗炎症作用を示すこと、これらの作用はNF-κBおよびERKシグナル伝達系を抑制することによるものである可能性が示唆された。

WS-5-6 マウスDSS腸炎におけるSHI-219の大腸病変抑制効果の検討

[1]大阪医科大学第二内科
○村野 直子[1]、村野 実之[1]、井上 拓也[1]、岡田 俊彦[1]、柿本 一城[1]、石田 久美[1]、川上 研[1]、阿部 洋介[1]、森田英次郎[1]、年名 謙[1]、樋口 和秀[1]

【背景】炎症性腸疾患(潰瘍性大腸炎，クローン病)患者において，各種炎症性サイトカイン（IL-1β，TNF-α，IL-6, IL-8）や炎症性メディエーター（LTB4，TXB2，PGE2）は大腸粘膜の病変形成に深く関与している．EG626 (Phthalazinol)は動脈や血小板においてcyclic AMP, phosphodiesteraseやTXA2などのEicosanoidsを阻害し，抗炎症作用を有することが知られている．【目的】炎症性腸疾患の新しい治療法を検討する目的で，マウスに実験腸炎モデルであるdextran sodium sulfate-induced colitis（以下DSS腸炎）を作成し，EG626の可溶性プロドラッグであるSHI-219の腹腔内投与による大腸病変抑制効果に関して検討した．【対象と方法】 6週齢のBALB/c系雌性マウスを用い，Normal群(n=5)，Control群(5% DSS溶液自由飲水，蒸留水0.3mli.p.：7日間，n=5)，SHI-219(2mg/mice)群（5%DSS溶液自由飲水，SHI-219 2mg+蒸留水0.3ml i.p.：7日間，n=5)，SHI-219(0.5mg/mice)群（5%DSS溶液自由飲水，SHI-219 0.5mg+蒸留水0.3ml i.p.：7日間，n=5)の4群に分け、各群をDSS投与開始7日目に屠殺し，以下の項目で評価した．(1) WBC値・Hb値・腸管長・Disease Activity Index(DAI)・Histological damage score(HDS) (2)Myeloperoxidase(MPO)活性(3)大腸粘膜中サイトカイン値(4)大腸粘膜中PGE2, TXB2, LTB4値(5)COX-2の発現【結果】(1)Control群・SHI-219投与群間において，有意差は認めなかったがHb値はSHI-219投与群でやや改善していた．腸管長はSHI-219投与群で短縮傾向にあったがControl群に比し有意に軽微であった．DAI・HDSともにSHI-219投与群で有意に低値であった．(2)MPO活性はNormal群・SHI-219投与群に比し，Control群で有意に高かった．(3)SHI-219投与群においては大腸粘膜中IL1β・IL-6・TNFα値はControl群に比較し有意に低値を示していた.(4)大腸粘膜中PGE2発現は，SHI-219投与群，Control群の間に差は認めなかったが，大腸粘膜中TXB2, LTB4値はControl群に比しSHI-219投与群で有意に低値を示していた．(5)直腸粘膜におけるCOX-2発現は，Normal群では発現は認めなかったがControl群では粘膜基底部に著明な炎症細胞浸潤が見られ，同部にCOX-2の発現を強く認めた．SHI-219投与群においても同様にCOX-2の発現が見られた．【考按】実験腸炎モデルを作成し，SHI-219腹腔内投与による腸病変抑制効果を検討した．その結果，Cytoprotection作用に働くPGE2やCOX-2は抑制せず，TXA2やLTB4などの炎症惹起物質の産生を抑制していた．以上より，SHI-219は炎症性サイトカインや炎症惹起物質の産生を抑制することで病変抑制効果を発揮することが示唆され，炎症性腸疾患における新しい治療薬として有用性が期待された．

WS-5-7 Phage Displayを用いた炎症腸管選択的結合分子の同定ー炎症性腸疾患に対する選択的Targeting治療法の確立をめざしてー

[1]藤田保健衛生大学消化管内科
○有沢 富康[1]、長坂 光夫[1]、藤田 浩史[1]、田原 智満[1]、中村 正克[1]、柴田 知行[1]、平田 一郎[1]

【目的】炎症性腸疾患の治療には様々な抗炎症薬や免疫調節薬が使用されているが、そのadverse effectなど問題点も少なくない。また、これから開発されるであろう遺伝子治療を考えた場合にも目的物質を効率よく目的の場所に誘導するdelivery systemの確立は治療効果の向上、安全性、費用対効果からも大きなbreakthroghとなる可能性がある。我々はこれまで21世紀COE研究の一環として炎症腸管に選択的に結合する分子の同定を行ってきた。その結果、炎症腸管に特に親和性の高い7個のアミノ酸よりなるペプチドを同定したので報告する。【方法】分子の同定はPhD.-C7Cを用いたPhage displayを用いて行った。本phageはM13KEより派生し、二つのシトシンの間にコードされた7個のアミノ酸をpharge表面に表出する性質を有する。その7個のアミノ酸がligendとなり、特定の部位に結合することを利用しスクリーニングを行った。マウスに対し血管内投与や経口投与といった完全なin vivo phage displayでは腸管の生理学的、解剖学的特性から充分なphageの濃縮が得られなかったため、最終的に反転遊離腸管を用いたdisplayを行った。【結果】正常腸管結合phageを吸着した後、虚血再還流病変腸管に結合するphageを2回pannning操作することで1×11E単位のpharge libraryから約1億～10億倍の良好なphageの濃縮が得られた。nucleotide sequenceにより、得られたphageにコードされているアミノ酸配列を決定しalimentを行った結果、約20種類のアミノ酸モチーフが明かとなった。この中で、特に炎症腸管に親和性の高いphageを絞り込んだ結果として、正常腸管に比し炎症腸管に約6倍親和性の高いpeptide（SQSHPRH）を同定した（特許申請）。【結語】1×11E単位のphage libraryから目的とするphageを絞り込み、正常腸管に比し有意に炎症腸管に高い親和性を有するpeptideを同定した。本研究を発展させることで、経口的に炎症部位により高濃度に様々な物質を集積させることが可能であると考えている。

WS-5-8 デヒドロエピアンドロステロン誘導体による大腸癌の増殖抑制

[1]東京医科大学霞ヶ浦病院消化器内科
○本多 彰[1]、池上 正[1]、松崎 靖司[1]

【目的】デヒドロエピアンドロステロン(DHEA)は副腎におけるステロイドホルモン合成経路の中間産物であり，近年様々な生理活性が明らかにされている。しかし実際には，DHEAそのものが生理活性を有しているのか，DHEAの代謝物が有しているのかは，明らかにされていない。今回我々は，DHEAの発癌および癌増殖の抑制作用に着目し，DHEAとDHEA代謝物の大腸癌増殖抑制効果を比較した。【方法】ヒト大腸癌細胞株Caco-2およびHT-29を培養し，エタノールに溶解した最終濃度0.1－100 μ MのDHEA, DHEA-sulfate, 7 α-hydroxy-DHEA, 7 β-hydroxy-DHEA, 7-oxo-DHEA, androsterone, epiandrosterone, etiocholanolone, pregnenoloneを添加し，細胞増殖に対する影響をMTT assayにて比較した。また，DHEAの抗腫瘍効果の主要なメカニズムとされるglucose-6-phosphate dehydrogenase (G6PD)活性抑制効果を，細胞抽出液と各ステロイドを用いて測定し，比較した。さらにHMG-CoA reductase (HMGCR)およびMAP kinase (MAPK) 活性への影響も検討した。【成績】検討した全てのDHEA関連ステロイドで濃度依存的に細胞増殖抑制効果を認めたが，その程度は様々であった。G6PD活性に対する影響を比較すると，ステロイド骨格4位の二重結合の有無は影響せず，3位の水酸基は3 β位に付加されている方が，3 α位に付加されているよりもG6PD活性抑制効果が強いことがわかった。7位に関しては，何も付加されていないDHEAが最も強力なG6PD活性抑制効果を示した。しかし，etiocholanoloneが最も強い増殖抑制作用を有していたが，G6PD活性の抑制は全く認めないなど，G6PD活性抑制の程度と細胞増殖抑制の程度との間には相関を認めなかった。一方，上記のステロイドは，様々な程度のHMGCRおよびMAPK活性抑制効果も有していた。【考察】DHEAによる抗腫瘍作用は，ヘキソースリン酸経路の律速酵素であるG6PD活性を非競合阻害し，核酸合成に必要なリボースの供給をブロックするためと説明されている。しかし，G6PD活性阻害の程度と増殖抑制効果の間には相関を認めず，G6PD活性の阻害にはよらない別の細胞増殖抑制機序の存在が示唆された。DHEAは弱いアンドロゲン作用を有するが，アンドロゲン作用を持たないDHEA誘導体による治療は，アンドロゲン作用由来の副作用を軽減させる可能性がある。一方，最も強い癌増殖抑制作用を持つetiocholanoloneは，その構造が胆汁酸と類似している。近年，胆汁酸のうちの，ウルソデオキシコール酸(UDCA)の大腸発癌抑制作用が動物実験で明らかにされ，ヒトにおいても高度異型性を伴った大腸腺腫の再発を有意に抑制することが報告されている。その作用機序にはいまだ不明な点が多いが，etiocholanoloneの7 β位に水酸基を付加するなどして，構造をUDCAに近づけることにより，DHEAとUDCA両者の特徴を併せ持つ，より強力な抗腫瘍ステロイドの開発につながる可能性があるものと考えられた。【結論】DHEAのみならず構造的に類似する他の内因性ステロイドにもCaco-2およびHT-29細胞の増殖抑制効果が認められた。今後，より高い活性を持ち，副作用の少ない抗腫瘍ステロイドの創薬が期待される。

WS-5-9 ヒアルロン酸混和による胃癌腹膜播種に対するパクリタキセル腹腔内化学療法の増強効果

[1]東京大学腫瘍外科
○山田 純[1]、北山 丈二[1]、宮戸 秀世[1]、相馬 大介[1]、大谷 研介[1]、亀井 隆雄[1]、秀村 晃生[1]、石神 浩徳[1]、甲斐崎祥一[1]、津野 寛和[1]、名川 弘一[1]

（目的）腹膜播種結節に対する腹腔内化学療法は以前より行われているが、効果は期待に反して目覚しいものではなかった。理由としては、投与された薬剤は腹膜から速やかに吸収され消失し、殺細胞効果発現濃度を維持している時間が十分ではないことが考えられている。しかし腹腔投与の利点として、静脈投与では到達不能な高い腹腔内濃度を実現することができ、また静脈投与ではしばしば見られる血液毒性をはじめとする有害事象は少なく、現在でも魅力的な投与法と考えられる。パクリタキセルは脂溶性の抗癌剤で、腹腔内化学療法として従来行われてきたCDDPやMMCといった水溶性抗癌剤に比し、比較的腹腔内に留まる性質を持つ。今回我々はこのパクリタキセルに高分子物質であるヒアルロン酸を混和することで、吸収・消失までの時間延長、すなわち殺細胞効果発現濃度の維持を図り、またそれによる播種結節に対する効果を検討した。（方法）胃癌細胞株に対し、架橋構造により形態を安定化させたヒアルロン酸（NASHA; Non-animal stabilized hyaluronic acid；Q-med社, Sweden）を投与しMTS assayにてその増殖能の変化を検討した。また胃癌細胞株MKN45Pを用いたBALB/Cヌードマウスによる腹膜播種モデルを作製し、パクリタキセル単独（20mg/Kg）、5％NASHA混和パクリタキセル(20mg/Kg)による腹腔内化学療法を腹膜播種作製から7日後から、週1回の頻度で3回行い、最終の投与から7日後に開腹し、形成された腹膜播種結節を計測し効果判定とした。またそれぞれの群で腹腔投与からの腹膜播種結節中のパクリタキセル濃度を経時的に比較検討した。さらにマウス腹腔内にPBS 5mLと5％NASHA混和PBS 5mLを投与した後の腹腔内残量の経時的変化を測定した。（結果）NASHAを加えることによる胃癌細胞株への増殖能への影響は認めなかった。マウスの腹膜播種モデルに対する検討では、パクリタキセル単独投与より、5％NASHA混和タキソール投与群で有意に播種結節数が減少した（14±3.6 vs. 4.8±0.84, P=0.0005）。また薬剤投与後の播種結節内パクリタキセル濃度の経時的変化の検討では、NASHA混和群において有意に高値であった（12時間後;5027±1002ng/g vs.794±131ng/g, p=0.002 ）。さらにマウス腹腔内にPBS単独, 5%NASHA混和PBS それぞれ5mL投与後の経時的な腹腔内残量の検討では、NASHA混和群にて有意に残量の増加が見られた（6時間後；1.87±0.53mL vs. 0.45±0.32mL, P=0.009）。（考察）パクリタキセルにNASHAを混和することにより、胃癌腹膜播種に対するパクリタキセルの抗腫瘍効果の増強を見た。これは実験結果よりヒアルロン酸を混和したことによる吸収・消失までの時間延長、すなわち腹腔内での投与薬剤の保持作用によるものと考えられる。ヒアルロン酸は生体を形成する物質でわれわれの体内にも生理的に存在し、これまで変形性関節症を代表とした様々な薬品として既に開発、使用されている。また今回使用したNASHAは動物由来ではなく更に安全性が高い。本研究の結果から抗癌剤の基質としての臨床応用が期待される。

ワークショップ6

WS-6-1 腹腔鏡併用胃切除の導入から現在まで～一般病院での安全性と根治性に配慮した導入と普及～

[1]済生会横浜市東部病院消化器センター外科、
[2]済生会神奈川県病院外科
○江川 智久[1]、長島 敦[1]、土居 正和[1]、林 忍[1]、伊藤 康博[1]、清水 正幸[1]、杉沢 徳彦[1]、西谷 慎[1]、奈良原 裕[1]、吉井 宏[2]

腹腔鏡併用胃切除は臨床研究位置づけであるものの、近年その手術数の増加は顕著である。腹腔鏡手術の普及には安全性と根治性の確保が重要である。当院では2001年にHALSで腹腔鏡併用胃切除を導入し、2007年7月現在までに60例の症例経験を重ねてきた。開腹手術に比べると手術の困難性があり，腹腔鏡手術特有の工夫が必要である。当院での導入からの軌跡を振り返り、安全性と根治性確保の工夫を紹介する。また開腹手術とのコストの比較を行った。導入時は，先進施設のノーカットビデオから手順を模倣し、手術前には術者・助手・カメラオペレーターで手術シュミレーションを行った。現在の手術手技の工夫として，4cmの小開腹先行し、ラッププロテクターを装着する。手袋を挟み込み手袋の指からトロッカーを挿入し気腹する。気腹後，カメラポートとワーキングポートを挿入し、小開腹創のポートからエンドリトラクターを挿入しオクトパスに固定する。これらの工夫により開腹既往のある症例でも安全にファーストトロッカーの挿入が可能である。亀背症例でも適切なトロッカープレイスメントが可能である。小開腹創を6番目のポートサイトとして使用可能である。また，気腹漏れも少ない利点がある。手術時間の中央値：266分，出血量中央値：99g。開腹移行：2例（2.8%）。合併症は，吻合部狭窄：3例（6%），縫合不全：2例（2.8%）、膵液漏：2例（2.8%）、ポートサイトヘルニア：1例（1.4%）。姑息的切除で原病死が1例あるもののその他の症例では無再発生存中である。手術の工夫により，良好な手術環境が実現可能で安全に施行可能であった。2006年4月から，腹腔鏡併用胃切除の手術診療報酬は大幅に引き上げられた。周術期管理を標準化しており、腹腔鏡手術と開腹手術の総医療費，1日診療単価を比較すると、総医療費は，腹腔鏡手術: 約103万円，開腹手術: 約100万円であった。在院日数の少ない腹腔鏡手術では、１日あたりの診療単価は、約12.8万円であった。一方、開腹手術では約8.3万円であった。総医療費はほぼ同等であるが，1日あたりの診療単価は腹腔鏡手術の方が高価である。腹腔鏡手術は病院経営にも貢献し、患者さんの費用負担も増大しない。　当院での腹腔鏡併用胃切除の導入経験から、安全性と根治性の確保に対する最大限の配慮が必要であると考えられる。

WS-6-2 完全鏡視下胃切除術における現状と問題点

[1]岐阜大学腫瘍外科
○山口 和也[1]、福田 賢也[1]、山田 敦子[1]、太和田昌宏[1]、田中 善宏[1]、田中 秀典[1]、徳山 泰治[1]、細野 芳樹[1]、坂下 文夫[1]、高橋 孝夫[1]、長田 真二[1]、川口 順敬[1]、吉田 和弘[1]

当科では、2002年11月に早期胃癌に対する腹腔鏡手術を正式に導入し、5cmの小開腹を併施した幽門側胃切除、幽門保存胃切除を行ってきた。当初日本内視鏡外科学会のアンケート調査で、開腹術との比較で吻合部に関する合併症が比較的多いとされるなか、小開腹・幽門保存の胃胃吻合、小開腹・残胃十二指腸器械吻合、小開腹・残胃十二指腸手縫い吻合を行ってきた。2004年12月から完全鏡視下手術をめざし、幽門側胃切除におけるデルタ吻合あるいはそれに準じた再建を導入した。2007年7月までに、47例の幽門側胃切除術に対してデルタ吻合を行った。そのうち、原法同様の完全器械デルタ吻合を17例、体内縫合を加えたデルタ吻合を30例に施行した。47例中、縫合不全、吻合部出血はなく、吻合部狭窄を2例認めた。胃内容停滞について、とくに治療を要する症例はなかった。デルタ吻合のような体内吻合の利点は、完全鏡視下手術を可能にするだけでなく、小開腹下に行う吻合に比べて体型による難易度の差が少ないことと考えられる。また、体内で口側の胃切離を行うことで、小弯高位の病変に対しても小開腹からの創外切離に比較して充分なproxymal marginを確保できると考えている。しかし、医療材料のコスト面で、体内で胃切除・吻合を行う点で自動縫合器を多く使用せざるを得ない問題などがある。今回、完全鏡視下手術を評価するため、以下の項目について検討した。（１）小開腹の有無と吻合法別における医療コストの比較検討（２）医療材料コストの節約に対する工夫（３）小開腹の有無における術後経過・合併症の比較検討（４）Ｄ２郭清を伴う幽門側胃切除術における鏡視下手術と開腹手術との比較検討『結果』（１）手術医療コスト・・・・・小開腹を行う腹腔鏡補助下手術：289200円、原法の器械のみ使用したデルタ吻合：432200円、エントリーホールを体内縫合閉鎖するデルタ吻合：358400円、完全鏡視下のR-Y吻合：393800円。（２）エントリーホール（共通孔）の閉鎖・・・・・3-0モノクリル(90cm)による結節縫合あるいは連続縫合により、自動縫合器2個、仮閉鎖のためのヘルニアステイプラー1個の節約。また45mm自動縫合器を60mm自動縫合器に変えることにより個数の節約。（３）合併症に差を認めなかったが、術後経過において、完全鏡視下手術は初回排ガス日が早く、鎮痛剤使用回数が少なく抑えられていた。（４）D2郭清の鏡視下手術13例とD2通常開腹手術16例との比較検討で、術後在院日数や合併症に差はなかったが、鏡視下手術において出血量が少なく、手術時間が長かった。術後経過では、白血球数・CRPが有意に鏡視下手術で低く抑えられていた。また初回排ガス日は、鏡視下手術が有意に早かった。『結語』完全鏡視下手術は、術後疼痛管理にメリットがあり、初回排ガス日・炎症所見などといった術後短期の回復について有益な術式であると考えられた。しかし、手術時間や医療材料コストの面で問題があり、さらなる研鑽や工夫により、患者さんにやさしく、メリットの大きい手術になると思われる。

WS-6-3 EMR・ESD後胃癌腹腔鏡手術に赤外線観察センチネルノードナビゲーション手術は有用か

[1]東京慈恵会医科大学外科学講座消化器外科
○二村 浩史[1]、三森 教雄[1]、矢野健太郎[1]、大平 寛典[1]、高橋 直人[1]、柏木 秀幸[1]、矢永 勝彦[1]

【目的】最近、胃癌低侵襲手術として腹腔鏡補助下幽門側胃切除＋D1+ β 郭清が行われるようになってきた。当院ではEMR適応外早期胃癌のうち分化型ではcT1 (SM1)まで、未分化型では1cm以下・潰瘍なし・cT1 (M)に対して診断的治療的ESDを施行し、うちリンパ節転移の可能性がある場合や垂直・水平断端陽性の場合に腹腔鏡手術を含めて外科的切除を行なっている。さらなる縮小手術の可能性を判断する上で重要な点はリンパ節転移の有無である。その確認方法としてセンチネルノードナビゲーション手術(SNNS) が脚光を浴びている。われわれは2000年より赤外線観察によるSNNSを施行してきた。今回これまでの赤外線観察SNNSの成績、EMR・ESD治療後赤外線観察SNNS例について検討し、現状と問題点を考察した。【方法】1. 赤外線観察開腹SNNS 117例におけるsentinel node (SN)同定率、感度。および腹腔鏡下SNNS 80例におけるSN同定率、感度。SN同定はリンパ流域切除 (LBD) あるいは胃切除後に施行。2. 赤外線SNNS 121例の総郭清リンパ節3,207個のHE染色とサイトケラチン (CK) 免疫染色のリンパ節転移診断の比較。3. EMR・ESD後赤外線観察SNNS 13例における開腹および腹腔鏡下でのSN同定率、感度、術中術後問題点。【成績】1. 開腹SNNS：SN同定率 116/117 (99%)、感度22/23 (96%)例、偽陰性の1例はリンパ節が完全に癌細胞で置換され、肉眼的に転移と診断できた。腹腔鏡下SNNS：SN同定率80/80 (100%)、感度10/10 (100%)例。2. HE、CKでの転移陽性例・リンパ節数：14/121例 (12%)・49/3,207個 (2%)、29/121例 (24%)・85/3207個 (3%)。HEにてpN0、CK陽性リンパ節：24個。すべてSN。形態：single cell；1個、cluster；16個、微小転移；7個。3. EMR・ESD後SNNS：SN同定率13/13 (100%)、感度3/3 (100%)、癒着10/13 (77%)、出血2/13 (15%)。転移の1例はEMRにて断端陰性であったがly1であり、残胃内にlyによる癌の遺残を認めた。【結論】赤外線観察胃癌SNNSは、LBDを行えばSN同定でHEで見逃した微小転移リンパ節の拾い上げもでき、HE染色のみでEMR・ESD後を含めて開腹・腹腔鏡共に術中の縮小手術と定型手術の振り分けに有用と考えられた。問題点は、縮小手術では現在のところLBDに加えて胃壁内リンパ管を含めた全層切除が必要な点である。

WS-6-4 当院における消化管癌（胃・大腸）の腹腔鏡下手術の現状と今後の課題

[1]神戸労災病院外科、[2]神戸労災病院消化器科
○金丸 太一[1]、高瀬 功三[1]、阪田 和哉[1]、中村洋一郎[1]、森 至弘[1]、田村 美歩[2]、久保 公了[2]

【はじめに】当院では1996年ラパ胆の導入、2004年内視鏡外科手術専用室を併設、外科医の一人が2005年内視鏡外科技術認定医審査に合格した。現在までにadvanced surgery250例を経験してきたが、この間ほぼ全例の手術をこの技術認定医師が担当し、試行錯誤を繰り返して腹腔鏡下手術の基盤を構築してきた。今回、消化管癌（胃・大腸）における本手術の現状と今後の問題点について報告する。【手術適応】胃大腸ともにガイドラインを基本に決定している。胃癌はESD/EMR後の根治度EA以外の症例と深達度SMまでのN0症例にD1＋ α 腹腔鏡下手術を行っている。大腸癌では、EMR後の追加切除の手術適応として、sm断端(+)、またはsm断端(-)でも深達度1000 μ m以深、v,ly(+)、budding(+)症例に対してD1郭清手術を行っている。また横行結腸を除く深達度MPまでの結腸癌、SMまでの直腸癌に対してはD2郭清を伴う手術を行っている。【手術手技】カメラポートは臍部で、胃・大腸癌ともに5ポートで行う。小切開創は胃では剣状突起下に、結腸では臍上下に、直腸では恥骨結合上に置く。胃では迷走神経腹腔枝を、直腸では上下腹神経、下腹神経、骨盤神経を温存している。再建や吻合は開腹と同様に幽門側切除ではBillroth I法を基本に、胃全摘では結腸後のRoux-Yを器械吻合で行っている。結腸ではfunctional end to end、直腸ではdouble staple technique(DST)による器械吻合を行っている。【手術成績】胃癌（SMT含）47例の手術成績では、開腹移行2例、術後進行癌と判明して再手術2例、縫合不全例はなく、腸閉塞2例、膵液瘻1例であった。大腸癌（腺腫含）104例の手術成績は開腹移行6例、縫合不全5例、術後腹膜炎による再開腹手術1例、遅延性の腹腔内膿瘍形成2例であった。胃・大腸癌ともに術後の死亡例なく、また再発症例も現時点では経験していない。【考察】当院は臨床研究病院ではなく消化管癌の腹腔鏡下手術の適応は厳密であるべきである。腹腔鏡手術そのものが臨床研究と位置づけられている胃癌に関してはStage1aまでとして、術前Stage1bは行っていない。横行結腸を除く結腸癌ではD2郭清までは可能でありMPまでを適応とし、直腸ではSMまでの癌に対してD2郭清を行っている。横行結腸では血管の破格も多く、早期癌に対してD1郭清手術を適応としている。ポート挿入位置や小切開創部位などは極力統一することに努め、若手医師やコメディカルの機器や手技への慣れを援助する。早期癌では自律神経温存が妥当で本手術の最大の特徴である良好な視野を利用して神経温存に努めている。一方で、本手術は開腹手術の延長と位置づけており、再建や吻合手技は開腹と同様に行う。今日までの手術成績は従来の開腹術と較べて遜色のない結果であり、術後QOL、入院日数などを考慮すれば良好であった。一方で、器具による熱損傷に起因すると考えられる腹膜炎や術後膿瘍、DST手技に起因する縫合不全など腹腔鏡下手術特有の合併症も経験した。さらなる器械器具の習得や手技の工夫に努める必要がある。【結語】一人の技術認定医を中心として消化管領域においても今日まで腹腔鏡システム、疾患の手術適応、手術手技などを確立してきた。現在の手術成績に満足する事なく、今後も内視鏡外科中核病院としてその職責を果たして行きたいと考えている。

WS-6-5 当教室における進行結腸癌に対する腹腔鏡補助下手術の手術成績

[1]大阪市立大学腫瘍外科、
[2]大阪市立総合医療センター消化器外科
○前田 清[1]、井上 透[1]、野田 英児[1]、埜村 真也[1]、福永 真也[1]、山田 靖哉[1]、山下 好人[2]、西口 幸雄[2]、大平 雅一[1]、平川 弘聖[1]

[目的]大腸癌治療ガイドラインでは早期結腸癌に対する腹腔鏡手術が標準手術として認められているが、近年、進行結腸癌に対しても腹腔鏡手術を導入している施設が増加している。当教室では原則として腫瘍径5cm以下で、他臓器浸潤のない結腸癌に対して腹腔鏡手術を行っているが、このうち、術後3年を経過した症例について中期成績、予後について検討した。[症例]当教室で腹腔鏡補助下腸切除術を施行した325例のうち、術後3年が経過した、深達度mp以深の進行結腸癌82例を対象とした（LAC群）。82例全例、根治度Aの手術が行われていた。また、1997-1999年に開腹にて根治度Aの手術が施行でき、腫瘍径5cm以下であった進行結腸癌100例（OP群）と臨床病理学的因子および予後について比較検討した。[結果]臨床病理学的因子では深達度、リンパ節転移、stage、郭清度とも両群間に有意差はなかった。手術時間はLAC群172分、OP群156分で、LAC群にやや長い傾向がみられた。術中出血量はLAC群50ml、OP群230mlで有意にLAC群で少なかった。術後合併症については縫合不全、腸閉塞とも両群間に差はなかったが、創感染はLAC群では５％であるのに対し、OP群では20％と高率であった。術後平均在院日数はLAC群10.5日、OP群15.6日で有意にLAC群で短かった。術後3年でのstage別再発率はOP群ではstage I, 4% (1/22)、II, 11%（5/45）、IIIa, 20%（6/30）、IIIb, 67%（2/3）であった。一方、LAC群ではstage 3bの3例にのみ再発を認めたが（3/6、50%）、その他のstageには再発は認められなかった。[結語] 腫瘍径5cm以下の進行結腸癌について検討した。症例数が少なく、今後、さらなる検討が必要であるが、腹腔鏡補助下手術は開腹手術よりも手術時間は長い傾向があるものの、創感染は少なく、在院日数も短かった。予後についても同等以上の成績が得られるものと考えられた。

WS-6-6 腹腔鏡補助下大腸切除、小開腹手術における PET+CT検査の役割と有用性について

[1]獨協医科大学第一外科、[2]獨協医科大学PETセンター
○椿 昌裕[1]、萩原 信悟[1]、伊藤 友一[1]、藤田 昌紀[1]、百目木 泰[1]、砂川 正勝[1]、村上 康二[2]

大腸癌手術では腹腔鏡補助下切除や小開腹手術による低侵襲手術が広く行なわれている。腹腔鏡補助下手術手技においては内側アプローチによる腹腔鏡下のリンパ節郭清と血管処理を先行する方法が一般的になってきたが手技の習得は容易ではない。また腫瘍の深達度に応じた適切なリンパ節郭清範囲と血管処理（特に左側結腸癌、直腸癌における左結腸動脈温存の是非）に関しては一定の見解がない。われわれは1998年4月から一括切除困難な良性腫瘍、粘膜癌、SM癌、MP癌を対象に腹腔鏡補助下大腸切除術を施行してきた。また、2004年4月からはBMI25％以下で病変の占拠部位が盲腸からRsまでの症例を対象に小開腹手術を行なってきた。腹腔鏡補助下切除は外側アプローチを基本とし、2005年12月までに良性疾患30例、癌49例の計79例に施行し、平均手術時間121.9分、出血量79.1ml中間リンパ節、主リンパ節郭清施行30例の平均手術時間　123.9分、出血量91.8mlと満足の行く結果であった。小開腹手術は2005年9月までに良性疾患2例、癌22例、計24例に施行した。2004年4月から2005年9月までの間に施行された腹腔鏡補助下切除術24例と治療成績を検討すると、平均手術時間は小開腹手術103.6分、腹腔鏡補助下切除術113.5分、歩行開始日、食事開始日はそれぞれ1.70POD：1.47POD、6.58POD：6.84PODで、両術式間でほぼ同様であった。従って術前に腫瘍の占拠部位と支配血管の走行、臍の位置が把握できれば、小開腹に必要な皮膚切開創の設定に有用であり、またリンパ節転移の有無を同定できれば更に有用と考え、2005年6月より、大腸癌術前診断としてFDGPET+CT検査を施行している。2006年9月までに施行した64例のリンパ節転移診断について検討すると、腸管傍リンパ節転移では、感度50.0%、特異度85.0%、正診率71.9%、中間リンパ節転移については感度83.3%、特異度100%、正診率98.4%、主リンパ節転移については感度37.5%、特異度100%、正診率92.2%であった。これらの結果からリンパ節転移頻度の高いSS癌やSE癌では、PET+CT検査から得られた画像を参考にして、皮膚切開創を設定した小開腹下にリンパ節郭清を先行し、同視野から操作困難な部分のみを腹腔鏡下に行なう方法が合理的で無理のない低侵襲手術であると考えている。今回は本手術術式の概要を供覧する。

TF-1-1　当院における胃アニサキス症の検討

[1]京都第一赤十字病院消化器センター内科、
[2]京都府立医科大学生体機能分析医学講座、
[3]京都府立医科大学消化器内科、
[4]京都府立医科大学内分泌・免疫内科
○戸祭　直也[1]、八木　信明[1]、秋武　玲子[1]、服部　武司[1]、藤本荘太郎[1]、内藤　裕二[2]、吉田　憲正[3]、吉川　敏一[4]

【方法】胃アニサキス症はサバ、イカなどの待機宿主を生食することで急性腹症をきたす人畜共通感染症として知られている。内陸部に位置し、ドック検診数の豊富な当院において、2004年4月から2007年5月までに内視鏡で確認された7例の胃アニサキス症につき、検討を行った。【結果】7例の内訳は男性4例、女性3例。平均年齢は52.9（35～70）歳であり、夏に多くみられた。発見の契機は腹痛が3例で、腹痛のないドック検診が4例であった。発見部位は体中部3例、体下部3例、穹隆部1例と体部、とりわけ大彎にみられた。生食歴が確認されたのは3例でイカ、アジが原因と考えられ、前日摂取したものが多かった。7例中6例で採血されていたが、炎症反応などは正常のものが多かった。特筆すべきは、腹痛のあった3例中2例に掻痒や蕁麻疹など即時型過敏反応がみられ、1例はアナフィラキシーショックで救急搬入されていた。症状が強くでたものは、過去に感作されていた人に再感染しておこる激症型であったと考えられた。治療は全例で内視鏡的に虫体摘出が行われた。【結論】胃アニサキス症の中には、腹痛などの症状が軽度もしくはまったくみられず、内視鏡で偶然みつかるという緩和型がある、という認識を内視鏡医はもつ必要がある。掻痒など蕁麻疹で発症する例もあり、皮膚科領域を中心として注目されているアレルギー疾患としての側面も忘れないようにすることが肝要である。

TF-1-2　当院における胃アニサキス症の臨床的検討

[1]本荘第一病院消化器科
○齊藤　真弘[1]、及川　圭介[1]、小松　工芽[1]、大和田雅信[1]、若松　秀樹[1]、小松　寛治[1]

【はじめに】当院のある由利本荘市は日本海に面しており、魚介類の摂取がさかんである。そのため、しばしば胃アニサキス症に遭遇する。今回、当院における胃アニサキス症について検討したので報告する。【方法】1999年10月から2007年5月までの当院におけるアニサキス症27例の虫体刺入部位・症状・摂取物・発症時期等を検討した。【結果】アニサキス虫体の刺入部位は27例中、胃穹窿部2例、胃体部19例、胃前庭部4例、食道胃接合部2例であった。症状は、腹痛24例、腹部不快感2例、胸焼け2例、嘔気1例であった。発症時期の検討では、12月から1月が11例、9月から11月が9例、6月から8月が5例、3月から5月が2例であった。摂取物が確認できた症例は16例あり、たらの白子7例、イカ4例であり、この2種で全体の約70％を占めていた。そのほか、ひらめ・さば・鯛も各1例ずつ認められた。【考察】たらの白子は、秋田県においてはダダミと呼ばれ、好んで生食されている。検討ではダダミにより発症した例がもっとも多く、発症時期も11月から2月と、ダダミが生食される時期と一致していた。アニサキス症の原因となる魚介類は地域によって特徴があると考えられる。その魚介類が摂取される時期には発症頻度が増えると考えられるので、地域で好んで摂取される魚介類を熟知しておくことが重要であり、また好発時期にアニサキス症に典型的な腹痛等の症状を訴える例については、本症も念頭に置いて診療するべきであるといえる。また、食道胃接合部の2例においては胸焼けが主訴であり、非典型的な症状であっても好発時期には本症も念頭に置くべきである。

TF-1-3 サイトメガロウイルス感染を合併した潰瘍性大腸炎12例の検討

[1]浜松医科大学第一内科、
[2]浜松医科大学臨床研究管理センター、
[3]浜松医科大学分子診断学講座
○高柳 泰宏[1]、大澤 恵[1]、高垣 航輔[1]、鈴木 聡[1]、
山出美穂子[1]、西野 眞史[1]、中村 明子[1]、濱屋 寧[1]、
小平 知世[1]、岩泉 守哉[1]、山田 貴教[1]、吉田 賢一[3]、
杉本 光繁[1]、金岡 繁[3]、古田 隆久[2]、伊熊 睦博[1]

【はじめに】サイトメガロウイルス（CMV）感染と潰瘍性大腸炎（UC）との関連は、ステロイド抵抗例や難治例での合併が多いとされるが、UC自体の病態、病勢が関与するのか、UCの治療に関連したものか不明の点も多い。UC患者におけるCMV感染の特徴を明らかにするため、頻度、病勢との相関、治療の選択の現状、予後などを検討したので報告する。【方法】2002年6月～2007年5月の5年間に当科へ入院した中等症以上のUC患者を対象とし、CMV感染合併者、非合併者をretrospectiveに解析した。【結果】5年間に当科へ入院したUCのCMV感染合併は全12例であり、頻度はUCの中等症以上で33%、重症で50%であった。CMV感染の診断はantigenemiaが11例(91.7%）で最も多く、生検の免疫染色陽性が6例、PCR法陽性が1例であった。年齢、ステロイド併用の有無と投与量、ステロイド抵抗性の有無、免疫調節薬併用の有無、そして死亡率に、CMV感染合併は有意な関連を認めた。抗ウイルス剤はCMV感染合併例の全例に投与されたが、5例が手術に移行し、中毒性巨大結腸症や敗血症、カリニ肺炎等の感染合併がその後の生命予後に関わった。【結論】UCにCMV感染を合併した場合は、病態の修飾や増悪を伴うことが多く、その治療管理には十分な注意が必要である。

TF-1-4 当院におけるアメーバ赤痢の診断と治療

[1]東京医科大学消化器内科
○高 麻理[1]、原 弥子[1]、柳澤 文彦[1]、立花 浩幸[1]、
真鍋智津子[1]、野中 雅也[1]、羽山 弥毅[1]、湯川 郁子[1]、
八木 健二[1]、大島 敏裕[1]、福澤 誠克[1]、片岡 幹統[1]、
川上 浩平[1]、平良 悟[1]、酒井 義浩[1]、森安 史典[1]

【背景】アメーバ赤痢の確定診断は赤痢アメーバ原虫（E.h : Entamoeba histolytica）を証明することであるが, 生検材料に原虫が証明されない例ではその診断に苦慮することがあり，補助的手段として血清学的検査が用いられている. 【目的】アメーバ赤痢の診断法とその治療法について検討する. 【対象と方法】2001年1月から2007年6月までに当院で診断されたアメーバ赤痢38例（平均年齢；40.5歳, 性比；男：女＝4:1）を対象とした. 【検討項目】臨床像, 内視鏡像, 生検および血清学的診断について検討した. 【結果】発見動機では血便18例（47.4%），下痢12例（31.6%），腹痛6例（15.8%）であり, 便潜血陽性で発見された症例も5例（13.2%）であった．対象症例のうち同性愛者は 9 例（23.7%）であった．内視鏡像はびらん25例（65.8%）,潰瘍13例（34.2%）が多く,病変部位は直腸31例（81.6%）,盲腸30例（78.9%）が高率であった．生検による原虫陽性率は症例別で26/38例（68.4%）,検体別では71/169個（42.0%）であった．抗体測定（FA法）では陽性率28例（73.7%）であり，組織診断に比較するとやや高率であった．また病変が広範なほど抗体陽性率が高い傾向にあった．治療は経過の追えた27例全例がMetronidazol内服で, 再発例は3例（11.1%）であった. 【結論】アメーバ赤痢の診断には臨床症状，患者背景，内視鏡像から本症を疑うことが大切であり，組織診断がつかない場合は赤痢アメーバ抗体測定が有用と考えられた.

TF-1-5　赤痢アメーバー性腸炎の検討

[1]癌研有明病院内視鏡診療部
○岸原　輝仁[1]、石山晃世志[1]、千野　晶子[1]、平沢　俊明[1]、植木　信江[1]、倉岡　賢輔[1]、山本　頼政[1]、土田　知宏[1]、浦上　尚之[1]、藤崎　順子[1]、星野恵津夫[1]、高橋　　寛[1]、五十嵐正広[1]

[背景] 赤痢アメーバー性腸炎（以下Am coli.）は，最近増加傾向にあり，日常の内視鏡検査で時々遭遇するようになってきている．[目的] Am coliの診断過程と大腸内視鏡所見の特徴を検討する．[対象]1998年5月から2007年6月の期間に，癌研有明病院で診断したAm coli.18例を対象とした．[方法]対象例の受診理由と診断方法，全症例の内視鏡所見などを解析しその特徴を検討した．[結果]男女比は８：1．平均年齢45.9歳（30-66歳）．主訴は，血便7例（血性下痢便1例），下痢4例，微熱１例，検診４例，他院で盲腸腫瘍として紹介1例，鉄欠乏性貧血１例．感染経路は，海外渡航暦3/18例，風俗9/18，同性愛2/18例．不明３例であった．内視鏡所見の特徴は共通する所見として全例でびらんや小潰瘍に伴う汚い膿汁と易出血がみられた．やや大きな潰瘍を伴うのものが10例あり，タコイボ状の小びらんのみを認めるものは3例であった．罹患部位は，盲腸＋直腸：5/18例，全大腸:5/18例，盲腸のみ:7/18例，であった．診断方法は，鏡顕検査にて原虫を確認しえたもの86%（12/14）例，生検組織で確認できたもの66%（12/18例）であった．一般検査所見では，血液検査にて炎症反応の上昇を44%(8/18)，好酸球の上昇を22%(4/18)に認めた．合併症として肝膿瘍を１１％（2例）に認めた．[結語]血便を主訴として受診する患者は、若年者では炎症性腸疾患を、中高年者は大腸癌を念頭において内視鏡検査をすることが多いが、Am coli.は特徴的な内視鏡像を呈する．また，膿汁の鏡顕検査によって原虫を直接証明することで早期に診断できることが多いので、潰瘍性大腸炎や大腸癌との鑑別疾患として熟知しておくべき疾患と考えられる。

TF-1-6　当施設におけるアメーバ性腸炎15例の検討

[1]駿河台日本大学病院消化器肝臓内科
○竹内　理恵[1]、西山　　竜[1]、太田壮一郎[1]、小林　　駿[1]、大西　雅彦[1]、赤井　祐一[1]、佐藤　秀樹[1]、渡辺　俊一[1]、宇野　昭毅[1]、大谷　　豪[1]、荻原　章史[1]、岡野　憲義[1]、中島　典子[1]、田中　直英[1]、森山　光彦[1]

【はじめに】アメーバ性腸炎は上下水道の普及していない途上国に多く発生するが、本邦においても輸入症例や、男性同性愛者や知的障害者施設の入居者の感染者の報告がある。時に危険因子のない健常者にみられることもあり、検診時の便潜血反応陽性を機会に発見される無症候性の患者も存在する。今回我々は当施設におけるアメーバ性腸炎15例について検討した。【対象】2004年11月から2007年6月までに当施設にて下部消化管内視鏡検査を施行したアメーバ性腸炎15例を対象とした。確定診断は内視鏡下病理組織生検によるアメーバ原虫の検出、糞便のアメーバ虫卵の検出、血清アメーバ抗体（FA法）のいずれかにより行った。【結果】年齢は19歳から77歳までで平均45.9歳であった（男性13名、女性2名）。自覚症状は腹痛5/15名、下痢10/15名で、うち9名は血便を伴っていた。検診時の便潜血反応陽性であったのは5名であり、4名は無症状であった。病変部位は回盲部14/15名が最も多く、次いで直腸9/15名に多く認めた。このうち全結腸に病変を認めた症例は4/15名であった。内視鏡所見は出血、潰瘍、たこいぼ様びらん、発赤、浮腫と多様であった。病変部生検組織から栄養型アメーバ原虫が検出されたのは13/15名であった。1名肝膿瘍を合併し、1名サイトメガロウイルス腸炎を合併していた。【考察】アメーバ性腸炎は無症状の患者が存在するため検診二次精査の際に、易出血性のびらんや潰瘍、発赤等を認めた場合は本疾患を疑い積極的に組織生検を行い、血清抗体検査や虫卵検査等の総合的な評価を行うことが確定診断に重要であると思われた。

TF-2-1 ラットモデルにおける逆流性食道炎と気管支喘息の相互関連の検討

[1]大阪市立大学消化器器官制御内科学
○須川 貴史[1]、藤原 靖弘[1]、岡崎 博俊[1]、谷川 徹也[1]、斯波 将次[1]、富永 和作[1]、渡辺 俊雄[1]、押谷 伸英[1]、荒川 哲男[1]

【目的】逆流性食道炎（RE）と気管支喘息（BA）は高率に合併し、相互に病態を悪化させる可能性が示唆されているが、動物モデルを用いて検討された報告はない。今回両疾患の相互関連についてラットモデルを用いて検討した。【方法】8週齢雄性Brown Norwayラットを用いて、逆流性食道炎モデルは小村らの方法により幽門輪やや肛側の十二指腸に18Frネラトンカテーテルを被覆させた後に前胃腺胃境界部を結紮して作製した。喘息モデルは卵白アルブミン（OVA）を腹腔内投与により感作させ、15日目にOVAを吸入チャレンジさせて気道炎症を惹起した。Control群、RE群、BA群、RE+BA群の4群に分け、OVA吸入48時間後に気管支肺胞洗浄（BAL）を施行し、BAL液中の細胞数、サイトカインを測定した。また、食道の肉眼的、組織学的検討も行った。【結果】BA群ではcontrol群と比較して有意にBAL液中の総細胞数、好酸球数、IL-13濃度（BA群112±43.8pg/ml、control群13.2±4.8pg/ml,p＜0.05）の増加がみられた。RE群ではBAL液の性状に変化は認めなかったが、RE+BA群では、BA群と比較して有意にBAL液中の総細胞数、好酸球数、IL-13濃度（RE+BA群242.5±164.3pg/ml、RE群18.4±5.2pg/ml,p＜0.05)が増加した。これらの気道炎症の増強はPPI投与にて抑制された。一方RE+BA群ではRE群に比して食道粘膜下層への好酸球浸潤やTh2サイトカイン発現の有意な増加がみられた。【結論】逆流性食道炎と気管支喘息はその合併により相互に病態を悪化させていることが、動物モデルにおいてはじめて明らかになった。

TF-2-2 ラット食道酸暴露モデルを用いたニューロペプチドの発現からみた食道知覚過敏の病態の検討

[1]京都府立医科大学免疫内科、
[2]京都府立医科大学消化器内科、
[3]京都府立医科大学生体安全医学、
[4]京都府立医科大学生体機能分析医学
○鈴木 隆裕[1]、吉田 憲正[2]、尾松 達司[1]、鎌田 和浩[1]、高木 智久[3]、半田 修[3]、古倉 聡[3]、市川 寛[1]、内藤 裕二[4]、吉川 敏一[1]

【目的】胃食道逆流症（GERD）症状を有する患者の食道粘膜において、酸や痛みの受容体であるTRPV1などの刺激により神経終末から放出されるニューロペプチドであるSubstance Pの発現が、erosive GERDのみならず、non-erosive GERD（NERD）患者においても健常人に比べ増加していることを報告してきた。また、炎症細胞、肥満細胞などから産生される神経成長因子であるNGFがTRPV1の産生を高め、末梢での熱や痛みの感受性を上げていると言われている。今回、ラットの食道に酸を直接暴露させるモデルを作成し、びらん性病変を認めない時期での食道粘膜におけるニューロペプチドの発現を検討した。【方法】Wistarラットに先端バルーン付きカテーテルを経口的に挿入しpH1の塩酸（塩酸暴露群）または生理食塩水（コントロール群）をカテーテルの側孔より食道内に注入し、胃噴門直下でバルーンを拡張させることで注入液を食道内に留まらせるようにした。10分後に注入した薬剤を回収しバルーンを収縮、1時間後に安楽死させ食道粘膜を採取した。採取した食道粘膜よりmRNAおよびタンパクを抽出し、Substance P、CGRP、TRPV1、NGFについて定量的に検討した。【成績】両群ともに肉眼的に食道粘膜にはびらん性変化は認めなかった。またコントロール群に比し、塩酸暴露群の食道粘膜でCGRPの発現には有意差は認めなかったが、Substance P、NGFおよびTRPV1mRNAの発現は有意に上昇していた。【結論】ラット食道粘膜へも酸刺激のみでラット食道粘膜内のSubstance P、TRPV1mRNAの上昇、さらにNGFの上昇を認めた。これは酸逆流によりNGFの産生亢進がニューロペプチド増加を介してNERDの知覚過敏に関与している可能性が示唆された。

TF-2-3　半固形化栄養剤時の胃食道逆流についての検討ー食道内多チャンネルインピーダンス法を用いてー

[1]島根大学消化器肝臓内科
○森田　照美[1]、足立　経一[1]、越野　健司[1]、中田　秀史[1]、谷村　隆志[1]、三木　雅治[1]、古田　賢司[1]、木下　芳一[1]

【背景と目的】栄養剤の半固形化による胃瘻患者の胃食道逆流防止が試みられている。近年，胃食道逆流症の診断に食道内多チャンネルインピーダンス法が開発され，酸性の胃内容物のみならず，非酸性の液体や気体の逆流の検出も可能となった。そこで本検討は，半固形化栄養剤と液体の栄養剤の投与時に胃食道逆流の頻度に差がみられるか否か明らかにすることを目的とした。【対象と方法】対象は本検討に患者または患者家族から文書で同意が得られた胃瘻患者10例（男性3例，女性7例，平均年齢83.5歳）である。早朝空腹時にSandhill Scientific社製食道内インピーダンス・pHセンサーを経鼻的に挿入し，朝は通常栄養剤の投与を行い，5例の患者においては昼に半固形化栄養剤であるメディエフ・プッシュケア300kcal，夕にほぼ同じ成分の液体栄養剤であるメディエフ300kcalを，残りの5例では昼にメディエフ，夕にプッシュケアを投与した。なお両栄養剤の投与前後は2時間の半座位とし,水分量も同じとした。栄養剤注入前後の4時間における逆流回数を両栄養剤投与時で比較検討した。【結果】プッシュケア投与時，メディエフ投与時の酸逆流回数は平均2.6回，1.5回，弱酸性の逆流回数は平均3.0回，5.2回，弱アルカルの逆流回数は平均0.0回，0.2回であり，全逆流の合計の平均はプッシュケア投与時5.6回，メディエフ投与時5.2回となり，両群間に有意な違いはみられなかった。プッシュケア投与時の逆流はプッシュケア投与前の水分投与時に多かった。【結語】今回の検討にて，半固形化栄養剤と液体の栄養剤を用いた場合に胃食道逆流の頻度に差はみられなかったが，水分投与の工夫により逆流は減少できる可能性が示唆された。

TF-2-4　PPI抵抗性NERD患者の病態、24時間食道pH・多チャンネルインピーダンス測定による検討

[1]日本医科大学消化器内科
○岩切　勝彦[1]、川見　典之[1]、佐野　弘仁[1]、田中由理子[1]、琴寄　誠[1]、坂本　長逸[1]

【目的】PPI抵抗性NERD患者の病態として、胃酸以外の逆流により症状が出現している可能性も考えられている。胃酸以外の逆流を評価できる食道pH・多チャンネルインピーダンス測定機器により、PPI抵抗性NERD患者の病態を検討した。【方法】胃食道逆流を疑う症状（胸やけ、逆流感）を週2回以上訴えるものの、内視鏡検査にて食道粘膜傷害を認めない患者に対し、ラベプラゾール20mg、8週の内服を行うも症状の改善を認めない8例（男性3名、平均年齢51.6歳）に対し、24時間食道pH・インピーダンス測定を行った。食道pHはLES口側5cm、食道インピーダンスは、LES口側3、5、7、9、15、17cmの6箇所にて測定した。【成績】測定中68回の症状出現があった。症状出現前の5分間に液体逆流が観察されたとき液体逆流症状（液体のpHが4未満であるときは胃酸逆流症状、それ以外は胃酸以外の逆流症状とした)、症状出現前の1分間に空気逆流が観察されゲップ以外の症状を訴えたとき空気逆流症状と判定した。68回中7回（10.3%）が酸逆流症状、18回（26.5%）が胃酸以外の逆流症状、3回（4.4%）が空気逆流による症状であった。8人中6人のSymptom Indexは50%以上であった。測定中に逆流と症状の関連がみられなかった症例は1名のみであった。【結論】PPI抵抗性NERD患者の症状の約30%は胃酸以外の逆流による症状であり、約10%が胃酸逆流による症状であった。PPI抵抗性NERD患者の多くは逆流により症状が出現していること、またPPI倍量投与を行っても胃酸分泌が不十分であるNERD患者が存在することが明らかとなった。

TF-2-5 FSSG問診表（Fスケール）を用いたGERDにおける反応性の予測―FDとくに機能的胸やけの関与―

[1]京都第一赤十字病院消化器センター内科、
[2]京都府立医科大学生体機能分析医学講座、
[3]京都府立医科大学消化器内科、
[4]京都府立医科大学内分泌・免疫内科、
[5]社会保健京都病院消化器科、[6]松下記念病院消化器科
○八木　信明[1]、秋武　玲子[1]、服部　武司[1]、戸祭　直也[1]、藤本荘太郎[1]、内藤　裕二[2]、吉田　憲正[3]、吉川　敏一[4]、安藤　貴志[5]、石川　剛[6]

【目的】今回われわれは、Fスケールを用いてPPIの反応性をみることでGERD、GERD+FD、FD（機能的胸やけ）の3群を治療早期で予測できるかどうかを検討した。【方法】2005年11月から現在までに京都第一赤十字病院、社会保険京都病院、松下記念病院でラベプラゾール（RPZ）10mgで初期治療したGERD患者41名（男女比は24：17）を対象。治療前の病態把握に内視鏡検査と問診としてQUEST、GSRS、Fスケールを行う。経過観察は０W、2W、８W、１２W、１６W、２４Wに内服状況の確認と各種問診票を行い、8Wおよび24W後に内視鏡検査を施行した。【成績】1）解析群は投与２～８週後にA：PPIで順調にスコアが低下する群（24例）、B：PPIで2W後に有意に低下するが再上昇する群（6例）、C：PPIでは有意な低下を示さない群（11例）の3群に分類できた。2）2から8週後のFスケールの反応ではA群の逆流スコア（RS）と運動不全スコア（DS）はともに経時的に低下し、B群のRSは経時的に低下するがDSは再上昇し、C群のRS、DSは有意な低下を示さなかった。3）A群とB+C群の鑑別は2週後のFスケール総スコアおよびDSの改善率から予測可能であった。B群とC群の鑑別は2週後のRSの改善率から予想可能であった。【結論】FスケールでGERD、GERD+FD、FD（機能的胸やけ）の3群を2週後に予測できる可能性が示唆された。GERD診療におけるFスケールの有用性は高く、FスケールでモニタリングすることでGERDの中に潜在するFDの顕在化を評価し、治療効果を予測できると考えられる。

TF-2-6 GERD患者のさまざまなディスペプシアに対するラベプラゾールの有効性についての検討：ファモチジン・モサプリド併用療法との比較

[1]守口敬任会病院消化器内科、
[2]守口敬任会病院外科、[3]大阪医科大学第二内科
○阪口　正博[1]、高尾　美幸[1]、橋本　貴司[1]、岡　博史[2]、樋口　和秀[3]

GERD患者は、さまざまな症状を呈する。酸関連症状に対して酸分泌抑制は重要であるが、FD症状に対する胃酸分泌抑制の重要性については、まだ確立されていない。今回我々は、GERD患者を対象に、酸関連症状だけでなくFD症状を含めたさまざまな症状に対する酸分泌抑制の有効性を検討したので報告する。＜対象および方法＞対象は、上腹部症状を有し、Fスケール問診票で8点以上であり、治療が必要と考えられた66症例である。患者を無作為に2群に分け、A群には、Famotidine 40mgとMosapride 15mgの併用投与を、B群には、Rabeprazole 10mgにて治療を開始した。症例数は、それぞれ36例、30例で、年齢・性別・逆流性食道炎の有無などの患者背景には差はなかった。薬剤投与前、投与3日後、7日後、14日後にFスケール問診票に答えてもらい、症状の変化を総スコア・酸関連症状・FD症状別に比較した。次に、治療前値を100として治療後の数値を算出した変化率についても同様に比較した。＜結果＞A群におけるFスケール合計値は、投与前15.2、投与3日後9.8、7日後7.7、14日後6.3であった。一方、B群では、それぞれ15.5、8.3、6.6、5.3であり、B群のほうが低い値で推移しているが両群間に有意差はなかった。酸関連症状においては、有意差は認めなかったがB群のほうが低い値で推移していた。FD関連症状においては、両群は同様の推移を認めた。Fスケールの変化率を比較すると、酸関連症状においては、B群はA群と比べ低下しており、FD症状においてもB群はA群に比べ同等以上の低下を認めた。＜結語＞酸関連症状だけでなく、FD症状に対しても強力に酸分泌を抑制することは有効であると考えられた。

TF-2-7 胃食道逆流症患者の維持療法期のPPI用量とCYP2C19遺伝子多型

[1]浜松医科大学臨床研究管理センター、
[2]浜松医科大学第一内科、[3]遠州総合病院消化器内科
○古田 隆久[1]、杉本 光繁[2]、小平 知世[2]、西野 眞史[2]、
山出美穂子[2]、白井 直人[3]、伊熊 睦博[2]、菱田 明[2]

【目的】逆流性食道炎患者でのPPIの長期投与が認可され、長期的にPPIを内服されるようになった。PPIの胃酸分泌抑制効果はCYP2C19の遺伝的多型性に依存する。維持療法期で症状が安定するとステップダウンが行われることがあるが、このステップダウンにて症状が再燃する患者もみられる。そこで、胃食道逆流症患者の維持期PPI用量、ステップダウン時の症状再燃の有無とCYP2C19遺伝子多型についてレトロスペクティブに検討した。【方法】当科にて2003年4月以降、胃食道逆流症(GERD, NERD)と診断され、1年以上PPIを継続投与されている124例を対象とした。CYP2C19多型は既報によりRM: *1/*1, IM: *1/*X, PM: *X/*X (X = *2 or *3)に分類した。維持期の処方のPPIをfull dose (RPZ 10mg, LPZ 30mg, OPZ 20mg)とhalf dose (LPZ 15mg, OPZ 10mg)に分けて検討した。【方法】CYP2C19の遺伝子多型はRM 54例、IM 56例、PM 14例であった。最終処方でfull doseで維持療法されていた症例は、RM: 96.3%、IM: 85.7%、PM: 71.4%であり、RM群でのfull doseの頻度が有意に高かった。(P=0.0205)。ステップダウンにてhalf doseを試みられた症例の内、症状再燃にて再びfull doseにて維持療法された症例の割合はRM: 88.9% (16/18)、IM: 78.6% (22/28), PM: 50% (4/8)であり、RM群で症状再燃が有意に多かった。【結論】胃食道逆流症患者のPPI維持療法ではRMではfull doseで維持される症例が多く、また、ステップダウンにて症状再燃する症例が有意に多かった。CYP2C19遺伝子多型検査は胃食道逆流症患者のPPI維持療法の指針として有用であると考えられた。

TF-3-1　がん専門薬剤師の夜明け

[1]国立がんセンター東病院薬剤部
○遠藤　一司[1]

がんはわが国の死亡原因の第１位である。一部のがんについては、罹患率や死亡率が低下し、治療の効果があらわれているが、多くのがんについては、満足できる治療が確立していない状況であり、我々にとってがんはまだまだ強敵である。2006年春にわが国初のがん専門薬剤師41名が誕生した。2004年6月に大きく新聞報道されてから2年が経過していた。現在、56名のがん専門薬剤師の多くは、日々医療現場でがんと戦っている。日本病院薬剤師会では、がん専門薬剤師の育成を目指したがん専門薬剤師研修事業も同時に行っている。また、時期を同じくして、国立がんセンターにおいてがんに精通した薬剤師を養成するレジデント制度をスタートさせた。　がん化学療法は従来の細胞毒性の強い抗がん剤による治療に加えて、細胞毒性が少なく、安全性が高いといわれた分子標的薬による治療が行われている。しかし、従来の抗がん剤とは別の新たな副作用が出現しており、がん化学療法は大きな転機を迎えている。その中で、がんを専門とする薬剤師のがん化学療法への取り組みの一端を紹介し､今後､どう取り組んでいくかを展望する。

TF-3-2　消化器病棟における緩和ケアと薬剤師のかかわり～大学病院薬剤師の立場から～

[1]東京女子医科大学薬剤部、
○伊東　俊雅[1]、佐川　賢一[1]

２００７年４月のがん対策基本法の施行と共に、厚生労働省は国立がんセンターを中心とした「がんの治療、予防、緩和ケア」の推進を掲げ、がん治療推進に拍車がかかっている。各施設においてはがん治療における必要な職種としてがん専門医、がん専門看護師、がん専門薬剤師の確保が迫られている。又、緩和ケアも今回重要な要素のひとつとして掲げられ、薬物療法が中心であるこの分野でも、従来よりなされてきた個々の薬剤管理指導業務などにとどまらず、感染症専門薬剤師、がん専門薬剤師制度の制定とも相まって、緩和ケア領域についても、薬学的見地からの高い専門性を駆使し、医療チームの一員として患者のためにその能力を発揮しなければならないと考えられる。筆者は所属施設消化器病棟の担当薬剤師として又、緩和ケアチーム薬剤師として大学病院における緩和ケアの推進業務にたずさわっており、その活動は患者の病態に合わせた、医師に対する薬剤の投与量アドバイス、患者に対する薬学的見地からの鎮痛評価や服薬指導の実施、副作用モニタリング、在宅療養移行患者の薬剤調製、病棟担当薬剤師からの相談など多岐に渡っている。消化器がんに伴う、がん疼痛緩和は原発巣、転移巣の部位により、困難を極める場合がある。また、経口摂取は可能でも、薬物の吸収に必要な腸管の利用ができない場合など、適切な薬物治療の推進、十分な栄養か確保という難題を解決しなければならず、治療計画にも十分な配慮が必要な専門分野であると考えている。今回は、消化器センター薬剤師として又、緩和ケアチームにおける薬剤師の活動を通して、薬学的アプローチの重要性について紹介させていただく。

TF-3-3　大阪市立大学医学部附属病院薬剤部におけるがん化学療法への取り組み

[1]大阪市立大学薬剤部、[2]大阪市立大学看護部、
[3]大阪市立大学消化器器官制御内科学
○光川　康子[1]、中野　妙子[2]、富永　和作[3]、中川　文夫[1]

大阪市立大学医学部附属病院薬剤部では、院内で施行されるがん化学療法に対していくつかの取り組みを行ってきた。

１．注射薬混合調製

昨年４月に開設した外来患者対象の化学療法センターにおける注射薬混合調製を開始した。薬剤管理指導業務は平成６年より行ってきたが、注射薬混合調製の経験がある薬剤師は少なく、清潔、正確、安全に調製できる薬剤師の育成を行ってきた。また、薬剤取り揃え自動集計システムの構築や、調剤過誤防止を目的に導入した画像監査装置を活用することで、調製準備業務時間の短縮に取り組んでいる。

２．電子カルテシステム導入に伴う抗がん剤処方

H19年5月に電子カルテシステム導入に伴い構築された新システムに、化学療法レジメンを登録した「抗がん剤処方」を導入した。オーダシステムの改良を重ねながら、スケジュール管理が可能な「抗がん剤処方」の定着を推進し、成果が得られている。

３．今後の課題

がん治療におけるチーム医療を実践する為には、抗がん剤調製、服薬指導、TDM、疼痛緩和に精通したがん専門薬剤師の育成が課題となっている。（社）日本病院薬剤師会認定のがん専門薬剤師認定取得には、指定施設での３カ月間の実務研修が必須であり、施設、部門双方の更なる理解と支援が必要であると考える。

TF-3-4　チーム医療

[1]市立伊丹病院
○矢野　啓子[1]

がん化学療法におけるチーム医療の重要性が注目されている今、看護師としてがん専門薬剤師と一緒に仕事をするからこそできる仕事とはどんなものかを考察します。がん専門薬剤師は、ガイドラインや標準治療を理解するだけでなく、薬理学からみた有効性，安全性のあるがんの薬物療法の提案が出来ることが、臨床医と異なっています。特に有害事象発生時や臓器機能低下のある患者様への対応を、医師と協議する姿勢には、専門知識の高さを感じます。また薬剤部で過ごす時間が多かった薬剤師たちと異なり、薬剤患者指導を通じて患者と関わる機会の多い専門薬剤師には、薬理作用からだけでなく患者の全体像をとらえようとする姿勢があり、人間的にも魅力を感じます。検査値、身体所見、処方内容、患者様の訴えなどから、患者さんに何が起こっているかを想定し、気付いたことを速やかに検証し、チームメンバーに情報を伝えてもらえることも多く、チーム医療の推進力となってもらっています。看護師としては、専門知識の充実はもちろんですが、他職種と関わる機会の多さを生かし、ケースカンファレンスを持ちかけ、問題点を提示し対処法を学び、実際のアウトカムはどうだったかを一緒に確認できるシステム作りをする必要があると感じています。

TF-3-5　がん化学療法への薬剤師の貢献

[1]市立堺病院薬剤科
○阿南　節子[1]、安井友佳子[1]

【はじめに】がん化学療法の有用性が広く認識され、また、安全性の高い新規抗がん剤の開発や副作用対策の進歩により、様々な治療が外来で実施可能となってきた。がん化学療法を安全かつ効果的に実施するためにはチーム医療が欠かせないが、がんチーム医療における薬剤師の役割と今後の課題を述べる。【抗がん剤の安全対策】抗がん剤の起源は第2次世界大戦に用いられた毒ガスであり、その後ナイトロジェンマスタードとして臨床使用された。現在でも汎用されるシクロフォスファミドは、ナイトロジェンマスタードのプロドラッグであり、取り扱いに十分な注意を要する。欧米では抗がん剤の安全な取り扱いについて、様々な視点からのガイドラインが作成されているが、わが国では未整備の状況である。抗がん剤の取り扱いには、患者の安全とともに、操作者の安全対策、環境汚染対策を考慮する必要がある。さらに安全で効果的な外来化学療法を実施するためには、薬剤師と専門看護師の役割がますます重要であるがレジメンやプロトコールチェックは薬剤師の重要な役割であり、専門看護師と共同して安全対策を実施することが望まれる。【抗がん剤の副作用対策とサポーティブケア】治療レジメン完遂には副作用対策が重要である。特に悪心・嘔吐、粘膜炎は予防が重要で、対策が不十分な場合は治療完遂に影響を及ぼすことさえある。抗がん剤の副作用メカニズムを解りやすく事前に患者に説明しておくことは、患者の治療に対する前向きな姿勢を援助するうえで重要かつ有効である。がんの薬物治療をうける患者のニーズは大きく変化しつつあり、より社会的、日常的な問題についてもサポートが必要である。

TF-4-1　酸に対する食道粘膜防御機構におけるZO-1とEpidermal Growth Factorの役割

[1]大阪府立呼吸器・アレルギー医療センター消化器内科、
[2]大阪市立大学消化器器官制御内科学
○奥山　正嗣[1,2]、藤原　靖弘[2]、須川　貴史[2]、谷川　徹也[2]、斯波　将次[2]、富永　和作[2]、渡辺　俊雄[2]、押谷　伸英[2]、荒川　哲男[2]

【目的】食道上皮間にはタイト結合が存在し、食道粘膜の構造的・機能的防御機構において重要な役割を担っている。胃食道逆流症では酸逆流によりタイト結合が傷害され、防御機構を破綻し粘膜傷害が惹起される。そこで今回我々はヒト食道扁平上皮細胞を用いて、タイト結合蛋白の一つであるZO-1とEpidermal Growth Factor (EGF)の酸に対する食道粘膜防御機構における役割を検討した。【方法】ヒト食道扁平上皮癌培養細胞であるTE-1細胞に様々な用量のEGFを添加し、酸性化培養液を暴露させ、細胞生存率、ZO-1の発現・局在、上皮バリア機能を検討した。ZO-1発現についてはWestern blotting法、形態学的な変化は共焦点レーザー顕微鏡を用いて検討した。上皮バリア機能については膜抵抗（TER, transepithelial resistance）、paracellular fluxを用いて検討した。paracellular fluxはFITC標識デキストラン透過性を用いて評価した。【結果】TE-1細胞はZO-1発現を有し、蛍光免疫組織染色では細胞間に連続するZO-1の局在が観察された。細胞傷害を惹起させないpH 4.0の酸は、ZO-1発現を時間依存性に有意に抑制し、蛍光染色でZO-1発現が破壊されているのが観察された。また、酸によりTERの低下およびデキストラン透過性の亢進といった上皮バリア機能の低下が認められた。EGFは酸非暴露下ではZO-1の発現や上皮バリア機能に影響を与えなかったが、酸によるZO-1発現抑制を用量依存性に抑制し、TERの低下およびデキストラン透過性の増加といった上皮バリア機能の低下を抑制した。【結論】EGFとZO-1は酸に対する食道粘膜防御機構において重要な役割を果たしていることが示唆された。

TF-4-2　食道癌細胞における、タバコ水抽出液及びEstrogenのCOX-2発現、COX-2プロモーターに対する影響の検討

[1]大阪大学保健学専攻機能診断科学、
[2]大阪大学消化器内科学、
[3]りんくう総合医療センター市立泉佐野病院消化器科
○中村　徹[1]、林　裕二郎[1]、辻井　正彦[2]、辻　晋吾[2]、江口　寛[1]、三善　英知[1]、川野　淳[1,3]

【背景】喫煙は食道癌の危険因子である。一方、女性における食道癌死亡率は男性の1/6と低い。消化器癌ではCOX-2発現亢進が癌の進展に関係するとされている。しかし喫煙および女性ホルモンの食道癌に対する役割はまだ不明である。そこでヒト食道扁平上皮癌細胞(SC450）を用い、タバコ水抽出液（CE）とEstrogen(E2）がCOX-2発現とCOX-2プロモーターに与える影響を検討した。【方法】培養液にMild Sevenを添加し、24時間放置後濾過しCEを作成した。SC450にCE、E2を添加し24時間培養後、Western Blotting（WB）によりCOX-2発現を検討した。CE、E2がNF-κB、NF-IL6、CRE結合部位を含むCOX-2プロモーターに与える影響をレポーターアッセイにより検討し、WBにより転写因子のリン酸化を検討した。【結果】CE添加によりSC450のCOX-2発現は亢進し、E2を添加することで発現亢進が抑制された。CEはCOX-2プロモーターを活性化し、NF-κB、CRE結合部位が変異したCOX-2プロモーターでは活性化が見られなかった。E2はCOX-2プロモーター活性化を抑制したが、NF-κB結合部位が変異したCOX-2プロモーターではこのE2の作用は見られなかった。CEによりNF-κB、CREBのリン酸化は亢進し、E2によりNF-κBのリン酸化が減弱した。【結論】CEはNF-κB、CRE活性化を介しCOX-2発現を亢進させ、E2はNF-κBを介しCOX-2発現を抑制した。COX-2発現の変化が喫煙、性差による食道癌進展の違いに関与する可能性が示唆された。

TF-4-3 *Helicobacter pylori* CagA発現細胞における活性酸素産生

[1]京都府立医科大学免疫内科学、
[2]筑波大学臨床医学系消化器内科、[3]神戸大学消化器内科、
[4]りんくう総合医療センター市立泉佐野病院、
[5]京都府立医科大学消化器病態制御学
○半田　修[1]、内藤　裕二[1]、古倉　聡[1]、岡田ひとみ[1]、林　奈津子[1]、平田　育大[1]、尾松　達司[1]、岡山　哲也[1]、鈴木　隆裕[1]、高木　智久[1]、市川　寛[1]、吉田　憲正[5]、松井　裕史[2]、東　健[3]、川野　淳[4]、吉川　敏一[1]

【背景・目的】*Helicobacter pylori* (*HP*)感染が胃粘膜に活性酸素産生をひき起すことがこれまでに報告されている。*HP*の菌体毒素であるcytotoxin-associated gene A product (CagA)はtype IV secretion systemを通して胃上皮細胞内に注入され、上皮細胞内のシグナル伝達を撹乱することが知られているが、CagA自身が胃上皮細胞の活性酸素産生に及ぼす影響については不明な点が多い。今回我々は胃上皮細胞内のCagA発現により活性酸素産生が細胞応答におよぼす影響につき検討をおこなった。【方法】Tet-off systemとcagA遺伝子を導入したラット正常胃上皮細胞（RGM-1）を用いて、CagA発現細胞と非発現細胞で活性酸素産生を共焦点顕微鏡下に検出し、フローサイトメトリーにより定量した。また、酸化ストレス関連蛋白質についても検討をおこない、特に細胞増殖について検討をおこなった。【結果】CagA非発現細胞に比しCagA発現細胞では活性酸素産生が増加していた。また、酸化ストレス修飾蛋白質の発現が亢進していた。さらに、CagA発現細胞では非発現細胞に比し、細胞増殖が亢進しており、種々の抗酸化物質により細胞増殖は抑制された。【結語】上皮細胞内のCagA発現は活性酸素産生を引きおこし、過剰な細胞増殖をひき起すことにより発癌に関与していると考えられた。

TF-4-4 Peroxiredoxin I Protects Gastric Mucosa from Oxidative Injury Induced by *H. pylori* Infection

[1]筑波大学臨床医学系消化器内科、
[2]東京理科大学薬学部臨床薬理学、
[3]筑波大学臨床医学系歯科口腔外科、
[4]筑波大学社会医学系環境分子生物学
○佐藤　大介[1]、谷中　昭典[1,2]、柴原　健[1]、松井　裕史[1]、中原　朗[1]、柳川　徹[3]、蕨　栄治[4]、石井　哲郎[4]、兵頭一之介[1]

Background and Aim: *Helicobacter pylori* (*H. pylori*) infection enhances the production of reactive oxygen species and peroxynitrite, thereby causing oxidative tissue damage. Peroxiredoxin I (Prx I) is a stress-inducible antioxidant enzyme that reduces them. In this study, we examined the role of Prx I in protection of gastric mucosa from *H. pylori* infection. Methods: The Prx I-/- and wild type mice were sacrificed to obtain gastric tissues at 2, 6 and 12 months after *H. pylori* inoculation. Mucosal expression of Prx I was evaluated by immunoblot analysis and immunohistochemistry. The degree of gastritis was evaluated using the updated Sydney system and by th expression levels of inflammatory cytokines. Oxidative DNA injury was evaluated by measuring the mucosal level of 8-hydroxy-2'-deoxyguanosine and apoptotic cells. Results: *H. pylori* infection caused upregulation of Prx I expression in the wild type gastric mucosa. In *H. pylori* infected mice, degree of gastritis was more prominent in the Prx I-/- mice, with a significant increase level of MIP-2, than in the wild type mice. Oxidative DNA injury and apoptosis were also more enhanced in the Prx I-/- mice than in the wild type mice. Conclusion: Prx I is upregulated by *H. pylori* infection and plays a protective role in the mucosa from oxidative injury induced by *H. pylori* infection.

TF-4-5 上腸間膜動脈狭窄による新規虚血性腸炎モデルの作製

[1]京都薬科大学薬物治療学教室
○小谷　透[1]、小松　佳乃[1]、村嶋祐己子[1]、天ヶ瀬紀久子[1]、加藤　伸一[1]、竹内　孝治[1]

【目的】虚血性腸炎は腸管への血液供給が減少することにより生じる疾患である。今回、新たに虚血性腸炎モデルを作製すると共に、本モデルに対する様々な薬物の評価を行った。
【方法】雄性SD系ラットを使用した。18時間絶食後、エーテル麻酔下に上腸間膜動脈 (SMA) を剥離し、23ゲージ針と共に結紮した。その後、針を除くことにより上腸間膜動脈の狭窄を引き起こした。SMA狭窄3日後に小腸粘膜に生じた損傷を解剖顕微鏡下に剖検した。
【結果】SMA狭窄は回腸粘膜に出血性損傷を惹起し、その発生率は100%であった。SMA狭窄による小腸傷害はアンピシリンにより有意に抑制された。SMA狭窄3日後における小腸粘膜腸内細菌数は、シャムオペ群と比較して、有意に増加していた。L-NAME (非選択的一酸化窒素合成酵素 [NOS] 阻害剤) およびアミノグアニジン (選択的iNOS阻害剤) の投与はSMA狭窄による小腸傷害を有意に抑制した。インドメタシン (非選択的シクロオキシゲナーゼ [COX] 阻害剤) およびロフェコキシブ (選択的COX-2阻害剤) の処置はSMA狭窄による小腸傷害を有意に増悪したが、SC-560 (選択的COX-1阻害剤) の投与はなんら影響を与えなかった。
【結論】本モデルは虚血性腸炎モデルとして有用であると考えられる。虚血による小腸粘膜傷害の発生には腸内細菌に加え、iNOS/NOおよびCOX-2/PGが重要であることが示唆された。

TF-4-6 消化管粘膜におけるSIGIRRを介したTLR受容体シグナルの負の調節機構に関する検討

[1]島根大学第二内科
○角田　力[1]、石原　俊治[1]、木下　芳一[1]

（背景）自然免疫を担うToll受容体（TLR）シグナルは、NF-κBの活性化を最終ステップとして種々の遺伝子群の発現を誘導するが、一方では、過剰な免疫応答や炎症の持続を抑制するために負の制御機構が存在する。今回我々は、負の制御因子の1つであるSIGIRR (single immunoglobulin IL-1 receptor-related molecule)の消化管粘膜における発現とその意義について検討した。（方法）炎症性腸疾患患者（IBD）の病変部と非病変部から生検をおこない、粘膜局所におけるSIGIRRの発現を定量PCRおよび免疫組織学的に検討した。またDSS腸炎モデルを作製し、炎症時および腸炎の治癒過程におけるSIGIRRの発現変化を評価した。In vitroでは上皮細胞を用いてSIGIRRを介したTLRリガンドに対する応答性を検討した。（結果）IBD患者の炎症粘膜では比炎症粘膜に比べてSIGIRRの発現低下が認められ、その傾向は潰瘍性大腸炎患者でより顕著であった。免疫染色では、SIGIRRは上皮細胞に強い発現が認められ、固有層内の単核球にも発現が確認された。腸炎モデルでも同様に炎症によってSIGIRRの発現は低下し、治癒にともなってその発現は回復する傾向があった。培養消化管上皮細胞においてもSIGIRRは発現しており、その過剰発現によってTLRリガンド依存性のサイトカイン産生は抑制された。（考察）今回の検討から、消化管の炎症時には上皮細胞でSIGIRRの発現が抑制されることが明らかとなり、このメカニズムが腸炎の持続や遷延化に関与する可能性が示唆された。

TF-4-7　マウスDSS誘発大腸炎モデルにおける大腸内酸化ストレスの関与とrebamipideの作用について

[1]大塚製薬株式会社フリーラジカル研究所
○櫻井　一志[1]、藪内　洋一[1]

【目的】胃炎胃潰瘍治療薬rebamipide（Mucosta）は活性酸素抑制作用を有することなどから炎症性腸疾患に対する効果が期待され，実際に基礎及び臨床で潰瘍性大腸炎に対する有用性が報告されている。Rebamipideの潰瘍性大腸炎抑制作用における大腸内酸化ストレス軽減効果の関与をin vivoで検討するため，L－band ESR/スピントラップ法を用いてデキストラン硫酸 (DSS)誘発マウス大腸炎モデルに対するrebamipideの作用を検討した。【方法】2.5% DSSを8日間C57BL/6Jマウスに自由飲水させることにより大腸炎を惹起した。Rebamipideは30及び300mg/kgを1日2回経口投与した。8日目にマウスをウレタン麻酔下にて5mM carbamoyl-PROXYL（CMP）を0.2mL注腸した後，L-band ESRにてCMPシグナル減衰を計測した。【成績】DSS投与4日目から体重減少、下痢及び下血スコアの経時的な上昇が認められた。一方、rebamipide投与群では用量依存的な体重減少抑制効果がみられるとともに、下血スコアの軽減作用が認められた。CMPシグナル減衰速度はNormal群で0.037±0.029/minであったのに対しDSS-Control群では0.072±0.038/minと有意な亢進が認められた。一方、rebamipide30及び300mg/kg投与群では、0.055±0.052及び0.041±0.027/minと用量依存的な減衰速度亢進抑制作用が認められた。【結論】以上の結果から、rebamipideによるDSS誘発マウス大腸炎抑制作用には大腸内の酸化ストレス軽減作用が関与している可能性が示唆された。

TF-5-1　小児内視鏡検査におけるNarrow Band Imaging (NBI)の使用経験

[1]信州大学小児科、[2]昭和伊南総合病院消化器科
○日高　奈緒[1]、加藤　沢子[1]、草刈　麻衣[1]、中山　佳子[1]、堀内　　朗[2]

【目的】NBI（Narrow Band Imaging）とは、内視鏡観察光の分光特性を調整し短波長側にシフトすることで、粘膜表面の血管や粘膜微細模様を強調して観察する技術である。成人領域の内視鏡検査ではその有用性が認識されているが、今回通常の小児内視鏡検査においてNBIを併用した観察を行なったので報告する。【対象】2006年7月から11月にかけて、何らかの消化器症状や貧血を主訴に受診された16歳未満の患児10名。（男児7例、平均年齢13.7歳）【方法】オリンパス社製システムEVIS LUCERA SPECTRUMに同社製GIF-Q240ZもしくはGIF-XP260のスコープを用いて、NBI観察を併用した上部消化管内視鏡検査11件を施行した。【結果】最終的な内視鏡診断は正常３例、逆流性食道炎２例、*H. pylori* 感染慢性胃炎３例、胃良性びらん２例、くし状発赤１例だった。NBI観察によってあらたに認識された病変はなかったが、前庭部の結節性変化や多発したびらんの分布や程度がより明らかになった。【結語】小児内視鏡検査においてもNBI観察を併用することにより、色素を使用せずに良性病変の視認性が向上した。特にびらんの識別能は高く、今後Crohn病などにおけるびらん性病変の描出への有用性が期待できると考えられた。

TF-5-2　小児期消化性潰瘍3例

[1]済生会横浜市東部病院こどもセンター
○武田　義隆[1]、十河　　剛[1]、橋本　卓史[1]、小松　陽樹[1]、乾　あやの[1]、藤澤　知雄[1]

小児期には胃十二指腸潰瘍は比較的まれである。胃十二指腸潰瘍の原因となる*Helicobacter pylori*（*H. pylori*）感染も小児では感染率が低下してきている。今回、我々は小児期胃十二指腸潰瘍3例について検討した。［症例1］5歳男児。下痢・腹痛を主訴に受診。内視鏡所見で、十二指腸球部から下行部にかけてstage H1の潰瘍、胃前壁小弯にstage A2の計6個の縦走する潰瘍を認めた。*H. pylori* 検索では迅速ウレアーゼ、血中抗体が陰性であった。［症例2］9歳男児。貧血・反復性腹痛・タール便を主訴に受診。内視鏡所見で、十二指腸球部にstage H2の潰瘍を認めた。*H. pylori* 検索では尿素呼気試験、血中抗体ともに陽性であった。［症例3］14歳女児。心窩部痛を主訴に受診。内視鏡所見で、体中部後壁にstage A1の胃潰瘍を認めた。*H. pylori* 検索では迅速ウレアーゼ、便中抗原、血中抗体すべて陰性であった。［考察］3例ともNSAIDsなどの原因となる薬剤投与歴はなかった。症例3では部活動顧問との確執にストレスを感じていたようであるが、症例1、2では、精神的ストレスもはっきりしなかった。［結語］小児期の胃十二指腸潰瘍では、*H. pylori* 感染や薬剤だけでなく、その他の原因も考慮する必要がある。

TF-5-3　腹部症状が強く急性虫垂炎を疑われたノロウイルス胃腸炎小児に関する検討

[1]大阪府立急性期・総合医療センター小児科、
[2]大阪大学小児科学、[3]堺市衛生研究所
○田尻　仁[1]、清原　由起[2]、田中　智之[3]

【目的】ノロウイルス（NV）胃腸炎の入院例の中で腹部症状が強いために急性虫垂炎を強く疑われた症例について検討した．【対象と方法】2004年～2006年の２回の胃腸炎流行シーズンに入院したNV胃腸炎症例について検討した．なお比較のためにロタウイルス（RV）胃腸炎についても同じ検討を行った．NVについてはRT-PCR法によるNV遺伝子の検出を，RVについてはイムノクロマト法を行った．同時に糞便の一般細菌培養も行った．【結果】１．ウイルス性胃腸炎と判断した入院例は135例あり，その内訳はNV陽性44例，RV陽性33例，NV，RVとも陰性57例，その他１例であった．NV群の年齢は3.3±3.0歳（0～10歳）であった．２．腹痛，嘔吐，白血球増多などの所見から急性虫垂炎を疑われて，腹部CT検査を受けた症例がNV群に4例，RV群１例存在した．いずれも5歳以上の年長児であった．腹部CTでは小腸粘膜肥厚，小腸内容液貯留などの所見が認められたが，虫垂，大腸には病的な所見は認めなかった．３．白血球増多，CRP陽性などの所見から細菌性腸炎を疑われて，抗菌薬の投与を受けた症例がNV群13例（29%），RV群３例（10%）存在した．【考案および結語】 入院加療したNV胃腸炎小児について検討した結果，初期診断では，腹部症状が強いために急性虫垂炎を疑われて腹部CT検査を施行された症例，細菌性腸炎との鑑別が困難であったために抗菌薬の投与を受けた症例などが存在した．とくに腹部CT検査を受けた症例，抗菌薬の投与を受けた症例はNV群に多く認められた．この二つの所見がNV胃腸炎に特異的な病像なのかについては更なる検討が必要である．

TF-5-4　腸管寄生虫症に若年性ポリープを合併した４歳男児例

[1]大阪府立母子保健総合医療センター消化器・内分泌科、
[2]昭和伊南総合病院小児科
○中元　保子[1]、中山　佳子[2]、奥村　龍[1]、木村　貞美[1]、中長摩利子[1]、位田　忍[1]

【症例】４歳３ヶ月男児【主訴】血便　腹痛　体重増加不良　貧血【現病歴】2006年末より腹痛を伴う血便を認め、2007年5月より食欲不振と貧血を伴うようになり精査加療目的で当院紹介となった。初診時まず体重増加不良を伴う腹痛と血便のため炎症性腸疾患を疑ったが血液検査上炎症反応を認めず、若年性ポリープを鑑別するために全身麻酔下で全大腸内視鏡検査を予定していたが前日より強い上気道炎症状を認めたため中止、数日後の7/13にS状結腸内視鏡検査を施行した。直腸から25cmの下行結腸まで挿入したところS状結腸に動く白い線状の虫体を確認した。問診上肉・魚の生食および無農薬野菜の摂取は否定されたが自宅でイヌを飼っていた。肛門周囲病変もなく蟯虫検査（セロテープ法）は陰性のため鞭虫を疑いメベンダゾールを処方した。しかしその後も症状は軽快せず広域駆虫剤であるコンバントリンを追加処方した。以後腹痛はやや改善したものの依然として血便、体重増加不良を認めたため8/10全身麻酔下で全大腸内視鏡検査を施行した。横行結腸に直径3cm大で発赤の強い表面凹凸不正の有茎性ポリープを認めポリペクトミーを施行した。【考察】本症例では当初炎症性腸疾患や若年性ポリープの可能性を疑ったが、食欲不振や体重増加不良、腹痛の原因は腸管寄生虫症であったと考えられた。またやむを得ずS状結腸内視鏡検査と全大腸内視鏡検査を行なったが、いずれも内視鏡検査を行なうことで診断・治療に結びついた症例である。小児科領域では下部消化管内視鏡検査を施行できる施設が少なくしばしば診断の遅れにつながることがあり、改めて小児科領域での普及の必要性を痛感した。

TF-5-5　ミルクアレルギーに対する抗原特異的リンパ球刺激試験の有用性

[1]済生会横浜市東部病院こどもセンター、
[2]横浜栄共済病院小児科
○菅原　秀典[1,2]、十河　　剛[1,2]、乾　あやの[1,2]、佐久間かおり[2]、
橋本　卓史[1]、小松　陽樹[1]、藤澤　知雄[1]

対象は消化器症状（下痢，便秘，血便）を有し，病歴からミルクアレルギーが疑われた7例であり、除去試験陽性でミルクアレルギーと診断した5例（男児4、女児1、4か月～1歳8か月）と，除去を必要とせず症状の改善を得た2例（男児2、9か月～11か月）の2群に分け，好酸球数，血清総IgE値，好酸球塩基性蛋白（ECP），ミルク・母乳に対する抗原特異的リンパ球刺激試験（LST）について比較検討を行った。カゼイン・βラクトグロブリン・αラクトアルブミン・牛乳の特異的IgEはいずれも上昇を認めなかったが、LSTは1症例を除き，いずれも高値を示した。ミルクアレルギー症例ではS.I.値1,000%以上が2例あり、二次性乳糖不耐症2例と比べ高い傾向にあり、診断に有用であると考えられた．しかし、二次性乳糖不耐症の2症例においても，LSTは300%以上と高値であり、カットオフ値に関してはさらなる検討が必要である。

TF-5-6　先天性横隔膜ヘルニア術後に遊走脾による腸閉塞を発症した1例

[1]三重大学消化管・小児外科学
○森本　雄貴[1]、井上　幹大[1]、内田　恵一[1]、三木　誓雄[1]、
楠　　正人[1]

【はじめに】遊走脾は脾臓が腹腔内へ固定されていない状態の稀な疾患であり，捻転にて発症するか、偶然発見されることが多い。今回、我々は遊走脾の癒着が原因で腸閉塞を発症した幼児の一例を経験したので報告する。【症例】症例は１歳４ヵ月の女児。胎児期に先天性左横隔膜ヘルニアを指摘されており、在胎39週２日、2848ｇ、帝王切開(sleeping baby)にて出生。呼吸および循環動態が安定した生後４日目に開腹下にて横隔膜ヘルニア根治術を施行した。ヘルニア内容は胃、全小腸、大腸（盲腸から横行結腸）、脾臓であり、腹腔内に還納後，ヘルニア門のprimaryclosureを行った。この際、脾臓の詳細については確認していなかった。生後約３か月に退院となったが、生後４か月，９か月，１歳２か月，１歳３か月時に計４回の腸閉塞を発症したため，術後癒着性腸閉塞の診断で手術を施行した．術中所見では大網から連続する索状のpedicleを有する脾臓が右腹部の小腸間膜に癒着し、pedicleにより小腸が圧迫されて通過障害を来していたため癒着を剥離し、脾臓を大網で覆い胃後壁に固定した。術後経過は順調であり、術後５か月現在まで腸閉塞の再発は認めていない．【まとめ】遊走脾は腸閉塞の原因として非常に稀であるが、考慮すべき疾患の一つである。特に先天性横隔膜ヘルニア症例においては遊走脾を合併しやすいため、初回手術時に十分な確認が必要と思われた。

TF-5-7　小児ダンピング症候群における、α―ＧＩ使用経験

[1]大阪市立総合医療センター消化器外科、
[2]大阪市立総合医療センターNST
○西口　幸雄[1]、力武　隆浩[2]、梶谷　文裕[2]、中井久美子[2]、
九鬼　一郎[2]、木岡　清英[2]

＜目的＞小児麻痺患者の経腸栄養注入後のダンピングによる低血糖の誘発を軽減するために、従来より経腸栄養剤の持続注入が施行されてきたが、重度の低血糖を誘発する症例においては、その効果が不十分であった。一方、文献的にはダンピング症候群におけるα－GI剤の有用性が示唆されていることから、今回、当院において小児麻痺患者におけるα－GI剤を用い、良好な結果が得られたので報告する。＜方法＞対象患児は、消化管、特に幽門・十二指腸に異常が診られ、1症例は胃瘻、もう1症例は腸瘻の患者である。１日４回の経腸栄養剤分割注入を行い、直前にボグリボースを投与した。＜結果＞イレウス発現の予防策として、体重換算よりかなり少量からボグリボースの投与を開始したため体重換算量に近づくまでは、血糖値の変化は現れなかったが、投与量が適量になると血糖値は落ち着き、今まで一番下がっていた注入３時間後の値も落ち着いた。しかし、副作用である下痢症状が現れた。＜考察及び結論＞経腸栄養剤注入後の低血糖は、ボグリボースにより回避されたが、副作用の発現などの問題も残されることとなった。小児において経腸栄養剤注入後のダンピング症候群に際しては、経腸栄養剤持続注入が基本となるが、α－GIの使用は、何らかの事情により持続注入が出来ない場合の、有効な治療法の選択肢のひとつと考えられる。

オーバービュー　消化管におけるグルタミン酸シグナリングの内臓感覚及び脳機能に与える影響

[1]味の素株式会社ライフサイエンス研究所
○鳥居　邦夫[1]、近藤　高史[1]、釣木澤朋和[1]、ｻﾝｶﾞﾌﾞﾘｴﾙ ｱﾅ[1]、
畝山　寿之[1]

消化管におけるグルタミン酸シグナリング機構は、うま味受容による嗜好性の向上に始まり、食事性蛋白質の認知、摂食、消化吸収代謝調節に関わり、体内栄養素の恒常性維持における役割が注目されている。我々はグルタミン酸摂取による迷走神経求心性活動及び脳内の活動に与える影響を、電気生理学および機能的MRI (fMRI) 法によりラットを用いて検討した。グルタミン酸水溶液の胃内投与により、ラット迷走神経胃枝及び腹腔枝の活動は亢進した。種々の薬理学的検討から迷走神経胃枝の活動亢進は、一酸化窒素合成阻害薬（L-NAME）及びセロトニン枯渇薬(p-chlorophenylalanine) により消失し、胃粘膜中における内因性一酸化窒素およびセロトニンの遊離を介することが明らかとなった。また、グルタミン酸水溶液の胃内投与後に島皮質、運動皮質、視床下部、扁桃体、海馬、前部帯状皮質などで脳活動上昇が引きおこされ、これらの脳活動は腹部迷走神経切断により消失することがfMRI法により確認された。以上より、グルタミン酸摂取の情報は、消化管粘膜中で内因性の化学情報に変換された後、迷走神経求心路を介して脳へ伝えられると推測された。グルタミン酸摂取による高次脳部位の活動上昇は、体温、嗜好性、記憶・学習、情動、消化管機能調節などの生理機能の調節に結びつくと考えられる。

TF-6-1　ラット消化管に存在するグルタミン酸センサーからの自律神経反射

[1]新潟大学
○新島　　旭[1]

蛋白質と常に共存する遊離グルタミン酸は味覚を介する食事性蛋白質摂取のマーカーとして、蛋白質摂取に重要な役割を果たすと考えられてきた。しかしながら、消化管におけるグルタミン酸の認知とその生理作用に関しては殆ど解明がなされていない。今回、胃及び小腸におけるグルタミン酸の受容特性を明らかにするため、蛋白質構成アミノ酸２０種類について、胃及び十二指腸内投与時の迷走神経胃枝及び腹腔枝の求心性神経活動をウレタン麻酔下に計測した。その結果、迷走神経腹腔枝はグルタミン酸、トリプトファン、リジン等により活性化され、グリシン等により抑制された。一方、迷走神経胃枝は、アミノ酸２０種類中グルタミン酸のみに顕著な活動亢進が認められ、胃にはグルタミン酸特異的なセンサーが存在することが推測された。更に、グルタミン酸摂取時の自律神経反射に及ぼす影響を同様な条件下において観察した。グルタミン酸水溶液の胃内及び十二指腸内投与により副腎神経、褐色脂肪支配交感神経や迷走神経胃枝・膵臓枝等の活動亢進が認められた。以上より、迷走神経胃枝及び腹腔枝を介するグルタミン酸の求心性情報は、自律神経反射を介して摂取栄養素の消化吸収及び代謝調節を担っている可能性が示唆された。

TF-6-2 Intragastric application of glutamate potentiates reflex- and pentagastrin-induced gastric secretion in dogs.

[1]I. Pavlov Institute of Physiology of the Russian Academy of Sciences, Saint-Petersburg, Russia
○Zolotarev[1] V.A.

It is well known that stimulation of chemoreceptors of the gastric mucosa with nutrients induces vago-vagal reflexes, which control secretion and motility in the stomach. Recently it was demonstrated that among the other amino acids glutamate abundant in many foodstuffs is the most effective stimulator of the gastric branch afferents from the vagus. However, the role of glutamate in reflex and endocrine control of gastric functions is still poorly understood. The aim of the present study was to evaluate effects of monosodium glutamate (MSG) on gastric secretion of acid, bicarbonates, pepsinogen and fluid in the innervated or vagally decentralized stomachs.
Methods: Experiments were performed on 6 male mongrel dogs with surgically prepared small gastric pouches acording to Pavlov (innervated) or Heidenhain (vagally decentralized). In overnight fasted animals secretion in the gastric pouch was induced either by infusion into the main stomach of liquid diet (20 ml, 20 kkal) through a fistula, or by s.c. bolus injection of 1 mcg/kg of pentagastrin (PG). Secretions of acid, bicarbonates, pepsinogen and fluid were determined conventionally in 15-min washes from the gastric pouch for 45 min before and 2 h after the stimulation.
Results: Infusion into the main stomach of liquid amino acid-rich diet containing 17 amino acids with exception of glutamate (Elental diet, Ajinomoto Co.) stimulated weak secretion of acid, pepsinogen and fluid from the Pavlov pouch. Supplementation of amino acid diet with MSG markedly increased outputs of acid, pepsinogen and fluid. Amino acid diet was capable to induce secretion in Heidenhain gastric pouch. In this case addition of MSG likewise potentiated net output of acid and pepsinogen by 5.3- and 2.4-fold %, respectively. Volume of gastic fluid and bicarbonate level were not changed. Application of MSG solution alone or saline into the main stomach did not affect secretion in any of used experimental models. PG is known as an active stimulator of secretion in the Heidenhain gastric pouch. In our study PG-induced secretion was significantly enhanced by MSG applied through a fistula into the main stomach. Mean net outputs of acid, pepsinogen and fluid from the Heidenhain gastric pouch were increased by 214, 236 and 201%, respectively.
Conclusions: MSG at doses not exceeding its common concentration as food additive substantially enhances gastric secretion induced by luminal application of amino acids. Effect of glutamate on gastric secretion of acid and fluid is achieved predominantly by potentiation of vago-vagal reflexes. Potentiation of pepsinogen output is probably produced through non-nervous mechanisms. Application of glutamate into the stomach is capable to enhance PG-induced secretion of gastric glands by non-nervous pathway.

TF-6-3 グルタミン酸管腔内投与による十二指腸粘膜防御の増強効果

[1]CURE/UCLA, West LA VA Medical Center and Brentwood Biomedical Research Institute
○秋葉　保忠[1]、Kaunitz　Jonathan D.[1]

十二指腸粘膜は酸に対する防御として、細胞内pH（pHi）調節、血流調節、粘液および重炭酸分泌という機構を有している。これらは主にcapsaicin知覚神経系およびPG産生系によって制御され、管腔内酸感知機構を協調的に担っている。この感知機構は酸だけでなく、脂質や糖などの栄養素に対しても存在し、様々なtaste receptorのcloningも相まって、十二指腸粘膜におけるchemosensingとその生理的役割が注目される。今回我々は、umami receptor ligandであるグルタミン酸（MSG）の十二指腸粘膜防御因子に対する効果をin vivo fluorescence microscopeを用いて検討した。SD雄性ラットを麻酔下に開腹、十二指腸粘膜を露出し表面を局所灌流した。上皮細胞pHiはBCECFを用いて、血流はlaser Doppler flowmetry、粘液分泌は粘液厚計測により測定した。MSG（0.1-10mM）をpH 7 bufferと表面灌流した。また、indomethacin前投与およびcapsaicin前処置による脱知覚神経の影響も検討した。MSGは用量依存的にpHiを増加（細胞内アルカリ化）させ、粘液厚を増加（粘液分泌増加）させたが、血流には影響しなかった。この細胞内アルカリ化は一時的であったが、粘液分泌増加は刺激後も遷延した。MSG（10mM）による細胞内アルカリ化はindomethacin前投与により消失し、粘液分泌増加は抑制された。脱知覚神経ラットでは、MSGにより逆にpHiの低下（細胞内酸性化）および粘液分泌増加の抑制が認められた。以上より、管腔内MSGはPG産生系および一部知覚神経系を介して、細胞内アルカリ化および粘液分泌増加を起こすことが明らかになった。このことから、MSGが十二指腸の酸に対する防御増強因子として働く可能性が示唆された。

TF-6-4 ヒトにおいてグルタミン酸は高タンパク液体食摂取時の胃排出を改善する

[1]群馬大学病態制御内科学、[2]群馬大学光学医療診療部
○財　裕明[1]、下山　康之[2]、保坂　浩子[1]、名越　淳人[1]、前田　正毅[1]、河村　修[1]、草野　元康[2]

【目的】呈味物質でもあるグルタミン酸は口腔内の味覚受容体と結合し味神経を活性化し、うま味感覚を起こさせることから、栄養学的に蛋白摂取のマーカーとしての意義についてこれまで言及されてきた。近年、味覚受容体の分子生物学研究が急速に進展し、口腔内でうま味を受容する味覚受容体の同定と、消化管における分布及びグルタミン酸の内臓感覚誘発作用が明らかになるにつれ、グルタミン酸の消化管における機能的役割が注目を集めている。我々は、日常的に摂取している濃度のグルタミン酸が胃排出に与える影響について、健常ボランティアを対象に調べた。【方法】健常成人を対象とした。400kcal/400mlに調整された、高蛋白食（dextrin 12.5%、casein-calcium 12.5%）と炭水化物食（dextrin 25%）、水を使用し、Monosodium L-glutamate (MSG: 0.5% w/v)添加群と無添加群に分け、13C呼気試験による胃排出測定を行った。【成績】1)高蛋白食摂取群では、有意なt1/2exの短縮、GECの上昇、3時間後の胃排出量の増大がMSG投与群で認められた($p<0.05$, n=10)。2)炭水化物食摂取群では、胃排出に有意な差はなかった(n=9)。3)水摂取群では胃排出に有意な差はなかった(n=9)。【結論】グルタミン酸は水、炭水化物の胃排出には影響せず蛋白質のみ促進し、栄養源の組み合わせにより作用が異なることが判明した。このことは、蛋白摂取マーカーとして機能すると考えられているグルタミン酸の作用の一つは、蛋白質の胃排出促進効果にあることを示唆している。

TF-6-5 グルタミン酸含有経腸栄養剤によるPEG入院患者の栄養管理

[1]味の素株式会社医薬研究所輸液栄養透析研究所、[2]丘ノ規病院栄養科
○林　直樹[1]、染川　真治[1]、巴　美樹[2]、井上　由紀[2]、三瓶　彰子[2]

胃瘻（PEG）を投与ルートとした栄養管理は、栄養状態の維持、改善に有用であることが広く認識されている。しかし、高齢者においてはPEGからの栄養補給には下痢等の排便異常や胃食道逆流など副次作用が認められ、消化管を介する栄養の重要性は認識されていても、静脈輸液（TPN）による栄養管理に移行せざるをえない患者も増加している。我々は最近、食物摂取認知や胃排出への関与が注目されるグルタミン酸を経腸栄養剤に添加し、まず動物で基礎的に便性を評価し、さらにこのグルタミン酸含有の経腸栄養製品（MPC）で栄養管理を実施した症例についても報告する。【動物試験】方法；6週齢SD系雄性ラットに胃瘻を造設し、ここからグルタミン酸ナトリウムを0.5%添加した経腸栄養剤（G）と添加しない（C）を2.7ml/１回/毎時ボーラス投与し、毎時の両群の便性状を比較した。結果；6時間目でもG群（N=8）では全く下痢が認められなかったが、C群（N=8）では50%に下痢が発生し、明らかなグルタミン酸添加の効果がみられた。【臨床研究】方法；入院中の脳血管障害がある高齢患者で、胃瘻より既存の液状経腸栄養剤を投与したが誤嚥性肺炎を繰り返し、栄養補給をすべてTPNに切り替えた症例に対するグルタミン酸の有効性を検討した。家族から同意を得、医師が判断した２症例に最近発売されたMPCを使用しTPNからのPEG栄養への切り替えを検討した。成績；症例はともにTPNから離脱し、消化管を利用したPEG栄養管理が可能となった。血液検査から肝機能異常の軽減、リンパ球の上昇や便性の改善等が認められ、経腸栄養へのグルタミン酸添加の有用性が示唆された。

TF-7-1 アレンドロネート誘起幽門洞損傷の発生機序について

[1]京都薬科大学薬物治療学教室
○粟飯原永太郎[1]、大橋　由美[1]、伊勢　文孝[1]、竹内　孝治[1]

【目的】ビスフォスフォネート(bisohosphonate:BPP)系薬剤は、骨に選択的に移行し、骨吸収の抑制を介して骨粗鬆症をはじめとした種々の骨疾患の治療に奏功することが知られている反面、副作用として上部消化管における出血・炎症・壊死・潰瘍形成や吐き気・嘔吐・腹痛などの消化器症状を引き起こすことが報告されている。最近、我々は窒素含有BBPであるアレンドロネート(ALE)を絶食ラットに単回投与後、動物を正常飼育に戻すことにより、投与3日後に胃幽門部に白苔形成を伴った大きな損傷が発生することを見いだした。本検討ではALE誘起胃幽門洞損傷の発生機序について検討した。
【方法】絶食雄性SD系ラットにALEを投与後、正常飼育に戻した。
【結果】ALE投与3日後において、幽門部に明瞭な白苔の形成が観察された。同時に幽門部におけるエバンスブルー漏出量およびMPO活性の増大、さらにSOD活性およびGSHレベルの減少が観察された。損傷面積および血管透過性には相関性が見られ、その値は投与3、4日目で最大となった後、減少に転じた。また、ALE投与2、3日後、胃酸分泌の有意な低下が観察された。これら、ALEによる幽門部の損傷発生はアロプリノール処置により有意に抑制されたが、インドメタシンおよびオメプラゾール処置はなんら影響を与えなかった。一方、ALE誘起傷害はDDC (SOD阻害剤) の併用により有意に増悪した。
【結論】ALEは幽門部に白苔形成および血管透過性の亢進を伴った損傷を惹起することが判明した。この幽門洞損傷の発生は粘膜内の抗酸化機構の破綻や活性酸素種の産生増大に起因するものと考えられる。

TF-7-2 Helicobacter heilmannii感染と胃粘膜傷害、特にMALTリンパ腫形成に対するVEGF受容体モノクローナル抗体の効果

[1]北里大学北里生命科学研究所免疫部門、
[2]北里大学薬学部臨床薬学研究センター病態解析部門、
[3]杏林大学第三内科
○松井　英則[1]、中村　正彦[2]、高橋　信一[3]、土本　寛二[1]

Helicobacter heilmannii (Hh)をC57BL/6マウスに感染させることにより胃MALTリンパ腫を形成することおよびVEGFとの関連について報告した。そこで、今回は、VEGF受容体のFlt-1, Flk-1モノクローナル抗体投与のMALTリンパ腫形成に対する効果について検討した。

カニクイザル由来のHhをC57BL/6マウスに感染させ、感染後３ヶ月群を用いて、Flt-1, Flk-1モノクローナル抗体を投与し、投与後１、２、３、４週間後の腫瘍の大きさおよび免疫活性の変化について検討した。
結果　Flt-1, Flk-1モノクローナル抗体投与群では、腫瘍占拠面積の縮小を認め、Flk-1群でより顕著だった。腫瘍周辺の微小循環系およびCOX-2活性の低下が最も大きな変化だった。一方、RT-PCR法による菌量の変化の検討では、有意の変化は認められなかった。

以上より、Hh感染によるMALTリンパ腫増大にはVEGF受容体を介した系が関与することが示された。

TF-7-3 無麻酔無拘束ラットの呼気テストによる胃排出評価法と胃運動作動薬の作用

[1]明治乳業株式会社研究開発本部
○内田 勝幸[1]、清水喜美子[1]、金子 紀子[1]

【目的】これまでの胃運動評価はシンチグラムがゴールドスタンダードとして用いられていたが、近年、安定同位体である13C標識化合物を用いた胃運動評価が臨床でも用いられるようになってきた。一方、動物では麻酔下や、拘束した状態での呼気採取が行われており、生理的条件下での評価という点では問題があった。そこで、無麻酔・無拘束下での胃運動評価法を確立するとともに各種胃運動作動薬の評価を行った。【方法】一夜絶食したSD系ラットに試験食として液体流動食であるラコールに溶解した13C酢酸を経口投与し、容量2Lのデシケーターに入れ経時的にポンプで呼気を吸引し呼気パックに採取した。呼気中の13C炭酸ガスはUBit-IR300にて測定した。検討項目は呼気吸引速度、試験食の容量、酢酸の用量である。方法を確立した後、胃運動作動薬である、メトクロプラミド、モサプリドおよびアトロピンの作用を評価した。【結果】呼気の吸引速度は150ml/minが至適であった。また、試験食の容量および酢酸の用量に依存して呼気中の^{13}C炭酸ガスは増加した。試験食の容量を2.5ml/kg、酢酸の用量を16mg/kgとして胃運動作動薬の評価を行ったところ、メトクロプラミドおよびモサプリドは用量依存的に胃排出を促進し、アトロピンは用量依存的に胃排出を抑制した。【考察および結論】本方法を用いることにより無麻酔無拘束条件下でラットの胃排出能を測定することができ、胃運動作動薬の評価が可能であった。

TF-7-4 ラット術後腸管癒着障害におけるコリン作動性神経系の役割

[1]株式会社ツムラ ツムラ研究所
○常田 洋平[1]、譲原 光利[1]、佐藤 和子[1]、飯塚 生一[1]、今村 幸子[1]、加瀬 義夫[1]、竹田 秀一[1]

開腹手術後の臓器の癒着による腸管機能低下の病態機構を解明することは、術後管理に有益な情報を提供するものである。術後に障害を受けた部位では炎症反応により組織が結合して瘢痕組織を形成することが知られているが、癒着と腸管機能との関連性に注目した研究はほとんどない。そこで、癒着と腸管の運動機能低下におけるコリン作働神経系の関係を明らかにすることを本研究の目的とした。術後腸管癒着障害モデルの作成は、タルク粉末を腸管へ散布することにより惹起した。本モデルにおける癒着率は経日的な癒着形成を示し、術後7日目に顕著な癒着形成を認め、癒着部位の病理組織所見では肉芽腫性炎症が観察された。さらに腸管輸送能は偽手術群に比較して約30%の低下を示した。腸管の機能低下におけるコリン作働神経系の変化は、腸管のアセチルコリン合成酵素であるコリンアセチルトランスフェラーゼ（ChAT）活性とムスカリン受容体の変化について検討した。術後腸管癒着障害群においてChAT活性は偽手術群と比べ約50%の低下を認め、ムスカリン受容体はその親和性に変化は認められなかったが、受容体数は有意に増加していることを確認した。さらに、ムスカリン受容体作動薬であるベタネコールの処置は癒着形成を予防し、その効果はムスカリン受容体拮抗薬のアトロピンの前処置により消失した。すなわち、術後腸管癒着発現による腸管運動機能の低下にはコリン作働神経系の機能変化が誘導されていることが明らかとなった。以上のことから、術後腸管癒着障害においてコリン作動性神経系は重要な役割を担っていることが示唆された。

TF-7-5 制御性樹状細胞による自己免疫疾患の発症抑制

[1]愛媛大学先端病態制御内科学、[2]愛媛大学光学医療診療部
○鳥巣 真幹[1]、村上 英広[1]、畦元 信明[1]、山西 浩文[1]、檜垣 直幸[1]、横田 智行[1]、松井 秀隆[2]、恩地 森一[1]

【目的】樹状細胞は、最も強力な抗原提示細胞であり免疫応答を引き起こすのみならず免疫寛容の誘導においても重要な働きをしている。免疫寛容を誘導するいわゆる制御性樹状細胞がマウス自己免疫性胃炎の発症を抑制できるか否かを明らかにすることを目的とした。【方法】自己免疫性胃炎モデルは、生後3日目のBALB/cマウスから胸腺を摘出後、poly I:Cを追加投与して作成した。制御性樹状細胞は、骨髄由来樹状細胞をinterleukin-10 (IL-10)とlipopolysaccharide (LPS)、壁細胞抗原で48時間培養して作成した。また、IL-10を用いずLPSと壁細胞抗原で作成した成熟樹状細胞を対照に用いた。それぞれの樹状細胞を自己免疫性胃炎モデルマウスに2週に1回腹腔内投与し、8週目における胃炎の組織学的進展度、血中抗胃壁細胞抗体価を成熟樹状細胞投与群と比較した。【結果】胸腺摘出にpoly I:Cを追加投与することで、すべてのマウスにStage 2以上の胃炎が発症した。制御性樹状細胞投与群（n=14）の組織学的進展度は、14例中5匹がStage1以下であり全例がStage2以上を示した成熟樹状細胞投与群 (n=9)に比べ有意に低下していた（$p<0.05$）。さらに、制御性樹状細胞投与群の血中抗胃壁細胞抗体価は、すべて100倍以下であり、成熟樹状細胞投与群に比べて有意に低下していた（$p<0.01$）。【考察】制御性樹状細胞を投与することで、マウス自己免疫性胃炎の発症を抑制できることが明らかとなった。制御性樹状細胞による細胞療法が自己免疫疾患の新しい治療法となる可能性が示唆された。

TF-7-6 γ-オリザノールのデキストラン硫酸誘発大腸炎抑制作用

[1]東京大学農学生命科学研究科獣医薬理学講座、
[2]東京海洋大学海洋科学部食品機能保全学講座
○堀 正敏[1]、モハメド シャフィクル イスラム[1]、村田 幸久[1]、長阪 玲子[2]、潮 秀樹[2]、尾崎 博[1]

（背景と目的）米糠成分であるγ-oryzanolは、トリテルペンアルコールや植物ステロールのフェルラ酸エステルの総称であり、コレステロール低下作用を持つことから、わが国では高脂血症治療薬として使われている。一方、γ-oryzanolには抗酸化作用があることも知られている。ビタミンEやクルクミンなどの抗酸化物質が消化管炎症に抑制作用を示すことから、本研究ではγ-oryzanolのDSS誘発大腸炎に対する作用を検討した。(結果) DSSの自由飲水により、飲水開始後約5日目から血便、下痢、体重減少などの病状が現れ、飲水開始後16日目まで症状は次第に悪化した。γ-oryzanol (50mg/kg/day P.O.) はこれらの全身症状を緩和した。DSS投与により顕著な炎症像と好中球浸潤が認められたが、γ-oryzanolはこれを顕著に抑制し、またMPO活性も低下していた。腸管炎症部におけるTNF-α、IL-1β、IL-6のmRNA発現増加もγ-oryzanolにより抑制された。γ-oryzanolの主成分であるcycloartenyl ferulate (CAF)は、γ-oryzanolと同程度の抗炎症作用を示し、フェルラ酸(FA)は弱い抗炎症作用を示した。また、RAW264.7マクロファージ細胞において、LPS刺激によるNFκB活性をγ-oryzanolとCAFは有意に抑制したが、FAはほとんど抑制効果を示さなかった。（考察）以上の成績から、γ-oryzanolはNFκB活性阻害作用を介して腸炎抑制作用を示すことが示唆された。

TF-7-7　マウス胚性幹細胞から分化誘導された腸管におけるc-kit陽性細胞 (ICC)の形成に対するGIST治療薬グリベックの効果

[1]奈良県立医科大学生理学第二講座、
[2]奈良県立医科大学分子病理学講座、
[3]福井大学形態機能医科学講座
○高木　都[1]、三澤　裕美[1]、清水壽一郎[1]、國安　弘基[2]、堀口　和秀[3]

我々は、これまでマウス胚性幹細胞から、腸管様の細胞塊（ES腸管）を分化誘導してきた。このES腸管は様々なタイプの自動運動を発現する。自動運動を発現しているES腸管にはカハールの間質細胞（ICC；c-kit陽性細胞；消化管ペースメーカ細胞）が十分に分化している。そこで、GIST (Gastrointestinal Stromal Tumor；消化管間質腫瘍) の治療薬として汎用されているGlivecのES腸管におけるICCの分化誘導と自発収縮に対する効果を検討した。LIF (Leukemia Inhibitory Factor) をのぞき、Glivecを加えた培地でハンギングドロップ培養を行うと、6日目には急激な形態変化が起こり、胚様体が形成される。この時期にc-kitの免疫染色を行うと、2日目では全く陰性であるが、4日目には少数のc-kit陽性細胞が確認された。さらに、6日目には、数は多くはないが明瞭なc-kit陽性細胞が認められ、Glivecが作用すべき標的細胞の分化が確認された。Glivec10-5Mでは、予測通り、ES腸管においていかなるc-kit陽性細胞も認められず、自発収縮も起こらなかった。しかし、興味深いことに、より低濃度（10-6-10-7M）では、かえって、自発収縮を有するES腸管の割合を有意に増加させ、個々のES腸管におけるc-kit陽性細胞数の平均値を有意に増加させた。このようにして増加したES腸管は無処理のES腸管と同様の生理機能を示した。これらの結果は、GIST治療薬としてのGlivecを使用する際の濃度コントロールの重要性を示唆している。

TF-8-1　酸抑制治療により消失しない咽喉頭症状に対するTJ-43の効果の検討

[1]北海道大学耳鼻咽喉科・頭頸部外科学分野、
[2]北海道大学消化器内科学分野
○折舘　伸彦[1]、武田　宏司[2]、西澤　典子[1]、目須田　康[1]、森　美果[1]、浅香　正博[2]、福田　諭[1]

胃食道逆流症のグローバルな疾患定義として昨年公表されたThe Montreal Definition and Classification of GERDの中には食道外症状に関するステートメントとして，慢性喉頭炎は「GERDとの関連性が非常に高い」「多因子疾患であることが多く,胃食道逆流が増悪要因の一つになることがある」との内容が盛り込まれた．咽喉頭異常感，慢性咳嗽，咳払い，嗄声，発声困難感などの耳鼻咽喉領域症状は咽喉頭逆流症と称され，その治療の第１選択肢は一般にプロトンポンプ阻害剤による酸抑制治療とされている．しかしながら「本疾患が疑われる患者に対する内科的あるいは外科的なGERD治療の検討では治療効果は不確実で一定の成績は得られていない」とのステートメントも採択されており，酸抑制治療により症状改善が見られない患者が存在することも事実である．そのような患者に対する追加治療の体系的な報告はこれワでなされていない，一部の報告では消化管運動改善剤の投与なども勧められていることから，今回我々は酸抑制治療により消失しない咽喉頭症状に対するTJ-43の効果についてレトロスペクティブな検討を試みた．対象は2004年10月から2007年7月までの期間に咽喉頭逆流症状にて北海道大学病院を受診し，酸抑制治療にもかかわらず咽喉頭症状が消失せず更なる治療を希望された19例である．自覚症状評価および治療効果解析には,咽喉頭逆流症自覚症状スコアの経時的評価を行い，酸抑制治療開始前，酸抑制治療後TJ-43投与開始前，TJ-43投与後の咽喉頭症状および食道症状の変化を検討した.

TF-8-2　PPI治療抵抗性GERDにおける六君子湯の効果

[1]千葉大学光学医療診療部
○尾高　健夫[1]、神津　照雄[1]

【目的】ポロトンポンプ阻害薬（以下、PPI）投与にて症状の軽減を認めなかった胃食道逆流症（以下、GERD）症例において、六君子湯追加投与の効果を明らかにすること。
【対象】GERD症状を認め、4週間以上のPPI治療を受けても症状軽減を認めなかった41症例。
【方法】全症例で上部消化管内視鏡を行い、LA分類によるGERDの評価、幕内分類による食道裂孔ヘルニアの評価、木村・竹本分類による慢性萎縮性胃炎の評価を行った。その後、それまでのPPI(同薬同量)に追加して、六君子湯7.5g/分3を4週間投与した。投与前後でQUEST問診表による症状のスコアリングを行い、投与前後の症状スコアの変化と内視鏡所見を比較検討した。
【結果】六君子湯追加投与前に症状スコアが6点以上であったGERD症例は39例で、逆流性食道炎（以下、RE）は14例、非びらん性GERD（以下、NERD）は25例であった。六君子湯追加投与後に症状スコアが3点以下に改善した症例は、REでは14例中3例（21.4%）、NERDでは25例中12例（48.0%）であった。このNERD症例において、症状改善群は非改善群に比べ平均年齢が若く、食道裂孔ヘルニアの程度が軽度であり、それぞれで有意差を認めた。また、この2群間で慢性萎縮性胃炎の程度には有意差を認めなかった。
【結論】PPI治療抵抗性のGERD症例では、REよりNERDを多く認めた。これらの症例における六君子湯追加投与は、REよりNERDにおいて高い有効率を示した。また、NERD症例における症状改善群と非改善群の特徴に差を認めた。

TF-8-3 セロトニン受容体を解した六君子湯の消化管運動機能への作用とその成分分析

[1]大阪市立大学消化器器官制御内科学、
[2]大阪医科大学第二内科
○富永 和作[1]、越智 正博[1]、谷川 徹也[1]、斯波 将次[1]、渡辺 俊雄[1]、藤原 靖弘[1]、押谷 伸英[1]、樋口 和秀[2]、荒川 哲男[1]

【目的】セロトニン、シスプラチンによる胃排出遅延モデルを用いて、六君子湯の消化管運動への作用機序およびその有効成分分析を行った。【方法】8週齢のSD系雄性ラットを使用し、A). Serotonin (Ser: 0.02 mg/kg, i.p) 、B). Cisplatin (Cis: 4 mg/kg, i.p)による胃排出遅延モデルを作成し、排出遅延に対する六君子湯 (62.5-500 mg/kg, p.o)の効果について検討した。セロトニン受容体の関与として、1-(3-chlorophenyl) biguanide, Ondansetron, mosapride, SB204070などの各種セロトニン受容体作働薬を使用した。胃排出能はPhenol red 法を用いた。【成績】A): 1. Serは容量依存的に胃排出を遅延させ、六君子湯は高容量にて遅延改善効果を示した。2. 5-HT4受容体作働薬であるmosaprideやSB204070は本モデルに影響しなかったが、5-HT3受容体antagonistであるondansetoron (0.4, 4 mg/kg. s.c)は改善効果を示した。3. 六君子湯、ondansetoronによる排出遅延改善作用は、atropine (1 mg/kg, s.c)の前処理により消失した。B): 1. Cis は容量依存的に胃排出を遅延させ、六君子湯、ondansetoronは容量依存的に胃排出遅延を改善させた。2. 5-HT3 agonistである1-(3-chlorophenyl) biguanide は胃排出を遅延させたが、ondansetoron、六君子湯はその改善効果を示した。3. 六君子湯の薬効的有効成分は、陳皮由来のhesperidinが主であることが判明した。また、陳皮由来成分による5-HT3 antagonisticな作用は、マグヌス試験においても確認された。【結論】六君子湯およびその陳皮由来構成分には、5-HT3受容体を介したセロトニンによるアセチルコリン遊離抑制を阻害し、消化管運動機能を改善させる可能性が示唆された。

TF-8-4 ヒト胃底部知覚運動障害に対する六君子湯の効果

[1]東北大学行動医学、[2]東北大学心療内科、
[3]東北大学総合診療部
○福土 審[1]、庄司 知隆[2]、白取 美幸[1]、金澤 素[1]、鹿野 理子[1]、森下 城[2]、相模 泰宏[2]、遠藤 由香[2]、本郷 道夫[3]

[目的] functional dyspepsiaの治療の開発方向は特異性の高い作用点を標的とするものと脳腸相関を含む生体システムの調節に主眼を置くものの2種類が有り得る。漢方薬六君子湯による治療は後者に属する方法であるが、奏功機序の解明は不十分である。われわれは、ストレスによる胃底部知覚運動障害を六君子湯で改善させうるという仮説を検証した。

[方法] 対象は健常者9名である。六君子湯は1日の用量を7.5gとし、2週間連続投与し、投与下と2週間間隔を置いた非投与下の２条件の順序を無作為に割り付けた。バロスタット法により、胃底部の知覚閾値ならびに胃壁運動を全例で測定した。安静期の後、head mount display を被験者に装着して映像によりストレスを負荷し、回復期を置いた。この間、ordinate scaleを被験者に記入させ、内臓知覚と情動を測定した。

[結果] ストレス負荷により、胃知覚閾値圧が低下し、胃底部容量が増加した。最初に刺激を知覚する時、六君子湯非投与下においては、ストレス後の平均容量がストレス前の平均容量から減少したのに対し、六君子湯投与下ではストレス前後で変化がなく、ストレスの悪影響が有意に抑制された。胃伸展刺激を加えた時に生じる不安感のordinate scaleは、六君子湯非投与下ではストレス負荷により上昇したのに対し、六君子湯投与下では低下し、両状態の有意差が認められた。

[結論] 六君子湯により、ストレスによる胃底部知覚運動障害が改善した。functional dyspepsiaへの奏功機序として、六君子湯のストレス緩和作用が示唆される。

TF-8-5 六君子湯は5-HT2受容体拮抗作用によりアシルグレリン分泌を増加させ、シスプラチンによる食欲不振を改善する

[1]北海道大学消化器内科
○武田　宏司[1]、桂田　武彦[1]、浅香　正博[1]

【目的】シスプラチン(CDDP)は、悪心・嘔吐や食欲不振などの消化器症状を引き起こすが、その原因の一つとしてEC細胞からの大量のセロトニン（5-HT）の放出が考えられている。六君子湯は悪心・嘔吐、食欲不振に対して広く使われているがその作用機序は必ずしも明確ではない。今回、ラットにCDDPを投与して食欲不振モデルを作成し、六君子湯の効果を検討した。【方法】雄性SDラットにCDDP、5-HTを腹腔内投与して食欲不振を惹起させた。六君子湯は１日１回経口投与した。血漿アシルグレリンおよびデスアシルグレリンはELISAにて測定した。六君子湯の成分について5-HT受容体に対するbinding assayを行った。【成績】CDDPの投与はラットの摂餌量および体重を有意に低下させたが、六君子湯の経口投与はこれらを有意に改善した。CDDP、5-HTの投与後、血漿アシルグレリンは有意に低下したが、六君子湯および5-HT２B受容体拮抗剤はその低下を抑制した。六君子湯の成分である3,3’,4,5,6,7,8-heptamethoxyflavoneは、binding assayにて5-HT２B受容体拮抗作用が認められ、その経口投与は血漿アシルグレリンを増加させた。【結論】CDDPは、主に5-HT２B受容体を刺激して血漿アシルグレリン濃度および摂餌量を低下させる。六君子湯は血漿アシルグレリンの増加を介して、CDDPによる食欲不振を改善するが、少なくともその一部は3,3’,4,5,6,7,8-heptamethoxyflavoneの5-HT２B受容体拮抗作用が関与していると考えられた。

TF-8-6 Cisplatin 投与ラットモデルにおける六君子湯の中枢のグレリン受容体を介した食欲低下の改善作用機序-

[1]埼玉医科大学総合医療センター消化器・肝臓内科
○黒澤　　進[1]、加藤　真吾[1]、屋嘉比康治[1]

がん化学療法におけるチーム医療の重要性が注目されている今、看護師としてがん専門薬剤師と一緒に仕事をするからこそできる仕事とはどんなものかを考察します。がん専門薬剤師は、ガイドラインや標準治療を理解するだけでなく、薬理学からみた有効性，安全性のあるがんの薬物療法の提案が出来ることが、臨床医と異なっています。特に有害事象発生時や臓器機能低下のある患者様への対応を、医師と協議する姿勢には、専門知識の高さを感じます。また薬剤部で過ごす時間が多かった薬剤師たちと異なり、薬剤患者指導を通じて患者と関わる機会の多い専門薬剤師には、薬理作用からだけでなく患者の全体像をとらえようとする姿勢があり、人間的にも魅力を感じます。検査値、身体所見、処方内容、患者様の訴えなどから、患者さんに何が起こっているかを想定し、気付いたことを速やかに検証し、チームメンバーに情報を伝えてもらえることも多く、チーム医療の推進力となってもらっています。看護師としては、専門知識の充実はもちろんですが、他職種と関わる機会の多さを生かし、ケースカンファレンスを持ちかけ、問題点を提示し対処法を学び、実際のアウトカムはどうだったかを一緒に確認できるシステム作りをする必要があると感じています。

TF-8-7 六君子湯による食欲・消化管運動改善効果- 選択的セロトニン再取り込み阻害剤（SSRI）による食欲不振を例に

[1]鹿児島大学行動医学（心身医療科）
○乾　　明夫[1]

六君子湯は胃排泄能の改善や機能性ディスペプシアの腹部症状の改善に有効であり、その作用の一部はグレリンを介する可能性が報告されている。

グレリンは胃から見出された強力な食欲促進ペプチドであり、視床下部に存在する神経ペプチドY（NPY）を介して、食欲や消化管運動に促進性の影響を及ぼす。グレリンは肥満、悪液質や機能性消化管障害との関連から注目されており、神経性食欲不振症に対しては、グレリン投与による第二相臨床試験が、世界に先駆けて我が国でなされつつある。

選択的セロトニン再取り込み阻害剤（SSRI）は抗うつ作用を有し、うつ病や神経性食欲不振症など種々の疾患に伴う抑うつ状態に投与され、機能性消化管障害への応用も示唆されている。SSRIは副作用の一つとして食欲不振が認められ、これが投与の継続を妨げる要因になる場合も認められる。本講演では、食欲不振を示す病態の例として、SSRIの消化管への影響を取り上げ、ラットをモデル動物に、六君子湯の効果をグレリンとの関係を含めて述べてみたい。

抄　録

◆◆◆ 一　般　演　題 ◆◆◆
〈オーラルセッション〉

O-1-1　Barrett食道の局在性及び長さの変化に関する検討

[1]島根大学第二内科、[2]島根大学光学医療診療部
○沖田　浩一[1]、天野　祐二[2]、高橋　芳子[1]、三島　優子[1]、森山　修行[1]、石村　典久[1]、古田　賢司[1]、石原　俊治[1]、足立　経[1]、木下　芳一[1]

【目的】Barrett食道（BE）は年齢と共に長くなる事実はないとの報告の一方で，胃酸・胆汁の逆流，PPI投与などはBE長に影響を及ぼすという報告は多い。今回，BEのサイクルとしては比較的初期で，種々の影響を受けやすいと推測されるSSBE症例を中心に，その局在性，各年齢層におけるBEの頻度及び長さを評価し，BEの長さに関する自然史の検討を試みた。【方法】１．2005年1月～2007年3月の期間における，当施設での連続上部消化管内視鏡検査5333症例で，内視鏡的BEの食道壁内局在性及び年齢別有病率・長さを比較検討し，また，BE長と関連する因子を検討した。内視鏡的BEの判定はC&M分類に従った。２．組織学的にBEであることが証明され，経過観察が可能であった236症例について，BE長変化を検討した。【成績】１．全内視鏡検査受検者のうちBEは1997例（37.4%）であり，SSBE99.7%，LSBE0.3%であった。火焔状SSBEは843例（42.2%）で，これらは前壁～右壁に高頻度に局在した。SSBEは高齢者で有病率が高く，また高齢者で長かった。BE長と関連する因子は，年齢，GERD症状･逆流性食道炎･裂孔ヘルニアの存在であった。２．経過観察した236症例の平均BE長は7.5±0.4cmから9.4±0.5cmと有意な伸長を認めた。BE伸長に関与する因子は，GERD症状・裂孔ヘルニアの存在が正の，PPI投与が負の因子であった。【結論】SSBEの有病率・長さは，高齢層でともに有意な数値の上昇を認めた。年齢と共にBEが伸長することは，SSBE特有の現象である可能性が考えられた。

O-1-2　幽門側胃切除術後症例におけるBarrett粘膜の発生、伸展の観察　— The Prague C & M Criteriaを用いて —

[1]横浜市立大学消化器内科、[2]横浜市立大学一般外科
○秋山　智之[1]、稲森　正彦[1]、飯田　洋[1]、秋本　恵子[1]、池田　多聞[1]、坂本　康成[1]、遠藤　宏樹[1]、高橋　宏和[1]、阿部　泰伸[1]、馬渡　弘典[1]、藤田　浩司[1]、米田　正人[1]、後藤　歩[1]、廣川　智[1]、野崎　雄一[1]、米田　恭子[1]、小林　規俊[1]、窪田　賢輔[1]、利野　靖[2]、中島　淳[1]

【背景：胃食道逆流症(GERD)の関連疾患であるBarrett粘膜の発生、経過に酸逆流が深く関与しているのは疑う余地が無いが、膵液、胆汁を主体とする十二指腸、胃、食道逆流がどの程度Barrett粘膜に影響を与えているのか明らかではない。目的：十二指腸、胃、食道逆流モデルと考えられる幽門側胃切除術後群と、対照群として胃手術歴の無い群の2群のBarrett粘膜をThe Prague C & M Criteria(1)を用いて逆行的に評価することにより、膵液、胆汁逆流がBarrett粘膜の発生と伸展に与える影響を評価する。方法：2005年8月～2006年7月に当院で上部消化管内視鏡検査を施行され、逆行的に2年以上経過観察が可能であった幽門側胃切除術後症例186例と、胃手術歴の無い869例を対象とした。内視鏡写真におけるBarrett粘膜の有無と伸展をThe Prague C & M Criteria(1)に基づいて2人の内視鏡医が評価した(観察期間中央値: 64ヶ月、範囲: 24-108ヶ月)。結果：幽門側胃切除術後症例群と対照群で、Barrett粘膜の有無と伸展の頻度に有意差を認めなかった。結論：GERDの病態として酸逆流が疾患の重症度を決定付ける主要な因子として働き、膵液、胆汁逆流は相乗的な因子として働いていると考えられた。(1) Prateek S, et al. Gastroenterology 2006;131:1392-1399

O-1-3　胃切除後逆流性食道炎に対する経内視鏡的噴門部縫縮術の有用性の検討

[1]愛知医科大学消化器内科
○十倉　佳史[1]、土方　康孝[1]、徳留健太郎[1]、河村　直彦[1]、金澤　太茂[1]、宮下　勝之[1]、飯田　章人[1]、佐藤　真理[1]、笠原　明仁[1]、舟木　　康[1]、宮田　充樹[1]、小長谷敏浩[1]、春日井邦夫[1]

胃切除後逆流性食道炎は胃液または胆汁や膵液を含んだ十二指腸液の逆流によって発症すると考えられており、通常の胃食道逆流症（GERD）に対し有効であるPPIや膵酵素阻害剤などの投与による内科治療に難渋する症例も少なくない。近年、逆流性食道炎の内視鏡治療として、経内視鏡的噴門部縫縮術（ELGP：Endoluminal gastroplication）が行われており、その有用性が報告されている。今回我々は本治療法を胃切除後逆流性食道炎患者に施行しその有用性を検討した。【対象と方法】幽門側胃切除後患者で、胸焼けなど明らかな逆流症症状を呈し、LA-GradeC以下の症例を対象にELGPを施行した。術前と術後3-6ヶ月目で、自覚症状（QUEST、FSSG）、内服薬剤量、内視鏡所見、胆汁逆流モニタリング（Bilitec 2000）所見をそれぞれ比較検討した。【成績】男性4例、女性1例、年齢は70.6±3.0歳、Billroth I法再建後4例、Billroth II法再建後1例、内視鏡所見はLA-M:3例、LA-B:2例で平均3.2±0.2個のplicationを行った。QUESTスコア：前9.6±1.5、後3.8±2.0 (p＜0.05)、FSSGスコア：前24.4±4.3、後6.8±3.1(p＜0.01)、酸分泌抑制剤､膵酵素阻害剤などの服用率は前100%､後10±10%（p＜0.01）、と術前後で有意な改善を認めた。一方胆汁逆流モニタリングでは吸光度0.14以上時間比率は前58.6±4.5%、後38.8±9.2%と減少したが有意な変化はみられなかった。経過観察時のplication数は1.0±0.4個と脱落がみられた。合併症は術中２例に粘膜裂傷による出血がみられたが、自然止血した。【結論】ELGP後に自覚症状の改善と内服薬の減量が可能であった。胃切除後逆流性食道炎患者に対しELGPは有用な治療法と考えられた。

O-1-4　PPI抵抗性のGERD症状に対する内視鏡治療

[1]大阪市立大学消化器器官制御内科学、
[2]大阪医科大学第二内科
○岡崎　博俊[1]、樋口　和秀[2]、渡辺佐容子[1]、田淵　真彦[1]、永見　康明[1]、杉森　聖司[1]、亀田　夏彦[1]、平良　高一[1]、町田　浩久[1]、谷川　徹也[1]、山上　博一[1]、斯波　将次[1]、渡辺　憲治[1]、渡辺　俊雄[1]、富永　和作[1]、藤原　靖弘[1]、押谷　伸英[1]、荒川　哲男[1]

【目的】胃食道逆流症（GERD）に対する内視鏡治療のひとつにラジオ波焼灼術（Stretta）がある。Strettaは食道胃接合部付近の筋層をラジオ波を用いて焼灼することによって胃酸の逆流を低下させる治療法である。二つのメカニズムが報告されており、一過性下部食道括約筋弛緩を支配する神経経路の傷害と下部食道括約筋の組織収縮である。さらに、一部感覚神経の傷害も症状軽快には寄与していると推測されている。今回我々は19症例に対してStrettaを経験したので治療効果や副作用について検討する。【対象と方法】2006年2月より2007年2月にかけて当科においてGERDの患者19例に対してStrettaを施行した。そのうち1ヶ月以上経過をおえた15例（平均年齢56.3歳、男性11例、女性4例）を対象とした。いずれの症例も酸分泌抑制剤服用下においても症状が完全に消失することのない難治例であった。自覚症状、逆流性食道炎の内視鏡分類であるロサンゼルス分類、酸分泌抑制剤内服状況を治療前後において比較検討した。自覚症状の比較にはHeartburn scoreを用いた。【成績】全症例において、治療後の自覚症状は有意に改善していた。15例中8例においては、さらに酸分泌抑制剤の減量あるいは中止ができた。全例において術直後より、術前には見られなかった胸部違和感が出現した。しかし、約１ヶ月で全例その症状は消失した。3症例に37℃台の発熱を認めた。【結論】経過観察期間が短いが、Strettaは、PPI抵抗性のGERD症状に対して、全例に有効であるとともに、約半数において薬剤の減量、離脱が可能であった。今後、NERDを含めたPPI抵抗性のGERD症状に対して、Strettaは、有効な治療法になり得ると考えられた。

O-2-1　ラット急性逆流性食道炎モデルに対するアミノ酸の効果

[1]京都薬科大学薬物治療学教室
○西尾　光[1]、寺嶋　俊[1]、大和　正典[1]、加藤　伸一[1]、竹内　孝治[1]

【目的】本研究では、ラット急性逆流性食道炎に対するアミノ酸の効果について検討した。
【方法】急性逆流性食道炎は、雄性SD系ラットを18時間絶食後に、幽門部および前胃部を結紮することにより惹起し、3時間後に損傷を評価した。ペプスタチン、L-グリシン、L-アラニン、L-もしくはD-アルギニン、L-グルタミン酸およびペプシンは結紮直後に胃内投与し、一方シメチジンおよびオメプラゾールは幽門結紮後に十二指腸内投与した。
【結果】幽門・前胃結紮は3時間後には食道粘膜に出血性損傷を惹起した。シメチジン、オメプラゾールおよびペプスタチンの投与はいずれも傷害を抑制したが、一方でペプシンの処置は傷害を著明に増悪した。L-グリシンの胃内投与は食道損傷を用量依存的に抑制し、750mg/kgの用量においてほぼ完全に傷害発生を抑制した。L-アルギニンも同様に傷害発生を抑制し、250mg/kgの用量においてほぼ完全な抑制作用が認められた。一方、L-アラニンおよびL-グルタミン投与はいずれも傷害を用量依存的に増悪した。いずれのアミノ酸も胃酸分泌量に影響を及ぼさなかったが、胃内pHを1.8～2.3にまで上昇させた。
【結論】本逆流性食道炎モデルでは、酸およびペプシンはいずれも傷害発生に重要な因子であることが明らかとなった。L-アラニンおよびL-グルタミンは緩衝作用による胃内pHの上昇を介し、ペプシン活性を高めることによって食道炎を増悪させ、一方L-グリシンおよびL-アルギニンは、詳細な機序は不明であるが、食道炎に対して保護的に働くことが明らかとなった。

O-2-2　逆流性食道炎患者における過剰な食道内酸曝露のメカニズム

[1]日本医科大学消化器内科
○川見　典之[1]、岩切　勝彦[1]、佐野　弘仁[1]、田中由理子[1]、琴寄　誠[1]、坂本　長逸[1]

【目的】逆流性食道炎（RE）は過剰な食道内酸曝露により発症するが、逆流後の酸上昇パターンを含めた過剰な食道内酸曝露のメカニズムは明らかでない。【方法】LA分類gradeA，Bの軽症RE15例，gradeCの重症RE14例，健常者15例に対して，一次蠕動波の評価を行った後，食事摂取後3時間の食道内圧，pH（LES口側2cm、7cm）測定を座位の姿勢にて行った。【成績】健常者，軽症RE患者の酸逆流（GER）のメカニズムのほとんどは、一過性LES弛緩（TLESR）であった。重症RE患者ではTLESRに伴うGERに加え低LES圧によるGERもみられた。LES口側2cmでの総GER回数，TLESRに伴うGER回数は各群に違いはなかった。各群のTLESRの発生頻度は同様であった。TLESR時のGERの合併率は，LES口側2cmでは各群同様にみられたが，LES口側7cmでは，重症REになるに従い，GERの合併率は有意に増加した。一次蠕動波の波高，出現率は，健常者，軽症RE患者間に違いはなかったが，重症RE患者の一次蠕動波の波高，出現率は健常者，軽症RE患者に比べ有意に低下していた。【結論】LES口側2cmでの総GER回数は各群に違いはなかった。軽症RE患者では，酸排出は健常者とほぼ同様であるが、逆流した酸が健常者に比べ有意に口側へ上昇しやすいことにより、食道内酸曝露時間は健常者に比べ延長を来す。重症RE患者では，逆流した酸は健常者，軽症RE患者に比べ有意に口側へ上昇しやすく，また酸排出能は健常者，軽症RE患者に比し遅延しているため，食道内酸曝露時間は軽症RE患者よりも更に延長する。

O-2-3　胸痛を主訴とする患者におけるGERDの頻度に関する検討

[1]大阪市立十三市民病院消化器科
○根引　浩子[1]、中原　憲一[1]、元山　宏行[1]、山崎　智朗[1]、佐々木英二[1]、倉井　　修[1]

【目的】胃食道逆流症（GERD）の症状は多彩である．胸やけを主訴とする場合は診断が比較的容易であるが，胸やけ以外の症状を訴えることも多く，そのひとつが胸痛である．今回われわれは，胸痛を主訴に来院した患者に占めるGERDの頻度を検討した．【方法】当院内科外来に胸痛を主訴として来院した初診患者を対象とした．QUEST問診票を記入してもらい，QUEST 4 点以上で他疾患が否定された場合にGERDと診断した．それらの患者やQUEST4点未満でも酸関連疾患の疑いがある場合には可能な限り内視鏡検査やPPIテストを行ってGERDの診断を行い，胸痛患者におけるGERDの頻度を検討した．【成績】2006年3月から2007年7月までの間に胸痛を主訴として来院した初診患者147名（年齢15～89歳，平均48歳，男性81名・女性66名）が対象となった．QUEST4点以上の者は33名であり，そのうち狭心症2名，肺炎1名，十二指腸潰瘍2名，胃潰瘍1名を除いた27名がGERDと診断された．また，QUESTが4点未満でも内視鏡検査を施行した者のうち，GERD3名、胃潰瘍3名があり，そのほかにPPIテストによりGERDと診断された者は3名であった．以上の問診・内視鏡検査・PPIテストにてGERDと診断された患者は33名（22.4%），また胃潰瘍 4 名・十二指腸潰瘍2名を合わせると酸関連疾患が39名（26.5%）であった．これに対して心筋梗塞・狭心症・心膜炎などの心疾患は7名（4.7%），肺がん・肺炎などの呼吸器疾患は9名（6.1%）であった．【結論】胸痛に占めるGERDは22.4%，胃潰瘍などを含めると酸関連疾患全体では26.5%と心疾患や呼吸器疾患よりも明らかに高率であった．

O-2-4　GERD患者の睡眠障害に対するラベプラゾールの効果に関する検討

[1]大阪市立大学消化器器官制御内科学、
[2]大阪市立十三市民病院消化器科、[3]東住吉森本病院
○木幡　幸恵[1]、藤原　靖弘[1]、山崎　智朗[2]、佐々木英二[2]、根引　浩子[2]、早川　　剛[3]、富永　和作[1]、渡辺　俊雄[1]、押谷　伸英[1]、荒川　哲男[1]

【背景と目的】GERD，特に夜間に胸やけ症状を訴える患者は睡眠障害と密接な関連が報告されている。我々はこれまでに健診受診患者において，GERD症状を毎日有する人の睡眠時間はGERD症状が全くない人に比較して有意に短いことを報告してきた。今回，GERD患者におけるラベプラゾールの睡眠障害改善に及ぼす影響について検討した。【対象】特異的GERD症状（胸やけ，酸逆流感）を有し，以下の除外基準を満たさない22症例（男性13例，女性9例，平均年齢54.4歳）を対象とした。受診前よりPPIを内服している症例，無症状のGERD症例や咽頭違和感等の非特異的症状のみを訴えるGERD症例，上部消化管外科手術後の症例，ナイトワーカーは除外した。【方法】対象例にラベプラゾール（10mg）を8週間投与し，投与の前後で睡眠に関するアンケートを実施した。アンケートは，年齢，性，身長，体重，喫煙，飲酒等の一般項目，GERD症状に関する項目（頻度，程度，出現する時間帯，Ｆスケール），睡眠時間，ピッツバーグ睡眠質問票，Epworth Sleepiness Scale（以下EPS），SF-36v2を含んだものである。【結果】ラベプラゾール投与前後で，胸やけの回数，Ｆスケール（投与前　17，投与後　9.1，P＜0.01）に有意な改善がみられた。また睡眠に関する指標でも睡眠時間（投与前　6.37時間，投与後　7.02時間，P＜0.05），ピッツバーグ睡眠質問票総合得点で有意に改善していた。EPSは投与前にスコアが11以上であった 6 例のうち，投与後には4例が10以下の正常値に改善していた。また，SF-36v2ではGH（全体的健康感）のみが有意に改善していた。【結論】GERD患者における睡眠障害の改善にラベプラゾールが有効な可能性が示された。

O-3-1　胸痛を主訴とした食道運動障害患者の臨床的検討

[1]群馬大学病態制御内科、[2]群馬大学光学医療診療部
○保坂　浩子[1]、草野　元康[2]、下山　康之[2]、河村　　修[1]、名越　淳人[1]、前田　正毅[1]、財　　裕明[1]、樋口　達也[1]、小泉　幸彦[1]、茂木　文孝[1]、栗林　志行[1]、杉本さやか[1]、井野　教子[1]、堀越　　勤[1]、土岐　宗利[1]、森　　昌朋[1]

【目的】胸痛を主訴とした食道運動障害患者の臨床的検討を行った。【対象】2004年以降胸痛を主訴として当科を受診し、最終的に食道運動障害が疑われ食道内圧検査を行った患者を対象とした。【方法】食道内圧検査はDent sleeveを有するinfused catheter法で行った。自己記入式の問診票で胸痛症状の臨床的解析を行った。【結果】胸痛を主訴として食道運動障害が疑われた23人中20人（87%）が最終的に食道運動障害と診断された。内訳は食道アカラシア(EA 6人)およびそれ以外の食道運動障害（EMD 14人：Nutcracker 1人 、Diffuse esophageal spasm 1　人、non-specific esophageal motility disorders 12人）であった。EAの胸痛は同時に「背部痛」を伴うことが多く(3/6 50%)、「持続時間は10分以下」が多かったが(5/6 83%)、EMDで「背部痛」は少なく(3/14 21%)、「10分以上持続する」患者が多かった（9/14 64%）。EAでは随伴症状としての「嘔吐」が多いが(4/6 67%)、EMDでは少なかった（2/14 14%）。胸痛を和らげる方法としてEAでは「飲水をする」が多かった(4/6 67%)が、EMDでは「飲水」は少なく(3/14 21%)、「特に何もしない」が多かった(7/14 50%)。【結論】食道由来と考えられる胸痛でもアカラシア患者とアカラシア以外の患者での臨床像は異なっていた。よって、食道アカラシアとアカラシア以外では胸痛が生じる病態生理が異なる可能性が示唆された。

O-3-2　バルーン拡張術が有効であるアカラシア症例の特徴

[1]日本医科大学消化器内科、[2]日本医科大学第一外科
○田中由理子[1]、岩切　勝彦[1]、川見　典之[1]、佐野　弘仁[1]、琴寄　　誠[1]、川上　明彦[1]、坂本　長逸[1]、野村　　務[2]、牧野　浩司[2]、宮下　正夫[2]、田尻　　孝[2]

【目的】バルーン拡張術が有効なアカラシア症例の特徴を明らかにする。【方法】2002年1月より当科において食道内圧検査にてアカラシアと診断され、バルーン拡張術を施行した55例（男性25人、女性30人、平均年齢53.8歳）を、拡張術有効例、無効例の2群に分類し、両群の患者背景、食道内圧所見、上部消化管造影所見を検討した。拡張術は30mmアカラシアバルーンダイレーターを使用し、患者の疼痛、notchの消失を目安に低圧にて加圧した。拡張術有効の定義は、拡張後6ヵ月以上にわたり口腔内逆流消失、つかえ感の改善(75%以上)が得られたときとした。【結果】バルーン拡張術有効例は41例、無効例は14例であった。穿孔などの合併症は認めなかった。有効例の平均年齢(57.4歳)は、無効例(43.1歳)に比し有意（$p<0.05$）に高齢であった。40歳未満での症例では、有効率38.5%であるのに対し、40歳以上での有効率は85.7%であった。LES圧、弛緩残圧に関しては、有意差はなかった。また、食道造影所見、患者背景も両群に違いはなかった。【結語】バルーン拡張術の有効性を予想する因子は年齢のみであった。40歳以上での拡張術の有効性は高率であり、アカラシア治療の第1選択と考えられたが、40歳未満の拡張術の成績は低く、患者に十分に説明の上行う必要があると考えられた。また当科では低圧で加圧しているが、報告されている高圧での結果と同様の有効率が得られ、大きな合併症も認めていないことから、低圧でゆっくり加圧することで十分治療可能であることが分かった

一般演題　アカラシア

O-3-3　鏡視下に再手術を行い症状の改善を認めたアカラシアの2例

[1]東京慈恵会医科大学外科
○坪井　一人[1]、矢野　文章[1]、小村　伸朗[1]、柏木　秀幸[1]、矢永　勝彦[1]

【症例1】50歳代，女性。アカラシアに対し，1997年12月に腹腔鏡下Heller-Dor手術を施行した。術後1年より逆流性食道炎による食道狭窄をきたし，プロトンポンプ阻害薬の投与，内視鏡的拡張術を試みるも症状改善には至らなかった。上部消化管エックス線造影検査でwrapごと胃上部が胸腔内へ逸脱していることが原因と判断し，2005年6月に腹腔鏡下に再手術を行った。wrapとwrapに被覆された腹部食道を腹腔内に還納後，食道裂孔の縫縮を行うとともにToupet法による噴門形成術を施行した。手術時間は210分，術中出血量は少量であった。現在，食事摂取は良好で食道炎の再発を認めていない。
【症例2】30歳代，男性。アカラシアに対し，2000年2月に前医でHeller-Dor手術を受けている。術後より遷延するdysphagiaに対し内視鏡的拡張術を施行されたが症状の改善なく当科紹介となった。上部消化管エックス線造影検査で，下部食道における造影剤の排出遅延を認めたことより手術適応と判断し，2006年9月に腹腔鏡下に再手術を行った。本症例は食道側の筋層切開が不十分であり，wrapをはずし食道側の筋層切開を追加，再度Dor法による逆流防止手術を行った。手術時間は225分，出血量は300gであった。現在食事摂取は良好であり，dysphagiaは消失している。
従来，鏡視下の再手術は技術的に困難とされていたが，今回，アカラシア術後の再発に対し，腹腔鏡下に再手術を施行し得た2症例を経験したので文献的考察を含めて報告する。

O-3-4　腹腔鏡下Heller-Dor手術を行った食道アカラシア9例の検討

[1]川崎医科大学消化器外科
○平林　葉子[1]、松本　英男[1]、長塚　良介[1]、窪田　寿子[1]、村上　陽昭[1]、東田　正陽[1]、河邉由貴子[1]、岡　保夫[1]、奥村　英雄[1]、伊木　勝道[1]、浦上　淳[1]、山下　和城[1]、平井　敏弘[1]、角田　司[1]

［はじめに］食道良性疾患である食道アカラシアに対する治療は、薬物療法、拡張術が第一選択とされその後手術療法が行われることが多い。しかし、外科的治療においても腹腔鏡下手術による低侵襲手術が可能となり手術治療を早期に行う事も選択肢として可能性があると思われる。当科でのHeller-Dor法の成績を検証し治療選択の適否を検討した。［対象］2003年6月から2007年5月までに当科で食道アカラシアに対し腹腔鏡下Heller-Dor手術を施行した9例を対象とした。［結果］年齢は、25～75歳で平均43.1歳。男性3例、女性6例。病脳期間は11ヶ月～59年（平均期間は191.3ヶ月）、全例で嚥下困難の主訴を認めた。手術前治療は内服治療のみ1例、内服及びバルーン拡張術5例、未治療3例であった。拡張型は紡錘型6例、S状型3例、拡張度はGrade1：1例、Grade2：3例、Grade3：5例であった。手術時間は123分～230分で平均189.2分、出血量は少量～53mlで平均15.1mlであった。術中の粘膜損傷は認めなかった。食事開始は、術後第2～5病日、平均2.8病日であった（1例で横行結腸癌に対する横行結腸切除術を行っており食事開始を遅らせた）。術後経過では合併症は認めなかった。術後在院期間は7～17日であり平均10.3日であった。全例で症状の改善を認めたが、退院後1例で逆流性食道炎によるものと思われる再狭窄を来した。［考察］食道アカラシアに対する薬物療法や拡張術はその効果や有効期間が短く満足のいく治療方法とはなっていない。一方腹腔鏡下Heller-Dor法は侵襲も小さく、自覚症状の改善には絶大な効果を持っているため早期の治療選択肢になりうると考えられた。

一般演題　食道癌 1

O-4-1　Endocytoscopy（超拡大内視鏡）による食道基底層型癌の診断能に関する検討

[1]東京都立駒込病院消化器内科、[2]東京都立駒込病院内視鏡科、[3]東京都立駒込病院病理科、[4]東京都立駒込病院外科
○江頭　秀人[1]、門馬久美子[2]、根本　哲生[3]、出江　洋介[4]、藤原　純子[2]、江川　直人[1]

【目的】Endocytoscopy(EC: Olympus Co. Lt.)を用いて上皮深層の変化を表層がどの様に反映しているか検討を行い、ECで食道基底層型癌の診断が可能か明らかにすることを目的とした。【対象・方法】外科切除・EMR標本上の不染帯(19例41部位)のうち、病理学的に非全層性の癌であった不染帯(neoplasia群：3例4部位)と非腫瘍性と診断された不染帯(no neoplasia群：6例7部位)を対象とした。固定標本を0.1%トルイジンブルーにて染色後、XEC-300(300×300μm/視野)にて病変と周囲粘膜を観察した。EC画像解析では細胞密度、細胞膜の染色性および病変境界の有無に着目し、病理組織学的所見と対比した。【結果】1.neoplasia群とno neoplasia群間でEC1視野の細胞密度を比較すると両群間に差を認めなかった(P=0.92)が、各群において病変と周囲粘膜とで細胞密度を比較すると両群ともに病変で細胞密度が上昇していた（P=0.01, 0.03）。no neoplasia群では、parabasal cell hyperplasiaがその原因と考えられた。これら細胞密度の高い細胞の上皮層における占拠性の程度とEC1視野の細胞密度との間には線型関係を認めた(P=0.006)。2.両群間における細胞膜の染色性の比較では、細胞膜の染色性に違いがみられた(P=0.015)。3.両群間で病変境界の有無を比較すると、両群間に差は認めなかった(P=0.28)。【結論】上皮表層を観察するendocytoscopyにおいて細胞密度と細胞膜の染色性に着目すると、食道基底層型癌が診断できる可能性が示唆された。

O-4-2　下部食道表在腺癌の拡大内視鏡像の検討

[1]三重大学光学医療診療部、[2]三重大学消化器肝臓内科
○田中　匡介[1]、豊田　英樹[1]、濱田　康彦[2]、青木　雅俊[2]、小坂　良[2]、野田　知宏[2]、葛原　正樹[2]、二宮　克仁[2]、井上　宏之[2]、井本　一郎[1]、竹井　謙之[2]

【背景】1.5%酢酸前処置後に拡大内視鏡観察を行うと、従来半透明である粘膜表面が白色化し、粘膜表面の微細構造の観察が容易となる。我々は、この内視鏡観察法を酢酸法とし、胃および下部食道病変の質的診断・境界診断への有用性を報告してきた。そして、最近ではNarrow Band Image(NBI)と酢酸法の併用により表面パターンがより鮮明となることが判明している。
【方法】2004年12月より2007年8月までに当科で拡大内視鏡による観察を行った下部食道表在腺癌6病変の拡大内視鏡像を検討した。NBIを併用した観察は4病変に対して行った。
【結果】通常拡大観察では、5病変で不整な血管を認めた。NBIとの併用で血管がより鮮明に観察可能であった。酢酸法では、5病変は周囲と比較して細かく不整なパターンを呈していた。NBIを併用した観察では、表面パターンがより鮮明に観察可能であった。4病変で酢酸法・ＮＢＩを含めた拡大内視鏡が病変の肛門側境界診断に有用であった。1病変では、血管および表面パターンにおいても、非常に不明瞭であり境界診断困難であった。
【結語】下部食道腺癌に対して、酢酸法・ＮＢＩを含む拡大内視鏡は質的診断および肛門側境界診断に有用であった。

O-4-3　食道表在癌に対する内視鏡治療における二酸化炭素（CO2）送気の安全性

[1]国立がんセンター中央病院内視鏡部
○金　庸民[1]、斎藤　豊[1]、菊池　剛[1]、鈴木　晴久[1]、瀧澤　初[1]、小田　一郎[1]、松田　尚久[1]

【背景・目的】食道表在癌に対し内視鏡的治療(EMR/ESD)が広く施行されているが、良好な鎮静が得られない場合、合併症の危険性が高くなる。我々はこれまでに大腸ESD時の二酸化炭素（CO2）送気の安全性・有用性に対する報告を行なっているが、食道EMR/ESDはdeep sedation下で行うため、CO2送気の安全性を検討する必要がある。【対象方法】2007年3月から8月の間に表在食道癌患者（EMR；7例・ESD；8例）にCO2送気を使用し（CO2群）、EMR/ESDを施行した（呼吸器系に重篤な併存疾患のある患者は除外）。治療開始時に、ミダゾラム（0.03～0.06mg/kg）を投与し､その後必要に応じ､追加投与（0.03～0.06mg/kg）した。経鼻酸素2L/分を投与し、治療中の経皮炭酸ガス分圧（PtcCO2）を測定した。通常送気によるEMR/ESD（EMR；8例・ESD；1例）をコントロール群としてPtcCO2値・胸腹部症状等について比較した。【結果】PtcCO2；平均値（mean±SD,mmHg）はCO2群、コントロール群でそれぞれ46.5±4.4、44.4±4.3であった。またCO2群においても術中に60mmHgを越えるPtcCO2の上昇を認めなかった。胸腹部症状に関してはコントロール群との差は認めなかった。CO2群において微小穿孔が疑われた症例が2例存在したが、縦隔気腫や皮下気腫を認めなかった。【結論】今回の検討からCO2送気は食道EMR・ESDにおいても安全に使用できる可能性が示された。今後、有用性も含めさらに症例を集積し検討する必要がある。

O-4-4　食道癌に対する再発形式とその治療戦略について

[1]群馬大学病態総合外科、
[2]埼玉医科大学総合医療センター消化管・一般外科
○加藤　広行[1]、木村　仁[1]、猪瀬　崇徳[1]、田中　成岳[1]、酒井　真[1]、佐野　彰彦[1]、斎藤　加奈[1]、家田　敬輔[1]、宗田　真[1]、中島　政信[1]、深井　康幸[1]、宮崎　達也[1,2]、増田　典弘[1]、福地　稔[1]、塚田　勝彦[1]、桑野　博行[1]

【目的】食道癌では近年周術期管理の向上に伴い、根治切除術後の再発症例に対しても外科治療を含めた積極的な治療を行うことが多くなっている。今回、再発食道癌の再発形式、再発時期、およびその治療戦略について検討したので報告する。【対象と方法】(1)1995年以降に食道切除術(根治度Cを除く）を施行した202例（術前未治療群171例、術前治療後手術群31例）の再発形式､再発時期､再発後の治療、再発後の予後などについて比較検討した。【結果】(1) 202例中78例（37%）に再発を認め、局所・所属リンパ節再発（L群)、遠隔再発（D群)、混合再発（M群）はそれぞれ35%、41%、24%であり、再発までの期間（mo）は16.3、10.3、13.8であった。再発症例の88%が24ヶ月以内の再発であった。再発後生存期間（MST）ではL群14.6に対し、D群6.9、M群5.6で、再発までの期間および再発後生存期間もL群が最も長い結果であった。臓器再発では肝20例、肺14例、骨11例で、再発までの期間はそれぞれ9.3、13.4、9.6で再発後生存期間はそれぞれ6.4、10.7、5.4であった。術前未治療S群と術前治療N群の比較では再発形式はほぼ同様であるが、再発までの期間はS群14.5に対し、N群は8.8であった。再発後生存期間ではS群11.9に対し、N群では8.7であった。治療別の再発までの期間は手術症例が最も長く21ヶ月で、他は12ヶ月前後であった。治療別の予後は､手術例11例(リンパ節9例、肺切1例、腎摘1例）は2生率50%、MST27カ月で、化学放射線療法21例の2生率21%、MST11ヶ月に比較して延命効果がみられた。【総括】再発食道癌に対し外科切除が可能な症例では他治療に比べ、比較的良好な予後がえられる可能性が示唆された。

O-4-5　胸腔鏡下食道癌手術235例の経験と成績

[1]大阪市立大学消化器外科
○李　　栄柱[1]、大杉　治司[1]、森村圭一朗[1]、岸田　　哲[1]、
福原研一朗[1]、西澤　　聡[1]、岩崎　　洋[1]、形部　　憲[1]

【はじめに】当科では，気管を圧排する気管鈎や独自の鋏などの器具を開発し，1995年7月より胸腔鏡下食道癌手術を行ってきた．これまで経験した235例の成績を報告する．【対象・方法】胸腔鏡下食道癌手術の適応は，1.壁深達度がT1a～T3まで，2.広範な胸膜癒着がない，3.術中左片肺換気の維持が可能，4.術前抗癌治療非施行例としている．胸腔鏡下手術は，気管鈎を挿入するために右第5肋間に5cmの小開胸とこれを取り囲むようにポートを4箇所置き施行している．これまでに胸腔鏡下食道癌手術を施行した235例と1992年～95年に同条件を満たし通常開胸下食道癌根治術を施行した72例(C群)を対象とした．【成績】胸腔鏡下食道癌手術施行235例中，開胸移行となったのは28例(12%)であった（広範囲胸膜癒着；14例，T4；9例など)．根治度A,B以上の胸腔鏡下食道癌根治術例は203例(T群)であった．胸部手術時間はT群；216分，C群；186分であるが，当初の36例以降では182分と習熟すれば開胸術と同等に行えている．胸腔内リンパ節郭清個数はT群；33.4個，C群；32.8個で差はなかった．また，胸部出血量がT群；205g，C群；385gと胸腔鏡下手術では有意に少なく施行でき，且つ，術後肺炎などの呼吸器合併症の頻度や術前後の％VCの低下（C群；22%，T群；15%）も有意に低く押さえられるなどの利点を有している．胸腔鏡下食道癌根治術の遠隔成績であるが，T群の5年生存率は65％とC群の57％と有意差はないものの良好であった．【結語】胸腔鏡下食道癌根治術は胸壁呼吸筋の損傷および呼吸機能障害を軽減しつつ，その拡大視効果に起因する精度の高い郭清によって遠隔期治療成績も良好である．

一般演題　食道癌2

O-5-1　食道扁平上皮癌におけるリンパ節転移にかかわる遺伝子の検索

[1]獨協医科大学病理学（人体分子）
○鈴木　克昌[1]、福井　広一[1]、関川　　昭[1]、吉竹　直人[1]、山岸　秀嗣[1]、市川　一仁[1]、冨田　茂樹[1]、井村　穣二[1]、藤盛　孝博[1]

＜背景＞食道粘膜は重層扁平上皮に覆われており、日本においては食道に発生する悪性腫瘍のほとんどが扁平上皮である。また、食道癌はリンパ節転移の頻度が高く、リンパ節転移の有無が生命予後に関与している。そこで本研究では、食道扁平上皮癌細胞株を用いて、リンパ節転移に関与する遺伝子の検索を行った。＜方法＞ヌードマウスにおいて転移能を有しない食道扁平上皮癌細胞株 (T.Tn) から、遊走能を有する亜株 (T.Tn-Mgr1) と接着能の高い亜株 (T.Tn-AT1) を分離した。それぞれの亜株をヌードマウスに移植し、リンパ節転移能の獲得を認めたT.Tn-AT1亜株の遺伝子を、30merヒトヌクレオチドを9206個スポットしているマイクロアレイ (CodeLink Bioarray) を用いて親株のT.Tnと比較した。マイクロアレイにて3倍以上の発現量の差をもつ遺伝子のうち、既知の遺伝子については半定量RT-PCRで発現量の確認を行った。＜結果＞接着能を有するT.Tn-AT1亜株において親株のT.Tnと3倍以上の発現量の差を認めた遺伝子は34個認められ、そのうち29個はT.Tn-AT1において発現量が減少していた。機能の知られている既知の遺伝子は9個みられ、VNN2は増加、KAL1、HPGF、NDN、REG1A、CXCR4、SPOCK、DIAPH2、AIF1は減少していた。＜考察＞食道癌培養細胞株T.TnよりリンパTn-AT1を分離し、遺伝子発現の差の顕著な9遺伝子をクローニングした。これらの遺伝子は、細胞接着、遊走、炎症、増殖、分化に関わる遺伝子であり、転移過程で重要な役割を果たしていると考えられた。

O-5-2　食道癌における複数の評価因子を用いた悪性度評価の臨床応用の可能性

[1]埼玉医科大学総合医療センター消化管・一般外科、
[2]群馬大学病態総合外科（第一外科）
○宮崎　達也[1]、加藤　広行[2]、久保　憲生[1,2]、田中　成岳[2]、猪瀬　崇徳[2]、石畝　　亨[1]、中島　政信[2]、福地　　稔[2]、岡田　典倫[1]、崎元　雄彦[1]、三橋　敏武[1]、石橋敬一郎[1]、桑野　博行[2]、石田　秀行[1]

【背景】分子生物学的研究は従来の癌研究において主流である形態学を超える情報を得る可能性を十分秘めており、新たな因子の発見やメカニズムの解明が次々となされている。しかしながら臨床的にはなかなかコンセンサスが得られなかったり、単一の因子で評価は不可能であることが多く、癌治療においては予想されているほどには診断や治療に寄与していない印象がある。【目的】食道扁平上皮癌における悪性度を規定する因子を検討し治療方針の決定、予後の予測、そして遺伝子治療のターゲットとして臨床応用の可能性を探る。今回、新たな悪性度を規定する因子として、我々が検討してきた（1）転移抑制遺伝子KAI1、(2)インテグリンシグナル伝達に関与するFocal Adhesion Kinase (FAK)、(3)レセプター型チロシンキナーゼEphA2を用いる。【対象と方法】検討1．根治手術を施行した食道癌切除標本のパラフィン包埋切片を検体とし、免疫組織化学法(以下IHC)により蛋白発現を検出し、その臨床病理学的意義について検討した。食道癌細胞株を用いてその蛋白発現を検出し、シグナル伝達等についても検討した。検討2. 検討１での検討症例で術前生検を施行し評価可能であった68例を対象として術前生検のパラフィン包埋切片を検体とし、IHCにより蛋白発現を検出しその一致率について検討した。【結果】検討1.(1)KAI1(n=55)発現の検討では発現陰性症例にリンパ節転移が多く（$p<0.05$）、pStageとの間に負の相関を認めた（$p<0.01$）。また、KAI1陽性例は予後が良好であった（$p<0.05$）。(2)FAK(n=91)発現は腫瘍の先進部に強く認められ、壁深達度が進行するにしたがってFAK発現陽性例が増加（$p<0.01$）。また陽性症例にリンパ節転移が多かった（$p<0.05$）。またFAK陽性例は予後不良であった（$p<0.01$）。ウエスタンブロット法では全ての細胞株でFAK発現を認めその発現は多様であった。またそのシグナル伝達は一部の細胞で不活化していた。(3)EphA2(n=80)発現の陽性症例にリンパ節転移が多く（$p<0.05$）、EphA2陽性例は、有意にその予後が不良であった（$p<0.05$）。ウエスタンブロット法では全ての細胞株でEphA2発現を認めその発現は、ノーザンブロット法でのmRNA発現パターンと違いがあり蛋白の翻訳レベルでの発現調節が考えられた。これら３つの因子をスコア化（KAI1陰性＝1,FAK陽性＝1,EphA2陽性＝1の合計）すると、55症例の検討でスコア0、１群が有意にスコア2,3群と比較し予後良好であった（$p<0.0001$）。検討2.生検組織の1症例ごとの腫瘍組織は1～9個　平均3.6個であった。手術検体の結果との一致率はKAI1：79.4%、FAK：88.2%、EphA2：73.5%であった。生検個数と一致率の検討では1個：66.7%、2個：64.1%、3個：74.5%、4個：90.7%、5個：91.7%、6個：83.3%、7個以上：100%であった。【考案】複数の悪性度を規定する因子を活用あるいは組み合わせることで、食道癌の新たな悪性度評価の可能性が示唆された。このような因子を用いた悪性度評価の参考にする際、ヘテロジェナイティーの影響を少なくするには4個以上の生検が必要となる可能性がある。

一般演題　食道癌2

O-5-3　進行食道癌に対する術前化学放射線療法後患者の予後予測としての分子生物学的因子の解析

[1]兵庫医科大学外科学講座、[2]兵庫医科大学病理学講座、[3]兵庫医科大学遺伝学講座
○藤原　由規[1]、吉川　麗月[1]、小石　健二[1]、松本　友寛[1]、冨田　尚裕[1]、辻村　　亨[2]、玉置　知子[3]

進行食道がんは、化学放射線療法（CRT）の飛躍的進歩によりその予後は向上しつつある。しかしながら、CRTが無効な症例、CRTが有効でも再発症例を少なからず経験する。近年、予後因子としての種々の分子生物学的なマーカーが登場し、一般臨床でもその染色が可能になった。今回、アラキドン酸カスケードのKey EnzymeであるCOX-2,腫瘍の浸潤、転移に関与するVEGF、そしてCXCケモカインreceptorであるCXCR4、CXCR3に関して、食道がんCRT後の切除標本において免疫染色を行い予後との関連性を検討したので報告する。（対象および方法）進行食道がん（T3,T4）に対して術前CRTを行った患者53名を対象とした。CRTは､FP（5-FU+Cisplatin）＋Radiation (40Gy)を基本とした。手術標本は､パラフィンで固定しH-Eで染色、組織学的効果判定をおこなった。さらに、COX-2, VEGF、CXCR3,4を免疫組織学に染色した。統計学的な解析は、χ 2 乗検定、生存率はKaplan-Meyer法にて解析を行い、Log-rank testを有意差検定に用いp＜0.05を統計学的有意と判定した。(結果)52例中、17例がH-E染色にて病理学的CRであったため、免疫組織学的染色は、35例に対して施行された。1)COX-2とVEGFの染色性は相関性を示した。COX-2およびVEGFは、22/35（62.9%）例陽性であった。2)CXCR4、VEGF陽性患者の遠隔再発およびリンパ節再発はそうでない群に比べ有意に高かった(p＜0.001)。3)CXCR3、CXCR 4 発現患者の予後（OS,DFS）がそうでない患者に比べ有意に不良であった(p＜0.001)。4)多変量解析では、リンパ節転移の有無、CRTの組織学的効果、CXCR 4 発現の有無が有意な予後因子であった。(結語) 1)COX-2、VEGFは、食道がんCRT後手術症例の再発の予測に有用であった。2)CXCR3、CXCR4は、予後予測に有用であった。3)今後、分子生標的治療薬の発達により、このような免疫組織学的染色が患者さんの予後向上に寄与する可能性がある。

O-5-4　リンパ球浸潤型低分化型食道扁平上皮癌の臨床病理学的特徴

[1]東海大学消化器外科
○千野　　修[1]、原　　正[1]、山本壮一郎[1]、木勢　佳史[1]、西　　隆之[1]、島田　英雄[1]、今泉　俊秀[1]、生越　喬二[1]、幕内　博康[1]

【目的】著明なリンパ球浸潤を伴った食道癌について臨床病理学的特徴を検討し、免疫組織化学的手法を用いて浸潤リンパ球の特性を解析した。【対象】carcinoma with lymphoid stromaを呈した 4 例。全症例に根治手術が施行され､臨床病理学的に検討した。免疫染色ではKeratin-WSS、EMA染色性と、酵素抗体間接法とin situ hybridizationによるEBウイルス感染との関連性を検討した。抗T cell抗体と抗B cell抗体を用い浸潤リンパ球の分別と分布状況、また癌腫とリンパ球浸潤との関連が指摘されているHLA-DR(HLA-classII antigen)の染色性について検討した。【結果】(1) 1 sep型 1 例、0-Isep型 3 例。(2)全て低分化型扁平上皮癌でinf-γ 。T1(sm) 3 例、T3(a1) 1例。リンパ節転移 2 例。癌胞巣の内外にT-cellを中心とした著明な小型リンパ球浸潤とリンパ濾胞の形成を認めた。(3) 腫瘍細胞はKeratin、EMA染色陽性。(4) EBウイルス陰性。(5) 浸潤小型リンパ球はT cellが主体で広範囲に分布しリンパ濾胞周辺帯から被殻に分布していた。CD8陽性。B cellは散在しリンパ濾胞の胚中心を主体に分布していた。(6)腫瘍細胞はHLA-DR陽性。【結語】食道癌のcarcinoma with lymphoid stromaは上皮下腫瘤型で浸潤性発育を呈する低分化型扁平上皮癌を呈した。T-cellを中心とした著明な小型リンパ球浸潤はHLA-DR陽性癌細胞に対する宿主免疫反応と考えられた。

O-6-1　内臓脂肪量が腹腔鏡下手術の手術難易度に与える影響

[1]横浜市立大学市民総合医療センター消化器病センター、[2]横浜市立大学
○山本　直人[1]、藤井　正一[1]、金澤　　周[1]、山田　貴允[1]、佐藤　　勉[1]、大島　　貴[1]、山岸　　茂[1]、永野　靖彦[1]、國崎　主税[1]、今田　敏夫[2]

【目的】メタボリックシンドロームが大きく取り上げられる現代において、内臓脂肪量が腹腔鏡下手術の難易度に与える影響について明らかにする。【対象】2003年5月から2007年1月までにS状結腸癌の診断でD3郭清をともなう腹腔鏡補助下S状結腸切除を完遂した44例を対象とした。【方法】性別（男性28：女性16）と体格因子としてのBMI、内臓脂肪量（VFA）と手術難易度の指標としての手術時間との関連性を単変量解析および相関分析で検討した。VFAは臍のレベルのCT画像から内臓脂肪量計測ソフト「FatScanR」を用いて計測した。【結果】手術時間は中央値で206分(132～405分)であった。患者因子として性別は手術時間に影響を与えなかった(p=0.153)。VFAは有意に男性で高値であった(p＜0.001)。体格因子と手術時間の相関についてBMIは有意な相関を認めなかった(p=0.132, r=0.296)。VFAは手術時間との間に有意な正の相関が認められた(p=0.024, r=0.339)。【考察】腹腔鏡補助下S状結腸切除術においては、VFA高値すなわち内臓脂肪の多い症例では手術時間が長く、内臓脂肪量は手術難易度に影響していることが示された。手術難易度の予測因子としてVFA計測は有用であると考えられた。また、FatScanRを用いてVFAを計測することにより、事前に難易度を予測することは、腹腔鏡手術の導入期や若手のトレーニングにおいても有用であると考えられる。

O-6-2　腹腔鏡下結腸全摘術における合理的な切除法

[1]東京慈恵会医科大学外科
○河原秀次郎[1]、小林　徹也[1]、渡辺　一裕[1]、篠田知太朗[1]、小村　伸朗[1]、遠山　洋一[1]、小林　　進[1]、柏木　秀幸[1]、矢永　勝彦[1]

【緒言】結腸全摘術は右半結腸切除術、横行結腸切除術、左半結腸切除術、S状結腸切除術、の計4つの術式の集大成であり、それぞれの手術手技に関連性をもたせ、合理的に手術を進めることが肝要である。我々は腹腔鏡下結腸全摘術に関する新しい術式としてMesocolon Windows Method (MWM)を考案したのでその有用性について報告する。【術式】MWMとは、結腸を腹壁側に挙上し、内側より回盲部から上部直腸まで連続して血管系および腸間膜を処理する術式である。大きな体位変換なしに、一連の手技が遂行できる術式である。まず大網を切開して網嚢腔を解放する。回結腸動静脈の走行を確認して回結腸動静脈と右結腸の間にwindowを造設し、外側に剥離を進めることで右結腸が授動される。つぎに右結腸動静脈、中結腸動静脈を処理し、結腸間膜の処理を左側に進める。左結腸静脈を処理してIMVの左側結腸間膜にwindowを造設し、外側に剥離を進めると結腸脾彎曲部が内側より遊離される。つぎにいわゆる“内側アプローチ”でS状結腸を剥離受動し、下腸間膜動静脈を処理すると全結腸は腹腔内で完全に遊離した臓器になる。これらの一連の手術操作によって右半結腸切除術、横行結腸切除術、左半結腸切除術、S状結腸切除術が連続して行われる。【考察】大腸全摘術は潰瘍性大腸炎などに対して行われる術式で、最近では手術が腹腔鏡下に行われるようになってきたが、標準的な術式はまだ確立されていない。本術式は安全かつ合理的であるため標準術式として適切なものと考えられた。

O-6-3　胸部食道癌に対する鏡視下手術の現状と問題点

[1]大阪市立総合医療センター消化器外科
○竹村　雅至[1]、東野　正幸[1]、谷村　愼哉[1]、福長　洋介[1]、田中　芳憲[1]、藤原　有史[1]、松田　恭典[1]

食道癌手術に鏡視下手術が導入され、約１０年が経過した。食道癌に対する鏡視下手術は、低侵襲性・根治性・遠隔治療成績については研究段階であるとされているが、最近では多施設で導入され施行症例数も増加してきている。我々の施設でも1995年より食道癌手術に胸腔鏡下食道切除術を導入し、さらに1997年より腹腔鏡下胃管作成術を導入してきた。今回、これら食道癌に対する鏡視下手術の現状と問題点について報告する。胸腔鏡下食道切除術：本術式の適応は、導入当初より１）分離換気で麻酔の維持が可能な症例、２）高度の胸膜癒着のない症例３）壁深達度がT3までの症例、としている術前検査でT4症例は放射線化学療法（CRT）を選択するが、CRT後のサルベージ食道切除も鏡視下に行っている。導入当初は小開胸を併用していたが、現在では完全鏡視下に行っている。現在まで約300例の症例に行ってきたが、両側反回神経沿いを含む縦隔リンパ節郭清に関しては、通常の手術と同様に行っているが、縦隔展開の工夫と拡大視効果によってより詳細なリンパ節郭清も可能であると考えている。さらに、胸壁や呼吸筋の損傷の軽減に伴い呼吸機能の温存が可能であり術後のQOLの維持に貢献すると思われるが、術後早期の管理に関しては従来の術式と同じ管理が必要であり、本術式の導入によっても軽減されない。また、2003年以降は根治的CRT後のサルベージ食道切除術にも胸腔鏡下食道切除術を適応している。サルベージ食道切除術は現在のところリンパ節郭清範囲や食道切除の有無など施設ごとの術式の差異が大きい手術であるが、術後合併症の発症が高頻度であり手術侵襲の軽減が望ましい術式である。現在まで、20例の根治的CRT後の症例に本術式を行ってきた。術中の合併症はなく、縫合不全は30％と高率であるが、術後肺炎は12%であった。予後に関しては症例の集積が必要である。腹腔鏡下胃管作成術:我々は臍左側に7cmの横切開を置き、用手補助下に行っているが、上腹部の開腹既往や胃癌の合併の無い症例に適応している。現在まで、230例に行ってきた。胃管作成の手技は従来の術式とほぼ同様であるが、開腹手術より短時間で手術終了が可能である。（まとめ）食道癌は胃癌・大腸癌などの他の消化管癌に比べ症例数が少ない上に、手術可能な施設も限定されるため、症例の集積が難しい。しかも、胸腔鏡下食道切除術の手技習熟にはある程度の症例数が必要なため、導入から手技が安定するまでに期間を要することが普及の妨げとなっている。食道癌診断治療ガイドライン（2007年度版）では、『内視鏡下手術は拡大視効果により精度が高いリンパ節郭清が施行できるという報告があるが、従来の開胸切除・郭清術と比較した長期成績についてはランダム化比較試験の施行が必要であり、現時点においては結論は得られていない。』と記載され、食道癌治療における本術式の位置づけは定まっていないのが本術式の問題点であり、今後は、本術式の症例集積による、治療成績の評価と術式の確立が課題である。

O-6-4　UES弛緩不全に対する輪状咽頭筋切開術の効果

[1]大阪市立大学消化器外科
○岩崎　　洋[1]、大杉　治司[1]、李　　栄柱[1]、岸田　　哲[1]、福原研一朗[1]、西澤　　聡[1]、形部　　憲[1]

【はじめに】Upper Esophageal Sphincter（以下UES）は輪状咽頭筋により形成される括約機構であり、UES機能異常により嚥下困難をきたすことは知られている。UES機能異常に起因した嚥下障害に対し輪状咽頭筋切断術を行い良好な結果を得たので、機能評価と手術手技について述べる。【症例】症例は、症例1は88歳、女性。症例2は79歳、女性。主訴は2例とも進行する嚥下困難。食道造影で、咽頭食道移行部において背側より圧迫を認め、バリウムの通過障害がみられた。ともに内視鏡およびCTでは異常を認めなかった。【術前機能評価】食道内圧測定では、両症例とも嚥下時のUES不完全弛緩を認め、嚥下困難の原因は輪状咽頭筋の機能異常によるUES弛緩不全であると考えた。【手術】全身麻酔下に頸部を伸展させた甲状腺位とし、左胸鎖乳突筋前縁に沿って咽頭背側に達し、喉頭反転したうえで輪状咽頭筋を切離した。術後、嚥下困難は消失した。【術後機能評価】術前後にバリウムゼリー嚥下による頸部食道造影を行い、1.咽頭通過時間、2.嚥下時の舌骨挙上時間、3.UES開存時間、4.第5頸椎下縁レベルでの食道前後径の4項目について術前後で比較した。また症例1では、食道内圧測定を行い術前後での咽頭-食道部運動機能を評価した。咽頭通過時間、舌骨挙上時間、UES開存時間には差はみられなかったが、食道狭窄は著明に改善した。食道内圧測定では、術前にUES不完全弛緩を認めたが、術後には消失した。【結語】食道機能異常に起因した嚥下障害に対する外科治療の際には、食道運動機能評価が重要であり、UES弛緩不全に対する輪状咽頭筋切断術は機能評価の点でも有効であった。

O-6-5　食道穿孔症例の検討

[1]群馬大学病態総合外科学、
[2]埼玉医科大学総合医療センター消化管・一般外科
○猪瀬　崇徳[1]、加藤　広行[1]、酒井　　真[1]、佐野　彰彦[1]、
田中　成岳[1]、木村　　仁[1]、家田　敬輔[1]、宗田　　真[1]、
中島　政信[1]、深井　康幸[1]、宮崎　達也[2]、増田　典弘[1]、
萬田　緑平[1]、福地　　稔[1]、尾嶋　　仁[1]、桑野　博行[1]

【はじめに】食道穿孔の多くは医原性であるが、特発性食道破裂の診断は困難であり、急速に進行して重症化することが多い。我々の経験した食道穿孔症例7例について検討し、報告する。【症例】平均57.6歳。男性6例、女性1例。特発性食道破裂6例、食道異物による穿孔1例。穿孔部位は下部食道左壁6例、中部食道前壁1例。確定診断まで4時間～7日間。全例に手術を施行し、治癒退院(61±28日)。最近の2例を詳しく呈示する。【症例１】46歳男性。肉片が食道に詰まり嘔吐を繰り返した。強い背部痛のため救急搬送。内視鏡では胸部中部食道に肉片が陥入、内視鏡下に摘出不能だった。その後胸部CTで皮下気腫、縦隔気腫を認め、食餌停滞による嘔吐で発症した食道破裂と診断。発症4時間で、左開胸による穿孔部の一期的閉鎖およびT-チューブドレナージを施行した。縦隔内に膿汁の貯留を認め、穿孔部は気管分岐部より肛門側の食道前壁。術後38日目に退院した。【症例２】82歳男性。急性胃腸炎による嘔吐を繰り返すうち、左胸背部から上腹部にかけて疼痛が出現した。近医で食道破裂を疑われ、当院へ救急搬送。食道造影で下部食道より左胸腔へ造影剤の流出、およびCT上左胸水、縦隔気腫を認め、特発性食道破裂と診断し、発症10時間で左開胸による穿孔部閉鎖、T-チューブドレナージを施行した。左胸腔内は膿胸の状態で、穿孔部は胸部下部食道左壁に存在した。術後67日目に退院した。【考察】食道穿孔は早期の確実な診断と、適切な治療が重要である。外科的治療の果たす役割も大きいと考える。

O-7-1 消化性潰瘍以外でのヘリコバクターピロリ除菌治療の実態―アンケート調査より―

[1]松江赤十字病院総合診療科、[2]松江赤十字病院消化器内科、[3]社会保険滋賀病院健康管理センター
○井上 和彦[1]、東山 真[2]、藤澤 智雄[2]、千貫 大介[2]、中島 滋美[3]

2000年11月にヘリコバクターピロリ（Ｈｐ）除菌治療の保険適用が承認されたが、その対象疾患は未だ胃潰瘍・十二指腸潰瘍のみである。一般マスコミ報道もあり、消化性潰瘍症例以外においてもＨｐ除菌治療を希望する受診者は多い。本報告では除菌治療を行っている医師40名を対象にアンケート調査により対応の実態を調査した。アンケート調査の協力を得られた40名の医師の内訳は勤務医23名（消化器専門22名、その他の内科専門1名）、開業医17名（消化器専門16名、その他の内科専門1名）であった。消化性潰瘍以外の除菌を行っているものは36名（勤務医20名、開業医16名）（90%）と大部分を占め、患者の希望で行っているものが25名、積極的に行っているものが9名、その他が2名であった。その対象疾患（複数回答可）は内視鏡治療後が26名、MALTリンパ腫が24例、過形成性ポリープが16名、特発性血小板減少性紫斑病が15名などであり、萎縮性胃炎のみの症例に対して除菌を行っているものも17名認めた。その費用（複数回答可）については、勤務医では自由診療で患者負担が3名（15%）、病院費が2名（10%）、保険病名を拡大解釈が20名（100%）であり、開業医では自由診療で患者負担が6名（37.5%）、医院費が1名（6.3%）、保険病名を拡大解釈が8名（50%）であった。勤務医において保険病名を拡大解釈して診療している割合が高く、また、自由診療で患者負担としているものは開業医に比較的多かった。除菌治療保険適用疾患の拡大が望まれるが、現状では保険適用外治療のコンセンサスを得るように努めるべきと思われた。

O-7-2 当院における除菌治療の現状ー二次除菌治療を含めてー

[1]名古屋市立大学消化器・代謝内科学
○佐々木マコト[1]、神谷 武[1]、片岡 洋望[1]、小笠原尚高[1]、久保田英嗣[1]、和田 恒哉[1]、森 義徳[1]、志村 貴也[1]、溝下 勤[1]、水島 隆史[1]、平田 慶和[1]、岡本 泰幸[1]、城 卓志[1]

【背景】CAM耐性菌の増加に伴い（PPI＋AMPC＋CAM）三剤療法の除菌率が低下し，二次除菌を行う頻度が増えている．今回，当教室における除菌治療をretrospectiveに解析し，除菌治療ならびに二次除菌治療の現状につき検討した．【方法】1995年1月～2006年12月に当院にて除菌治療を受けた756名のうち，一次除菌を三剤療法（PPI＋AMPC＋CAM）にて行った538名を対象に経時的除菌率およびCAM耐性率を検討した．また，二次除菌法別の除菌率についても検討した．【結果】CAM一次耐性率は経時的に増加し，それに伴い一次除菌率は73%にまで低下した．PPI＋AMPC＋CAMによる二次除菌率は39%であった．このうち，ラベプラゾール（Rab）使用群の除菌率は高率であったが，他のPPIでは22%と定率であった．また，PPIの倍量投与による除菌率は67%であった．さらにRab＋AMPC＋MTZでは100%の二次除菌率がえられた．【結論】二次除菌には強力な酸分泌抑制とMTNの使用が重要であると考えられた．

O-7-3 *H. pylori* 除菌療法における酸分泌抑制の重要性

[1]浜松医科大学第一内科、
[2]浜松医科大学臨床研究管理センター
○山出美穂子[1]、杉本 光繁[1]、小平 知世[1]、西野 眞史[1]、伊熊 睦博[1]、古田 隆久[2]

【目的】HP除菌療法における除菌失敗の主な原因は、抗生剤の耐性菌の存在と不十分な酸分泌抑制があげられる。実際に、クラリスロマイシン(CAM)の耐性菌に感染し、PPIの薬物代謝酵素であるCYP2C19のhomEM群の場合の除菌率は7.1%にすぎない。そのため2次除菌治療の際には、抗生剤の感受性を考慮した薬物計画や、酸分泌抑制剤を増量した投薬法が選択される。我々は、2次除菌の際にPPIの4倍量投与にアモキシシリンを加えた2剤療法の有効性を報告してきており、このことは十分な酸分泌抑制が可能な場合には、CAM耐性菌に感染していても除菌が可能であることを示唆している。今回我々は、HP除菌率と除菌中の胃内pHとの関係を明らかにするために、除菌中の24時間胃内pHモニタリング試験を行い、除菌の成否における酸分泌抑制の重要性を調べることを目的とした。【方法】HP陽性の患者32例を対象に3剤療法にてHP除菌治療を行った。治療第6日目に24時間pHモニタリング試験を行い、除菌中の胃内pHを測定した。【結果】全体の除菌率は75.0%であった。除菌成功群の24時間胃内pHは6.4(5.0-7.6)であり、除菌失敗例は5.2(2.2-6.2)と成功群で有意に高いpHを示した(p=0.0131)。また、24時間胃内pH4以下の時間の割合も0.5%(0.0-31.6)、26.7%(6.0-72.2%)と有意に除菌成功群で胃酸の抑制効果を認めた(P=0.0017)。CAM耐性菌に感染し、除菌失敗に失敗した症例も、2次除菌としてPPI高用量投与を行うことにより胃内pHは上昇し、HP除菌は成功した。【総括】HP除菌率をあげるには十分な酸分泌の抑制が必要であり、CAM耐性菌保持者でも2剤療法でもHP除菌は可能と思われた。

O-7-4 *H. pylori* 除菌療法におけるclarithromycin耐性の影響—糞便CAM耐性*H. pylori* 検出法による検討—

[1]杏林大学第三内科、[2]東京医科大学内視鏡センター
○田中 昭文[1]、河合 隆[2]、徳永 健吾[1]、菅野 朝[1]、高橋 信一[1]

【目的】本邦において，*H. pylori* 除菌にはプロトンポンプ阻害剤(PPI)+アモキシシリン(AMPC)+クラリスロマイシン(CAM)を用いた3剤併用療法(PPI/AC)が広く用いられている．CAM耐性*H. pylori* は除菌失敗の主要な原因の一つである．我々は東京薬科大学が開発した糞便CAM耐性*H. pylori* 検出法を用いて，*H. pylori* 陽性症例にPPI/AC療法を行い，CAM耐性の除菌に及ぼす影響を検討した．【方法】対象は糞便，胃生検組織培養検査の両方より*H. pylori* が検出された65名である．すべての患者にPPI/AC療法を行った．除菌判定は培養，13C-尿素呼気試験，便中*H. pylori* 抗原測定法により行った．除菌前の糞便検体から抽出したDNAを用いて，*H. pylori* 23S rRNA遺伝子をnested-PCR法により増幅した．*H. pylori* 23S rRNA遺伝子の変異はPCR-RFLP法により検出した．また，胃生検組織から分離培養した*H. pylori* のCAMに対する最小発育阻止濃度(MIC)を測定した．糞便検体より検査した*H. pylori* 23S rRNAの変異と胃生検検体より検査したCAM感受性の比較を行った．【結果】65名において，除菌成功は54名(83.1%)，除菌不成功は11名(16.9%)であった．除菌不成功11名において，胃生検組織から分離培養によりCAM耐性は3名(27.3%)に認められるのみであったが，糞便検体より*H. pylori* 23S rRNA変異(A2142G or A2143G)は4名(36.3%)，CAM感受性*H. pylori* (wild type)とCAM耐性*H. pylori* (A2142G or A2143G)の混合型は3名(27.3%)に認められた．【結語】CAM耐性・感受性*H. pylori* の混合感染を含むCAM耐性*H. pylori* は，従来指摘されている以上に*H. pylori* 除菌失敗の原因として影響している可能性が示唆された．

O-8-1 自然経過が長期に観察できた鳥肌胃炎の5例

[1]呉共済病院消化器内科、[2]呉共済病院病理診断科
○平賀 裕子[1]、岡本 志郎[1]、島 秀行[1]、児玉 寛治[1]、山口 修司[1]、佐々木なおみ[2]

ピロリ菌感染胃炎の一つといわれる鳥肌胃炎は、若年者では胃癌のハイリスクであり、そのオッズ比は64.2という報告もある。有症状者や胃癌合併例には除菌治療をすることが多く、萎縮性胃炎のように自然経過を見た報告は少ない。今回、ドック受診者を中心に、自然経過が長期に追えている鳥肌胃炎の内視鏡像の変化について検討したので報告する。対象は、鳥肌胃炎granular type 4例、nodular type 1例で、平均観察期間11.7年（5.5～18年）、初回検査時年齢38.8歳（19～47歳）、女性3例、男性2例である。全例、4～18年後には萎縮が出現し萎縮境界が拡大していたが、胃角や体部小彎にリンパ濾胞と思われる小隆起の残存が見られた。うち1～2年単位で継時的に経過が追えた2例は、4年ないし10年、鳥肌胃炎の状態に大きな変化は見られなかった。

O-8-2 ヘリコバクターピロリ感染胃粘膜における線溶阻害因子の役割

[1]三重大学消化器肝臓内科、[2]同光学医療診療部、[3]同生体防御医学、[4]聖路加国際病院内科
○池田 歩[1]、井本 一郎[2]、ｶﾊﾞｻﾞ ｴｽﾃﾊﾞﾝ[3]、中村 美咲[1]、井上 宏之[1]、葛原 正樹[1]、二宮 克仁[1]、堀木 紀行[4]、竹井 謙之[1]

【目的】炎症と血液凝固は密接な関連があり、凝固系は消化管において粘膜の恒常性維持のみならず粘膜防御においても重要な役割を果たしている。我々は、*H.pylori* 感染時に、凝固系が活性化されていることを報告してきた。胃粘膜傷害時におけるmucoid cap形成は、重要な防御機構の一つであり、凝固系の活性化の最終段階で放出されるトロンビンはフィブリン沈着を亢進させることにより、mucoid cap形成に大きな役割を果たしている。我々は、胃粘膜にトロンビン受容体が存在し、胃粘膜の保護・修復に関わっていることを初めて明らかにした。一方、線溶阻害因子であるthrombin-activatable fibrinolysis inhibitor（TAFI）は凝固系の生理的な制御因子であるが、*H.pylori* 感染時におけるTAFIの役割は明らかでない。そこで、今回我々は *H.pylori* 感染時の胃粘膜内TAFI濃度を測定し、*H.pylori* 感染、胃粘膜萎縮、炎症度、活動性との関連につき検討した。【対象と方法】対象は、上部消化管内視鏡検査を施行した６５例で、４１例は*H.pylori* 陽性、１３例は*H.pylori* 陰性、１１例は除菌成功例である。胃体部大彎側と前庭部大彎側から生検を行い、*H.pylori* 感染の有無と炎症の程度を既報と同様に判定した。胃粘膜中のTAFI濃度はspecific enzyme-immunoassayにて測定した。【成績】胃粘膜中のTAFI濃度は、*H.pylori* 陽性例で、*H.pylori* 陰性例や除菌成功例に比べて有意に高かった。さらに、TAFI濃度は胃粘膜萎縮、炎症度、活動性と有意に相関した。【結論】以上の成績より、*H.pylori* 感染時に胃粘膜中のTAFI濃度が増加し、TAFIは胃粘膜傷害時に防御的に作用していることが示唆された。

O-8-3 幽門側胃切除術後の*H. pylori* 感染状況

[1]大阪市立大学消化器外科
○福原研一朗[1]、大杉 治司[1]、李 栄柱[1]、森村圭一朗[1]、岸田 哲[1]、西沢 聡[1]、岩崎 洋[1]、形部 憲[1]

【目的】術後残胃において，*H. pylori* 感染率が術前よりも低下することが知られているが，その原因・機序については明らかではない．そこで今回われわれは再建術式および十二指腸胃逆流と*H. pylori* 除菌との関連性について検討した．【対象】1999年5月から2001年9月までに当科で根治的幽門側胃亜全摘術を施行された胃癌患者62例を対象とした（Roux-Y法(RY)19例，BillrothI法（B1）26例，BillrothII法（B2）17例）．【方法】術2週間後にBilitec2000を用いて24時間残胃内におけるビリルビン濃度をモニタリングした．なお，吸光度0.15以上を胆汁逆流とし，観察時間に対する逆流時間の総和を％timeとした．術3ヵ月後に内視鏡検査を行い，術後の*H. pylori* (HP)感染を判定した．迅速ウレアーゼテストで陽性，あるいはH-E染色または抗*H. pylori* 抗体免疫組織染色で菌体を確認できた場合をHP感染陽性と判断した．【結果】再建術式別に術前HP感染率に差はなかったが，術後にはRY：68%，B1：50%，B2：29%と有意にB2で低くなった．また術前HP陽性であった37例においては，術後*H. pylori* 感染陽性例は24例，*H. pylori* 感染陰性（除菌）例は13例（35%）であった．この両群間の背景因子に差はなかった．胆汁逆流の％timeは，術後*H. pylori* 感染陽性例では33.8，感染陰性例では58.1で有意差を認めた(p=0.03)．【結語】術後*H. pylori* 感染陰性化例では陽性例に比べて，十二指腸胃逆流が多く認められ，十二指腸胃逆流が*H. pylori* 感染除菌の要因のひとつであると考えられた．

O-8-4 胃十二指腸疾患における胃内逆流胆汁酸

[1]日本医科大学多摩永山病院消化器科
○松久 威史[1]、津久井 拓[1]

【目的】胃十二指腸疾患における胃内逆流胆汁酸について検討した．【対象と方法】内視鏡検査時に胃液を採取した250例(男性197例，女性53例)，21～86歳(平均50.6歳)を対象とした．疾患の内訳は対照群88例，胃潰瘍98例，十二指腸潰瘍56例，表層性胃炎(櫛状発赤)8例である．胆汁酸の測定はHPLC法により行った．幽門形態は幽門輪形態と蠕動運動に分け，各々幽門輪閉鎖(P1型)，開閉(P2型)，軽度開大(P3型)，高度開大(P4型)，および蠕動運動亢進(a)，正常(b)，微弱(c)に分類した．【成績】対照群，胃潰瘍，十二指腸潰瘍における胆汁酸濃度と年齢の間に相関は認められなかった．年齢，性別をマッチさせたこれらの胆汁酸濃度(それぞれ134.34nmol/ml，403.62nmol/ml，208.34nmol/ml，各々N=37)は，対照群に比し胃潰瘍で高かった(P=0.0102)．また，表層性胃炎の胆汁酸濃度は最も高値であった(439.78nmol/ml)．胃潰瘍の時相，部位別相違はなく，喫煙,飲酒との関連もみられなかった．*Helicobacter pylori(H. pylori)* 陰性例に比し陽性例において胆汁酸濃度が高い傾向にあったが，有意差は得られなかった(各々204.32, 350.71nmol/ml)．*H. pylori* 陽性例の慢性炎症，活動性スコアは胆汁酸濃度の高い群で軽かった．年齢，性別をマッチさせたP1,2型の胆汁酸濃度(N=94，196.62nmol/ml)に比しP3,4型のそれ(344.63nmol/ml)(P=0.0264)，a,bの胆汁酸濃度(N=85，184.29nmol/ml)に比しcのそれ(309.22nmol/ml)(P=0.0290)が高かった．腹部愁訴のない例に比しある例で胆汁酸濃度の高い傾向にあったが有意差は認めなかった．【結論】胃内逆流胆汁酸は胃潰瘍，表層性胃炎で高く，P1,2型に比しP3,4型，a,bに比しcにおいて高値を示した．

一般演題　NSAID胃粘膜障害

O-9-1　低容量アスピリンによる消化性潰瘍に関する検討

[1]脳神経疾患研究所付属総合南東北病院、
[2]虎の門病院消化器内科
○河野孝一朗[1,2]、飯塚　敏郎[2]、菊池　大輔[2]、矢作　直久[2]

背景）低用量アスピリン製剤(L-Asp)はその抗血小板作用を有するため、他のNSAIDと異なり、動脈血栓性疾患の予防目的で使用されている。またL-Asp服用患者数は増加傾向にあり、それに伴う消化性潰瘍が重大な問題となっている。対象と方法）2003年12月1日から2005年12月31日までの25ヶ月間に上部消化管内視鏡検査を受けた30850例を対象とし、L-Asp常用群(A群)と非常用群(NA群)の2群に分け、消化性潰瘍、出血性潰瘍の発生頻度を比較検討した。（L-Aspの定義を1日100mg以下とした）結果）A群は1215例で対象全体の3.9%を占め、その内訳は男性897名(73.8%)、女性318名(26.2%)。年齢は69.5±9.8歳(28-93歳)であった。消化性潰瘍ではA群7.7%(94/1215)、NA群2.4%(725/28915)で、L-Asp常用による消化性潰瘍のオッズ比は3.2(95%信頼区間2.61-4.08)であった。出血性潰瘍ではA群1.8%(22/1215)、NA群0.3%(66/28915)であり、L-Asp常用による出血性潰瘍のオッズ比は8.1(95%信頼区間4.96-13.1)であった。消化性潰瘍(A群94例、NA群725例)のうち出血性潰瘍だったのは、A群23%(22/94)、NA群9%(66/725)であった(p＜0.001)。結語）L-Aspは消化性潰瘍、出血性潰瘍の危険因子であった。L-Aspによる消化性潰瘍は出血を呈する頻度が高いことが示された。

O-9-2　胃薬内服中に発症したNSAID起因性出血性胃潰瘍の臨床的特徴に関する検討

[1]広島市立安佐市民病院内科、
[2]広島市立安佐市民病院内視鏡科
○中山　奈那[1]、永田　信二[2]、本田　洋士[1]、斧山美恵子[1]、川瀬　理恵[1]、木村　茂[1]、辻　恵二[1]、大越　裕章[2]、日高　徹[1]

【目的】非ステロイド性消炎鎮痛剤 (NSAID)は広く用いられているが，主な副作用として潰瘍の発生が問題となっている。今回，胃薬内服中に発症したNSAID起因性出血性胃潰瘍の臨床的特徴について検討する。【対象と方法】対象は2003年1月から2007年4月までにNSAID内服中に緊急上部内視鏡検査を施行した出血性胃潰瘍69例で，そのうち胃薬内服例は40例 (以下M群)，非内服例は29例 (以下非M群)である。胃薬の内訳はPPI内服群2例 (以下P群)，H2-blocker内服群18例 (以下H群)，粘膜防御剤内服群20例 (以下D群)。M群，非M群別に臨床病理学的事項と比較検討した。さらに胃潰瘍診療ガイドラインとScheiman JM,Drugs 2006に記載された相対危険度を点数化しスコアリングした (潰瘍出血の既往: 13.5点，複数のNSAID: 9.0点，高容量NSAID: 7.0点，抗凝固療法: 6.4点，潰瘍の既往: 6.1点，高齢: 5.6点，HP感染: 3.5点，ステロイド: 2.2点で 53.3点満点)。【結果】M群と非M群の間で臨床病理学的事項に差は認めなかった。危険因子に関するスコアはM群10.7±6.5 (P群23.4±16.6,H群11.3±5.8，D群9.1±4.8)，非M群9.8±5.8であった。貧血(Hb＜8g/dl)を認めた33例のスコアは，P群2例23.4±16.5，H群9例12.8±7.0，D群10例7.8±5.8，非M群12例9.6±4.4，輸血施行36例のスコアは，P群1例35.1，H群12例12.4±6.3，D群8例9.3±7.4，非M群15例9.4±4.1でありP群，H群はハイスコアの傾向を認めた。【結語】胃薬内服の有無別では臨床的特徴に差を認めなかったが，PPI，H2-blocker内服中に発症した出血性胃潰瘍はスコアが高い傾向にあった。

O-9-3　健常ボランティアに対する低用量アスピリンによる胃粘膜障害と胃内pHの検討

[1]浜松医科大学第一内科、
[2]浜松医科大学臨床研究管理センター
○西野　眞史[1]、杉本　光繁[1]、山出美穂子[1]、小平　知世[1]、伊熊　睦博[1]、菱田　明[1]、古田　隆久[2]

【目的】近年、高齢化社会を迎える中で低用量アスピリン（以下L-Ａｓｐ）を含めたNSAIDsの定期内服者は確実に増加し、NSAIDsに内服に起因した消化性潰瘍の発生率が増加することが予想され、その適切な治療法を早急に開発することが必要と考えられている。今回われわれは*H. pylori*陰性健常ボランティアに対するL-Asp短期投与による胃粘膜障害やプロトンポンプインヒビター（以下PPI）による予防効果と胃内pHの関係を検討した。【方法】*H. pylori*陰性の健常ボランティア15名を対象とした。コントロールとPPI内服、L-Asp内服、L-Ａｓｐ・PPI併用内服を行い、内服7日目に上部内視鏡検査と24時間胃内pHモニタリングで評価した。内視鏡所見の評価にはmodified LANZA score（以下MLS）を用いた。【成績】MLSはコントロールで中央値0（0-2）、PPI内服で中央値0（0-3）、L-Asp内服で中央値1（0-4）、L-Asp・PPI併用内服では中央値0（0-2）であった。コントロールとの比較でL-Asp内服のMLSは有意に上昇し、L-Asp内服との比較でL-Asp・PPI併用内服のMLSは有意に低下を認めた。L-Asp内服やL-Asp・PPI併用内服の平均胃内pHとLANZA scoreと検討では有意な相関関係は認められなかったが、L-Asp・PPI併用内服でMLS 0-1の群とMLS 2の群では胃内pHの平均が5.56と3.96と、MLS 2の群で胃内pHの低下を認めた。【結語】短期間のL-Asp内服での胃粘膜障害に対してもPPIが有効であった。L-Asp・PPI併用内服ではMLSが高い群で胃内pHが低かった。

O-9-4　アスピリン代謝酵素の遺伝子多型とアスピリンによる上部消化管潰瘍病変との関連性に関する検討

[1]川崎医科大学食道・胃腸内科、
[2]川崎医科大学内視鏡超音波センター、
[3]心臓病センター榊原病院消化器科
○高見　真喜[1]、塩谷　昭子[1]、山中　義之[1]、藤田　穣[1]、垂水　研一[1]、鎌田　智有[1]、眞部　紀明[2]、楠　裕明[2]、畠　二郎[2]、春間　賢[1]、榊原　敬[3]

目的：近年、心血管疾患に対する低用量アスピリンの普及により、アスピリンによる消化管粘膜病変が注目され、*H. pylori*感染症や他の抗凝固薬との併用により消化管出血の危険性が高くなることが指摘されている。COX 1およびアスピリン代謝に関与するUDP-glucuronosyl transferase 1A6(UGT1A6)とcytochrome p450 2C9(CYP2C9)の遺伝子多型と消化管粘膜傷害との関連性を検討した。方法：低用量アスピリンを処方されている心血管疾患症例で上部内視鏡検査を予定している患者を対象とした。早朝空腹時、約5mlの静脈血を採取し、*H. pylori*抗体を測定し、全血よりDNAを抽出し遺伝子多型はPCR-RFLP法により検出した。結果：対象は低用量アスピリン内服126例(男性77例、女性37例、年齢47～90歳、平均年齢71歳)、上部消化管潰瘍21例、出血9例。COX 1は全例、CYP2C9は5例を除き野生型で、UGT1A6は61%が野生型、39%が変異型であった。出血および潰瘍病変の発生率は酸分泌抑制薬併用群で有意に低率であった。酸分泌抑制薬が予防投与されていない出血例6例は、全例、70歳以上の高齢者で、他の抗凝固薬が併用され、UGT1A6は野生型であった。結論：遺伝子多型と潰瘍病変の発生率に関連性を認めなかったが、UGT1A6変異型で低用量アスピリンによる上部消化管出血のリスクが低くなる傾向を認めた。

O-10-1　マウス酢酸潰瘍モデルにおける一酸化炭素による治癒効果の検討

[1]京都府立医科大学免疫内科、
[2]京都府立医科大学生体機能分析医学、
[3]京都府立医科大学生体安全医学
○鈴木　隆裕[1]、内藤　裕二[2]、高木　智久[3]、内山　和彦[1]、水島かつら[1]、半田　　修[3]、古倉　　聡[3]、市川　　寛[1]、吉川　敏一[1]

【目的】我々は、消化管粘膜炎症において、Heme oxygenase(HO)が抗炎症的・粘膜保護的に作用していることを報告してきた。さらに、我々はHOから生成される一酸化炭素(Carbon monoxide:CO)の抗炎症効果に着目し、化学窒息性ガスであるCOガスを低濃度投与することで消化管炎症病態を改善することを見いだした。今回、COガス溶解液を自作し、マウス酢酸胃潰瘍モデルを用いて潰瘍治癒促進効果を検討した。【方法】7週齢雄性マウスC57BL/6を用い、胃前壁漿膜側に40%酢酸を30sec接触させることにより胃潰瘍モデルを作成した。CO溶解液は50%COガスを生理食塩水5mlにバブリングすることにより作製した。術後3日後よりCO溶解液を1日2回0.2ml投与し、Control群には蒸留水を1日2回投与した。7日後に潰瘍面積を測定し、さらに組織学的炎症細胞浸潤および線維化を検討した。同時に、胃粘膜mRNAを抽出し、Real time-PCRによる各種炎症関連遺伝子、増殖因子発現を検討した。さらに、マウス正常胃粘膜上皮細胞株IMSTを用いてWound healing assayを行い、CO溶解液によるwound healingへの影響を評価した。【結果】術後7日目の潰瘍面積はControl群と比較して有意にCO溶解液投与群で改善を認めた。組織学的評価では、CO溶解液投与で、線維化を亢進させ、α-SMA陽性細胞数を有意に増加させた。また、線維化に関する増殖因子であるTGF-β mRNAはCO溶解液投与で有意に発現の亢進を認めた。Wound healing assayではCO溶解液の刺激は有意にwound healingを亢進させた。【まとめ】CO溶解液の投与は有意にマウス酢酸潰瘍の治癒を促進し、その機序として線維化の亢進と胃粘膜上皮細胞のrestitutionの促進があるものと考えられた。

O-10-2　ワサビおよびカラシの各種胃障害モデルに対する作用

[1]京都薬科大学薬物治療学教室
○泉　奈保子[1]、林　　周作[1]、天ヶ瀬紀久子[1]、竹内　孝治[1]

【【目的】ワサビやカラシは、血流上昇作用や食欲増進作用を有する食品であるが、過剰摂取により胃酸過多や腸カタルを生じることが知られている。本研究では、ワサビ、カラシとその共通の辛味成分であるアリルイソチオシアネート(AITC)の各種胃障害モデルに対する影響について検討した。
【方法】24時間絶食した雄性SD系ラットに、塩酸-エタノールを経口投与、あるいはインドメタシン30mg/kgを皮下投与し、それぞれ1時間後、4時間後に胃体部に発生した潰瘍面積を評価した。ワサビ、カラシ、AITCは、塩酸-エタノールもしくはインドメタシンの30分前に投与した。知覚神経麻痺動物は、カプサイシン100kg/kgを3日間に分けて皮下投与することにより作製した。
【結果】塩酸-エタノールの投与およびインドメタシンの投与は、胃体部に出血性の損傷を惹起した。ワサビ、カラシ、AITCの前処置は、塩酸-エタノールにより惹起される胃体部の損傷を、用量依存的に抑制したが、インドメタシンにより惹起される胃体部の損傷面積を、用量依存的かつ有意に増大させた。また、ワサビ、カラシ、AITCの塩酸-エタノール誘起胃損傷に対する保護作用は、知覚神経麻痺動物においても認められた。ワサビ、カラシ、AITCは胃酸分泌には有意な影響を及ぼさなかったが、ペプシン分泌は有意に増加させた。
【結論】ワサビ、カラシ、AITCは塩酸-エタノール誘起胃損傷の発生を抑制する一方で、インドメタシン誘起胃損傷の発生の増悪作用を有することが判明した。このようなワサビやカラシによる有害作用は一部ペプシン分泌の上昇を介しているものと推察される。

O-10-3　TS-1とシスプラチン(CDDP)併用によるラット消化管粘膜傷害に対するヒスタミンH2受容体拮抗剤ラフチジンの作用

[1]大鵬薬品工業株式会社育薬研究所、
[2]大鵬薬品工業株式会社安全性研究所
○中野　素子[1]、味岡　廣房[1]、斉藤　　等[1]、糠塚　　守[1]、
鈴木　　智[2]、桐本　　吏[1]、木庭　　守[1]

【目的】消化管粘膜傷害は抗癌剤治療時に問題となる副作用であり，5-FU系抗癌剤による治療にはプロトンポンプ阻害剤やヒスタミンH2受容体拮抗剤による予防が推奨されている．TS-1/CDDPにより強制的にラット消化管粘膜傷害を惹起させ，それに対するラフチジン及び類薬のファモチジン，シメチジンの作用を比較した．
【方法】1)TS-1/CDDP誘発消化管傷害:雄性Crl:CD(SD)ラットにCDDP(6mg/kg)を1回静脈内投与し，TS-1(20mg/kg)は同日より5日間，2日間休薬，3日間経口投与し，薬剤はTS-1と同時投与した．8日目，胃粘膜傷害面積を測定し，HE染色にて胃，小腸の組織学的所見を観察した．2)抗腫瘍効果:雄性Donryuラットに吉田肉腫を移植した翌日，CDDP(6mg/kg)を1回静脈内投与し，TS-1(30mg/kg)を同日より7日間経口投与し，薬剤はTS-1投与30分前投与した．8日目，腫瘍重量，胃粘膜傷害面積を測定した．3)細胞増殖阻害効果:ヒト由来癌細胞株播種翌日，薬剤添加し，4日目に生細胞数を推定した．
【結果】TS-1/CDDPにより，著しい体重減少及び胃体部での出血性胃粘膜傷害が認められ，ラフチジンは胃粘膜傷害を抑制したが，他剤では認められなかった．TS-1/CDDPにより，胃では胃体部粘膜，粘膜下層で出血等が認められ，ラフチジンで軽減傾向が認められた．吉田肉腫移植ラットでのTS-1/CDDPの抗腫瘍効果及びヒト由来癌細胞株での5-FUの細胞増殖抑制効果に対し，ラフチジンは影響を及ぼさなかった．
【考察】ラフチジンは他剤とは異なりTS-1/CDDPにより強制的に惹起された胃粘膜傷害に対し，抗癌作用を減弱することなく，改善することが明らかになり，抗癌剤治療時における消化管傷害の軽減に対し有効であることが示された．

O-10-4　出血性消化性潰瘍における亜硝酸剤の予防効果

[1]浜松医科大学第一内科、
[2]浜松医科大学臨床研究管理センター
○小平　知世[1]、杉本　光繁[1]、山出美穂子[1]、西野　眞史[1]、
伊熊　睦博[1]、菱田　　明[1]、古田　隆久[2]

【目的】虚血性心疾患や脳動脈硬化性疾患の増加に伴い低用量アスピリンの使用頻度が増し、低用量アスピリン起因性潰瘍が問題となってきている。近年、NO遊離型NSAIDsの開発やラットモデルでの亜硝酸剤併用による消化性潰瘍の予防効果が報告されてきている。今回我々は、当院における出血性アスピリン潰瘍に占める亜硝酸剤併用者の割合について検討した。【方法】2000年から2007年7月までに，当院にて吐下血を主訴に緊急内視鏡を施行し入院となった出血性胃十二指腸潰瘍患者131例のうち、低用量アスピリン/バイアスピリン内服患者29例において、亜硝酸剤の内服の有無を検討した。対象として、同時期での当院の低用量アスピリン/バイアスピリン内服患者の亜硝酸剤の内服歴を検討した。【成績】低用量のアスピリン/バイアスピリンを内服している患者2554例のうち、亜硝酸剤併用者は855例(33.5%)、非併用者は1699例(66.5%)であった。一方、低用量アスピリン/バイアスピリンによる出血性潰瘍患者29例うち、亜硝酸剤併用者は3例(10.3%)であり、非内服者は26例(89.7%)であり、出血性アスピリン潰瘍における亜硝酸剤併用患者の割合は、有意に低かった(P＜0.005)。【結語】亜硝酸剤の併用は、アスピリン潰瘍に対して予防的に働く可能性が示唆された。

O-10-5　選択的セロトニン受容体拮抗剤服用者における上部消化管粘膜傷害について

[1]帝京大学内科
○山本　貴嗣[1]、石井　太郎[1]、久山　　泰[1]

【背景】抗うつ薬である選択的セロトニン受容体拮抗剤（SSRI）は、従来の抗うつ薬と比較して副作用が少なく、我が国でも頻用されている。最近の海外における研究では、SSRIが消化管出血のリスクを高めることが報告されているが、我が国における検討はなく現状は明らかでない。今回我々は、SSRI服用中に上部消化管内視鏡（内視鏡）を行った症例について所見を調査し、その粘膜傷害について検討した。【方法】対象は2006年6月から2007年5月の間に当科にて内視鏡を行った45症例とした。上部消化管手術の既往歴がある症例は除外した。内視鏡所見は記録フィルムを熟練者が再確認し、上部消化管における粘膜傷害の有無を評価した。【結果】対象中GERDを6例（13.3%）に、胃十二指腸粘膜傷害を13例（28.8%、胃潰瘍1例を含む）に認めた。胃潰瘍症例は、内視鏡観察時には出血を認めなかったが、タール便と貧血があり潰瘍からの出血が強く疑われた。【考察】海外における臨床研究の結果より、SSRIは消化管出血の有意なリスクとされており、その機序として血小板凝集抑制作用が考えられている。以前の我々の検討では、人間ドック受診者における胃十二指腸粘膜傷害の存在率は16%程度であり、SSRI服用者において粘膜傷害はより高頻度に認められた。今後更に対象者数を増やして検討していく予定である。

O-11-1　胃粘膜上皮細胞のTFF1発現に対するcAMP/Protain kinase A経路の影響

[1]獨協医科大学消化器内科、
[2]獨協医科大学消化器研究室
○鈴木　真琴[1]、島田　忠人[1]、小池　健郎[2]、内園まり子[1]、田部井恭子[2]、田嶋　章人[1]、山形　道子[1]、平石　秀幸[1]

《目的》Trefoil factor family(TFF)は消化管粘膜防御において重要なペプチドであるが、胃粘膜で高レベルに発現しているTFF1(ps2)の作用機序については不明な部分が多い。今回我々は胃粘膜上皮のTFF1の発現に対するcAMP/PKA経路の影響を検討した。《方法》ヒト胃癌細胞株MKN45およびラット正常胃粘膜上皮由来のRGM-1を用いた。定量的RT-PCRにより内因性TFF1mRNAの発現を測定し、ヒトTFF1遺伝子のプロモーター領域（−953〜+34）をpGL3-basicベクターに組み込んだレポーター遺伝子を用いてTFF1プロモーター活性を評価した。《結果》Forskolin, DbcAMP刺激によりMKN45細胞では内因性TFF1mRNA発現及びTFF1プロモーター活性は増強し、段階的TFF1プロモーター領域を失活させたレポーターを作製し検討するとTFF1遺伝子プロモーター上でcAMP/PKA経路の活性化に対する応答領域は-456から-327にマップされた。MKN45細胞において、消化管防御機構を有するPGE2の受容体のうちGsにリンクするEP2とEP4の発現が認められ,PGE2によりTFF1の発現レベルが上昇することも確認された。Forskolin, PGE2によるTFF 1 発現の増強はRGM- 1でも同様に確認された。《結論》以上の結果より、cAMP/PKA経路は胃粘膜上皮細胞においてTFF1の発現調節機構に関与し、PGE2はcAMP/PKA経路を介してTFF1発現を増強していると考えられた。

O-11-2　胃アルカリ分泌および粘膜血流に対するH2Sの影響

[1]京都薬科大学薬物治療学教室
○伊勢　文孝[1]、粟飯原永太郎[1]、大橋　由美[1]、竹内　孝治[1]

【背景】アルカリ分泌は胃および十二指腸の粘膜保護における重要な因子として知られている。近年、硫化水素(H2S)が生体内で神経伝達物質として様々な生理反応に関連していることが報告されており、さらに消化管においても粘膜保護作用を示すなど、H2Sが消化管における粘膜恒常性の維持に一役を担っていることが示唆されている。しかしながら、その詳細な作用機序については不明な点が多い。本研究では胃および十二指腸アルカリ分泌に対するH2Sの影響について種々のメディエーターの関与を含めて検討した。
【方法】雄性SD系ラットを18時間絶食後、ウレタン麻酔下に使用した。アルカリ分泌は胃をex-vivoチェンバーに装着または十二指腸ループを作成した条件下にpH-stat法により測定した。H2Sはチェンバー内もしくは十二指腸ループ内に5分間適用した。
【結果】H2Sは用量依存的に胃および十二指腸アルカリ分泌を増大させた。この反応はインドメタシン､L-NAME （非選択的NOS阻害剤）の前処置および知覚神経麻痺動物において有意に抑制された。H2Sは粘膜プロスタグランジン(PG)E2含量には影響を与えなかったが、管腔内NOx遊離量を有意に増大させた。粘膜酸性化誘起アルカリ分泌に対して、H2S合成酵素阻害薬は胃において影響を与えなかったが、十二指腸において有意な抑制効果を示した。
【結論】外因性H2Sは胃および十二指腸アルカリ分泌を刺激し、この過程にはPG、NO、知覚神経が関与していることが示唆された。さらに、十二指腸アルカリ分泌調節においては内因性H2Sが関与していることが示唆された。

O-11-3　各種ムスカリン受容体遺伝子欠損マウスを用いた胃ペプシン分泌機構の解析

[1]京都薬科大学薬物治療学教室、
[2]ダートマウスメディカルスクール、
[3]同志社女子大学薬理学教室
○高橋　伸明[1]、遠藤　拓也[1]、天ヶ瀬紀久子[1]、松井　　稔[2]、
岡部　　進[3]、竹内　孝治[1]

【目的】ムスカリン受容体は現在までに5種類のサブタイプ（M1～M5）が同定されており、胃ペプシン分泌についてはM1およびM3受容体が重要であることが報告されている。しかし、この機序はムスカリン受容体拮抗薬を用いた検討からの知見であり、ムスカリン受容体拮抗薬の選択性が不十分であることを考慮すると、胃ペプシン分泌におけるムスカリン受容体サブタイプについては必ずしも明らかではない。そこで、各種ムスカリン受容体遺伝子欠損マウスを用い、胃ペプシン分泌に関与するムスカリン受容体サブタイプについて検討を行った。
【方法】動物は12-20週齢のM1-M5受容体欠損(KO)マウスおよび野生型(WT)マウスを使用した。胃液はウレタン麻酔下に急性フィストラ法により回収し、胃液中のペプシン含量はAnson & Mirskyらの変法を用いて測定した。
【結果】カルバコールは野生型マウスにおいて、胃ペプシン分泌を促進させ、この反応はアトロピンの前投与により完全に抑制された。このカルバコールに対するペプシン分泌促進反応はM1KOマウス、M2KOマウス、M5KOマウスで同様に認められたが、M3KOマウス、M4KOマウスでは有意な減少が認められた。特にM4KOマウスでは、カルバコールによるペプシン分泌促進反応がほぼ完全に消失していた。またM4KOマウスにソマトスタチン受容体アンタゴニストを前処置することによってカルバコールによるペプシン分泌促進反応が認められた。
【結論】カルバコール刺激ペプシン分泌は主にM4受容体、一部M3受容体を介しており、M1、M2、M5受容体の影響は小さいことが示唆された。またM4受容体を介したカルバコール刺激ペプシン分泌にはソマトスタチンが関与していることが示唆された。

O-11-4　抗癌剤5-フルオロウラシル誘起胃損傷治癒遅延に対するヒスタミンH2受容体拮抗薬ラフチジンの効果

[1]京都薬科大学薬物治療学教室
○村嶋祐己子[1]、小谷　　透[1]、天ヶ瀬紀久子[1]、加藤　伸一[1]、
竹内　孝治[1]

【目的】本研究では、5-フルオロウラシル (5-FU) による胃損傷治癒の遅延に対するヒスタミンH2受容体拮抗薬であるラフチジンの効果について、シメチジンと比較検討した。
【方法】18時間絶食した雄性SD系ラットに0.6 M塩酸を経口投与することにより胃損傷を惹起した。5-FUは0.6 M塩酸投与1および24時間後に静脈内投与した。ラフチジン、シメチジンおよびカプサイシンは5-FU投与直後に経口投与した。胃粘膜血流 (GMBF) はレーザードップラー法により測定した。
【結果】0.6 M塩酸の投与は胃粘膜に出血性の損傷を惹起した。この胃粘膜損傷は、1時間後にピークとなり、以後、経時的に治癒した。5-FUの処置は0.6 M塩酸誘起胃粘膜損傷の治癒を有意に遅延させた。ラフチジンの処置は用量依存的に5-FUによる胃損傷治癒遅延を抑制したが、この作用は知覚神経麻痺により消失した。一方、シメチジンは、5-FUによる胃損傷の治癒遅延に有意な抑制を示さなかった。カプサイシンは5-FUによる胃損傷治癒遅延を抑制した。正常ラットの胃粘膜において、50 mM塩酸の適用はGMBFに何ら影響を及ぼさなかった。0.6 M塩酸処置群における50 mM塩酸の適用は著名なGMBFの増大を誘起したが、5-FU処置群では、このGMBFの増大は有意に減弱していた。ラフチジンの投与は5-FU処置によるGMBF反応の減弱を有意に抑制した。
【結論】5-FUの投与は胃損傷の治癒遅延を誘起することが判明した。ラフチジンはカプサイシン感受性知覚神経を介して5-FUによる胃損傷治癒遅延を抑制することが示唆された。

O-11-5　蛍光偏光解消法によるNSAIDs起因性胃粘膜傷害の捕捉

[1]筑波大学消化器内科
○金子　　剛[1]、松井　裕史[1]、中原　　朗[1]、兵頭一之介[1]

【目的】光による生体観察技術は、侵襲性の低さと鋭敏さから医学生物学の分野で幅広く用いられている。我々は消化管病変を鋭敏かつ客観的に診断するため、組織細胞傷害と自家蛍光量との関係を検討してきた。この結果胃粘膜の傷害を自家蛍光測定によって検出できることを明らかにした。しかし自家蛍光は経内視鏡的に認識可能であった。自家蛍光診断は臨床応用に潜在的な可能性を持っているが、自家蛍光強度は微弱で定量性に乏しく、不安定な測定法であった。今回我々は、低侵襲で鋭敏な客観的定量測定技術を確立するために、蛍光偏光解消度の測定が胃粘膜細胞傷害を反映する因子かどうかを検討した。【方法】RGM-1を用いて、インドメタシン（IND）起因性細胞傷害モデルを作成、それらの膜の流動性変化を蛍光プローブDAFを用い測定した。同時に膜の脂質過酸化を蛍光プローブであるDPPPを用いて測定した。【成績】IND処理によってRGM-1の膜流動性が用量依存的に増加することを蛍光偏光解消法によって捕捉しえた。同薬剤投与によって膜脂質過酸化が用量依存的に増加すること、水溶性アゾ重合開始剤が膜流動性を用量依存性に増加することから、この流動性の増加は脂質過酸化によって惹起されると結論した。一方、PGの投与は膜流動性を用量依存性に増加することから、INDによるCOX阻害作用は膜流動性の増加に直接関与しないと結論した。【結論】INDはRGM-1細胞膜の流動性を増加する。この現象は細胞脂質過酸化に由来する。蛍光偏光解消法は生きたままの細胞膜上の病態生理学的変化を侵襲なく測定可能である。

O-12-1　幽門保存胃切除術後の有用性に関する検討

[1]広島大学原医研腫瘍外科
○田邊　和照[1]、浜井　洋一[1]、水入　寛純[1]、恵美　　学[1]、檜原　　淳[1]、岡田　守人[1]

[目的]幽門保存胃切除術(PPG)と幽門側胃切除術(DG)の各術式における術後愁訴，栄養状態、残胃排出能を中期的に比較しその有用性を検討した．[対象と方法]2003年1月以降の早期胃癌症例のうち同意の得られたPPG施行15例とDG施行20例を対象とした。術後愁訴はアンケート調査を行った。13C呼気試験は固形食を摂取後15分毎に呼気を採取し呼気中13CO2濃度を測定し、最大量排出時間(Tlag),50%排出時間(T1/2),Gastric emptying coefficient(GEC)の比較を行った。超音波法は胃排出能、運動能,十二指腸胃逆流を測定し健常人(334人)と比較した。[結果]アンケート結果からはPPG群では胸焼けが少ない反面、術後早期に腹満感が継続する傾向があった。術後の食事摂取量や各栄養指標に有意差を認めなかったが、PPG群では術後1年以上で体重増加を認める傾向にあった。13C呼気試験ではPPG群で排出の遅延を認めた。超音波法ではPPGにおける胃運動能は経時的に改善し3ヶ月以降では健常人と同等であった。[結語]PPGは幽門機能の温存により食物の緩やかな排出が行われ、ダンピング症状の防止に有用で、中期的には体重減少の抑制も得られ有用な術式と考えられるが逆に術後早期の排出遅延を認める症例もあるので注意が必要である。

O-12-2　上部早期胃癌における至適郭清範囲の検討

[1]福井大学第一外科
○廣野　靖夫[1]、永野　秀樹[1]、西尾　慶子[1]、藤本　大裕[1]、小練　研司[1]、本多　　桂[1]、村上　　真[1]、五井　孝憲[1]、前田　浩幸[1]、飯田　　敦[1]、片山　寛次[1]、山口　明夫[1]

【目的】現行のガイドラインでは位置づけが曖昧な上部早期胃癌のリンパ節至適郭清範囲について，当科の該当症例の病理結果とセンチネルリンパ節生検のデータをもとに検討する．特に脾動脈幹リンパ節の位置づけに注目した．【方法】1989年10月から2006年12月の当科で治癒切除を施行されたU領域に限局する早期胃癌症例39例及び当科の色素法によるセンチネルリンパ節生検施行症例のうち該当する15症例について，リンパ流およびセンチネルリンパ節の局在を検討した．【結果】4例（10%）にリンパ節転移を認めた．m癌9例には分化度，腫瘍径を問わず，リンパ節転移を認めなかった．ｓｍ１癌13例のうち2例(15.4%)に転移あり．すべて1群リンパ節であった．ｓｍ２癌17例のうち2例(11.8%)に転移あり．このうち1例には2群リンパ節(No.7及び11p)に転移を認めた．今回の検討にはNo.8aへの転移は認められなかった．また，センチネルリンパ節生検の成績ではすべての症例で左胃動脈方向へのリンパ流を認め,うち2例(13.3%)に後胃動脈方向へのリンパ流があり，1例(6.7%)にはNo.11pにセンチネルリンパ節も認めた．それに対してNo.8a方向へのリンパ流及びセンチネルリンパ節の存在を認めなかった．【結語】上部早期胃癌においてm癌に対してはリンパ節転移を認めず，本来は郭清の必要なし．ｓｍ癌についてはリンパ節転移の頻度が比較的高く，D1+αあるいはβの重点的郭清が必要である．この際，従来のNo.8aよりNo.11pの重視が必要ではないかと考えられた．

O-12-3　胃癌内視鏡治療例における多発癌の特徴―胃癌手術例との比較―

[1]東京都多摩がん検診センター、
[2]東京都多摩がん検診センター検査科
○水谷　勝[1]、入口　陽介[1]、山村　彰彦[2]、小田　丈二[1]、大野　康寛[1]、高柳　聡[1]、冨野　泰弘[1]、岸　大輔[1]、大村　秀俊[1]、篠原　知明[1]、山田　耕三[1]

【目的】胃癌内視鏡治療(以下EMR)例における多発癌(特に異時性多発癌)の特徴を明らかにする。【方法】過去11年間に当センターでEMRを行った胃癌429例493病変を対象に、同時性および異時性多発癌の特徴を調べた。なお、初回治療からの平均経過観察期間は3.17年であった。次に主病変が現行の内視鏡治療適応基準(適応拡大病変を含む)を満たす胃癌手術例117例144病変を対象に多発癌を検討しEMR例と比較検討を行った。【成績】EMR例の同時性多発は8.1%、異時性多発は6.3%に認められ、全体の多発率は13.5%であった。なお、累積の3年異時性多発癌発生率は8.1%であった。異時性多発癌発見までの平均期間は3.15年(1-8)であった。平均腫瘍長径は同時性で1.12cm、異時性で1.76cmであり、後者で2cm以上の病変を7例(23%)認めた。肉眼型でみると同時性の過半数が隆起型であったのに対し、異時性では陥凹型の方が多かった。組織型は同時性で全例分化型癌だったが、異時性では未分化型癌を4例(13%)認めた。そのうち 3例は胃上部の進行癌で、いずれも初回治療から4年以上経過して発見されていた。　次に、手術例の多発率は19.5%であり、胃全摘例に限ると30%を超えていた。副病変(主病変を除く多発病変)の肉眼型は陥凹型が圧倒的に多く、一方EMR例の多発病変では陥凹型は半数にとどまっていた。副病変の平均腫瘍長径は1.47cmであり、EMR例での多発病変(1.41cm)とほぼ同じ大きさであった。【結論】EMR例における多発癌発生率は手術例よりも低いが、経過観察期間が短いことや脱落例などによる過少評価と思われる。初回治療から4年以上経過した症例で進行癌が出現しており、特に胃上部および陥凹型癌に注意を払う必要がある。

O-12-4　赤外線観察sentinel node navigation surgeryによる早期十二指腸悪性腫瘍の治療方針設定の試み

[1]東京慈恵会医科大学消化器外科
○三森　教雄[1]、二村　浩史[1]、渡部　篤史[1]、青木　寛明[1]、小山　友己[1]、山下　重雄[1]、大平　寛典[1]、篠原　寿彦[1]、高橋　直人[1]、石橋　由朗[1]、柏木　秀幸[1]、矢永　勝彦[1]

【目的】リンパ節転移陽性十二指腸悪性腫瘍はリンパ節郭清を伴う膵頭十二指腸切除術 (PD) が必要であるが、高侵襲である。早期でリンパ節転移がなければ低侵襲な局所切除が望ましい。これまで胃癌において赤外線観察sentinel node nabigation surgery (SNNS) を行ってきたが、リンパ節転移検索感度は極めて良好であった。これをもとに早期十二指腸悪性腫瘍のリンパ節郭清および切除範囲設定に赤外線観察SNNSを施行したので報告する。【方法】早期十二指腸癌1人、早期十二指腸カルチノイド1人にSNNSを施行した。術中内視鏡にて腫瘍周囲4か所にindocianine green (ICG) を局注し、20分後に赤外線腹腔鏡システムを用いて観察。ICG陽性リンパ流域を流域切除し、ICG陽性リンパ節をsentinel node (SN) として摘出し、HE染色による術中迅速病理診断を施行した。術後cytokeratin (CK) 染色で転移の有無を再確認した。【成績】Case 1 (早期十二指腸癌)：SNは、13番LN1個・17番LN1個で、術中転移陰性のため十二指腸楔切除術+Roux-en-Y再建を施行した。Case 2 (早期十二指腸カルチノイド)：SNは、6番 LN1個・13番LN2個で、術中転移陰性のため十二指腸楔切除術を施行した。いずれもCK染色でも転移陰性であった。【結論】赤外線観察SNNSは十二指腸悪性腫瘍に対する局所切除かPDかの術式選択に有用と示唆された。

O-12-5　幽門側胃切除術後の残胃癌の特徴

[1]日本医科大学武蔵小杉病院消化器病センター、
[2]日本医科大学第一外科
○前島顕太郎[1]、小峯　修[1]、坊　英樹[1]、野村　聡[1]、豊田　哲鎬[1]、塙　秀暁[1]、近藤　恭司[1]、水谷　聡[1]、吉野　雅則[1]、星野　有哉[1]、尾形　昌男[1]、渡辺　昌則[1]、徳永　昭[1]、田尻　孝[2]

幽門側胃切除術後の残胃癌について検討した．1996年～2007年に当科で経験した残胃癌症例は28例．男性22例，女性6例．平均年齢72.6歳．残胃全摘15例，ESD・EMR3例，非切除10例．初回手術は良性13例，悪性15例，胃切除から残胃癌発見までの期間は良性30.7年，悪性9.5年．初回手術の再建法は良性群ではB-I法7例，B-II法5例，悪性群では全例B-I法であった．占拠部位は，良性群ではA4例，S1例，O6例，T1例，悪性群ではA3例，S2例，O7例，T1例．組織型は，良性群では高分化型4例，低分化型5例，悪性群では高分化型7例，低分化型5例．初回再建法別の検討ではB-I法20例，B-II法5例．占拠部位は，B-I法ではA4例，S3例，O12例，T1例で非断端部に多く，B-II法ではA3例，S0例，O1例，T1例で吻合部に多かった．組織型は，B-Iでは高分化型9例，低分化型8例，B-IIでは高分化型1例，低分化型2例．胃切後10年以上経過した癌を残胃新生癌(A群，17例)，10年以内の癌を残胃潜在癌(B群，11例)と定義し検討した．初回手術の再建法はA群ではB-I法11例，B-II法5例，B群では全例B-I法であった．占拠部位は，A群ではA5例，S2例，O7例，T2例，B群ではA2例，S1例，O6例，T0例．組織型は，A群では高分化型5例，低分化型7例，B群では高分化型6例，低分化型3例であった．断端吻合部･縫合部(A･S)と非断端部(O)の比較では，組織型において高分化型：低分化型がそれぞれ，2：7，7：3であり，断端部では低分化型，非断端部では高分化型が多かった．

一般演題　胃癌化学療法 1

O-13-1　消化器癌における抗癌剤感受性因子と遺伝子および遺伝子発現解析法の工夫

[1]東京医科歯科大学応用腫瘍学講座、
[2]東京医科歯科大学腫瘍外科学
○植竹　宏之[1]、飯田　　聡[2]、石川　敏昭[1]、杉原　健一[2]

近年、新規薬剤や多剤併用療法の開発、支持療法の進歩によって消化器癌化学療法は長足の発展を遂げ、奏効率の上昇と予後の延長が得られている。しかし、これらの治療はしばしば癌にとっても患者にとってもToxicである。消化器癌化学療法が基本的に延命治療であることを考えれば、今後は抗癌剤感受性と抵抗性因子に関しての研究がますます重要となると考えられる。【ホルマリン固定パラフィン包埋（FFPE）標本を用いたmRNA定量およびcDNAマイクロアレイ】従来、FFPE標本を用いたmRNAの定量的解析は困難とされてきたが、我々はlaser capture microdissection (LCM) + RT-PCR法を開発した。この方法により胃癌の癌と間質を別個に検索したところ、5-FU代謝関連酵素Thymidylate synthase(TS)、Orotate phosphorybosil transferase、Thymidine phosphorylase 、Dihydropyrimidine dehydrogenaseのmRNA量は、癌と間質で大きく異なっていた。大腸癌でも同様であった。癌におけるTSmRNA量はS-1+CPT-11の効果と負の相関を示した。しかし、TSmRNA量単独では予後予測因子とはならなかった。FFPE標本を用いたcDNAマイクロアレイのPathway解析を行った。S-1+CPT-11の治療効果および患者の予後を予測可能な遺伝子群を抽出することが可能であった（P=0.04）保存が簡単で汎用性があるFFPE標本を用いた遺伝子発現解析は有用であると考えられる。【DNAメチル化と抗癌剤感受性】様々な癌抑制遺伝子やアポトーシス関連遺伝子がプロモーター領域のメチル化により不活化されていることが報告されている。胃癌において、アポトーシス誘導遺伝子のプロモーター領域がメチル化された腫瘍では5-FU、CDDPの感受性が低く、予後が不良であった。DNAメチル化は回復可能なエピジェネティックな変化であり、脱メチル化剤併用により抗癌剤感受性が増強する可能性がある。このような癌抑制遺伝子やアポトーシス関連遺伝子のメチル化検索も、今後は抗癌剤関連酵素の遺伝子発現検索とは異なるアプローチとして、抗癌剤耐性因子の研究における重要な地位を占めると考えられる。

O-13-2　S-1単独初回治療不応・不耐の進行胃癌に対するCPT-11/CDDP（CP）療法の成績

[1]国立がんセンター中央病院消化器内科
○高張　大亮[1]、島田　安博[1]、岡崎　俊介[1]、坂井　大介[1]、沖田南都子[1]、平島　詳典[1]、加藤　　健[1]、濱口　哲弥[1]、山田　康秀[1]、白尾　国昭[1]

【背景】切除不能進行・再発胃癌に対する初回治療としてS-1/CDDP療法が、術後補助化学療法としてS-1単独療法が標準とされたが、2次治療以降についてはいまだ確立しておらず、特にS-1治療不応・不耐例に対する治療の確立が急務である。【目的】S-1治療不応・不耐例に対するCP療法の治療成績について検討した。【方法】2000年10月より2007年1月までにS-1治療不応・不耐例に対する二次治療としてCP療法を開始した90例をレトロスペクティブに解析した。投与法はCPT-11 70mg/m2(day1,15),CDDP 80mg/m2(day1)とし、4週を1コースとした。【結果】男/女：66/24、年齢：62歳(39-76歳)、PS：0/1/2= 29/56/5、組織型：分化型77、未分化型11、その他2、転移部位：リンパ節55、肝46、腹膜20、肺7、骨5。初回S-1投与終了理由は、増悪：78、有害事象：9、有害事象で休薬中増悪：1、患者拒否：2であった。観察期間中央値は2.9年、CP投与コース数は中央値3 (1-8)で、腫瘍縮小効果はCR 2、PR 20、SD 37、PD 25、NE 6（奏効率24.4%：95%信頼区間16.0-34.6%）、CP治療は85例で終了しており、その理由は増悪61、有害事象15、その他9であった。Grade3/4の有害事象は白血球減少33%、好中球減少39%、貧血12%、食欲不振17%、発熱性好中球減少7%、下痢6%などであった。S-1治療開始日およびCP治療開始日からの生存期間中央値はそれぞれ15.5ヶ月、9.8ヶ月であった。【結論】S-1治療不応・不耐例に対して、二次治療としてCP療法はfeasibleであり、選択肢の一つとなりうる治療法と考えられた。

一般演題　胃癌化学療法 1

O-13-3　Second lineの化学療法で傍大動脈リンパ節転移が消失し、Third lineの化学療法で肺転移が消失した進行胃癌の一例

[1]旭川医科大学外科学講座消化器病態外科学分野
○澁谷　貴史[1]、星　　智和[1]、鈴木　達也[1]、宮本　正之[1]、長谷川公治[1]、千里　直之[1]、海老澤良昭[1]、河野　　透[1]、葛西　眞一[1]

症例は７２歳・男性。胃体上部から下部に及ぶ５型胃癌に対して、胃全摘術（膵・脾合併切除）を施行した。病理診断では、T2（SS）N0 M0 stage １Bであった。肉眼的に巨大であったため、術後化学療法を行うこととし、TS-1内服を開始した。術後６ヶ月目の腹部CT検査にて、傍大動脈リンパ節の腫脹を認めた。腫瘍マーカーなど、他の検査では異常を認めなかったが、胃癌再発と判断し、CPT-11＋CDDPによるSecond lineの化学療法を導入した。導入後２カ月目の腹部CT検査にてリンパ節の縮小を認め、５ヶ月後の腹部CT検査ではリンパ節は完全に消失した。その後も同化学療法を継続し、開始後８ヶ月目にCRと判断し、化学療法を終了した。外来で経過観察を続けていたが、化学療法終了時より１年後の胸部CT検査にて、右肺下葉に２個の小結節影を認めた。腫瘍マーカーの上昇もなく、組織診断も行わなかったが、肺転移と考え、DOCによるthird lineの化学療法を導入した。導入後３カ月目の胸部CT検査にて同転移巣は完全に消失し、現在無再発生存中である。術後の化学療法を選択する際に大いに参考になる症例と考えられた。若干の文献的考察を加え報告する。

O-13-4　化学療法により根治切除可能となった門脈腫瘍栓合併胃癌の一例

[1]東京大学胃食道外科、[2]東京大学消化器内科、
[3]東京大学肝胆膵外科
○和田　郁雄[1]、藤城　光弘[2]、菊山みずほ[1]、野地　秀一[1]、田島　正晃[1]、森　　和彦[1]、畑尾　史彦[1]、吉川　朱実[1]、山田　和彦[1]、清水　伸幸[1]、山口　浩和[1]、野村　幸世[1]、國土　典宏[3]、上西　紀夫[1]

【はじめに】門脈腫瘍栓を伴う胃癌はまれであるが、発見時に既に切除不能となっている例が多く、一般に予後は不良である。今回、TS-1による化学療法により切除可能となった門脈腫瘍栓合併胃癌症例を経験した。【症例】症例は60歳の男性。1年前より腹痛が出現、近医にて精査され、門脈本幹に腫瘍栓を伴う2型進行胃癌を胃体部前壁に認められた。血清AFPの上昇はなかった。開腹手術を施行されたが、切除不能と判断され、バイパス術に終わった。術後TS-1 100mg/day x 4weeksの化学療法を計5コース施行されたところ、原発巣・リンパ節は著明に縮小し、肝外門脈腫瘍栓は消失してS8の肝内門脈閉塞が認められるのみとなった。そこで、胃全摘、D2リンパ節郭清、胆摘、肝S8切除、RY法再建を施行した。病理診断はadenocarcinoma(tub1＞tub2), depth ss, inf beta, int, ly0, v3, n2(#8a)[1/20]でAFPの免疫組織化学検査は陰性であった。S8の肝内門脈に腫瘍細胞は残存せず、根治度Bの切除となった。【考察】文献的報告によると門脈腫瘍栓合併胃癌の肉眼型はType2または3が多く、組織学的にはAFP産生胃癌が約半数を占めるとされる。切除不能例が多いが、AFP産生腫瘍には化学療法奏効例が認められ、長期生存例も報告されている。本症例はAFP非産生腫瘍であったが、TS-1による化学療法が奏効し、根治切除が可能となった。【結語】門脈内腫瘍栓を伴う非AFP産生胃癌に対し、TS-1による化学療法を施行したところ、根治度Bの切除が可能となった。示唆に富む症例と考え、文献的考察を加えて報告する。

一般演題　胃癌化学療法2

O-14-1　当院におけるスキルス胃癌の治療成績の検討

[1]福井県立病院外科、[2]福井県立病院臨床病理科
○宮永　太門[1]、細川　　治[1]、奥河原　渉[1]、大槻　忠良[1]、遠藤　直樹[1]、平沼知加志[1]、富田　剛治[1]、伊藤　祥隆[1]、大田　浩司[1]、林　　裕之[1]、道傳　研司[1]、服部　昌和[1]、武田　孝之[1]、海崎　泰治[2]

【目的】スキルス胃癌は予後不良にて、その治療方針はいまだ確立されていない。一方、近年の抗癌剤の奏功率の向上や術前化学療法の導入に伴い、スキルス胃癌に対する集学的な治療効果が期待される。今回我々はスキルス胃癌切除例の治療成績に関して検討した。【対象と方法】2000年から2006年までに切除したスキルス胃癌42例（男性20例女性22例）平均年齢64.2歳を対象とした。【結果】Stage2期5例、3A期8例、3B期20例、4期9例であった。術式は胃全摘が32例、幽門側胃切除が8例であった。切除根治度は根治度Bが27例　根治度Cが15例であった。化学療法は34例に施行された。内訳は経口FU剤6例、S1単剤9例、Taxan系4例、CDDP+S1が15例であった。術前化学療法を5例に施行した。全例での1年・3年生存率は68%・22%であった。化学療法の有無では化学療法施行群では1年・3年生存率は79%・26%に比べ、化学療法非施行群では　44%・0%であり有意に不良であった。術前化学療法施行群では1年・3年生存率は91%・46%で良好な結果であった。【結語】スキルス胃癌に対しての化学療法によりやや良好な結果が得られた。術前化学療法の奏功率は良好で、その奏功度により術後補助化学療法の指標ともなり有効と考えられた。

O-14-2　CY1胃癌に対する治療戦略　ーTS-1の腹腔内薬物動態と治療成績ー

[1]横浜市立大学附属市民総合医療センター消化器病センター、[2]横浜市立大学臓器病態治療学、[3]横浜市立大学
○大島　　貴[1]、國崎　主税[1]、金澤　　周[1]、高川　　亮[1]、山田　貴充[1]、山本　直人[1]、佐藤　　勉[1]、牧野　洋知[1]、利野　　靖[2]、益田　宗孝[2]、今田　敏夫[3]

当院のCY1胃癌に対する治療戦略は，可及的減量手術後，TS-1単剤を1st lineとして使用し，さらに2nd lineとしてはpaclitaxel weekly投与療法またはDocetaxel+CDDP療法を，3rd lineとしてはCPT-11 +CDDP療法を施行している。本治療を行った1999年9月から2006年3月までのCY1胃癌35例を検討すると，MSTは652日で，1生率は88%，2生率は46%であった。TS-1単剤療法の平均治療成功期間は231日，paclitaxel weekly投与療法では138日，Docetaxel+CDDP療法では112日であった。3年以上の長期生存例6例ではTS-1の治療成功期間が400日を越えていた。本治療法が有効である理由の一つとしてTS-1単剤療法が考えられる。そこでCY1が疑われる症例に対して手術前にTS-1を投与し，薬物動態を検討した。対象は，倫理委員会の承認のもと十分なICを行い同意していただいたP1またはCY1が疑われる術前診断T3症例14例とした。方法は，開腹3時間前にTS-1を体表面積に応じて内服し，開腹時に血液，腹水，腹膜，大網，および腹膜播種結節を採取し，各々の5-FUおよびDPD阻害薬の濃度を測定した。その結果，腹水中の5-FUとDPD阻害薬の濃度は血清中の濃度とほぼ同濃度で治療に必要かつ十分な濃度であった。さらに腹膜播種結節の5-FU濃度は近接する腹膜の濃度より有意に高かった。以上の結果より，CY1胃癌症例にTS-1単剤を投与した場合，血中の5-FUおよびDPD阻害薬が腹膜をdirectに通過して腹水中に移行し，腹腔内の胃癌細胞に選択的に取り込まれることが明らかになった。従来，抗癌剤の全身投与は腹膜血液関門の存在で腹膜播種には効果が低いとされてきたが，以上の臨床実験と実際の臨床成績より当院の治療戦略の有用性が明らかになった。

O-14-3　S-1 + docetaxel(DOC)腹腔内投与にて腹水コントロールが良好となった、癌性腹膜炎を伴った4型胃癌の1例

[1]杏林大学第三内科
○菅野　朝[1]、畑　英行[1]、内田　康仁[1]、徳永　健吾[1]、田中　昭文[1]、高橋　信一[1]

4型胃癌は発見時手術不能の事が多く，多くは化学療法を中心とした治療が主体となるが，癌性腹膜炎から難治性腹水を来すことが少なくない．今回我々は癌性腹膜炎に対しDOC腹腔内投与を経験したので報告する．【症例】60歳男性．平成17年1月より食思不振を自覚，7月より腹部膨満感，全身倦怠感が出現し，精査加療目的で9月26日当科入院となる．当院で施行した腹部CT上腹水多量，胃壁の肥厚を認めた．腹水所見では血清腹水，細胞診では低分化型腺癌および印環細胞癌を認めた．上部消化管内視鏡では胃全体の粘膜の不整な腫脹及び発赤と胃の伸展不良の所見がみられた．生検上，低分化型腺癌および印環細胞癌を認め，胃癌の癌性腹膜炎と診断した．この時点でstageⅠⅤと手術適応無く，PSは1であったため，本人に病状説明した上で10月14日からS-1療法(S-1 120mg/body, 4週投与，2週休薬)を開始した．しかし腹水は利尿剤やアルブミン製剤投与したがコントロール不良であった．そのため，本人に説明・同意を得た上でDOC 70mg腹腔内投与を10月28日と11月4日に2回施行したところ，腹水コントロールは良好となり，食事摂取量は改善した．体重は入院時71kgから退院時は59.8kgにまで改善した．特にDOC投与と思われる有害事象は認められず，退院した．外来でS-1継続を行い，5ヶ月間はPSの低下なく外来通院可能であった．【考察】本症例は癌性腹膜炎に対しDOCの腹腔内投与により，腹水コントロールが良好となった一例であった．癌性腹膜炎に対するDOCの腹腔内投与は有力な治療法と考えられた．

O-14-4　TS-1+Biweekly Paclitaxel併用療法により長期PRを維持している癌性腹水を伴う切除不能進行胃癌の一例

[1]石心会川崎幸病院外科
○高橋　保正[1]、太田　竜[1]、河原　祐一[1]、北村　雅也[1]、後藤　学[1]、関川　浩司[1]

はじめに）今回我々は癌性腹水を伴う切除不能進行胃癌に対し、TS-1＋Biweekly Paclitaxel併用療法が有効であった一例を経験したので報告する。症例）59歳、男性。倦怠感と食欲不振を主訴として来院。上部消化管造影・内視鏡所見より、噴門部から前庭部におよぶ4型胃癌と診断された。腹部造影CTにて、胃壁の著明な肥厚および腹水の貯留ならびに大網脂肪織の濃度上昇を認め、腹膜播種を伴う4型進行胃癌で切除不能と診断した。なお､胃生検では､signet-ring cell carcinomaであった。この症例に対し、TS-1＋biweekly paclitaxel併用療法（paclitaxel 100mg/m2をday 1,day 15に隔週投与、TS-1を120mg/dayでday 1～14の2週間服薬、day 15～28の2週間休薬、4週間を1クール）を施行した。4クール終了時の腹部造影CTにて、胃壁肥厚の改善と大網脂肪織濃度の改善および腹水の消失を認めた。また、上部消化管造影・内視鏡所見より原発巣の壁伸展性の改善を認め8クール終了時PRとなり、19クールまで施行した現在、PRを維持している。治療は、2クール開始時まで入院で行い、3クール以降はすべて外来で施行した。有害事象は脱毛と手足のしびれ以外特にみられなかった。結語）TS-1＋Biweekly Paclitaxel併用療法は、患者QOLを保ちながら施行し得、また薬剤コンプライアンスも良く、さらには有害事象も少ない点も含め、腹水を伴う切除不能進行胃癌に対する有効な治療法として期待される。

O-15-1　当院における胃腫瘍性病変に対する内視鏡的粘膜下層剥離術（ESD）症例の検討

[1]国立福山医療センター消化器科、
[2]国立福山医療センター内科
○森川　民也[1]、渡邊　一雄[2]、平川　智子[2]、合原　大博[2]、藤原　敬士[2]、池田　房雄[2]、寺尾　正子[2]、村上　敬子[2]、高畠　弘行[2]、坂田　達朗[2]、友田　純[2]

【目的】近年、内視鏡的粘膜下層剥離術（ESD）が急速に普及してきており、当院においても2003年6月からESDを導入し施行している。今回われわれは、当院での胃腫瘍性病変に対するESDの治療成績、問題点について検討したので報告する。【方法】2003年6月から2007年7月までに当院においてESDを施行した胃腫瘍性病変209例（男性144例（69%）、平均年齢70.9歳）を対象とした。病変の内訳は、腺腫55例、癌149例、その他（過形成性ポリープなど）4例であった。一括切除と分割切除における、病変部位、施行時間、偶発症、残存率などについて検討した。【成績】平均施行時間は123.5分、一括切除率は86.1%（180／209）、胃癌治療ガイドライン適応病変は83例（39.7%）であった。一括切除の平均施行時間は109.8分、分割切除が244.9分であった。部位別の一括切除率は、噴門部66.7%、体部83.9%、胃角部81.6%、前庭部91.1%であった。また、偶発症のうち後出血率は、一括切除7.8%（14／180）に対して分割切除6.9%（2／29）、穿孔率は、一括切除1.1%（2／180）に対して分割切除17.2%（5／29）であった。残存を認めた病変は12例（いずれもガイドライン適応外病変）で、残存率は一括切除が3.3%（6／180）、分割切除は20.7%（6／29）であった。【結論】分割切除では一括切除に比べて施行時間が長く、穿孔率や残存率も高かった。ESDは一括切除できれば非常に有効な治療法であり、今後は、ESD手技の向上と、分割切除例やガイドライン適応外病変の経過を慎重に観察していく必要があると考えられた。

O-15-2　早期胃癌に対する内視鏡的粘膜下層剥離術（ESD）の治療成績

[1]札幌徳洲会病院消化器内科、
[2]札幌東徳洲会病院消化器科
○吉井　新二[1]、吉崎　秀夫[1]、今井　実[1]、藤永　陽介[1]、四十坊克也[1]、福田　一寿[1]、佐藤　康永[1]、阪本　真司[1]、岡村毅與志[1]、小林　久倫[2]

【背景】近年，ESDの普及によって早期胃癌の内視鏡治療における一括切除率が向上し，適応は拡大されてきている．しかし，ESDの長期成績は明らかになっていない．【目的】今回，当院においてESDを施行した早期胃癌症例の治療成績を検討しESDの予後と適応拡大の妥当性について検討し報告する．【対象・方法】当院でESDを施行した胃腫瘍性病変83例中の早期胃癌65例（ガイドライン内病変43例，適応拡大病変18例，適応外病変4例）を対象とした．適応拡大病変は，1）分化型M癌，腫瘍長径2.1cm以上，UL（−），脈管侵襲陰性，2）分化型M癌，腫瘍長径3cm以下，UL（＋），脈管侵襲陰性，3）分化型SM1癌，腫瘍長径3cm以下，と定義した．ガイドライン内病変，適応拡大病変別の切除成績（一括完全切除率，偶発症）を検討した．また，ESD後の経過についても検討をおこなった．【結果】早期胃癌全体の一括完全切除率は90.8%で偶発症は出血3.1%，穿孔3.1%であった．ガイドライン内病変，適応拡大病変別の各々の一括完全切除率は95.3%，88.9%，偶発症は，出血が0%，5.6%で，穿孔は4.7%，0%であった．治療後の経過は，一括完全切除59例は適応拡大病変も含めて再発は認めなかった．不完全切除は6例あり，1例に追加EMRを行い再発を認めず，1例は適応外病変で追加手術を考慮したが合併症のため経過観察となりその後他病死した．6例中4例は追加治療せず経過観察したが，その1例に局所再発を認め，瘢痕の面積が広く追加ESDは困難と判断し外科切除が行われた．原病死は1例も認めなかった．【結論】適応拡大病変も含めてESDは高い根治性があると考えられたが，長期予後に関しては今後症例を重ねた検討が必要である．

O-15-3　当院でのESD施行早期胃癌における分化型、未分化型混合病変の検討

[1]東京医科大学霞ヶ浦病院消化器内科
○岩本　淳一[1]、溝上　裕士[1]、下河辺宏一[1]、伊藤　真典[1]、竹原　　央[1]、平山　　剛[1]、斎藤　吉史[1]、池上　　正[1]、松崎　靖司[1]

（目的）当院でESDにて切除された早期胃癌のうち切除標本の組織学的検索で分化型と未分化型が混在が認められた病変について検討した。（対象と方法）平成16年２月から平成19年6月までの間、当院でESDを施行された早期胃癌80例を対象とした。切除標本の組織学的検討を行い、未分化型組織混合病変を認めた症例についてその臨床病理学的特徴について検討した。（成績）ESD施行した80症例の切除標本の組織学的検討で67例は高分化型管状腺癌（ｔｕｂ１）、10は中分化型管状腺癌（tub2）、3例は乳頭腺癌（pap）が主体の病変であった。切除標本の検討で未分化型組織混合病変が認められた症例は5例でESD施行症例全体の6.25％であった。tub1やpapが主体の病変では未分化型組織混合病変は認められなかった。tub2では10例中5症例に未分化型混合病変が認められ（50％）、5症例はいずれも術前生検診断はtub2であり、切除標本の主体を占める組織型もtub2であった。tub2の10例を未分化型混合病変5症例と非混合病変5症例について臨床病理学特徴について検討した。未分化型混合病変と非混合病変で平均年齢71.6歳、71.4歳、性別（男女比）4:1、2:3、腫瘍の大きさ470mm2　199mm2であった。未分化型混合病変では肉眼型はIIa＋IIcが２例認められ、非混合病変ではIIcが多い傾向を示した。SM2への浸潤は未分化型混合病変では20％で認められた。（結論）術前診断tub2の内視鏡治療の際には未分化型混合の可能性を念頭におき、術前生検や術前深達度診断を適切に行うことが重要である。

O-16-1　胃腫瘍性病変に対するフレックスナイフを使用したESD364病変の治療成績

[1]済生会熊本病院消化器病センター、
[2]済生会熊本病院病理
○上原　正義[1]、庄野　　孝[1]、八板　弘樹[1]、船越　禎広[1]、瀬戸山博子[1]、塩屋　公孝[1]、吉田　健一[1]、工藤　康一[1]、江口　洋之[1]、藤本　貴久[1]、多田　修治[1]、須古　博信[1]、神尾多喜浩[2]

【目的】当院では、2003年11月よりフレックスナイフを使用したESDを行っている。今回治療成績と合併症について検討を行った。【方法】2003年11月から2007年3月までにESDを施行した胃癌268病変、腺腫96病変の合計364病変を対象とした。ESDはフレックスナイフにより切開剥離を行い、線維化症例では部分的にフックナイフを併用した。高周波装置は全例ICC200を使用した。早期胃癌症例は、術前内視鏡診断に従い、ガイドライン病変（以下ＧＬ群）と適応拡大病変（以下、適拡群）に分類し、一括切除率、一括完全切除率、治癒切除率を検討した。穿孔以外の合併症については、輸血例やショックになった症例を後出血とした。また切除までの治療時間を10例以上経験した術者で部位別に調べた。【成績】胃腫瘍全体では一括切除率88.5%，一括完全切除率は84.6%であった。胃癌症例では一括切除率はGL群94.0%，適拡群72.3%で、一括完全切除率はGL群90.1%，適拡群68.1%、治癒切除率はＧＬ群85.7%，適拡群60.9%であった。合併症は穿孔2.5%、後出血は2%に認めた。治療時間は2006年度において平均84分、部位別ではU領域平均109分，M領域平均75分，Ｌ領域平均59分であった。【結論】胃癌適応拡大病変では一括切除率が低く、2cm以上または線維化症例への手技の向上が必要と考えられた。またU領域ではL領域の２倍近い時間を必要としており、術中の出血対策を含めた更なる工夫が必要と考えられた。

O-16-2　経皮的胃内細径鉗子を併用したESDの新しい試み

[1]守口敬任会病院内科、[2]守口敬任会病院外科、
[3]大阪医科大学第二内科
○橋本　貴司[1]、阪口　正博[1]、高尾　美幸[1]、岡　　博史[2]、樋口　和秀[3]

消化器腫瘍に対する内視鏡治療は目覚ましい進歩をなしている。近年、一括切除が可能な内視鏡的粘膜下層剥離術（ESD）が開発され、早期胃癌の根治的な治療法の一つとして確立されてきている。しかしその一方で、ESDは技術的な困難さや長時間の手技、出血、穿孔などの偶発症の多さといった問題点を残している。また最近は、内視鏡下手技で問題となる組織の牽引やcounter tractionについても色々な工夫がなされているが、有効な方法が確立されていないのが実状である。一方で、外科領域では腹腔鏡手術が進歩しており、胃早期癌に対しても、症例によっては胃内腹腔鏡下手術が選択されることがある。そこで我々は胃内手術の考えを応用してESDにおける新しい病変の牽引方法を考慮した。この方法は直接に経皮的に胃を穿刺し、直径2mmの細径鉗子を胃内に挿入して病変を直接鉗子によって把持牽引し、ESDをより安全且つ容易に施行するものであり、今回動物実験にて検討の後、実際の症例にて施行した。今回我々が試みた方法は、病巣を直接牽引し上下左右に力を加えることができ、経皮的に2本の鉗子を挿入することも可能であり、細かな把持牽引や、時にはこの鉗子を用いて胃内手術のように切離や止血操作も行うこともできる。このように今回の方法で適切に病巣を牽引できれば、ESDに要する侵襲性を減らし、時間の短縮のみならず安全性の著明な向上が得られると期待できる。

O-16-3　内視鏡的粘膜下層剥離術後の短期・長期的十二指腸胃逆流について

[1]日本医科大学消化器内科
○梅澤まり子[1]、三宅　一昌[1]、進藤　智隆[1]、植木　信江[1]、楠　　正典[1]、河越　哲郎[1]、二神　生爾[1]、津久井　拓[1]、坂本　長逸[1]

【目的】内視鏡的粘膜下層剥離術(ESD)の導入により、胃癌病変の大きさや部位に関する制限が減り、外科治療との距離が近づきつつある。幽門側胃切除術後の十二指腸胃逆流（DGR）は、残胃炎、さらには残胃癌の要因になりうることが知られている。しかしながら、ESDによるDGRへの影響についてはほとんど知られていない。前庭部のESDは体部に比べ、術後出血や狭窄しやすいが、前庭部における術浸襲による蠕動低下や変形によるDGRが、術後合併症に関与している可能性がある。そこで、胃液中胆汁酸濃度（GBA）を用いて、ESDがもたらすDGRへの短期・長期的影響を評価した。【方法】当院にてESDを施行した早期胃癌98例（前庭部45例、胃角・胃体部53例）に対し、ESD術前（術前）、術後１病日目（術翌日）、術３～６か月後（術後）に内視鏡下で胃液を採取、GBAを測定した。【結果】前庭部病変のGBAは、術前と比べ、術翌日有意に増加し（297.7±119.8 vs 961.9±307.9 μmol/l; P＜0.05）し、術後低下した（961.9±307.9 vs 213.9±76.1 μmol/l; P＜0.05）。一方、胃角・胃体部病変のGBAは、術前、術翌日および術後に明らかな変動を示さなかった（457.5±195.8 vs 476.1±183.6 vs 342.3±179.0 μmol/l;　P＝NS ）。【結論】前庭部病変に対するESDでは、術後一過性にDGRが増加した。胃切除術とは異なり、長期的なDGRによる逆流性胃炎や発癌に関わる可能性は低いが、術後早期の合併症（出血、狭窄）や経口薬の薬物動態に注意が必要と思われる。

O-16-4　内視鏡的胃粘膜下層切開剥離術（ESD）を契機に機械的イレウスを生じ、腹部コンパートメント症候群をきたしたと考えられる一例

[1]大阪厚生年金病院内科、[2]同内視鏡センター
○前田　晃作[1]、道田　知樹[2]、貫野　知代[1]、松浦　民子[1]、森口　　彩[1]、池澤　賢治[1]、小野亜紀子[1]、由雄　祥代[1]、千葉　三保[1]、水野　龍義[1]、明田　寛史[1]、赤坂　智史[1]、荒川　裕昭[2]、内藤　雅文[1]、片山　和宏[1]

ESDは早期胃癌の内視鏡治療の中で治療成績にも優れ普及しつつあるが、一方では合併症など侵襲度も大きいことが指摘されている。今回我々は、ESD後機械的イレウスを生じ、腹部コンパートメント症候群を来たしたと考えられる症例を経験したので報告する。【症例】64歳男性。平成6年近医にて進行胃癌と診断され、遠位胃切除術とBillroth I法再建、平成16年には残胃の早期癌(体中大弯IIa)を認めEMRされていた。平成17年7月EMR後瘢痕部にIIa病変を認め、生検組織にてgroupVを指摘され、残胃癌のEMR後再発としてESD目的にて当科を紹介受診した。同病変はEUSも含めて25mmのm癌(生検tub1)と診断されESDを施行した(術時間80分)。全周切開時に穿通血管があり、その筋層穿通部よりair leakが疑われ、クリップにて縫縮した。術後の単純腹部CTでは腸管ガス貯留(結腸軸捻転も否定できず)と後腹膜腔に少量のfree air貯留を認めた。翌日、腹部レントゲンにて多量の大腸ガスと、CPK上昇を認め、低酸素血症と腹痛も増悪したことから、結腸軸捻転症も念頭において、脱気・整復目的で大腸内視鏡を施行した。内視鏡所見としてはS状結腸に粘膜病変を伴わない全周性狭窄部位を認めた。内視鏡による脱気後は腹痛も軽減し呼吸機能も改善した。またその後の腹部レントゲンでは腸管ガス再貯留は認めなかった。本症例ではESD施行後の腸管ガス貯留により腹腔内圧が上昇し、腹部コンパートメント症候群と考えられる病態下に呼吸機能低下を認め、腸管ガス脱気により症状の改善がみられた。若干の文献的考察もあわせ報告する。

O-17-1　緩解維持を目的とした定期的infliximab投与における栄養療法の位置づけ

[1]川崎医科大学内科学（食道・胃腸科）、
[2]九州大学病態機能内科学
○清水香代子[1]、古賀　秀樹[2]、垂水　研一[1]、藤田　穣[1]、鎌田　智有[1]、塩谷　昭子[1]、春間　賢[1]

【背景と目的】Crohn病（CD）治療薬として2002年から本邦にも導入されたinfliximab（IFX）が急速に普及している。欧米では定期的IFX投与で緩解維持を行うが、長期使用に伴う効果減弱が問題となっている。本邦でも定期的IFX投与症例が増えているが、従来からの栄養療法の位置づけが曖昧となり、緩解維持療法に混乱が生じている。今回は、IFX定期的使用患者における栄養療法の効果について検討する。【方法】2002年8月から2007年6月までに当科でIFXを投与したCD37名のうち、活動性病変の緩解維持を目的として定期的IFX投与を行い、6ヶ月以上経過を観察した13名（男性10名、平均年齢27.2歳）を対象とした。投与開始以来、一度も入院していない場合に経過良好とし、入院した症例を経過不良と定義した。Harris-Benedictの公式で必要熱量を算出し、必要熱量に占める栄養療法の割合を計算した。その割合が50％以上の栄養療法遵守群と50％未満の非遵守群に分け、定期的IFX投与の緩解維持効果、各種臨床的パラメーターの推移を比較した。【成績】経過良好患者は8名、不良患者は5名であったが、両群の観察期間に差はなかった。栄養療法遵守群6名中、経過不良患は1名（16.7％）のみであったのに対し、非遵守群7名では経過不良が4名(57.1%)にも達した。また、観察期間中の最大CDAIと最小CDAIの差（ΔCDAI）は、遵守群の方が非遵守群より小さかった。また、ΔCRPも同様であった。【結語】定期的IFX投与緩解維持を図る場合、十分な栄養療法を行った方が緩解維持効果に優れる可能性が高い。

O-17-2　空置的人工肛門造設術を行ったクローン病患者の臨床的特徴および予後

[1]兵庫医科大学外科、[2]兵庫医科大学感染制御部、
[3]兵庫医科大学下部消化管科
○池内　浩基[1]、中埜　廣樹[1]、内野　基[1]、中村　光宏[1]、松岡　宏樹[1]、竹末　芳生[2]、松本　誉之[3]、冨田　尚裕[1]

（目的）クローン病（以下CD）ではその経過中に、空置的人工肛門造設術を余儀なくされる病態に遭遇することがよくある。そこでこれらの症例の臨床的特徴およびその予後について検討することを目的とした。（対象）2007年8月までに当科で手術を行ったCD症例533例のうち空置的人工肛門造設術を行った109例(20.5%)を対象とした。なお、初回手術から直腸切断術を行い永久人工肛門造設となった症例は除外した。（結果）1. 空置的人工肛門造設術を行った理由：直腸肛門病変の悪化；72例(66%)、吻合部腸管の局所状態の不良；11例(10%)、消化管穿孔；11例(10%)、縫合不全;7例(6.4%)、潰瘍性大腸炎からCDへの病名変更4例(3.7%)、直腸癌合併症例のstaged operationのため；4例(3.7%)であった。2.人工肛門造設までの手術回数は中央値で2(1-4)回3.病悩期間は110(7.3-280)ヶ月4.stomaとなった年齢は32(17-61)歳であった。4.造設後の経過：未閉鎖；64例(59%)、閉鎖；24例(22%)、直腸切断21（19%）であり、閉鎖症例のうち3例は最終的に直腸切断術が行われており、2例はstoma再造設術を受けていた。（結語）1.空置的人工肛門造設症例は造設によりQOLが向上するため、59%の症例で閉鎖術が行われていなかった。2.空置症例のうち22%の症例は最終的に直腸切断術が行われていた。3.空置症例で残存直腸に癌を合併した症例があり、長期経過例では直腸肛門病変が改善していても、サーベイランスが必要であると思われた。

O-17-3　Crohn病の十二指腸病変にInfliximabが奏効した1例

[1]馬場記念病院消化器科、[2]馬場記念病院外科、
[3]大阪市立大学消化器器官制御内科学
○河内屋友宏[1]、原　順一[1]、堀田　潔[1]、中谷　雅美[1]、大平　豪[2]、柏木伸一郎[2]、玉森　豊[2]、寺岡　均[2]、新田　敦範[2]、押谷　伸英[3]、荒川　哲男[3]

症例は32歳男性。平成５年(１８歳時)に痔瘻が出現、精査にて小腸・大腸型Crohn病と診断された。在宅経腸栄養療法を受けていたが、平成１６年、腸閉塞にて回盲部切除、小腸部分切除術を施行された。その後は栄養療法にて症状なく、緩解を維持していた。平成１９年４月８日、タール便が出現、９日に来院し上部消化管内視鏡検査を施行した。十二指腸球部に著明な浮腫と狭窄を認め、内視鏡の通過は不能であった。粘膜は易出血性で、かろうじて白苔が観察できた。Crohn病による十二指腸病変と診断し、出血も続いていることから同日より入院とした。絶食、PPIの投与を施行し出血は速やかに消退した。再出血が懸念されること及び栄養療法にもかかわらず十二指腸病変が出現していることを考え、informed consentのもと、４月１３日Infliximab 5mg/kgを投与した。3週間後の内視鏡検査にて、十二指腸球部に認められた白苔は消失し、浮腫、狭窄は軽減していた。内視鏡の通過は容易であった。
近年、抗TNF-α抗体であるInfliximabがCrohn病に対して臨床使用される症例が蓄積され、緩解導入治療が大きく変化しつつある。しかし、胃・十二指腸など上部消化管病変に対する使用報告例は少ない。今回我々は、Crohn病によると考えられる十二指腸病変にInfliximabを使用し、十分な効果を認めたため、若干の文献的考察を加えて報告する。

O-17-4　Infliximab計画的維持投与中に妊娠，出産に至った9例の報告

[1]札幌厚生病院第一消化器科
○那須野正尚[1]、本谷　聡[1]、西岡　均[1]、萩原　武[1]、前田　聡[1]、小澤　広[1]、中野渡正行[1]、黒河　聖[1]、安保　智典[1]、今村　哲理[1]

クローン病（以下CD）は比較的若い成人に発症することから，経過中に妊娠，出産に至るケースは稀ではないが，本邦でのInfliximab(以下IFX)治療中の妊娠，出産の報告はほとんど見られていない。今回われわれは既存治療抵抗性のCDに対しIFXの治療経過中に妊娠または出産に至った全９例（出産5例、流産1例、妊娠継続中3例）を報告する。出産した5例は，妊娠経過中もIFX(5mg/kg)の計画的維持投与を行っており，免疫抑制剤は1例で6-MPを妊娠前から出産以降も内服継続とし，また，1例で6-MPを妊娠確認直後より内服中止としている。他の3例では内服歴を認めなかった。出産前3ヶ月間におけるIFX投与回数は1例が1回，他4例は2回であり、妊娠経過中に感染症の発症や子宮内発育異常を認めず，胎児奇形も認められなかった。いづれも満期産であり，1例で低出生体重児(2450g)を認めたが，母子ともに重大な合併症は認めていない。5例中3例に帝王切開が施行されており，肛門周囲膿瘍による要因が1例，他は骨盤位と帝王切開の既往によるものが1例ずつであった。また、流産の1例は5-ASA，経腸栄養剤と6週毎のIFX(5mg/kg)計画的維持投与を併用し，緩解を維持していたが，卵管妊娠により流産となった症例であった。現在妊娠継続中の3症例はIFX維持治療により外来通院中であり，1例で妊娠初期よりAzathioprineの内服を継続中であるが，3例とも母子ともに経過は順調である。

O-17-5　長期生存しているクローン病に合併した進行直腸癌の1例

[1]兵庫医科大学第二外科、[2]兵庫医科大学感染制御部、
[3]兵庫医科大学消化器内科
○中村　光宏[1]、池内　浩基[1]、内野　　基[1]、中埜　廣樹[1]、
野田　雅史[1]、竹末　芳生[2]、松本　誉之[3]、冨田　尚裕[1]

症例は、12歳時下痢にて発症のクローン病、穿孔で12歳時回腸部分切除術。25歳時に吻合部狭窄で回腸部分切除術を受け、以後薬物療法を行っていた。H12年秋頃より肛門部痛が出現、軽快しないため当院内科紹介入院となった。肛門周囲には明らかな瘻孔及び膿瘍は認めなかったが、骨盤MRIにて直腸周囲に巨大な膿瘍形成を疑う所見を注腸検査で直腸の瘻孔を指摘された。また、入院後の小腸造影検査で回腸－S状結腸瘻を認めた。肛門部痛が改善せず、発熱も持続するため、経肛門的ドレナージ及びS状結腸人工肛門造設目的でH12.12.25当科に転科。同日緊急手術となった。全麻下、経肛門的ドレナージを試みたところ、肛門縁から約3cmの直腸後壁が融解しており大量の粘液様物質の排液を認め、術中迅速病理に提出。Mucinous abenocarcinomaの診断を得た。手術は回腸が内瘻を形成し、さらにS状結腸との瘻孔も存在したため、回腸部分切除術、S状結腸人工肛門造設術を施行。初回手術後、放射線化学療法を行った。初回術後CA19-9が184であったがH13.3.1には33まで低下しH13.3.5に腹会陰式直腸切断術を施行した。退院後は外来にて2年間化学療法を行い局所再発、遠隔転移など認めず経過していた。H15.7月頃より発熱、腹痛を認め当院内科入院し上行結腸の狭窄、右腸腰筋膿瘍を指摘。当科転科となりH15.9.29右半結腸切除術を施行した。術中腹膜播種等認めず摘出標本の病理組織でも悪性の所見は無く術後も問題なく経過、退院となった。クローン病に合併した進行直腸癌で長期生存している症例は稀であり報告する。

一般演題　腸管ベーチェット

O-18-1　当院における腸管ベーチェット病および単純性潰瘍の最近の治療と経過に対する検討

[1]大阪市立大学消化器器官制御内科学
○十河　光栄[1]、押谷　伸英[1]、細見　周平[1]、高塚　正樹[1]、平田　直人[1]、末包　剛久[1]、青松　知輝[1]、鎌田　紀子[1]、山上　博一[1]、渡辺　憲治[1]、富永　和作[1]、渡辺　俊雄[1]、藤原　靖弘[1]、荒川　哲男[1]

ベーチェット病の消化管病変は、神経や血管病変と同様に、ベーチェット病を特徴づける口腔・眼・皮膚・陰部の症状が出現した後、数年～十数年後に発現する遅発性の合併症とされているが､特徴となる主症状を欠くことも多い｡また、典型的といわれている回盲部の類円形打ち抜き潰瘍以外にも大腸や小腸にも多発するアフタや潰瘍、狭窄がみられることもあり、その診断には苦慮することが多い。重症度も、内視鏡検査にてはじめて指摘される無症状のものから、穿孔をくりかえす重症例まで多岐にわたるが、腸管ベーチェット病に対して、明らかに有効な治療法は確立されていない。従来おもにアミノサリチル酸製剤や栄養療法により治療されていたが、その効果は充分といえず、治療に難渋する症例がしばしばみられた。近年ステロイド薬や免疫抑制剤が積極的に使用されるようになりベーチェット病の腸管病変に対する治療効果は向上している。中等症以上の症例に対してはステロイド薬が主体であるが、完全に離脱することは困難でpredonisolon 5-15mgの長期維持投与を余儀なくされてきた。最近、azathioprineやinfliximabなどの免疫調整剤を使用するようになり、経過良好な症例が増加してきた。当院にて経過観察しえた腸管ベーチェット病は28症例（完全型１例、不完全型12例、疑い15例）および単純性潰瘍4例である。それらについて､最近の治療法と併せて、手術歴や入院回数、消化器病変の内視鏡的変化について検討し、今後の腸管ベーチェット病診療に対して、一定のストラテジーを提案したい。

O-18-2　治療に難渋した腸管ベーチェット病に伴う多発小腸穿孔の1例

[1]東京医科歯科大学腫瘍外科学
○松山　貴俊[1]、青柳　治彦[1]、小林　宏寿[1]、石黒めぐみ[1]、石川　敏昭[1]、飯田　　聡[1]、植竹　宏之[1]、樋口　哲郎[1]、安野　正道[1]、榎本　雅之[1]、杉原　健一[1]

緒言：膠原病には様々な消化管病変が合併することが知られており,これらは（1）膠原病自体による消化管障害（2）治療のため使用している薬剤の副作用（3）ステロイド剤などによる免疫抑制状態を誘因とする消化管感染症に大別できる．今回我々は全小腸にわたって潰瘍を形成し多発小腸穿孔にて手術となり，経過中に消化管出血を発症した腸管ベーチェット病の1症例を経験した．症例は65歳女性．15年前に両眼ブドウ膜炎，四肢末梢のRaynaud兆候，壊死が起こっていた．その後症状は落ち着いていたが左手指の疼痛が増強し精査目的で入院となった．入院後口腔内アフタに続き右下腹部痛出現し，腹膜刺激症状と腹部CTにて遊離ガス像認めたことから消化管穿孔の診断で手術となった．手術所見では全小腸の腸間膜対側を中心に28箇所の漿膜側から確認できる潰瘍面を認め，うち10箇所ではピンホール大から6mm大に穿孔していた．空腸双孔式人工肛門造設，腹腔洗浄ドレナージ術行い，術後ステロイド投与を含む管理を行ったが術後14日目から空腸人工肛門近位側から下血が見られるようになり術後20日目に全身状態悪化し死亡した．病理解剖所見では小腸全域，食道，胃に多発潰瘍を形成し，そのうちいくつかの潰瘍底でサイトメガロウイルスが証明された．考察：本症例は厚生省の診断基準ではベーチェット病不全型であり，特に消化管症状が前面に立つ腸管ベーチェット病と考えられた．非常に診断，治療に難渋した症例であったため若干の文献的考察を加えて報告する．

O-18-3　回腸人工肛門部潰瘍にインフリキシマブが著効した腸管ベーチェット病の一例

[1]大阪市立大学消化器器官制御内科学
○末包　剛久[1]、十河　光栄[1]、細見　周平[1]、高塚　正樹[1]、平田　直人[1]、大平　美月[1]、青松　和輝[1]、鎌田　紀子[1]、山上　博一[1]、渡辺　憲治[1]、富永　和作[1]、渡辺　俊雄[1]、藤原　靖弘[1]、押谷　伸英[1]、荒川　哲男[1]

【症例】22歳男性。【主訴】回腸人工肛門部潰瘍および疼痛。【現病歴】平成15年に発熱を認め、他院での下部消化管内視鏡検査で回盲部打ち抜き潰瘍を指摘された。その後消化管穿孔を合併したため回盲部切除・人工肛門造設術を施行された。手術標本に対する病理学的検討から腸管ベーチェット病と診断され、当院を紹介受診、その後は外来でprednisolone(PSL)、azathioprine、mesalazineの投与を受けていた。平成17年4月に人工肛門閉鎖術を施行され、術後経過は良好であったが5月に腸管穿孔を併発。横行結腸部分切除、十二指腸瘻閉鎖、回腸人工肛門造設術が施行された。その後も外来診療を継続していたが、平成19年6月に人工肛門の7～8時および10～12時方向の回腸粘膜に潰瘍が出現。ベーチェット病の再燃と考えPSLの増量（5mg→10mg）を行ったが、症状の改善を認めず精査加療目的に当院入院となった。【入院後経過】本人がPSLの更なる増量は拒否された為、infliximab(IFX)の投与（5mg/kg）を行った。投与後速やかに潰瘍の縮小を認め退院となった。【考察】ベーチェット病に対するIFXの投与は難治性網膜ぶどう膜炎にのみ保険適応が認められている。腸管病変に対する治療効果についても近年数例の症例報告を認めており、本症例のように人工肛門部潰瘍を含めた腸管病変への治療効果が期待される。

O-18-4　インフリキシマブの投与により改善した腸管ベーチェットの1例

[1]東京医科大学消化器内科
○柳澤　文彦[1]、平良　　悟[1]、大島　敏裕[1]、片岡　幹統[1]、酒井　義浩[1]、森安　史典[1]

症例は34歳、女性。平成12年7月より出現した外陰部皮疹、発熱を主訴に平成12年8月28日に当院皮膚科を受診した。受診時、舌縁に潰瘍が認められ、ベーチェット病が疑われた。プレドニゾロン（PSL）30mg/dayより加療が開始され、以後経過は良好であった。平成14年12月頃より腹満感が出現し、平成16年2月、下腹部痛精査目的にて下部消化管内視鏡検査が行われたところ、回盲弁下唇を中心に回腸終末部にかけ、白苔を伴う巨大な潰瘍が認められた。腸管ベーチェットと診断され、PSL30mg/dayにて加療が行われた。同年6月に行われた下部消化管内視鏡検査では潰瘍の改善が見られPSLは徐々に減量されていった。しかし、口腔内アフタおよび陰部潰瘍が再度出現し、同年12月に行われた下部消化管内視鏡検査では回盲部潰瘍の増悪が認められた。このため再度PSL30mg/dayに増量され、アザチオプリン（AZA）100mg/dayの投与が開始されたが、投与後43日後より汎血球減少がみられ、AZAの投与が中止された。以後、ステロイドの減量の度、再燃を繰り返すため、十分な説明を行った後に、平成19年6月よりインフリキシマブ5mg/kgの投与が行われた。投与後、同年7月に行われた下部消化管内視鏡検査では潰瘍の改善傾向がみられ、それに伴い腹部症状、口腔内アフタも改善された。現在も外来で経過観察されており経過は極めて良好である。【結語】インフリキシマブの投与により改善した腸管ベーチェットの1例を経験した。ステロイド離脱困難例に対するインフリキシマブの投与の有用性については若干の文献的考察を加え報告する。

O-19-1　当院における小腸用カプセル内視鏡使用経験とその検討

[1]獨協医科大学消化器内科、
[2]獨協医科大学光学医療センター、[3]獨協医科大学
○前田　光徳[1]、菅家　一成[1]、中野　道子[1]、星野　美奈[1]、平石　秀幸[1]、中村　哲也[2]、寺野　彰[3]

【目的】小腸用内視鏡(PilCamTMSB,GivenImagingLtd. ：video capsule Endoscopy:VCE）は、2003年に当院が日本ではじめて施行した非侵襲性内視鏡である。今回当院における使用経験を報告する。【方法】2003年2月から2007年7月まで獨協医科大学消化器内科で施行した132例（平均年齢51.7±20.3歳、男：女=90:42）を対象として、初期病名、通過時間、再検査率、診断名、偶発症の有無などについて検討した。なお全例当院における治験に対する承諾を得ておこなった。【結果】初期病名として61%が原因不明消化管出血､つづいて21%がクローン病精査あった｡通過時間は、胃が59.9±84.4分、小腸が298.3±95.3分であった。診断は、血管病変35.1%、潰瘍、びらん病変41%、腫瘍病変19%であった。再検査は、機械の故障等物理的障害が3.1%、1度目の検査で出血源が同定できず再出血により再検査した割合は16.8%であった。偶発症としてカプセル停滞により内視鏡・外科処置が行われたのは2.3%であり、すべてクローン病であった。【結論】VCEは小腸スクリーニング検査として有用であり、今後もデバイスの発達により、さらにすぐれた検査手技となるだろう。

O-19-2　カプセル内視鏡検査を行なった原因不明消化管出血Obscure gastrointestinal bleeding (OGIB)症例の検討

[1]川崎医科大学食道・胃腸内科、
[2]川崎医科大学内視鏡・超音波センター
○西　隆司[1]、塩谷　昭子[1]、村尾　高久[1]、藤田　穣[1]、垂水　研一[1]、鎌田　智有[1]、眞部　紀明[2]、楠　裕明[2]、畠　二郎[2]、春間　賢[1]

目的：原因不明消化管出血 (OGIB)のために、当院でカプセル内視鏡検査(VCE)を行なった症例について検討を行なった。対象・方法：小腸出血が疑われたOGIB症例に対して、文書による同意後に、VCE（PILLCAMカプセル）を施行した。RAPID 3 リーダーにより画像解析を行った。緊急例を除き検査開始 3 時間前にpolyethylene glycol（PEG）を500ml or 1000mlを各10例に無作為に投与した。結果：対象は31症例（男性15例、女性16例、年齢43歳～86歳 平均年齢69歳）。緊急施行例が12例、輸血例が11例であった。カプセルの盲腸到達率は（58%）で、盲腸に到達できなかった群は到達群と比較して有意に高齢(79歳vs 62歳、p=0.001)であったが、PEGの投与により有意な改善を認めなかった。食道あるいは胃にカプセルが停滞し、小腸が全く観察できなかった例が 2 例あった。VCEにより描出された小腸病変は、びらんあるいは潰瘍病変14例、angiodysplasia 6例、憩室 2 例、SMT 2例であった。NSAIDs使用例が12例（内、低用量aspirin使用例9例）、aspirinまたは他の抗凝固薬の使用あるいは併用例14例（warfarin 4例、ticlopidine 3例。）で、これらの症例は薬剤中止のみにより貧血は改善し再出血を来たしていない。滞留例はなく、ペースメーカー装着 1 例に対しても安全に施行できた。結論：OGIBに対するVCEによる小腸病変の描出率は高かったが、全小腸観察率は低く、特に高齢者に対して消化管機能亢進剤等の必要性が示唆された。

O-19-3　カプセル内視鏡を用いたNSAID起因性小腸粘膜傷害の検討

[1]大阪市立大学消化器器官制御内科学、
[2]大阪医科大学第二内科
○杉森　聖司[1]、渡辺　俊雄[1]、渡辺佐容子[1]、田渕　真彦[1]、永見　康明[1]、亀田　夏彦[1]、平良　高一[1]、町田　浩久[1]、岡崎　博俊[1]、斯波　将次[1]、富永　和作[1]、藤原　靖弘[1]、押谷　伸英[1]、樋口　和秀[2]、荒川　哲男[1]

【背景】非ステロイド抗炎症薬（以下NSAID）が消化管に粘膜傷害をもたらすことは周知の事実である。しかし、こと小腸に関しては、最近まで限られた調査しかなく、必ずしも実態が明らかになっているとは言えない。カプセル内視鏡(CE)は非侵襲的に生理的な状態で小腸を観察できるというメリットを有しているが、CEを用いてNSAIDの実態を調査した報告は数少ない。【目的】NSAIDを長期服用することによって生じる可能性のある、小腸病変をCEを用いて調査、検討する。【方法】関節リウマチで通院中の患者28例を対象にCEを行った。これらを3ヶ月以上NSAIDを内服しているNSAID常用群16例とNSAID非常用群の12例に分け、それぞれの粘膜傷害の頻度、病変部位等を調査した。【成績】全例において全小腸を観察できた。カプセル滞留は認めなかった。所見として、発赤はNSAID常用群16例 中13例(81.3%)に、NSAID非 常 用 群12例 中11例（91.7%）に認めたが両群に有意差はなかった。一方、粘膜傷害(潰瘍、びらん) はNSAID常用群では16例中12例(75.0%)に認めたのに対し､NSAID非常用群では12例中4例（33.3%）にしか認めず､有意にNSAID常用群で高率であった。また、病変は多発し､かつ散在性に存在する傾向がみられた。【結果】米国で行われた同様の検討では長期にNSAIDを内服している患者の71％に何らかの粘膜傷害を認めたとの報告がある。今回の検討ではそれに近い結果が出ており、我が国でも米国同様NSAID常用患者では高率に粘膜傷害を生じている可能性が示された。よって使用するNSAIDの種類、量ともに事情が異なってはいるものの、我が国においてもNSAIDがもたらす小腸粘膜傷害は決して無視できないものであると考えられた。

O-20-1　小腸白色絨毛とカプセル内視鏡消化管通過時間に関する検討

[1]日本医科大学消化器内科
○高橋　陽子[1]、藤森　俊二[1]、山田祐希江[1]、江原　彰仁[1]、小林　剛[1]、関田　祥久[1]、瀬尾　継彦[1]、三井　啓吾[1]、米澤　真興[1]、柴田　喜明[1]、田中　周[1]、辰口　篤志[1]、坂本　長逸[1]

【目的】小腸の白色絨毛は脂肪吸収を反映することが知られている。カプセル内視鏡（CE）で小腸白色絨毛を評価し、脂肪吸収とCEの消化管通過時間の関係を明らかにすることが目的である。【方法】健常人男性46例にCEを施行し、CEが記録時間内に盲腸に到達した対象を解析対象とした。CEの前処置は、前日午後8時から絶食、以降は透明な水分の摂取とし、翌日の午前9～10時にCEを投与した。CE嚥下時に少量のdimeticonをもちいるほかに薬物は使用しなかった。CEの小腸通過時間で小腸を4分割し、口側4箇所の白色絨毛を、なし：0、軽度：1、中等度2、高度：3とスコア化した。スコアの合計点が1以下の白色絨毛がほとんどない無白色絨毛群と合計点が2以上の白色絨毛群に分類し、胃通過時間、小腸通過時間、胃および小腸通過時間(総通過時間)を比較した。【結果】対象46例中45例でCEは盲腸に到達し解析対象とした。無白色絨毛群は28例（平均年齢：35歳、BMI: 22.8)、白色絨毛群は17例（平均年齢：35歳、BMI: 23.5）で両群の年齢、BMIはほぼ同じであった。CEの平均胃通過時間は無白色絨毛群59分、白色絨毛群32分で、無白色絨毛群で長い傾向が認められた(p=0.062)。CEの平均小腸通過時間は同順で3時間30分、3時間53分（p=0.33)、平均総通過時間は同4時29分,4時間25分（p=0.84）でいずれも有意な差を認めなかった。【結論】脂肪吸収が小腸で進行していないと考えられる小腸白色絨毛を認めない対象では、白色絨毛を多く認める対象よりCEの胃通過時間が長い傾向が認められた。

O-20-2　カプセル内視鏡を用いた造血幹細胞移植消化管合併症の検討

[1]国立がんセンター中央病院内視鏡部、
[2]国立がんセンターがん予防・検診研究センター検診部、
[3]中央病院特殊病棟部幹細胞移植科
○角川　康夫[1,2]、福田　隆浩[3]、斎藤　豊[1]

【目的】造血幹細胞移植後の合併症には、皮膚、消化管、肝臓等の多くの臓器に障害が及ぶが、特に消化管合併症は高頻度でかつ重篤な状態に陥りやすい。消化管合併症の鑑別には主にGVHD (graft-versus-host disease), CMV (cytomegalovirus)腸炎、TMA (thrombotic microangiopathy)等が挙げられる。これらの多くは剖検例での検討では小腸に好発し最も障害が大きいとされるが、生存例における検討はほとんどない。その主たる理由は従来の小腸内視鏡検査の移植患者への侵襲性にあった。しかし近年、ほとんど侵襲なく小腸を観察できるカプセル内視鏡が登場し急速に普及している。造血幹細胞移植後の小腸検索において、カプセル内視鏡の有用性につき明らかにする。
【方法】2005年1月から2007年7月までに造血幹細胞移植後の小腸観察にカプセル内視鏡が施行された19例のうち、同時に下部消化管内視鏡検査で回腸末端の観察および病理生検が施行された16例を対象とした。カプセル内視鏡で観察された小腸の炎症の有無と下部消化管内視鏡検査による回腸末端の炎症の有無を比較検討した。また回腸末端から得られた病理学的生検診断につき検討した。
【成績】カプセル内視鏡にて小腸に炎症を認めた13例の内、下部消化管内視鏡検査で回盲部に炎症を有したものは12例、有さなかったものは1例であった。一方、カプセル内視鏡にて小腸に炎症を認めなかった3例において、下部消化管内視鏡検査で回盲部に炎症を有したものは1例、有さなかったものは2例であった。カプセル内視鏡で炎症所見を認めた13例の病理学的診断(回盲部からの生検)はGVHD (n=9)、GVHD+CMV合併 (n=1)、CMV (n=2)、Leukemic cell infiltration (n=1)で、認めなかった3例ではGVHD (n=1)、GVHD,CMVともに認めず (n=2)であった。
【結論】カプセル内視鏡による小腸所見は、下部消化管内視鏡による回盲部の所見および生検診断とよく相関しており、造血幹細胞移植後の小腸検索に有用である可能性が示唆された。

O-20-3 クローン病の臨床的緩解期におけるカプセル内視鏡の有用性

[1]大阪医科大学第二内科
○能田 貞治[1]、森田英次郎[1]、村野 実之[1]、岡田 俊彦[1]、柿本 一城[1]、石田 久美[1]、川上 研[1]、阿部 洋介[1]、井上 拓也[1]、村野 直子[1]、年名 謙[1]、時岡 聡[1]、梅垣 英次[1]、樋口 和秀[1]

【背景】カプセル内視鏡(以下VCE)の登場により、全小腸の内視鏡観察が簡便かつ低侵襲に行えるようになった。また、クローン病（以下CD）では、分子標的治療薬の登場によって強力な緩解導入及び緩解維持効果が得られるようになり、粘膜治癒が治療目標となりつつある。しかしながら、CDにおいて臨床的緩解と内視鏡的緩解が一致しないことが大腸内視鏡を用いた検討で報告されている。一方、小腸に関してはその侵襲性から臨床的緩解と内視鏡的緩解の関係は明らかにされていない。そこで、今回我々は臨床的緩解期における小腸粘膜の状態をカプセル内視鏡（VCE）を用いて検討したので報告する．【対象】対象は2005年9月～2006年9月にかけ、事前に小腸造影においてVCEによる腸管滞留の危険性を除外し、臨床的緩解期にあるCD症例17例である（VCEが認可され、CDがVCEの禁忌症例となる以前の症例）。その内訳は、男性13名、女性4名、年齢22-39（29.6±4.8）歳、小腸型6例，小腸大腸型11例であった。【方法】臨床的緩解をCDAI score 150 point以下と規定し，臨床的緩解期にVCEを行い各症例のびらん及び潰瘍の病変数を計測し，びらん及び潰瘍がないものを粘膜治癒群（MH群），びらん及び潰瘍があるものを非粘膜治癒群(NMH群)とした．次にMH群とNMH群の間に，下痢の回数，WBC，RBC，Hb，Ht，Plt，CRP，CDAIについて統計学的な差がないか検討を行った．【結果】MH群は5例，NHM群は8例（61.5%）であった．両群間における下痢回数［MH:11.8±9.9, NMH:11.4±12.6（p＝0.95）］, WBC［MH:5992±1523, NMH:5255±1997（p＝0.56）］，RBC［MH:495±32，NMH:455±66（p＝0.39）］, Hb［MH:14.0±2.7, NMH:13.9±1.7（p＝0.86）］, Ht［MH:41.4±6.4，NMH:41.2±4.7（p0.83）］, Plt［MH:25.7±6.0，NMH:26±5.3（p＝0.99）］，CRP［MH:0.18±0.12, NMH:0.21±0.11（p＝0.85）］, CDAI［MH:66.9±58.4, NMH:74.6±37.3（p＝0.96）］であり、両群間には，統計学的な有意差は認められなかった．【結論】小腸においても臨床的緩解が内視鏡的緩解を意味しないことが示された。現時点では内視鏡的緩解を他の臨床所見から予測することは困難であり，CDの緩解期における小腸粘膜治癒の確認には、小腸の内視鏡観察が必要である事が示された。VCEは低侵襲に全小腸の内視鏡観察を行うことが可能であり、検査前に滞留の危険性を除外できれば、内視鏡的な活動性の把握に非常に有用であると考えられた。

O-21-1　原因不明消化管出血に対するカプセル内視鏡とダブルバルーン内視鏡の有用性に関する追跡研究

[1]日本医科大学消化器内科
○藤森　俊二[1]、瀬尾　継彦[1]、山田祐希江[1]、高橋　陽子[1]、江原　彰仁[1]、小林　　剛[1]、関田　祥久[1]、三井　啓吾[1]、米澤　真興[1]、柴田　喜明[1]、田中　　周[1]、辰口　篤志[1]、坂本　長逸[1]

【目的】原因不明消化管出血（OGIB）の診断、治療をカプセル内視鏡（CE）とダブルバルーン内視鏡（DBE）を用いて施行し、診断率と予後を検討することが目的である。【方法】2004年12月から2006年4月までにOGIB精査目的でCEを施行した連続45例のOGIB患者が対象である。45例中36例でCE後にDBEが施行された。OGIBの診断、治療を検討するとともに、2007年4月の患者の状態を患者本人もしくは患者家族から聴取して予後を検討した。【結果】22例（49%: 22/45）、23病変がOGIBの責任病変として診断された。23病変の内訳は腫瘍10病変、血管異形性9病変、潰瘍4病変である。18例（18/45: 40%）19病変をCEで検出し、18例（18/36: 50%）18病変をDBEで診断した。血管異形性1例、空腸静脈瘤1例の計2例がCEやDBEではなく他の方法で診断された。CEおよびDBEを用いて診断した20例中9例で手術、8例でDBEによる内視鏡治療が行われた。平均19ヶ月の経過観察期間にCEおよびDBEを用いて診断した20例は全例生存が確認され、再出血を認めたのは血管異形性1例（5%）でDBEにより再治療し以後再出血を認めていない。診断に至らなかった23例中2例が経過観察期間に他疾患で死亡し、1例が不明となり、2例が再出血した。再出血した2例のうち1例は、初回はCEのみ施行したが診断に至らず2年後に再出血し、2回目のCEで腫瘍を認めDBEで小腸カルチノイドと診断した。他の1例は他施設に通院中で未診断である。【結論】初回CEおよびDBEでOGIB症例の44%(20/45)の責任病変を診断した。病変を診断した場合治療後の再出血は5%(1/20)であり、CEおよびDBEによる診断および治療は良好であると考えられた。

O-21-2　原因不明の消化管出血に対するカプセル内視鏡とダブルバルーン内視鏡の有用性についての検討

[1]広島大学光学医療診療部、
[2]広島大学分子病態制御内科学
○福本　　晃[1]、田中　信治[1]、茶山　一彰[2]

【背景】近年、カプセル内視鏡（CE）やダブルバルーン内視鏡（DBE）の登場によりこれらの検査法の原因不明の消化管出血症例に対する有用性が報告されているが、両者を比較した報告は未だ限られている。【目的】当院における原因不明の消化管出血症例に対するカプセル内視鏡とダブルバルーン内視鏡の有用性について検討する。【対象】上部消化管内視鏡、大腸内視鏡検査にて出血源の確定診断ができなかった原因不明の消化管出血症例のうち2006年4月から2007年7月の間にCEとDBEを施行した39例（男性28例、女性11例、平均年令57.1±19.4）。【方法】基本的に無処置でCEを施行後、1週間以内にDBEを施行した（2例はDBEを先行）。DBEは原則、経肛門的挿入を先行し、最深部に点墨ののち後日、経口的挿入をおこなった（3例は経口的挿入を先行した）。血管性病変もしくはびらん、潰瘍など粘膜欠損を伴う病変を出血源と診断した。【結果】CEは嚥下困難のため中止した1例を除く39検査中（1例は再検査施行しているので38症例）24検査（61.5%）で大腸まで到達した。DBEでは7例は食道静脈瘤や全身状態が不良のため経肛門のみ施行した。両経路から挿入した32例中19例（59.4%）で全小腸観察が可能であった。全小腸観察不能であった13例のうち3例は狭窄のため、1例は機器の故障のため、1例は鎮静剤の副作用のための中止例であった。CE、DBEで小腸内に出血源を認めなかったうち6例は小腸病変の除外によって小腸外病変が出血源と確定診断できた。この6例を除いた33例中CEは12例（36.4%）で小腸に出血源を検出できた。2例は出血源の同定はできなかったが小腸内での活動性の出血は診断できた。DBEは17例（51.5%）で小腸に出血源を検出できた。またDBEで病変を指摘できた17例のうち8例に対してDBEによる処置（APC3例、術前点墨3例、Polypectomy1例、CE除去1例）を施行した。CEで検出できDBEで検出できなかった小腸病変が2例、CEで検出できずDBEで検出できた小腸病変が7例とDBEの方が検出能として高い傾向にあったが両検査の間には有意な差はなかった（McNemar検定　P=0.180）。CEとDBEをあわせた小腸の出血源検出率は57.6%（19/33）であった。病変の内訳は、angiodysplasia 5例、腸結核4例、薬剤性潰瘍3例、吻合部潰瘍2例、ポリープ2例、平滑筋肉腫1例、回腸末端炎1例、メッケル憩室1例であった。両検査ともに全小腸観察可能であった13例での検討では出血源の検出例は3例（23.1%）であったが両検査の一致率は92.3%（κ係数、0.755）と高い一致が認められた。【結論】出血源の検出能の比較では、DBEがCEと比してやや高い傾向にあり、診断のみならず内視鏡的処置にも有用であった。CEとDBEの診断能は全小腸観察例では一致率が高いことから、CEの全小腸観察能向上のために前処置法のさらなる工夫が必要である。

O-21-3　小腸狭窄・閉塞病変の診断と治療ー手術・内視鏡治療・保存的治療の選択

[1]自治医科大学附属さいたま医療センター消化器科
○宮谷　博幸[1]、鷺原　規喜[1]、山中　健一[1]、福田　重信[1]、牛丸　信也[1]、池田　正俊[1]、本田　英明[1]、高松　　徹[1]、福西　昌徳[1]、岩城　孝明[1]、中島　嘉之[1]、宇賀神卓広[1]、吉田　行雄[1]

【目的】小腸狭窄・閉塞性病変の診断と治療につき検討し，ダブルバルーン小腸内視鏡の有用性を評価した．【対象と方法】当センターで2004年8月より2007年7月までにダブルバルーン小腸内視鏡検査を施行した小腸狭窄（スコープ通過不能のもの）またはイレウス精査例23例を対象とし，診断に至った経緯および治療法を検討した．23例の内訳は術後狭窄・癒着5例，クローン病3例，NADID潰瘍による狭窄3例，虚血性小腸炎2例，腸重積症2例，アミロイドーシス，好酸球性腸炎，小腸癌，卵巣癌腹膜転移，肺癌小腸転移各1例，不明3例であった．【結果】23例中21例で病変部位を同定し得た.外科手術を要したものは術後狭窄4例,腸重積2例,小腸癌，肺癌転移，虚血性小腸炎1例ずつであった．内視鏡治療は4例に施行され，術後狭窄2例にバルーン拡張術を施行したが1例で穿孔を認めた．また術後癒着性イレウスおよび小腸癌症例にダブルバルーン小腸鏡下に容易にイレウス管留置を施行し得た．癒着性イレウス例は保存的に治癒した．クローン病，NASID潰瘍例では狭窄は高度であったが拡張術を施行せずに保存的に改善が得られた．卵巣癌腹膜転移例では化学療法が奏効し食事可能となった．アミロイドーシス症例ではイレウス管ガイド下にオーバーチューブを挿入し，短時間で目的部位への小腸鏡挿入と観察および生検が可能であった．偶発症は拡張術の1例と虚血性小腸炎1例に術後穿孔を認めた．小腸出血例では24例中17例でダブルバルーン小腸内視鏡検査を診断に必要とした．【考察】小腸狭窄・閉塞病変の診断・治療にダブルバルーン小腸内視鏡は非常に有用であった．ただしイレウス症例などで腸管壁の脆弱性が予想される場合は穿孔などの偶発症を念頭において注意深く検査・治療を進める必要がある．

O-21-4　クローン病の腸管狭窄に対するシングルバルーン小腸内視鏡下バルーン拡張術の有用性と合併症

[1]滋賀医科大学消化器内科、
[2]滋賀医科大学光学医療診療部、[3]滋賀医科大学栄養治療部
○辻川　知之[1]、斎藤　康晴[2]、小川　敦弘[1]、仲原　民夫[1]、畑　　和憲[1]、安藤　　朗[1]、佐々木雅也[3]、藤山　佳秀[1]

【目的】クローン病の主な腸管合併症の一つである狭窄に対して内視鏡的バルーン拡張術の有用性は報告されているが、具体的な方法や長期予後の少なく、さらに小腸深部の狭窄に対する小腸内視鏡下のバルーン拡張術の有用性と安全性については統一した見解が得られていない。今回我々は、回盲部切除後の吻合部狭窄と深部小腸狭窄に対する内視鏡的バルーン拡張術について検討した。【方法】通常大腸内視鏡にて到達可能な大腸狭窄1例、吻合部狭窄２例と2007年7月までにシングルバルーン小腸内視鏡検査を施行したクローン病は18例のうち拡張術を施行した7例を対象とした。狭窄部に内視鏡先端が達した後、まずガストログラフィン造影にて狭窄部に瘻孔の無いこと、および狭窄長が30mm以下であること、さらに狭窄部の潰瘍が広範囲でないことを確認した。患者へはペンタゾシン(15mg)を点滴投与しながら、さらに小腸深部ではプロポフォールにて鎮静下に施行した。拡張はボストン社製CREバルーンを用い、狭窄が高度の場合は12mmまで2分間拡張後のスコープ通過を目標とし、スコープが通らない程度の狭窄は16.5-18.0mmまで拡張後スライディングチューブ通過させ、更なる深部観察を目標とした。拡張後は絶食輸液のみとして翌日に腹部所見の無いことを確認の上退院とした。【成績】大腸狭窄1例は横行結腸に2箇所狭窄を認めたが、軽度であったため20mmまで拡張した。吻合部狭窄2例は15mmまで拡張し、スコープ通過が可能となった。小腸狭窄は経口挿入で狭窄を認めたのは1例のみで、計3ヶ所（4回）拡張した。経肛門挿入は7例に対して15回拡張し、一人あたり最大5ヶ所（空腸3ヶ所、回腸2ヶ所）の狭窄拡張を行った。空腸狭窄では拡張後4回ともスコープ通過が可能となり、回盲弁および回腸狭窄では15回ともスコープ通過が可能となった。3例ではスライディングチューブも通過可能となり、より深部の観察が可能であった。拡張を行った10例のうち、9例は翌日退院が可能であった。合併症は全例拡張直後に少量の出血を認めたが止血処置は必要なかった。スライディングチューブを通過させた３例では内視鏡終了直後に軽度の腹部違和感が見られた。また、回腸末端を16.5mmまで拡張した1例では翌日より腹痛・発熱を認め限局性腹膜炎を呈したが、絶食と抗生剤投与にて軽快した。【結論】クローン病の吻合部狭窄のみならず、バルーン小腸内視鏡でしか到達し得ない深部小腸狭窄に対しても、バルーン拡張術は有用である。したがって、狭窄の部位や数に関係なく、瘻孔の無い比較的狭窄長の短い狭窄は全て内視鏡的拡張術の対象になりうる。ただし、腸管損傷や穿孔の危険性があるため、十分なインフォームドコンセントが必要と考えられる。

O-22-1　小腸腫瘍・腫瘤性病変に対するダブルバルーン内視鏡の有用性

[1]佐久総合病院胃腸科
○堀田　欣一[1]、小山　恒男[1]、宮田　佳典[1]、友利　彰寿[1]、高橋亜紀子[1]、北村　陽子[1]

【背景】従来、小腸腫瘍・腫瘤性病変の診断は小腸造影検査が中心であった。近年、ダブルバルーン内視鏡（以下、DBE）が普及し、いままで明らかではなかった小腸腫瘍・腫瘤性病変に対する内視鏡診断学の発展が期待されている。【目的】小腸腫瘍・腫瘤性病変に対するDBEの有用性につき検討すること。【方法】2004年2月から2007年7月の間に当院にてDBEを施行した小腸腫瘍・腫瘤性病変を有する15症例（のべ24件：経口15件、経肛門9件のDBEが施行）を対象とした。1．検査目的、2．最終診断、3．DBEによる診断確定率、4．DBEが治療方針決定に影響を与えた確率、5．他の画像診断法（CT,MRI）での小腸病変描出率、6.生検前内視鏡診断と最終診断の一致率について検討した。【結果】1．検査目的：原因不明消化管出血精査5例、悪性リンパ腫の進展範囲診断目的4例、腹痛精査3例、腸閉塞精査2例、食欲不振精査1例。2．最終診断：濾胞性リンパ腫5例、びまん性大型B細胞性リンパ腫2例、マントル細胞性リンパ腫2例、原発性小腸癌2例、T細胞性リンパ腫1例、GIST1例、ブルンネル腺過誤腫1例、Peutz-Jeghers polyp1例、3．DBEによる診断確定率：100%(15/15)、全例で生検、内視鏡的摘除後病理診断にて確定診断可能であった。4．DBEが治療方針決定に影響を与えた確率：86.7%(13/15)、マントル細胞性リンパ腫の2例はstageIVであり、DBEが治療法決定に影響しなかった。手術を施行した5例は複数開腹歴の既往がある1例を除き、全例DBE時に点墨後、低侵襲な腹腔鏡下手術を選択した。濾胞性リンパ腫の5例はいずれも小腸に広範にskipした病変を指摘され、全身化学療法を選択した。5．他の画像診断法（CT,MRI）での小腸病変指摘率：60%(9/15)、濾胞性リンパ腫5例とPeutz-Jeghers polyp1例以外はDBE前にCT、MRIで小腸病変の存在を指摘されていた。6．生検前内視鏡診断と最終診断の一致率：80%(12/15)。ブルンネル腺過誤腫1例を粘膜下腫瘍、びまん性大型B細胞性リンパ腫1例を原発性小腸癌、GIST1例を悪性リンパ腫と誤診した。【結論】DBEは小腸腫瘍・腫瘤性病変の確定診断に有用であり、治療方針決定に不可欠な検査法と考えられた。内視鏡肉眼診断については胃、大腸における診断体系の応用のみでは診断が困難な症例もあり、小腸独自の診断学を確立する必要性がある。

O-22-2　当院におけるダブルバルーン小腸内視鏡の現状と工夫

[1]東京医科大学消化器内科、[2]同内視鏡センター、
[3]同八王子医療センター
○大島　敏裕[1]、平良　悟[1]、柳澤　文彦[1]、真鍋智津子[1]、立花　浩幸[1]、野中　雅也[1]、羽山　弥毅[1]、八木　健二[1]、湯川　郁子[1]、高　麻理[1]、近藤　麻里[1]、福澤　誠克[1]、片岡　幹統[1]、川上　浩平[1]、河合　隆[2]、宮岡　正明[3]、酒井　義浩[1]、森安　史典[1]

【目的】近年，ダブルバルーン内視鏡(以下DBS)の開発により小腸病変の内視鏡観察が可能となったが，検査による患者負担が多いのも現状である.今回我々は,当院におけるDBSの使用経験を明らかにし,患者負担を軽減させる検査法を確立する.【方法】当院で2006年よりDBSを施行した33例42回を対象とし，1.性比,2.平均年齢,3.挿入ルート,4.平均時間,5.内訳,6.腹囲(検査前後)の変化量(cm)を調査した.尚,当院では患者負担の軽減を目的に2007年7月より自作の送水タンクにて炭酸ガスを送気に使用している.【結果】1.男女比24/9, 2.平均年齢45.0±19.1歳, 3.挿入ルート：経口9回,経肛門33回, 4.平均時間：全体80.8分(経口80.6分,経肛門80.8分), 5.大腸病変：3例,小腸病変：30例であった.小腸病変の内訳はクローン病14例,回腸びらん3例,Peutz-Jeghers症候群2例,ベーチェット病2例,正常2例,Cronkhite-Canada症候群1例,Henoch-Schoenlein紫斑病1例,毛細血管拡張症1例,吻合部潰瘍1例,虫垂炎1例,憩室症１例,総胆管結石1例であった.5.腹囲変化量は空気送気例＋4.5cm,炭酸ガス送気例＋0.9cmであった.【考察】ダブルバルーン内視鏡は,従来評価困難であった小腸病変の診断に有用であった.また, 炭酸ガスを送気に使用することで患者負担を軽減し,今後より侵襲の少ない検査の確立が可能になると考えられた.

O-22-3 DB内視鏡の新しい展開 ―輸入脚症候群の診断・治療―

[1]千葉大学光学医療診療部、[2]千葉大学消化器内科、
[3]千葉大学細胞治療学
○佐藤 徹[1]、神津 照雄[1]、勝野 達郎[2]、古矢裕歩子[2]、
高橋 良枝[2]、磯野 貴史[2]、菱川 悦男[1]、渡辺 良之[1]、
井上 雅仁[1]、横須賀 収[2]、齋藤 康[3]

胃全摘術や広範囲幽門側胃切除術ではBillroth II法やRoux-en-Y吻合法をもちいた再建術がしばしば行われるが、従前では、術後輸入脚に発生する病変に対して観察すら困難であった。現在、DB内視鏡の登場により輸入脚への内視鏡挿入が可能となり、胃切除後総胆管結石に対する治療や出血性病変に対する治療等が報告されるようになりつつある。

今回、我々は原因不明の難治性低蛋白血症を呈した輸入脚症候群に対して、DB内視鏡で診断・治療を行い得た症例を経験した。

症例は54歳男性。2006年1月、胃癌に対して胃全摘術、Roux-Y再建術を施行され外来で経過観察中であったが、2006年5月より両下肢に浮腫を伴う低蛋白血症が出現し、徐々に増悪、2007年2月頃からは血清アルブミン2.0mg/dLと著明な低アルブミン血症となり、全身の浮腫および胸水・腹水の貯留を認めた。

心、腎、肝および、内分泌学的異常を認めず、膠原病や悪性疾患の合併も否定的であり、原因精査のため3月22日当院紹介入院となった。リンパ管シンチグラフィー、下肢静脈MRIでリンパ流、血流うっ滞所見なし。α1アンチトリプシン試験、糞便中脂肪定量、D-キシロース試験は正常であった。蛋白漏出シンチグラフィーも有意な所見なく蛋白漏出性胃腸症は否定的であった。血中ビタミン濃度はA, E, Kが低値、Vit. B12は正常下限であり吸収不良が疑われた。

DB内視鏡で輸入脚を観察したところ、明らかな粘膜異常は認めず生検にても特異的な炎症所見は認められなかったが、黒色の腸液が見られ、培養にてAeromonas hydrophilaが検出され、Peptostreptcoccus species 2+, Klebsiella pneumoniae 1+, Clostridium perfringens 2+と多数の嫌気性菌が検出された。以上より、輸入脚内の異常細菌が病態に関与していると考え、DB内視鏡を用いて輸入脚にイレウス管を留置し、生理食塩水による腸管洗浄とバンコマイシン注入を7日間行ったところ低アルブミン血症は著明に改善した。

本症例はDB内視鏡でRoux-en-Y再建輸入脚内の腸液を採取し、異常細菌の発育を証明し、かつ、DB内視鏡を用いて保存的治療が可能であった点で貴重な症例であると考えられる。

術後輸入脚は通常内視鏡検査のみならず消化管造影も困難であり、カプセル内視鏡も無効である。本症例のように、明らかな粘膜面の異常がなくとも人工的な環境に置かれている輸入脚には、様々な非生理学的な事柄が生じているものと思われる。暗黒大陸と言われた小腸においてもさらに不明な輸入脚の生理が解明されれば、進行胃癌に対する術式の進歩にも寄与できる可能性がある。本症例を通じて、これまで全くといって良いほど顧みられなかった輸入脚の生理・病態・検査治療法について提案したい。

O-23-1　蛋白漏出性胃腸症を併発した急性びらん性胃炎の1例

[1]東邦大学医療センター大森病院小児科、
[2]済世会横浜市東部病院こどもセンター
○澤　佳世[1]、橋本　卓史[1,2]、佐地　勉[1]、藤澤　知雄[2]

【はじめに】Cytomegalovirus(以下CMV)、Helicobacter pylori(以下Hp)、Mycoplasmaなどの感染は蛋白漏出性胃腸症の原因となりうる。胃粘膜病変により蛋白漏出性胃腸症をきたしたと考えられる1例を呈示する。【症例】4歳男児、先天性心疾患の既往なし。家族歴：父方祖父が胃癌に罹患。現病歴:平成19年6月マイコプラズマ肺炎に罹患した。7月6日より腹痛を認め、16日に浮腫が出現し、20日に東邦大学医療センター大森病院に紹介入院となった。診察では下腿に浮腫を認め、血液検査にてTP3.8g/dl、Alb2.1g/dl、IgG148mg/dl、Ca7.7mg/dlであった。H2受容体拮抗薬投与下のα1-アンチトリプシンクリアランス27.3ml/日。99mTc-HSAを用いた消化管シンチグラフィーでは、上部消化管からの漏出が推定された。腹部超音波にて胃粘膜下層の肥厚を認めたため上部消化管内視鏡を行ったところ、体部から前庭部にびまん性のびらんを認めた。以上より急性びらん性胃炎による蛋白漏出性胃腸症と診断した。マイコプラズマIgG抗体5120倍、寒冷凝集素4096倍、Hp組織検鏡法陰性、ウレアーゼ試験陰性、尿素呼気試験陽性、CMV-IgM陰性、CMV DNA陰性であった。治療としてH2受容体拮抗薬、半消化態栄養剤を投与し、1か月後にTP6.3g/dl、Alb4.3g/dlまで改善した。【まとめ】本患児は胃粘膜上皮の異常により蛋白漏出性胃腸症が生じたと考えられる。原因としてマイコプラズマ感染の関与が示唆された。Hp感染症に関して充分な証拠は得られなかった。

O-23-2　子宮癌化学療法中にサイトメガロウイルス胃潰瘍を認めガンシクロビル投与が著効した1例

[1]東京医科大学消化器内科、[2]東京医科大学内視鏡センター、
[3]東京医科大学消化器外科
○原　弥子[1]、河合　隆[2]、山岸　哲也[2]、野中　雅也[1]、羽山　弥毅[1]、大島　敏裕[1]、八木　健二[1]、宮崎　郁子[2]、高　麻理[1]、近藤　麻里[1]、福澤　誠克[1]、片岡　幹統[1]、川上　浩平[1]、平良　悟[1]、糸井　隆夫[1]、酒井　義浩[1]、森安　史典[1]、高木　融[3]、青木　達哉[3]

【はじめに】子宮体癌化学療法中にサイトメガロウイルス（以下CMV）胃潰瘍を認めガンシクロビル投与が著効した1例を経験したので報告する.【症例】64歳　女性【既往歴】多発性筋炎, 狭心症【現病歴】平成12年より多発性筋炎にてプレドニゾロン5mg内服, 平成17年より子宮体癌の肺転移に対し化学療法を施行していた. 平成18年7月12日より吐下血を認めたため, 7月13日上部消化管内視鏡検査を施行. 胃角から幽門にかけてほぼ全周性にA1～A2 stageの大小不同の多発打ち抜き潰瘍を認めた. CMV感染を疑い生検を行ったが, 組織学的にCMV封入体は認めず, 免疫染色でも抗CMV抗体陽性細胞は認めなかったため, 禁食およびプロトンポンプインヒビター投与を行った. 7月26日の内視鏡検査では胃潰瘍の改善見られず, 再度生検を施行したところ, CMV封入体は認めないも, 免疫染色にて抗CMV抗体陽性細胞を認め, CMV胃潰瘍と診断し, 7月27日よりガンシクロビル400mg / 日投与を開始した. 投与14日目の内視鏡所見で潰瘍はH1 stageまで改善, 投与21日目にはH2 stageとなっていた. 今回我々は, ガンシクロビル投与により著明に改善したCMV胃潰瘍を経験したので報告する.

O-23-3　難治性慢性関節リウマチの経過中に発見された続発性胃・十二指腸アミロイドーシスの1例

[1]藤尾医院、[2]田畑胃腸病院、
[3]兵庫医科大学第二病理学教室、
[4]獨協医科大学病理学（人体病理）
○藤尾　誓[1]、鈴木　克昌[2]、柏木　亮一[2]、西上　隆之[3]、藤盛　孝博[4]

症例　70歳代　女性　既往歴：10数年前より難治性慢性関節リウマチ加療中で、他医よりサラゾスルファピラジン・プレドニゾロン・メソトテキセート・ロキソプロフェンなどを投与されていた。現病歴：約1週間前より心窩部痛・食思不振増強し当院初診される。身体所見：中等度の手指関節の変形および軽度貧血を認める。内視鏡検査所見：十二指腸球部から下行部にかけて、びまん性に発赤を伴なう白色調変化を認める。近接・色素像では絨毛は白色調に腫大・肥厚し、びらんによる粘膜欠損部が散見された。胃の粘膜は光沢のある白色調で、色素像で粘膜模様の肥厚・不明瞭化が確認された。病理組織学所見：HE染色にて粘膜上皮は萎縮し、粘膜固有層内にびまん性に無定形な好酸性の沈着物を認める。コンゴレッド染色で橙色に染まり、偏光顕微鏡観察で黄緑色の偏光が認められた。またKMnO4処理にてその染色性は消失した。以上より難治性慢性関節リウマチに伴なう続発性胃・十二指腸アミロイドーシス（AAアミロイドーシス）と診断された。慢性関節リウマチに伴なう消化管病変はNSAIDSによるもの、合併する血管炎によるもの、免疫力低下に伴なう感染性病変とさまざまの病態が経験される。なかでも続発性アミロイドーシスは原病の予後にも関わる重大な病態であり、原疾患を有する症例の内視鏡検査においては必ず念頭におく必要がある。

O-23-4　胃癌に合併した pulmonary tumor thrombotic microangiopathyの2剖検例

[1]獨協医科大学病理学（人体分子）
○市川　一仁[1]、井村　穣二[1]、山岸　秀嗣[1]、鈴木　克昌[1]、藤井　茂彦[1]、関川　　昭[1]、福井　広一[1]、冨田　茂樹[1]、藤盛　孝博[1]

【はじめに】pulmonary tumor thrombotic microangiopathy (PTTM) は，末梢肺動脈の腫瘍塞栓に起因し致死性の急激な心肺不全を来たす稀な病態と認識されている．剖検によりPTTMと診断しえた胃癌2症例を経験したので報告する．【症例1】43才，女性．胃癌 (stage IV) と診断され化学療法が行われていた．比較的病状は安定していたが，急激かつ高度の呼吸不全を生じ,約1週間の経過で死の転帰をとった．剖検では4型胃癌 (印環細胞癌) を認め，肺には多数のリンパ管侵襲に加え末梢肺動脈内に腫瘍および血栓塞栓が多数存在し，さらに細動脈内膜の線維性肥厚により内腔が狭小化していた．【症例2】90才，女性．高血圧症にて近医通院中であったが，体動時の呼吸困難を強く訴え精査となった．肺血栓塞栓症による右心不全が疑われ，抗凝固療法が行われるも呼吸循環動態の急激な増悪を来たし，約2週間の経過で死の転帰をとった．剖検では，3型胃癌 (低分化腺癌，ラテント癌) を認め，肺動脈には症例1とはぼ同様の像を認めた．【まとめ】PTTMの頻度は癌剖検例の1-3%で，殆どが低分化腺癌・印環細胞癌であり，原発巣の過半数を胃癌が占めている．癌が胃から肺小動脈に達する経路として，リンパ管・胸管・鎖骨窩静脈・上大静脈・肺循環，あるいは腹部転移臓器・下大静脈・肺循環等が推測されている．その発症には，肺小動脈内における癌細胞周囲の局所での凝固系亢進による血栓形成，癌細胞による血管内皮傷害に起因する内膜平滑筋細胞の増生などが考えられている．第96回病理学会総会にて本2例を報告しているが，PTTM発症に関わる諸因子について免疫組織学的な追加検討した結果を報告する．

一般演題　好酸球性消化管炎症

O-24-1　われわれが経験した好酸球性食道炎とその経過

[1]日本医科大学消化器内科
○佐野　弘仁[1]、岩切　勝彦[1]、川見　典之[1]、田中由理子[1]、琴寄　誠[1]、坂本　長逸[1]

症例は70歳の女性。2年前より胸部不快感が出現し、数ヶ月前よりつかえ感・胸やけ・咽頭部痛もみられるようになった。近医を受診し上部消化管内視鏡検査で逆流性食道炎(LA分類 Grade M)を指摘され、PPIを投与されたが症状は改善しなかった。咽頭部痛があり当院耳鼻科に入院となったが、喉頭鏡検査では異常所見は認めず、頸部食道造影検査で食道の蠕動運動の低下がみられ当科に転科となった。既往歴に気管支喘息・糖尿病・狭心症があり、入院時の採血で好酸球数は1279/μlと上昇していた。当科にて内視鏡検査を施行したところ、食道壁は浮腫状で血管透見は不良となり、小さな白色斑も散見され、リング状の収縮が多数認められた。組織生検では食道粘膜に25 /HPF以上の著明な好酸球浸潤がみられた。CT検査では中下部食道に連続的に全周性の食道壁の肥厚を認め、その他の消化管に壁の肥厚は認めなかった。以上より好酸球性食道炎と診断しPSL30mg経口投与を開始したところ、末梢血の好酸球数は1週後には正常化、嚥下障害もPSL内服後2-3日で軽減、1週後にはほぼ消失し、食事摂取可能となった。また内視鏡検査で食道壁の浮腫は改善し、組織生検では好酸球浸潤が消失し、CT検査でも壁肥厚の軽減がみられた。好酸球性食道炎は食道壁に好酸球浸潤をきたす稀な疾患で、アレルギー性素因を有することが多い。PPI抵抗性NERD症例の一部にこの好酸球性食道炎が含まれている可能性があり、近年欧米で大変注目されている。つかえ感・胸やけがありPPIを投与しても症状の改善がみられない場合には、好酸球性食道炎を疑い検査する必要がある。

O-24-2　診断に苦慮した好酸球性胃腸炎の一例

[1]大阪医科大学第二内科、
[2]大阪医科大学一般・消化器外科、
[3]大阪医科大学第一病理学教室、
[4]藤田保健衛生大学消化管内科
○年名　謙[1]、村野　実之[1]、依田有紀子[1]、岡田　俊彦[1]、柿本　一城[1]、能田　貞治[1]、石田　久美[1]、川上　研[1]、阿部　洋介[1]、井上　拓也[1]、村野　直子[1]、森田英次郎[1]、勝　健一[1]、樋口　和秀[1]、西口　完二[2]、田中慶太朗[2]、奥田　準二[2]、栗栖　義賢[2,3]、江頭由太郎[2,3]、平田　一郎[4]

症例は70才代男性．生来健康であったが，水様性下痢と嘔吐を主訴に近医を受診した．感染性腸炎の診断にて対症療法が施行されたが，改善がみられず当科に紹介入院となった．前医同様感染性腸炎を疑い，TPN管理，各種抗生剤の投与をおこなったが，症状は一時軽快するものの食事を再開するたびに下痢が再燃した．入院約1ヶ月後の小腸造影では，中部～遠位部小腸に，kerckring襞の消失，spicula formation，類円形のバリウム斑を認め，同部位の管腔は狭小化していた．この時点では虚血性小腸炎が最も疑われたが，入院時より好酸球増多＆IgE値上昇を認めており，寄生虫症や好酸球性胃腸炎の除外診断が必要と考えられた．寄生虫症は血清学的に否定されたが，好酸球性胃腸炎の可能性が残されており，当院消化器外科にて入院約2ヶ月後に腹腔鏡を施行した．術中所見では小腸には明らかな狭窄を認めず腸管切除の適応とは考えられなかった．(小腸を開窓した上で)術中内視鏡を施行したところ，発赤調の粗造な粘膜が散見されが，生検及び開窓部切除標本の病理所見では，好酸球の浸潤は軽度であった．術後の食事再開時には症状の再燃を認めず軽快退院となり，現在も症状の再燃を認めていない．一過性の虚血性小腸炎との診断で退院となっていたが退院直前の上部消化管内視鏡時の病理組織より好酸球浸潤が証明され，最終的に好酸球性胃腸炎と診断した．

一般演題　好酸球性消化管炎症

O-24-3　膵炎と診断され腹痛を繰り返していた好酸球性胃腸炎の1例

[1]市立柏原病院消化器内科
○梶　　牧子[1]、湯川　知洋[1]、音川　公治[1]、石津　弘隆[1]、佐藤　博之[1]

症例は79歳男性。75歳の時よりアミラーゼ、GOT、GPTの上昇と腹痛のため膵炎として6回入退院を繰り返していた。平成19年4月下旬に再び下腹部痛とアミラーゼの上昇を認め、精査加療目的で入院となった。入院時の採血では、白血球10200/μl、好酸球11%、GOT107IU/L、GPT47IU/L、血液アミラーゼ430IU/L、CRP3.5μg/dlと上昇していた。腹部CT、エコーでは総胆管の拡張を認めるものの結石や膵頭部の腫瘍は認めず、小腸壁は全体的に著明に肥厚し、腸液貯留を認めた。絶食、メシル酸ガベキセート、SBT/CPZ投与にて血液検査は改善し、腹痛もやや軽減したが、小腸壁の肥厚は持続しており好酸球は22%と依然高値であった。これまでの入院時にも好酸球上昇と腸管壁の肥厚を認めていたことより好酸球性胃腸炎を疑い、上・下部内視鏡を施行したところ、十二指腸球部、下行脚、および回腸末端に浮腫、発赤を伴う粘膜を認め、生検にて好酸球浸潤が明らかになった。アミラーゼ、胆道系酵素、肝酵素の上昇は、Vater乳頭部の浮腫による通過障害のためと考えられた。また、便虫卵検査を3回施行したが寄生虫卵は認められず、好酸球性胃腸炎と診断した。第6病日よりPSL30mgの内服を開始したところ症状は消失し、食事開始後も腹痛は認めず、腹部CT上、腸管浮腫も改善した。その後PSLを減量、中止しているが再発は認められていない。繰り返す腹痛とアミラーゼ上昇、好酸球上昇を認める場合に鑑別疾患のひとつとして好酸球性胃腸炎も念頭に置く必要があると考えられた。

O-24-4　ステロイド依存性潰瘍性大腸炎と診断された好酸球性大腸炎

[1]山形県立中央病院内科
○間部　克裕[1]、鈴木　康之[1]、中村　　純[1]、吉澤　和哉[1]、松田　暁子[1]、阿部　貴志[1]、深瀬　和利[1]

【目的】ステロイド中止により再燃を繰り返す難治性潰瘍性大腸炎の増悪原因として食物アレルギーの関与とその治療法を検討することを目的とした。【方法】当院に通院中の潰瘍性大腸炎患者の中で、ステロイド依存性の難治性患者を対象とした。アレルギー歴の聴取を行い、末梢血、血液像、IgE抗体、食物アレルギー検査（RAST検査）、大腸内視鏡検査と組織学的検査を行った。食物アレルギー陽性の患者には、アレルゲンを避ける食事療法とステロイド、抗アレルギー薬中心の治療を行い、5-ASA製剤などを漸減し治療の反応性を検討した。【成績】20代男性1例、30代女性1例、40代女性1例、40代男性2例の5例でIgE高値かつRAST検査陽性の結果が得られた。蕁麻疹、喘息などのアレルギー疾患の既往を認めた。アレルギー歴のない女性1例と殆どの食品にアレルギーを示す20代男性1例を除き、食事療法とステロイド、抗アレルギー薬による治療が奏功した。奏功した症例は経過中に発熱や腹痛、血便を伴わない水様性下痢、浮腫など好酸球性胃腸炎と思われる症状を呈していた。【結論】ステロイド依存性で難治性の潰瘍性大腸炎患者の中に食物アレルギーが増悪の原因となっている症例が認められた。アレルギー歴の聴取と、血液像、IgE、食物アレルギー検査は有用であり、アレルギーが関与する場合には食事療法とステロイドと抗アレルギー薬、特に好酸球、IgE抗体に効果を有するトシル酸スプラストによる治療が有効であった。

一般演題　消化管感染症

O-25-1　免疫不全を背景に発症したイソスポーラ症の一例

[1]国家公務員共済組合連合会大手前病院消化器内科、
[2]市立堺病院内科
○土井　喜宣[1]、伊藤　公子[2]、松田　高明[1]、有吉　隆久[1]、西林　宏之[1]

症例は61歳女性。主訴は頻回の下痢。2006年3月温泉旅行後下痢が出現。近医にて加療するも改善せず当院入院。便培養、CF、血液検査、腹部CTでは慢性下痢の原因を認めず、その後は保存的加療にて症状軽快し6月退院。しかしその後再び頻回の水様性下痢が出現したため精査・加療目的に再入院。身体所見では3ヶ月で約10kgの体重減少を認める以外に異常認めず、入院時検査でも軽度の肝機能異常を認める以外に異常はなく、便培養でも腸内常在菌を認めるのみであった。腹部CTでは胆石、腸液の増加を認めたが、その他の異常は認めなかった。CFでも明らかな異常は認めなかった。GIFでは胃粘膜は全体的に発赤、浮腫状、十二指腸球部に線状の発赤を数条認め、球後部にも発赤を認めた。同部の生検組織では間質にリンパ球主体の炎症細胞浸潤を中等度認めるのみであった。その後下痢便の生鮮標本よりイソスポーラのオーシストを確認できた。イソスポーラは通常、小腸、特に十二指腸および上部小腸を感染増殖の場とし、十二指腸の生検組織で上皮内に虫体を確認できる場合があるため、先に行った十二指腸粘膜の生検組織を再度確認したが虫体は確認できなかった。Isospora感染の背景に免疫機能低下が推定されたため、HIV AHTLV-1抗体を測定したところHTLV-1が陽性であったため、骨髄穿刺を施行しATLと診断した。イソスポーラ症と診断後はST合剤、バクタ顆粒投与にて下痢は著明に改善した。今回、慢性下痢症患者の便中からIsosporaを検出し、これを契機にATLが判明した症例を経験したので若干の文献的考察を加え報告する。

O-25-2　胃潰瘍の除菌後にCandida潰瘍を繰り返した1例

[1]岡山市久米南町組合立国民健康保険福渡病院内科、
[2]日本鋼管福山病院消化器科、
[3]広島市立広島市民病院内視鏡科
○武　　進[1,2]、永原　靖浩[2]、石木　邦治[2]、水野　元夫[3]

症例は、除菌時58歳の男性。Cardiaに胃潰瘍を認め、培養検査で*H.pylori*陽性であり、2週間のH2RAによる治療に引き続いてLansoplazole+AMPC+CAMで除菌治療を行った。除菌後7週目に除菌判定の内視鏡検査を施行し、Cardiaの潰瘍はS1 scarとなり経過は良好であったが、胃体中部および下部小彎やや後壁よりに厚い白苔を有する潰瘍を認めた。同部からの病理組織検査および培養検査でCandiaを認めた。*H.pylori*に関しては同日の培養検査、迅速ウレアーゼ試験、尿素呼気試験で*H.pylori*陰性を確認したため、Candida潰瘍と診断しFluconazole100m g/日×7週間の内服治療を行った。除菌後6ヶ月目に、元々の潰瘍およびCandida潰瘍ともに瘢痕化していることを確認し、瘢痕部からの病理組織検査および培養検査でCandia陰性を確認した。除菌後1年目も潰瘍の再発や、*H.pylori*・Candidaの再燃は認められず経過は良好であった。しかしながら、除菌後1.5年目には体下部小彎入に再び厚い白苔を有する潰瘍を3箇所に認めた。再度Candidaを確認したためFluconazole100m g/日×10週間の内服治療を行った。除菌後1.8年目の内視鏡検査では全ての潰瘍部が瘢痕化しており、瘢痕部からの病理組織検査および培養検査でCandia陰性を確認した。その後の経過は良好である。免疫不全などを疑わせる検査結果のない患者で*H.pylori*除菌後にCandida潰瘍を繰り返した症例であり、除菌治療後の経過観察において逆流性食道炎・胃癌以外にも注意する病態があることを認識させられた症例である。

一般演題　消化管感染症

O-25-3　虫垂腫瘍との鑑別が困難であった虫垂日本住血吸虫症の一例

[1]山梨大学第一外科
○日向　　理[1]、飯野　　弥[1]、大森　征人[1]、三井　文彦[1]、森　　義之[1]、藤井　秀樹[1]

今回我々は虫垂の腫瘍性疾患を強く疑い手術治療を行った症例が、病理検査にて日本住血吸虫の感染が原因と考えられる虫垂炎と診断された症例を経験したので報告する。【症例】82歳、男性。【主訴】右下腹部痛、右下腹部腫瘤。【現病歴】2006年10月に下腹部痛にて受診し、超音波検査にて虫垂の腫大と回盲部の重積を認めたが保存的治療にて軽快している。炎症消退後の大腸内視鏡検査では虫垂開口部の異常は認めなかった。2007年8月4日に右下腹部痛が出現し同部位に腫瘤を自覚し軽快しないために8月6日に受診した。【既往歴】26歳　日本住血吸虫吸虫症　　81歳　総胆管結石にてEST治療。【家族歴】母：胆石症【入院時検査所見】CEA：3.0ng/ml　CA19 －9：3.39U/ml〈CT〉虫垂は横径24mmに腫大し壁の肥厚および石灰化を認め内部には液体が貯留している。〈CF〉虫垂開口部は軽度発赤。盲腸に憩室が多発。【入院後経過】虫垂嚢胞腺腫、腺癌を疑い8月23日に〈回盲部切除術、D2郭清〉を行った。〈術中所見〉虫垂は約10cmに腫大し漿膜面は発赤していた。202リンパ節が2cm大に腫大していた。〈病理診断〉虫垂の粘膜下から固有筋層に石灰化した日本住血吸虫卵を多数認め、それによると思われる炎症性肉芽組織による壁肥厚が認められた。

O-25-4　Intestinal spirochetosisの11例

[1]福岡大学筑紫病院病理部、[2]西福岡病院放射線科、[3]センタービルクリニック、[4]那珂川病院放射線科、[5]またけ内科胃腸科クリニック
○田邉　　寛[1]、岩下　明徳[1]、原岡　誠司[1]、岩下生久子[2]、平野　達雄[3]、大内田敏行[4]、真武　弘明[5]

【背景】Intestinal spirochetosisは、欧米では従来HIV感染者等の合併症として広く知られていたが、本邦では比較的稀な疾患で、近年Brachyspira属による人畜共通感染症として注目されている。今回Intestinal spirochetosisの11例を経験したので報告する。【症例】年齢は23-82歳(平均53.5歳)で、男性8例、女性3例であった。発見契機は検診での便潜血陽性(3例)、下痢(2例)、血便(1例)、便秘(1例)、腹痛(1例)、直腸癌合併(1例)、腺腫合併(1例)、無症状(1例)で、直腸癌合併例以外は特に免疫力低下を来たすような疾患はなかった。検出部位は盲腸3例、上行結腸2例、横行結腸4例、下行結腸1例、S状結腸2例、直腸4例と全結腸に認められた。生検された部位の肉眼的所見はびらん・小潰瘍4例、発赤・浮腫状粘膜1例、polyp・小隆起5例、そして正常粘膜1例でそれぞれの生検標本の表層上皮表面に、好塩基性で毛羽立ち状に付着した特徴ある菌塊が確認された。【考察】Intestinal spirochetosisは、免疫力の低下している患者が下痢や血便を訴えて発見される例から、原因不明の慢性下痢や無症状で便潜血陽性を契機に発見される例まで様々である。病理学的にも発赤やアフタ等の炎症を呈する部位の他、polypや殆んど炎症を欠く正常粘膜などに菌塊を認める場合もあるため、本症の診断に際しては、菌塊を見逃さないように慎重な検鏡が必要である。

O-26-1　GISTの臨床的検討

[1]県西部浜松医療センター消化器科
○魚谷　貴洋[1]、山田　正美[1]、竹平　安則[1]、影山富士人[1]、吉井　重人[1]、本城裕美子[1]、高井　哲成[1]、岩岡　泰志[1]、寺井　智宏[1]、渡邉　晋也[1]

【はじめに】消化管間葉系腫瘍は1.Gastrointestinal Stromal Tumor(GIST)、2.平滑筋腫瘍、3.神経原性腫瘍に大別され、その多くはGISTである。一方でGISTの相対的頻度は全消化管腫瘍の0.2～0.5%程度と考えられ、比較的稀であるためその報告は少ない。今回我々は当院におけるGIST症例の臨床的特徴について検討した。【対象】平成12年4月から平成18年12月までの間に、当院で経験した初発GIST手術症例22例(44歳～81歳、平均年齢69.1歳、男：女＝10：12、平均腫瘍径68.4mm)の症状、原発臓器、リスク分類、リスクによる予後ついて検討した。【成績】無症状例が72.7%と多く、有症状例はすべて50.0mm以上の病変で、症状は貧血、黒色便､腹部腫瘤､心窩部痛などであった｡原発臓器は86.4%が胃であり、そのうち79.0%が胃体部であった。リスク分類では超低リスク群4例(18.2%、16.7mm)、低リスク群9例(40.9%、36.0mm)、中リスク群1例(0.5%、70.0mm)、高リスク群8例(36.4%、119.8mm)であった。超低リスク群及び低リスク群には、原病死した例はみられなかった。一方、高リスク群(平均観察期間25.3カ月)は2例(25.0%)に再発がみられ、再発例は手術後平均18.5か月で2例とも死亡した。また高リスク群のうちイマチニブを導入された3例(37.5%)では、1例は食思不振のため投薬中止となり22か月後に死亡したが、残り2例は現在も存命中である。【結論】GISTは無症状例が多く、また胃体部に多くみられた。発見時は低リスク群と高リスク群が多く、高リスク群は予後不良であり、早期発見の重要性が示唆された。

O-26-2　当科にて経過観察しえたGIST症例の検討

[1]福島県立医科大学内科学第二、
[2]福島県立医科大学内視鏡診療部
○佐藤　匡記[1]、入澤　篤志[1]、渋川　悟朗[1]、若槻　　尊[1]、今村　秀道[1]、高橋　裕太[1]、佐藤　　愛[1]、引地　拓人[2]、小原　勝敏[2]、大平　弘正[1]

【目的】GISTの治療方針に関しては、欧米においては基本的に手術とされている。本邦においても最近は診断が付き次第手術という考えが出てきている。しかし欧米と違い、無症状で検診等で偶然発見される症例が多い本邦においては、確定診断がえられ腫瘍径が50mm以下のGISTに対しては、手術が選択される場合や十分なICを得て経過観察される場合など対応が様々であるのが現状である。当科では2001年1月より消化管粘膜下腫瘍に対し、超音波内視鏡下穿刺細胞診（EUS-FNA）を施行しており、GISTと確定診断し得た10症例についてretrospectiveに検討した【対象】EUS-FNAにてGISTと診断され、患者の同意のもと最低6ヶ月以上経過観察されている10症例(GISTの診断は検体において、紡錐型細胞が確認され、c-kitもしくはCD34陽性のものとした)【結果】(1)年齢：70.2歳(46-80)(2)観察期間：38.7ヶ月(10-63)(3)診断時腫瘍径：22.6mm(5-46)(4)最終腫瘍径：26.3mm(15-45)(5)経過観察中、何れの症例も腫瘍内部エコーに変化はみられなかった（1症例は評価不可）(6)何れの症例も腫瘍形態に変化はみられなかった【結語】1例は46ヶ月の観察期間で、5→22mmと腫瘍径の明らかな増大が認められた。しかしその他の症例は、エコーという誤差を考えると腫瘍径の増大や内部エコー、腫瘍形態の変化は認められなかった。腫瘍径が20-50mmで増大傾向がなく内部エコーの変化や不整を認めない症例に対しては経過観察も可能と考えられたが、観察間隔や手術に踏み切る時期の決定など更なる検討を要する。また、まだ観察期間が最長で63ヶ月と短く、GISTの自然史検討のために更なる長期観察が必要である。

O-26-3　EUS－FNAにて確診を得た胃粘膜下腫瘍の3例

[1]千葉大学腫瘍内科、[2]千葉大学大学院COE、
[3]千葉県がんセンター診療部、[4]千葉大学病理部、
[5]千葉大学光学医療診療部
○田中　健史[1]、新井　誠人[1]、中本　晋吾[1]、別宮　壇[1]、
伊東　賢一[1]、松村　倫明[1]、鈴木　拓人[1]、小林　倫子[1]、
坂井　雄三[2]、太和田勝之[1]、松山　眞人[1]、石原　武[1]、
山口　武人[3]、谷澤　徹[4]、神津　照雄[5]、横須賀　收[1]

当科では20mm以上の胃粘膜下腫瘍（SMT）に対して積極的に超音波内視鏡下穿刺（EUS-FNA）を施行し、診断を行っている。今回、EUS-FNAにて確定診断を得た3症例につき報告する。【症例1】60歳女性。上腹部違和感精査目的の上部消化管内視鏡検査にて、胃噴門部に径12mm大のSMTを指摘された。半年後の観察で径20mm大まで増大を認めたため、EUS-FNAを施行した。病理組織検査で平滑筋腫の診断となり、経過観察とした。1年後の観察では、大きさ、形態ともに変化を認めていない。【症例2】69歳女性。スクリーニングの腹部超音波検査で、胃に接する径50mm大の腫瘤を指摘された。上部消化管内視鏡検査で、胃前庭部後壁に50mm大のSMTを認めた。EUS-FNAを施行し、病理組織検査で神経鞘腫と診断された。経過観察を予定していたが、患者の希望や、腫瘍のサイズが大きいことから、手術治療が選択された。手術後の病理組織検査でも同診断であった。【症例3】63歳女性。本態性血小板血症にて当院血液内科通院中であった。貧血精査目的の上部消化管内視鏡検査にて、胃体下部30mm大のSMTを認めた。EUS-FNAを施行し、病理組織検査でGISTとの診断された。手術治療を施行し、手術後の病理組織検査でも同診断であった。術後3年経過し、転移や再発は認めていない。以上のようにEUS-FNAは胃SMTの診断、治療方針を決める上で非常に有用であると考えられた。

O-26-4　C-kit遺伝子変異を同定しえたGIST (Gastrointestinal Stromal Tumor)の4例

[1]市立伊丹病院消化器科、[2]住友病院消化器内科、
[3]市立伊丹病院外科
○南坂　朋子[1]、奥野　優[1]、村山　洋子[1]、茶谷　徳啓[1]、
堀木　優志[1]、北田　学利[1]、木下　和郎[2]、山本　正之[3]、
木村　文彦[3]、柏原　赳[1]

【目的】近年GIST(Gastrointestinal Stromal Tumor)の診断にはC-kitやCD34の免疫染色に加え、C-kitの遺伝子変異の解析が治療面でも有用であることが認識されてきた。我々の施設でもGISTの4例において、その同定を行い得たので報告する。＜症例1＞62歳男性、H13年11月吐下血にて入院。空腸上部の6cm大の腫瘍を摘出した。c-kit遺伝子解析では傍細胞膜領域(exon 11)のコドン556-558番のGln-Trp-LysがPro-Glnに置換していた。転移、再発を認めていない。＜症例2＞47歳　男性、H14年7月下血、ショック状態にて当院へ転院となる。小腸の　長径8cm大の腫瘍を摘出。c-kit遺伝子解析では傍細胞膜領域(exon 11)のコドン559番のValがAspに置換していた。転移、再発を認めていない。＜症例3＞59歳　女性、H14年12月、鮮血の下血のため受診し直腸診で硬結を触れ入院。Ra-bの表面が一部潰瘍形成した長径8cm大の粘膜下腫瘍を摘出。c-kit遺伝子解析では傍細胞膜領域(exon 11)のコドン559番のValがAlaに置換していた。転移、再発を認めていない。＜症例4＞胃体部の粘膜下腫瘍が4cm大に増大してきたためH15年摘出術施行。c-kit遺伝子解析ではキナーゼ領域II(exon 17)のコドン822番のAsnがLysに置換していた。転移、再発を認めていない。【結論】今後、分子標的治療薬などの効果予測や治療法選択にc-kit遺伝子変異の解析が重要となると考えられる。

O-26-5　GISTのKIT遺伝子変異とImatinibの効果

[1]川崎医科大学消化器外科
○山村　真弘[1]、平井　敏弘[1]、平林　葉子[1]、岡　　保夫[1]、
奥村　英雄[1]、伊木　勝道[1]、松本　英男[1]、浦上　　淳[1]、
山下　和城[1]、角田　　司[1]

過去10年間に当院で経験したGIST切除例38例 (胃23例、十二指腸1例、小腸11例、直腸2例、小網1例)中、32例でKIT遺伝子、PDGFRα遺伝子変異の有無を検索できた。KIT遺伝子exon11変異26例、exon13変異1例、exon17変異1例、遺伝子変異のないもの(wild type) 4例であった。exon11変異26例中deletionが19例、point mutationが6例、duplicationが1例であった。転移再発をきたしたGIST 13例（肝転移+腹膜播腫6例、腹膜播腫のみ5例、肝転移のみ2例）全例がhigh risk GISTで、exon11変異が9例、wild typeが3例、検索不能1例だった。また転移再発をきたしたGISTのexon11変異はすべてdeletion typeで、point mutation症例に転移再発を認めなかった。治療は手術3例、Imatinib投与7例、手術+Imatinib 1例、化学療法(5-FU)1例、経過観察1例だった。　特にImatinib投与例ではPR 2例 (1例はImatinib　6ヵ月投与後外科的切除)、SD 1例、PR→PD 2例 (14ヵ月、18ヵ月PR持続したが、その後増悪)、PD 2例だった。転移再発GISTにおけるKIT遺伝子変異解析とImatinib治療効果は、wild typeよりexon11変異例において奏効し従来の報告と一致したが、Imatinib投与したexon11変異5例中1例は、intron10最終5塩基を含むexon11 550~556までの26塩基欠失型変異で、Imatinib一次耐性を示した。　Imatinibの治療効果の予測においてKIT遺伝子変異検索は重要であり、今後さらなる遺伝子変異検索の集積とImatinib耐性例に対する新規薬剤の臨床応用が待たれる。

一般演題　示唆に富む症例

O-27-1　機能性疾患としての右下腹痛の検討

[1]横浜船員保険病院内科、
[2]横浜市立大学市民総合医療センター救命救急センター
○洲崎　文男[1]、塩沢　牧子[1]、松本　秀平[1]、小金井裕之[1]、
内藤　　実[1]、藤野　雅之[1]、杉山　　貢[2]

【目的】機能性疾患と考えられた右下腹痛１８症例の臨床的なプロフィールを検討した。【方法】平成１８年１月から平成１９年３月にかけて、右下腹部痛の精査のために大腸内視鏡検査を行った症例のうち、腹部CTまたは超音波検査、血液および尿検査、腹部単純X線検査の全てを行った５８例を対象としてRetrospectiveに臨床的背景を検討した。【成績】５８症例中２６例では憩室症や尿路結石などの器質的疾患が認められた。１４例は過敏性腸症候群、機能性胃腸症などの既知の機能性疾患と考えられた。残る１８例について検討すると、平均年齢：５８．９歳、男性１０名、女性８名で、腹部手術の既往があるもの９例であったが８例は術後２５年以上経過していた。痛みは軽い鈍痛または圧迫感で、食事との関連はなく、日常生活に支障を来すような強いものはなかった。排便は１４例が１日１行の普通便であった。病悩期間は平均９．１週間で5ヶ月以上続くものは２例のみであった。１２例は１ヶ月以内に症状が自然に消退し一過性の経過をたどった。４例で経口小腸造影を行ったが盲腸までの到達時間は平均１４．３分と短縮していた。【結論】 右下腹部痛は程度が軽く一過性の経過をたどるものが多かった。Rome分類ではFunctional bowel disordersの分類不能型と考えられるが小腸通過時間の短縮が見られることから回腸から盲腸への排出亢進が病態に関与している可能性も示唆された。

O-27-2　高度直腸狭窄をきたした直腸子宮内膜症の一例

[1]名古屋第二赤十字病院
○夏目　誠治[1]、長谷川　洋[1]、白子　隆志[1]、坂本　英至[1]、
久留宮康浩[1]、小松俊一郎[1]、法水　信治[1]、上原　圭介[1]、
田畑　智丈[1]、青葉　太郎[1]

症例は43才の女性。既往歴として、18ヶ月前に下血を伴う重症急性腸炎となり当院消化器内科にて入院治療を受けている。今回は、便秘を主訴として受診した。腹部単純レントゲン、造影ＣＴなどにて大腸イレウスと診断し入院となった。注腸検査ではRsに狭窄を認め、口側に造影剤が全く流れなかった。大腸内視鏡検査ではRsに輪状狭窄があるものの、粘膜に異常所見は認めなかった。経肛門的に減圧チューブを挿入し約2ヶ月間保存的治療を行ったが改善を認めず、感染や虚血などによる良性直腸狭窄と考え、手術を施行した。腹腔鏡下に手術を開始したが、直腸と子宮卵巣が激しく癒着しており開腹手術へ移行した。低位前方切除術を施行した。切除標本では直腸に長軸方向25mmの狭窄があり、同部位において粘膜に異常所見はないものの、筋層が著明に肥厚していた。病理組織学的所見では、直腸筋層内に間質を伴った内膜組織が散在しており、直腸子宮内膜症と診断した。術後経過は順調であり、婦人科にてGnRHアゴニスト投与を開始した。

一般演題　示唆に富む症例

O-27-3　胆嚢十二指腸瘻、胆嚢結腸瘻を呈した内胆汁瘻の一例

[1]医真会八尾総合病院消化器内科
○森本　和宏[1]、鶴薗　卓也[1]、白井　勇作[1]、谷口　智康[1]、伊東　君好[1]、松村　吉庸[1]

症例は87歳、女性。高血圧、高脂血症、変形性膝関節症にて近医受診中であった。平成19年2月21日朝より嘔吐あり、近医を受診し内服処方を受け症状は一旦軽快した。しかし2月28日朝より水様性下痢を1日7、8行認め、再度嘔吐をきたす状況となったため3月1日当院に紹介となった。来院時の腹部レントゲンではガス像に乏しく明らかな異常所見を指摘しえなかったが、腹部CTにて空腸に異物を疑う高濃度の物体を認め、その口側の腸管は著明に拡張していた。同日イレウスチューブの留置を施行したが、その際の造影にて結腸が描出され、空腸と結腸の短絡路の存在が疑われた。上部消化管内視鏡検査では十二指腸下行脚に瘻孔がみられ、大腸内視鏡検査では横行結腸に瘻孔がみられたが、いずれの瘻孔にも内容物が充満しており除去不可であったため瘻孔造影は施行しえなかった。経過中の腹部CTでは空腸の高濃度の物体の位置は変化なく閉塞部の自然解除が困難であること、瘻孔の閉鎖が必要であることをふまえ腹部外科にコンサルトし、3月19日に手術を行った。手術所見は胆嚢、十二指腸、横行結腸が強固に癒着しており、胆嚢十二指腸瘻、胆嚢横行結腸瘻が存在、胆嚢を介して十二指腸と横行結腸が交通している状況であり、胆嚢内に約40mm大の巨大結石が存在していた。また、Treitz靭帯より約60cm肛門側の空腸には胆嚢結石が落下し巨大化したと思われる約40mm大、約30mm大の2個の結石を認め、この結石がイレウスの原因となっていた。内胆汁瘻は比較的まれな疾患であるが、その中でも多発性内胆汁瘻はさらに頻度が低いとされており、若干の文献的考察を加え報告する。

O-27-4　Neurofibromatosis type 1に合併した大網GISTの1例とその遺伝子変化

[1]群馬大学病態総合外科、[2]群馬大学応用腫瘍病理学
○斎藤　加奈[1,2]、櫻井　信司[2]、佐野　彰彦[1,2]、山内　逸人[1]、田部　雄一[1]、八巻さやか[1]、深澤　孝晴[1]、山口　悟[1]、堤　荘一[1]、志村　龍男[1]、浅尾　高行[1]、中島　孝[2]、桑野　博行[1]

Neurofibromatosis type 1（NF1）は皮膚のcafe au lait spotと多発神経線維腫を特徴とする常染色体優性遺伝の疾患で、消化管病変として主に神経原性腫瘍を合併するが、GISTの合併例も報告されてきている。今回、NF1に多発GIST（大網、空腸）および虫垂線維腫を合併した症例を経験したので、その遺伝子変異の結果を加えて報告する。症例は59歳女性。主訴は体重減少と腹部腫瘤。近医を受診し、CTにて腹腔内に小児頭大の腫瘤を認め、精査・加療目的に当科入院となった。腹部CTでは上腹部を占める巨大な内部不均一な腫瘍で、肝、胃、膵と接していた。血管造影検査では、左胃大網動脈、左胃動脈、脾動脈、中結腸動脈から腫瘍へ向かう不整血管像を認めた。FDG-PETでは、腫瘤に一致して、FDGの強い集積を認め（SUV=6.12）、悪性腫瘍が疑われた。以上より、大網由来の腹腔内腫瘍、神経線維肉腫の疑いにて、開腹術を施行した。腫瘍は胃を頭側前方、横行結腸を尾側に圧排する八つ頭状の腫瘤で、胃、横行結腸へ癒着が強く、合併切除して腫瘤を摘出した。また虫垂中央部および空腸漿膜面に腫瘤を認めたため同時に切除した。組織学的には卵円形から紡錘形の核を持つ腫瘍細胞の増生を認め、免疫組織学的検索からGISTと診断された。胃、横行結腸とはともに線維性癒着のみで明らかな連続性はなく、大網原発のGIST（high risk）と考えられた。また空腸の小結節も同様のGIST（low risk）であった。虫垂の腫瘍は神経線維腫であった。GISTはc-kit、PDGFRAともに遺伝子変異を認めなかった。さらにCGHアレイ解析も行ったため、散発GISTの解析結果と比較し、報告する。

O-27-5　PTEN遺伝子にframeshift変異を認めたCowden病の1例

[1]名古屋市立大学消化器・代謝内科学
○森　義徳[1]、片岡　洋望[1]、岡本　泰幸[1]、馬渕　元志[1]、水島　隆史[1]、平田　慶和[1]、志村　貴也[1]、溝下　勤[1]、久保田英嗣[1]、和田　恒哉[1]、小笠原尚高[1]、佐々木誠人[1]、神谷　武[1]、城　卓志[1]

Cowden病は全身諸臓器に過誤腫性病変を呈する常染色体優性遺伝の疾患であり、食道から直腸にいたる全消化管にポリポーシスが高率に認められ、乳癌、甲状腺癌、胃癌、大腸癌など種々の悪性腫瘍の合併が報告されている。Cowden病の病因遺伝子は第10番染色体長腕10q23に存在する癌抑制遺伝子PTEN遺伝子であると同定されている。症例は42歳、男性。家族歴には特記すべきことなし。2006年8月健診にて食道・胃ポリポーシスを指摘され、2006年9月精査目的で当院受診。上部消化管内視鏡検査にて食道に径2～3mmの白色調の扁平隆起性病変を多数認め、病理組織検査にて過形成性扁平上皮、胃全体に数mm大の山田I型～II型の多発性ポリープを認め、病理組織検査にて過形成性上皮であった。下部消化管内視鏡検査では全結腸・直腸に数mm大のIs型の多発性ポリープを認め、病理組織検査にて過形成性上皮であった。顔面に多発性丘診を認め、甲状腺エコーにて甲状腺嚢胞を認めた。末梢血リンパ球からのDNAシークエンス解析にてPTEN遺伝子exon7のcodon248の1番目にA（adenine）がinsertionされ、frameshiftを起こしていた。今回、PTEN遺伝子のframeshift変異を認めたCowden病の1例を経験したので、若干の考察を加え報告する。

一般演題　胃癌基礎 1

O-28-1　レセプター型チロシンキナーゼEphA4過剰発現のヒト胃癌の進展における役割

[1]札幌医科大学内科学第一講座、
[2]札幌ひばりが丘病院、[3]札幌医科大学
○宮本　千絵[1,2]、山本　博幸[1]、宮本　伸樹[1]、山岡　　聡[1]、井伊　正則[1]、日崎　恵一[1]、山下健太郎[1]、足立　　靖[1]、佐々木　茂[1]、有村　佳昭[1]、関山　伸男[2]、今井　浩三[3]、篠村　恭久[1]

【背景】レセプター型チロシンキナーゼであるEphレセプターおよびそのephrinリガンドファミリーの異常と発癌・進展との関連が注目されている。われわれも、胃癌、大腸癌におけるEphB2の異常を報告してきた(Cancer Res 2006、Oncogene 2007など)。
【目的】A型およびB型ephrinと結合し、胃癌とも関連のあるFGF receptor（FGFR）シグナルにも関わるという特徴を持つEphA4の胃癌における異常を明らかにする。
【方法】胃癌細胞株および癌組織を対象に、EphA4、FGFR、ephrinの発現をRT-PCR、real-time RT-PCR、免疫組織染色にて解析した。EphA4 siRNA導入細胞株のgrowth assayなど機能解析を行った。
【結果】胃癌組織において、EphA4の過剰発現を約半数の症例に認めた。EphA4過剰発現は、深達度、再発、不良な予後、FGFR1発現と有意に相関した。EphA4過剰発現は、多変量解析においても有意な予後不良因子であった。胃癌細胞株および癌組織において、ephrinの様々な発現パターンを認めた。EphA4発現を認める癌細胞株においてsiRNA導入によりその発現を抑制したところ、細胞増殖能の低下を認めた。
【結論】胃癌においてEphA4の過剰発現が重要な働きをしていることが示唆された。

O-28-2　炎症関連遺伝子Selenoprotein Sの遺伝子多型と胃発癌

[1]藤田保健衛生大学消化管内科、
[2]藤田保健衛生大学学長
○柴田　知行[1]、有沢　富康[1]、丸山　尚子[1]、藤田　浩史[1]、神谷　芳雄[1]、中村　雅彦[1]、中村　正克[1]、岩田　正己[1]、高濱　和也[1]、渡邊　　真[1]、平田　一郎[1]、中野　　浩[2]

【背景と目的】*Helicobacter pylori* による慢性胃炎から胃癌への過程で炎症は重要な因子である。Selenoprotein S(以下SEPS1)は、ERでのストレスに反応し炎症のコントロールに関与すると考えられている。最近SEPS1のプロモーター領域-105G＞Aの多型がproinflammatory cytokineの産生増加を招く結果が示された。今回我々はSEPS1多型が胃発癌に及ぼす危険性につき解析した。【方法】対象は当院で胃癌と診断された患者272名(男195名、女77名、平均年齢65.3±12.0歳)、及び非胃癌対照患者306名である。胃内視鏡施行時に同意を得た上で、胃内より生検を行い病理組織を作成すると共に、DNAを抽出した。多型領域を挟んだプライマー(AAATCCGTGAACGAGGTCCG及びGAGCAACTAATCTGAATCAGG)を設定しPCRをアニーリング温度53度にて行い、RFLP法を用い制限酵素PspGIにて切断し多型の有無を確認した。多変量解析にて胃癌の危険率(OR)と95%信頼区間(CI)を算出した。【成績】全体の多型頻度は胃癌患者でGG241、GA30、AA1で、対照はGG283、GA22、AA1であった。男性でAキャリアーのGGに対する発癌ORは1.9(95%CI0.9-4.0)であり、分化型癌ではOR1.9(95%CI1.0-3.8)と発癌危険度が高まる傾向を認めた。【結論】特定の胃発癌に炎症関連遺伝子SEPS1の多型が関与する可能性が示唆された。今後、炎症の程度と多型の関係も含め、より詳細な検討が必要であると考えられた。

O-28-3　胃癌における15-Hydroxyprostaglandin dehydrogenaseの発現動態とその意義

[1]大阪市立大学消化器器官制御内科学、
[2]大阪市立大学病理病態学教室、
[3]大阪市立大学腫瘍外科、[4]大阪医科大学第二内科
○達脇　大[1]、谷川　徹也[1]、渡辺　俊雄[1]、町田　浩久[1]、岡崎　博俊[1]、斯波　將次[1]、富永　和作[1]、伊倉　義弘[2]、藤原　靖弘[1]、押谷　伸英[1]、六車　一哉[3]、澤田　鉄二[3]、平川　弘聖[3]、樋口　和秀[4]、荒川　哲男[1]

【目的】大腸癌や胃癌を始めとした消化管癌の発生と進展にはプロスタグランジン(PG)E2およびその合成酵素であるシクロオキシゲナーゼ（COX）が重要な役割を担っている。一方、細胞や組織におけるPGE2濃度はCOXおよびPGE2の代謝酵素である15-Hydroxyprostaglandin dehydrogenase (15-PGDH)で規定される。胃癌における15-PGDHの発現動態やその意義については未だ不明である。そこで本研究ではヒト胃癌組織における15-PGDHの発現動態を検討し、組織型との関連や癌細胞の増殖との関連を検討した。【方法】当院で胃癌と診断され、外科的に胃切除術を受けた患者の病理組織を用いて15-PGDHに対する免疫染色を行い、その発現を半定量的に評価して組織型との関連を解析した。また細胞増殖マーカーであるKi-67に対する免疫染色を行い、癌組織における15-PGDHの発現と細胞増殖との相関について検討した。【結果】非癌組織の胃粘膜では、主に胃上皮細胞に15-PGDHの発現を認めた。腸上皮化生粘膜の胃上皮細胞においても同様の発現が認められた。癌組織では高分化型腺癌と中分化型腺癌において15-PGDHの発現を認めたが、低分化型腺癌では発現が低下もしくは消失する傾向が認められた。また低分化型腺癌においては、15-PGDHの発現の低下している症例において、Ki-67陽性細胞数の増加傾向が認められた。【結論】15-PGDHの発現動態は胃癌の分化度によって異なり、15-PGDHの発現低下は胃癌組織における細胞増殖を亢進させている可能性が示唆された。

O-28-4　胃癌におけるIL-10発現の血管新生および免疫回避への影響

[1]鳥取大学病態制御外科
○辻谷　俊一[1]、福本　陽二[1]、尾崎　知博[1]、山田　敬教[1]、福田　健治[1]、斉藤　博昭[1]、建部　茂[1]、池口　正英[1]

【目的：担癌患者において血中IL-10サイトカインが増加していることが報告されたが、癌細胞自体がIL-10を産生していることも理由の1つである。今回我々は胃癌において腫瘍のIL-10発現を病理学的に評価し、その血管新生および免疫回避機構について調べた。方法：1987年から1995年の間に当科で切除した胃癌109例を対象とした。切除標本でのIL-10発現を免疫組織化学染色に評価し、各臨床病理学的因子（年齢・性・組織型・腫瘍径・深達度・リンパ節転移・リンパ管侵襲・静脈侵襲・臨床病期）および予後との関連を調べた。さらに、漿膜浸潤陽性胃癌治癒切除例において樹状細胞浸潤、CD8+リンパ球浸潤、VEGF発現、新生血管密度との関連を解析した。結果：腫瘍細胞の核または細胞質が染色されたものをIL-10陽性と判定し、52例(48%)が陽性であった。IL-10の発現は腫瘍径、深達度、リンパ節転移、リンパ管侵襲、静脈侵襲、臨床病期と有意に相関した。5年生存率はIL-10発現陽性例が44%、陰性例が86%と陽性例の予後が有意に不良であった。多変量解析では、深達度とIL-10発現が独立した予後因子となった。漿膜浸潤胃癌72例においてIL-10発現はVEGF発現、樹状細胞浸潤とは相関しなかったが、新生血管密度とは正の、CD8+Tリンパ球浸潤とは負の有意な相関を認めた。さらに、IL-10陽性かつVEGF陽性症例の5年生存率は10%で、他の症例に比べて有意に予後が不良であった。結語：胃癌においてIL-10の発現は癌の進行度と相関し、血管新生の誘導および局所免疫の回避に機能して、発現例の予後が不良になると考えられた。したがって胃癌におけるIL-10発現の制御は免疫治療戦略にとって有意義なものと期待される。

一般演題　胃癌基礎2

O-29-1　胃がん細胞のWarburg効果はNOがup-regulateする

[1]筑波大学生命環境科学研究科、
[2]筑波大学人間総合科学研究科
○前田　るい[1]、松井　裕史[2]、間宮　　孝[2]、林　　純一[1]、兵頭一之介[2]

【目的】「がん細胞は解糖系に依存し、酸化的リン酸化によるエネルギー産生は少ない」というWarburg効果はHIF-1による解糖系酵素群の誘導現象の解明によって一部理論的に説明されるようになったが依然詳細は不明である。今回我々は、ラット正常胃粘膜細胞RGM-1を対照として、RGM-1派生の腫瘍形成能を持つがん様変異株RGK-1にWarburg効果、即ち酸素消費能の低下および酸化的リン酸化非依存的な細胞増殖が認められるかどうかを検証した。また、変異株RGK-1細胞はRGM-1細胞と比較して細胞内一酸化窒素(NO)濃度が上昇していること、ミトコンドリアの電子伝達系はNOによって阻害されることから、がん化に伴い発生したNOがHif-1を活性化させミトコンドリア機能を低下させることでWarburg効果をもたらしている可能性について検討した。【方法】生物用酸素モニターを用いてRGM-1とRGK-1の酸素消費能を比較した。両細胞のミトコンドリア電子伝達系複合体を各々の阻害剤を用いて阻害したことによる細胞のViability変化をTC-1法で検討した。解糖系酵素の発現および、HIF-1αの核内移行の有無を検討した。さらにNO供与体の効果を同様の系で検討した。【結果】RGK-1細胞では酸素消費速度が低下し、ミトコンドリア複合体の阻害剤、外因性NO投与でも生物活性の低下は認められず、HIF-1αおよび解糖系酵素の発現が上昇していた。これに対し、RGM-1では阻害剤投与によってミトコンドリア膜電位が損なわれ、呼吸商が減少していた。また、外因性NOも生物活性を低下させた。【考察】がん様変異株RGK-1細胞は、がん化に伴いWarburg効果を獲得した。NOによるHIF-1αの活性化がこの現象に関与していることが示唆された。

O-29-2　γ―アミノ酪酸（GABA）による胃癌細胞の増殖効果に対する検討

[1]大阪医科大学第二内科
○白石奈々子[1]、梅垣　英次[1]、依田有紀子[1]、竹内　　望[1]、竹内　利寿[1]、時岡　　聡[1]、樋口　和秀[1]

【背景】中枢神経系における主要な抑制性神経伝達物質であるγ－アミノ酪酸（GABA）は末梢神経や、消化管・膵臓・肝臓などの非神経組織にも分布している。腫瘍細胞においてはGABA濃度の上昇が報告されており、ヒト胃癌印環細胞株(KATO IIIにおけるGABAシステムの発現とGABAの細胞増殖効果について検討した。【方法】(1)KATO III細胞におけるGAD、GABAおよびGABA受容体サブユニットのmRNA発現をRT-PCR法にて検討した。(2) KATO III細胞におけるGAD、GABAおよびGABA受容体サブユニットの発現を免疫組織学的に検討した。(3) GABAおよびのGABAA受容体アゴニストのKATO III細胞に対する細胞増殖効果を、in vitroでのBrdUの取り込み量を指標に検討した。【成績】KATO III細胞では、GAD65とGABAA受容体のmRNAが確認され、免疫組織学的にもGAD、GABAおよびGABAA受容体の存在が確認された。またin vitroでは、GABAおよびGABAA受容体の特異的アゴニストであるmuscimolによりKATO III細胞へのBrdU取り込み量が有意(P＜0.05)に増大した。一方、GABAA受容体アンタゴニストであるbicucullinあるいはpicrotoxinを予め添加しその後muscimolを加えた群では、KATO III細胞へのBrdU取り込みに有意な変化を認めなかった。【結語】KATO III細胞はGADを発現し、免疫組織学的にGABAの存在が確認できたことより、KATO III細胞自らがGABA合成能を有することが明らかとなった。また、GABAおよびmuscimolを添加したBrdUの取り込み実験では有意なBrdUの取り込みの増加が確認され、GABAがGABAA受容体を介してKATO III細胞の増殖を促進すると考えられた。

O-29-3　スナネズミモデルで発生した*Helicobacter pylori*除菌後発生胃癌の胃型・腸型形質発現

[1]名古屋市立大学消化器代謝内科学、
[2]愛知県がんセンター研究所・腫瘍病理学部
○溝下　勤[1]、片岡　洋望[1]、佐々木誠人[1]、神谷　武[1]、小笠原尚高[1]、久保田英嗣[1]、和田　恒哉[1]、塚本　徹哉[2]、立松　正衞[2]、城　卓志[1]

Aims: The histogenesis of stomach cancer (SC) arising after *Helicobacter pylori* (Hp) eradication have hitherto remained unclear. The gastric and intestinal phenotypic expression is important for the analysis of SC development (Mizoshita, T., et al. Cancer Sci., 97: 38-44, 2006). We therefore examined a series of lesions occurring after Hp eradication in the Mongolian gerbil (MG) model.Methods: Totals of 6 and 20 glandular SCs were evaluated in Hp-eradicated and Hp-infected MGs treated with N-methyl-N-nitrosourea (MNU-MGs). The lesions were divided phenotypically into gastric (G), gastric-and-intestinal mixed (GI), intestinal (I), and null (N) phenotypes.Results: All 4 differentiated type lesions in Hp-eradicated MNU-MGs were classified as G type, while both of the undifferentiated lesions exhibit the GI type. In Hp-infected MNU-MGs, the lesions were classified as 10 G, 8 GI, and 2 I types, with undifferentiated type lesions having more intestinal phenotypic expression than their differentiated counterpars (P＜0.01).Conclusions: Our data suggest that the differentiated SCs exhibit the G type in Hp-eradicated MNU-MGs, suggesting that a kind of non-neoplastic G type gland may be precancerous. Intestinalization may still occur, especially in undifferentiated SCs, even if Hp eradication is successful.

O-29-4　PDCD4の発現解析・胃癌における検討

[1]佐賀大学内科、[2]佐賀大学病理
○柿本　隆志[1]、戸田　修二[2]、青木　茂久[2]、井手口浩幸[2]、白石　良介[1]、岩切　龍一[1]、藤本　一眞[1]、尾崎　岩太[1]、松橋　幸子[1]

背景　PDCD4　は癌化のプロモーションとプログレッションの段階を抑制する癌抑制遺伝子である。PDCD4は増殖因子により活性化されるPI3K-Akt-mTOR-p70S6Kシグナル伝達系を経て分解される。その結果、癌化を促進する蛋白質の合成が促進され癌化の促進につながると考えられる。また、PDCD4はAP-1活性を阻害して癌の浸潤や転移に関係した遺伝子発現を阻害すると考えられる。PDCD4の発現は肺癌、肝癌、大腸癌、皮膚癌、膵臓癌、乳癌、神経系がん等においてそれぞれの正常組織に比べて低下していることが報告されている。しかし、胃癌についての報告はまだない。そこで今回我々は胃癌の組織と細胞株を用いてPDCD4の発現とその悪性度および浸潤との関係を明らかにするため実験を行った。方法　胃癌の組織については免疫組織学的解析を行った。また胃癌の細胞株を用いてWesternblot、RT-PCRを行い発現解析を行った。結果　胃癌組織について免疫組織学的解析の結果、用いた20サンプルすべてに正常部に比べて発現の低下が観察された。正常胃上皮組織ではPDCD4蛋白質は細胞質と核の両方に存在するが、特に核に強い発現が観察される。一方、癌組織では、一般的傾向として、まず、核でのPDCD4発現量が低下しており、さらに細胞質の蛋白量の低下が観察された。また、浸潤のみとめられた癌組織ではPDCD4の発現が認められないか発現していても非常に低レベルであった。

O-30-1　ヘッジホグアンタゴニストHHIP遺伝子のヒト消化管癌におけるエピジェネティックな不活化とその役割

[1]札幌医科大学内科学第一講座、[2]札幌医科大学
○宮本　伸樹[1]、山本　博幸[1]、谷口　博昭[1]、山岡　　聡[1]、宮本　千絵[1]、井伊　正則[1]、日崎　恵一[1]、山下健太郎[1]、足立　　靖[1]、佐々木　茂[1]、有村　佳昭[1]、今井　浩三[2]、篠村　恭久[1]

【背景】Hedgehog（Hh）シグナルの発癌・進展における役割が注目されている。
【目的】Hhシグナルのアンタゴニストであるhedgehog interacting protein（HHIP）の消化管癌における発現異常及びその機序を明らかにする。
【方法】消化管癌細胞株および癌組織を対象とし、RT-PCR、免疫組織染色等による発現解析、MSP、MethyLight、ChIP assayなどによるエピジェネティックな異常の解析を行った。5-aza-dC及びTSA処理後の再発現実験、さらにsiRNA導入細胞株のgrowth assay等による機能解析を行った。
【結果】HHIP発現はさまざまな消化管癌細胞株及び癌組織で低下し、同遺伝子プロモーター領域の過剰メチル化と相関していた。HHIP発現が消失・低下している癌細胞株においてヘテロクロマチン構造を認めた。5-aza-dC処理により、HHIP再発現を認めた。HHIP発現を認める癌細胞株においてsiRNA導入によりその発現を抑制したところ、細胞増殖能や浸潤能の亢進を認めた。
【結論】多くの消化管癌細胞株及び癌組織においてエピジェネティックな異常によりHHIPの発現が不活化されており、Hhシグナル活性化を介して消化管癌において重要な働きをしていることが示唆された。

O-30-2　胃炎、胃癌組織におけるガストリン受容体の発現解析

[1]広島大学分子病態制御内科学、
[2]川崎医科大学内科学食道胃腸科、[3]広島記念病院内科、
[4]広島大学光学医療診療部、[5]広島大学保健管理センター
○高村　明美[1]、伊藤　公訓[1]、春間　　賢[2]、辰上　雅名[1]、和田　慶洋[1]、松本　善明[1]、謝　　雪飛[1]、北村　正輔[1]、隅井　雅晴[3]、田中　信治[4]、吉原　正治[5]、茶山　一彰[1]

【目的】ガストリンは慢性胃炎における重要なバイオマーカーであるのみならず、消化管上皮細胞の増殖因子である。しかし、その受容体に関する蛋白レベルでの発現解析についての報告は極めて限られている。今回我々は、ヒトガストリン受容体（GR）に対する特異抗体を作成し、ヒト胃粘膜での発現解析をおこなった。【方法】GRのC-terminal peptideを合成しウサギに免疫した。全血採取後、IgG分画を特異精製し、得られた抗体(OK-524)を用いてウエスタンブロット、免疫組織化学をおこなった。【結果】OK-524は、COS-1細胞に一過性発現させたGR蛋白、および無細胞系で合成したGR蛋白に対して特異的反応性を有していた。胃癌細胞株を用いたWestern blotでは、検討した細胞株全てにおいて、種々の程度にGR発現を認めた。免疫組織化学では、ヒト正常胃組織において、GRは胃底腺内の壁細胞に加え、内分泌細胞、筋層内の神経細胞に発現していた。さらに胃炎組織では一部の偽幽門腺化生や、過形成性腺窩上皮に陽性所見を認めた。55例の胃腫瘍組織における検討では約半数 (27/55, 49%)で腫瘍細胞内にGR発現を認め、特に隆起型の胃腺腫、分化型胃癌で発現が高頻度であった。【結語】ガストリンは萎縮性胃炎における過形成性変化、分化型胃癌の発生およびその形態形成に関与している。

一般演題　消化器癌関連因子

O-30-3　早期胃癌における粘液形質に基づいた細胞周期関連蛋白の異常と増殖能との検討

[1]岩手医科大学臨床病理部門、
[2]岩手医科大学第一内科
○塚原　光典[1,2]、菅井　　有[1]、遠藤　昌樹[2]、久多良徳彦[2]、千葉　俊美[2]、折居　正之[2]、鈴木　一幸[2]

【目的】癌の粘液形質と細胞周期の異常との関連性についてはほとんど検討されていない。我々は早期癌を粘液形質に基づいて分類し、それぞれについて各種細胞周期関連蛋白の発現異常とKi-67陽性細胞率との関連性を解析した。【材料および方法】岩手医科大学及び関連施設においてESDによって切除された分化型早期癌156病変（m癌140、sm癌16)を用いた。粘液形質については各種粘液形質抗体(腸型粘液：MUC2、CD10、胃型粘液：MUC5AC、MUC6、HIK1083）を用い、自動免疫染色装置（Dako, Envision）で染色した。腸型粘液のみ陽性を示すものを腸型（CD10陽性を小腸型、陰性を大腸型)、胃型粘液のみ陽性を示すものを胃型、両方が陽性を示すものを混合型、いずれの抗体も陰性を示すものを分類不能型に分類した。細胞周期関連蛋白に関しては、p53、p21、p27、cyclin D1、cyclin E、Rbを上述のごとく染色した。加えてMLH-1の染色も行った。細胞周期関連蛋白の発現については、周囲正常粘膜における発現との対比で行い、過剰発現、減弱に分類した。Ki-67陽性細胞率は、50%以上を高度増殖能とした。【結果】胃型形質24例の高度増殖能例（12例）では、p53過剰発現、p21減弱、cyclin D1過剰発現が関与していた。大腸型形質14例の高度増殖能例(4例)、小腸型51例の高度増殖能例(16例)および混合型61例の高度増殖能例（38例）では、いずれもp21減弱、p27過剰発現、Rb減弱が多くみられた。MLH-1発現減弱は16例にみられ、胃型、混合型に多くみられた。【結語】胃型形質を示す癌は、細胞周期関連蛋白の異常についても特異的であったが、他の型ではp21減弱、p27過剰発現、Rb減弱が共通してみられた。

O-30-4　胃癌における損傷乗り越え修復型DNAポリメラーゼκに関する研究

[1]九州大学消化器・総合外科
○増田　隆伸[1]、掛地　吉弘[1]、安藤　幸滋[1]、杉山　雅彦[1]、岡田　敏子[1]、吉田倫太郎[1]、趙　　岩[1]、今村　一郎[1]、大垣　吉平[1]、塩谷　聡子[1]、芝原幸太郎[1]、沖　　英次[1]、定永　倫明[1]、森田　　勝[1]、前原　喜彦[1]

【背景】損傷乗り越え修復型DNAポリメラーゼは、ある種のDNA損傷に対して修復を行うが、一般に忠実度は低いと考えられている(Zhang Y. Nucl Acids Res. 2000)。近年、損傷乗り越え修復型DNAポリメラーゼの一つ、DNAポリメラーゼκ(polκ)の発現と肺癌や結腸癌との関連が報告されている。【目的】胃癌におけるpolκの発現を観察することで、胃癌におけるpolκ発現の意義、突然変異への関与につき検討する。【対象と方法】九州大学第二外科において1994年から99年に胃癌に対し手術を施行し、p53遺伝子変異を解析できた71例に対し免疫組織化学染色(SAB法)を行い、polκ発現頻度を解析した。polκ発現とp53遺伝子変異スペクトラムとの関連および臨床病理学的因子との関連を検討した。【結果】非癌部に比べ、癌部でpolκ発現頻度が高かった(p＜0.0001)。癌浅部と癌深部ではpolκ発現に有意差は無かった。臨床病理学的因子に差を認めなかった。P53遺伝子変異のある症例では、10例中9例でpolκが高発現していた。プリンとピリミジンヌクレオチドが入れ替わるトランスバージョン変異のある症例では5例中5例ともpolκが高発現していた。【考察】polκの発現は、T因子やN因子、脈管侵襲などの臨床病理学的因子に差を認めなかったが、p53遺伝子変異例に発現が高い傾向にあった。polκの高発現は癌の発育、進展の早期の過程に関与する可能性が示唆された。

O-30-5　未分化型胃癌におけるmicroRNA発現量解析

[1]名古屋市立大学病態外科学講座腫瘍・免疫外科学分野
○堅田　武保[1]、石黒　秀行[1]、桑原　義之[1]、木村　昌弘[1]、
三井　　章[1]、森　洋一郎[1]、原田幸志朗[1]、小川　　了[1]、
藤井　義敬[1]

（背景）各種抗がん剤の発達などにて未分化型を含む、胃癌患者の予後は改善されてきた。しかし、いまだに未分化型胃癌は分化型と比較すると一般的に予後が悪いとされている。一方、近年の癌領域での分子生物学的研究にて長さ約20merほどの小さなRNA、microRNAが近年注目されており、約５００種類が同定された。またMicroRNAは、その発現によりmRNAの３‘UTRに結合し、そのタンパク翻訳を阻害することが知られており、ターゲットとなる遺伝子が癌遺伝子や癌抑制遺伝子であることによって、その役割は異なる。最近の研究において多くの癌種とその発現との関連が指摘されている。そこで我々は予後不良な未分化型胃癌症例にて、特異的に高発現もしくは低発現がみられるmicroRNAを調べ、その発現をを検討した。（方法）1996年から2004年までの9年間に当科にて切除した未分化型胃癌（低分化型腺癌、印環細胞癌）42例の腫瘍部及び正常部からそれぞれRNAを抽出して定量RT-PCRを施行し、72種のmicroRNAの発現量を測定した。その後、各microRNAの発現量と予後などの臨床病理学的因子とを比較検討した。（結果）高発現群と低発現群とを比較したところ予後に優位差がみられたmicroRNAは２種認められ、いずれも高発現群の予後が悪かった。他にもリンパ節転移（N因子）と関連がみられたmicroRNAが１種認められた。(考察)未分化型胃癌にて予後に影響を及ぼす可能性のある、これらのmicroRNAについてその標的遺伝子も含めて癌遺伝子になりうる可能性を示した。

一般演題　消化管腫瘍と分子生物学 1

O-31-1　腹膜中皮細胞を標的としたInterleukin-10遺伝子導入によるマウス胃癌腹膜播種抑制

[1]大阪市立大学消化器器官制御内科学、
[2]大阪医科大学第二内科
○田中　史生[1]、富永　和作[1]、越智　正博[1]、谷川　徹也[1]、渡辺　俊雄[1]、藤原　靖弘[1]、押谷　伸英[1]、樋口　和秀[2]、荒川　哲男[1]

[目的] Interleukin (IL)-10は抗炎症サイトカインであるとともに、血管新生抑制等を介して抗腫瘍効果を発揮する。しかし半減期は約20分と短く、高濃度の維持は困難である。そこで腹腔内に豊富に存在する腹膜中皮細胞に着目し、腹膜中皮細胞を標的としたIL-10遺伝子導入による腹腔内IL-10高濃度維持の可能性、胃癌腹膜播種に対する有効性について検討した。[方法]単離培養した腹膜中皮細胞と胃癌細胞(MKN45)に対しAd-LacZを用い、遺伝子導入効率を比較した。BALB/c系ヌードマウスにMKN45を腹腔内投与、3日後にIL-10遺伝子組み換えアデノウイルス(Ad-mIL-10)、Ad-LacZの腹腔内投与を行った。1, 3, 5, 7 週後の腹腔洗浄液IL-10濃度をELISA法にて測定、3週後の腹腔内腫瘍結節数、CD31陽性腫瘍血管数を計測した。その他に長期的な体重変化、生存率を検討した。[成績]腹膜中皮細胞は癌細胞に比べ約10.9倍と高い遺伝子導入効率を認めた。1、3週後の腹腔洗浄液IL-10濃度は、それぞれ3431 ± 689、4665 ± 862 pg/mlと上昇し、少なくとも3週間 IL-10高濃度維持が示された。Ad-mIL-10群にて腫瘍結節数は有意に抑制され (8.7 ± 1.4 vs 37 ± 5.8)、腫瘍血管数も減少した (1.67 ± 0.18 vs 9.27 ± 0.97)。また体重減少抑制、生存期間の延長を認めた。[結論] 腹膜中皮細胞を標的としたIL-10遺伝子療法は、腹腔内IL-10を高濃度維持し、血管新生抑制を介し胃癌腹膜播種を抑制する可能性が示唆された。

O-31-2　胃びまん性大細胞型B細胞性リンパ腫における免疫グロブリン重鎖遺伝子転座と予後の関連

[1]九州大学病態機能内科学、[2]ケンブリッジ大学病理学、
[3]九州大学形態機能病理学
○中村昌太郎[1,2]、Ye Hongtao[2]、Du Ming-Qing[2]、松本　主之[1]、八尾　隆史[3]、恒吉　正澄[3]、飯田　三雄[1]

【目的】胃びまん性大細胞型B細胞性リンパ腫 (diffuse large B-cell lymphoma; DLBCL)における染色体転座を包括的に検索し、臨床的意義を明らかにする。【方法】141例の胃DLBCL(MALTリンパ腫併存58例を含む)を対象とし、fluorescence in situ hybridization (FISH)により、IGH、MALT1、BCL6、c-MYCおよびFOXP1転座の有無を検索した。また、CD10、Bcl6、MUM1蛋白の免疫染色により、全症例をgerminal center B-cell like (GCB)群と非GCB群のいずれかに細分類した。さらに多変量解析で予後規定因子を求めた。【成績】IGH転座は111例中36例(32%)に認め、内訳はt(3;14)/BCL6-IGH (10例)、t(8;14)/c-MYC-IGH (5例)、t(3;14)/FOXP1-IGH (3例)、パートナー不明(18例)であり、t(14;18)/IGH-BCL2、t(14;18)/IGH-MALT1やt(1;14)/BCL10-IGHはなかった。t(11;18)/API2-MALT1は、1例でMALTリンパ腫領域のみに認めた以外は全て陰性であった。CD10、Bcl6およびMUM1蛋白の発現頻度は各々40%、52%および58%であり、141例中72例(51%)がGCB群、69例(49%)が非GCB群であった。IGH転座例は、非転座例より年齢が若かったが、組織型、免疫染色やGCB/非GCB分類を含め、他の臨床病理学的因子との関連はみられなかった。多変量解析では、overallおよびevent-free survivalともに、若年者、病期I期およびIGH転座が独立した予後良好因子であった。【結論】IGH転座は胃DLBCLで高頻度にみられ、新たな予後予測因子と考えられる。

O-31-3　ヒト大腸におけるアディポネクチンレセプター1および2(AdipoR1およびAdipoR2)の発現解析

[1]横浜市立大学分子消化管内科学
○米満　恭子[1]、高橋　宏和[1]、日暮　琢磨[1]、飯田　洋[1]、馬渡　弘典[1]、野崎　雄一[1]、遠藤　宏樹[1]、冨本　彩子[1]、秋山　智之[1]、藤田　浩司[1]、米田　正人[1]、稲森　正彦[1]、阿部　泰伸[1]、桐越　博之[1]、小林　規俊[1]、窪田　賢輔[1]、斉藤　聡[1]、上野　規男[1]、中島　淳[1]

【背景】近年、メタボリック症候群は消化器分野の疾患に深くかかわることが明らかにされており、特に脂肪組織から分泌されるアディポネクチンは、種々の癌との関与が報告されている。大腸がんはメタボリック症候群とともに増加しており、大腸がんとアディポネクチンの関係を明らかにすることを目的とした。
【方法】ヒト正常大腸および大腸がんにおけるアディポネクチンレセプター1および2(AdipoR1およびAdipoR2)について、レーザーマイクロダイセクションシステムを用い遺伝子解析を行った。蛋白発現を免疫染色およびWestern Blottingにて解析した。
【結果】免疫組織化学染色、Western BlottingおよびRT-PCRにより、ヒト大腸にAdipoR1およびAdipoR2が発現していることが確認された。また、ヒト大腸がんにおいてAdipoR1およびAdipoR2の発現低下が認められた。ヒト大腸がんにおいてAdipoR1およびAdipoR2の下流のPPARαが減少し、さらにその下流のp70S6Kは増加した。レーザーマイクロダイセクションでは、正常大腸上皮細胞および大腸がん細胞におけるAdipoR1およびAdipoR2の発現が確認された。
【考察】AdipoR1およびAdipoR2はヒト正常大腸上皮に発現していることが認められ、大腸がんでは低下しており、大腸癌への関与が示唆された。また、大腸がんにおいてアディポネクチンを介する細胞内シグナル伝達の異常が示唆された。更なる解析により、大腸がん分子標的治療薬への応用が期待される。

O-31-4　VEGF mRNA 5'非翻訳領域による大腸がん細胞の悪性形質化の誘導

[1]徳島大学ヘルスバイオサイエンス研究部ストレス制御医学分野
○増田　清士[1]、近藤　茂忠[1]、西川　賀子[1]、向所　美名[1]、山岸　直子[1]、西田　憲生[1]、六反　一仁[1]

【目的】VEGFは腫瘍の血管増生や転移と関連し、腫瘍の進行や予後不良と相関することが報告されている。我々はVEGF mRNAの5'非翻訳領域(UTR)が新規の機能性RNAとして遺伝情報発現異常を誘導することを見出した。本研究では、この5'UTRの過剰発現がヒト大腸がん細胞の悪性形質変化に及ぼす影響について検討した。【方法】ヒト大腸がん細胞HCT116にYFPあるいはVEGF 5'UTRの下流にYFPをつないだ発現プラスミドを遺伝子導入し、安定過剰発現細胞株（YFPおよびV5'）を樹立した。抗がん剤によるアポトーシス誘導をヘキスト染色により解析した。ヌードマウスを用い、腫瘍形成能の変化及び組織学的検討を行った。細胞内遺伝子発現の変化はcDNA microarray及びreal time PCRにより解析した。【結果】抗がん剤処理によるアポトーシス誘導の検討では、VEGF 5'細胞はYFP細胞に比べアポトーシス細胞数が有意に減少したことから、抗がん剤耐性能を獲得したと考えられた。またヌードマウスを用いた検討で、VEGF 5'細胞はYFPに比べ腫瘍形成能が亢進していた。cDNA microarrayとreal time PCRによる検討で、VEGF 5'UTR RNAの過剰発現によりアポトーシス関連遺伝子の発現低下、インターフェロン（IFN）誘導遺伝子の発現低下、及びSTAT1の発現低下が見られた。
【結論】以上の結果から、VEGF 5'UTR RNAは大腸がん細胞においてアポトーシス制御遺伝子の発現異常を誘導するとともに、STAT1を介したIFN経路を抑制し、がん細胞の悪性形質化を促進すると考えられた。

一般演題　消化管腫瘍と分子生物学２

O-32-1　唾液腺腫瘍におけるREGIa蛋白発現の意義

[1]獨協医科大学口腔外科、[2]獨協医科大学病理学（人体分子）
○木村　時子[1]、福井　広一[2]、山岸　秀嗣[2]、市川　一仁[2]、冨田　茂樹[2]、関川　　明[2]、井村　穣二[2]、今井　　裕[1]、藤盛　孝博[2]

【目的】唾液腺腫瘍には長期間良性腫瘍として経過した後に悪性化するという特徴があり，予後については良好なものから不良なものまで様々である．従って，予後を予測するマーカーの確率は重要である．我々はこれまで膵再生関連因子であるREGIa蛋白が消化管腫瘍の発育・進展に重要な役割を果たすことを報告した．本研究では，唾液腺組織におけるREGIa蛋白の発現を検討し，その臨床病理学的意義を明らかにすることを目的とした．【方法】本研究では，唾液腺腫瘍と診断された40名を対象とした．切除術後の唾液腺検体を用い，REGIa蛋白の発現およびKi67の発現を免疫組織学的に評価した上で，臨床病理学的因子との関連を検討した．【成績】REGIa蛋白発現は唾液腺腫瘍組織で強発現した．REGIa蛋白が強発現する患者群では腫瘍組織におけるKilabeling indexが有意に高値を示した．【結論】REGIa蛋白の発現は唾液腺腫瘍において細胞増殖に関与すると考えられた．

O-32-2　未分化型胃癌スクリーニングの非侵襲的囲い込み法の新しいアプローチ- TLR4遺伝子の5'UTR上流2kb領域の多型解析 -

[1]国際医療福祉大学病院消化器内科、
[2]国際医療福祉大学病院外科、
[3]国際医療福祉大学三田病院消化器センター
○大原　正志[1]、谷　　禮夫[1]、亀山　仁一[2]、北島　政樹[3]

近年、ゲノムや遺伝子多型解析などの新手法の開発により、消化器がんのスクリーニング法も変わりつつある。分化型胃癌には、*H.pylori*, ペプシノーゲンなどに代表される有力な危険群囲い込み法がある。しかし、未分化型胃癌スクリーニングの囲い込み診断法として確立されたものはない。自然免疫機構分子のTLRsは、自然免疫から獲得免疫までのシグナル伝達の起点となり、粘膜病態に深く関っている。演者らは、消化器がん患者において、TLR4の5'UTR上流2kb領域の多型解析を行い、未分化型胃癌に高率に認められる新変異部位を見出したので、今回、未分化型胃癌スクリーニングの非侵襲的囲い込み法の新戦略として報告する。対象と方法：対象は、胃癌患者38例(分化型：20, 未分化型18)、大腸癌25例、食道癌(扁平上皮型)10例、喉頭癌2例、膵臓癌6例と健常人10例の計91例である。方法は、末梢血からDNAを抽出し、これを鋳型としてTLR4の5'UTR上流2kb領域をPCRで増幅後、得られた増幅産物を鋳型として2nd PCR施行し、このPCR産物を精製して塩基配列を解析した。SNPタイピングを決定は、Elnsembl Exon Reportの5'UTR上流配列を参照し、塩基配列解析及びSNPタイピングについては、SequencherTMソフトウェアを使用した。結果：TLR4の5'UTR上流2kb領域におけるSNP部位は、-2081, -2026, -1601の3箇所で、未分化型胃癌と食道癌の症例においてのみ認められた。特に未分化型胃癌症例において高率に(-2081: 67%, -2026: 82%, -1601: 82%)認められた。未分化型胃癌におけるこれらの変異は、*H.pylori* 感染の有無には無関係であった。結論：上記3箇所のSNPは、core promoter及びbasal promoterの塩基配列から、TLR4のmRNAのpromoter領域に存在する可能性が示唆された。TLR4の5'UTR上流2kb領域の多型解析による上記SNPの検討は、未分化型胃癌危険群囲い込み法の有力な新戦略となりうる可能性があると考えられた。

O-32-3　大腸腫瘍におけるmTORシグナル経路分子の発現と臨床的意義の検討

[1]聖マリアンナ医科大学消化器肝臓内科
○岡本　賢[1]、奥瀬　千[1]、松本　伸行[1]、伊東　文生[1]

【背景・目的】mTORは, PI3K/AKTの下流蛋白質でありその中心的役割は, mRNAsの翻訳開始を調節することで, 細胞成長, 細胞増殖および細胞生存に関与することが明らかとなっている. 近年, rapamycinがmTORより下流のシグナル活性を抑制することにより腫瘍増殖抑制効果を有することが明らかとなり, 現在腎細胞癌, 乳癌および白血病などでmTOR抑制剤を用いた抗腫瘍効果に関する臨床試験が進行中である. しかし大腸腫瘍細胞の増殖とPI3K/AKT/mTOR経路との関連は明らかではない. 本研究は, 大腸癌および大腸腺腫におけるPI3K/AKT/mTOR経路の発現を確認し, mTORの下流シグナルであるP70S6K および4EBP1の活性抑制が大腸腫瘍細胞増殖抑制に有用であることを明らかにした.【対象・方法】進行大腸癌組織107例と正常粘膜10症例を含むtissue arrayおよび2005年10月から12月までに当科にて大腸内視鏡的粘膜切除術(EMR)が施行された大腸腺腫内癌, 大腸腺腫55例を対象とし, 抗total(t)-mTOR抗体, 抗t-4EBP1抗体および抗t-P70S6K抗体を用いて免疫組織学染色にて, 各種蛋白質の発現を検討した. また, 5種類のヒト大腸癌培養細胞株(HCT116, Colo320, SW480, DLD1およびLovo)を用いrapamycin非含有各適合培養液をcontrolとして, 0, 10-3, 10-2, 10-1, 1, 10, 102 および103 nmol/Lのrapamycinを負荷し, 細胞増殖率, 細胞増殖抑制率を算出した. さらに100 nMのrapamycinを負荷後, 各種細胞から蛋白質を抽出し, 1次抗体に抗t-mTOR, 抗phospho(p)-mTOR抗体, 抗t-4EBP1抗体, 抗p-4EBP1抗体, 抗t-P70S6K抗体, 抗p-P70S6K抗体, 抗t-eIF4E抗体および抗p-eIF4E抗体を用いてウエスタンブロット法にてシグナル変化を検討した.【結果】1) 進行大腸癌症例における免疫組織化学染色にて, mTORは高発現したが, 正常大腸粘膜での発現は認めなかった. またEMR例では全例で隣接する正常腺管部と比較し腺腫部にて有意なmTOR, 4EBP1およびP70S6Kの発現亢進を認めた. 2) 各種培養細胞はrapamycin負荷により, コントロールと比較しいずれも有意な細胞増殖抑制を認め, p-P70S6Kおよびp-4EBP1のシグナル強度は減弱した.【考案・結語】mTOR, p70S6Kおよび4EBP1の発現亢進が大腸粘膜の腫瘍細胞増殖に強く関与している事を確認し, mTOR抑制剤による大腸癌培養細胞の増殖抑制作用を明らかにした. 我々の研究はPI3K/AKT/mTOR経路を標的とした大腸腫瘍に対する新規治療法の開発につながる可能性がある.

O-32-4　進行消化管がんに対する温熱免疫療法

[1]京都府立医科大学生体安全医学講座、
[2]京都府立医科大学免疫内科、[3]たけだバイオヘルス研究所、
[4]ルイ　パスツール医学研究センター、
[5]藍野病院消化器内科
○古倉　聡[1]、岡山　哲也[2]、中根　一樹[3]、舟木　準[5]、高木　智久[1]、半田　修[1]、内藤　裕二[2]、武田　隆久[3]、藤田　哲也[4]、吉川　敏一[2]

われわれは、切除不能進行消化管癌、術後再発癌など高度進行消化管癌に対してハイパーサーミアと免疫療法を併用した温熱免疫療法を施行している。免疫療法としては、ワクチン療法と細胞免疫療法を行い、特に細胞免疫療法については、T-リンパ球、樹状細胞、NK細胞の３系統の細胞療法を使いわけ、ワクチン療法は、自家がんワクチンを使用している。免疫療法施行後には、様々な免疫応答を確認している。　すなわち、細胞免疫療法であれば、PBMCの亜分類、NK活性、LAK活性、血中サイトカイン濃度、ワクチン療法であれば、さらにDTH, エリスポット、などである。ところが、これらの免疫学的指標が改善しているにも関わらず、臨床効果が得られない場合も多い。この現状を打開するためには、いくつかのハードルを乗り越える必要がある。少なくとも、Ｔ細胞が腫瘍を破壊するためには、１；腫瘍抗原を認識する十分な数の活性化Ｔ細胞が生体内で分化増殖すること、２；それらのＴ細胞が末梢血中から腫瘍内へ浸潤すること、３；それらの腫瘍内浸潤Ｔ細胞が腫瘍局所においても活性化されていること、が必要である。ところが、担癌状態では、これらのそれぞれのステップにおいて、癌に対する生体の免疫応答を阻害する機構、すなわち、癌免疫逃避機構が働いている。最近われわれは、動物実験レベルではあるが、ハイパーサーミアが癌局所の癌免疫逃避機構を抑制的に制御していることを見出だした。すなわち、ハイパーサーミア後には、腫瘍組織内のTGF-beta1, IL-10, VEGF, COX-2 の発現が低下していることを見出した。その一方で、NK細胞活性は、ハイパーサーミア後一過性の活性低下を経て、活性が亢進することもわかってきた。したがって、温熱免疫療法としては、ハイパーサーミアを先行させておき、最も癌免疫逃避機構を抑制しているタイミングで、免疫療法、とくに細胞免疫療法を行えば、有効性が高くなると考えられる。現在、われわれは、この考え方のもとに温熱免疫療法を施行している。この温熱免疫療法を成功させるために最も重要なことは、切除不能癌に対するあらゆる治療と共通のことではあるが、治療開始時の生体内の癌細胞数が少ないことである。癌細胞数が少ないということは、ターゲットが少ないという意味のほかに、癌細胞から分泌される免疫逃避関連物質の量も少ない可能性を意味する。しかし、実際には、そのような症例はむしろ少なく、われわれが治療対象としている症例は、高度進行癌がほとんどである。ハイパーサーミアはともかく、免疫療法の多くは、現時点では自由診療として行われている。したがって、ハイパーサーミアを行った際に、癌免疫逃避機構が抑制できているかどうかが確認できれば、効果の期待できる患者にのみ、免疫療法を導入することが可能となる。われわれは、一度に50種類の血中サイトカイン・ケモカイン濃度を網羅的に測定できる技法を用いて、担癌患者の血中サイトカイン・ケモカイン　プロファイルを作成し、ハイパーサーミアによる癌免疫逃避機構の抑制的制御や免疫細胞療法の治療効果の指標となるサイトカインあるいはサイトカイン・ケモカイン　プロファイル　パターンを見出すことが可能かどうかを検討しているので、われわれの温熱免疫療法の臨床経験とあわせて報告する。

一般演題　小腸腫瘍

O-33-1　FDG-PETを行った小腸腫瘍の検討

[1]北海道消化器科病院内科、[2]北海道消化器科病院外科、
[3]北海道消化器科病院病理部
○碇　修二[1]、加藤　貴司[1]、佐々木清貴[1]、釋　亮也[1]、
町田　卓郎[1]、黒瀬　龍彦[1]、中村　英明[1]、加賀谷英俊[1]、
目黒　高志[1]、堀田　彰一[1]、大高　和人[2]、川村　武史[2]、
阿部　元輝[2]、山口　晃司[2]、岡村　圭祐[2]、藤田　美芳[2]、
森田　高行[2]、高橋　利幸[3]

【目的】ダブルバルーン小腸内視鏡（DBE）によって小腸腫瘍に対しても術前に病理診断が可能となったが、検査の侵襲性もあり施行できない症例も存在する。FDG-PETは非侵襲的に悪性腫瘍の診断が可能であるが、小腸腫瘍に対する報告は少ない。今回我々は小腸腫瘍のFDG-PET所見と臨床的有用性について検討した。【対象および方法】2007年1月から6月までに小腸腫瘍もしくは腫瘍疑いにて外科手術を施行した6例を対象としFDG-PET所見について検討した。【結果】6例のうちわけは原発性小腸癌、大腸癌術後腹腔内局所再発による小腸浸潤（転移性小腸癌）、小腸悪性リンパ腫、小腸カルチノイド、小腸GISTおよび小腸平滑筋腫であった。術前にDBEを施行した症例は小腸悪性リンパ種、小腸カルチノイド及び小腸GISTの3例のみであり、原発性小腸癌および転移性小腸癌の2例は腸閉塞のためDBEを施行せず、小腸平滑筋腫の1例は著明な腹痛のためDBEを施行しなかった。FDG-PETでは小腸カルチノイド以外の5症例で病巣に一致した異常集積を認めた。腸閉塞を来していた2例は術後癒着か悪性疾患による閉塞かの判断にFDG-PET検査は有用であった。また悪性リンパ腫の症例はFDG-PETにて他部位に異常集積を認めなかったことから手術を施行しており、治療方針の決定に有用であった。小腸GIST、小腸平滑筋腫の2例は症状を伴っていたため手術適応と判断していたが、FDG-PETにて異常集積を認めたことも手術適応を決定する一助となった。【結語】FDG-PETでは小腸腫瘍の6例中5例に異常集積を認めた。特に腸閉塞を来し、術前にDBEを施行できなかった2例では癒着性か悪性疾患による閉塞かの判断にFDG-PETは有用であった。

O-33-2　術前ダブルバルーン小腸内視鏡にて診断され腸重積を伴った小腸GISTの一例

[1]東海大学外科学系消化器外科
○山崎　正志[1]、篠崎　哲男[1]、原　仁司[1]、原　正[1]、
鍋島　一仁[1]、貞廣荘太郎[1]、今泉　俊秀[1]、生越　喬二[1]、
幕内　博康[1]

症例は74歳男性。2007年4月に虚血性視神経炎の診断で当院眼科入院となりステロイドパルス療法施行した。入院中の血液検査にてHb6.7g/dlと貧血を認め、便潜血反応陽性から消化管出血が疑われた。上部消化管内視鏡検査上、明らかな出血源は認めなかった。腹部造影CT検査で、空腸に約2.8cmの造影効果を有する腫瘍と、この腫瘍を先進部とした腸重積が疑われた。腸閉塞の所見は認めなかった。ダブルバルーン小腸内視鏡検査にて上部空腸に出血を伴う粘膜下腫瘍を認めGISTが疑われた。以上より空腸粘膜下腫瘍と診断し、腹腔鏡補助下小腸部分切除術を施行した。トライツ靭帯より約15cmの空腸に腸重積を認め、約2cm大の腫瘍を先進部としていた。小腸部分切除を施行し、吻合は機能的端々吻合とした。病理診断は一部粘膜に突出した粘膜下腫瘍で紡錘形核と好酸性細胞の柵状配列を認めGISTと診断された。各免疫染色ではC-KIT（＋）、VIMEMTIN（＋）、S-100　PROTEINN（＋）、SMA（－）、DESMIN（－）、CD34（－）であり、大きさは2cmで核分裂像は乏しく再発のリスクは低いと考えられた。現在、再発なく外来経過観察中である。今回、我々は術前にダブルバルーン小腸内視鏡にて診断された腸重積を伴った小腸GISTの一例を経験したので若干の文献的考察を含めて報告する。

一般演題　小腸腫瘍

O-33-3　ダブルバルーン小腸内視鏡により術前に確定診断し得た小腸GISTの一例

[1]浅香山病院内科、[2]浅香山病院外科、
[3]兵庫医科大学内視鏡部、[4]兵庫医科大学第二病理、
[5]若草第一病院内科、[6]大阪市立大学消化器器官制御内科学
○和田　力門[1]、金光　庸恵[1]、渡辺　芳久[1]、梅田　修吾[1]、
半野田理恵[1]、高橋　　亮[1]、西川　正博[2]、坂田　親治[2]、
奥田　豊一[2]、徳原　太豪[2]、神野　良男[3]、西上　隆之[4]、
野村　　勉[5]、押谷　伸英[6]、荒川　哲男[6]

症例は５７歳女性、既往歴、家族歴に特記事項なかった。平成１６年１２月頃より時々左側腹部痛を自覚していたが自制内であった。平成１７年４月頃よりタール便が出現し、貧血症状を伴ってきたため当院受診し精査加療目的にて入院となる。入院時血液検査にては軽度の貧血を認めるのみであった。上部及び下部消化管内視鏡を施行するも消化管出血を示唆する病変は認められなかった。しかし､腹部CT検査にて空腸に腫瘍性病変の存在を疑われたため、再度造影CT検査を施行したところ、動脈相で中央部を除いた周辺が強く造影された腫瘍性病変が確認された。経管小腸二重造影ではトライツ靭帯から20~30cm肛門側の空腸に、比較的表面平滑で中央部に潰瘍形成を伴う直径約5cm大の球形の腫瘍性病変が抽出された。そこで確定診断を目的としてダブルバルーン法による小腸内視鏡検査を施行したところ、中央部に自壊した潰瘍を伴う粘膜下腫瘍を認めた。組織検査の結果、HE染色で紡錘形の腫瘍細胞の増生を認め、免疫特殊染色によるKIT陽性所見からGISTと確定診断され、当院外科にて手術を施行された。術中所見では腹膜播種は認めず、腫瘍はトライツ靭帯から約20cmの空腸の腸間膜付着部対側で漿膜側に突出する形で認められた。手術標本では400倍視野に腫瘍細胞の分裂が確認され、KITも陽性で診断は術前診断と一致していた。腹痛、タール便にて発症し、術前に確定診断し得た小腸GISTの一例を経験した。ダブルバルーン法による小腸内視鏡検査は、小腸腫瘍の確定診断に非常に有用と考えられた。

O-33-4　ダブルバルーン小腸内視鏡にて診断し得た、貧血を有する顕性血便のない回腸血管腫の１例

[1]坪井病院消化器科
○小沢　俊文[1]、河野孝一朗[1]、齋藤　行世[1]

【症例】39歳、男性。数年前より貧血を指摘されており、2004年1月に消化管を中心に精査するも原因が不明で鉄剤投与にて経過観察となっていた。経過中に黒色便や鮮血便を自覚していない。2006年12月、便潜血反応が陽性、貧血が再燃したためダブルバルーン小腸内視鏡（以下DBE）目的に入院となる。【現症】血圧112/68mmHg、脈拍62 bpm・整、結膜に貧血や黄疸なし,胸部に異常なし,腹部に肝脾腫や腫瘤を触知しない。浮腫や皮疹はなく、表在リンパ節を触知せず。【検査所見】WBC 7600、RBC 342万、Hb 9.4g/dl、Plt 25.1万、AST 28、ALT 26、BUN 12.6、Cre 0.84、CRP 0.02、便潜血反応(-)(+)【経過】上部消化管内視鏡および下部消化管内視鏡検査、腹部超音波検査では異常を認めなかった。経肛門的挿入によるDBEを施行したところ、回盲弁より約130cmの回腸に、中央部にred spotを伴う隆起性病変を認め血管腫が疑われた。病変対側に点墨とクリッピングを施行し、腹腔鏡補助下小腸部分切除を施行した。回腸末端より約100cmの回腸に点墨部を認め、クリップとともに腫瘤を触知した。クリップ対側に12×9mm大の平坦隆起性病変を認め中心部は相対的に陥凹していた。組織学的には、粘膜下層を主体として、海綿状に発達した静脈性血管が認められ、一部には器質化した血栓を内腔に容れるものや、固有筋層・粘膜内にも連続性に拡張した血管が観察された。海綿状血管腫と最終診断され、貧血の原因として矛盾しなかった。【結語】原因不明の貧血を診た場合、小腸疾患も念頭に入れ検査すべきである。

一般演題　小腸腫瘍

O-34-1　空腸原発に原発し、予後不良であった単相線維型滑膜肉腫の一例

[1]獨協医科大学病理学(人体分子)、
[2]茨城県立中央病院・地域がんセンター内科、
[3]茨城県立中央病院・地域がんセンター外科
○井村　穣二[1]、山岸　秀嗣[1]、五頭　三秀[2]、小室　安宏[3]、市川　一仁[1]、冨田　茂樹[1]、吉見　冨洋[3]、藤盛　孝博[1]

【序論】滑膜肉腫はまれな軟部腫瘍で、主に四肢の関節周囲に発生するものの、近年、軟部以外にも他臓器発生例があり、消化管に関しても殆どが食道で、空腸原発は1例のみである。今回、腸重積にて発見され、術後、早期に多臓器転移により死亡した極めて悪性度の高い単相線維型滑膜肉腫の一例を報告する。【症例】患者は67歳、男性で、突然の嘔吐にて来院、腹部CTにて腸管内に腫瘤陰影と重積を示唆する所見を認め、緊急手術となった。術中、近位空腸に重積と腫瘤を触知したため切除となった。術直後の全身検索では、その他の部位に異常を指摘し得なかったが、早期に多臓器転移を認め死亡となった。【病理学的所見】空腸に存在する有茎性腫瘤は、灰白色充実性で、組織学的には紡錘形からなる腫瘍細胞が錯綜し、明らかな組織構築を示すような上皮成分は認められなかった。免疫組織学的にはVimentin、MIC2およびBcl-2に陽性像を示す一方、僅かにEpithelial membrane antigen (EMA)に陽性で、CD34およびc-kitは陰性であったため、組織学的には滑膜肉腫を疑った。【分子病理学的所見】本腫瘍に特異的とされる、SYT-SSXキメラ遺伝子を証明するために、Reverse transcriptase-PCR (RT-PCR)法にて確認したところ、当該癒合遺伝子の存在を認めたため、単相線維型滑膜肉腫と最終診断した。【結語】滑膜肉腫の消化管発生例に関しては、他の肉腫、特に平滑筋肉腫やGISTとは組織像のみからでは鑑別困難な場合も多く、免疫組織学的ならびに本腫瘍に特異的なキメラ遺伝子の存在を確認する必要性もあるかと思われる。

O-34-2　カプセル内視鏡にて診断し得た小腸小型カルチノイドの一症例

[1]獨協医科大学病理学 (人体分子)、
[2]獨協医科大学光学医療センター、
[3]獨協医科大学内科学 (消化器)、
[4]兵庫県立がんセンター消化器科、
[5]獨協医科大学第二外科、[6]獨協医科大学学長
○山岸　秀嗣[1]、中村　哲也[2]、福井　広一[1]、関川　昭[1]、冨田　茂樹[1]、井村　穣二[1]、生沼　健司[3]、白川　勝朗[4]、阿部　暁人[5]、多賀谷信美[5]、窪田　敬一[5]、寺野　彰[6]、藤盛　孝博[1]

＜はじめに＞近年，カプセル内視鏡とダブルバルーン内視鏡に代表される小腸疾患の診断・治療が進歩してきている。今回我々は，カプセル内視鏡にて発見し，腹腔鏡を用いて切除し得た小型の小腸カルチノイドの一例を経験したので，若干の文献的考察を加えて報告する．＜症例＞30歳代,男性．生来健康であったが，突然のタール便を認め，その後，動悸が出現したあと失神し近医に入院となった．入院時の血中ヘモグロビン値は7.5mg/dlと著明な貧血を認めた．上部および下部内視鏡検査を施行するも出血源が不明で小腸病変が疑われたため，精査目的で当院紹介受診となった．十分な説明の上で同意を得て，まずカプセル内視鏡を施行した．カプセル内視鏡にて深部小腸に粘膜下腫瘍様病変を認めた．手術を前提にダブルバルーン内視鏡による精査を行い，病変部をクリップでマーキングしたのち，腹腔鏡下小腸切除術を施行した．その後，厳重な経過観察を行っているが，治療後2年以上たった現在も明らかな再発・転移は認めない．＜考案・結語＞消化管カルチノイドは，日本では，直腸，胃，十二指腸の順に多く，小腸カルチノイドは全体の3.8%と稀な疾患であるとされてきた．しかもカプセル内視鏡とダブルバルーン内視鏡の登場以前には，これらの早期発見は極めて困難であった。2007年に日本で認可されたカプセル内視鏡の普及によって，これまで稀と考えられてきた小腸カルチノイドが早期に発見でき，低侵襲な治療が可能になっていくものと期待される．

一般演題　小腸腫瘍

O-34-3　ダブルバルーン小腸内視鏡にて診断し得た空腸原発印環細胞癌の一例

[1]大阪市立大学消化器器官制御内科学、
[2]大阪市立大学腫瘍外科学
○高塚　正樹[1]、山上　博一[1]、鎌田　紀子[1]、十河　光栄[1]、渡辺　憲治[1]、野田　英児[2]、前田　清[2]、藤原　靖弘[1]、押谷　伸英[1]、平川　弘聖[2]、荒川　哲男[1]

【症例】70歳代女性。3日間黒色便が持続することを主訴に他院入院し、上下部消化管内視鏡を施行されるも明らかな出血源は認めず、経管小腸造影にて小腸中部に偽憩室様の所見を認めた。精査加療目的にて当院紹介入院となり、小腸検索のためダブルバルーン小腸内視鏡検査を行った。その結果、空腸下部に、6cmにわたる偏側性に小潰瘍を伴う狭窄を4箇所認め、その間には軽度拡張した正常粘膜が介在していた。潰瘍部分からの生検にて印環細胞癌と診断された。原発あるいは転移性腫瘍かの検索のため、腹部CT検査及び再度の上部消化管内視鏡検査を行ったが、明らかな病変を認めず空腸に限局した病変と判断された。当院外科にて腹腔鏡下小腸部分切除術を施行。術中所見では空腸下部に鶏卵大の弾性硬な腫瘍を認め、切除標本では4箇所の潰瘍を伴っていた。また、病理組織診断ではss、ly1、v0、n0であった。【まとめ】今回我々はダブルバルーン小腸内視鏡にて診断し得た空腸原発の印環細胞癌の一例を経験した。本疾患は極めて稀であり、若干の文献的考察を加えて報告する。

O-34-4　小腸内視鏡にて術前に診断しえた、肝内胆管癌小腸転移の1例

[1]金沢大学消化器内科、[2]金沢大学腫瘍内科、
[3]金沢大学肝胆膵移植外科
○加賀谷尚史[1]、鷹取　元[1]、野村　能元[1]、大幸　英喜[1]、岡田　俊英[1]、金子　周一[1]、毛利　久継[2]、谷　卓[3]

【序】近年の小腸内視鏡、特にダブルバルーン内視鏡(DBE)の発達により小腸腫瘍の組織学的診断を、術前に得られた例の報告が増加している。今回我々は、術前のDBE検査によって、肝内胆管癌(IHCC)小腸転移と診断し切除した1例を経験したので報告する。【症例】62歳男性。C型慢性肝炎に対し、2000年にIFN-α投与を受けたが、無効であった。2005年10月のCTにて、肝S5,S6/7に占拠性病変を指摘され当院腫瘍内科紹介となった。CT、MRI、血管造影検査にて肝細胞癌との診断で、肝胆膵腫瘍外科にて肝部分切除を施行された。切除標本は、中分化腺癌であり、肝内胆管癌(IHCC)と診断された。組織学的には、Vp1、IM2であり、術後補助療法としてTS-1投与を受けた。しかし、腹腔内リンパ節腫大を認め、PETではリンパ節および、小腸への集積陽性であった。小腸への集積について、組織学的診断の目的で当科紹介となった。経口的にFTS-EN-450T5を挿入したところ、中部空腸に隆起性病変を認めた。腫瘍は、浮腫性変化が強く、隆起の強い比較的急峻な立ち上がりで、深い潰瘍を伴う粘膜下腫瘍であり、生検を施行した。生検組織では、以前切除した肝内胆管と同様の組織像であり、同病変の小腸転移と診断した。腸閉塞を来たす可能性を考え、肝胆膵移植外科にて、小腸部分切除60cmを施行し、現在腫瘍外科外来で化学療法(GEM 1000mg/m2)を継続中である。【考察】転移性小腸腫瘍としては、肺がんの頻度が高いとされ、IHCCの小腸転移はまれである。DBEにより、組織学的診断を術前に行いえた症例の報告は増加しているが、IHCCを診断し得た例の報告はまれであり報告する。

O-34-5　ダブルバルーン小腸内視鏡検査にて診断した腎細胞癌小腸転移の1例

[1]大阪市立大学消化器器官制御内科学
○森本　謙一[1]、山上　博一[1]、末包　剛久[1]、青松　和輝[1]、鎌田　紀子[1]、十河　光栄[1]、渡辺　憲治[1]、藤原　靖弘[1]、押谷　伸英[1]、荒川　哲男[1]

症例は44歳男性. 2005年5月に左腎細胞癌に対して, 左腎摘術が施行された. 病理組織診断はRCC, clear cell carcinoma, G2, INF β, v(+), ly(-), pT3aN0M0, Stage3であった. 術後はインターフェロン療法が行われていた. 外来経過観察中の2006年10月に腹痛が出現したため近医を受診し腸閉塞と診断され, 精査目的で当院に入院となった. 入院後, 絶食のみで症状は速やかに改善した. 経口小腸造影では空腸上部に管腔に突出する腫瘤性病変を認めた. 腫瘤は表面平滑で辺縁明瞭であり, 粘膜下腫瘍の形態を呈していた. また腹部造影CTでは膵の背側に径7cm大の多血性の腫瘤性病変を認めた. 以上の所見より小腸腫瘍の存在が疑われた. 精査のため, 口側からダブルバルーン小腸内視鏡検査を行ったところ空腸上部に管腔の半周を占める発赤した隆起性病変を認めた. 病変部からの生検病理組織検査では大型の核と明るい細胞質を有する癌細胞を認め, 腎細胞癌小腸転移と診断した. なお, 入院時の胸部単純レントゲンおよび胸部CTで多発結節影を認め, 腎細胞癌肺転移と考えられた. 肺転移を伴うことから外科的根治術の適応はないと判断し, 泌尿器科で免疫療法が施行された. さらに腫瘍が増大し, 症状が再度出現した場合には姑息的な外科的治療を行う方針とした. 腎細胞癌小腸転移は稀であり, 検索した限りダブルバルーン小腸内視鏡検査で術前診断された報告はない. 今回, われわれはダブルバルーン小腸内視鏡検査にて診断した腎細胞癌小腸転移の1例を経験したので若干の文献的考察を加え報告する.

O-35-1　バレット食道の特殊腸上皮化生に対するNBI併用拡大内視鏡観察の有用性

[1]長崎大学第二内科
○磯本　一[1]、中島悠史郎[1]、河野　茂[1]

【目的】特殊腸上皮化生（SIM）を伴うバレット食道は、バレット腺癌の前癌状態と考えられている。胃粘膜のNBI併用拡大内視鏡観察で、青白い縁取り（Light Blue Crest 、LBC）は腸上皮化生に特徴的所見とされている（Endoscopy 2006; 38: 819）。本研究では、SIMに対するNBIの有用性、特にLBCの診断意義を明らかにする。【方法】2006年11月～2007年3月に、NBIで観察し得たバレット食道55例を対象とした。NBI併用拡大観察によるLBCの有無、ピット分類、メチレンブルー染色の後、狙撃生検を行って病理組織学的検討に供した。*H.pylori* 感染はギムザ染色と迅速ウレアーゼ試験にて診断した。【結果】平均59歳、男性が34例（62%）、H.pylori感染、食道裂孔ヘルニアは各々、30例（55%）と37例（67%）にみられた。全例がSSBEで、バレット腺癌は認めなかった。SIMは23例（42%）に認められ、CD10陽性であった。LBCのSIM診断に対する感度、特異度、正診率は各々100、80、85%であり、ピット分類（tubular or villous pattern、Gastrointest Endosc 2002; 55: 641 ）による精度（各々75、80、78%）やメチレンブルー染色性による精度（各々81、77、78%）と同等以上であった。【結論】NBI拡大内視鏡観察によるLBCはSIM診断に有用であり、ピット分類との組み合わせにより診断精度が向上した。バレット腺癌の早期発見、さらに範囲診断にも寄与する可能性が示唆された。

O-35-2　NBI内視鏡による陥凹型早期胃癌の腫瘍血管像

[1]札幌しらかば台病院消化器科、[2]札幌医科大学第一内科
○遠藤　高夫[1]、山下　真幸[1]、足立　靖[1]、篠村　恭久[2]

背景と目的: 陥凹型早期胃癌は隆起型と比べ病理組織像が均一でなく，また胃酸・ペプシンによる消化(破壊)作用と二次的な組織の修復(再生)による，いわゆる悪性サイクルを示し，その表面構造(pit pattern)は複雑でpit診断を困難にしている．一方内視鏡の面順次方式フィルターの分光特性を狭帯域化し，短波長側へシフトさせるNBI内視鏡ではpit patternの強調とともに粘膜表面の微細血管像を鮮明にとらえる事が可能となった．そこで陥凹型早期胃癌の血管像と病理組織像ならびにc-DNA　arrayによる発現遺伝子を比較検討した．方法:陥凹型早期胃癌25例（分化型15例･低分化型10例）をNBI内視鏡でその血管像を中心に観察・記録し，その後内視鏡的切除または外科切除標本の病理組織像およびCD34免疫染色像をNBI画像と比較した．また承諾の得られた例については生検材料からmRNAを抽出し遺伝子発現を内視鏡像・病理組織像と比較した．結果：分化型のNBIによる血管像は血管の密度が高く,ネットワーク状～格子状(grid)を呈し(12/15例)，一方低分化型は小枝(twiggy)～枯れ枝状を呈する事が多く認められ(8/10),両群には有意の差を認めた．またこのNBI血管像の相違はCD34染色によるmicro-vascular densityの差としても示された．更にC-DNA arrayでは分化型においてFibronectin,COX2などの血管新生因子の高発現が示された．　結語：NBI内視鏡により陥凹型早期胃癌の血管像は大きく２つに分類され，組織像・腫瘍血管密度・ならびに遺伝子発現と関連性を認めた．今後は大腸のようにpit診断が期待できない早期胃癌において微細血管診断学が確立されることを望みたい．

O-35-3　早期胃癌診断におけるNBI併用拡大内視鏡観察の有用性

[1]京都桂病院消化器内視鏡センター
○日下　利広[1]、鳥居　惠雄[1]

【背景】近年、胃癌診断におけるNBI併用拡大内視鏡観察（以下NBI拡大観察）の有用性が報告されており、2006年にはNBIを搭載したシステムが市販となった。我々も同システムを使用し、早期胃癌の診断に有用と考えられたので報告する。【対象と方法】2006年8月より2007年2月までに、NBI拡大観察を行い、その後に内視鏡的もしくは外科的に切除され、内視鏡像および病理組織像のretrospectiveな検討が可能であった59症例・68病変（胃腺腫4病変、早期胃癌64病変）を対象とし、1) 肉眼型を隆起型（39病変）と平坦陥凹型（29病変）に二分したうえでの組織診断予測能、2) 初回生検：Group III病変に対する組織診断予測能、3) demarcation lineの認識とそれに基づく範囲診断能について検討した。【成績】1) 分化型・未分化型の混合型癌と診断しえた1例を除いた隆起型38病変のうち、腺腫と予測した8病変は、腺腫：3病変/超高分化腺癌：4病変/tub1：1病変で、分化型癌と予測した30病変は、腺腫：1病変/超高分化腺癌：2病変/ tub1：27病変であった。平坦陥凹型29病変のうち、分化型癌と予測した17病変では、超高分化腺癌：1病変/tub1：10病変/tub2：5病変/tub2+por：1病変で、未分化型癌と予測した12病変では、tub2+por：2病変/por：2病変/por+sig：7病変/ sig：1病変であった。2) 初回生検：Group III病変で、腺腫と予測した6病変では、腺腫：3病変/超高分化腺癌:3 病変で、分化型癌と予測した20病変では、腺腫：1病変/超高分化腺癌：2病変/ tub1：15病変/ tub2：2病変であった。3) 68病変中59病変で明瞭なdemarcation lineを指摘可能であった。範囲診断困難な5病変の病理学的背景は、周辺が腸上皮化生内の低異型度腺腫や表層に非腫瘍腺管を残して未分化型癌が進展する症例などであった。【結論】NBI拡大観察による胃癌診断は、高い組織診断予測能を有し、正確な範囲診断も可能で、臨床的に有用であるが、表層での周辺粘膜との組織学的差異が少ない病変には注意を要する。

O-35-4　スリット孔付弾性フードを用いた拡大内視鏡観察の有用性

[1]大阪医科大学第二内科、
[2]大阪医科大学消化器内視鏡センター
○梅垣　英次[1,2]、阿部　真也[2]、井上　拓也[1]、時岡　　聡[1,2]、竹内　利寿[1,2]、竹内　　望[1]、白石奈々子[1]、依田有紀子[1]、柴森　直也[2]、樋口　和秀[1]

【はじめに】NBIやAFIなどの特殊光観察に対応可能な内視鏡機器が開発され、拡大内視鏡を併用することで病変粘膜面の微細構造や血管構造が観察出来るようになり、内視鏡診断の向上には目を見張るものがある。当院ではNBIと拡大内視鏡を用いて、早期癌の精密検査やESDの術前範囲診断、治療後の経過観察を中心に使用し、一般検査においても高解像度の内視鏡を使用して食道や咽頭領域のNBI観察を必須としている。【目的および方法】拡大内視鏡を用いて拡大観察を高倍率に行うには、スコープと目的とする粘膜との距離を近接で一定に保つことが必要であるため、先端透明フードを使用することが有用であると報告されてきた。しかし従来の先端透明フードや黒色ソフトフードでは、画面の視野干渉や光量障害、フード内の水貯留、接触粘膜面に対する機械的刺激による粘膜の出血など、内視鏡診断への悪影響を及ぼすことが多々あった。今回、トップ社製内視鏡用装着フード（エラスチック・タッチ）を臨床応用し、エラスチック・タッチの柔らかい材質を用いて拡大内視鏡観察用の先端フードを共同開発した。まず、フード内に液が貯留しないように排液孔を備えた弾性フードを試作したが、廃液は不十分であった。試行錯誤の上に、排泄溝およびそれに連結した排液孔を備えた弾性フードを開発したが、内視鏡先端面に付着した液体は毛管現象により廃液孔を経て外部へ排出され、良好な視野確保が得られた。スリット孔付弾性フードの開発経緯から早期食道癌･胃癌･大腸癌に対する使用経験およびその有用性について報告する。【結果】スリット孔付弾性フードは従来の透明フード類と比較して内視鏡画面の視野干渉や光量障害が少なく、特にフード内の貯留液の排出に有用であった。また粘膜接触面に対しての出血もフードの材質が比較的柔らかいために軽度であった。

O-35-5 “酢酸Narrow Band Imaging(NBI)法”による胃癌側方進展診断の有用性

[1]駿河台日本大学病院消化器肝臓内科
○宇野　昭毅[1]、荻原　章史[1]、中島　典子[1]、森山　光彦[1]

【目的】近年、拡大内視鏡、酢酸撒布法や狭帯域光観察：[Narrow Band Imaging(NBI)]による早期胃癌の診断は確実に進歩し、胃粘膜の微細構造や血管パターンを観察することにより癌組織型を予測でき、また癌と非癌部の境界(demarcation line)を明確に診断できるようになった。さらにこれらの診断は一般診療にも応用され始めてきている。早期胃癌に対する内視鏡的粘膜下層剥離術(Endoscopic Submucosal Dissection; ESD)の際、術前診断を誤り側方断端(Lateral margin: LM)陽性となり局所遺残した場合、著明な線維化をきたし再度ESDを施行することは困難で、手術を余儀なくされる場合もあるため、患者のQOLは著しく低下してしまう恐れがある。したがって、ESDを施行するにあたっては深達度診断のみではなく、正確な側方断端の診断も要求されることになる。我々は, 1.5%酢酸を撒布後数十秒以内にNBIで観察すると非癌部はミントグリーン色を呈し病変部はより濃いbrownish areaとなるため、コントラストがつきやすく、通常観察からNBIで観察するよりも、癌部がより強調されて観察しやすいことに注目し, ESDの際確実にマーキングができる、すなわち、切除ラインが正確に決定できることを報告した(Gastroenterol Endosc Vol. 49(Suppl.1), p885; 2007)。この方法を用いてESDを施行した症例に対して、その有用性を検討した。【方法】対象は2006年8月から2007年7月までに当院でESDを施行した早期胃癌32例(平均年齢68.1歳(43-81歳)、男女比＝27：5)で、1.5%酢酸を撒布後NBI観察下で病変周囲をマーキングし、マーキング後は通常画像に戻しESDを施行した。【結果】平均腫瘍径は18.3(6-55)mm、切除標本径は34.8(20-55)mmであった。通常観察で境界不明瞭だったのは32例中7例で、酢酸NBI法で71.4%(5/7)が境界明瞭になった。逆に通常観察で境界明瞭で酢酸NBI法で境界不明瞭になったのは29例中2例認めた。通常観察で境界不明瞭で、酢酸NBI法で境界明瞭になった5例中4例は、酢酸撒布で病変が発赤調を呈し、酢酸NBI法でbrownish areaのコントラストが増強した。また、酢酸NBI法による癌と非癌部の境界は組織学的にも癌と非癌部の境界と一致していた。LM陽性率は6.9%(2/29)で、2例とも酢酸NBI法で境界不明瞭で、いずれもC部位で背景胃粘膜は混合腺であった。1例はその後の経過で生検の結果で癌陰性であったがもう1例は癌遺残を認めた。C部位とくに小弯側ではNBIで観察、とくに見上げ操作で観察するとモニターが暗いという欠点があり、マーキングの際にの工夫が必要と思われた。【結論】ESDにおける側方進展範囲を決定するのに酢酸NBI法が有用であった。

O-36-1　大腸腫瘍性病変におけるNBI拡大観察を用いた深達度診断の有用性

[1]東京医科大学消化器内科、
[2]国立がんセンター中央病院内視鏡部
○福澤　誠克[1,2]、平良　悟[1]、斎藤　豊[2]、原　弥子[1]、真鍋智津子[1]、立花　浩幸[1]、羽山　弥毅[1]、野中　雅也[1]、湯川　郁子[1]、八木　健二[1]、大島　敏裕[1]、高　麻理[1]、片岡　幹統[1]、川上　浩平[1]、酒井　義浩[1]、森安　史典[1]

【背景】我々は、大腸内視鏡検査におけるNarrow Band Imaging（NBI）systemを用いたsm癌112例のretrospectiveな検討から、NBI拡大観察での血管所見の中で血管密度(疎) (p=0.007), 規則性（無）(p=0.04)の2因子がsm2以深（＞1000μm）癌と有意に相関するという結果を得た.（第84回関東内視鏡地方会）【目的】prospectiveな検討から誤診例を含めた症例の再検討を行った。【対象と方法】当院にて10mm以上の腫瘍性病変に対して通常･色素、拡大、NBI拡大観察を施行した32病変を対象とし、それぞれの深達度診断能の評価を行った。NBI拡大観察では血管密度（疎）かつ規則性（無）をsm2以深の指標とした。また拡大観察にてV型pitを疑う症例ではクリスタルバイオレット染色での拡大観察を追加した。【結果】通常・色素観察と比較し拡大観察、NBI拡大観察の正診率が高かった。（通常・色素90.6%、拡大96.9%、NBI拡大93.8%）またNBI拡大観察の正・誤診例の検討では陥凹性病変ではNBI拡大観察は有用であったが、隆起性病変においては深達度診断が困難となる症例が認められた。現在もprospectiveな検討を継続中である。以下に正・誤診例を示す。【通常・色素：正診、拡大：正診、NBI：正診】81歳男性、虫垂開口部近傍に径25mm大のIIc（LST-NG）病変を認めた。NBI拡大観察での血管所見は規則性（有）、血管密度（密）であった。拡大観察によるpit patternはIIIs, IIILであり、深達度はM-SM1と診断し、内視鏡的粘膜下層剥離術を施行した。病理組織学的診断はWell、LG、ly0、v0、SM1（300μm）であった。【通常・色素：正診、拡大：正診、NBI：誤診】68歳男性、便潜血陽性を主訴に下部内視鏡検査を施行した。上行結腸に径30mm程度のIs病変を認めた。通常観察ではやや発赤調で、緊満感を認め、拡大観察ではVI invasiveであり、sm massive癌と診断した。外科切除を選択し、病理組織学的診断はWell、LG、ly0、v0、sm2であった。NBI拡大観察では規則性は無かったが、血管密度は密であった。

O-36-2　大腸病変におけるAFIの有用性

[1]久留米大学内科学講座消化器内科部門
○河野　弘志[1]、鶴田　修[1]、唐原　健[1]、吉森　建一[1]、佐田　通夫[1]

【目的】大腸病変の診断におけるAuto Fluorescence Imaging (以下AFI)の有用性を明らかにする。【対象･方法】通常内視鏡およびAFIにより観察され、病理組織学的検討の行われた大腸病変47病変を対象とし、以下の項目に関して検討を行った。1.AFI下観察での病変の色調による腫瘍･非腫瘍の鑑別。2. AFI下観察での病変の色調による腺腫・癌の鑑別。病変の色調はマゼンタ淡・マゼンタ・マゼンタ濃・緑に分類した。【結果】1.過形成病変の約60%(4/7)が緑色に、腫瘍病変の全て(40/40)がマゼンタに描出された。2.腺腫におけるAFIの色調はマゼンタ淡20病変・マゼンタ9病変・マゼンタ濃3病変、癌におけるAFIの色調はマゼンタ淡1病変・マゼンタ3病変・マゼンタ濃4病変でマゼンタが濃くなるにつれて、腫瘍の異型度が増していた。【結語】AFIは大腸病変の質診断に有用であると考えられた。また本検討では、画像解析ソフトを用いてAFIによる色調を定量化することにより、より客観的な評価を行う予定である。

O-36-3　大腸腫瘍性病変に対する特殊光観察の有用性 -AFI vs. NBI-

[1]国立がんセンター中央病院内視鏡部
○鈴木　晴久[1]、斎藤　豊[1]、松田　尚久[1]、菊地　剛[1]

背景：AFI（Auto-Fluorescence Imaging）は、青色励起光と緑色光を照射し、腫瘍と非腫瘍の蛍光強度の違いを異なる色調で強調表示する診断技術である。一方で、NBI（Narrow band imaging）は、光源装置に内蔵されるRGB回転カラーフィルターの分光透過率特性を、狭帯域に変更し、粘膜表面の微細血管構造の描出を可能にした新しい内視鏡診断技術である。近年、大腸腫瘍性病変に対するAFIとNBIの有用性が報告されているが、各々の役割についての比較検討は十分でない。目的：大腸腫瘍性病変に対するAFIとNBIの視認性を比較検討する。方法：2006年6月から10月までに国立がんセンター中央病院にてAFIとNBI観察を施行し、内視鏡的に切除された大腸腫瘍性病変89病変を対象に、検査後に病変の静止画像を用い、視認性の程度を明瞭:不明瞭:認識困難の3段階に分け検討した。判定は、各症例に関し情報のない、大腸腫瘍性病変に対しAFIとNBIの診断経験のある3人の医師が施行し、3人のうちで2人以上が一致した結果を採用した。結果：89病変の内訳は低異型度腺腫/高異型度腺腫/早期癌=79/7/3病変、肉眼型:IIa/Is=68/21病変、腫瘍径：≦5mm/＞5mm＝66/23病変であった。病変の視認性は、AFIでは明瞭:不明瞭:認識困難=54:31:4病変、NBIでは53:19:17病変であり、明瞭か、不明瞭ながらも認識可能であった病変の割合は、AFI 95.5％、NBI 80.9％（p=0.002）とAFI観察で優位に高かった。また、NBIにて認識困難な15病変については、AFIにて7病変が明瞭､8病変が不明瞭ながら認識可能であった。さらに、IIaかつ腫瘍径が5mm以下の52病変で検討したところ、病変の視認性は、AFIでは明瞭:不明瞭:認識困難=24:24:4病変、NBIでは26:14:12病変であり、認識可能であった病変の割合は、AFI 92.3％、NBI 76.9％（p=0.039）とAFI観察で優位に高かった。考察：AFIはNBIと比し、平坦かつ小病変を含めた大腸腫瘍性病変をより多く認識可能であり、大腸腫瘍性病変の拾い上げ診断において、有用な検査法であることが示唆された。今後、さらにAFIと拡大観察を含めたNBIの役割を明らかにし、大腸腫瘍性病変に対する、特殊光を用いたより有用なスクリーニングシステムを体系化することが望まれる。

O-36-4　共焦点内視鏡による大腸腫瘍性病変の診断の実際

[1]東京慈恵会医科大学消化器・肝臓内科、
[2]東京慈恵会医科大学内視鏡科
○加藤　智弘[1]、小田木　勲[2]、貝瀬　満[2]、田尻　久雄[1]

【目的】共焦点内視鏡confocal endomicroscopy (CEM)は通常の内視鏡の先端部に共焦点システムが内蔵された超拡大内視鏡である。通常の内視鏡を行いながら同時に、fluoresceinを経静脈的に使用することにより組織学的レベルの画像を得ることが可能である。すなわち、通常の内視鏡の基本性能の他に、1000倍の高倍率、1μm程度の高解像度、250μmの深度まで連続性に観察が可能である。現在までに当科で同意の得られた51症例についてその内容について報告する。【方法】前処置は通常の大腸内視鏡検査と同様。回盲部まで到達後にfluoresceinを静脈投与し、病変部を通常光による観察、CEMによる観察、生検検査による病理組織学的検討を行った。病変部は、hyperplasia 6病変、adenoma 12病変、carcinoma 13病変であった。【成績】癒着の強い1例を除き全例で全大腸の観察が可能であった。健常部では表層粘膜から250μmまで連続性に横断像が得られ、病理組織像と相同性のあるCEM像が得られた。すなわち、粘膜表層では腺管開口部がback to backで配列され、深部に従い間質の面積の割合の増加を認めた。病変部では、hyperplasia；鋸歯状の形態を示す腺管開口部がCEM像で観察可能であった。adenoma；大小様々な腺管構造がCEM像で確認可能であった。carcinoma；不規則な腺管構造と細胞異形がCEM像で認められた。【結論】CEMは、通常の内視鏡観察と同時に、病変部において実際の病理組織像と非常に相同性のある画像を得ることが出来、将来、非常に有望な機器と考えられた。

O-36-5　大腸腫瘍性病変の検出におけるNarrow Band Imaging併用拡大内視鏡観察の有用性

[1]大阪医科大学第二内科
○井上　拓也[1]、村野　実之[1]、村野　直子[1]、柿本　一城[1]、岡田　俊彦[1]、倉本　貴典[1]、川上　　研[1]、石田　久美[1]、阿部　洋介[1]、森田英次郎[1]、年名　　謙[1]、梅垣　英次[1]、島本　史夫[1]、樋口　和秀[1]

【背景・目的】Narrow Band Imaging (NBI) の大腸病変に対する有用性は，簡便な操作性，煩雑な粘液除去の省略や間接的pit patternの観察などの点から従来の色素内視鏡検査に置き換わる簡便な内視鏡観察として注目されている．一方，従来の色素内視鏡検査は微細な大腸病変の検出に有効であることが知られている．しかし，これまでにNBIによる大腸腫瘍性病変の検出について前向きに比較検討された報告はほとんどみられない．【対象・方法】当科で大腸腫瘍性病変のサーベイランス目的にて全大腸内視鏡検査を予定した症例を無作為に通常観察群(Control群)と全大腸NBI観察群(NBI群)の2群にランダム化し内視鏡検査を施行した．NBI群は抜去時の観察をすべてNBIで施行した．NBI観察時に拡大内視鏡を使用の際は，Sanoら(Digestive Endoscopy 2006; 18: S44-S51)に従い，検出病変に対しmeshed capillary (MC) を観察し，MC(+)，MC(-)の2群に分類したのち病理組織結果と比較検討を行った．【結果】2006年11月6日より比較試験を開始した．合計243例をランダム化し，control群121例，NBI群122例で検査を施行した．両群間において患者背景(年齢/性別)および前処置の程度に有意差はなく，観察時間もcontrol群(mean±SD): 512 ±176秒，NBI群: 528 ± 127秒と2群間に有意差を認めなかった．少なくとも一つ以上の腺腫を有する症例数は両群間に有意差を認めなかったが，一症例あたりの平均検出病変数はcontrol群(mean±SD): 0.52 ± 0.89個，NBI群: 0.83 ± 1.44個とNBI群において有意に多くの腺腫を検出していた(p=0.0460)．5mm未満の微小な腺腫については，少なくとも一つ以上の病変を有する症例数，および一症例あたりの平均検出病変数ともにNBI群で有意に増加していた(p=0.011, p=0.020)．また，NBI併用拡大観察におけるMCの腫瘍/非腫瘍の鑑別に対する正診率は89.9%で，感度94.8%，特異度63.4%であった．【結語】全大腸NBI観察は従来の通常観察に比べ，観察時間を延長させることなく，より多くの腫瘍性病変を検出していた．また，拡大観察を併用し，MCの有無を判定することにより腫瘍/非腫瘍の鑑別も簡便に行うことが可能であった．以上より，今後NBI併用拡大内視鏡観察は，より効率的な大腸腫瘍性病変のサーベイランスに寄与することが示唆された．

O-37-1　バイポーラ止血鉗子を用いた安全で簡単な内視鏡止血手技

[1]東京医科大学消化器内科、[2]東京医科大学内視鏡センター、[3]東京医科大学病理診断部
○片岡　幹統[1]、河合　隆[2]、山岸　哲也[2]、原　弥子[1]、柳沢　文彦[1]、立花　浩幸[1]、真鍋智津子[1]、野中　雅也[1]、羽山　弥毅[1]、大島　敏裕[1]、八木　健二[1]、宮崎　郁子[1]、高　麻理[1]、福澤　誠克[1]、川上　浩平[1]、平良　悟[1]、糸井　隆夫[1]、酒井　義浩[1]、森安　史典[1]、松林　純[3]

【はじめに】近年, 内視鏡的止血術には様々なデバイスが用いられているが.確実な止血効果が得られることは当然ながら手技の安全性や簡便さも重要である. 以前, 我々は緊急内視鏡止血術にバイポーラ止血鉗子を用い, 簡便で安全な止血が可能であり, さらにカップを開いたまま使用しても十分な止血効果が得られたことを報告した. 今回, 我々は豚の胃を用いてバイポーラ止血鉗子の安全性を検討したため報告する.【検討項目】モノポーラ鉗子を開閉した状態での通電時間1, 3, 5秒およびバイポーラ鉗子を開閉した状態での通電時間1, 3, 5秒の病理組織標本を比較した.【結果】モノポーラ鉗子を開いた状態では1, 3, 5秒の熱変性は粘膜内に留まり, 閉じた状態では1秒の熱変性は粘膜内に留まるが, 3, 5秒では粘膜下層まで熱変性が及び, 通電時間に依存し組織障害が強くなった. 5秒以上で一部筋層まで変性を認めた. バイポーラ鉗子を開いた状態では1,3秒の熱変性は粘膜内に留まり, 5秒での熱変性は粘膜下層浅部に及ぶが, 5秒以上通電を継続するも表層部の変性範囲は拡大するも, 深部変性はなかった.【結論】バイポーラ止血法は鉗子を開いた使用法においても, 確実な粘膜内に限局した凝固効果を認め, 深部組織侵襲なく安全に行える止血法であり, 今後の新しい内視鏡止血手技であると考えられた.

O-37-2　急性出血性直腸潰瘍にバイポーラ止血鉗子を用いた新しい止血法

[1]東京医科大学消化器内科、[2]東京医科大学内視鏡センター、[3]東京医科大学八王子医療センター
○野中　雅也[1]、平良　悟[1]、真鍋智津子[1]、柳沢　文彦[1]、原　弥子[1]、立花　浩幸[1]、羽山　弥毅[1]、宮崎　郁子[1]、八木　健二[1]、大島　敏裕[1]、高　麻理[1]、福澤　誠克[1]、近藤　麻里[1]、片岡　幹統[1]、川上　浩平[1]、河合　隆[2]、宮岡　正明[3]、酒井　義浩[1]、森安　史典[1]

[はじめに]急性出血性直腸潰瘍（acute hemorrhagic rectal ulcer；AHRU）は, 突然の無痛性大量血便が生じ, 基礎疾患にて長期臥床中の高齢者に発症することが多い疾患である．高齢化社会を迎えるにあたり, 今後, 更に増加することが予想される．当院においても2006年9月から2007年8月に, 8例のAHRUを経験し全例に内視鏡止血術を施行した．これまでAHRUに対し様々な内視鏡的止血法が報告されている．当院では2006年9月より, 上部消化管出血に対し, バイポーラ止血鉗子を導入し良好な結果が得られたので, 2007年3月よりAHRUに対してもバイポーラ止血鉗子を用いたところ, 良好な止血結果が得られたため報告する．[対象]AHRUに対し, 緊急内視鏡止血術を施行した8例．[結果]平均年齢は68±10歳, 男女比は1：1, 止血法は, クリップ1例, ヒートプローブ1例, APC 1例, バイポーラ止血鉗子5例であった．再出血を来たしたものはクリップで止血した1例であった．[考察]AHRUに対する従来の止血法であるクリップは, 脱落による再出血の可能性があり, 熱凝固法であるAPC等は, 過通電による穿孔や腹膜炎の偶発症の危険があるため, 慎重な手技が必要とされる．一方, バイポーラ止血鉗子はカップ間にしか電流が流れず, 周囲組織への熱侵襲がほとんど無く安全な凝固が可能である．我々の症例でも潰瘍底の出血部に対し, バイポーラ止血鉗子を強く押し付けたまま把持し通電凝固したが偶発症無く完全止血し得た. また対極板が不要であるため, 人手の足りない時や, ペースメーカー症例にも安全かつ簡便に止血処置が可能と考えられた．[結語]バイポーラ止血鉗子による止血法はAHRUに対し安全で有効な止血法であると考えられた.

O-37-3　門脈圧亢進症に合併するGAVEからの難治性消化管出血に対するTIPSの効果

[1]日本医科大学消化器内科
○城所　秀子[1]、金澤　秀典[1]、楢原　義之[1]、松下　洋子[1]、福田　健[1]、張本　滉智[1]、片倉　玲樹[1]、厚川　正則[1]、木村　祐[1]、中塚　雄久[1]、坂本　長逸[1]

Gastric Antral Vasucular Ectasia (GAVE)は門脈圧亢進症を伴う肝硬変症例にしばしば合併する疾患であり、難治性消化管出血の原因となりうる。GAVE発症と門脈圧亢進の因果関係については不明な点が多く、従ってGAVEからの持続出血に対する門脈圧減圧治療の効果も評価が定まっていない。今回我々はGAVEからの難治性出血に対してTIPSを施行した症例を経験したので、自験例の考察を交えて報告する。症例は59歳女性。原発性胆汁性肝硬変症で通院中に黒色便、貧血進行がみられ、上部消化管内視鏡検査でGAVEからの滲出性出血が確認された。各種止血治療に抵抗性であり、大量輸血を必要としたため、門脈圧減圧による改善を目的に当院に転院となった。入院時Hb7.4g/dl、PLT2.0x104 /μl 、T-Bil2.0mg/dl、alb3.0g/dl、PT39.4 % 、NH358mg/dl、腹水（＋）でChild-Pugh9点の肝硬変であった。上部消化管内視鏡検査ではGAVEからの持続性出血を認めた他、胃体部大弯にPHGを認めたが明らかな出血は見られなかった。アルゴンプラズマ凝固、ビタミンK、新鮮凍結血漿投与などの保存的加療では止血が得られず、血小板輸血によってのみ一時止血が得られた。TIPS留置後門脈圧は320mmH20から135mmH2Oに減圧され、PHGの改善を認めたもののGAVEは再出血を反復した。選択的脾動脈塞栓術の追加により血小板数が増加し、消化管出血の停止、Hbの改善が得られた。GAVEからの出血にTIPSが有用とする報告も見られるが、我々の経験では門脈圧減圧はGAVEのコントロールに有効ではなく、むしろ選択的脾動脈塞栓術による血小板数増加が有用であることが示唆された。

O-37-4　即日病理診断を用いた術前抗血小板・抗凝固剤の休薬期間短縮化の試み

[1]静岡厚生病院内科、[2]静岡済生会総合病院消化器内科、[3]静岡済生会総合病院病理
○大野　和也[1,2]、北山　康彦[3]

【目的】2005年に「内視鏡治療時の抗凝固薬・抗血小板薬使用に関する指針」が発表され、その休薬期間が提示されながらも、症例に応じ「各自で決定することが望ましい」と記されている。訴訟時代を迎え、血栓・塞栓症（以下、TE）予防には細心の注意が必要であり、休薬期間は可能な限り短期間に止めるべきである。我々は2002年に超音波装置を用いた独自の処理にて病理診断を即日で行う「速検法」を開発しており、これを用いて休薬期間の短縮化を試みた。【方法】従来から当院では内視鏡施行時に抗血小板・抗凝固剤（以下、APAC剤）服用中ならば、切除対象となる腫瘍性病変を認めても生検は施行していない。内視鏡、手術を問わず治療直前に薬剤に応じた休薬期間を経て生検を施行し、結果を得た後休薬したまま治療へ移行していた。しかし生検から結果判明までに数日間を要するために、その分休薬日数の追加が必要であった（従来法）。これに対し速検法導入後はこの追加日数が不要となり、休薬期間の短縮化を実現し得た（新法）。従来法28例、新法32例について休薬期間を評価した。【成績】生検実施から結果判明までは従来法は平均3.4日、新法は全例当日判明した。速検法で評価不能となった検体は認めなかった。新法は従来法に比し4.3日の休薬期間の短縮をし得た。なお今回は両者ともTEを生じなかった。【結論】新法はTE発症リスクを低下させる可能性があると考えられ、APAC剤服用者の治療前検査として有用と思われた。また、特殊光・拡大観察により内視鏡診断能は向上しているが未だ胃腫瘍を始め正診率は十分ではなく、新法は術前に確定診断を得られる点でも有意義であると思われた。

一般演題　経鼻内視鏡

O-38-1　経鼻上部消化管内視鏡検査における前処置法についての検討

[1]東京医科大学霞ヶ浦病院消化器内科
○下河辺宏一[1]、溝上　裕士[1]、岩本　淳一[1]

【はじめに】経鼻上部消化管内視鏡検査（以下、経鼻内視鏡検査）は、宮脇らにより「苦痛の少ない検査」として紹介され、多くの施設にて導入されている。苦痛を軽減するためには、前処置、特に鼻腔の麻酔が重要であると報告されている。経鼻カテーテルを挿入するスティック法、リドカインを鼻腔に噴霧するスプレー法等が紹介されているが、施設により前処置は異なっている。そこで今回我々は異なった3種類の前処置法での苦痛度をアンケート調査から検討した。【目的】前処置法の違いにより経鼻内視鏡検査の苦痛等に変化があるか否かを検討した。【対象】2005年4月から2006年5月までのスプレー法310例､2006年6月から2007年1月までのスティック法261例、および2007年2月以降のスティック＋咽頭麻酔法のなかで年齢・性などのバックグランドをマッチさせた各々32例を対象とした。【方法】使用機種はフジノン東芝社製EG-470N5・EG-530N（外径5.9mm）。スプレー法は、4%リドカイン9mlと1%エピネフリン1mlの混合液を両側鼻腔に1mlずつ噴霧した。スティック法は、宮脇らの報告（臨牀消化器内科 2004,19-2,277-282）に基づき施行した。スティック＋咽頭麻酔法は、スティック法に咽頭への8%リドカインスプレーを追加した。アンケートは前述の期間において、連続的に内視鏡検査終了後に実施した。【結果】最も多い苦痛は「鼻腔への挿入」であり、スプレー法で53.1%、スティック法で50%、スティック＋咽頭麻酔法で40.6%であった。「全く苦痛なし」は各々21.9%、15.6%、15.6%であった。「胃内の観察時」は各々15.6%、18.8%、6.3%であった。【結語】スティック＋咽頭麻酔法にて「胃内の観察時」の苦痛が軽減できた。

O-38-2　経鼻内視鏡検査の有用性について-患者アンケートによる評価-

[1]東住吉森本病院内科
○灘谷　祐二[1]、仲川浩一郎[1]、早川　　剛[1]、金　　鎬俊[1]、宮城　邦栄[1]

当院では2005年12月より細径内視鏡（オリンパス社：N-260）を導入し、臨床に応用しているが、その有用性につき、鎮静下内視鏡検査を含めた他の内視鏡検査との比較を行ったので報告する。評価方法としては、内視鏡検査後の患者にアンケートを行い、1. 検査の苦痛度を4段階評価にてスコア化、2. 次回検査方法として同じ方法を希望した比率を受容率として算定し、それぞれ比較検討した。結果は高成績順に、1. 鎮静下内視鏡検査、2. 経鼻内視鏡検査、3. 通常経口内視鏡検査、4. 細径経口内視鏡検査 であり、スコア（3点満点）は2.04、1.73、1.30、1.00、受容率は100%、85.7%、48.0%、30.7%であった。この結果より、経鼻内視鏡検査は鎮静下内視鏡検査に匹敵する高い受容性を有することが示唆された。細径内視鏡は、画質解像度において通常内視鏡に比べて劣るため、微小な病変の観察には未だ問題があるものの、将来的に高画質化が実現すれば、経口内視鏡検査に替わり広く普及することが予測される。

O-38-3　当院における経鼻内視鏡の取り込み

[1]広島共立病院消化器科
○Wong Toh Yoon[1]、岡原　史郎[1]、大谷裕一郎[1]、
加太　　周[1]、松岡　雅美[1]、山肩　満徳[1]、三宅　一善[1]、
三田尾典子[1]、岡田　隆雄[1]、西原　一樹[1]

近年、経鼻内視鏡を導入している施設が増えており、咽頭反射が少ないこと、検査中に検者との会話が可能である点などで好評を得ている。当院でも2006年9月後半より経鼻内視鏡をルーチン検査に導入したのでその経験を報告する。　　当院は広島市北部に位置する199床の救急指定病院であり、年間上部消化管内視鏡件数は4000例を超えている。2006年10月1日から2007年3月31日までの半年間に施行した経鼻内視鏡合計86例（男性48例、女性38例、平均年齢50.4歳）について検討した。経鼻内視鏡検査のための細径スコープはいくつかあるが、当院で用いたのは2005年より発売されたGIF-N260（オリンパス社製）であった。依頼科の内訳は健診科54例（62.8%）、内科26例（30.2%）、外科3例（3.5%）、紹介3例（3.5%）であった。観察結果による最終的主病名として正常範囲内が14例、食道裂孔ヘルニアが1例、逆流性食道炎が4例、バレット食道が１例、慢性萎縮性胃炎が27例、表層性胃炎が13例、びらん性胃炎が5例、胃潰瘍が2例、胃ポリープが5例、胃粘膜下腫瘍が1例、早期胃癌が1例、Billroth-II法再建胃が1例、十二指腸炎が2例、十二指腸潰瘍が9例であった。86例中、鎮静剤の注射を使用しなかったものが57例（66.3%）であった。また、偶発症として検査中に発生した鼻腔内出血は7例（8.1%）であった。市販されている経鼻内視鏡の中でも一番細いもの（先端部外径4.9mm）を使用しているため挿入は容易にできるがアングルが2方向のみで走査の慣れが必要だと考えられる。画質も良質であるが粘液・痰などの除去が難しい。今回、当院で経鼻内視鏡を施行している内視鏡医8名によるアンケート調査の評価を加え報告する。

O-38-4　経鼻内視鏡による上部消化管スクリーニングの現状と問題点

[1]獨協医科大学消化器内科、[2]獨協医科大学健康管理科
○渡辺　秀考[1]、岡本　　裕[1]、人見　玄洋[1]、西福　康之[1]、
星野　孝文[1]、前田　光徳[1]、菅家　一成[1]、平石　秀幸[1]、
小倉利恵子[2]、渡辺菜穂美[2]、大類　方巳[2]

【目的】近年、極細系上部消化管内視鏡を用いた経鼻内視鏡検査が注目されている。今回アンケート調査を基に患者受容性を中心に検討した。なお経鼻挿入法の有用性を検討するため1.極細系スコープを用いた経鼻的挿入法群（経鼻群）と2.極細系スコープを用いた経口的挿入法群（経口群）に分け比較検討した。【方法】オリンパス社製XP260Nを用いて上部消化管内視鏡検査を行った経鼻群70例および経口群40例を対象とし検討した。前処置の印象、挿入率、検査時間、狙撃生検能、挿入時の鼻腔の疼痛（経鼻法のみ）、咽頭痛、検査全体の苦痛の程度、偶発症を評価した。疼痛・苦痛はNumeric Rating Scale(NRS)で評価した。【成績】前処置の印象は経鼻群で77.1%、経口群で84.2%が十分であると答えた。挿入率は経鼻群87.3%、経口群100%、平均検査時間は、経鼻群9.6分、経口群8.7分であった。（いずれも両群間に有意差なし）。両群とも100%狙撃生検可能であった。鼻腔の疼痛は経鼻群でNRS(0:なし　10：最悪）3.1±2.1（M±SD）。咽頭痛は経鼻群2.6±2.1、経口群で3.3±1.9。検査全体の苦痛の程度は経鼻群2.9±1.8、経口群3.4±1.7であった。全て両群間で有意差はなかった。経鼻群で2.1%に処置を必要とする鼻出血を認めたが、その他に合併症は認めなかった。経鼻法の患者87.5%が次回も経鼻法を希望した。【結論】経鼻内視鏡検査の患者受容性は高く安全性に問題はなかった。受容性と安全性の高さよりスクリーニングを中心とした上部消化管内視鏡検査では第一選択となりうると考えられた。ただし、経口法と比較した時咽頭の疼痛、検査全体の苦痛は経鼻法にてやや低値を示したが統計学的に有意差は認められなかった。

O-38-5　当院における経鼻内視鏡の成績

[1]日本医科大学消化器内科、
[2]スキヤ橋内科胃腸科クリニック
○楠　　正典[1]、三宅　一昌[1]、梅澤まり子[1]、進藤　智隆[1]、
植木　信江[1]、河越　哲郎[1]、二神　生爾[1]、津久井　拓[1]、
澤田　秀雄[2]、坂本　長逸[1]

【目的】近年、安楽な内視鏡の手法として、経鼻内視鏡（以下経鼻）が注目されるようになり、当院でも2006年7月より導入（フジノン東芝：EG-530N）されるようになった。当院での経鼻の検査成績、アンケート調査をもとに、経鼻のメリット、デメリットを評価した。【方法】2006年7月から2007年2月まで359人に経鼻を試み350人に対して経鼻にて検査を行った。前処置は硝酸ナファゾリン、ネラトンカテーテルを使用して行った。検査後90人（経鼻のみ23人、以前経口内視鏡（以下経口）施行67人）に対してアンケート調査を行い、鼻腔の疼痛、嘔気について評価した。【結果】359人中、9人（2.5%）は鼻腔狭窄のため経鼻挿入できず、経口挿入に切り替えた。スコープ長が足りず、十二指腸2nd portionに到達できなかった症例が2例あった。アンケート結果では経鼻にて鼻腔の疼痛を感じた人は4／90人(4.4%)、嘔気のあった人は12／90人(13.3%)であった。過去に経口を行ったことのある患者（67人）を対象としたアンケート調査において、前処置については経口の所要時間（3分）に比べ、経鼻では長時間（10分）を要したにもかかわらず、45／67人（66.7%）は経鼻の方が楽であると答えた。一方検査中の嘔気については経鼻の方が楽と答えた人が59／67人（88.0%）、次回検査についても経鼻の方がいいと答えた方が60／67人（89.6%）と経鼻が支持された。【結論】経鼻内視鏡は経口内視鏡に比べて検査時の前処置、検査の侵襲において上回っていると考えられた。ただし、挿入不可例など課題が見られた。

一般演題　内視鏡関連

O-39-1　Direct法によるPEG造設術の経験

[1]吉祥寺南病院外科
○齊藤　直人[1]、平田　　勇[1]、駒田　康弘[1]、山下　重雄[1]

（緒言）経皮内視鏡的胃ろう造設術は、従来よりPull法、Push法、Introducer法の手技が確立されている。最近では内視鏡挿入が一回で済み、清潔操作のためにSSIを減少させることが出来るDirect法が新たな一方法として広まっている。長期間経鼻経管栄養施行患者においては、口腔内の雑菌の繁殖や、マウスケアの難しさから、従来の口腔内を通過するPEG造設ではSSIが、問題となる事が多い。今回我々は、長期間経鼻経管栄養(六ヶ月以上）の患者に対し、Direct法を施行し良好な経過を得たので報告する。（方法）2007年4月から2007年8月までの4ヶ月間に当院の同一術者が施行したDirect法によるPEG造設術45例に対し、SSI、臨床症状、合併症発現などについて検討した。（結果）一例に、SSI(superficial site)を認めたが(培養上MSSA)、保存的に軽快した。その他の症例に、SSI、臨床症状の問題、合併症等は認められず、良好な経過を得た。（結語）Direct法は内視鏡挿入が一回で済み、清潔操作のためにSSIを減少させることが出来る利点より、特に、慢性期の長期経鼻経管栄養の患者に対しては、合併症を減らせる意味でも十分有効である可能性がが示唆された。

O-39-2　臓器貼り付け型トレーニングボックスを用いたPEGおよびESDのトレーニング

[1]金沢大学地域医療学、[2]金沢大学心肺・総合外科
○稲木　紀幸[1]、大村　健二[2]、平能やすみつ[2]、横井　健二[2]、渡邊　　剛[2]

近年内視鏡下粘膜下層切開剥離術（ESD）に代表される内視鏡的な管腔内手術手技が発展し，その教育・トレーニングも重要な課題となってきている．今回われわれは，腹腔鏡手術トレーニングに用に開発された臓器貼り付け型のトレーニングボックスを用いて，胃瘻造設（PEG）およびESDのトレーニングを行ったのでその方法を紹介する．材料と方法：RichardWolf社製の臓器貼り付け型トレーニングボックス内にブタの食道・胃を貼り付け，胃食道接合部，小弯側，十二指腸を固定し，十二指腸末端を送気に備え緊縛した．食道内にオーバーチューブを挿入して内視鏡スコープの挿入を簡便にした．オリンパス社製の上部用消化管用汎用スコープ，ESD用フック型針状メス，Direct法胃瘻造設キット（DirectイデアルPEG）を使用した．ESDおよびPEGはそれぞれ，フックナイフ法，Direct法に準じた．結果：トレーニング開始までの準備は簡便で短時間であった．ESDおよびPEGの施行時間はそれぞれ32分，17分であった．いずれの手技も実際の手技に近い状況でシミュレーションが可能であり，安全に完遂できた．結語：試行段階ではあるが，更なる工夫を重ねて，普遍的なトレーニング方法として確立されることが期待される．

O-39-3　当院における経肛門的イレウス管に関する検討

[1]広島記念病院内科、[2]広島記念病院外科
○田村　忠正[1]、隅井　雅晴[1]、津賀　勝利[1]、西山　宗希[1]、立川　智子[1]、高木久美子[1]、江口　紀章[1]、荒滝　桂子[1]、河村　　寛[1]、中井　志郎[2]

経肛門的イレウス管は、左側結腸及び直腸の狭窄が原因となるイレウスにおいて有用な減圧法となるが、穿孔を来して緊急手術になることもある。当院では2004年7月2007年7月までに16例（男性8例、女性8例　平均年齢69.1±14.0歳）に対して経肛門的イレウス管挿入を試み14例（87.5%）で減圧に成功した。16例中14例が大腸癌による狭窄で、膵癌浸潤による横行結腸狭窄と放線菌症が原因と思われる直腸の炎症による狭窄が1例ずつであった。大腸癌14例の内訳は横行結腸2例、下行結腸2例、S状結腸6例、直腸4例であった。減圧できなかった2症例はいずれもS状結腸の病変で1例はガイドワイヤーが通過せず、1例はイレウス管が挿入された後に病変が伸展されて壁が裂けて穿孔し緊急手術となった。減圧が有効であった1例と穿孔した1例を症例呈示する。

O-40-1　FD患者におけるドリンクテストの結果と日常の上腹部症状重度との関連性について

[1]東京慈恵会医科大学外科学講座消化器外科、
[2]東京慈恵会医科大学精神医学講座、
[3]済生会川口総合病院
○中田　浩二[1]、川崎　成郎[1]、小曽根基裕[2]、仲吉　朋子[1]、羽生　信義[1]、柏木　秀幸[1]、原澤　　茂[3]

【背景】胃適応弛緩障害や内蔵知覚過敏がFD患者の上腹部症状出現に少なからず関与することが報告され、そのFDの主要な病態として注目されている。バロスタット法（BS）は、胃内で定圧バルーンを膨らませることにより、胃適応弛緩、内臓知覚閾値、胃コンプライアンスなどの胃機能を定量的に調べる方法で、FDの病態検査法の一つとして研究目的で行われる。BS法は信頼性が高いが、侵襲的であることが問題とされる。一方、ドリンクテスト（DT）は、一定条件下で水または栄養剤を飲ませ、上腹部症状出現の有無と程度（強さ、持続時間）を調べる一種の容量負荷耐性試験である。BSのように個別の胃機能を定量的に調べるのには適さないが、DTの結果はFDの症状出現に結びつく胃適応弛緩障害や内臓知覚過敏などの病態を複合的に反映すると考えられている。DTは非侵襲的で簡便に行える利点があり、日常臨床への応用も期待される。【目的】FD患者の日常の上腹部症状とDTの結果との関連性について検討した。【方法】FD患者（ローマII基準）31名に、(1) DT（体重 [kg]×10 [ml] の水を5分間かけて均等な速度で飲み、出現した上腹部症状の強さと持続時間を記録)、(2) 独自のディスペプシア質問表を用いたアンケート、を行い両者の関連性について検討した。【結果】DTで誘発される上腹部症状の強度、持続時間と日常的な上腹部症状の重度（強さ、頻度）との間には有意な相関が認められた（$p<0.05$)。【結論】DTが反映するFDの病態異常（胃適応弛緩障害、内臓知覚過敏など）はFD患者における上腹部症状出現に少なからず関与しているものと考えられた。DTはFD患者に対する簡便な病態検査法として有用である。

O-40-2　機能性ディスペプシア(FD)長期観察症例の検討

[1]東京警察病院消化器センター内科
○鈴木　　剛[1]、西村　秀司[1]、須山　由紀[1]、吉良　文孝[1]、平野　正憲[1]

FDの展望を模索するのにあたり,過去に診断を得た症例が長期に亘りいかなる経過を辿ったかを把握することは重要である.今回3年以上観察し得た症例に関して調査を行った.【方法】ローマ2基準を満たし長期観察可能であったFD58例である.全例外来診察時問診もしくは電話による問診を経て現在の状態を確認した.調査内容は診断時Hp感染・初期内服加療内容・初期治療寛解率・初期治療寛解までに要した期間・現在の治療の有無・現在の治療状況・現在の上腹部症状の有無である.【結果】(1)初期内服加療施行56例.単独治療24例(H2-blocker8,漢方薬6,消化管運動改善剤3,粘膜防御剤3,PPI2,ATP製剤2例),多剤併用32例(前記薬剤に抗うつ剤を含めた2,3剤による治療).(2)初期治療寛解率は41例(71%),(寛解せず)15例(26%).初期治療の寛解までに要した平均期間は2.3ヶ月であった.(3)平均観察期間は42ヶ月.現在の内服治療(有り)25例(43%),(無し)29例(50%),(不明)4例(7%)である.内服症例のうち(毎日内服)14,(on demand内服)11例であった.現在の症状(無し)40例(69%),(時々)15例(26%),(常に)1例である.現在精神科通院は4例(7%)であった.(4)現在内服維持療法中25例のうち初期治療において寛解しなかった症例は11例(44%)と高率であった(内服治療無し症例29例中初期寛解しなかった症例は4例(14%)と低率である.),(5)診断時Hp陽性症例は17例(29%)であった.そのうち4例が除菌成功し全例現在(内服無し,症状無し)であった.【結論】長期において内服加療下,投薬無しでもFD症例の予後は良好であった.長期内服症例には初期寛解しなかった症例が多かった.症例は少ないがHp除菌成功者の長期予後は良好であった.

O-40-3　Functional Dyspepsia症状に対する各PPI 1 週間投与による比較検討

[1]獨協医科大学越谷病院消化器内科
○西木　良一[1]、桑山　肇[1]

【目的】Rome ＩＩＩによりFunctional Dyspepsia(FD)が食事に関連する膨満感症状であるPostprandial Distress Syndrome(PDS)と、食事と無関係な心窩部症状であるEpigastric Pain Syndrome(EPS)に定義された。上腹部症状を訴える患者にPPI 1 週間投与を行いPDS、EPS症状の比較検討を行った。【方法】内視鏡にて器質的疾患の認めない87名（年齢55.3±15.9歳、女性50名、H.pylori陽性率55.8％）を対象として、Rabeprazole20mg(RPZ)　27例、Lansoprazole30mg(LPZ)　23例 、Omeprazole20mg(OPZ)　21例、プラセボとしてのビオフェルミン1g（PLA）16例に振り分け、各 1 週間投与を行った。EPS症状は食事とは無関係な「むかむか感」、「痛み」「胸やけ」とし、PDS症状は食事と関連した「膨満感」「食後の痛み」「食後の胸やけ」とした。毎日の症状の頻度を日誌に記載し、その0－4のスコアで評価した。【成績】EPS：すべての薬剤が投与初日から有意にスコアが低下した。RPZのみがPLAと有意差を認めた（投与4日目：1.2±0.2vs2.1±0.3, P=0.04）。PDS：RPZは投与初日、LPZ・OPZは投与 3 日目、PLAは投与 4 日目で有意な低下を認めた。しかし各薬剤間で有意差を認めなかった。【結論】EPS症状に関してはRPZのみがPLAより有意に症状改善を認めたが、PDS症状に関しては各PPIの症状改善の速さに差は認めるものの、PLAとの有意差は認めなかった。

O-40-4　当科におけるFunctional dyspepsia(FD)症例の検討ー潜在的慢性膵炎の可能性に焦点をあててー

[1]同愛記念病院消化器内科、[2]日本医科大学消化器内科
○河越　哲郎[1,2]、瀬尾　継彦[1,2]、福田　健[1,2]、進藤　智隆[2]、楠　正典[2]、二神　生爾[2]、三宅　一昌[2]、岩切　勝彦[2]、津久井　拓[2]、坂本　長逸[2]

（背景/目的）Functional dyspepsia (FD)の診断は諸検査で原因と考えられる器質的疾患がないことが前提とされる。しかし、この器質疾患の除外に厳密な規定は設けられていない。一方、潜在的慢性膵炎は画像で膵異常はないが膵酵素上昇を伴う疾患として認識され、上腹部痛などの上腹部症状を呈することが知られている。従って、FDと診断されている症例中に潜在的慢性膵炎例が含まれている可能性がある。今回、我々は通常診療でFD（特にEpigastric pain syndrome(EPS)）と診断されていると思われる症例中に潜在的慢性膵炎例がどのくらい含まれているのかを検討した。（方法）ROMEIII基準を満たし血液検査で血算、肝腎機能、炎症反応、血清総アミラーゼ値が正常のFD（EPS）患者と最初に診断された37名を対象とした。血清膵型アミラーゼ、エラスターゼI、トリプシン、リパーゼ、PLA2を測定し、いずれか一つでも異常高値を示した患者を潜在的慢性膵炎と診断し直した。また、潜在的慢性膵炎患者におけるオメプラゾールとメシル酸カモスタットの症状軽減効果と、真にFDと診断された患者におけるオメプラゾールの症状軽減効果をvisual analog scale(VAS)で検討した。（結果）FD患者37名中、潜在的慢性膵炎患者は16名（43%）含まれていた。潜在的慢性膵炎患者はオメプラゾールではなく、メシル酸カモスタットで有意に症状が改善した。一方、真のFD患者ではオメプラゾールは有意に症状を改善させた。（結語）FDと考えられている症例中に多数の潜在的慢性膵炎症例が含まれている可能性が示唆された。

O-40-5　神経性食欲不振症患者の再栄養摂取開始後に生じる消化器症状に対するクエン酸モサプリドの有効性に関する検討

[1]産業医科大学神経内科
○米良　貴嗣[1]、武永　雅樹[1]、林田　草太[1]、金田　悠子[1]、
兒玉　直樹[1]、岡　　孝和[1]、辻　　貞俊[1]

【目的】神経性食欲不振症（AN）患者の中は，食事摂取や経鼻胃管による栄養剤の注入などの治療開始後，消化器症状を訴え始める者が少なくない．そこで今回我々は,AN患者の再栄養摂取開始後生じる消化器症状に対するクエン酸モサプリドの治療効果に関して，テプレノンを対照薬として検討した．【方法】当科で治療開始後に消化器症状を訴え始めたAN患者11名をランダムにクエン酸モサプリド投与群6名（制限型5名、無茶喰い/排出型１名）とコントロールとしてテプレノン投与群5名（制限型4名、無茶喰い/排出型1名）に振り分け，クエン酸モサプリド１日量15mgもしくはテプレノン１日量150mgを１週間投与した．治療期間前後での消化器症状をGastrointestinal Symptom Rating Scale (GSRS)を用いて評価した．【結果】クエン酸モサプリド投与群ではGSRSの酸逆流，腹痛，消化不良の得点が有意に低下した（それぞれP＜0.05）が，下痢，便秘の得点は有意な変化を認めなかった．一方，テプレノン投与群ではGSRSの酸逆流，腹痛，消化不良，下痢，便秘のいずれの得点も有意な変化は認めなかった．【結論】クエン酸モサプリドはAN患者に生じる消化器症状のうち，酸逆流,腹痛,消化不良の症状を軽減することが示唆された．

O-41-1　マウス^{13}C酢酸呼気テストを用いた、ロペラミド、モルヒネ、モサプリドの胃運動に対する作用の評価

[1]城西国際大学薬学部薬理学講座、
[2]明治乳業株式会社研究本部食機能化学研究所
○松本健次郎[1]、木村　博史[1]、内田　勝幸[2]、田嶋　公人[1]、堀江　俊治[1]

【目的】^{13}C標識化合物を用いた呼気試験法は人における胃排出能評価に有用な方法である。一昨年内田ら(Uchida et al: J Pharmacol Sci 2005; 98: 388-395)によって確立された^{13}C酢酸ラット呼気テストは経時的に胃排出能の変化を精度高く測定することのできる優れた方法である。今回この方法をマウスに応用し消化管運動抑制薬、亢進薬について薬効評価を行った。【方法】ddY系雄性マウスに^{13}C酢酸を経口投与後、90分間持続的にマウスの呼気を採取し、5分毎の呼気中$^{13}CO_2$を呼気分析装置によって測定した。【結果】13C酢酸の投与量と呼気中の$^{13}CO_2$排出量(AUC_{90min}, C_{max})について検討したところ、^{13}C酢酸の用量依存的に$^{13}CO_2$排出量は増加した。次に消化管運動抑制薬ロペラミド(1-10mg/kg, s.c.)、モルヒネ（1.25-10mg/kg, s.c.）の薬理作用を評価したところ、両薬物ともに用量依存的に$^{13}CO_2$のピーク到達時間（T_{max}）を増加させた。消化管運動亢進薬であるモサプリド（0.2-20mg/kg, p.o.）の薬効について検討を行ったところ、0.2-5mg/kgにおいて用量依存的にT_{max}を減少させた。一方、高用量10, 20mg/kgにおいては5mg/kg投与群と比してT_{max}を増加させた。【結論】今回^{13}C酢酸呼気テストによるマウス胃排出能評価法を確立し、ロペラミド、モルヒネ、モサプリドにおいて報告されている薬理作用を確認できた。本法は胃運動を調節する薬物の薬効評価に有効な方法であることが示唆された。

O-41-2　慢性疲労が胃排出能におよぼす影響と血中・組織中の介在因子の検討

[1]大阪市立大学消化器器官制御内科学、
[2]大阪医科大学第二内科
○越智　正博[1]、富永　和作[1]、谷川　徹也[1]、斯波　将次[1]、渡辺　俊雄[1]、藤原　靖弘[1]、押谷　伸英[1]、樋口　和秀[2]、荒川　哲男[1]

【目的】FDの病態生理として、慢性持続ストレスが関連することが示唆されている。これまで急性ストレスと胃運動との関連性は多く報告されているが、持続ストレスによる胃運動の経時的変化については不明な点が多い。今回、疲労モデルを用いて、胃排出能と介在因子の検討を行った。【方法】8週齢のWistar系雄性ラットを用い、5日間継続的な水浸負荷を与えモデルを作成した。胃排出能測定はフェノールレッドを用いた。5日間の経時的な胃排出能や血中ホルモン等の測定を行った。【結果】1. 24時間までの負荷は胃排出能を低下させ、長期の負荷は亢進させた。2. 血漿ACTHは全ての時相で高値を示し、血清CRFは5日目に有意に高値を示した。3. 血漿アドレナリンは4時間後にピークを認め、ノルアドレナリンは24時間以内の有意な上昇を認めたが、2日目以降はコントロールと同程度を示した。ドパミンは24時間、5日目に上昇する二相性変化を示した。4. 24時間後に血漿総グレリンとデスアシルグレリンの増加を認め、その後の低下と同時期にアシルグレリンの増加を認めた。5. グアニチジン前処置は排出遅延の抑制効果を認めた。6. 8時間後の胃体部では、MPO活性やiNOS mRNA発現の上昇を認めたが、血清NOxの上昇は認めなかった。7. 血清サイトカインレベルはIL-1βを含め有意な上昇は認めなかった。【結語】慢性疲労ストレスは、負荷24時間以内では血中カテコラミンの増加と胃排出能の低下を惹起させ、長期化に伴いアシルグレリンの増加をもたらし、胃排出能を亢進させることが示唆された。胃粘膜炎症は、胃運動への作用は少ないと考えられた。

O-41-3　糖尿病性胃運動異常に関与する組織内脂肪酸組成とキナーゼの変動

[1]文京学院大学保健医療学部生理学、
[2]島根大学環境生理学
○坂井　　泰[1]、橋本　道男[2]

糖尿病合併症の研究には動脈硬化をはじめとした心臓血管病に関する報告は多いが、胃運動不全発症機構については未だ明らかではない。我々はストレプトゾトシン誘発糖尿病ラット(DM)の胃平滑筋ではアドレナリン性β-受容体量が半減することを報告している(Sakai et al., 1991)。今回、プロティンキナーゼC（PKC）やジアシルグリセロールキナーゼ（DGK）などのキナーゼ活性の変動に関与する脂肪酸組成について検討した。　DMの胃平滑筋はノルエピネフィリン（NE）で収縮し、この収縮はPKC阻害剤であるH-7やstaurosporinで完全に抑制される。　DMではホルボールエステル（PE）で収縮が誘発されたが対照群(C)ではほとんど誘発されなかった。細胞内PKC活性はH-7,staurosporinで抑制され，PE依存性に活性増加した。

PE刺激によりCa2+依存型PKC-βアイソザイム及びCa2+非依存型PKC‐εアイソザイムの転移反応が確認された。　胃平滑筋組織内の主な構成脂肪酸９種類の中でパルミチン酸、ステアリン酸、アラキドン酸の３種がCにおいては総量の50-60％を占めていた。DMではステアリン酸、アラキドン酸、ドコサヘキサエン酸が増加し、これらの増加はインスリンで減少した。　又、胃腸管運動調整薬である六君子湯投与は糖尿病下におけるこれらの脂肪酸変動、キナーゼ活性変動、運動異常を有意に抑制した。糖尿病下における胃運動異常には、キナーゼ活性化因子としての脂質メディエーターであるこれらの脂肪酸の増加が関与している可能性が示唆された。

O-41-4　ラット胃のバルーン伸展刺激によるERK1/2の活性化

[1]兵庫医科大学内科学上部消化管科、
[2]兵庫医科大学第二解剖学教室
○櫻井　　淳[1,2]、小畑　浩一[2]、近藤　　隆[1,2]、野口　光一[2]、
三輪　洋人[1]

【目的】最近、原因を説明できる器質的疾患が認められないにもかかわらず症状を訴える機能性消化器疾患が注目され、これらの病態の一つとして内蔵知覚過敏が考えられているが内蔵知覚に関する研究は少なく、未だ不明な点が多い。今回、我々はラットの胃に伸展刺激を加えることにより、脊髄後根神経節（DRG）および迷走下神経節(NG)においてERK1/2の活性化が生じるかどうか、また僧帽筋の筋電図を指標として、ERK1/2の活性化と伸展刺激に伴う痛みとの間に関連性があるかどうかについて、さらに内臓神経または、迷走神経を選択的に切除することによる胃への侵害伸展刺激に対する筋電図の変化を測定した。【方法】雄性S-Dラットを用いた。胃内にバルーンを留置後、浅麻酔下でバルーン内に液体を注入し、各内圧によって誘発される僧帽筋での筋電図を記録した。また、胃の伸展刺激を加えて2、10、30分後に、DRG（Th9、10）およびNGを摘出し、ERK1/2活性化の指標であるリン酸化ERK1/2に対するpolyclonal抗体を用いた免疫染色を施行した。また、内臓神経または、迷走神経を選択的に切除することによる胃への侵害伸展刺激に対する筋電図の変化を測定した。【結果】胃の伸展刺激後の筋電図の変化は、圧依存的に大きくなった。また、DRGおよびNGにおいて、伸展刺激2分後のリン酸化ERK1/2陽性細胞は圧依存的に増加した。また、内臓神経の選択的切除により胃への侵害伸展刺激に対する筋電図は有意に低下した。【結語】DRGおよびNGにおけるリン酸化ERKの活性化が、胃の伸展刺激により発現する疼痛に関与していると考えられた。また、胃への侵害伸展刺激に対する知覚経路として脊髄神経系がより重要であると考えられた。

一般演題　消化管運動生理

O-42-1　胃 Slow waveの振幅変動は、100秒周期、200秒周期および1／fゆらぎの３つの揺らぎ成分を有する

[1]知多厚生病院循環器科、[2]緑市民病院内科、
[3]名古屋市立大学臨床機能内科学、
[4]名古屋経済大学人間生活科学部
○井出　政芳[1]、河出　昌也[2]、城　　卓志[3]、伊藤　　誠[4]

本研究の目的は、ウエーブレット解析を用いて、胃 Slow waveの振幅変動の時間-周波数領域における特徴（周波数ゆらぎと振幅ゆらぎ）を明らかにすることである。消化器症状を有さない男性3名・女性3名（77.7±8.0才）について、心窩部に不関電極を置き、不関電極と頭尾方向に同レベル、かつ左鎖骨中線上に関電極を貼付し、胃電図記録用アンプ（BIOPAC社製）を用いて胃電図を記録した。Gabor関数をアナライジング・ウエーブレットとして胃電図記録のウエーブレット変換を行い、得られたウエーブレット係数の時系列を低周波成分（0～0.007Hz）と高周波成分（0.01～0.17Hz）に分離した後、各成分についてスペクトル解析を行い、ウエーブレット係数の周波数ゆらぎと振幅ゆらぎについて検証した。全例に、２～4cpmの胃Slow waveを検出することができた。200秒周期より長周期の周波数帯域に認められるウエーブレット係数の周波数ゆらぎの平均は、-0.996±0.12であり、全例に1／f型の周波数ゆらぎを認めた。概ね100秒周期（89±10秒）と200秒周期（193±17秒）の、ウエーブレット係数の振幅ゆらぎを、全例に認めた。ウエーブレット解析により、200秒周期より長周期の周波数帯域において、1／f型の周波数ゆらぎを示し、200秒周期の緩徐な振幅変動の上には、100秒周期の律動的胃運動が重畳するという、胃Slow wave振幅の周期性の層構造見いだすことができた。これら３つの揺らぎ成分の胃運動障害における役割を解明することにより、胃電図による胃運動障害の診断の可能性が広がっていくものと思われる。

O-42-2　胃の電気的活動に対する芍薬甘草湯の作用

[1]香川大学消化器・神経内科、[2]松田内科医院内科
○杵川　文彦[1]、松田　和也[2]、小林　三善[1]、坂本　鉄平[1]、
出口　章広[1]、米山　弘人[1]、井上　秀幸[1]

【目的】芍薬甘草湯には消化管運動を抑制する作用があり、内視鏡検査時の鎮痙や苦痛除去などの目的での応用も試みられている。しかし、その薬理学的な性質については明らかでない面が多い。今回は健常成人を対象として、生理的条件下におけるヒト胃の電気的活動に対する芍薬甘草湯の作用を胃電図(EGG)によって検討したので報告する。【方法】対象は健常男性６名（27歳～48歳）。胃電計はニプロ社製EGGを用いた。チャンネル1～4および中心電極の各電極を定法にしたがって貼付してEGGを記録し，bradygastria (2.4cpm未満)，normogastria(2.4～3.6cpm)，tachygastria(3.6 cpm以上)の出現頻度，Dominant frequenc (DF)，食事前後の電位の変化率(Power Ratio:PR)について解析した。被験者は仰臥位安静とし、空腹時の30分間と芍薬甘草湯エキス顆粒2.5g内服後15分～45分の30分間との成績を比較した。【成績】bradygastriaの出現頻度は，芍薬甘草湯投与前3.8±3.8%，投与後21.3±5.9%，normogastriaの出現頻度は，投与前96.2±3.8%，投与後78.7±5.9%で，bradygastriaが優位に増加し($p<0.05$)，normogastriaが有意に減少した($p<0.05$)。DFは投与前2.78±0.07，投与後2.57±0.09で，有意に低下した($p<0.05$)。U幅とPRにおいては有意な変化を認めなかった。【結論】芍薬甘草湯は生理的な条件下において、ヒトの胃の電気的活動を抑制し、それが胃運動の抑制に関与すると考えられた。

O-42-3　術後イレウスにおける大建中湯の改善作用

[1]株式会社ツムラ　ツムラ研究所
○佐藤　和子[1]、常田　洋平[1]、譲原　光利[1]、坂口　　理[1]、加瀬　義夫[1]、竹田　秀一[1]

大建中湯は金匱要略を出典とし、山椒、乾姜、人参および膠飴（コウイ）から構成される漢方薬である。本研究は、術後イレウスにおける消化管運動不全に対する大建中湯の効果について検討した。ラット術後イレウス（POI）モデルは麻酔下にて開腹し、小腸および盲腸を露呈し機械的刺激を加えることにより惹起した。胃腸管輸送能の評価はエバンスブルーの移動長により算出した。POIモデルは無処置動物群と比較し、胃腸管輸送能が有意に低下していた。これに対して大建中湯（270-2700mg/kg）は用量依存的に胃腸管輸送能の低下を改善した。大建中湯の効果は5-hydroxytriptamine4（5-HT4）受容体の拮抗薬であるSB204070（1mg/kg）により部分的に抑制され、ムスカリン受容体拮抗薬であるatropine (1mg/kg)により完全に消失した。大建中湯の構成生薬のうち、山椒（60mg/kg）と膠飴（2400mg/kg）は遅延した胃腸管輸送能を有意に改善したが、人参および乾姜はPOIモデルにおける胃腸管輸送能に影響しなかった。山椒による改善効果は、atropineもしくはSB204070で抑制された。加えて膠飴（2400mg/10 mL per kg）と同様の高浸透圧溶液は、遅延した胃腸管輸送能を改善した。これらの結果から、POIモデルにおける大建中湯の改善作用に寄与する生薬は山椒と膠飴であることが明らかとなった。さらに、山椒の作用はコリン作動性神経系および5-HT4受容体が関与し、膠飴の作用は浸透圧が関与することが立証された。

O-42-4　ラット結腸壁内神経系における神経ペプチドUrocortinの存在

[1]東京慈恵会医科大学消化器・肝臓内科、
[2]国立精神・神経センター国府台病院消化器科
○木村　貴純[2]、天野　智文[2]、上原　広嗣[2]、田尻　久雄[1]、大和　　滋[2]

【背景】ストレス関連ホルモンとされるCorticotropine-releasing factor (CRF) やUrocortinI (UcnI)は 、中脳、視床下部に存在し、脳室内や腹腔内投与により大腸運動を亢進させることが知られている。しかしUcnIの結腸壁内神経系 (ENS) における存在は知られていない。【目的】CRF、UcnIおよびCRF受容体の結腸ENSにおける存在を検討することを目的とした。方法 ラット結腸のENSにおけるCRF、UcnI、CRF受容体、ChAT、5-HTの存在を免疫組織化学的に検討し、250個の筋間神経節におけるCRFおよびUcnI陽性細胞数を計測した。またラット結腸のwhole-mount preparationによるUcnIの存在を検討した。【結果】免疫組織化学的にCRFとUcnIは筋間神経叢の神経細胞および神経線維に存在した。筋間神経叢におけるこれらの陽性細胞は、CRF 7.8% (282/3602)、UcnI 80.8% (2914/3608)であった。また一部の神経細胞では、UcnIとChATあるいは5-HTが共存していた。whole-mount preparationにおいても、UcnIは筋間神経叢の神経細胞および神経線維に存在することが確認された。【考案】CRFおよびUcnIは、CRF受容体とともに中枢のみならず結腸ENSにも存在し、ChATや5-HTとも共存することから、これらは結腸ENSにおいてneuro-modulatorとして作用している可能性が示唆される。【結語】UcnIはラット結腸ENSに存在することが初めて示された。

O-42-5　Parathyroid hormone-related proteinの腸管運動及び悪液質に与える影響

[1]鹿児島大学社会行動医学講座、
[2]滋賀医科大学解剖学第１講座、
[3]新潟大学生理学講座、[4]神戸薬科大学薬学部微生物化学講座、
[5]株式会社矢内原研究所
○浅川　明弘[1]、藤宮　峯子[2]、新島　　旭[3]、藤野　和典[2]、
児玉　典子[4]、加藤　郁夫[5]、難波　宏彰[4]、乾　　明夫[1]

【目的】癌性悪液質においてはparathyroid hormone-related protein (PTHrP) の血中レベルが上昇していることが知られている。我々はPTHrPの腸管運動、エネルギー代謝に与える影響に関して、薬理学的な検討を行った。【方法】マウスの腹腔内にPTHrPを投与し、摂食、胃排出への影響を評価するとともに、視床下部における神経ペプチド、胃におけるghrelin、leptin、白色脂肪におけるadiponectin、leptin、resistinの発現を検討した。また、ラットにPTHrPを静脈内投与し、胃十二指腸の腸管運動、迷走神経求心路の電気活動を測定した。さらに、7日間のマウスの腹腔内へのPTHrPの持続投与を行った。【成績】PTHrPは末梢投与により摂食抑制作用を示し、胃排出を遅延させた。PTHrPの摂食抑制作用は味覚嫌悪には影響しなかった。PTHrP投与により視床下部のurocortin2および3、室傍核のc-fosは増加し、白色脂肪におけるadiponectinの発現は減少傾向を示した。Urocortin2および3の抗血清の脳室内投与は、PTHrPの摂食抑制作用に拮抗した。PTHrPの静脈内投与は、迷走神経胃枝、肝臓枝の求心性の電気活動を上昇させ、迷走神経切断はPTHrPの摂食への作用を消失させた。PTHrPの末梢持続投与は、マウスの摂食量、体重を減少、脂肪、筋肉量を低下させた。【結論】以上より、末梢におけるPTHrPは、生体内における消化管運動、エネルギー代謝の調節に重要な役割を果たしており、PTHrP及びその受容体由来の創薬が、癌性悪液質などの疾患に対して臨床応用される可能性が示唆された。

O-43-1　インドメタシン誘起小腸障害におけるコルチコトロピン関連因子の関与

[1]京都薬科大学薬物治療学教室
○久保　儀和[1]、畑澤　　亮[1]、亀位　耕平[1]、竹内　孝治[1]

【目的】インドメタシン(IM)誘起小腸障害におけるコルチコトロピン関連因子(CRF)の関与について検討した。
【方法】雄性SD系ラット（280～340g）を非絶食下に使用した。小腸傷害はIM（10mg/kg）の皮下投与により惹起し、IM投与24時間後に小腸粘膜を剖検した。IM 10mg/kg投与10分前に、非選択的CRF受容体拮抗薬Astressin（5,50 μg/kg）、選択的CRF1受容体拮抗薬NBI27914 100 μg/kg、選択的CRF2受容体拮抗薬Astressin 2B 60 μg/kgをそれぞれ静脈内投与した。副腎摘出（ADX）はIM投与1週間前に行った。またMifepristone（5、20mg/kg）はIM投与30分前及び6時間後に皮下投与した。
【結果】Astressinの投与では用量依存的に損傷面積は有意に増大した。またNBI27914の投与では損傷面積に有意な変化は認められなかったが、Astressin 2Bの投与では有意に増大した。インドメタシンにより亢進した小腸運動には影響を及ぼさなかった。CRFはグルココルチコイドの分泌に関与するため、IM誘起小腸傷害とグルココルチコイドとの関連を検討した。ADXを行うと、IM誘起小腸傷害は有意に増大した。また、Mifepristoneの投与においても同様の結果が得られた。
【結論】内因性のCRFはCRF2受容体を介してインドメタシン誘起小腸障害の発生に関与しており、おそらくグルココルチコイドによる保護効果によるものと推察される。

O-43-2　NSAIDsによる小腸粘膜病変の発症にロイコトリエンは関与しているか

[1]鳥取大学農学部獣医学科獣医薬理学教室
○佐藤　　宏[1]、畑尾　香菜[1]、塩谷紗知子[1]

【目的】非ステロイド性抗炎症薬（以下ＮＳＡＩＤｓ）による小腸の潰瘍性病変の発症にロイコトリエンが関与しているか否かは未解決の問題である。今回ＮＳＡＩＤｓとしてインドメタシン（ＩＭ）とＣＯＸ／ＬＯＸ（リポキシゲナーゼ）二重阻害薬のテポキサリン（ＴＸ）、さらにＬＯＸ阻害薬のＡＡ－８６１を用い、ＮＳＡＩＤｓによる小腸粘膜病変の発症におけるロイコトリエンの関与について検討した。【方法】実験１：雌雄の雑種成猫を用い、市販のドライフードを朝夕１日２回与えて飼育した。ＩＭ（３ｍｇ／ｋｇ）またはＴＸ（３０ｍｇ／ｋｇ）を１日１回、３日間経口投与し、４日目に剖検し、胃および小腸における粘膜損傷を観察した。実験２：ＡＡ－８６１（３０ｍｇ／ｋｇ）を給餌前に経口投与し、ＩＭによる損傷形成に対する作用を調べた。実験３：胃および小腸にセンサーを装着した雄猫を用い、消化管運動に対するＩＭとＴＸおよびＡＡ－８６１の作用を検討した。【成績】実験１：ＩＭは十二指腸と小腸の中部から下部にかけて顕著な粘膜損傷を惹起した。ＴＸは臨床推奨用量の３倍量を投与したが、小腸に損傷は殆ど認められなかった。実験２：ＩＭによる小腸の損傷形成はＡＡ－８６１の投与により強く抑制された。実験３：食後ＩＭを投与すると小腸（特に回腸）において消化管運動の明らかな亢進が見られたが、ＴＸの投与では運動亢進は認められなかった。ＩＭによる回腸運動の亢進はＡＡ－８６１の前投与により抑制された。【結論】以上の成績よりＣＯＸ非選択的阻害作用を有するＮＳＡＩＤｓによる小腸粘膜病変の発症にロイコトリエンの関与していることが示唆された。

O-43-3　水溶性食物繊維はNSAIDsによる小腸粘膜病変の発症を予防する

[1]鳥取大学農学部獣医学科獣医薬理学教室
○佐藤　宏[1]、原　登志子[1]、大塚　紀子[1]

【目的】私共は非ステロイド性抗炎症薬（NSAIDｓ）による小腸粘膜病変の発症に食物中の不溶性食物繊維と小腸運動の亢進が強く関与していることを既に報告している。今回はNSAIDsによる粘膜病変の発症に及ぼす水溶性食物繊維の影響を検討した。【方法】雌雄の雑種成猫を用い、市販のドライフード（PDF、繊維含量：４％）を朝夕１日２回与えて飼育した。朝食後にインドメタシン（IM, 3mg/kg, p.o.) または フルニキシン(FN, 1mg/kg, s.c.) を１日１回、３日間投与し、４日目に剖検して胃および小腸における粘膜損傷を観察した。実験１：PDFに水溶性食物繊維であるペクチン、ポリデキストロースまたはグアーガムを１－１０％添加し、IMによる消化管粘膜損傷形成に対する作用を観察した。実験２：PDFにペクチン３％を添加し、FNによる損傷形成に及ぼすペクチンの影響を調べた。【成績】PDFのみを与えた群ではIMおよびFNは十二指腸と小腸の中部から下部にかけて顕著な粘膜損傷を惹起した。実験１：IM経口投与による小腸粘膜の損傷はPDFにペクチン（１－１０％）を添加すると濃度に応じて強く抑制された。またPDFにポリデキストロース３％またはグアーガム３％の添加でもIMによる損傷は明らかに抑制された。実験２：FN皮下投与による小腸粘膜の損傷もペクチン３％の添加により強く抑制された。　【結論】以上の成績から、NSAIDｓによる小腸粘膜病変の発症に対してペクチンを始め、水溶性食物繊維は予防作用を有することが明らかとなった。その予防作用機序として皮下投与のFNによる粘膜損傷を予防したことから薬物動態に影響する可能性は考え難く、それ以外の機序によることが示唆される。

O-43-4　ラットに対するインドメタシン惹起性小腸潰瘍におけるSASP,5-ASA,SPによる抗炎症効果についての検討

[1]京都府立医科大学免疫内科学、
[2]京都府立医科大学消化器内科学、
[3]京都府立医科大学生体安全医学講座、
[4]京都府立医科大学生体分析医学講座
○岡山　哲也[1]、吉田　憲正[2]、奥田　敏充[1]、高木　智久[3]、半田　修[3]、古倉　聡[3]、市川　寛[1]、内藤　裕二[4]、吉川　敏一[1]

【目的】近年NSAIDsが胃粘膜傷害だけでなく、高率にヒト小腸粘膜傷害を惹起することが明らかとなり、予防、治療が重視されてきている。小腸粘膜傷害の機序としては、プロスタグランジン欠乏に関連した活性化好中球による微小循環障害や腸内細菌叢の関与などが考えられている。一方、炎症性腸疾患治療薬であるサラゾスルファピリジン(SASP)やメサラミン（5-ASA）は、抗炎症作用や抗菌作用を介して粘膜傷害を改善するとされるが、詳細な作用機序は不明である。今回、ラットに対するインドメタシン惹起性小腸潰瘍モデルに対して、SASP及び5-ASA、SASPの代謝産物であるスルファピリジン（SP）を用いて抗炎症効果の検討を行った。【方法】７週齢雄性Wistarラットにインドメタシンを皮下投与し、24時間後に小腸を摘出、その病変を評価した。SASP,5-ASA,SPはそれぞれ経口投与した。評価項目として、小腸粘膜びらん面積、小腸粘膜内脂質過酸化の指標としてTBARSの測定，好中球浸潤の指標であるMPO活性の測定、炎症性サイトカインであるCINC-1の測定を行った。【成績】インドメタシン投与により小腸に多発性のびらん、縦走潰瘍を認め、小腸粘膜内のTBARS、MPO活性の著明な増加を認めた。SASP、５－ASA、SPいずれの投与群においても腸管炎症の改善を認めた。【結論】SASPの分解産物であるSPは抗菌作用を有しており、SPの抗菌活性が粘膜傷害抑制機序の一つであることが示唆される。また、今回使用した3剤とも効果を認めたことより、今後その効果発現のメカニズムや、薬剤の投与方法などについて、検討予定である。

一般演題　大腸炎基礎

O-44-1　潰瘍性大腸炎におけるbactericidal/permeability-increasing protein (BPI)の発現

[1]獨協医科大学消化器内科、[2]獨協医科大学第一外科
○小倉利恵子[1]、山形　道子[1]、菅家　一成[1]、椿　　昌裕[2]、島田　忠人[1]、寺野　　彰[1]、平石　秀幸[1]

【はじめに】Bactericidal/permeability-increasing protein (BPI)は多核白血球内の顆粒に存在しlipopolysaccharide (LPS)に高い親和性をもちグラム陰性菌に抗菌力を示すが、近年粘膜組織内の上皮細胞にも発現することが示され、LPSのシグナルを抑制し粘膜防御機構への関与が予測されつつある。一方、炎症性腸疾患ではLPSへの腸管細胞の反応の増幅が病因の一つとされるが、BPIの腸管粘膜での発現を詳細に検討した報告は少ない。我々は、潰瘍性大腸炎における腸管粘膜での免疫組織学的なBPIの発現と病理組織学的な炎症のレベルとの関連の検討を試みた。【方法】潰瘍性大腸炎の患者12人（男6人女6人、平均年齢40歳、全結腸型5人左半結腸型4人直腸炎型3人、初回発作型3人再燃緩解型7人慢性持続型2人）と、内視鏡的に大腸粘膜が正常な2人で、盲腸、上行結腸、横行結腸、下行結腸、S状結腸、直腸から組織を採取し、BPIの免疫組織学的検査を施行した。病理組織学的な炎症のレベルはMattsの生検組織分類を用いて検討した。対象者すべてに十分な説明を行い同意を得た後に内視鏡を施行した。【結果】BPIは大腸腺管内腔表面と腺管細胞質内空胞とに発現が認められた。内腔表面の発現は、正常組織ではほとんど認められなかったが、Matts 1-2では20%に陽性で、Matts 3-5の8-13%よりも多い傾向にあった。細胞質内の発現は、正常でも10%近くに認められ、Matts 1-5を通して同様に認められたが、特にMatts 4で26%と陽性率が高い傾向であった。両パターンとも、大腸の部位による発現の差は認められなかった。【考察】BPIは潰瘍性大腸炎の粘膜内腺管細胞に発現が認められ、LPSに対する腺管細胞の反応機序の一つと考えられた。

O-44-2　ホエイペプチド配合流動食(MHN-02)が腸虚血再灌流傷害後のインターロイキン-6産生に及ぼす抑制作用

[1]明治乳業株式会社食機能科学研究所
○山口　　真[1]、内田　勝幸[1]、佐々木　一[1]

【目的】虚血再灌流をうけた腸管は、粘膜バリア機能の破綻を生じ腸管内細菌のトランスロケーションを介して全身性炎症反応症候群および多臓器不全症候群の一因となることが臨床的に報告されている。本邦では、こうした患者に対する栄養療法として、その窒素源が抗原性を有するタンパク質ではなく、アミノ酸を主体とした成分栄養剤を汎用するが、浸透圧が高く、下痢や腹痛等の腹部症状が出やすい。また、炎症性サイトカインの直接作用による消化管粘膜細胞の脱落が経腸栄養時の腹部症状を増悪させてしまう。我々は各種タンパク質の機能解析を進める中で、ホエイタンパク質の分解ペプチドが単球からの炎症性サイトカインの産生を抑制することを確認した。そこで、ホエイペプチドを機能性素材とした流動食を新規に開発し、ラット上腸間膜動脈虚血再灌流モデルに対する作用を検討した。【方法】上腸管膜動脈を鉗子で45分虚血し、その後3時間再灌流した。再灌流開始から経時的に採血を行い、炎症の指標である血清中インターロイキン（IL）-6濃度を測定した。なお、試験食品は虚血１時間前に十二指腸内へ投与した。【結果】ホエイペプチドの投与は、3時間目のIL-6産生量を有意に減少させた。さらに、ホエイペプチド配合流動食(MHN-02)も同様に3時間目のIL-6産生量を有意に減少させた。しかし、一般組成流動食は効果を示さなかった。【考察】MHN-02は腹部症状の元凶となる炎症性サイトカインの産生を抑え、腹部症状を軽減できる新規な流動食として期待できる。

O-44-3　IL18はマウス大腸においてストレス応答時ならびに恒常的なMUC2発現制御に関わっている

[1]徳島大学ヘルスバイオサイエンス研究部ストレス制御医学分野
○神里　茉衣[1]、西田　憲生[1]、山本　悠太[1]、増田　清士[1]、六反　一仁[1]

【背景･目的】我々はすでに､インターロイキン１８（IL18）が下垂体副腎系を介したストレス応答に重要な役割を果たすことを報告した（Immunity 2005）。そこで、ストレス応答時の大腸粘膜におけるIL18の役割を明らかにするために、粘膜防御因子であるムチンとの関係に注目し検討を行なった。【方法】C57BL/6（野生型）ならびにIL18-/-マウスを用い、単独飼育ストレスを負荷した。ストレス負荷後の大腸におけるMUC2、IL-18の遺伝子発現レベルをリアルタイムPCR法にて検討した。また、大腸における杯細胞の数、MUC２蛋白を免疫組織化学染色法にて評価した。【結果】C57BL/6マウスでは、直腸のIL18mRNAレベルが、近位大腸に比して、恒常的に発現量が4倍程度高く、かつストレス負荷により直腸のみが、IL18mRNAレベルの有意な上昇を示した。また、ストレス負荷により直腸のMUC2mRNAレベルの減少、ならびに杯細胞の減少を認めた。一方、IL18-/-マウスでは、ストレス負荷によるMUC2mRNAレベルの変化や組織学的変化は認めなかった。また、IL18-/-マウスでは、野生型に比して、恒常的にMUC2mRNAレベルが2倍程度高かった。【結論】IL18が直腸におけるストレス応答に重要な役割を果たしていることが示唆された。また、粘膜防御因子であるMUC2の発現制御にIL18が関与していることが考えられた。今後、大腸粘膜におけるIL18の役割をさらに明らかにすることで、ストレス反応時の粘膜防御メカニズムの解明につながると考えられた。

O-44-4　マウス腸炎における硫化水素の抗炎症効果

[1]京都府立医科大学免疫内科学、
[2]京都府立医科大学生体機能分析医学、
[3]京都府立医科大学生体安全医学
○平田　育大[1]、内藤　裕二[1,2]、高木　智久[1,3]、鈴木　隆裕[1]、水島かつら[1]、岡山　哲也[1]、尾松　達司[1]、足立　聡子[1]、半田　修[1,3]、古倉　聡[1,3]、市川　寛[1]、吉川　敏一[1,2,3]

【背景と目的】硫化水素は公害の一因となる有害物質だが、近年、中枢神経系をはじめ種々の組織における生理的メディエーターであると認識され、消化管においても粘膜血流や運動、平滑筋弛緩などを調節する作用を有することが報告されてきた。しかしながら消化管、とくに大腸での内因性硫化水素の産生およびその機能については未解明な点が多い。われわれは本実験でマウス腸炎モデルにおける、内因性硫化水素の機能とその産生経路の主たる酵素であるCSEとCBSの発現を検討した。【材料と方法】8%デキストラン硫酸ナトリウム水の自由飲水によりマウス急性腸炎モデルを作成。体重変化、便性状、腸管出血から算出したDisease activity index (DAI)、大腸粘膜中の硫化水素量とCSE,CBS mRNAの発現(real time PCR)、脂質酸化ストレスマーカーとしてTBARSを測定し検討した。さらに、CSEの阻害剤としてDL-propargylglycine(10mg/kg i.p., daily)、硫化水素供与体としてNa2S (100μmol/kg i.p., daily)をそれぞれ投与して評価した。【結果】大腸粘膜におけるCSE,CBS mRNAの発現と含有硫化水素量、TBARS値は腸炎惹起により増加した。DL-propargylglycine投与により内因性硫化水素の産生を阻害するとDAIスコア、TBARS値は有意に高値となり、Na2S投与によりその作用は解消された。【結論】内因性硫化水素産生を阻害すると腸炎は悪化し、硫化水素誘導によって腸炎は改善した。本実験結果から、内因性硫化水素はマウス大腸において抗炎症性に作用することが示唆される。

O-45-1　ステロイド依存性潰瘍性大腸炎に対する顆粒球除去療法(GCAP)後の緩解維持について

[1]中国労災病院内科
○田中　友隆[1]、岡信　秀治[1]、吉見　聡[1]、村上　英介[1]、高亀　亜希[1]、沼田　義弘[1]、久賀　祥男[1]、守屋　尚[1]、大屋　敏秀[1]、梶山　梧朗[1]

（はじめに）潰瘍性大腸炎(以下UC)の治療は顆粒球除去療法(以下GCAP)によってステロイド療法以外の治療選択が可能となりステロイド依存例に対しても緩解導入できるようになった。しかし再燃例も多く、緩解維持は免疫抑制剤投与や再びGCAPを施行する症例が多い。今回、我々はGCAPや免疫抑制剤による緩解導入後の緩解維持や副作用について検討を行った。（対象）2003年７月から2007年7月までに当院でGCAPを行ったステロイド依存性UC16例。治療前のClinical activity index(以下CAI)は14.2、平均ステロイド総投与量23.0gだった。（方法）全例、GCAPを施行した。緩解導入の効果判定はGCAP(2クール)終了後に行い、CAI値が4以下になった症例を緩解導入とした。また免疫抑制剤はAzathioprine (以下AZP)50mg/dayを使用した。（結果）GCAPによる緩解導入率は9/16例(56.3%)だった。緩解導入された9例は5-ASAで維持療法を行ったが6/9例(66.7%)はステロイド減量中に再燃したためステロイドを増量しGCAP再施行した。またGCAPで緩解導入できなかった7/16例(43.7%)もステロイドを増量しGCAP再施行して緩解導入した。よってGCAP再施行＋ステロイド増量した13例に対してはAZP 50mg/dayを投与して12ヶ月かけてステロイドを減量し、緩解維持率は10/13例(76.9%)であった。またAZPの副作用は4/13例(30.8%)で、白血球減少2例、末梢神経障害1例、肝障害1例であった。（結語）GCAPはステロイド依存例において有効な緩解導入療法だった。緩解導入後のステロイド減量中に再燃しやすくGCAPを再施行する症例もあるが、AZPが維持療法として有効であった。AZPの副作用は4例であったが、薬剤中止にて改善する程度の軽度のものであった。

O-45-2　UCにおける白血球除去療法の予測因子に関する研究

[1]佐賀大学内科
○黒木　司[1]、岩切　龍一[1]、山口加奈子[1]、萬年孝太郎[1]、藤瀬　剛弘[1]、下田　良[1]、綱田　誠司[1]、坂田　祐之[1]、藤本　一眞[1]

【目的】白血球除去療法(LCAP)は活動期潰瘍性大腸炎(UC)に対して一定の効果が示されている。しかし、一方で無効例があるのも事実である。UCにおいては好中球・活性酸素産生の亢進がみられ、酸化ストレスにより炎症状態が修飾されている。今回は、LCAP治療効果を予測しうる因子について検討した。
【方法】LCAPを施行したUC患者15名を対象とした。LCAP施行直前と直後に血液の酸化ストレス度を測定した。さらに、ストレス指標となるストレスホルモン(ACTH、CRF)と炎症性サイトカイン(IL-6)を静脈血を用いて測定した。UCの活動性評価はCAI score (Clinical activity index)を用いた。LCAPの効果と各指標の関連に関して検討した。
【成績】LCAP 5回1クール、CAI 5未満に改善した奏効例では、LCAP初期段階から酸化ストレス度が正常値に安定した。無効例では、酸化ストレス度の安定はなく、低下も十分ではなかった。IL-6が10 pg/ml以上、CAIが15以上の症例ではLCAPの効果が認められなかった。CRPは奏効例・無効例ともLCAP後に低下しており、白血球総数の変化もみられず、これらの因子はLCAPの効果の予測因子にはならなかった。
【結論】治療前のCAI・IL-6が高値の症例はLCAPの効果が期待できない。LCAPを開始して治療初期に酸化ストレスが低下しない症例は治療効果が期待できない。白球除去療法にあたっては事前に無効群を予測して、治療効果が期待できない症例では早期に他の治療法を適応することが望ましいと考える。

O-45-3　ステロイド抵抗性急性期潰瘍性大腸炎患者に対する白血球除去療法の長期予後

[1]兵庫医科大学内科下部消化管、
[2]兵庫医科大学内科上部消化管
○戸澤　勝之[1]、福永　　健[1]、樋田　信幸[1]、大西　国夫[1]、
應田　義男[1]、日下　　剛[1]、吉田　幸治[1]、上小鶴孝二[1]、
長瀬　和子[1]、中村　志郎[1]、三輪　洋人[2]、松本　誉之[1]

「背景・目的」白血球系細胞除去療法（ＬＣＡ）は本邦においてステロイド静注療法に対して抵抗性の急性期潰瘍性大腸炎（ＵＣ）患者の有効な追加治療として認識されており、約３万個/年のＬＣＡ用治療器が2006年使用されている。これは一方で、ＬＣＡにて緩解を導入するも短期間で再燃している症例が多いことを表している。そこで、我々は現在保険認可されている週１回法によるＵＣ患者へのＬＣＡの長期予後を評価することとした。「対象と方法」2003年以降、当科においてＵＣの初診断より１年以内にＬＣＡに導入された急性期症例４０例を前向きに２４ヶ月経過観察した。ＬＣＡの導入基準はLichtiger's clinical activity index (CAI)＞7とし、CAI＞12を重症とした。ＬＣＡは週１回で１０回施行しその後、再燃した場合はＬＣＡに再導入した。「結果」初回ＬＣＡによって72.5% (29/40)の症例が臨床的緩解導入に成功した。重症例(n=25) は中等症例 (7＜CAI＜12, n=15)より外科手術率が有意に高かった(P＜0.02)。以降、ＬＣＡを複数回導入した群において24ヶ月後の外科手術回避率は32.1%であった。「考察」今回の結果より、中等症のステロイド抵抗性・難治例においてＬＣＡの積極的導入が初期緩解導入に有効であることが証明された。同時に、初期臨床緩解導入後、特に重症例や易再燃例に対して維持ＬＣＡ治療による再燃予防など長期治療戦略について更なる考察が必須であると示唆された。

O-45-4　重症・難治性潰瘍性大腸炎に対する血球除去療法・サイクロスポリン併用療法の治療効果の検討

[1]九州大学病態機能内科学、
[2]福岡赤十字病院消化器科
○河内　修司[1]、松本　主之[1]、城　由起彦[1]、中村昌太郎[1]、
古賀　秀樹[1]、江崎　幹宏[1]、矢田親一朗[1]、森山　智彦[1]、
飯田　三雄[1]、藤田　恒平[2]、平川　克哉[2]

【目的】重症・難治性潰瘍性大腸炎（UC）に対する血球除去療法（CAP）・シクロスポリン持続静注（CsA）の併用例を遡及的に検討する．【方法】当科で治療した重症・難治性UCのうちCsA単独で治療したCsA群10例とCAP療法に引き続いてCsAを併用したCAP+CsA群6例の臨床背景、治療効果、サイトメガロウイルス（CMV）感染状況、および副作用を比較した．緩解はSeoらのulcerative colitis activity index（UCAI）で150未満とした．【成績】CsA開始時のUCAIはCsA群とCAP+CsA群で差はなかった（229±30 vs.235±7）．CAP+CsA群はCsA群よりも再燃からCsA開始までの期間が長く（38±23日 vs.29±23日）、再燃後のステロイド投与量が多い（1266±770mg vs.838±627mg）傾向を認めたが有意差はなかった．緩解導入率はCsA 群で80%、CAP+CsA群 で67% と 有 意 差 は な か っ た が、CAP+CsA群ではCsA開始から緩解導入までの期間が長い傾向がみられた．最終的にCsA群の2例、CAP+CsA群の3例で大腸切除に至った．CsA投与前のCMV感染陽性例は各群2例ずつで、CsA開始後の陽転化例はCsA群で3例、CAP+CsA群で2例であった．副作用として肝機能障害がCsA群で4例、CAP+CsA群で1例に出現した．CAP+CsA群ではカリニ肺炎と強直性間代性痙攣が各１例ずつ、CsA群では複視が１例で出現した．【結論】CsAはCAP療法の効果が不十分な重症・難治性UCの治療選択となりえると考えられた．

O-45-5　潰瘍性大腸炎の炎症性プロセスにおける血小板活性化の血小板ー好中球連関の重要性

[1]大阪市立大学病理病態学、[2]大野記念病院消化器内科、
[3]大阪市立大学消化器器官制御内科学
○伊倉　義弘[1]、賀陽聡一郎[2,3]、仲川　将志[1]、北林千津子[1]、
有元　純子[1]、渡辺　俊雄[3]、押谷　伸英[3]、荒川　哲男[3]、
上田真喜子[1]

【目的】近年、潰瘍性大腸炎(UC)への白血球除去(LCAP)の有効性に関する知見が増えている。LCAP後に血小板減少が知られているが、その意義は不明である。我々はUC病態における血小板活性化の意義について明らかにしている(Kayo S, Ikura Y, et al; Inflamm Bowel Dis 2006)が、今回さらに免疫組織化学的解析および末梢血フローサイトメトリー分析を用いてより詳細に検討した。【方法】UC患者43例の手術／生検標本より凍結切片を作製し、好中球、血小板(GP IIb/IIIa, P-selectin)、内皮細胞、マクロファージ(Mφ)に対する抗体を用いた免疫染色および二重染色を施行した。正常対照として背景大腸疾患のない大腸癌11例の手術標本非癌部を用いた。またUC患者及び健常人各8例の末梢血血小板におけるP-selectin陽性度をフローサイトメトリーで比較した。【成績】正常対照に比しUC大腸粘膜には多数のMφと好中球の浸潤が認められた。さらに活動期UCでは、病変部にP-selectin・GP IIb/IIIa二重陽性の活性化血小板凝集と、高度な好中球浸潤が認められた。大腸粘膜への血小板集積の増強は浸潤好中球の増加と有意な相関(Rs＝0.48, p＝0.0005)を示した。またフローサイトメトリー分析により、UC患者群では健常者群に比し血小板のP-selectin陽性度は有意に上昇していた。【結論】UCの炎症病巣部位においてはP-selectin陽性の活性化血小板の凝集と好中球の浸潤との間に密接な関連性が認められ、UC患者血中では活性化血小板が増加していることから、活性化血小板が好中球との相互作用を通じてUCの炎症性プロセスに関与していることが強く示唆された。またLCAP有効性の理由に活性化血小板の制御も加えうると考えられた。

O-46-1　潰瘍性大腸炎における再燃率からみた内視鏡的粘膜緩解の意義　免疫調節剤、ステロイド剤未使用群の2年間のprospective study

[1]浜松南病院消化器病・IBDセンター
○竹内　健[1]、飯田　貴之[1]、阿部　仁郎[1]、石丸　啓[1]、渡辺　文利[1]、花井　洋行[1]

潰瘍性大腸炎の治療においては緩解維持期間を可能なかぎり長く保つことが目的となる。再燃予測因子としてbiological activity markerのカルプロテクチンやIL-8などが有用といわれているが、形態学的予測因子として内視鏡所見の検討も重要と思われる。臨床的緩解状態にありながら内視鏡的に依然活動期にある患者を時に経験するが、治療による粘膜緩解の達成が臨床的再燃率を下げうるか否かは結論が得られていない。【目的】臨床的に緩解導入された患者群を24ヶ月間prospectiveに経過観察し、その内視鏡所見と再燃率の相関を調べ、粘膜緩解を得ることが再燃率を下げるために必要か否かを検討する。【方法】使用した薬剤の再燃率への影響を可能な限り除外するため、過去12ヶ月以内にステロイド服用歴がなく免疫調節剤も服用していない緩解状態の患者75名を対象としCAI（4週に1度）と内視鏡指標（EI）（原則として6ヶ月に1度ないしは増悪時）を評価した。維持療法はアミノサリチル酸製剤と整腸剤のみとした。臨床的再燃はCAI≧5とした。1)　緩解導入後2ヶ月以内の内視鏡所見を再燃群と非再燃群で比較した。2) 活動期の最高EI値と再燃の有無に相関があるかどうかを検討した。【成績】緩解導入から6ヶ月、12ヶ月、18ヶ月、24ヶ月の再燃率はそれぞれ4.2%、15.3%、27.8%、32.9%であった。緩解導入時のEIは再燃群4.0±1.4、非再燃群1.4±1.0と有意(P=0.003)に非再燃群で低く粘膜の状態がより良好であった。また活動性の最も強い時点のEIは再燃に影響を与えなかった（再燃群；9.3±1.7、非再燃群；8.5±2.1）。【結論】潰瘍性大腸炎患者の再燃抑制には可能な限り粘膜緩解を治療目標とすべきと考えられた。

O-46-2　難治性病変を伴う潰瘍性大腸炎の治療予後

[1]大阪医科大学第二内科
○村野　実之[1]、年名　謙[1]、岡田　俊彦[1]、柿本　一城[1]、石田　久美[1]、川上　研[1]、阿部　洋介[1]、井上　拓也[1]、村野　直子[1]、森田英次郎[1]、樋口　和秀[1]

【背景】難治性潰瘍性大腸炎（以下UC）の多くは，繰り返す再燃と緩解や治療などにより多彩な内視鏡像を呈する．それらの原因を考慮した治療法の選択，治療効果の判定，及び再燃の危険性の評価に内視鏡所見のもたらす貢献性は高い．【目的】難治性病変（縦走潰瘍，広範粘膜脱落，打ち抜き潰瘍）を伴ったUC症例の治療奏効性と再燃・予後，サイトメガロウイルス(CMV)感染の関与について検討した．【方法】当科で経過観察し得た難治性病変を伴うUC46例を対象とし，(1)臨床的特徴，(2)各種内科治療の奏効性，(3)予後，(4) CMV感染合併について検討した．【成績】(1) ステロイド(SH)抵抗例ではSH奏効例に比し，縦走潰瘍と広範粘膜脱落の出現頻度が高い傾向にあり，難治性病変が存在する症例の約70%がSH抵抗例であった．(2) SH療法のみでは短期緩解導入率が40%であったのに対し，SH療法に白血球除去療法（LCAP）を併用した場合は75.0%であり，短期緩解導入においてLCAP併用の有効性を認めた．しかし長期奏効率はSH治療のみでは33.3%，SH+LCAP併用で25.0%と両群に差は認めなかった．(3) 緩解維持可能な症例は15.6%で，一時緩解したがその後再燃した症例は35.6%，外科手術を要した症例は52.2%であった．(4) CMV感染合併例は非感染例に比し感染判明直前のSH投与量で有意に差を認めた．また全例に難治性病変が認められ，治療抵抗性を示し90.9%が外科手術を要した．【結論】内視鏡検査により難治性病変の有無や治療の効果判定を正確に診断することは，今後の治療方針を考慮していくために重要であると考えられた．またCMV感染の観点からSH治療は長期投与を控え，早期に併用療法を考慮する必要があると考えられた．

O-46-3　潰瘍性大腸炎に合併した盲腸扁平上皮異形成の病理学的検討

[1]獨協医科大学病理学（人体分子）
○福井　広一[1]、吉竹　直人[1]、藤井　茂彦[1]、山岸　秀嗣[1]、関川　　昭[1]、市川　一仁[1]、冨田　茂樹[1]、井村　穣二[1]、藤盛　孝博[1]

潰瘍性大腸炎 (ulcerative colitis，UC) の合併症として大腸癌は重要であり、広範囲及び長期罹患の患者に発癌のリスクが高いことが知られている．病理組織学的には発生する大腸癌は殆ど腺癌であり，扁平上皮癌 (squamous cell carcinoma，SCC) やSCCの前癌病変と考えられている扁平上皮異形成 (squamous cell dysplasia，SCD)　の発生は非常にまれである．今回，我々はUCに合併した盲腸SCDの一例を経験し，組織学的及び遺伝子学的検討を行ったので報告する．　症例は40歳の女性で，罹患期間20年の全大腸型UCであった．Surveillance colonoscopyにて，上行結腸に2型腫瘍を認め，生検でcolitic cancerと診断され，大腸全摘術が施行された．摘出された腫瘍はpoorly differentiated adenocarcinoma（UC-IV）と診断され，周囲には広範囲にUC-IIIおよびwell differentiated adenocarcinoma（UC-IV）に相当する病変も伴っていた．さらに，全割した切片を検索したところ，肉眼的観察では指摘されなかった7 x 5mm大のSCD病変を盲腸に認めた．高分子サイトケラチンの免疫染色を行ったところ，扁平上皮病変で強い発現を認め，さらにその辺縁の円柱上皮では基底側にも陽性細胞を認めた．さらに，Human papillomavirus　(HPV)，Cytomegalovirus，Epstein-Barr virusの存在をin situ hybridization及びpolymerase chain reactionで検討を行った結果，周囲の非腫瘍性粘膜や腺癌部では陰性であったが，SCDにHPV 16 DNAを確認することができた．これらの所見からHPV感染がUC粘膜においてSCDの発生に関与する可能性が示唆された．

O-47-1　Back wash ileitisを合併した潰瘍性大腸炎の3例

[1]兵庫医科大学第二外科、[2]兵庫医科大学感染制御学、
[3]兵庫医科大学消化器内科下部消化管科
○内野　基[1]、池内　浩基[1]、松岡　宏樹[1]、大嶋　勉[1]、
塚本　潔[1]、中村　光宏[1]、中埜　廣樹[1]、竹末　芳生[2]、
松本　誉之[3]、冨田　尚裕[1]

潰瘍性大腸炎（以下UC）は大腸に限局する炎症性疾患であるが、原因不明で回盲弁をこえて炎症が進展し、back wash ileitis（以下BI）を引き起こすことがある。UC長期経過例、慢性持続型に多いとされるが、報告例は少なく、術前診断は困難で手術時に初めて発見されることがほとんどである。今回我々は、重症UC症例手術時にsevereなBIを合併している3症例を経験したので報告する。症例1：21歳女性。発症1ヶ月の全大腸炎型、急性激症型UC。ステロイド強力静注の効果なく、穿孔性腹膜炎を呈し転院となった。開腹所見では穿孔は回腸末端に認め、浮腫、潰瘍形成が著明であった。手術は3期分割手術とし、回腸末端を約30cm切除したが、肛門温存手術が可能で現在良好に経過している。症例2：48歳男性。発症2ヶ月、全大腸炎型、急性激症型UC。ステロイド、LCAP無効で、中毒性巨大結腸症、多発穿孔を合併し転院となった。回腸末端に穿孔はなかったが、著明な浮腫、肥厚、脆弱性を認め、回腸末端約40cm切除を必要とした。肛門温存手術を目指したが、回腸嚢肛門吻合が不可能であった。症例3：57歳女性。発症12ヶ月。全大腸炎型、再燃緩解型。再燃し中毒性巨大結腸症を合併し、転院となった。回腸末端約15cmに浮腫著明な炎症、潰瘍形成を認めたが温存可能であり、結腸全摘、回腸人工肛門造設、直腸粘液ろう造設術を行った。人工肛門部に潰瘍露出していたが、軽快し、現在肛門温存手術に向け待機中である。いずれの症例も血清学的、病理学的検索ではサイトメガロウイルス陰性であった。以上3症例について、考察を加え報告する。

O-47-2　打ち抜き潰瘍を伴った血中CMV抗原陰性難治性潰瘍性大腸炎に対しGanciclovir投与が著効した2例

[1]大阪鉄道病院消化器内科
○渡邉　元樹[1]、本庶　元[1]、富岡　秀夫[1]、清水　誠治[1]

難治性潰瘍性大腸炎においてサイトメガロウイルス（CMV）感染合併例では打ち抜き潰瘍や地図状潰瘍、縦走潰瘍など潰瘍が高率にみられる。一方で、特徴的とされる内視鏡所見からのみでは感染の有無を予測するのは困難との見方もある。生検による核内封入体の検出率も決して高くはなく、診断に際しては血中CMV抗原（C7－HRP）の測定が汎用されている。今回、我々が経験した2症例はいずれもC7－HRP陰性であったが、臨床経過と打ち抜き潰瘍所見より、CMV感染を疑いGanciclovir（GCV）を投与し著効を認めた。【症例1】47歳女性（罹患歴18年、左半結腸型）、平成18年6月より下痢回数が増加し、内視鏡上はMatts grade 3の炎症所見に加え、下行結腸に打ち抜き潰瘍が散在していた。生検上、核内封入体は認めずC7－HRPも陰性であったが、ステロイド抵抗性の経過と内視鏡像よりCMV感染合併を考え、GCVを投与した結果、症状は劇的に改善し、打ち抜き潰瘍も概ね瘢痕化した。【症例2】47歳女性（罹患歴7年、左半結腸型）、平成18年11月より腹痛、血性下痢を認め、ステロイド抵抗性のため、GCAP計2クールを行ったが奏功しなかった。直腸からS状結腸に地図状潰瘍が連続しており、CMV感染の診断は得られなかったがGCVの投与にて症状はほぼ消失し潰瘍も縮小した。より安定した精度の高いCMV感染の診断法の確立が望まれるが、重症例、難治例UCの治療に際し、CMV感染合併を念頭に置いた内視鏡診断の意義を見直すとともに、GCVの診断的治療の可能性が示唆される症例と考え報告する。

O-47-3　IACA6年後に残存直腸粘膜に発生したcolitic cancerの一症例

[1]大分大学消化器内科
○大津　　智[1]、福田　健介[1]、阿南　重郎[1]、平島　徹朗[1]、八坂　成暁[1]、渡邊浩一郎[1]、沖本　忠義[1]、児玉　雅明[1]、村上　和成[1]、藤岡　利生[1]

症例は49歳男性。主訴は下血と肛門部痛。1976年（19歳時）に潰瘍性大腸炎と診断され、21歳時、25歳時には増悪を認め入院加療を受けた。以後外来にてコントロール可能であったが、2001年4月末に再燃し当科第1回入院。全結腸型の炎症を認めた。TPN、ステロイドによる加療を行うもステロイド抵抗性であり、1ヵ月後に穿孔を来たし緊急手術となった。二期的にIACAが施行された。それ以降は外来にて定期的なフォローを行っていたが、2007年2月中旬から下血の量が増え、排便時の痛みも増強するようになり3月5日当科入院となった。入院時検査においてはヘモグロビンの低下（10.3mg/dl）を認めるも炎症反応は陰性であった。入院時内視鏡所見では内視鏡挿入時にすでに残存直腸からoozingの多発を認めた。粘膜所見は後壁に平坦な陥凹を認めその他の部位には浮腫状の変化を認めた。回腸pauchはintactであった。生検を、吻合部、後壁陥凹部分、その対側、右側、左側と5箇所行ったところ、前4者から高分化のadenocarcinomaを認め、外科紹介となった。Colitic cancerの累積発癌率はEadenらによると10年で1.6％、20年で8.3％、30年で18.4％と報告されており、サーベイランスの重要性が認識されている。本症例は術後残存直腸に高分化癌を認めた稀な症例であるものと考えられ、若干の文献的考察を加え報告する。

一般演題　大腸炎臨床

O-48-1　潰瘍性大腸炎の病態におけるIP-10の活性と顆粒球除去療法による変化

[1]大阪掖済会病院内科、
[2]大阪市立大学消化器器官制御内科学
○野口　篤志[1]、山森　一樹[1]、渡辺　憲治[2]、山上　博一[2]、押谷　伸英[2]、荒川　哲男[2]

【目的】Interferon inducible protein 10 (IP-10)はCXCR3を介してTh1リンパ球を遊走化させるケモカインとして知られ潰瘍性大腸炎(UC)の炎症粘膜でも発現が報告されている。UCの病態におけるIP-10の関連について検討した。【方法】(1)UC患者（活動期・緩解期）と健常人の血清IP-10値をELISA法で測定した。(2)健常人及びUC患者の末梢血をG-1 beadsと混合培養し、その後白血球が吸着したG-1 beadsを培養のうえ培養上清のIP-10を測定、吸着白血球あたりのIP-10産生能を検討した。(3)UC患者20人において顆粒球除去療法(GCAP)の治療前後において血清IP-10値を測定した。(4)UC患者においてGCAP前後の末梢血を培養し培養上清のIP-10値を測定、白血球のIP-10産生能のGCAP前後での変化を検討した。(5)UC大腸粘膜におけるIP-10陽性細胞を免疫組織化学的に検討しGCAP前後で陽性細胞率を比較した。【結果】(1)活動期UC患者において血清IP-10値は緩解期、健常人と比較し有意に高値を示した。(2)G-1 beads吸着白血球のIP-10産生能はUC患者で健常人に比べ有意に高値を示した。(3)GCAP治療前後では、GCAP有効群で治療前の血清IP-10値が無効群に比べ高値を示し、かつ治療後に低下を認めた。(4)全血培養法による白血球IP-10産生能はGCAP後に有意に低下した。(5)大腸粘膜におけるIP-10陽性細胞は粘膜固有層の浸潤白血球に認められ陽性細胞率はGCAP前後で有意に低下した。【結論】血清IP-10値はUCの活動性を反映し、GCAPにより末梢血白血球のIP-10産生能が低下することが示された。これらよりUC患者ではIP-10の過剰発現がみられ、これが治療の標的と成り得る可能性が示唆された。

O-48-2　白血球除去療法施行中の重症潰瘍性大腸炎患者における末梢血と大腸粘膜組織における調節性T細胞の変遷

[1]兵庫医科大学下部消化管科、[2]兵庫医科大学上部消化管科、[3]兵庫医科大学病院病理部
○上小鶴孝二[1]、戸澤　勝之[1]、應田　義雄[1]、福永　　健[1]、廣田　誠一[3]、三輪　洋人[2]、松本　誉之[1]

【目的】潰瘍性大腸炎(UC)は炎症性腸疾患（IBD）を代表する疾患であり、近年患者数の増加が問題となっている。難治例に対して白血球除去療法を従来の治療に組み合わせることで、緩解導入が可能な症例も多く存在する。しかし、CAP療法が活動期UCの末梢血中ではその病態を引き起こす活性化細胞や免疫異常細胞、炎症抑制細胞に対する直接的効果については完全には解明されていない。だが、最近、免疫学的な観点からの解明が飛躍的に進歩しており、免疫制御性T細胞(Regulatory T-cell以下T_R)は現在のトピックスである。T_Rを反映するCD25強陽性/CD4陽性T細胞($CD25^{High}CD4^+$ T-cell)の減弱がIBD患者において証明され、これが患者の自己免疫異常を表現し、その病勢・病態と相関することが示唆されている。今回我々はフィルター式白血球除去療法（以下LCAP）を施行した症例の末梢血と大腸粘膜におけるT_Rの変遷を測定した。

【方法】
緩解導入可能であったLCAP施行UC 6症例（導入時平均CAI:12）を対象とした。CAP療法施行直前、直後の末梢血液中の$CD25^{High}CD4^+$リンパ球をフローサイトメトリーで測定し,CAP療法導入前と導入#3後の大腸粘膜におけるFOXP3+CD4+細胞を計測した。

【結果】
LCAP施行直前直後の末梢血における比較では％T_Rの増加を有意に認めた($p<0.05$)。しかし、大腸粘膜面でのFOXP3+CD4+細胞は減少傾向と示した($P=0.068$)。

【考察】
今回の結果はLCAにより生じる直接的なリンパ球の除去だけでなく、末梢の免疫システムを改善することによりUCの緩解をもたらすことを示唆しているかもしれない。他方、標的臓器である大腸粘膜では末梢とは逆の相関を示した。これは末梢と臓器の間でいわゆる免疫の恒常性を示唆しているかもしれないと考える。

O-48-3　潰瘍性大腸炎における IL-22 発現

[1]獨協医科大学病理学（人体分子）
○関川　　昭[1]、福井　広一[1]、苅部　豊彦[1]、山岸　秀嗣[1]、
木村　時子[1]、藤井　茂彦[1]、市川　一仁[1]、冨田　茂樹[1]、
井村　穣二[1]、藤盛　孝博[1]

【背景】従来より炎症に関するヘルパーTリンパ球はTh1型，Th2型に分類されてきたが，近年新しくTh17型が提唱されクローズアップされてきた．特に慢性炎症や自己免疫疾患におけるTh17の関与が報告され，IBDにおいてもTh17の重要性が示唆されている．一方，IL-22は主にTh17より産生され，Th17の主要なエフェクターサイトカインと考えられる．本研究では，潰瘍性大腸炎（UC）におけるIL-22およびその他のサイトカインの発現を調べ，UCにおけるIL-22発現の意義について検討を行った．
【方法】UC60例，正常コントロール10例について大腸内視鏡検査を行い，直腸より生検にて検体を採取した．採取した組織よりRNAを抽出し，RTを行いcDNAを得た．このcDNAを用いてrealtime PCRを行い，IL-22,IL-6,IL-8,IL-11, IFN-γ, LIF, INF-α 遺伝子の発現を調べた．
【結果】UCにいては，正常コントロールに比べて，IL-22, IL-6, IL-8, IFN-γ, LIF遺伝子の発現が増強していた．またIL-22とIL-6, IL-22とIFN-γ 遺伝子発現には各々に正の相関を認めた．
【結論】UC患者の大腸粘膜ではIL-22遺伝子発現が著しく増強しており，IL-22がUCの炎症において重要な役割を果たしている可能性が示唆された．

O-49-1　炎症性腸疾患の腸管粘膜におけるGhrelinおよびGhrelin receptorの発現についての検討

[1]大阪市立大学消化器器官制御内科学
○細見　周平[1]、押谷　伸英[1]、平田　直人[1]、大平　美月[1]、末包　剛久[1]、青松　和輝[1]、鎌田　紀子[1]、十河　光栄[1]、山上　博一[1]、渡辺　憲治[1]、渡辺　俊雄[1]、富永　和作[1]、藤原　靖弘[1]、荒川　哲男[1]

【背景・目的】ghrelinは成長ホルモン分泌促進因子受容体(GHSR)の内因性リガンドとして胃より同定されたペプチドであり、摂食促進作用や消化管機能調節などエネルギー代謝に対して多彩な作用を有するが、近年、免疫系への作用を有することも明らかとなってきた。今回我々は、炎症性腸疾患(IBD)における、ghrelin及びGHSRの発現やその免疫学的役割を検討した。【方法】クローン病(CD) 15例、潰瘍性大腸炎(UC) 15例、健常者9例を対象とし、炎症局所におけるghrelin・GHSRの発現をreal-time RT-PCRにて比較検討した。また、CD患者の末梢血単核球のGHSR発現をflow cytometryにて検討した。さらに健常人・CD患者の末梢血T細胞に対するghrelinの免疫作用を比較検討した。【結果・考察】IBDでは大腸粘膜でのghrelinの発現は上昇しており、主な発現細胞はT細胞･マクロファージであった。炎症を有するCDの大腸粘膜ではではGHSRの発現が上昇しており、主な発現は炎症部に浸潤したT細胞・マクロファージであった。この結果から、CDにおいてghrelinが免疫調節に関与している可能性が示唆された。活動期CDでは末梢血T細胞でもGHSR発現の上昇を認めた。ghrelinは健常人末梢血T cellに対して、Th1 cytokine産生を抑制し、Th2 cytokine産生を誘導したが、CDにおいては、そのTh2誘導への反応性の低下が認められ、CDの免疫異常の一つである可能性が示唆された。

O-49-2　ヒト腸管粘膜内NK細胞の解析

[1]琉球大学光学医療診療部、[2]慶應義塾大学消化器内科、[3]琉球大学感染病態制御学講座分子病態感染症学分野
○知念　寛[1,2,3]、鎌田　伸彦[2]、岸本　一人[1]、金城　渚[1]、金城　福則[1]、日比　紀文[2]、藤田　次郎[3]

【目的】腸管粘膜には、粘膜固有層単核球（LPMC）や上皮間リンパ球（IEL）が存在し、これらの細胞は粘膜局所における免疫機構を構成している。しかし、ヒトにおけるこれらの細胞については未だ不明な点も多く、中でも腸管粘膜内のnatural killer（NK）細胞についてはこれまで殆ど解析されていない。今回、我々は、ヒト腸管粘膜内NK細胞を解析し、更に炎症性腸疾患との関連についての検討を行った。【方法】手術検体（小腸および大腸腸管粘膜）よりLPMC、IELを単離し、その中のNK細胞について、表面抗原、細胞傷害活性、サイトカイン産生能等について検討した。また、炎症性腸疾患における腸管粘膜内NK細胞についても検討を行った。【結果】腸管粘膜内NK細胞のCD56の発現は、末梢血中のCD56dim NK細胞と同程度であった。しかしながらCD56以外のNK細胞関連表面抗原の発現や細胞傷害活性の程度、およびIFN-γやTNF-αの産生能等の検討より、その性格はCD56bright NK細胞に近いと考えられた。CD86やintegrin αEなど一部の表面抗原は、末梢血中のNK細胞には認められず、腸管粘膜内NK細胞に特異的に発現していた。炎症性腸疾患であるクローン病と潰瘍性大腸炎では末梢血中NK細胞の存在比率には差は認められなかった。しかしながら腸管粘膜内NK細胞はクローン病でのみ増加していた。【結語】腸管粘膜内NK細胞は粘膜免疫機構の恒常性維持に働いており、クローン病の病態形成に関与していると考えられた。

O-49-3　炎症性腸疾患病変粘膜におけるAmphiregulin、Epiregulin発現の検討

[1]滋賀医科大学消化器内科、[2]滋賀医科大学栄養治療部、[3]滋賀医科大学光学診療部
○西村　貴士[1]、安藤　朗[1]、西田　淳史[1]、塩谷　淳[1]、橋本　高芳[1]、八木　勇紀[1]、小泉　祐介[1]、稲富　理[1]、辻川　知之[1]、佐々木雅也[2]、斎藤　康晴[3]、藤山　佳秀[1]

【目的】Amphiregulin(AR)、Epiregulin(ER)はともにEGFを含むEGF　familyに属しており、EGF receptorに結合して、上皮細胞、間質細胞の増殖応答を誘導する。その反応は上皮細胞、間質細胞でもautocrine、paracrineとして作用していることが知られている。これまで大腸癌などの腫瘍組織での発現は検討、報告されているが、IBD病変粘膜における発現の検討はなされていない。今回、IBD病変粘膜におけるAR発現を免疫組織学的に検討し、その発現誘導機構について検討した。【方法】(1)正常大腸組織5例、UC活動期病変粘膜5例、CD活動期粘膜5例のホルマリン固定標本と抗ヒトAR抗体、抗ヒトER抗体(ともにR＆D社)を用いて免疫組織化学的にAR、ER発現を評価した。(2)正常細胞としてヒト大腸皮下筋線維芽細胞(colonic myofibroblast;CMF)、大腸癌細胞株を用いてAR、ERのmRNA発現を検討した。【結果】(1)正常ヒト大腸組織では、AR、ER蛋白ともに上皮を中心に間質細胞などユビキタスな発現を示しており、UCおよびCDの活動期粘膜にて増強していた。腺腫、大腸癌組織では腫瘍細胞に高発現していた。(2)CMFを用いた検討ではAR、ERの発現はIL-1β、TNF-αなどの炎症性サイトカイン、EGFにより誘導され、recombinant AR、recombinant ERの添加によりAR、ER自身が誘導された。(3)RT-PCRによる解析では、AR、ERの発現は大腸癌細胞株においては非刺激下でも認められ、IL-1β、TNF-αにより増強された。【結論】IBDの病変粘膜においてはARの発現が誘導され、これらは上皮や間質細胞の増殖を刺激することにより、粘膜修復において重要な役割を果たしていると考えられた。

一般演題　大腸腫瘍

O-50-1　当院の虫垂粘液嚢腫の 6 例

[1]藤枝市立総合病院消化器科、[2]浜松南病院
○三輪　一太[1]、丸山　保彦[1]、景岡　正信[1]、永田　　健[1]、
大畠　昭彦[1]、野田　裕児[1]、池谷賢太郎[1]、松井　智文[1]、
渡辺　文利[2]

＜目的＞虫垂粘液嚢腫は比較的稀な疾患であるが、近年の画像診断の向上によりその報告例は増えており、他疾患の検査中偶然発見されることも多い。当院で手術を施行され、病理的検討が可能であった6例について若干の考察を加え報告する。＜対象と方法＞対象は当院で2007年7月までに経験した虫垂粘液嚢腫6例。（男性4例、女性2例。年齢は28歳から82歳）これらの症例について症状、大きさ、発見の契機、画像所見、腫瘍マーカー、病理組織所見、術式、再発等について検討した。＜成績＞症状については無いものが4例、右下腹部違和感が1例。右下腹部痛が1例であった。大きさは長径最小35mmから最大110ｍｍであった。発見の契機は他疾患の検査中、腹部エコーで偶然発見されたものが4例と多く、便潜血陽性で注腸を契機に発見されたものが1例、右下腹部痛に対し腹部エコーを契機に発見されたものが1例であった。画像所見は注腸、CFで所見を認めたものが2例、認めないものが4例だった。そのうち1例は注腸で比較的末梢まで虫垂が描出された。腫瘍マーカーは（CEA、CA19-9）全て正常範囲内であった。病理組織学的所見は全てmucinous cystadenomaだった。1例は破裂していた。手術法については虫垂切除が4例、回盲部切除が2例で、再発を認めていない。＜結語＞虫垂粘液嚢腫の6例を経験した。他疾患の検査中腹部エコーで発見されるものが多く、本疾患を念頭に置いた注意深いスクリーニングが必要と考える。また注腸やCFで所見の無いものが多く注意が必要である。破裂症例もあり、手術を第1選択と考える。

O-50-2　急速な転帰を辿った大腸未分化悪性腫瘍（malignant rhabdoid tumor）の1剖検例

[1]県西部浜松医療センター消化器科、
[2]県西部浜松医療センター臨床病理科
○岩岡　泰志[1]、山田　正美[1]、鏡　　卓馬[1]、千田　剛士[1]、
渡邉　晋也[1]、寺井　智宏[1]、魚谷　貴洋[1]、高井　哲成[1]、
本城裕美子[1]、吉井　重人[1]、影山富士人[1]、竹平　安則[1]、
小澤　享史[2]

【はじめに】malignant rhabdoid tumor(MRT)は、最初に小児の腎臓に発生する悪性度の高い腫瘍と報告され、その後現在まで種々の臓器でも報告がなされているが、消化管原発の報告は極めて稀である。今回我々は急速に死の転機を辿ったS状結腸原発のMRTの１剖検例を経験したので報告する。【症例】38歳女性。平成18年2月頃より左下腹部の腫瘤を自覚していた。平成18年3月下腹部痛および炎症反応高値を指摘され、精査目的にて当科入院。大腸内視鏡および注腸検査にてS状結腸に１型腫瘍を認め内視鏡は通過不能、腹部エコーおよびCTにて多発性の肝転移・肺転移を認めた。腸閉塞を回避する目的でS状結腸切除術を施行。切除標本は8.0×6.5cm大の壁内外に発育する腫瘍であり、組織学的には核小体の明瞭な大型核を有する多形性細胞の充実性増殖と、核の偏在した豊富な細胞質を有する円形の大型細胞（rhabdoid cell）を認めた。腫瘍細胞は免疫組織学的にvimentin, CAM5.2に陽性であった。以上よりS状結腸原発の未分化悪性腫瘍、MRTと診断した。病状の進行は極めて速く術後より肝転移が急速に増大、その後肝不全・DICも併発し、術後１か月後に死亡された。剖検所見では肝および両肺・腹部大動脈周囲リンパ節の転移巣からも原発巣と同様の腫瘍細胞を認めた。【まとめ】消化管原発のMRTは非常に稀であり、転移を認めた症例は極めて予後不良といわれている。今回若干の文献的考察を含め報告する。

一般演題　大腸腫瘍

O-50-3　癌性髄膜炎を発症したびまん浸潤型大腸低分化型腺癌の1例

[1]大阪府済生会中津病院消化器内科、
[2]大阪府済生会中津病院神経内科、
[3]大阪府済生会中津病院病理検査部
○大塚　真美[1]、福知　　工[1]、山下　博司[1]、江口　考明[1]、川村梨那子[1]、大橋　理奈[1]、可児　弘行[1]、高橋　　元[1]、伊藤　　大[1]、永松　良介[1]、蘆田　　潔[1]、辰巳　新水[2]、仙崎　英人[3]

症例:55歳、男性。現病歴:平成18年2月に左頸部リンパ節の腫大を自覚し、12月に当院耳鼻科を受診した。頸部～骨盤CTで頸部・鎖骨上窩・縦隔・腹腔内のリンパ節腫大が多数みられ、頸部リンパ節生検で腺癌を認めたため当科へ紹介された。大腸内視鏡で、横行結腸の腸間膜付着対側に縦走する潰瘍性病変がみられ、低分化型腺癌であった。多臓器を精査するも器質的疾患は認めず、PETでの集積はリンパ節と横行結腸のみで大腸原発と考え、手術不能進行大腸癌として平成19年2月よりFOLFOX 6 (オキサリプラチン140mg、 5 -FU3750mg、レボホリナートカルシウム340mg)を行った。FOLFOX6を6コース行い、原発もリンパ節腫大も縮小しており、PRと考えていたが、5月19日、嘔気・頭痛・痙攣のため救急搬送され、入院となった。頭部CT・MRIで明らかな転移巣はみられず、経過観察していたが、5月28日痙攣と意識障害が出現した。項部硬直とKernig徴候がみられ、腰椎穿刺を行った。髄液初圧30cmH2O以上、無色透明であったが細胞数40/μL、タンパク143、糖131mg/dlで、細胞診で腺癌を認め癌性髄膜炎と診断した。フェニトインによる痙攣のコントロールを中心とした対症療法とし6月8日に永眠された。形態学的にびまん浸潤型で、組織学的に低分化型で、リンパ節転移が多発しており、頸部リンパ節腫大を契機に発見された稀な大腸癌と考えられ、癌性髄膜炎を発症し、急激な経過をとって死亡した貴重な症例と考え報告する。

O-50-4　多発性肝転移で発見された直腸原発神経内分泌細胞癌に対しCPT-11/CDDP療法が有効であった一例

[1]大阪市立十三市民病院
○佐々木英二[1]、中原　憲一[1]、元山　宏行[1]、山崎　智朗[1]、倉井　　修[1]、根引　浩子[1]

症例は55歳男性。平成19年3月中旬から腹部膨満を自覚したため，４月に当院受診した．触診にて臍部までおよぶ著明な肝腫大を認めた．血液検査ではAST 95 IU/l, ALT 63 IU/l, ALP 3315 IU/l, LAP 222 IU/l, γ－GPT 2783 IU/lと肝胆道系酵素の上昇を認め、AFP, PIVKA-II, CEA, CA19-9はほぼ正常値であった。腹部単純CT検査を施行したところ、肝臓のほぼ全域に多発性腫瘍を認め，エコー・MRI・ダイナミックCTで転移性肝癌が疑われた．下部消化管内視鏡検査では直腸に隆起性病変を認め、生検の結果、中分化型管状腺癌と診断された．肝腫瘍が直腸癌の転移であるかどうかを調べるため，エコー下肝腫瘍生検を施行した．腫大した核を有する腫瘍細胞が小胞巣形成・索状配列を示し，一部に管腔様構造を呈し，免疫染色でsynaptophysinおよびCD56陽性であり、内分泌細胞癌と診断された．追加で行った血液検査では、ProGRP 15.7 pg/ml　と正常であったが、NSE 59.1 ng/ml と高値であった。PETでは肝腫瘍と直腸に集積を認めたが，他には異常集積を認めなかった．そこで直腸腫瘍生検標本を免疫染色したところ，CAM5.2, synaptophysinおよびCD56陽性であった．以上より，直腸原発の内分泌細胞癌および肝転移と診断した．小細胞肺癌に準じてCPT-11/CDDP併用療法を開始、3クール終了時点で重篤な有害事象は見られず、画像診断で肝転移巣はPRとなった。直腸原発の神経内分泌細胞癌は稀で、早期より肝転移やリンパ節転移を来しやすく、予後は極めて不良である。今回、肝臓のほぼ全てを占拠する多発性肝転移により発見され、CPT-11/CDDPによる化学療法が有効であった一例を経験したので報告する。

O-51-1　5ｍｍ以下の大腸ポリープの臨床病理学的検討からみた、小さな大腸ポリープ放置する危険性

[1]中目黒消化器クリニック、[2]東京大学腫瘍外科、
[3]癌研病理部、[4]獨協医科大学日光医療センター病理部
○田淵　正文[1,2]、加藤　洋[3,4]

【目的】現在、効率性を求める医療サイドと医療費を抑制したい保険者の事情から、拡大観察や生検病理組織検査すらせずに、５ｍｍ以下のポリープを放置している医療機関が少なくない。今回は、５ｍｍ以下のポリープを放置するリスクについて検討する。【方法】色素法を併用した拡大内視鏡観察を二十分以上の時間をかけて行い、腫瘍と疑われる5mm以下のポリープをすべて切除して、病理組織学的に検討した。対象は、このような全大腸内視鏡検査を行った､男性6203名（検査時の平均年齢５７．９才）女性3265名（検査時の平均年齢56.5才)。試行回数は男24789回、女10591回、合計35852回である。【成績】発見切除された5ｍｍ以下の悪性腫瘍は、合計108病変。腺癌60病変（sm2：1病変、ｓｍ１：１病変、ｍｍ：２病変、ｍ：５６病変）カルチノイド48病変。また、腺腫は高度異型194病変、中等度異型14803病変、軽度異型17436病変であった。5mm以下の腫瘍の99%は、異型度が中等度以下の病変であったが、1%は異型度が高度以上の絶対切除適応病変であった。また、５ｍｍ以下の悪性病変の出現頻度は119回の内視鏡検査で1病変であった。【考察】今回の対象の受診動機は、有症状、大腸癌の2次検診、大腸癌スクリーニングと大腸腫瘍切除後のサーベイランスなどであり、現在の医療施設の平均的なものである。年間2400回の大腸内視鏡を行っている施設で、５ｍｍ以下のポリープを無視・放置すれば、年間約20個の悪性腫瘍を見逃していると予想された。

O-51-2　大腸serrated polypにおける形質発現と臨床病理学的検討

[1]東京医科歯科大学腫瘍外科
○樋口　哲郎[1]、杉原　健一[1]

[背景]　散発性大腸癌の一部は，DNA mismatch repairの欠損から起因するmicrosatellite instabilityを認め，臨床的に右側結腸優位で，高齢者女性に好発する特徴がある．発癌機序では，hMLH1のpromotor領域のmethylationやBRAF遺伝子変異との関連がある．前駆病変として，hyperplastic polyp (HP)，mixed polyp (MP) ，serrated adenoma (SA)と，特殊なHP群としてsessile serrated adenoma (SSA)がある．[方法] 各大腸polypの頻度と，SSA，MP，SAをadvanced serrated polyp(ASP) と定義し，このASPとHP，一般的な腺腫 (AD)の形質発現を病理学的・免疫組織学的に比較検討した．材料は，大腸内視鏡検査で採取した1378 polypsで，年齢・性・polyp数・場所・大きさを記録した．[結果] AD 891例，HP 298例，SSA 27例，MP 10例, SA 24例でさらに, ASPとHP 61例, AD 93例をMUC2, MUC5AC，hMLH1，MGMTを免疫組織学的に検討した．SSAは, 右側大腸に多く, 胃型形質MUC5AC発現がHP, SAよりも多くみられた．hMLH1発現欠損は，AD1例に認めた．MGMT発現欠損は，AD 13%，ASP 24%に認め，ASPでは右側，大きいものに有意に多く認めた．[結論] SSAは，HPとは異なる特徴を有し，serrated neoplasia pathwayと関連の強いポリープであると考えられた．[謝辞] この研究はDepartment of Pathology，McGill University，Montreal，CanadaのJeremy R Jassの研究室で行ったものであり，感謝の意を示す．

O-51-3　大腸LSTに対する内視鏡的分割切除術後の遺残・再発例の検討

[1]国立がんセンター中央病院内視鏡部、
[2]国立がんセンター中央病院臨床検査部病理
○福永　周生[1]、斎藤　豊[1]、松田　尚久[1]、中島　健[1]、菊地　剛[1]、谷口　洋和[2]

【背景】大腸側方発育型腫瘍(LST)の中でも，顆粒型LST(LST-G)の多くは，計画的分割切除(EPMR)が容認されている．遺残再発が問題となるが，大部分は内視鏡的追加治療で根治が可能とされる．【対象・方法】当院にて2003年1月から2006年12月に内視鏡治療を施行した20mm以上のLSTで，EPMRを施行した131例の遺残再発率を遡及的に検討した．病理結果から追加外科手術が必要であった症例，経過観察されていない症例は本検討から除外した．【結果】131例の内訳は，平均腫瘍径；30（20-100）mm，肉眼型；LST-G 104例，LST-NG 27例，部位；盲腸～横行結腸72例，下行結腸～S状結腸26例，直腸33例であった．遺残再発を29例（22%）に認め，平均再発期間は6.3ヶ月であった．28例(97%)は，平均1.3回の内視鏡的再治療が可能であ ったが,1例は浸潤癌として再発した。【症例】56歳，女性．2004年10月，Rbに100mm大のIs+IIa (LST-G)を認めた．明らかな浸潤所見を認めず，EPMR(多分割)を施行した．高分化腺癌，深達度Mで脈管侵襲を認めなかった．半年後，1年後に小遺残再発を認め，内視鏡的追加治療を施行した．1年半後には遺残再発を認めず，その1年後，瘢痕の口側にSMT様再発を認め，低位前方切除術を施行した．病理学的には，高～中分化腺癌が固有筋層と漿膜下層を中心に増殖していた．【考察】EPMR後の遺残再発に対する局所コントロールは良好であったが，頻度は低いものの浸潤癌としての再発例を認めた．多分割切除で病理学的評価が困難となり，追加切除の判断ができなかった可能性が考えられた．【結論】LST-Gにおいても多分割切除に対しては慎重な対応が必要である．

O-52-1　大腸早期癌の内視鏡的切除後の追加腸切除の検討

[1]藤田保健衛生大学消化管内科
○丸山　尚子[1]、渡邊　　真[1]、平田　一郎[1]

【目的】大腸癌治療ガイドラインでｐＳＭ癌の治療基準が示され、浸潤距離1000μｍ未満のものであれば経過観察可能となった。また、1000μｍ以上、脈管侵襲陽性や先進部低分化等の所見があった場合は、追加腸切除の適応となるとされた。そこで、当院で内視鏡的切除あるいは経肛門的切除を施行された大腸ｐＳＭ癌について、術前診断・追加腸切除につき検討した。【対象】2000～2007年までに当院で経験した、大腸ｐＳＭ癌のうち、pit pattern診断が可能で、内視鏡的切除あるいは経肛門的切除を施行した２０例。内訳は隆起型７例、表面隆起型３例、陥凹型１０例。pit pattern別では、ＶＩ型軽度不整が７例、ＶＩ型高度不整が８例、ＶＮ型が５例であった。浸潤距離1000μｍ未満が１１例、1000μｍ以上が９例、最高は約4600μｍ、最小で約400μｍであった。追加腸切除を施行せず、経過観察となった症例が６例、追加腸切除をした結果、遺残・リンパ節転移を認めなかった症例が８例、遺残再発をきたした症例が１症例であった。【結果】遺残再発をきたした症例は１症例のみであり、追加腸切除を施行してもほとんどが遺残・リンパ節転移を認めなかった。内視鏡的切除をする症例は隆起型に多く、経肛門的切除は陥凹型であっても施行されている場合があった。脈管侵襲は陽性が１３例、陰性が７例で、追加腸切除後のリンパ節転移との関係は認めなかった。術前にＶＩ型軽度不整と診断され、実際に1000μｍ未満であった症例は７例中６例（86%）、ＶＩ型高度不整・ＶＮ型と診断され、実際に1000μｍ以上であった症例は１１例中６例（45%）であった。【結語】1000μｍ未満のｐＳＭ癌では追加腸切除でのリンパ節転移は１例も認めなかった。Ｖ型pit patternの細分類を用いることで、浸潤距離1000μｍ未満の症例の診断はより正確になったと思われる。

O-52-2　内視鏡治療適応の拡大の可能性について

[1]帝京大学外科
○松田　圭二[1]、渋谷　　肇[1]、中村　圭介[1]、青柳　賀子[1]、端山　　軍[1]、山田　英樹[1]、大見　琢磨[1]、白　　京訓[1]、野澤慶次郎[1]、味村　俊樹[1]、渡邉　聡明[1]

【目的】内視鏡治療のみで経過観察とする適応範囲の拡大の可能性について検討した．【方法】当科でリンパ節郭清が行われたpSM癌101病変を対象とした．脈管侵襲、垂直浸潤長、簇出と転移の関係を検討した．【結果】ly(-)群は73例で，そのうちリンパ節転移陽性：n(+)が5例で，逆にリンパ節転移陰性n(-)は68例,93%であった．v(-)群81例のうち，n(-)は91%であった．sm垂直浸潤長1000μｍ未満の症例は10例で，n(-)は100%であった．簇出(-)群61例のうち，n(-)97%であった．｛ly(-)かつv(-)｝でn(-)は97%であった．｛ly(-)かつ簇出(-)｝でn(-)は96%であり，｛v(-)かつ簇出(-)｝でn(-)は96%であった．次に，sm垂直浸潤長2000μｍ未満の症例は29例で，n(-)は97%であった．｛2000μｍ未満かつly(-)｝でn(-)は100%(0/22)，｛2000μｍ未満かつv(-)｝でn(-)は96%(1/25)，｛2000μｍ未満かつ簇出(-)｝でn(-)は100%(0/22)であった．sm垂直浸潤長3000μｍ未満の症例は49例で，n(-)は47例,96%であった．｛3000μｍ未満かつly(-)｝でn(-)は97%，｛3000μｍ未満かつv(-)｝でn(-)は95%，｛3000μｍ未満かつ簇出(-)｝でn(-)は97%であった．【考察】浸潤長2000μｍ未満かつly(-)であれば全例n(-)で，2000μｍ未満かつ簇出(-)でも全例n(-)であった．手術適応とする条件を，脈管侵襲，簇出所見を組み合わせることで，垂直浸潤長を1000μｍより長く設定できる可能性が示唆された．

O-52-3　当センターにおける大腸SM癌の治療適応

[1]昭和大学横浜市北部病院消化器センター、
[2]昭和大学横浜市北部病院病理部
○小林　泰俊[1]、工藤　進英[1]、池原　伸直[1]、浜谷　茂治[2]

【目的】大腸SM癌における内視鏡治療の適応を明らかにする。【対象と方法】1985年から2007年3月まで、当センターおよび秋田赤十字病院で、内視鏡的ないし外科的切除された大腸sm癌628病変を対象とした。外科的切除がなされたsm癌341病変においては、sm浸潤度分類に従い、リンパ節転移を検討した。また2001年4月以降の271病変（内視鏡的切除：76病変、外科的切除：195病変）は、sm浸潤度分類とsm浸潤実測値をともに評価し、臨床病理学的因子として、リンパ節転移、脈管侵襲、簇出などの関連を検討した。【結果】外科的切除がなされた病変の内訳は、sm1a: 31病変、sm1b: 14病変、sm1c: 54病変、sm2: 142病変、sm3: 100病変であり、リンパ節転移陽性は40病変(11.7%)であった。sm浸潤度別の内訳は、sm1a,b: 1病変、sm1c: 4病変、sm2: 19病変、sm3: 17病変であった。さらに2001年以降の外科的切除症例では22病変（11.3%）にリンパ節転移を認めた。sm浸潤度分類では、sm1a－bで26病変のうち1病変でリンパ節転移陽性で、sm1c－sm3では166病変のうち21病変であった。またsm実測浸潤距離では、1000μ未満の35病変のうち3病変でリンパ節転移陽性で、1000μ以上の159病変のうち19病変でリンパ節転移陽性であった。なお深達度sm1aでリンパ節転移を認めた症例は、腫瘍径50mm大のLST-G, nodular mixed typeでsm実測浸潤距離は750μmであった。リンパ節転移陽性病変は有意に簇出を認め(p=0.0051)、脈管侵襲陽性の傾向があった(p=0.055)。再発病変は、内視鏡的切除例76病変のうち1病変（Rb-P, 0-Isp, sm2, 4750μm, wel, ly2, v2 ）で大動脈周囲のリンパ節再発を認めた。また外科的手術例の再発は、195病変のうち1病変（Ra, 0-IIa+IIc, sm3, 6400 μm, mod, ly1, v2, n0 ）で、異時性肺転移を認めた。【考察】sm浸潤度分類によるsm1a,bは一般的には追加腸切除不要とされるが、簇出・脈管侵襲などの因子はリンパ節転移の危険因子と考えられるため慎重に扱う必要がある。

O-53-1　大腸癌セルラインにおけるEXTL3遺伝子のメチル化について

[1]獨協医科大学病理学人体分子、
[2]東京女子医科大学消化器内科
○苅部　豊彦[1,2]、福井　広一[1]、関川　　昭[1]、藤井　茂彦[1]、市川　一仁[1]、冨田　茂樹[1]、井村　穣二[1]、白鳥　敬子[2]、藤盛　孝博[1]

【目　的】EXTL3遺伝子はEXT遺伝子 (遺伝性多発性外骨腫の原因遺伝子) ファミリーの1つで，癌抑制遺伝子の候補と考えられている．今回，大腸癌セルラインにおけるEXTL3遺伝子プロモーター領域のメチル化について検討した．【対象および方法】大腸癌セルラインはLoVo, SW403, HT29, Colo201, Colo205, Caco2, Colo320DM, WiDr, DLD-1, SW48の10種類を用いた．培養細胞より抽出したRNAを用いRT-PCR法でEXTL3遺伝子発現を検討した．培養細胞より抽出したDNAをBisulfite処理し，Methylation-specific PCR法でEXTL3遺伝子プロモーター領域におけるメチル化の有無を検討した．メチル化を認めたセルラインにおいてBisulfite sequence法でCpG siteのメチル化の状態を検討した．さらにメチル化を認めた培養細胞を脱メチル化処理し,RT-PCR　法でEXTL3遺伝子発現の変化を検討した．【結　果】LoVo,SW403,HT29,Caco2,Colo320DM,WiDr,DLD-1, SW48ではEXTL3遺伝子発現を認めEXTL3遺伝子プロモーター領域にメチル化を認めなかった．Colo201, Colo205ではEXTL3遺伝子発現を認めず，プロモーター領域にメチル化を認めた．Colo 201ではプロモーター領域CpG siteの62.5%，Colo 205では60%にメチル化を認めた．脱メチル化処理後Colo 201，Colo205では，EXTL3遺伝子の再発現を認めた．【結　語】EXTL3遺伝子プロモーター領域にメチル化を認めた大腸癌セルラインにおいてEXTL3遺伝子の発現を認めず，脱メチル化処理によって遺伝子の再発現を認めたことより，メチル化がEXTL3遺伝子発現減弱に関与していることが示唆された．

O-53-2　大腸炎症発癌モデルにおけるNecl-5の役割

[1]獨協医科大学第二外科、[2]獨協医科大学病理学（人体分子）
○阿部　暁人[1]、福井　広一[2]、藤井　茂彦[2]、河野　徳之[2]、市川　一仁[2]、冨田　茂樹[2]、井村　穣二[2]、窪田　敬一[1]、藤盛　孝博[2]

（背景・目的）近年Cadhelin-catenin経路に関連するネクチン様分子として，Nectin-like molecule (Necl)-5 が同定された。Necl-5は大腸癌で過剰発現しており、Necl-5過剰発現細胞を用いたin vitro実験においてNecl-5が細胞運動能や増殖能に関与することが報告され、Necl-5が癌の浸潤・転移に重要な役割を果たす可能性が示唆された。そこで本研究ではNecl-5ノックアウトマウスを用いて大腸発癌モデルを構築し、大腸腫瘍の発生・進展におけるNecl-5の役割を明らかにすることを目的とした。
（方法）Necl-5 wildマウス、heter KOマウス、homo KOマウス各群に、@生理食塩水のみ投与、A発癌剤であるDimethylhydralazine (DMH)投与、B炎症誘発剤であるDextran sodium sulfate (DSS) + DMH投与を行い、大腸腫瘍の発生とその形態、浸潤の関係を検討した。
（結果）DSS + DMH投与群でwildマウスでは高異型度大腸腫瘍が3個、低異型度大腸腫瘍が4個発生したのに対し、hetero KOマウス、homo KOマウスでは低異型度大腸腫瘍が 1 個のみであった。DMH投与群では、wildマウス、hetero KOマウスで低異型度大腸腫瘍が1個のみで、生理食塩水のみの投与群では腫瘍発生はみられなかった。さらに背景大腸粘膜の細胞増殖能をKi-67 labeling indexで評価した結果、wildマウスではhetero KOマウス、homo KOマウスに比べてKi-67 labeling indexが有意に高値を示した。
（結論）Necl-5は炎症時に上皮細胞の細胞増殖を亢進させ、大腸腫瘍発生を促進する可能性が示唆された。

O-53-3　大腸癌における癌関連遺伝子のDNAプロモーター領域異常メチル化―人種間の比較―

[1]岐阜大学腫瘍外科、
[2]University of Texas Southwestern Medical Center
○高橋　孝夫[1]、多和田昌宏[1]、田中　善宏[1]、田中　秀典[1]、細野　芳樹[1]、徳山　泰治[1]、坂下　文夫[1]、山口　和也[1]、長田　真二[1]、川口　順敬[1]、吉田　和弘[1]、Gazdar Adi[2]

【目的】我々はテキサス大学との共同研究にてアメリカ人サンプルにおける大腸癌・大腸正常粘膜においてDNA異常メチル化を調べてきた。日本人サンプルにおいてもDNA異常メチル化を解析し、人種間の相違の有無を検討した。【方法】アメリカ人における大腸癌（n=92）、大腸正常粘膜サンプル(n=57)を用い、MSP法で19遺伝子における異常メチル化プロファイルを作成した。その中で3遺伝子（3-OST2, CHFR, RUNX3）遺伝子を選択し、岐阜大学腫瘍外科の51例の大腸癌、正常大腸粘膜サンプルを用いてMSP法でDNA異常メチル化の有無を解析した。【結果】1) 3-OST-2遺伝子についてアメリカ人、日本人の大腸癌サンプルはそれぞれ68%、65%に、アメリカ人、日本人の大腸正常粘膜サンプルではそれぞれ12%, 27%に異常メチル化を認めた。CHFR遺伝子に関してはアメリカ人、日本人の大腸癌はそれぞれ33%、25%に、アメリカ人、日本人の正常粘膜では4%、0%に異常メチル化陽性であった。RUNX3遺伝子の異常メチル化を示す頻度はアメリカ人、日本人の大腸癌ではそれぞれ23%、12%に、アメリカ人、日本人の正常粘膜では0%、4%であった。2) 3-OST-2遺伝子はアメリカ人、日本人においても大腸癌では高頻度に異常メチル化を認めた。正常大腸粘膜では日本人に異常メチル化を多く認めた。3) CHFR遺伝子やRUNX3遺伝子に関しては大腸癌で日本人よりアメリカ人で異常メチル化を示す頻度は高い傾向を示した。【結語】我々が調べた3種類の癌関連遺伝子においては人種間の相違は存在するが大差なく、日本人においても欧米と同様にいろいろな癌関連遺伝子においてDNAプロモーター領域異常メチル化が存在する可能性が示唆された。

O-53-4　大腸癌におけるSDF-1α及びCXCR4発現に関する免疫組織化学的検討

[1]獨協医科大学病理学（人体分子）、
[2]獨協医科大学内科学（消化器）
○吉竹　直人[1,2]、福井　広一[1]、藤井　茂彦[1]、山岸　秀嗣[1,2]、関川　　昭[1]、市川　一仁[1]、冨田　茂樹[1]、井村　穣二[1]、平石　秀幸[2]、藤盛　孝博[1]

【目的】Stromal cell-derived factor (SDF)-1α及びその受容体であるCXCR4はリンパ系を中心に様々な免疫反応に重要である．近年，癌細胞にもCXCR4の発現が認められ，癌の浸潤や転移に関与することが注目されている．そこで本研究では，大腸癌及びリンパ節転移部におけるCXCR4及びSDF-1αの発現を検討し，臨床病理学的特徴との関連を明らかにすることを目的とした．【対象と方法】大腸癌60例及びリンパ節転移部27例を対象に，CXCR4及びSDF-1αの発現を免疫染色法で評価し，臨床病理学的因子との関連を解析した．【成績】大腸癌先進部におけるSDF-1α及びCXCR4発現はリンパ管侵襲，リンパ節転移，5年生存率と有意に相関を認めた．また，CXCR4発現パターンはnuclear typeとcytomembrane typeに分けることができ，nuclear typeはcytomembrane typeと比べ，高頻度にリンパ節転移を認めた．一方，原発巣においてnuclear typeを示す症例ではその大部分がリンパ節転移部でcytomembrane typeを示した．【結語】大腸癌においてSDF-1α及びCXCR4発現はリンパ節転移や予後不良と深く相関し，さらに，nuclear typeCXCR4発現はリンパ節転移を予期する上で重要と考えられた．

O-53-5　当科におけるmFOLFOX6投与症例とERCC1の発現の検討

[1]大阪市立大学腫瘍外科
○福永　真也[1]、前田　　清[1]、埜村　真也[1]、野田　英児[1]、井上　　透[1]、澤田　鉄二[1]、西口　幸雄[1]、大平　雅一[1]、平川　弘聖[1]

【目的】近年、切除不能な進行・再発大腸癌に対して欧米のみならず、本邦でもオキサリプラチンを用いたFOLFOX療法が標準治療とされている。FOLFOX療法はその投与量や投与法で様々な方法が行われているが、当科では外来化学療法として投与法が簡便なmodified FOLFOX6 (mFOLFOX6)療法を行っている。また、FOLFOX療法は奏功率が約50%と高いものの、当科での投与症例でもやはり非奏効例も認めている。われわれは、非奏効例についてはオキサリプラチンに対する耐性因子の存在を考えた。以前よりプラチナ製剤の耐性因子としてDNA修復酵素ERCC1の関与が報告されている。ERCC1(excision repair cross-complementing 1)はプラチナ製剤が結合したヌクレオチドあるいは塩基部を排除、修復することで耐性を得ようとする働きを有する。今回我々はERCC1の発現を免疫染色法を用いて検索し、ERCC1とオキサリプラチンの感受性について検討した。【方法】当科で切除し病理標本を有する手術不能進行再発の大腸癌で、first lineでmFOLFOX6を施行した16例を対象とした。16例中男性9例、女性７れいであり、平均年齢は65.1歳であった。進行症例は11例で再発症例は5例であった。主な転移臓器として肝臓が8例、肺が、３例腹膜転移を含むその他の臓器が５例であった。また16例中効果判定でCRとPRを得られた症例はそれぞれ1例と7例であった（奏功率50%)。16例の4μmのパラフィン包埋切片を用いて、抗ERCC1抗体にて免疫組織化学染色を行った。免疫組織化学染色はABC法で行い、30%以上の癌細胞に強発現をしたものを陽性と判定した。【結果】ERCC1 は細胞核に強い発現を認めた。16例中ERCC1高発現例は、5例であった。ERCC1発現例ではmFOLFOX6が奏効した症例はなかった(0/5;0%)。ERCC1陰性例11例中8例にCRまたはPRが得られた (72.7%)。【結論】1)ERCC1発現例ではmFOLFOX6が奏効した症例はなかった(0/5;0%)。ERCC1陰性例11例中8例にCRまたはPRが得られた (8/11;72.7%)。2)ERCC1の発現からmFOLFOX6療法抵抗例が予測される可能性が示唆された。

一般演題　大腸癌疫学・予後

O-54-1　Glasgow Prognostic Score (GPS)を用いた大腸癌肝転移症例の術前評価の検討

[1]獨協医科大学第二外科
○石塚　満[1]、永田　仁[1]、高木　和俊[1]、窪田　敬一[1]

【背景】Glasgow Prognostic Score (GPS)は、血清CRP, albumin値の組み合わせから、癌腫の進行状況を評価し予後予測に用いようとする試みである。簡便で汎用性が高いため、これまでに種々の癌腫においてGPSによる評価が行われ、その有用性が示されてきた。【目的】我々は大腸癌患者におけるGPSを用いた術前評価の有用性を示し前総回のシンポジウムにて報告を行ったが、大腸癌肝転移症例に対する報告は未だなされていない。今回大腸癌肝転移症例について、GPSを用いた術前評価の有用性について同様に検討した。【対象、方法】2000年8月から2006年6月までの間に、大腸癌肝転移の診断にて、肝切除術を施行した症例のうち術前化学療法ないしは術前放射線療法施行例、そして明らかな炎症所見を認める症例を除く93例を対象とした。これらの症例に対しGPSの定義に従い、入院時データから高CRP血症(CRP＞10mg/dl)と低アルブミン血症(Alb＜35g/l)を共に認めるものを2点(group C)、どちらかのみ認めるものを1点(group B)どちらも認めないものを0点(group A)とし、グループ分けを行い。予後との関連について単、多変量解析を行い。Kaplan-Meierによる生存曲線を描き、log rank testによる生存分析を行った。【結果】GPSに基づく三群間の解析では、Group Aに異時性の肝転移が多い傾向を認めたが、その他の背景因子には有意差を認めなかった。年齢、性別、肝切除術式、肝切除回数、転移腫瘍病巣数、腫瘍最大径、原発部位、同時性肺転移の有無、術後補助化学療法の有無、術前CEA,CA19-9, CRP, albumin,GPSを用いて単変量解析を行ったところ、性別(P=0.0334 odds ratio0.382 95%C.I. 0.158 - 0.927)、肝切除回数(＜2／≧2) (P=0.0273 odds ratio2.117 95%C.I. 1.088 - 4.122)、CRP (P=0.0477 odds ratio1.535 95%C.I. 1.004 - 2.345)が予後に関連した因子として抽出され、これら3因子を用いて多変量解析を行ったところ、肝切除回数(＜2／≧2) (P=0.0341 odds ratio2.181 95%C.I. 1.060 - 4.490)、CRP(P=0.0208 odds ratio1.701 95%C.I. 1.084 - 2.669)との結果が得られ、CRPが肝切除回数とならび、予後に最も関与する因子として同定された。三群の平均生存期間（日）では、Group A(861±74), Group B(476±78), Group C(256±70) (mean±S.D.) (P＜0.01) (Kruskal-Wallis test)とGPSが高値である程、予後不良の傾向を認め、それぞれが独立した集団を形成していた(P＜0.01) (log rank test) 。【結語】GPSが高値群程予後不良傾向を認め、GPSを構成するCRP値は予後に最も関与する因子であった。このことからGPSは大腸癌肝転移症例においても入院時での個別化と予後予測に大変有用であると考えられた。

O-54-2　大腸癌患者におけるImmunosupressive Acidic Protein（IAP）の意義

[1]三重大学消化管小児外科学講座
○問山　裕二[1]、三木　誓雄[1]、井上　靖浩[1]、奥川　喜永[1]、小池　勇樹[1]、渡部　秀樹[1]、横江　毅[1]、廣　純一郎[1]、尾嶋　英[1]、小林美奈子[1]、楠　正人[1]

IAPは担癌患者の免疫機能の評価に有用なマーカーとして知られている.今回われわれは大腸癌患者においてのIAPの意義について検討した. 1996年から1998年に当科で手術を施行した大腸癌患者103例を対象とした.術前血漿中のIAPをELISA法にて測定し,cut-off値は健常者IAPのmean+2SDから算出し409ng/mlとした.平均年齢:66歳,男性:64例,女性:39例,Dukes分類ではA:27例,B:27例,C:28例,D:19例で平均観察期間は66ヶ月であった.血漿IAP値は腫瘍径と有意に正に相関したが,そのほかの臨床病理学的因子(性差,年齢,T分類,リンパ節転移,リンパ管脈管浸潤,遠隔転移,Dukes分類)と有意な相関は認めなかった。しかしながらIAPは術前の栄養状態の指標であるBMI,Ch-E,Albと有意に相関し,さらに免疫能の指標であるリンパ球比とも有意に相関していた.また腫瘍中の炎症性サイトカインIL-6とも優位に相関した。累積5年生存率はIAP値がcut-off値以上の群で56.757％であるのに対して,それ以下の群では73.438％であり,統計学的に有意であった.単変量解析では他に予後に影響を及ぼす因子は漿膜浸潤,リンパ節転移,遠隔転移,Dukes分類,CEA＞6であった.多変量解析にて独立予後規定因子は遠隔転移,リンパ節転移CEA＞6,IAP＞409であった。考察：術前IAPは大腸癌患者の腫瘍径以外他の因子と相関はなく,CEA等の大腸癌の進展に伴う予後規定因子とは異なり,術前の栄養状態,免疫機能に起因する大腸癌患者の独立予後規定因子であった.

O-54-3　便潜血検査陽性者と大腸がんになりうるリスクについて　—10年間の精密検査成績の分析—

[1]川崎医科大学附属川崎病院健康管理センター、
[2]川崎医科大学附属川崎病院肝臓消化器病センター内科
○佐藤　友美[1]、藤村　宜憲[2]、山田剛太郎[2]

【目的】現在、便潜血検査(FOBT)による大腸がん検診は、その有用性すなわち死亡率減少効果が確認されている。そこで我々はFOBT 1日陽性者と2日とも陽性者について大腸がんとの関連性を検討した。【方法】大腸がん検診の便潜血検査陽性のため、1977年1月から2007年1月までに当センターで全大腸内視鏡検査を受けた864名(男性305人，女性559人)を対象とした。客観的評価のために性別，年齢，FOBTを説明変数、発見大腸癌を目的変数として多変量解析のロジスティック回帰分析によりFOBT(1日のみ陽性，2日とも陽性)別の癌発見率比をオッズ比(OR)として算出した。【成績】大腸癌全体の発見率は3.36%(早期癌1.39%，進行癌1.97%)。年齢性別発見率は男性(平均年齢68.3歳)3.61%、女性(62.0歳)3.22%となり、男性(OR＝1)と比較して女性の癌発見率は0.51倍(p＝0.125)と減少傾向にあるも有意差は認めなかった。FOBT別にみると男性の癌発見率は1日のみ陽性者223例中、早期癌0.9%、進行癌0.4%で、2日とも陽性者82例中では、早期癌4.9%、進行癌4.9%であった。女性の癌発見率は1日陽性者408例中、早期癌0.7%、進行癌0.2%、2日陽性者151例中では、早期癌2.0%、進行癌7.3%と男女共に2日とも陽性者の発見率が高く、特に進行癌は高い傾向を示した。FOBT 1日陽性者に対して2日陽性者のORは男性では7.78倍(p＝0.01)、女性では14.47倍(p＜0.001)となり、FOBTが2日とも陽性の場合は大腸癌発見率の増大がみられた。【結論】FOBT 2日とも陽性の場合は大腸癌の存在が示唆され、大腸がん検診の有用性が確認された。さらに大腸癌死亡率減少のためにも逐年検診、定期的な大腸内視鏡検査の併用が広く普及されることが望まれる。

O-54-4　進行大腸癌の局所浸潤距離と生命予後の関連について

[1]獨協医科大学病理学（人体分子)、
[2]獨協医科大学第一外科
○勝又　大輔[1,2]、福井　広一[1]、山岸　秀嗣[1]、阿部　暁人[1]、市川　一仁[1]、冨田　茂樹[1]、井村　穣二[1]、砂川　正勝[2]、藤盛　孝博[1]

＜背景・目的＞進行大腸癌患者において腫瘍の浸潤程度と生命予後の関係にはまだ明らかでない点が残されている．本研究では，進行大腸癌の局所浸潤度を固有筋層のしょう膜側端からの浸潤距離で評価し，この浸潤度評価が進行大腸癌患者の予後予測に有用であるか明らかにすることを目的とした．＜方法＞147例の進行大腸癌患者 [結腸癌108例（T3，61例; T4，47例)，直腸癌39例（T3，19例; T4，20例）を対象とした．外科的に切除された大腸癌組織は10%緩衝ホルマリンで固定された後，2-3mm間隔で全割された．組織標本はH&E染色とElastica Masson (EM) 染色を施され，固有筋層のしょう膜側端からの腫瘍浸潤距離が測定された．そのうえで，腫瘍浸潤距離と進行大腸癌患者の臨床病理学的因子の関連について統計学的解析を行った．＜結果＞進行直腸癌症例では，固有筋層からの浸潤距離測定が≦4mmの場合5年生存率が72.4%，＞4mmの場合30.0% (P=0.0256, hazard ratio = 3.204)となり，5年生存率の予測に有用であった．特に，下部進行直腸癌に限った場合には，浸潤距離測定が≦4mmの場合5年生存率が81.8%，＞4mmの場合12.5% (P = 0.0408，hazard ratio = 5.371)となり，浸潤距離測定が予後予測に有用であった．＜結論＞進行直腸癌，特に下部進行直腸癌患者において固有筋層からの浸潤距離測定は予後予測に有用であると考えられた．

一般演題　大腸癌化学療法

O-55-1　切除不能大腸癌に対する原発非切除化学療法の効果と安全性について

[1]健生会土庫病院消化器内科、
[2]健生会奈良大腸肛門病センター
○大辻　俊雄[1]、松岡　正樹[1]、更屋　勉[1]、矢持　悠一[1]、稲次　直樹[2]、吉川　周作[2]、内田　秀樹[2]

【目的】従来から遠隔転移を有する切除不能大腸癌は、腸閉塞・出血回避のため化学療法前に原発切除が施行されてきたが、原発切除を先行しなければならないという医学的根拠は乏しい。今回私共は同時性遠隔転移を有する切除不能大腸癌に対する原発非切除化学療法の効果と安全性について検討した。【対象と方法】2005年6月から2007年6月までに化学療法が施行された切除不能・再発大腸癌57例の中で、原発非切除で化学療法を施行した9例中、PS 0-2の8例を対象とした。治療方法は全例mFOLFOX6療法を施行した。効果判定は2コースごとにCT、腫瘍マーカー測定を行い、適宜内視鏡検査にて原発巣の評価を行った。【成績】対象は年齢58.5歳（45-76）、PS 0/1/2：6/1/1であった。原発部位は右側結腸/左側結腸/直腸:1/1/6　、肉眼型はtype1/2/3：0/4/4、周在性は全周性/非全周性：1/7であった。転移臓器数は1/2/3個以上：5/2/1、転移臓器は肝/遠隔リンパ節/肺/骨/腹膜（重複あり）:5/3/4/0/0、腹水の有無（有/無）：0/8であった。毒性はGrade3以上の好中球減少が3例、血小板減少が1例で、Grade2以上の貧血や腸閉塞、腹痛はみとめなかった。奏効率は62.5%(PR 5、SD、NE2)であり、原発評価のための内視鏡検査が施行されたのは6例で縮小5例、不変1例であり、転移巣でPRと判定された症例は全例原発巣も縮小した。観察期間中央値202日（38-460日）で、PFSは320日、MSTは未到達であった。2例において化学療法後に根治的手術が可能であった。【結語】遠隔転移を有する切除不能大腸癌に対する原発非切除化学療法の効果と安全性について検討した。治療中に大腸内視鏡検査を行うことで安全に施行可能であった。

O-55-2　進行再発大腸癌におけるS-1/CPT-11併用療法の有効性

[1]日本大学消化器外科
○大亀　浩久[1]、潮　真也[1]、飯島　玲奈[1]、万本　潤[1]、間遠　一成[1]、間崎　武郎[1]、石井　敬基[1]、増田　英樹[1]、高山　忠利[1]

【目的】進行再発大腸癌におけるS-1とCPT-11との併用療法の有効性を検討した。【対象と方法】2004年4月から2006年8月までに施行した進行再発大腸癌28例を対象とした。投与方法は、S-1 80mg/m2を2週投与、2週休薬とし、CPT-11 80mg/m2をday 1 とday15に投与するコースを1クールとして可能な限り施行した。評価項目は、奏功率、有害事象、生存期間とし、腫瘍縮小効果判定にはRECISTを使用、有害事象の評価にはNCI-CTCを用いた。また、生存率は全生存期間ならびに無増悪生存期間についてKaplan-Meier法で算出した。【結果】患者背景は、平均年齢67歳、男性22例、女性6例で、PSは全例0であった。原発巣（重複含む）は、結腸22例、直腸7例で、19例がStageIV、9例は再発であった。手術歴では、切除23例、非切除5例で、化学療法歴では、前治療あり15例、なし13例であった。奏効率は全体で14.3%であったが、手術歴で、切徐例の奏功率8.7%に対し非切除例では40%であり、また、化学療法歴のある場合の奏功率6.7%に対し、ない場合では23.1%であった。全有害事象は60.7%であったが、Grade 3以上の有害事象は10.7%であった。生存率については、全生存期間でMST18か月、無増悪生存期間でMST10か月であった。【結語】S-1とCPT-11との併用療法では有害事象に重篤なものはなく、外来治療で十分耐用可能であると思われた。また、生存期間の延長に十分な効果が認められ、特に、非切除例や化学療法歴のない場合の奏効率は高く、標準治療の候補の一つに成り得ると考えられた。

O-55-3　塩酸イリノテカン+レボフォリナート+5FU全身化学療法が有効であった多発性肝転移を伴う切除不能直腸癌の一剖検例

[1]遠山病院内科、[2]遠山病院外科
○岡　聖子[1]、山下　芳樹[1]、入山　拓平[2]、毛利　智美[2]、伊藤　佳之[2]、加藤　俊夫[2]

【目的】多発性肝転移のある切除不能直腸癌に対し、FOLFIRI療法を主に行った後、FORFOX4療法を行い、敗血症を合併し死亡した剖検例を報告する。【方法】52才女性。主訴は便秘と下血。直腸下部に全周性の易出血性腫瘍約6cmの3型進行直腸癌を認めた。CEA2842ng/ml。PS0。P0H3NxSS stage IVFOLFIRI療法1コースは48時間持続点滴静注療法で2週間毎に施行。レボフォリナート200mg/m2/2hr d.i.v.　5FU 400mg/m2 i.v. 5FU 2400mg/m2/46hr.d.i.v CPT-11 150mg/m2/90min.d.i.v.【結果】6コース終了後、半周性病変となり、CTにて肝転移巣も縮小率84.4%でPR。9コース終了後CEA32ng/mlに改善したが、CTにて新病変を認めた。重篤な副作用認めず、18コース施行した後FORFOX4療法を行うも血小板減少、DICを来し、4コースで継続困難であった。。約3週間のS-1内服（80mg/日）後、リザーバーより肝動注化学療法（CDDP10mg, 5FU1250mg/4時間/週1回）計14回施行。腹水、下腿浮腫、無気肺、左胸痛、発熱などを来し、全経過1年5ヶ月で死亡した。【剖検所見】1.直腸癌（6cm、3型、中分化型腺癌）膣壁浸潤、肝転移、肺転移、癌性腹膜炎。2.敗血症（細菌性心外膜炎、細菌性胸膜炎、敗血症性塞栓、化膿性脊椎炎）【考察】FOLFIRI療法は、原発巣および肝転移巣に対して有効であった。集学的化学療法による予後の改善への期待とともに感染症対策も重要である。

一般演題　大腸癌化学療法

O-56-1　FOLFOX療法、FOLFIRI療法failure後の肝転移を有する大腸癌に対する5-FU肝動注療法の治療成績

[1]健生会土庫病院内科、[2]健生会奈良大腸肛門病センター、[3]奈良県立医科大学放射線科
○矢持　悠一[1]、松岡　正樹[1]、大辻　俊雄[1]、更屋　勉[1]、水島麻依子[1]、加納　麻子[1]、吉川　周作[2]、稲次　直樹[2]、田中　利洋[3]、阪口　浩[3]

【背景】5-FU、CPT-11、L-OHPの3剤不応性大腸癌に対しての治療は、本邦では現在のところエビデンスのある治療法がないというのが現状である。【目的】FOLFOX療法、FOLFIRI療法failure後の切除不能・再発大腸癌症例に対する5-FU肝動注療法の治療成績を検討する。【方法、対象】対象は2005年6月から2007年7月までにFOLFOX療法、FOLFIRI療法failure後に5-FU肝動注療法が施行された5例。肝動注の5-FUのdoseは1000mg/m2/5hr/weekで、5例中4例は肝外病変を有していた。【成績】年齢の中央値は63歳（53－75歳）。性別は男性/女性：2/3。PSは0/1/2～：1/2/2。原発部位は結腸/直腸：4/1。転移臓器個数は、1/2/3～：1/3/1。転移部位は、肝臓/肺/リンパ節/局所再発/腹膜播種/骨：5/3/2/0/0。投与回数中央値は17回（1～23回）。治療効果は肝臓CR/PR/SD/PD：0/2/1/2でRRは40%で、PFSは4.1ヶ月であった。1ヶ月以内の早期増悪の2症例はPS2以上であった。【結論】FOLFOX療法、FOLFIRI療法failure後の切除不能・再発大腸癌症例に対して5-FU肝動注療法は治療選択肢のひとつとなりうると思われた。

O-56-2　透析患者でのFOLFIRI療法の使用経験

[1]大阪市立大学消化器器官制御内科学
○平良　高一[1]、岡崎　博俊[1]、富永　和作[1]、渡辺佐容子[1]、田淵　真彦[1]、永見　康明[1]、杉森　聖司[1]、亀田　夏彦[1]、町田　浩久[1]、谷川　徹也[1]、斯波　将次[1]、渡辺　俊雄[1]、藤原　靖弘[1]、押谷　伸英[1]、荒川　哲男[1]

進行・再発大腸癌に対する標準治療として、現在FOLFOX療法、FOLFIRI療法が広く行われているが、血液透析患者での安全性は確立されていない。今回、我々は維持透析中の切除不能大腸癌症例に対してFOLFIRI療法を経験したので報告する。症例は59歳男性、PS0。糖尿病性腎症にて平成15年より血液透析を開始。平成16年直腸癌にて低位前方切除術を施行。転移性肝癌にて、平成17年、18年に肝部分切除を施行。平成19年3月、新たな肝転移が出現したため当科紹介。同年4月19日よりFOLFIRI療法(CPT-11:90mg/m2 day1, l-LV:200mg/m2 day1, 5FU civ:2400mg/m2 day1-2)を開始。血液透析はCPT-11投与の24時間後に行い、以降週3回の維持透析を行った。明らかな有害事象を認めなかったため、2コース目はCPT-11の投与量を120mg/m2と増量して投与した。それぞれにおいてCPT-11と代謝物のCmax, t1/2, AUCを測定した。その結果を踏まえて、3コース目以降は、外来通院可能と判断し、外来で治療を行っている。以上、文献的考察も含めて発表する。

O-56-3　進行消化管癌に対して温熱化学療法が奏功した3例

[1]医聖会学研都市病院消化器科、
[2]京都府立医科大学免疫内科学、
[3]京都府立医科大学消化器病態制御学、
[4]京都府立医科大学生体機能分析医学、
[5]京都府立医科大学生体安全医学、[6]恒昭会藍野病院内科
○安田　光徳[1]、古倉　　聡[5]、内藤　裕二[4]、吉田　憲正[3]、近藤　元治[6]、内山　和彦[1]、森寺　紀子[1]、舟木　　準[6]、吉川　敏一[2]

今回我々は、温熱療法（ハイパーサーミア）と化学療法の併用療法である温熱化学療法が奏功した進行消化管癌3例を経験したので報告する。症例１：71歳男性。平成14年12月直腸Rb2型進行癌指摘されるも手術拒否で、温熱療法目的で紹介。以来4年7ヶ月間、週1回のThermotron-RF8を用いた局所加温温熱療法（週1回で206回）と全身化学療法（当初Tegafur坐薬、平成18年よりm-FOLFOX6 31クール）を同時併用した温熱化学療法を施行し、肉眼上腫瘍消失しCRとなり治療継続中である。症例2：46歳男性。平成17年胃体上部大彎に2c様3型進行癌指摘されるも手術拒否し温熱療法を希望され、平成18年8月受診。週1回の局所温熱療法とTS-1＋CDDPによる化学療法併用した温熱化学療法にて、2か月後に腫瘍は著明縮小、4ヶ月後には瘢痕となりCRとなった。症例３：78歳男性。摂食不能で発症。4型進行胃癌の幽門狭窄で手術不能と診断され温熱療法希望して、平成18年12月紹介受診。胃体下部から幽門まで腫瘍性全周性狭搾あり。同部にメタリックステントを留置し通過障害を改善後、同部中心に週1回の局所温熱療法と化学療法（Taxol）を併用した温熱化学療法を施行したところ、経口摂取可能となり、約4ヶ月後腫瘍はSDであるが通院可能となりQOLが向上した。【考察】温熱療法の局所加温効果として、各種抗癌剤の癌組織への灌流増加等の抗癌作用増強効果が知られており、化学療法と温熱療法の併用は有効と考える。4型胃癌の場合メタリックステントと温熱療法は併用可能である。【結論】進行した消化管癌であっても温熱化学療法の有効な症例がある。全身化学療法に局所温熱療法を同時併用する本治療は癌治療の一助となると考える。

抄　録

◆◆◆ 一　般　演　題 ◆◆◆
〈ポスターセッション〉

一般演題　食道:良性 1

P-1-1　糖尿病、慢性膵炎急性増悪に併発した急性壊死性食道炎の一例

[1]岩手医科大学附属花巻温泉病院内科、[2]北上済生会病院、
[3]岩手医科大学第一内科、[4]岩手医科大学臨床病理、
[5]八戸赤十字病院消化器科
○塚原　智典[1]、篠崎　博志[1]、三浦　雅憲[1]、佐藤慎一郎[1]、
河田　孝彦[1]、高野真一郎[2]、下田　浩輝[2]、樋口　雅隆[3]、
塚原　光典[3]、遠藤　昌樹[3]、折居　正之[3]、鈴木　一幸[3]、
上杉　憲幸[4]、菅井　　有[4]、橋本　康冬[5]

【主訴】吐血【既往歴】2004年に腫瘤形成性膵炎にて手術、糖尿病（無治療）【飲酒歴】焼酎4-5合/日を45年【現病歴】2007年7月23日より歩行時のふらつき、食事摂取量の減少を認めた。7月26日吐血したため当科救急搬送、同日入院。【入院時現症】来院時、血圧136/84、体温37.1℃、酩酊状態であり、心窩部に軽度の圧痛を認めた。【入院時検査所見　】 BUN80.5g/dl、CRNN2.7mg/dl 、CRP7.1mg/dl 、AMY966IU/l、CK5885IU/l、血糖481mg/dlと異常高値であった。【経過】上部内視鏡検査では、切歯24cmから食道胃接合部まで食道粘膜の黒変を認めていた。CTは膵石、膵周囲の脂肪壊死を認め慢性膵炎急性増悪、糖尿病に伴う壊死性食道炎と診断し、腎障害、横紋筋融解症を合併していると考えられた。多量輸液、抗生剤投与、H2-RA投与とインスリンによる血糖コントロールを行った。第５病日に施行した上部内視鏡検査にて食道粘膜の黒変は改善傾向にあった。組織像は炎症性肉芽組織を認め、一部にヘモジデリンが沈着していた。その後症状、データ改善を認め食事開始し、経過良好である。【結語】壊死性食道炎は、比較的稀な疾患であり、原因としては虚血、胃酸逆流等が指摘されており、背景に免疫低下、高血糖、悪性腫瘍、手術後、腎不全等ある場合が多い。自験例においては、糖尿病、慢性膵炎急性増悪、腎障害などの要因が関与して発症したと考え、参考文献も提示し報告する。

P-1-2　水疱性類天疱瘡患者の内視鏡検査中に生じた剥離性食道炎の１例

[1]県立宮崎病院放射線科、[2]県立宮崎病院外科、
[3]県立宮崎病院皮膚科、[4]県立宮崎病院病理科
○藤本　正樹[1]、陣内　　崇[1]、村中　貴浩[1]、松岡勇二郎[1]、
山田　浩己[1]、南　　史朗[2]、別府樹一郎[2]、上田　祐滋[2]、
豊田　清一[2]、加嶋　亜紀[3]、西田　隆昭[3]、島尾　義也[4]、
林　　透[4]

食道粘膜の剥離をきたす疾患には，食道粘膜剥離症と剥離性食道炎の２つが知られている．食道粘膜剥離症は食物や薬物など化学的刺激や熱湯，医療行為による損傷が要因となるもので，剥離性食道炎は自己免疫性水疱症など皮膚疾患に合併した病態とされる．今回，我々は基礎疾患に水疱性類天疱瘡があり，内視鏡検査中に生じた剥離性食道炎の１例を経験したので報告する．

症例は60歳代の男性．４ヶ月前から皮膚紅斑，そう痒と四肢の水疱を自覚．ELISAによる抗BP180抗体陽性と皮膚生検の病理組織所見から水疱性類天疱瘡と診断．内臓悪性腫瘍のスクリーニング目的で１ヶ月半前に上部消化管内視鏡を施行．食道Mtに1.5mmの発赤した粘膜領域あり，拡大観察で上皮乳頭内ループ状血管（IPCL；intra-epithelial papillary capillary loop）井上分類type IVを認め，高異型度上皮内腫瘍もしくは上皮内癌を疑い，EMR適応と判断した．水疱性類天疱瘡に対してステロイドパルス療法後に病勢は低下し，プレドニゾロン10mg/日まで漸減した．EMR目的で内視鏡を施行．ペンタゾシンとミダゾラムの静注で麻酔を行い，嘔吐反射やスコープ挿入の抵抗なく検査を開始．病変観察中に食道近位側から血腫や水疱が多発し始め，短時間のうちに食道遠位側まで広範な粘膜上皮剥離が進行した．当初はヨード不染を確認していた病変は不明瞭化してEMR不能となり，治療は中止した．内視鏡所見が激しい割には自覚症状は軽く，絶食・補液と粘膜保護剤内服で保存的治療により剥離性食道炎は改善した．発生後の画像経過と文献的考察を含めて報告する．

P-1-3　剥離性食道炎の 2 例

[1]医真会八尾総合病院消化器センター内科、
[2]医真会八尾総合病院臨床検査科、
[3]奈良県立医科大学第三内科
○谷口　智康[1]、鶴薗　卓也[1]、白井　勇作[1]、森本　和宏[1]、伊東　君好[1]、田原　一樹[1]、松村　吉庸[1]、八十嶋　仁[2]、福井　　博[3]

【剥離性食道炎は食道粘膜の剥離を特徴とする食道損傷の一種で，胸痛，吐血などを初発症状とする．今回，我々は内視鏡的に診断しえた剥離性食道炎を2例経験したので若干の文献的考察を加え報告する．（症例1）57歳女性．既往歴に自閉症があり，時々頻回嘔吐を繰り返すことがあった．今回，頻回嘔吐の際に吐物に血液混入が認められたため当科を受診した．上部消化管内視鏡検査では，門歯より28～35cmの9時方向に帯状に縦走発赤した粘膜剥離を認め，剥離した粘膜が吹き流し様に膜様物質として認められた．採取した剥離粘膜は病理組織所見でも重層扁平上皮であり，以上より剥離性食道炎と診断した．入院の上絶食，粘膜保護剤，制酸剤の投与などの保存的治療を行った．入院後，症状は速やかに改善し，第8病日に施行した上部消化管内視鏡検査では，広範囲に認められていた粘膜剥離面は発赤した再生上皮に置き換わっており，軽度の陥凹面として認められた．（症例2）24歳女性．普段は機会飲酒程度であるが，3日前の社員旅行でチューハイ5杯，ウォッカ（ロック）5杯などを飲酒し，その翌日から胸骨後部痛が出現，改善しないため来院した．上部消化管内視鏡検査では，門歯より25～35cmにかけて全周性に出血性びらんと粘膜の剥離を認めており，剥離したねんまくが白色膜様隆起として観察された．食道胃吻合部には異常を認めず，Mallory-Weiss症候群は否定された．以上より剥離性食道炎と診断し，入院の上症例1同様に保存的治療を行った．入院後，症状は速やかに改善し，第7病日に施行した上部消化管内視鏡検査では出血，びらんともに改善していた．

P-1-4　黒色調食道を呈した 2 症例

[1]済生会唐津病院内科、[2]済生会唐津病院外科
○遠藤　広貴[1]、白浜奈津子[1]、小島　昌貴[1]、千布　　裕[1]、園田　孝志[2]

当院にて対照的な成因(急性壊死性食道炎・腐食性食道炎)と内視鏡所見を呈した黒色(調)食道の 2 症例を経験したので報告する。　1 例目は59歳男性。II型糖尿病にて外来加療中の患者。平成19年4月20日、胸部苦悶、吐血あり救急来院。胸腹部CTと上部消化管内視鏡検査を施行したところ、CTにて食道壁の肥厚を、内視鏡検査にて中部食道から食道胃接合部に至る著明な粘膜の黒変を認め、肛門側ほどその変化が強かった。接合部胃側と胃十二指腸にはほとんど粘膜障害を認めなかった。生検病理組織所見では、壊死、炎症細胞浸潤、肉芽組織を認めた。糖尿病に伴う急性壊死性食道炎と診断し、絶食、点滴、プロトンポンプ阻害薬、粘膜保護剤等で保存的に加療し、第40病日には内視鏡所見はほぼ改善した。経過中に狭窄や穿孔、通過障害などは認めなかった。　2 例目は45歳女性。平成18年1月27日、自殺企図にて発作的に弱アルカリ性の洗剤を約250mlほど飲んだ後褐色嘔吐、腹痛あり救急来院。胃洗浄と注意深く上部消化管内視鏡検査を施行した。咽喉頭から食道全体、胃十二指腸に至るまで全周性瀰慢性の黒色調の著明な粘膜障害を認め、全体に微出血、腫脹していた。本症例は1例目と異なり、洗剤と接触した粘膜面ほぼ全てに黒色調の粘膜障害を認め、病変は食道に限局していなかった。　稀と思われる黒色調の食道粘膜所見を呈した 2 症例を経験した。成因の違いにより特徴的で対照的な所見を呈した 2 症例と思われたため、内視鏡所見を中心に提示する。

P-1-5　上部消化管異物に対する緊急内視鏡

[1]佐賀大学光学医療診療部、[2]佐賀大学内科学、
[3]済生会唐津病院
○綱田　誠司[1]、万年孝太郎[2]、山口加奈子[2]、小松　未生[2]、
中山　昌之[2]、藤瀬　剛弘[2]、下田　　良[2]、坂田　祐之[2]、
岩切　龍一[1]、遠藤　広貴[3]、藤本　一眞[2]

（目的）実地診療において食道をはじめとする上部消化管の異物症例に遭遇することは稀ではない。1997年4月から2007年4月までの上部消化管異物に対する緊急内視鏡症例について、その除去成功率および除去に伴う合併症の発生率を検討した。（方法）当院においては食道入口部以深の異物は全例、内視鏡的異物摘除術の適応とされる。X線非透過性物質を誤食した場合には単純X線写真、CT検査を施行した。以上より異物が明らかに十二指腸水平脚より肛門側にある場合には自然排泄を待った。腸閉塞や腸管内に停留し自然排出が期待できない場合は外科的手術を考慮した。異物回収には1,生検鉗子2,鰐口把持鉗子3,五脚もしくは三脚回収鉗子4,スネア5,先端透明キャップ6,EVL用オーバーチューブ、を用いた。異物の回収において最大の注意点は生理的狭窄部の粘膜を鋭利な異物が傷つけることであり先端透明キャップが有用であった。また頚部粘膜を保護するという意味ではEVL用オーバーチューブも有用であった。（結果、総括）上部消化管異物に関しては穿通も疑われる食道の魚骨穿刺例も含め、全例、内視鏡的に回収でき、回収に伴う合併症もなかった。今回の検討より食道異物および食道を除去時に擦過する胃内の異物も十分な治療計画と手技をもってすれば安全、確実に内視鏡的に除去可能であるものと考えられた。

一般演題　食道:良性２

P-2-1　診断に苦慮したNutcracker esophagusの一例

[1]大阪府済生会中津病院
○山下　博司[1]、大塚　真美[1]、福知　工[1]、江口　考明[1]、川村梨那子[1]、大橋　理奈[1]、可児　弘行[1]、高橋　元[1]、伊藤　大[1]、永松　良介[1]、蘆田　潔[1]

【症例】66歳女性。【主訴】心窩部つかえ感、胸痛。【現病歴】平成19年1月より食事中の心窩部つかえ感を自覚していた。食後に胸痛を自覚することも多く、１時間程持続した。近医で上部内視鏡検査で異常認めず経過観察されていたが､症状改善しないため精査目的で当科紹介となる。【現症】心肺、腹部所見異常なし。胸部レントゲン、心電図に異常認めず。【経過】当院にて上部内視鏡検査を再度行ったが、通過障害を来す器質的変化は認めず、ECJのファイバーの通過も抵抗なく可能であった。食道造影検査では食道体部の蠕動性は保たれており、バリウムの流れは良好であった。次に食道内酸逆流の関与と食道蠕動の評価を行う目的で24時間食道pH・内圧同時測定（:microtranducer法、スターメディカル社製）を行った。食道内への酸の異常逆流は認めなかったが、食道体部の蠕動性は保たれているものの蠕動波高は200mmHgにも達し高値であった。さらにLESの評価をManoScan (Sierra Scientific社製) で行ったがLESの弛緩は正常でありachalasia,vigorous achalasiaは否定された。以上よりNutcracker esophagusと診断した。治療はカルシウム拮抗剤（ニフェジピン）を使用し症状の改善が得られた。【結語】診断に苦慮したNutcracker esophagusの一例を経験した。慢性的なつかえ感や胸痛などを訴える患者で、器質的な疾患が除外された時には、機能性疾患を疑い積極的に食道内圧測定を行うべきであると考える。

P-2-2　摂食障害と診断された食道アカラシアの3症例

[1]東北大学心療内科、[2]東北大学総合診療部
○青木　勲[1]、安達　正士[1]、庄司　知隆[1]、遠藤　由香[1]、相模　泰宏[1]、佐藤　康弘[1]、町田　知美[1]、町田　貴胤[1]、森下　城[1]、本郷　道夫[2]

嘔吐／食物口腔内逆流と体重減少は、摂食障害とアカラシアに共通する症状である。摂食障害と診断されたアカラシア症例および摂食障害にアカラシアを合併した3症例を報告する。症例1：27歳女性。18歳時に嘔気を伴わない食物逆流があり、摂食障害に伴う嘔吐との解釈から摂食障害と診断。その後、ライフイベントの後に嚥下障害の増悪と体重減少があり、摂食障害として当院を紹介受診。摂食障害に特徴的な心理偏倚がなく、食道透視および食道内圧検査からアカラシアと診断。症例2：15歳女性。12歳時に学校生活のストレスから体重減少。13歳時、過食嘔吐、食物つかえ感が出現し、他院小児科で摂食障害と診断。15歳時、体重が31kgに減少し摂食障害として入院。退院後も嘔吐が続くため当院を紹介受診。摂食障害に特有の心理変異は明らかではなく、摂食障害は疑診にとどまった。食道透視および食道内圧検査からアカラシアと診断。症例3：42歳女性。結婚後に家族との対立があり、30歳時に嚥下障害および食物口腔内逆流あるいは嘔吐が出現。その後、摂食への恐怖から拒食となった。摂食障害の診断のもとに他院への入退院を繰り返したが、消化管の精査は行われなかった。42歳時、30kgの低体重のため当院入院。摂食障害に特有の心理変異を認め、摂食障害と診断。しかし器質的疾患検索の為に行った検査からアカラシア併存を診断。　考察:3症例ともライフイベントの後に嘔吐あるいは食物逆流が起こり、併せて体重減少が起こった症例である。嘔吐と食物口腔内逆流についての適切な判断、心理面および身体面での適切なアプローチの必要を示す症例と考えた。

P-2-3　食道生理機能検査が診断、治療に有用であったPPI不応性NERDの2例

[1]愛知医科大学消化器内科、[2]愛知医科大学臨床検査部
○舟木　康[1,2]、土方　康孝[1]、徳留健太郎[1]、河村　直彦[1]、金澤　太茂[1]、宮下　勝之[1]、飯田　章人[1]、佐藤　真理[1]、十倉　佳史[1]、笠原　明仁[1]、宮田　充樹[1]、春日井邦夫[1]

【背景】常用量のPPIを8週以上内服しても症状が軽快しないNERDの2症例に対して、PPI内服下に内視鏡検査、食道内圧検査、24時間食道インピーダンス・pHモニタリング検査、FSSG、CMI問診を行った。【症例1】31歳、男性。他医でNERDと診断。PPI内服するが、胸やけ、嘔吐が3ヶ月間改善せず、「心因性嘔吐症」疑いで紹介。FSSG11点、CMI領域II、食道粘膜病変なし。嚥下に伴う蠕動波の出現、下部食道括約筋の弛緩がともに認められず典型的な食道アカラジアと診断。食道造影では下部食道の紡錘状の拡張を伴う造影剤の停滞を認めた。24時間モニターでは「逆流感」および「胸やけ」の症状の発現はすべて逆流に一致していた。病態の十分な説明、食事指導、投薬にて症状はほぼ消失した。【症例2】48歳、男性。咽喉頭異常感、胸やけのため他医でPPI処方されたが症状改善せず、3ヶ月経過後に紹介。FSSG16点、CMI領域I、食道粘膜病変、食道運動異常は認めず。24時間モニターでは「咽喉頭異常感」の56%、「胸やけ」の60%が酸逆流に一致した。胃内pH＜4時間比率は88%を示し、常用量PPIでは酸分泌抑制効果が不十分と考えられた。PPI倍量投与により症状は軽快した。【まとめ】PPI不応性NERDは、治療に難渋することも多い。しかし、食道生理機能検査によって病態を評価すると、食道運動機能異常、PPIによる酸分泌抑制が不十分、酸以外の逆流などの病態が把握される。オーダーメイド治療のためには食道生理機能の評価が重要と考えられた。

P-2-4　食道内多チャンネルインピーダンス・pH併用法を用いたクエン酸モサプリドの食後胃食道逆流の抑制効果に関する検討

[1]島根大学第二内科
○越野　健司[1]、足立　経一[1]、古田　賢司[1]、三木　雅治[1]、中田　秀史[1]、谷村　隆志[1]、森田　照美[1]、木下　芳一[1]

【目的】食道内多チャンネルインピーダンスとpHモニタリングの併用法（MII-pH法）を用いた検討にて、クエン酸モサプリドの消化管運動改善作用が胃食道逆流に対して予防的に働いているか否かを明らかとする。【対象と方法】対象は健常男性ボランティア6名（平均41.2歳）で，無投薬の状態と3日間のクエン酸モサプリド毎食前内服の3日目にMII-pH検査を行った。MII-pH検査は4時間以上の絶食ののちに，MII-pH用カテーテルを挿入し，1時間後に高カロリー食（総カロリー1211kcal, 蛋白44.5g, 脂質31g）を20分で摂取させ，食後3時間まで測定を行った。なお、検査日のクエン酸モサプリドも検査食摂取前30分に行った。無投薬時とクエン酸モサプリド投与時の2つの検査は無作為の順で行い、1週間以上の間隔にて行った。【結果】無投薬時およびクエン酸モサプリド投与時の食後3時間の食道内酸逆流回数は平均11.7±6.4、20.0±10.2回、非酸性液体や気体の逆流を含めた総逆流回数は平均24.5±16.8、29.8±14.6回、食道内pH4未満の％時間19.5±23.4、24.6±18.2であり、いずれの指標においてもクエン酸モサプリド投与時は無投薬時に比して増加していた。【結語】今回の検討の結果からは、胃食道逆流を高頻度に誘発する負荷食摂取時の胃食道逆流に対して、クエン酸モサプリド投与には抑制効果がみられなかった。

P-2-5　食道静脈瘤出血予防に対するProton pump inhibitor (PPI)の有用性の検討

[1]獨協医科大学越谷病院消化器内科
○西木　良一[1]、桑山　肇[1]

【目的】食道静脈瘤出血(Varices bleeding：VB)予防に関する薬物治療は、βブロッカー，亜硝酸薬、ARBなどの報告されている。VBのメカニズムとして、GERDや食道炎の存在、pHの低下、H.pylori感染などを示唆する報告もあり、VB予防に対するPPIの効果を検討した。【方法】対象は内視鏡にてvaricesが確認された175例（年齢64.9±9.5歳、男/女：116/59、VB既往なし134・既往あり41）であり、VB既往なしではPPI投与群73例・非投与群61例に、VB既往ありでは、全例にEVLのみによる止血を行い、止血後PPI投与群20例・非投与群21例に振り分け比較した。両群間に年齢･性別･疾患、肝硬変の重症度、Rupture既往歴、Varixのタイプ、肝予備能、ハイパジールの使用に有意差はなかった。【成績】1.VB既往なし：PPI投与群では5例（6.8%）、非投与群では16例（26.2%）にVBが発生し、有意にPPI投与群が低率であり(P=0.003)、5年累積VB発生率はPPI投与群14.0%、非投与群29.0%であった(Logrank:P=0.002)。2.VB既往あり：PPI投与群では2例（10.0%）、非投与群では11例（52.4%）に再VBが発生し、有意にPPI投与群が低率であり(P=0.006)、５年累積再VB発生率はPPI投与群11.3%、非投与群56.5%であった(Logrank:P=0.009)。PPI投与は再出血発生を有意に低下させる因子であった（単変量解析：odds 0.0207）【結論】VB予防にPPIは有用である。

P-3-1　早期胃癌に対するESD治療成績の検討

[1]東京歯科大学市川総合病院消化器科、
[2]東京歯科大学市川総合病院内科
○貝田　将郷[1]、西田　次郎[1]、岸川　　浩[1]、井口　清香[1]、
森下　鉄夫[2]

【目的】今回我々は当科で施行したESD症例をもとに、今後のESDの可能性について検討した。【方法】当科にて2005年から2007年7月までにESDを施行した早期胃癌42症例を対象とし、病理組織学的診断に基づき、A）ガイドライン内病変群［22例］：分化型M癌、2cm以下、UL（-）、B）適応拡大病変群［9例］：1.分化型M癌、UL（-）でsize制限なし、2.分化型M癌、UL（+）で3cm以下、3.分化型SM1癌で3cm以下、4.未分化型M癌、UL（-）で2cm以下、C）適応外病変群［9例］：A）B）以外の3群に分類し、1）術前診断正診率、2）完全一括切除率（側方、深部断端共に陰性）、3）不完全切除例（側方断端陽性または深部断端陽性）における追加治療、4）局所再発率について比較検討した。【成績】1）術前診断正診率はA）100%、B）90%、C）78%であった。2）完全一括切除率はA）95%、B）100%、C）22%であった。3）不完全切除例は計8例であり、うち7例は適応外病変群であった。1例に追加手術が行われた以外は全てAPCによる燃灼のみ施行した。4）局所再発率は観察期間が短いものの、いずれも0%であった。【結論】ガイドライン内および適応拡大病変においては、おおむね良好な結果が得られている。また適応外病変の場合は、姑息的治療ではあるものの、高いQOLを維持しつつ根治の可能性を秘めたものとなっている。今後更に症例を重ね検討していく必要があるが、現時点における適応拡大病変に対しては積極的にESDを行い、total biopsyの結果をもとに追加治療の検討を行うことが最善の策と考える。

P-3-2　高齢者における内視鏡的粘膜下層剥離術（ESD）を行うにあたって

[1]新潟県立中央病院内科
○平野　正明[1]、堂森　浩二[1]、本田　　穣[1]、丸山　正樹[1]、
藤原　敬人[1]

早期胃癌に対するESDは、当初その難度の高さから一部の施設でのみ行われていたが、今や全国の諸施設で普及している。いわゆる適応内病変はもちろん、適応拡大病変もESDで一括切除出来るようになり、内視鏡治療の対象となる病変は増加している。以前は高齢や基礎疾患、社会的要因から治療対象外とされたケースでも、内視鏡治療にまわることも経験するようになってきた。今回、当院での高齢者のESDの現状について検討した。【対象】2005年3月から2007年7月までに200例のESDを行っているが、80歳以上の高齢者を対象に罹患している基礎疾患、一括切除率等の治療成績、偶発症発生率、治療後経過について検討した。【結果】200例中、80歳以上の割合は49症例（24.5%）、最高齢者は94歳であった。病変の内訳は、胃腺腫/適応内病変/適応拡大病変/適応外病変　10病変(20.4%)/27病変(55.1%)/9病変(18.4%)/3病変(6.1%)であった。一括切除率は93.9%（46/49）、偶発症は穿孔率2.0%（1/49）、後出血率8.2%(4/49)だった。長期経過はまだ結果は出ていないが、中には術後4か月目に心血管疾患で亡くなった方もいた。【考察】高齢者に対するESDの適応にあたっては、基礎疾患や治療することによるメリット・デメリットそれぞれをcase by caseで考えるしかないのが現状であろう。ESDの治療成績・偶発症は、高齢者だからといって悪いことはないが、高齢者の臓器予備能力の低下を考慮し、術時間の短縮など負担を軽減させるために、経験を積んだ術者が行った方が望ましいのではないかと考える。

P-3-3　胃カルチノイドに対してESDの有用性が示唆された一例

[1]新潟大学第三内科、[2]新潟大学光学医療診療部、
[3]新潟大学分子診断病理学分野、
[4]新潟大学保健学科病理病態検査学
○佐藤　祐一[1]、竹内　　学[1]、小林　正明[1]、横山　純二[1]、
成澤林太郎[2]、青柳　　豊[1]、西倉　　健[3]、味岡　洋一[3]、
岩渕　三哉[4]

【はじめに】高ガストリン血症を背景にして発生してくる胃カルチノイドは、3個以下の場合、内視鏡的切除が推奨されているが、組織学的に粘膜下層に浸潤していることが多いため、切除断端が陽性になることも多い。我々は胃カルチノイドにESDを施行し、一括完全切除が可能であった症例を報告する。【症例】67歳男性。特発性食道破裂術後2年後の上部消化管内視鏡検査で、胃体上部大弯に軽度発赤した隆起性病変を認め、生検でカルチノイドと診断され、当科に紹介となった。pepsinogen1/2 = 4.2 / 12.4 ng/ml (ratio=0.3)と高度の萎縮を認め、ガストリンは1340pg/mlであった。一方、壁細胞抗体は、抗ミトコンドリア抗体陽性の為、判定不可能であり、H.pyloriは培養で陰性、UBT2.8‰であった。大きさは径6mm、EUSで粘膜下層への浸潤は浅層にとどまると考えられたため、ESDを施行した。ESD施行時は、腫瘍に切り込むことなく、合併症なく終了した。組織学的にはcarcinoid tumor (classical type), sm(depth 2mm), ly0, v0, Lateral cut end(-), Deep cut end (-)(125μm), 腫瘍径5.0 x 2.3mmと完全一括切除がされた。術後2年が経過したが、局所再発は認めていない。【考察】当院ではこれまで、5例の胃カルチノイド（すべて大きさ1cm以下）に対し、EMRを施行してきたが、4例は粘膜下層に浸潤をきたし、そのうち3例は断端陽性であった。粘膜深部での発育が主体である胃カルチノイドでは、その範囲も深達度も判定は難しく、EMRでの治療は限界があると思われた。その点で、ESDは、切除範囲を広めにとり、さらに切断面も確認しながら施行できるので、胃カルチノイドの内視鏡的切除には最適であると考えられた。

P-3-4　NBI拡大観察により側方範囲診断し、ESDにて切除した広範な表層拡大型早期胃癌の1例

[1]新潟大学第三内科、[2]新潟大学光学医療診療部、
[3]新潟大学分子・診断病理学分野、
[4]新潟大学保健学科臨床生体情報学講座
○佐藤　明人[1]、竹内　　学[2]、小林　正明[1]、佐藤　祐一[1]、
成澤林太郎[2]、青柳　　豊[1]、坪井　清孝[3]、味岡　洋一[3]、
岩渕　三哉[4]

近年、NBI（narrow band imaging）拡大観察による胃癌の質的および側方進展範囲診断が普及し、ESD術前診断に応用されている。今回、われわれは広範な表層拡大型早期胃癌に対し、NBIにより側方範囲診断を行い、ESDにて一括完全切除し得た症例を報告する。症例は70歳代男性。検診異常にて近医でEGD施行され、体中部後壁の小びらんからの生検で中分化型腺癌を認めたため、当科紹介となった。通常観察では癌部の境界を認識することは困難であったが、NBIを用い、体中部後壁の明らかな癌部から肛門側へと境界部を探していくと前庭部小弯後壁に癌部は口径不同でnet work状の血管を有する小型で密な腺管パターン、非腫瘍部は異常血管を有さない規則的な腺管パターンを呈する境界明瞭な所見を捉えることが可能であった。この境界部からNBIにて範囲を追っていくと、前庭部から体上部の前壁、小弯、後壁にまたがる非常に広範な表層拡大型粘膜内胃癌であると診断可能であった。本人に胃全摘出術の治療方針を説明したところ、内視鏡治療の強い希望があり、術時間、術後の合併症（後出血、穿孔、狭窄）を説明し同意が得られたため平成19年5月全身麻酔下でのESDを施行した。約10時間にて一括切除し、術中の偶発症は認めなかった。切除径は205×110mm。病理診断はAdenocarcinoma(tub1, tub2)　m　ly0　v0　0IIb+IIc　HM(-)　VM(-)　腫瘍径185×100mmの一括完全切除であった。早期胃癌範囲診断に対するNBI拡大内視鏡では詳細な微細血管構造の観察、さらに微細表面構造の観察が可能となった。本症例のように通常観察での範囲診断に難渋する表層拡大型早期胃癌のESD一括完全切除においてNBIは不可欠なmodalityと考えられた。

P-4-1　癌化しsm浸潤をきたした胃過形成性ポリープの1例

[1]東京都多摩がん検診センター消化器科、
[2]東京都多摩がん検診センター検査科
○岸　大輔[1]、入口　陽介[1]、小田　丈二[1]、水谷　勝[1]、大野　康寛[1]、高柳　聡[1]、冨野　泰弘[1]、大村　秀俊[1]、山田　耕三[1]、山村　彰彦[2]

【症例】67歳，男性.【現病歴】平成6年12月から平成12年4月まで、胃の過形成性ポリープにて経過観察されていた。その後受診なかったが、平成19年1月再診された。上部消化管内視鏡検査施行したところ、ポリープは増大傾向を示し、一部にIIc面を有するなど、明らかな形態変化を認めたため、EMRを施行した。【病理組織診断】Well differentiated tubular adenocarcinoma of the stomach, pType 0 I+IIc大きさ15x14x11mm,深達度SM1(370μm),ly0,v0,であった。ポリープ全体が癌に置き換わり、一部に粘膜下層への浸潤を認めた。【まとめ】胃過形成性ポリープは本来、良性疾患であり、経過観察されるものが多い。しかしながら最大径が20mmを超えるものや、貧血を有する症例にはEMRが望ましいとされている。また過形成ポリープに、一部癌化を認めた報告も散見される。しかしながら、過形成性ポリープのほぼ全体が癌組織に変化し、一部が粘膜下層への浸潤を来した症例は、稀であると思われる。今回我々は、約12年の間に形態変化を来たし、sm浸潤を伴う、癌化した胃過形成性ポリープのEMR症例を経験した。当センターで治療された、胃過形成性ポリープとの比較・検討及び、若干の文献的考察を加え報告する。

P-4-2　Paneth顆粒類似の顆粒を有する胃型早期胃癌の2例

[1]福岡大学筑紫病院病理部、[2]健康保険南海病院病理部、
[3]岩国医療センター消化器科
○原岡　誠司[1]、岩下　明徳[1]、大塚　久[2]、宮島　一[2]、大田　剛由[3]、田中　彰一[3]

胃前庭部粘膜の正常幽門腺細胞の中には，好酸性顆粒を有し免疫染色でlysozyme陽性を呈するものが少ないながらも認められる．胃癌においても細胞質に豊富な好酸性顆粒を有するPaneth細胞に類似した腫瘍細胞からなる胃癌が稀ながら報告されている．今回我々は，同様の組織所見を呈する胃型早期胃癌の2例を経験したので報告する．【症例1】66歳，男性．平成14年近医で上部消化管内視鏡（以下GIF）を施行し，胃角部大弯に約2cm大の発赤したIIc+IIa病変を認め，平成15年1月幽門側胃切除術を施行した．【症例2】73歳，男性．平成18年8月GIFで胃体上部後壁にIIa様隆起病変を認め，内視鏡的粘膜切除術が施行された．【病理組織所見】いずれも粘膜下層へ浸潤増殖する超高分化～高分化管状腺癌であり，多くの癌細胞はその細胞質にPaneth顆粒に酷似した豊富な好酸性顆粒を有していた．免疫組織学的には癌細胞はび慢性にlysozyme陽性であり，症例1ではび慢性にMUC-6，病変表層に部分的にMUC-5AC陽性，症例2では主に病変深部でMUC-6が，表層でMUC-5ACが陽性であった．【まとめ】本腫瘍の特徴は，1）胃型形質を示す胃癌で，しかも腫瘍の上層部は腺窩上皮細胞へ，下層部は幽門腺細胞への分化を認め，正常粘膜上皮細胞を模倣するような2層性の分化を示すこと，2）幽門腺細胞へと分化した腫瘍細胞内にパネート顆粒に類似した好酸性顆粒が豊富に認められることである．検索し得た限りPaneth顆粒類似の好酸性顆粒を豊富に有する胃癌の報告は非常に少なく，その多くは進行癌であった．本症例は2例ともに早期癌であり，極めて稀な症例と考えられた．

P-4-3　内視鏡的粘膜下層剥離術（ESD）にて切除しえたパネート様腫瘍細胞を伴なった早期胃癌（0-IIc）の1例

[1]藤尾医院、[2]田畑胃腸病院、[3]兵庫医科大学第二病理学教室、[4]獨協医科大学病理学（人体病理）
○藤尾　誓[1]、鈴木　克昌[2]、柏木　亮一[2]、西上　隆之[3]、藤盛　孝博[4]

症例　60歳代　男性　既往歴：特記事項なし　現病歴：胃癌検診（胃透視）にて異常指摘され来院される。内視鏡検査所見：胃の粘膜は発赤し強い胃炎の像を呈した。体部には小潰瘍・びらんの多発を認めた。体上部後壁小弯よりに褪色調でわずかに陥凹した病変を認め、生検にて高分化腺癌と診断された。病理組織学にて癌組織内にはパネート様細胞が多数含まれていた。ピロリ菌除菌療法後（8週間後）再検し、同部に径約6×10mm大のIIb様IIc病変を確認した。肛側は周囲の萎縮粘膜と比較的境界明瞭なるも、口側は再生上皮になだらかに移行していた。粘膜内の高分化腺癌と診断し、ESDを施行し切除しえた。パネート細胞は元来小腸のLieberkuhn腺、虫垂、結腸などで見られ、胃では完全型腸上皮化生や腺腫で見られるが、胃癌内に並存するのはまれとされている。本例において、完全型腸上皮化生との関連を含め免疫組織学的に検討し、文献的考察を加え報告する。

P-4-4　胃神経内分泌細胞癌の一例

[1]佐世保市立総合病院外科、[2]佐世保市立総合病院病理
○赤間　史隆[1]、石川　　啓[1]、河野　陽介[1]、岩崎　啓介[2]

胃原発神経内分泌細胞癌は胃癌の0.1-0.2%の頻度といわれており、まれな疾患である。今回胃原発神経内分泌細胞癌の一例を経験したので報告する。症例は74歳男性。67歳時に大腸癌にて手術既往あり。今回食欲低下を主訴に近医にて胃内視鏡検査を施行し、体上部小弯後壁よりに発赤を伴う陥凹性病変を認め、生検にてadenocarcinomaの診断。当院紹介となった。腹部CT検査では、リンパ節腫大も無く、肝臓にも転移の所見は認められなかった。手術は胃全摘を行った。病理組織学的検査では、CD56(+)、Chromogranin A(+)で多くのmitosisを伴い、neuroendocrine carcinomaと診断した。深達度はmpで#3LNに1/11のリンパ節転移を認めた。現在、外来にて化学療法中である。胃神経内分泌細胞癌は、早期より高率に脈管侵襲や遠隔転移をきたし、予後不良な疾患である。若干の文献的考察を加え報告する。

P-4-5　内視鏡的治療によって経過観察しているA型胃炎、高ガストリン血症を伴った多発性胃カルチノイドの1例

[1]志木市立市民病院、[2]東京医科歯科大学光学医療診療部、
[3]東京医科歯科大学病理部、[4]九段坂病院外科、
[5]東京医科歯科大学食道・胃外科
○関田　吉久[1]、竹下　公矢[2]、河内　　洋[3]、吉田　達也[4]、
永井　　鑑[5]

今回我々は、約2年半経過観察しリンパ節再発や他臓器転移を認めず経過しているA型胃炎、高ガストリン血症を伴った多発性胃カルチノイドの1例を経験したので、若干の文献的考察をくわえ発表する。症例は３８歳、女性、約7年前より心窩部痛あるも放置していた。それから2年後、検診の上部消化管透視検査にて胃ポリープを指摘された。近医にて上部内視鏡検査を施行し、多発性胃カルチノイド、高ガストリン血症の診断にて当科外来紹介受診された。来院時身体所見上は問題なく、血液検査ではガストリン値が2050pg/mlと著高している以外、腫瘍マーカーや内分泌検査に異常は認めなかった。上部内視鏡検査では、胃底腺領域に褪色調で血管透見が著明な逆萎縮性粘膜を背景に、大きさ１cm以下の立ち上がりなだらかな隆起性病変を多数認め、生検上カルチノイドと診断された。CT検査、血管造影検査では、膵インスリノーマや肝転移、リンパ節転移を認めなかった。昨年、胃体上部小弯の１病変が、大きさ1cm以上に増加し、隆起表面にびらんを伴った形態に変化したため、内視鏡的切除を施行したが、それ以外は現在まで変化を認めず、無治療で経過を見ている。

P-4-6　約1年以上の上部消化管内視鏡検査間隔で発見された胃癌症例の検討

[1]健生会土庫病院
○水島麻依子[1]、大辻　俊雄[1]、更屋　　勉[1]、松岡　正樹[1]

（背景）内視鏡的粘膜切除術（以下EMR)、腹腔鏡補助下手術等の低侵襲な治療法の進歩により早期に胃癌を発見する必要性が増してきている。(目的）約1年（300日）以上の間隔で複数回の上部消化管内視鏡検査（以下GIS）を行い発見された胃癌を検討し適切な検査間隔について検討した。(方法）1993年4月から2007年3月までの14年間で当院にてEMRまたは外科的治療を行った胃癌症例254例の内、約1年（300日）以上の間隔で複数回のGISを行い、発見された60症例についてEMRガイドライン(以下GL）内病変とGL外病変に分け検査間隔について検討を行なった。また早期胃癌・進行胃癌についても同様に検討を加えた。(結果）全病変の検査間隔の中央値は481.5日でEMRのGL内病変に関しては420日、早期胃癌に限ると480日であった。進行癌では検査間隔中央値は531日であった。早期胃癌の中で、3年以内の内視鏡検査で発見されたものは86.8%であった。また、進行癌の割合は胃角部や前庭部と比して噴門部や体部で高率な傾向があった。(考察）早期胃癌病変と進行胃癌病変の検査間隔の中央値は有意な差は認められなかったが、早期胃癌症例ではほとんどがGISを過去2年以内に行っており、1から2年の間隔で定期検査を行った場合、胃癌が見つかった場合でも、良好な予後が期待できると考えられる。また進行癌で見つかる部位には特徴があり、重点的に観察する必要がある。低侵襲な治療が可能かどうかという点においてEMR・GL内病変とGL外病変に関しても検討を行ったが、検査間隔の中央値に有意な差は認めなかったことから、検査間隔を2年以内にしても、必ずしも低侵襲な内視鏡治療の適応が増えることはないと考えられた。

一般演題　胃癌化学療法

P-5-1　胃癌化学療法におけるβグルカン併用効果の検討 —患者単球への結合率の解析

[1]名古屋市立大学消化器・代謝内科学、
[2]旭労災病院消化器内科、[3]春日井市民病院消化器科、
[4]岐阜県立多治見病院消化器内科、
[5]名古屋市立城西病院内科
○片岡　洋望[1]、志村　貴也[1]、岡本　泰幸[1]、溝下　勤[1]、
森　義徳[1]、久保田英嗣[1]、和田　恒哉[1]、小笠原尚高[1]、
佐々木誠人[1]、平田　慶和[1,2]、猪飼　昌弘[2]、高田　博樹[3]、
妹尾　恭司[3]、戸川　昭三[4]、佐野　仁[4]、伊藤才知衣[5]、
川合　孝[5]、水島　隆史[1]、神谷　武[1]、城　卓志[1]

【目的】レンチナン（LNT）はシイタケから抽出したβ-1,3-グルカンでテガフールとの併用療法が認められている癌免疫療法剤である．LNTは患者単球表面のToll-Like Receptor 2, Complement Receptor 3, Dectine-1などのレセプターに結合し宿主免疫を活性化するとされ，マウスでは系統によりLNTの単球への結合率に差があり効果発現と相関すると報告されている．今回我々は胃癌化学療法にLNTを併用しその臨床効果を検討した．【方法】本学で認可された臨床試験の条件を満たし文書で同意を得た患者20名．S-1(80-120mg/day, day1-14)+PTX(50mg/m2, day1,8)の3週 間 を1クールとし4クール（12週間）を試験期間とした．LNT(2mg/body, day1,8,15)は4クール併用群（全期群）と後半2クールのみの併用群（後期群）の2群に無作為に群別した．患者単球へのLNT結合率, Th1/Th2比, 各種採血検査, QOL評価などを施行した．患者単球へのLNT結合率は，GFP（緑色蛍光蛋白）で標識したLNTを患者血球と反応後，フローサイトメトリーでCD14陽性細胞へのGFP結合率を測定した．【成績】1. LNTの患者単球への結合率は平均3.49±2.61%で最高値9.77%，最低値0.16%で61倍の結合率の差が認められた．2. LNT投与によるLNT結合受容体の誘導はみられなかった．3. LNT投与によるTh1/Th2改善効果に有意差はみられなかった．4. 本試験非完遂例がLNT全期群よりもLNT後期群で有意に多かった．【結論】胃癌患者単球へのLNTの結合率に著しい個人差が認められたが，LNT併用による検査データ上の有意差はみられなかった．LNT全期併用群は後期併用群に比し本試験期間12週完遂率が高い傾向にあり，さらなるメカニズムの検討が必要と考えられた．

P-5-2　血友病Aを合併した高度進行胃癌に対し化学療法を施行した1例ー有害事象を中心としてー

[1]石心会川崎幸病院消化器病センター外科
○北村　雅也[1]、高橋　保正[1]、太田　竜[1]、河原　祐一[1]、
後藤　学[1]、関川　浩司[1]

血友病Aを合併した高度進行胃癌に対しバイパス術後，化学療法〔1st line:TS-1+CDDP，2nd line:Weeklyパクリタキセル療法(W-TXL)〕を施行した．血友病併存胃癌に対する化学療法の施行経験につき有害事象を中心に報告する．
症例：63歳，男性
経過及び術中所見：ECJ直下から幽門部にかけて不整な潰瘍と胃壁の硬化像と幽門狭窄を伴った病変を認め，生検は印環細胞癌であった．肝臓・結腸間膜及び後腹膜に浸潤，切除不能と判断し食道空腸吻合・胃空腸吻合・R-Y再建術を施行した．合併症なく，第19病日に退院となった．
化学療法：1st line：TS-1（2投2休）+CDDP(1，8days投与)開始．白血球減少が見られ，2クール目よりTS-1 100mgに減量したが，口内炎・貧血が出現，3クール目よりTS-1 80mg +CDDP 30mgに減量した．さらに腎機能が悪化し4クール目よりCDDP 20mgに減量，計4クール施行した．低Na血症による意識低下で加療を中断した．その後全身状態は改善したが腹水の増悪が認めた為，2nd line:W-TXL（3投1休）を施行．120mgから開始するも，白血球減少により3回目から90mgに減量し計11回投与した．腹水は一時軽快したが，全身状態が低下し，術後360日目に永眠された．術後在宅期間は242日間であった．
結語：血友病併存例に対する化学療法は，通常と比較し血液及び臨床症状の面での有害事象が生じやすい印象があった．しかし慎重な経過観察と適切な用量・投与期間の設定等により，外来でも実施可能であり通常と同等の効果が期待できる．

P-5-3　Psclitaxel Weekly投与が奏功した癌性腹膜炎を併発した胃癌の一例

[1]大野記念病院内科
○藤井　恭子[1]、大西　美穂[1]、賀陽聡一郎[1]、上田　厚夫[1]、川村　千佳[1]、宇野　裕典[1]

症例は67才、男性。腹部膨満感を主訴に近医受診後、精査加療目的で当院紹介となった。精査したところ胃体部の4型進行胃癌で、癌性腹水を伴っていた。外科的治療の適応はないものと判断し化学療法を施行することにした。腹膜播種を伴う進行胃癌に有効だった報告を参考とし、TS-1、CDDPの併用療法を開始した。2クール施行したが腫瘍マーカーは上昇し症状の改善もなくPDと判断し2クールで中止した。second lineとして化学療法をpaclitaxel（Taxol：TXL）の週1回投与に変更した。投与方法はTXL80mg/m2を週1回3週投与し、その後1週間の休薬で1クールとした。治療開始後徐々に腹水が減少しはじめ、2クール終了後に腫瘍マーカーは正常化した。症状改善目的に行っていた腹水穿刺は不要となった。4クール終了後の上部消化管内視鏡検査では胃癌は縮小し、腹部CTでは腹水はほぼ消失していた。引き続き外来で治療を継続したが腹水の増量はみられなかった。有害事象はgrade1の脱毛を認めたのみで重篤な副作用はなかった。10クール終了後より腹水量が増加し、最終的には腸閉塞をきたし死亡された。胃癌による腹膜播種は腹部膨満感や痛みなどのため患者に多大な苦痛を強いられることが多い。我々は癌性腹水を伴う胃癌でTS-1,CDDP抵抗症例に対しPaclitaxel Weekly投与を行なったところ腹水量が著明に減少し患者のQOLを良好に保つことができた。本治療は一次治療無効症例の治療としてその有効性を期待できる治療と考えられた。

P-5-4　穿孔性腹膜炎を併発したAFP産生胃癌の1例

[1]東京慈恵会医科大学外科学講座青戸病院外科、
[2]東京慈恵会医科大学外科学講座消化器外科
○矢島　　浩[1]、又井　一雄[1]、中村　能人[1]、畝村　泰樹[1]、黒田　　徹[1]、吉田　和彦[1]、矢永　勝彦[2]

症例は80歳，男性。来院2日前から1日2～3回の嘔吐が出現し，来院当日強い心窩部痛を認め，当院救急外来を受診した。腹部身体所見では心窩部に著明な圧痛と自発痛，筋性防御を認めた。胸,腹部単純X線検査では右横隔膜下に遊離ガスを認めた。腹部CT検査では遊離ガスと右横隔膜下およびダグラス窩に少量の腹水を認めた。以上の所見より上部消化管穿孔による穿孔性腹膜炎と診断し，緊急手術を施行した。開腹所見では血性腹水を認めたが，腹腔細胞診はClass IIであった。胃体部前壁に大網が癒着しており，剥離したところ胃体中部大弯前壁寄りに直径5mmの穿孔を認め，同部位に腫瘤を触知したため，胃癌の穿孔と診断し幽門側胃切除術を施行した。切除標本の肉眼所見では70X60mmの2型胃癌であった。病理組織学的所見では管状,乳頭状，充実性に増殖する，淡明細胞の目立つ腫瘍で，ly2,v1,INF β,med,PM(-),DM(-)であった。免疫組織化学的染色では，AFP陽性細胞を認めたため，AFP産生胃癌と診断した。総合所見はT3,N1,H0,P0,CY0,M0,Stage IIIA,根治度Bであった。術後経過は良好で退院後は年齢や糖尿病の既往を考慮し，UFTによる術後補助化学療法を施行した。AFP値は術直後887 ng/mlで，術後1ヵ月目には227 ng/mlと低下したが，術後2ヵ月目に1,417 ng/mlと再上昇し，術後4ヵ月目には34,596 ng/mlとなり，術後5ヵ月目に多発性肝転移で死亡した。穿孔性腹膜炎を併発したAFP産生胃癌はまれなため，若干の文献的考察を加えて報告する。

P-5-5　胃瘻ボタンへ交換後急速に増量した腹水のために挿入部潰瘍を生じた癌性腹膜炎の一例

[1]北海道社会保険病院消化器センター内科
○定岡　邦昌[1]、馬場　　英[1]、古家　　乾[1]、坂東　英明[1]、葛西　健二[1]

症例は４８歳女性。平成１５年９月の消化器集団検診で異常を指摘され、同年１０月２１日に当科を受診した。精査の結果、胃体部前壁に低分化腺癌を認め１１月１２日に幽門側胃切除術を施行した。以後当科で化学療法を行っていたが、平成１７年１１月よりイレウス症状が見られるようになり、平成１８年１２月１５日、消化管の減圧を目的に開腹にて胃瘻を増設した。平成１９年６月５日に胃瘻チューブをバンパー式ボタンタイプ（シャーウッド社カンガルーボタンⅡ２４Ｆｒ4.0ｃｍに交換した。６月１６日に一時退院したが、腹水が増加したため６月２５日に再入院となった。減圧不良のため、７月１０日に胃瘻ボタンの交換を行ったが、その際にボタン挿入部の胃壁にバンパーによる圧迫が原因と考えられる潰瘍を認めた。胃瘻ボタンを5.0ｃｍのものに交換し、腹水のコントロールを行うことによって、８月３１日には潰瘍は軽快した。近年、癌性腹膜炎患者の消化管閉塞症状に対し、ＱＯＬ改善目的に胃瘻を増設する症例が増えつつある。本症例は胃瘻ボタンへ交換後、急速な腹水の貯留のためバンパーが腹壁側へ牽引されて潰瘍を形成したものと考えられ、癌性腹膜炎患者へ胃瘻を増設する際には注意すべき合併症と思われた。

P-6-1　腹腔鏡補助下結腸切除術クリニカルパスのバリアンス分析

[1]横浜市立大学付属市民総合医療センター消化器病センター、[2]横浜市立大学
○佐藤　勉[1]、藤井　正一[1]、金澤　周[1]、諏訪　宏和[1]、高川　亮[1]、山田　貴允[1]、山本　直人[1]、山岸　茂[1]、大島　貴[1]、永野　靖彦[1]、今田　敏夫[2]、國崎　主税[1]

（目的）腹腔鏡補助下結腸切除術クリニカルパス（以下CP）のバリアンス分析を行い、周術期管理の妥当性を検討する。（対象・方法）対象症例は2005年4月から2007年4月に結腸癌の診断で腹腔鏡補助下結腸切除術（以下LAC）を施行した82例のうち、CPを使用した73例（利用率89.0%）。CP適応基準は病変が盲腸からS状結腸に存在し､PS0-1の症例。CP除外基準は重篤な術前併存疾患（循環・呼吸・腎疾患、糖尿病）。バリアンスを次の6項目が達成できない時として収集し、分析を行った。(1)術後1日目に歩行開始（50m以上）､(2)術後1日目に胃管抜去（排液量200ml／日以下）､(3)術後3日目に硬膜外カテーテル抜去、(4)術後3日目に経口摂取開始、(5)術後4日目にドレーン抜去、(6)重篤合併症発生。（結果）バリアンスの発生率は(1)17.8%、(2)13.7%、(3)27.4%、(4)20.5%、(5)23.3%、(6)11.0%。バリアンス発生の原因は、(1)疼痛コントロール不良。(2)排液量多量と排液性状異常。(3)接続トラブルによる早期抜去と注入薬の残薬多量による抜去遅延。(4)(5)炎症反応遷延（38℃以上、WBC・CRP高値）、回診医の判断、(6)縫合不全1例、肺梗塞1例、尿管損傷1例、腸閉塞2例、SSI 3例であった。(6)以外のバリアンスではCP継続可能であった。（結語）CPを使用症例で11.0～27.4%のバリアンスの発生を認めたが、CP完遂率は89%であり、CP適応・除外基準ならびに術後管理の目標設定は許容範囲と思われた。

P-6-2　当院における切除不能・再発胃癌に対する外来化学療法のリスクファクターの検討

[1]大阪医科大学第二内科
○太田　俊輔[1]、紀　貴之[1]、桑門　心[1]、川部伸一郎[1]、後藤　昌弘[1]、倉田　宝保[1]、瀧内比呂也[1]、樋口　和秀[1]

目的：当院における切除不能・再発胃癌に対する外来化学療法におけるリスクファクターを検討した。対象及び方法：対象は2000年12月より2006年6月までに当院で外来化学療法を施行した122症例。PSは0、1／2；83／120。外来での各レジメンのlineをn=1として個別に評価し、全体で203line(1st／2nd／3rd／4th = 80／74／41／8)に　対して、1)緊急入院の有無、2)治療skipの有無、3)総外来受診回数に対する非予定受診回数率に影響を与える因子を検討した。成績：1)外来化学療法中に緊急入院を要する背景因子として、PS(0、1と2)と尿管ステントの有無で有意な差がみられた。更にPS=2の群ではCPT-11を含むレジメン(CPT-11レジメン)とそれ以外(non CPT-11レジメン)で有意な差がみられた。一方S-1及びPaclitaxelについて同様の解析を行ったが有意な差はなかった。2)治療skipの有無に対する因子としては尿管ステントの有無で有意差がみられたが、各レジメン間では有意な差が認められなかった。3)非予定受診回数率に関する因子としてはPSが有意な因子で、PS=2の群ではCPT-11レジメンとnon CPT-11レジメンで有意な差がみられた。結論：外来化学療法を行う上でPS =2や尿管ステントの留置例はhigh riskグループであり、充分な注意を払う必要があると考えられた。

P-6-3　オキサリプラチン併用化学療法にベバシズマブを組み込んだクリニカルパスの作成ー医療・看護の質の標準化を目指してー

[1]大阪市立大学病院10東病棟、[2]大阪市立大学病院12東病棟、
[3]大阪市立大学病院化学療法センター、
[4]大阪市立大学腫瘍外科学、
[5]大阪市立大学消化器器官制御内科学
○中　麻里子[1]、井内　郁代[2]、福中　恭子[1]、中野　妙子[3]、
前田　　清[4]、富永　和作[5]、荒川　哲男[5]、平川　弘聖[4]

切除不能大腸癌に対する抗癌剤であるオキサリプラチンは、2005年に本邦で認可され広く使用されてきた。しかしその問題点として、教育機関規模の大学病院では、オキサリプラチン併用化学療法レジメン(m-FOLFOX 6など)が複数の診療科に渡って使用され、レジメンプロトコールに若干の相違が生じる点にある。また、m-FOLFOX 6は施行手順が煩雑なこと、特殊な副作用を有することなどから、いかに安全に施行できるかということが導入時の重要課題であった。また、初回導入は入院して行われるが、2回目より化学療法センターへ通院しての治療へと移行するため、入院中より患者への自己管理指導を徹底する必要性があった。当院では2002年から、院内におけるクリニカルパス（以下パスと略す）委員会を立ち上げ、その普及に努めてきた。パスのメリットは、医療・看護の標準化を行うことにより質の保証ができること、アウトカム管理を行うことにより、実働経験年数を問わずに一定のレベルでケアに当たることができ、患者へのインフォームドコンセントに効果的であることなどがあげられる。それらのメリットを最大限に利用し、m-FOLFOX 6を安全に行うことができるようパスによる管理を行ってきた。しかし本年、新たにベバシズマブが認可されたことで、より厳重な管理が求められることなったことから、m-FOLFOX 6にベバシズマブを組み込んだパスを新たに作成し、その実用化に向けてアウトカムおよびその達成基準の設定に取り組んだ。このパスの実用化により、医療・看護の質を保証し、より安全な治療が可能になることが期待される。

P-6-4　進行・再発大腸癌に対するm-FOLFOX6療法のアレルギー反応とその対策の現状

[1]大阪市立総合医療センター
○北田なみ紀[1]、井上　法子[1]、尾崎　明子[1]、吉田　徹也[1]、
中尾　将彦[1]、西田真紀子[1]、武田　晃司[1]

【背景】FOLFOX療法では、オキサリプラチン（L-OHP）によるアレルギー反応が発現することが知られている。このアレルギー反応は軽微な症状からアナフィラキシーショックまで幅広く、治療の継続を決定する重要な副作用のひとつである。当院で実施されたm-FOLFOX6療法のアレルギー反応の出現頻度と対応について検討した。アレルギー反応の重症度評価はNCI-CTC/AE（ver.3.0）日本語訳版を用いた。【結果】対象の58例中12例（20.6%）に何らかのアレルギー反応が発現した。初回発現時の投与コースの中央値は6で、2から11の範囲に発現した。皮疹などのGrade1と蕁麻疹、発熱などのGrade2は各々3例（5.2%）がL-OHP投与後24時間以内に発現した。これらの軽微な症状の患者には経過観察または抗ヒスタミン薬を投与し、次コース以降もm-FOLFOX6療法を継続している。Grade3は2例（3.4%）、Grade4のアナフィラキシーショックは4例（6.9%）がL-OHP投与開始後30分以内に発現した。アナフィラキシーに対しては、L-OHP投与を即時中止し、エピネフリンと即効性ステロイドの静脈内投与後入院し経過観察された。Grade3に対してはL-OHP投与を即時中止し、即効性ステロイドと抗ヒスタミン薬の静脈内投与後、帰宅可能であった。Grade3, 4の症例については、次コース以降L-OHPを含まない他の治療レジメンに変更された。【考察】m-FOLFOX6療法のアレルギー反応はコースを重ねるごとに発現率が上昇すると考えられる。重篤なアレルギー反応はL-OHP投与中に起こることが殆どで、投与コースを重ねている患者には特に注意を要する。また、軽微なものについては帰宅後に起こることが多いので患者への教育的支援が重要と考える。

P-6-5　オキサリプラチンにて生じる過敏反応に対する院内統一対策法作成の試み

[1]大阪市立大学看護部、[2]大阪市立大学薬剤部、
[3]大阪市立大学消化器器官制御内科学、
[4]大阪市立大学腫瘍外科、[5]大阪市立大学消化器外科
○中野　妙子[1]、岩崎　直美[1]、篠田　育美[1]、藤長久美子[1]、
池浦　啓博[2]、光川　康子[2]、平良　高一[3]、富永　和作[3]、
野田　英児[4]、前田　　清[4]、李　　栄柱[5]、荒川　哲男[3]、
平川　弘聖[4]

【背景】切除不能進行・再発の結腸・直腸癌に対して、オキサリプラチン（以下L-OHP）を含むレジメンが第一選択となり、当院でも平成17年7月より実施している。平成18年4月に開設した化学療法センター（以下センター）では複数診療科の患者に施行することから、指示内容の相違による混乱や医療事故を防止するため、統一パスを作成し運用している。一方L-OHP使用に伴う過敏反応は、頻回ではないが重篤な場合もあり、適切かつ統一した対処法の確立が必要である。【目的】L-OHPの使用経験が少ない医師も適切・迅速に対処でき、L-OHPを含んだ有効なレジメンを安全に継続できるよう、院内で統一した過敏反応対策フロー図を作成・運用する。【方法】１．当院の過敏反応出現事例に行った対処と経過を検討する。２．他施設（静岡県立静岡がんセンター）での対策と、これまで当院で行った対応から、グレード別にみた対策をフロー図で作成する。３．作成した対策について、L-OHPを含む化学療法を実施している診療科医師、薬剤師、センター看護師で妥当性を検証する。【結果】１．L-OHPを含むレジメンは、平成19年３月までに334件実施した。そのうちL-OHP投与中にグレード１以上の過敏反応を９件経験した。その対応は抗アレルギー剤使用が７例（うち1例は緊急入院）、L-OHP中止で軽減が２例であった。２．当院の結果と静岡県立静岡がんセンターの対策を考慮し、当院でのフロー図を作成した。３．フロー図作成後に出現した過敏反応症例について、対策の有用性を検討した。【結語】今回作成した院内統一過敏反応対策フロー図の有用性を検討した結果を報告する。

P-7-1　ヒト胃癌におけるAngiopoietin-like 4 (ANGPTL4) 蛋白の発現の検討

[1]長崎大学原爆後障害医療研究施設腫瘍・診断病理学
○中山　敏幸[1]、三原　裕美[1]、田場　　充[1]、三浦　史郎[1]、成毛　有紀[1]、平川　　宏[1]、関根　一郎[1]

【はじめに】アンギオポエチンファミリーは、腫瘍進展、細胞増殖や分化に関連していることが知られている。Angiopoietin-like 4(ANGPTL4)蛋白は、アンギオポエチンファミリーのひとつで、脂肪細胞や血管内皮細胞の虚血状態に関連して発現する蛋白(FIAF)として知られるサイトカイン様血管誘導前駆物質である。ANGPTL4は、腫瘍細胞の運動能や浸潤能と同様に血管活動性を抑制することで、悪性腫瘍の転移を抑制するとの報告がある。
【目的】ヒト胃癌組織におけるANGPTL4の発現を検討し、臨床病理学的指標や予後との関連を検討することで、ヒト胃癌におけるANGPTL4の作用を明らかにする。
【方法】ヒト胃癌組織86例を用い、免疫組織化学染色にてANGPTL4の発現を検討し、そのうち36例にて手術後５年生存率の検討を行った。
結果：86例のヒト胃癌組織中、29例(33.7%)に発現が認められた。発現は、がん細胞の細胞質に認められた。組織学的には、乳頭癌(60%)や粘液癌(60%)に比較的高率に発現が認められ、印環細胞癌では、発現率は低かった（12.5%）。ANGPTL4の発現は、癌進達度($p<0.01$)、リンパ節転移($p<0.001$)、間質線維化($p<0.05$)、腫瘍進展型($p<0.05$)、リンパ管浸潤($p<0.01$)、静脈浸潤($p<0.001$)に関連が認められた。術後５年生存率を検討したが優位な差は認められなかった。
【まとめ】ANGPTL4は、ヒト胃癌細胞で発現が認められ、多くの臨床病理学的指標と相関が認められた。ANGPTL4はヒト胃癌の細胞分化や癌進展に関係する因子のひとつと考えられた。

P-7-2　ペプシノーゲン法と胃癌の予後について

[1]東海大学外科学系消化器外科
○鍋島　一仁[1]、生越　喬二[1]、森田　真理[1]、中村　健司[1]、岡本　祐一[1]、松井　英男[1]、添田　仁一[1]、近藤　泰理[1]、貞廣荘太郎[1]、今泉　俊秀[1]、幕内　博康[1]

はじめに：ペプシノーゲン法は、胃癌の発生母地といわれる萎縮性胃炎の指標となり胃癌のスクリーニングに用いられている。また、*Helicobacter pylori*（以下：*Hp*）は萎縮性胃炎を起こし胃癌発生の高危険因子ともいわれている。これまでに我々は、血清*Hp*抗体価と胃癌患者の生存率について検討し術前血清*Hp*抗体価高値群が予後良好であったと報告した（Prog. Med. 25, 717-719, 2005 ）。目的：これまでの我々の検討で、Hp抗体価高値群が予後良好であったが、萎縮性胃炎の指標とされるペプシノーゲン法による判定が胃癌の予後と相関するかを検討した。対象：1988～2002年までに東海大学医学部付属病院で扱った胃癌手術症例701例を対象とした。方法：術前ペプシノーゲンI、IIとペプシノーゲンI/II比より判定を行った。分類は強陽性群、陽性群、陰性・疑陰性群の3群に分類した。解析にSPSS, v.15を用い生存曲線をKaplan-Meier法、有意差検定をLog-Rank testにて行った。結果：ペプシノーゲンと胃癌の予後についての検討では、強陽性群と陽性群、強陽性群と陰性・疑陰性群で差が認められた。強陽性群は、陽性群、陰性・疑陰性群に比べ予後不良であった。我々の既報の検討では、術前*Hp*抗体価高値群が予後良好であったが、今回検討した萎縮性胃炎の指標とされるペプシノーゲン法による判定群別では、その予後は逆相関を示した。結語：ペプシノーゲン法で判定された術前の萎縮性胃炎の状態と胃癌の予後との相関を検討した。ペプシノーゲン法による萎縮性胃炎とこれまでに検討した血清*Hp*抗体価と胃癌の予後についての検討から、局所の炎症の程度と宿主の免疫反応から胃癌の予後を検討すると逆相関を示す結果となった。

一般演題　胃:悪性 1

P-7-3　鳥肌胃炎に合併した0 IIc+III型進行胃癌の一例

[1]東京都多摩がん検診センター消化器科、
[2]東京都多摩がん検診センター検査科
○小田　丈二[1]、入口　陽介[1]、水谷　　勝[1]、大野　康寛[1]、
高柳　　聡[1]、冨野　泰弘[1]、篠原　知明[1]、岸　　大輔[1]、
大村　秀俊[1]、山田　耕三[1]、山村　彰彦[2]

症例は5X歳女性．特に自覚症状なく，2006年5月，ドックの胃X線検査にて異常を指摘され，2007年5月当センター受診となる．上部消化管内視鏡検査を施行し，胃体下部大弯に陥凹性病変を認めた．病変の立ち上がりは粘膜下腫瘍様で，sm massive以深の浸潤を疑った．また，前庭部から胃体下部付近まで広がる2~3mmの小結節状隆起を認め，鳥肌胃炎と考えられた．胃X線検査では，胃体下部大弯に10mm弱の陥凹を認め，圧迫すると周囲の抜け像が描出されたため，内視鏡同様sm massive以深の浸潤を疑った．鳥肌胃炎に合併した胃癌と診断し，外科的切除を施行．肉眼所見では，10mm弱の小陥凹を伴い，粘膜下腫瘍様の立ち上がりを認めた．病理組織学的所見は，大きさ32x15mm，粘膜内の広がりは8mm程度であり，粘膜下層以深の浸潤幅が広いpre-linitis plastica型に相当する病変であった．深達度はMP，リンパ節転移は認めなかった．また，小結節状隆起はリンパ濾胞の過形成によるものであった．以上，胃X線検診で発見された鳥肌胃炎に合併した胃癌を経験したので報告する．

P-7-4　粘膜下腫瘍様の隆起形態を呈した未分化型胃癌の1例

[1]高邦会高木病院消化器内科、[2]高邦会高木病院放射線科、
[3]佐賀大学放射線医学、[4]高邦会高木病院外科、
[5]高邦会高木病院臨床検査部、
[6]佐賀大学光学医療診療部、[7]佐賀大学内科
○森田　秀祐[1]、西田　宏二[1]、阿座上聖史[1]、知念　正明[1]、
富永由紀子[2]、水口　昌伸[3]、松山　　悟[4]、渡邊　恵子[5]、
岩切　龍一[6]、藤本　一眞[7]

症例は80歳、男性。既往歴に糖尿病、心房細動、慢性心不全、慢性気管支炎があり、近医に通院していた。H19年3月19日に検診目的で受けた胃内視鏡検査で異常を指摘され、3月27日、当院へ紹介受診した。腹部自覚症状なし。理学所見では、腹部所見に特に異常を認めない。検査所見では軽度の貧血を認めた。胃Ｘ線検査所見では胃前庭部大弯側に5cm大の隆起病変を認めた。病変頂部には不規則な陥凹と結節状隆起を伴い、立ち上がりの大部分では表面平滑で粘膜下腫瘍様の所見を認めた。内視鏡検査所見では胃前庭部大弯側に5cm大の無茎性隆起病変を認めた。隆起の表面に不整陥凹とその一部に結節状隆起を伴い、立ち上がり部分には表面平滑で正常粘膜と思われる上皮に被われており、粘膜下腫瘍様の所見を認めた。腹部ＣＴでは肝、リンパ節に明らかな転移所見を認めなかった。術前検査で陳旧性心筋梗塞、狭心症を認めたため、まず4月11日に冠動脈ステント留置術を行い、その後抗血小板剤を投与して約1ヶ月間経過観察した。5月15日の経過観察内視鏡検査では病変部の陥凹が拡大して目立ち、隆起が低くなり、2型癌の所見を呈した。5月21日に遠位側胃切除術が行われた。病理組織所見では、低分化型腺癌、por1、進達度SS、ly3、v2、リンパ節No 3、４、６に転移していた。今回経験した症例では、Ｘ線および初回内視鏡所見で、上皮性腫瘍か非上皮性腫瘍かの鑑別診断に苦慮したこと、未分化型癌でありながら隆起を主体とした粘膜下腫瘍様の形態を呈したことで、臨床病理学的に興味深い症例と思われた。

P-7-5　剖検にて診断し得た胃印環細胞癌の直腸転移の一例

[1]杏林大学第三内科、[2]杏林大学病理学教室
○土岐　真朗[1]、山口　康晴[1]、村山　隆夫[1]、川越　圭[1]、田部井弘一[1]、畑　英行[1]、蓮江　智彦[1]、比嘉　晃二[1]、田内　優[1]、中村　健二[1]、青木　圭[1]、勝見　直也[1]、大倉　康男[2]、高橋　信一[1]

症例は2型糖尿病にて経過観察中であった60歳男性。下腹部痛を認め、下痢・便秘を繰り返し、また、食事摂取がほとんど不能となり、下腹部の膨満が急激に進行したため外来受診、上腹部にも強い膨満感を認めたため、精査加療目的に入院となった。腹部膨隆とともに、右下腹部を中心に圧痛を認め、fluctuation、shifting dullness共に陽性で腹水貯留と診断。下肢浮腫は認めなかった。急激な腹水貯留の原因精査目的にて、血液生化学検査、胸腹部単純X線、腹部エコー、腹部骨盤CT、腹腔穿刺を施行。腹腔穿刺による細胞診では、悪性細胞は認められなかったが直腸に壁肥厚が認められたことから、下部消化管内視鏡検査を施行した。直腸に辺縁不整な易出血性の潰瘍性病変が認められ、生検の結果、Adenocarcinomaにて、悪性腫瘍に伴う腹水貯留と考えられた。しかし、免疫染色ではCK7陽性, CK20陰性のパターンであり、直腸癌は考えにくく、確定診断には至らなかった。その後、全身状態の増悪が認められ、死亡した。剖検を施行。胃体中部大彎に、大きさ2.7×2.0cmの3型進行癌。組織学的には、腺癌(por2＞sig)であり、線維増生を伴い、壁内をびまん性に浸潤し、漿膜表面に達していた。小腸は癒着、狭窄がみられ、漿膜および固有筋層に癌細胞の浸潤を認め、直腸は漿膜側から粘膜内まで浸潤し、3.0×2.5cm大の腫瘤を形成していた。以上より進行胃癌、直腸転移、癌性腹膜炎の診断に至った。興味ある症例を経験したので報告する。

P-7-6　腹膜炎をきたした胃癌穿孔に対して一期的手術を行った一例

[1]日本大学消化器外科
○高安賢太郎[1]、大亀　浩久[1]、白田　智彦[1]、飯島　玲奈[1]、万本　潤[1]、潮　真也[1]、間遠　一成[1]、間崎　武郎[1]、石井　敬基[1]、増田　英樹[1]、高山　忠利[1]

【はじめに】胃癌穿孔は稀ではあるが、腹膜炎をきたした症例に対して一期的あるいは二期的に手術を行うかについては議論の余地があり、特に、術後合併症の低さや根治性の高さでは、二期的手術の方が上回っているという報告もある。今回、我々は、腹膜炎をきたした胃癌穿孔に対して一期的手術を行った症例を経験したので報告する。【症例】77歳、男性。平成19年6月に嘔気、嘔吐が出現したため他院を受診した。上部消化管内視鏡検査で胃癌が疑われたため精査加療目的に当院紹介入院した。内視鏡所見で、腫瘍は噴門部から幽門部にかけて広範囲に認められ、生検の結果、中分化腺癌であった。また、腹部CTでは２群のリンパ節に腫脹を認め、術前診断はT3,N2,M0,StageIIIbと考え、Neoadjuvant療法を開始することにした。化学療法開始後２日目に、板状硬を伴う急激な心窩部痛が出現した。腹部CTにてfree airを認め、胃透視では腹腔内への造影剤の漏出が認められた。さらに、血液生化学検査において白血球とCRPの増加が認められ、胃癌穿孔による腹膜炎と診断し、同日、緊急手術を行った。術中所見では、胃体上部前壁に約１cmの穿孔を認め、膿性腹水が貯留し、強い腹膜炎をきたしていた。手術は胃全摘術（D２）、Roux-Y再建を施行した。最終診断は、pSE,N2,M0,cy0でStage IIIbであった。術後は合併症を起こすことなく第20病日に軽快退院した。【結語】胃癌穿孔による腹膜炎では、二期的手術を行うべきであるとする報告が散見されているが、一期的であっても術後合併症を起こすことなく、根治性のある手術ができると考える。

P-8-1　血管造影検査が診断に有力であった壁外発育型胃ＧＩＳＴの１例

[1]国際医療福祉大学熱海病院
○川口　　実[1]

症例は５０歳代の女性。排尿時痛のため近医を受診した。その時の腹部触診で心窩部に腫瘤を指摘され精査目的で当院に紹介される。当院初診時心窩部に表面平滑な硬い腫瘤を触知した。精査のため入院となった。入院時の血液検査では腫瘍マーカーを含め異常所見は認めなかった。腹部超音波検査では上腹部に充実性腫瘤を認め、肝Ｓ２から突出するよに発育し、大きさ１１Ｘ９cmであった。エコー像はモザイクパターンを呈した。腹部ＣＴ検査では肝左葉外側区から下方に膨隆する境界明瞭な低濃度の腫瘤で、大きさは１１Ｘ９ｘ１３cmであった。造影すると早期より辺縁は濃染し、遅延期では染まりは広がり持続した。腫瘤と肝実質とのコントラストは明瞭であった。上部消化管造影検査では胃小彎側噴門部から前庭部まで。大きく圧排された所見であった。粘膜面には異常を指摘できなかった。上部消化管内視鏡検査でも胃小彎側に壁外から圧排された所見であった。粘膜にびらん、潰瘍、隆起などの所見は認めなかった。超音波内視鏡では腫瘤は胃壁の外側に存在し胃壁第４層との連続性は確認できなかった。エコー像は高エコー、低エコー混在し従来報告されている胃ＧＩＳＴの所見に類似していた。血管造影検査では腫瘍は左胃動脈末梢枝で栄養されていた。以上の画像所見から胃から発生し、壁外に発育したＧＩＭＴ（ＧＩＳＴ）と診断し外科的切除を行った。手術所見では腫瘍は胃小彎側から発生し胃壁外に発育する腫瘍であった。粘膜には特別な所見を認めなかった。組織学的には紡錘形細胞の増殖からなるspindle cell tumorで免疫染色ではC-Kit陽性、アクチン陰性であったためＧＩＳＴと診断した。

P-8-2　内視鏡的粘膜下切開・剥離術（ESD）で診断された胃粘膜下腫瘍(Myoepithelial hamartoma)の1例

[1]佐賀社会保険病院内科、[2]和田医院、[3]佐賀大学病理
○大山　　隆[1]、檀上　晶子[1]、和田　達郎[2]、徳永　　蔵[3]

症例は55歳、女性。胃癌検診におけるX線異常陰影の精査目的のため近医で上部消化管内視鏡検査を施行され、胃体下部前壁に約10mmの粘膜下腫瘍を指摘された。約1年半後の経過観察の内視鏡検査で増加傾向を認め、当院に治療目的で紹介となった。術前の内視鏡検査では、胃体下部前壁に約15mmの粘膜下腫瘍で、中央に不整形の陥凹を伴っていた。超音波内視鏡では第3層に一致した境界明瞭な11mmの低エコー腫瘍で、一部不均一な部分も見られた。悪性腫瘍も否定できないため、診断・治療目的で内視鏡的粘膜下切開・剥離術（ESD）を施行した。切除した腫瘍は17x16x11mmの境界明瞭な腫瘍で、組織学的に平滑筋細胞様の紡錘形細胞の増殖を示す間質の中に、拡張した胃の腺管を含み、胃myoepithelial hamartoma(adeomyoma)と診断された。同腫瘍は比較的稀な腫瘍で、ESDされた例は報告がないため症例を提示をする。

P-8-3　胃潰瘍の経過観察で発見され、術後にイマチニブを投与開始した十二指腸GISTの一例

[1]市立島田市民病院消化器科、[2]市立島田市民病院外科
○高橋　正彦[1]、森下　宗自[1]、金山　広和[1]、米田　正弘[1]、石川　哲朗[1]、木村　貴彦[2]、國友　和善[2]

【はじめに】イマチニブは切除不能GISTや術後再発GIST症例への有効性は確立されている。第４３回米国臨床腫瘍学会にて、イマチニブを初回GISTの術後補助化学療法の目的で１年間投与すると、無再発生存率を高めることを示した大規模無作為化二重盲検臨床試験が報告された。今回われわれは術後に十二指腸GISTと診断がつきイマチニブ投与を開始した症例を経験した。【症例】６５歳の女性。２００６年３月に黒色便があり、同年４月に当院受診、上部消化管内視鏡検査にて胃潰瘍瘢痕をみとめ、以降当院通院していた。２００７年４月１２日におこなった経過観察目的の上部消化管内視鏡検査にて、上十二指腸角から下行脚にかけての不整な易出血性の潰瘍をともなう隆起性病変をみとめ、病理検査ではPoorlyDifferentiatedAdenocarcinomaと報告があった。腹部CTにて７cm大で血流豊富な腫瘍があり、膵頭部・肝・右腎に接していた。５月１７日に膵頭十二指腸切除術がおこなわれた。切除標本断端はすべて陰性であった。病理では核分裂像は４３個／５０ＨＰＦ認められた。免疫組織化学的検査を追加したところ、腫瘍細胞はc-kit陽性/CD４陽性/vimentin陽性、AE1/AE3陰性、EMA陰性、CD56陰性/chromograninA陰性、α-SMA陰性であり、狭義のGISTの所見であった。GISTの術後補助療法（１年間のイマチニブ投与）は、特に腫瘍径３cm以上では有意に再発抑制効果が認められるという報告があり、本症例においても２００７年７月２０日よりイマチニブ４００mg／日の投与を開始した。今回、我々は十二指腸GISTで術後にイマチニブ投与を開始した一例を経験したので若干の文献的考察を加えて報告する。

P-8-4　胃GIST、胆嚢癌、肺癌の重複癌の1例

[1]大阪府済生会中津病院外科、
[2]大阪府済生会中津病院病理部
○溝尻　岳[1]、常見　幸三[1]、三城　弥範[1]、粟津　正英[1]、大坪　大[1]、濱中　美衣[1]、高橋　毅[1]、伊藤　卓資[1]、小西　宗治[1]、中江　史朗[1]、豊田　昌夫[1]、仙崎　英人[2]

症例は63歳男性で、以前より高脂血症、高尿酸血症、高血圧にて他院通院中であった。年1回、胸部X-Pを撮影していたが、平成19年3月の胸部X-Pにて右中肺野に結節影を認めたため、当院呼吸器内科受診。CT上、肺癌疑いにて精査目的にて入院となった。気管支鏡の結果、洗浄液、ブラシ細胞診よりAdenocarcinomaと診断。また、PETにても結節影に一致してFDGの高集積を認めたが、胃体部にもFDGの高集積を認めたため、GIF施行。胃体中部前壁に、頂部の自壊を伴う大きな粘膜下腫瘍を認め、EUSにても筋層由来と考えられたため、胃GISTと診断。手術目的にて、当科紹介受診。6月21日、手術施行。胃体中部前壁にφ8cm大の粘膜下腫瘍を認め、部分切除術を行った。また、術前のCT、USにて胆嚢壁の肥厚を認めていたため、同時に胆嚢摘出術を行った。病理組織検査にて、胃GISTは、CD34陽性、c-kit陽性、α-SMA陰性、S-100陰性で、5cmを超え、潰瘍形成もあり、高悪性度との診断。また、胆嚢は底部に腫瘍を認め、低分化型の腺癌で、既存の異型のない胆嚢上皮との移行像があり、胆嚢癌と診断。そのため、6月29日、肝部分切除術+リンパ節郭清を行った。肝臓への浸潤、リンパ節転移は認めなかった。右肺の腫瘍に対して、7月26日、手術施行。術中迅速検査にて転移と診断、肺部分切除を行った。しかし、永久標本では、肺癌原発を示唆する所見であった。術後経過良好にて8月7日退院、現在、外来通院中である。今回、我々はまれな胃GIST、胆嚢癌、肺癌の重複癌を経験したので、報告する。

P-8-5　十二指腸第3部に発生した十二指腸癌の一例

[1]大阪市立大学消化器器官制御内科学、
[2]長吉総合病院内科、[3]大阪市立大学腫瘍外科学
○勝野　貴之[1]、成瀬　朋子[2]、森　あろか[2]、八上　佳和[2]、
大磯　龍太[2]、中山　祐史[2]、増市　秀雄[2]、大谷健二郎[2]、
荒川　哲男[1]、村田　哲洋[3]、山田　靖哉[3]、大平　雅一[3]、
平川　弘聖[3]

【症例】67歳女性、平成18年8月21日、上腹部不快感、便秘を主訴に当院を受診。家族歴、既往歴に特記すべき事項なし。血清学的にはHb 12.6 g/dlと軽度貧血あり、便潜血陽性を認めた。上部消化管内視鏡検査では、十二指腸下降脚までの観察で表層性胃炎のみであった。腹部単純CT検査にて十二指腸第3部の壁肥厚と肝S2にlow density areaを認めたため精査加療目的に入院となった。【経過】低緊張性十二指腸造影検査では、十二指腸第3部にapple core様の狭窄像を認めた。PCFにて十二指腸を観察したところ、十二指腸第3部に全周性の腫瘍による狭窄を認め、同部位からの生検でadenocarcinomaが検出された。腹部造影CT検査では、肝両葉に数mmから1cm大の低吸収域の散在、上腸間膜動脈背側にリンパ節腫大を認めた。以上から十二指腸第3部の進行癌、肝およびリンパ節転移と診断し、膵頭･十二指腸切除術を施行した。病理組織学的結果はpoorly differentiated adenocarcinoma, si, ly2,v1で肝および腸間膜リンパ節への転移、上腸間膜動脈周囲神経叢への浸潤を認めたためadjuvant chemotherapyを施行した。【結語】十二指腸癌は近年、上部消化管内視鏡検査の増加に伴い、その報告例は増えてきている。しかし、通常の十二指腸下降脚までの観察では、第3部、第4部に発生した十二指腸癌については未だに発見が困難である。今回我々は、第3部に発生した十二指腸癌について経験したので若干の文献的考察を加え報告する。

一般演題　小腸腫瘍

P-9-1　小腸癌の穿孔性腹膜炎で発症した小腸癌および同時性胃癌の1例

[1]山陰労災病院外科
○竹林　正孝[1]、豊田　暢彦[1]、野坂　仁愛[1]、若月　俊郎[1]、鎌迫　陽[1]、谷田　理[1]

胃癌の小腸転移，または小腸癌の胃転移はともに極めてまれな病態である．今回われわれは，小腸癌の穿孔による汎発性腹膜炎で発症し，同時に胃にも同じ組織型を呈する癌腫が発生していた症例を経験したので報告する．＜症例＞73歳，男性．＜現病歴＞某日午後9時頃から腹部激痛となり救急外来を受診し，腹膜炎が疑われ即入院となった．＜入院時現症＞腹部は全体に膨満し，腹膜刺激症状および筋性防御が陽性であった．＜検査所見＞白血球12000/μl, CRP2.43mg/dl．立位腹部単純撮影や腹部CTで腸管の拡張と腹腔内free airを認めた．以上から腸管穿孔による汎発性腹膜炎と診断し，発症後3時間で緊急手術を施行した．＜手術所見＞トライツ靭帯から60cm肛門側の空腸に直径0.5cm大の穿孔部を認めたため，小腸穿孔による汎発性腹膜炎と診断した．しかし小腸間膜や大網にリンパ節と思われる硬い腫瘤を触知した．胃にも胃角部大彎側前壁に拇指頭大の腫瘤を認めたことから，胃腫瘍ならびに広範なリンパ節転移と考えられた．術中全身状態が不良なため空腸部分切除術と胃部分切除術を施行した．切除標本および病理組織学的検索では，空腸は3.4×1.7cmの腫瘍の中央が穿孔しており，組織学的には低分化型腺癌で深達度se，腫瘍は粘膜から発生していた．胃病変は大きさ2.5×2.5cmの隆起性病変で組織型は同じく低分化型腺癌で深達度ss，腫瘍はやはり粘膜から発生していた．術後経過は良好で術後18日で退院した．＜考察＞本症例では同時性に胃と小腸に癌が発生し，小腸癌が穿孔したのであった．しかし，２つの腫瘍はともに粘膜から発生し原発性癌の要件も備えている．これらのことを臨床病理学的に考察する．

P-9-2　イレウス症状で発症した小腸粘液癌の1例

[1]白十字会佐世保中央病院外科、
[2]白十字会佐世保中央病院病理部
○清水　輝久[1]、重政　有[1]、持永　浩史[1]、和田　英雄[1]、佐々木伸文[1]、梶原　啓司[1]、碇　秀樹[1]、國崎　忠臣[1]、米満　伸久[2]

原発性小腸癌の発生頻度は低く、その中でも粘液癌の発生はきわめて稀である。最近われわれは、イレウス症状から精査し、手術を施行したところ、原発性小腸粘液癌であった1例を経験したので報告する。症例は68歳男性。主訴：腹部不快感,腹痛。既往歴：2003年5月に胆石症で腹腔鏡下胆嚢摘出術。現病歴：2007年3月下旬より腹部不快感が出現。近医で胃内視鏡を受けるが、特に異常認められず、内服胃腸薬で経過観察。その後も症状続き、時々腹痛もあり、近医で腹部単純レ線にて鏡面形成像を指摘され、5月初め紹介入院。血液検査は、貧血とWBC10100、CRP7.4と炎症反応高値を認めたが、生化学検査では概ね正常であった。腹部CT、エコーで右上腹部に腫瘤病変を認め、小腸造影で回腸に小腸腫瘍が判明。Apple coreを形成するも、エコーでリンパ節腫大が多発し、柔らかい腫瘍の印象から造影上、悪性リンパ腫も疑われた。しかしCEAが234ng/mlと異常高値のため、術前小腸癌の診断で、入院後1週目に手術施行。開腹すると、腹水認め、右上腹部に小腸を中心に横行結腸、腸間膜をまきこんで、一塊となった腫瘤が存在。腹水と腸間膜腫瘤を術中迅速で検査したところ、ClassVの診断で、ダグラスにも腫瘤が散在していた。根治手術不能で、一塊となった手拳大の小腸腫瘤のみ摘除したところ、小腸内腔にI型のムチン様の不整隆起を形成する腫瘍を認めた。病理組織学的には、腫瘤は隣接する回腸に浸潤してSiの状態で、異型細胞が多量の粘液産生を伴いつつ乳頭状ないし不規則な腺管形成性に浸潤性に増殖し、粘液癌の診断であった。結腸腸間膜、大網、リンパ節にも転移巣が認められた。術後経過良好で退院し、現在化学療法施行中。

P-9-3　胃透視により発見された空腸癌の1例

[1]大阪府済生会中津病院消化器内科
○江口　考明[1]、可児　弘行[1]、高橋　　元[1]、大塚　真美[1]、川村梨那子[1]、大橋　理奈[1]、山下　博司[1]、福知　　工[1]、伊藤　　大[1]、永松　良介[1]、蘆田　　潔[1]

症例は64歳の女性。平成18年10月頃より心窩部不快感、吃逆、時折の嘔吐、6ヶ月で7kgの体重減少を自覚し近医を受診。上部消化管内視鏡検査、腹部CT検査が施行されたが明らかな異常はみられず経過観察していた。しかしその後も症状が持続し、平成19年6月になって胆汁性嘔吐を繰り返すようになったため、再度近医を受診。胃透視にてTreitz靱帯より約5cm肛門側空腸に全周性の狭窄像を認め6月19日精査加療目的にて当科紹介入院となった。上部消化管内視鏡検査にて深部を観察したところ空腸に全周性狭窄を伴う2型の腫瘍を認め、肉眼的には癌と考えられたが、生検ではGroup4 tubular adenomaであった。また入院後の造影CTで左腎下極腹側に径20mm大の全周性の壁肥厚を伴う空腸がみられ、胃透視でapple core signを呈した狭窄部位と考えられた。食事摂取も困難となり、肉眼的には癌と考えられたため当院外科にて小腸部分切除術(D3郭清)が施行された。術後病理診断はadenocarcinama well ss,ly2,v1,aw(-),ow(-),ew(-),u1(+),metastatic adenocarcinoma of the lymph node 1群：1/4であった。術後経過良好にて食事摂取も可能となり7月19日退院となった。診断に上部消化管内視鏡検査やCTなどの画像検査より胃透視が有用であった空腸癌の1例を経験したので若干の考察を加え報告する。

P-9-4　嚢胞内に進展を認めた小腸癌イレウスの1例

[1]佐世保市立総合病院外科
○河野　陽介[1]、赤間　史隆[1]

小腸内視鏡をはじめとした最近の診断技術の発達により，小腸疾患の発見が増加してきた．今回術前診断はGISTと鑑別を要したcystによるイレウスであったが，術後診断はcyst内に進展するadenocarcinomaによるイレウスであった症例を経験したので報告する．【症例】42歳，男性．以前よりイレウスによる腹痛を繰り返しており，保存的に軽快していたが，再発の間隔が短くなり精査施行．腹部CTにて小腸の嚢胞性病変を指摘され，小腸内視鏡にて回腸の狭窄を認めたが，粘膜面に異常を認めずGIST疑われた．その後の造影CT，MRIにてGISTは否定的でcystによるイレウス疑いにて手術施行．手術所見は，狭窄部位には全周性の病変を認め，腸間膜側に嚢胞が接しており，腸間膜には白色結節を多数認めた．病理では小腸の病変はadenocarcinomaで，接するduplication cystの壁に進展する形態を呈しており，腸間膜の小結節は播種であった．最終診断は小腸癌のStagIVで，その後化学療法施行中である．【結語】小腸癌は比較的稀な疾患であり，エビデンスに基づいた治療法が確立していない．今後診断される症例数の増加と共に様々な治療法の有効性の立証がなされていくと考えられるが，現時点で報告されている文献をもとに考察を加えて報告する．

P-9-5　下血にて発見され腹腔鏡補助下に切除された小腸GISTの1例

[1]黒石市国民健康保険黒石病院外科
○八木橋信夫[1]、高橋　誠司[1]、大澤　忠治[1]、平尾　良範[1]

症例は63歳女性で、主訴は下血。平成17年7月上旬より主訴出現。労作時の息切れや歩行障害も認めたため7月下旬当院内科受診。精査にてHb4.2 gの著明な貧血と小腸腫瘍、胆嚢結石の診断を得、当科を紹介となった。CTでは胆嚢結石とともに骨盤内正中に小腸と連続し不均一に内部が濃染する5cm前後の腫瘍を認め、MRIでは同部に境界明瞭でT2強調像では不均一な高信号を有する腫瘍をみた。血管造影では空腸動脈を栄養動脈とする腫瘍濃染と早期静脈環流像を回盲部付近にみたが、周囲血管にencasementは認めなかった。腫瘍マーカーはCEA0.5ng/ml,CA19-90.6U/ml,TPA 27U/ml,IAP 509 μgとIAPが軽度上昇している以外は皆正常であった。このため小腸の非上皮性腫瘍、とりわけGISTを疑い腹腔鏡補助下に胆嚢摘除術と小腸切除術を行った。腹膜に播種様小結節と腹水をみた。腫瘍は径6cmで管外性に発育していたが小腸粘膜側には潰瘍を形成していた。組織所見ではC-Kit,Vimentinが陽性、Desmin陰性、9／50HPFのmitosisを有するhigh riskのGISTであり、更に腹膜の小結節は播種性転移であることが判明した。術後はイマチニブを投与したが副作用のため4ヶ月で投与を断念した。しかし現在まで元気に日常生活を送っており、注意深い経過観察を行っている。腹腔鏡補助下に切除し得た進行GISTの1例について若干の文献的考察を加えて報告する。

一般演題　小腸腫瘍オムニバス

P-10-1　消化管閉塞症状を呈した回腸粘膜下腫瘍の2例

[1]住友別子病院第二内科
○平崎　照士[1]、神崎　洋光[1]、藤田　浩平[1]、松村　周治[1]、松本　栄二[1]、鈴木　誠祐[1]

【はじめに】成人の腸重積は小児に比べてまれである。今回われわれは腸重積・消化管閉塞症状を呈し外科切除で治癒しえた回腸粘膜下腫瘍の2を経験したので報告する。【症例】症例1は76歳, 女性. 繰り返す腹痛を主訴に来院。大腸内視鏡検査で回盲弁より逸脱する2cm大の粘膜下腫瘍様病変を認め, 生検で悪性リンパ腫と診断された。超音波内視鏡で腫瘍の深達度は粘膜下層までと診断した。回腸部分切除を施行し, 病理学的にはdiffuse large B cell lymphomaであった。大腸内視鏡下に生検を行い確定診断に至った回腸悪性リンパ腫の報告例は少なく, 超音波内視鏡で腫瘍の深達度を診断し得た例は本症例が初めてであった。症例2は48歳, 男性。繰り返す腹痛を主訴に来院。腹部US・CTで上行結腸に7cm大の腫瘍を認め腸重積を呈していた。注腸・大腸内視鏡検査で回盲弁より逸脱する頂上に潰瘍を伴う粘膜下腫瘍を認めた。生検では間葉系細胞の増殖がみられたが確定診断にはいたらなかった。腹痛の頻度が増加したため回盲部切除を施行し, 病理学的にはschwannomaと診断された。回腸原発のschwannomaは極めて稀である。【結語】2症例ともに回腸病変が先進部となって腸重積が起こったために大腸内に逸脱し, 発見の契機になったものと考えられた。

P-10-2　空腸に発生したadenomyomatous hamartomaの1切除例

[1]金沢大学消化器・乳腺外科
○舟木　　洋[1]、西村　元一[1]、寺井　志郎[1]、藤田　秀人[1]、木南　伸一[1]、二宮　　致[1]、伏田　幸夫[1]、藤村　　隆[1]、萱原　正都[1]、太田　哲生[1]

[症例] 82歳、女性。主訴は全身倦怠感と下血。2006年12月末より貧血の緩徐な進行を認めていた。小腸ダブルバルーン内視鏡によりトライツ靭帯から15cmの空腸にびらんを伴う有茎性のポリープ(70×5mm)を認めた。超音波内視鏡検査にて粘膜下層由来であり、また太い血管が認められることから内視鏡的治療は困難と考えられ、2007年6月22日に手術を施行した。トライツ靭帯から15cmに腫瘤を触知し、同部の小腸を切開し腫瘤を摘出した。表面は正常粘膜で覆われ、割面に複数の小嚢胞を認めた。術後は特に合併症なく経過し、貧血の改善が認められた。[病理組織学的所見] 腫瘤の表面は小腸粘膜で覆われ、粘膜下には十二指腸Brunner腺様の粘膜腺の増生がみられる。導管構造も認められ、拡張や粘膜表面への開口も認め、また一部では膵の腺房細胞も認められる。間質には平滑筋や血管が介在している。細胞異型はみられず、また構造異型も明確ではなく、adenomyomatous hamartomaと診断された。小腸良性腫瘍の中では、過誤腫は約10%の頻度で認められ、また、Peutz-Jeghers症候群を除けば約５％と報告されており成人例は稀な疾患であり報告する。

P-10-3　ステロイド剤を主体とした薬物療法が有効であったCronkhite-Canada症候群の2例

[1]大分消化器科病院、[2]大分大学第三内科
○喜多嶋和晃[1]、平島　詳典[2]、松本　興三[1]、熊本　俊秀[2]

【はじめに】Cronkhite-Canada症候群（以下、CCS）は消化管ポリポーシスや脱毛、皮膚色素沈着、爪甲変形などの管外病変を主症状とする非遺伝性の疾患である。治療としてはステロイド剤を中心とした薬物療法が有効であると報告されているが、未だ確立したものはない。薬物療法の有効性を確認し得たCCSの2例を経験したので報告する。【症例】症例1は78歳、男性。糖尿病で近医加療中であった。平成14年7月より四肢末梢の色素沈着や味覚異常が出現。内視鏡検査にて胃と大腸に多発するポリープを認め、さらに爪甲変形､低蛋白血症､蛋白漏出性胃腸症を合併しており、CCSと診断した。症例2は64歳、男性。平成16年8月より上肢の色素沈着と味覚異常が出現。内視鏡検査で内視鏡検査にて胃と大腸に多発するポリープを認め、CCSと診断した。【経過】いずれの症例もprednisolone 30mg、tranexamic acid 750mg、にて治療を開始した。投与後6ヶ月の上部消化管内視鏡検査ではポリープは残存するが著明に減少、縮小しており、大腸内視鏡検査ではポリープはほぼ消失していた。その他、爪の変形や四肢の色素沈着、蛋白漏出も著明な改善を認めた。その後も内服量を漸減して外来観察中であるが、明らかな副作用は認められず経過は良好である。【考察】CCSに対するステロイド剤の作用機序として抗炎症作用の他、血管透過性亢進の抑制作用などが知られている。しかし、本例の様に、ステロイド剤を中心とした治療が有効な症例もあるが、全く無効であった症例の報告もあり、CCSの治療とその効果については未だ不明瞭な点が多い。今回CCSに対するステロイド治療の有効性について、過去の報告例との比較検討を加えて報告する。

P-10-4　当院における埋め込みポート症例の検討

[1]国家公務員共済組合連合会新別府病院外科、
[2]大分大学消化管外科、[3]大分大学救急部
○柴田　智隆[1]、菊池　暢之[1]、田中　栄一[1]、和田　伸介[3]、野口　剛[2]

【はじめに】従来、皮下埋め込み型リザーバー（中心静脈ポート）は肝動注や抗がん剤の腹腔内投与など限られた症例に使用されていたが、２００５年より大腸癌化学療法にオキサリプラチンが使用可能となり、中心静脈ポートの使用例が増加している。当院においても２００５年８月より２００７年４月までに２４症例に埋め込み式ポートを作成した。当院における症例を検討し、合併症、問題点について報告する【症例】２００５年８月より２００７年４月までに中心静脈ポートを作成した延べ２４症例を対象とした。大腸癌が１５例、胃癌５例、膵臓がん１例、放射線性腸炎３例であった。すべて、鎖骨下静脈より穿刺を行い、X-ポートispを使用した。結果的には全例で中心静脈ポート留置可能であったが､2例（８．３％）で穿刺困難を認めた。【結果】造設早期の合併症（気胸、血胸、空気塞栓、大血管損傷）は認めなかった。遅発性合併症として、感染を３例（１２．５％）に閉塞を１例（４．１％）に認めた。感染および閉塞の症例では中心静脈ポートを抜去後、再度留置を行なった。１例は本人希望により抜去した。まとめ造設困難例に対応するため、静脈造影および穿刺用エコーを使用することが望ましいと考えられた。他の報告にくらべ、当院では感染の発生が多く認められ、カテーテル清潔操作の徹底が必要であると考えられた。

P-10-5　一般消化器外科領域における完全埋め込み式中心静脈カテーテルの使用経験

[1]日本大学消化器外科、[2]日本大学乳腺内分泌外科
○間遠　一成[1]、飯島　玲奈[1]、万本　　潤[1]、潮　　真也[1]、大亀　浩久[1]、間崎　武郎[1]、石井　敬基[1]、青木　信彦[2]、増田　英樹[1]、高山　忠利[1]

【初めに】完全埋め込み式中心静脈カテーテル(CVC-R)は在宅中心静脈栄養に用いられることが多かったが、近年では化学療法を行う患者に対して積極的にCVC-Rが活用されている。【目的】一般消化器外科でのCVC-Rの使用状況を検討する。また人工肛門や消化管瘻を有する症例での血管内カテーテル関連血流感染(CRBSI)について評価する。【対象】2005年1月から2007年7月までに、当科でCVRを挿入した64例(男性33例、女性31例、平均年齢65歳)を対象とした。挿入経路は経鎖骨下静脈は57例、経内頚静脈は7例であった。原疾患は、上部消化管悪性腫瘍12例、下部消化管悪性腫瘍31例、肝胆膵癌8例、乳癌7例、非悪性腫瘍4例等であった。挿入理由は､経口摂取困難17例､化学療法39例､末梢静脈確保困難8例であった。16例が人工肛門や消化管瘻を有していた。【結果】FOLFOX療法の導入以降、留置症例が増加した。カテーテル関連有害事象は8例(12.5%)に発生した。CRBSIは7例(10.9%)、平均感染日数は105日であった。1000日あたりのカテーテル感染率は0.63であった。起因菌はグラム陽性球菌が6例、カンジダ属は2例で混合感染を1例に認めた。1例(1.6%)にカテーテル断裂を認めた。年齢、性別、挿入経路、悪性腫瘍・糖尿病・ステロイド使用・化学療法・人工肛門や消化管瘻の有無はCRBSIの独立した危険因子とならなかった。12例(18.8%)は1年以上使用しており、現時点での最長は656日である。【結語】人工肛門や消化管瘻を有する症例でもCVC-Rの留置は安全且つ有用であった。

一般演題　小腸オムニバス

P-11-1　保存的に治療できた門脈内ガスを呈するpneumatosis intestinalisの一例

[1]東海大学大磯病院外科
○木勢　佳史[1]、大谷　泰雄[1]、伊東　　功[1]、石井　正紀[1]、三朝　博仁[1]、数野　暁人[1]

pneumatosis intestinalisは腸壁内にairを認める状態で、壊死性腸炎、腸間膜動脈閉塞症などでしばしば見られる危険な状態で、その場合は緊急手術を要する。今回、われわれは、保存的療法にて軽快退院したpneumatosis intestinalisの症例を経験したので報告する。６８歳女性、統合失調症にて某病院にて入院中の患者が２日前より嘔吐を来たしていたが、腹部膨満、嘔吐が著名となり、当院へ転院。転院時、顔面蒼白で腹部膨満顕著、低栄養状態でベッド上、先ず補液とともに胃管挿入にて2900mlの胃液吸引、超音波検査にて肝臓内門脈に沿ってa ir bubbleが肝臓内へ流入するのを確認した。BUN　81.7, Cr 1.7と脱水高度で腎障害もあるため単純CTを施行、小腸、大腸ともに壁内にairを広範囲に認め、肝臓S8前面末梢の門脈にair貯留を認めた。WBC25800, GOT 287, GPT 65, CPK 12562, CRP 23.4で、10 literのO2投与でPO2 81.2, PCO2 40.3, Base Excess -10.1で腹部は皮膚が腸管ガスで引き伸ばされ理学的所見は本人の意識障害もあって十分とれず、上腸間膜動脈閉塞症などの腸虚血性の重篤な状態が考えられた。しかし、患者の状態から手術的な治療は適応なしと判断し、患者家族も保存的療法に納得された。が、脱水の改善とともに全身状態は改善し、胃管廃液量が減少、再度撮影したCTにても腸管壁内airが消失、１６病日より胃管栄養にて、２１病日より経口食も可能となり、まもなく退院となった。

P-11-2　門脈ガス血症を伴った非閉塞性腸間膜虚血症の２例

[1]秋田赤十字病院外科
○澤田　俊哉[1]、小棚木　均[1]、佐藤　　勤[1]、大内慎一郎[1]、作左部　大[1]、最上希一郎[1]、老松亜希子[1]、鎌田　収一[1]

門脈ガス血症（portal venous gas；PVG）を伴う非閉塞性腸間膜虚血症(non occlusive mesenteric infarction；NOMI)の2例を経験した．【症例１】83歳の男性．腹部膨満，腹痛を主訴に来院した．腹部CTで肝左葉を中心としたPVGを伴う腸閉塞と診断され，腸管壊死を否定できず開腹手術を施行した．明らかな狭窄部位はなかった．小腸の広い範囲に分節状の虚血性変化を認めたが，全層壊死はなかった．腸間膜動脈に閉塞はなく，腸間膜静脈内に多数の気泡を認めた．NOMIと診断し，小腸切除はせず，試験開腹とした．術後経過は良好であった．【症例２】86歳の女性．慢性腎不全，うっ血性心不全で加療中，突然の意識消失発作で搬送されたが，意識はすぐ改善した．腹部CTで肝左葉と小腸壁内にガス像を認め，PVGを伴うNOMIと診断した．全身状態良好で，炎症所見も軽度であったため，保存的に治療した結果，改善した．【考察】PVGを合併したNOMIは，検索した限りでは自験例の2例を含めて33例の報告があり，うち死亡例は5例であった．報告の大多数は腸切除がなされていたが腸切除せず保存的療法で改善した症例は自験例２例を含めると６例であった．PVGを伴う腸管虚血であっても必ずしも緊急開腹とはならない．腸管切除せずに保存的治療で改善する症例もある．【結語】PVGを伴うNOMIでは，腹部所見，検査データを含めて総合的に判断し，治療方針を決定することが重要と考えられた．

P-11-3　血液透析導入中の患者に発症した非閉塞性腸間膜虚血症（NOMI）の1例

[1]大阪府済生会中津病院外科、
[2]大阪府済生会中津病院病理部
○三城　弥範[1]、高橋　毅[1]、溝尻　岳[1]、大坪　大[1]、栗津　正英[1]、濱中　美衣[1]、伊藤　卓資[1]、小西　宗治[1]、中江　史郎[1]、常見　幸三[1]、豊田　昌夫[1]、仙崎　英人[2]

症例は55歳男性。糖尿病による慢性腎不全にて平成13年から血液透析を導入した。平成19年4月7日朝より急激な腹痛のため近医を受診。身体所見、血液検査の所見に乏しく保存的に加療されていたが、腹痛の増悪を認め、同4月8日早朝に当院救急部搬送。白血球の上昇、血圧の低下を認め、試験開腹目的に緊急手術を施行した。術中所見では軽度の腹水貯留を認めるのみで、消化管穿孔は認めなかった。トライツ靭帯から60cmの空腸から回盲部から60cm口側の回腸までと、回盲部から上行結腸中間部にかけて、肝弯から横行結腸の中間部までと、まだらに漿膜の黒色変化を伴う壊死像を認めた。特に回盲部から上行結腸中間部にかけての壊死が著明であった。また触診にても上腸間膜動脈の拍動は良好であった。術中からPGE1の投与を開始し、空腸から横行結腸までの広範囲腸切除を行い、空腸瘻を造設し手術を終了した。病理所見では動脈及び静脈に器質的な閉塞を認めず非閉塞性腸間膜虚血症（NOMI）と診断した。低血圧、低酸素血症などに続発する腸間膜動脈の血管攣縮がNOMIの主たる病因とされているが、今回我々は血液透析による循環血液量の低下に起因する腸間膜動脈の攣縮が原因と推測さる非閉塞性腸間膜虚血症（NOMI）の一例を経験したので報告する。

P-11-4　上腸間膜動脈閉塞にともない、小腸の虚血・壊死を小腸カメラで診断しえた1症例

[1]苫小牧市立病院消化器科、[2]市立稚内病院内科、
[3]市立稚内病院外科、[4]利尻国保病院内科
○武藤　修一[1]、園田　範和[2]、三浦　洋輔[1]、曽我部　進[1]、久保　公利[1]、中園　綾乃[2]、藤澤　孝志[4]、伊藤久美子[3]、中川　智徳[3]、國枝　保幸[2]

上腸間膜動脈塞栓症は一般的には臨床症状や心房細動や動脈硬化による疾病などの既往から診断し，適切な処置を行わなければ予後不良な疾患である。今回、我々は腹膜刺激症状が見られたものの、保存的に経過観察の後、症状の増悪をきたし、ダブルバルーン小腸内視鏡（DBE）により、小腸の虚血性の粘膜変化を認めた一例を経験したので報告する。症例は、66歳男性。主訴は腹痛。既往歴として、心房細動と心筋梗塞。心筋梗塞後からワーファリンの内服は開始し継続していた。H19年1月14日夕飯後に腹痛が見られた。改善しないため、救急外来を受診。左下腹部に限局的な腹痛と腹膜刺激症状が見られた。採血上は、軽い炎症所見のみであった。腹部造影CTを行ったが上腸間膜動脈は末梢まで開存していたので、急性腸炎と考え入院とした。翌日の朝、強い腹痛と腹膜刺激症状を認めた。腸管虚血に伴う症状を考慮したが、自然経過にて腹痛は軽快したため、絶食経過観察とした。再度行ったCTでも上腸間膜動脈は開存していた。その後炎症反応は遷延したが、理学的所見は日々改善した。しかし経口摂取開始にて、食後腹痛・嘔吐が見られた為、腸管虚血を疑い、血管造影を施行した。上腸間膜動脈造影では一部の空腸枝が閉塞していた。小腸の虚血範囲を確認する目的で、DBEを行った所、小腸にピンホール狭窄を認めた。点墨をして、外科的切除を行った。口側5cm(treitzから180cm)、肛門側10cm(treitzから250cm)の2箇所だけが狭窄を認め、切除した。術後は、摂食可能となっている。上腸間膜動脈塞栓症後の内視鏡像を確認できた稀な症例を経験したので、報告する。

P-11-5　ダブルバルーン小腸内視鏡が確定診断に有用であった腸リンパ管拡張症の二例

[1]大阪市立大学消化器器官制御内科学
○八上　佳和[1]、木幡　幸恵[1]、渡辺　憲治[1]、亀田　夏彦[1]、町田　浩久[1]、岡崎　博俊[1]、山上　博一[1]、斯波　将次[1]、藤原　靖弘[1]、押谷　伸英[1]、荒川　哲男[1]

症例１は31歳、男性で、生来健康だったが、平成１５年に突然、下痢、下腿浮腫が出現。既存の種々の検査を施行したが確定診断に至らず、ダブルバルーン小腸内視鏡検査を施行。内視鏡所見は従来報告されている特徴的所見には乏しかったが、生検にて原発性腸リンパ管拡張症と確定診断された。現在、リンパ球低値等認めるものの、栄養療法にて経過観察中である。症例２は４６歳、女性で、平成１７年の子宮全摘術後に胸腹水と低アルブミン血症、下腿浮腫が出現した。蛋白漏出シンチにて蛋白漏出性胃腸症と診断されたが、カプセル内視鏡を含む種々の検査で確定診断に至らず、２回目のダブルバルーン小腸内視鏡検査にて浮腫状粘膜を認め、同部の生検にて二次性腸リンパ管拡張症と診断された。栄養療法やオクトレオチドを含む種々の治療に抵抗したものの、ステロイド投与にて軽快した。今回の二症例のように、腸リンパ管拡張症の内視鏡像には、従来報告されていた白色絨毛等の典型的所見の他に、病状により種々のvariationがあると思われた。他の診断法で確定診断困難だった腸リンパ管拡張症が、小腸内視鏡の進歩で、今後症例数が増加するものと思われる。生検が可能なダブルバルーン小腸内視鏡は、蛋白漏出生胃腸症の確定診断に有用で、今後、診断過程の早期に積極的に施行すべき検査になると思われる。

P-12-1　肛門管squamous papillomaの一例

[1]大阪社会医療センター附属病院内科、
[2]大阪市立大学消化器器官制御内科学
○廣保　翔[1]、渡辺　憲治[1,2]、森本　謙一[1,2]、藤原　靖弘[1,2]、押谷　伸英[2]、荒川　哲男[2]

症例は７２歳、男性。高脂血症、高尿酸血症にて当科に通院していた。既往歴として神経症にて精神科で治療中である。スクリーニング目的で平成１８年１２月４日、全大腸内視鏡検査を受け、Ｒｂ前壁側に、歯状線に跨る径1.5ｃｍ大の絨毛状の平坦な腫瘍性病変を認めた。生検にて確定診断が得られず、その後２回、精査および経過観察目的で拡大観察を含め内視鏡検査を再検するも、やはり確定診断に至らなかった。血液検査でも特に異常値を認めず、十分なインフォームド・コンセントのもと、診断的治療目的で、平成１９年４月１０日経肛門的楔状切除術が施行された。切除標本の病理診断は、squamous papillomaであった。直腸肛門部のsquamous papillomaの報告は本邦では非常に少ないが、human papilloma virus(HPV)感染合併がprecursorやrisk factorとなって、dysplasiaが発生し悪性化することが問題となっている。本症例は、16種のHPVタイピング検査で、11型と52型のHPVが陽性でった。内視鏡的にも他の腫瘍性病変と鑑別を要する本症例について、文献的考察を加え、報告する。

P-12-2　可動性を有し診断に苦慮した膵腺房細胞癌の１例

[1]大野記念病院消化器内科、[2]大野記念病院外科
○大西　美穂[1]、宇野　裕典[1]、賀陽聡一郎[1]、上田　厚夫[1]、藤井　恭子[1]、川村　千佳[1]、西原　承浩[2]

症例は81歳男性。主訴は全身倦怠感と食思不振。既往歴に胃潰瘍にて胃亜全摘術（Bil-2再建）歴あり。数日前より出現した全身倦怠感が強くなり、経口摂取不良となったため当院受診。上腹部に可動性の小腫瘤を触知し、血液検査にてHb8.4g/dl、Ht25.0%と貧血を認めたため精査加療目的にて入院した。上部下部消化管内視鏡検査では明らかな器質的病変を認めなかった。腹部単純CTにて膵鉤部左側のSMA起始部に径4cm大の境界明瞭で内部比較的均一な腫瘤として描出され、十二指腸水平脚との判別困難であった。造影CTおよび造影MRIにおいては、腫瘤は大動脈の右側に移動しており、造影効果は乏しく内部不均一であった。腹部USにおいても体位変換による腫瘤の移動を認めた。腫瘍マーカーはいずれも陰性であった。膵腫瘍が疑われたが、腫瘤自体が可動性を有しており、十二指腸や腸間膜由来の腫瘍も否定できず、確定診断目的および腫瘤の単純摘出術が可能であれば行うこととし、開腹手術を施行した。手術所見では、腫瘍は膵頭部に固い腫瘤として認め、周辺組織とともに可動性を有した。腫瘍の単純摘出術は不可能であり、膵頭十二指腸切除が必要であったため、生検のみ施行し終了した。病理組織学的所見では、好酸性の腫瘤細胞が腺房様構造をとって髄様性に増殖しており、膵頭部に発生した膵腺房細胞癌と診断された。本人および家人の希望により膵頭十二指腸切除術は施行せず、今後は抗癌剤内服にて経過フォローを行う予定である。今回われわれは可動性を有したため十二指腸や腸間膜など膵以外の原発腫瘍の鑑別に苦慮した膵腺房細胞癌を経験したので若干の文献的考察を加えて報告する。

一般演題　多様な腫瘍症例

P-12-3　スクリーニングの腹部超音波検査が診断の契機となった消化管癌の2例

[1]獨協医科大学消化器内科、
[2]獨協医科大学臨床検査部、[3]獨協医科大学
○玉野　正也[1]、小嶋　和夫[1]、橋本　　敬[1]、塩屋　知津[1]、
今野佐智代[2]、米田　政志[1]、菅谷　　仁[1]、寺野　　彰[3]、
平石　秀幸[1]

症例1は60歳、男性、平成16年4月1日、下痢を主訴として施行した腹部超音波検査にてＳ状結腸と思われる管腔内に、突出する4.5cm大の充実性腫瘤を認めた。腫瘤は可動性なく、血流シグナルを認めたため、Ｓ状結腸癌を疑った。翌日には腹部膨満感が自制不可となったため、腫瘤によるイレウスを疑い、内視鏡下に経肛門的にイレウスチューブを挿入し、4月9日にS状結腸腫瘍に対して高位前方切除術を施行した。病理組織学的診断は、中分化型腺癌であった。症例2は21歳、女性。平成17年6月より上腹部痛を認め、スクリーニングで施行した腹部超音波検査にて左中腹部に6cm大の不整な腫瘍を認めた。腫瘍内には線状のガスエコーを認め、消化管腫瘍であると診断したが、膵体尾部との境界は不明瞭であった。小腸内視鏡検査にて同部に出血を伴う全周性の腫瘍を認め、生検組織より腺癌を認めたため、8月15日に十二指腸切除術を施行した。病理学的には高､中､低分化型の混在する十二指腸原発の腺癌であり、膵実質への浸潤を伴っていた。腹部超音波検査の多くは肝胆膵領域が主な観察範囲であり、消化管病変については見逃されやすい。症例1は下痢のスクリーニング検査で腫瘍の存在を知りえたため、イレウス発症から手術までの期間が非常に短期間であった。症例2では若年女性のスクリーニング検査で消化管の腫瘍を疑ったことが精査加療の発端となった。個々の症例の臨床症状によっては消化管病変を念頭に置いた幅広い観察が必要であることを実感し、日々の診療で超音波検査を施行するにあたり、示唆に富む症例と考え報告する。

P-12-4　Ｃ型肝硬変を合併した卵巣癌の術後に孤立性脾転移を認めた１例

[1]日本大学消化器外科、[2]日本大学乳腺内分泌外科
○白田　智彦[1]、間遠　一成[1]、飯島　玲奈[1]、高安賢太郎[1]、
万本　　潤[1]、潮　　真也[1]、大亀　浩久[1]、間崎　武郎[1]、
青木　信彦[2]、石井　敬基[1]、増田　英樹[1]、高山　忠利[1]

【症例】７４歳女性。【経過】１９９４年より慢性Ｃ型肝炎、Ｃ型肝硬変、食道動脈瘤のため、当院に通院していた。２００４年８月両側卵巣癌（類内膜腺癌：Ｓｔａｇｅ Ｉｃ）のため腹式単純子宮全摘術、両側付属器切除術、大網切除術を施行し経過観察をしていた。２００６年８月の定期健診で腹部超音波検査、腹部ＣＴ検査を行った際、脾上極に１２×８cmの充実性腫瘤を認め、腫瘍シンチグラフィーでは同部に集積を認めた。血清ＣＡ１２５値が５４．９U/mlと高値であったことより脾転移を疑った。他臓器やリンパ節に遠隔転移を認めず、同年９月に脾摘術を施行した。術中所見においても遠隔転移、腹膜播種は認めなかった。病理組織学的診断にて、孤立性脾転移と診断した。術後2ヶ月後に腹膜播種が発見され、２００７年４月まで繰り返し化学療法を行っていたが、２００７年７月に永眠された。【考察】卵巣癌術後の孤立性脾転移は比較的稀であり、医学中央雑誌検索ではこれまで９例報告されているのみである。それらによると、積極的に脾摘術を行い、さらに化学療法を併用することで再発のリスクは減少すると報告されている。肝硬変による門脈圧亢進により、脾転移が発生する可能性も示唆された。【結語】本邦において、Ｃ型肝硬変を合併した卵巣癌術後孤立性脾転移の報告はこれが初めてである。

P-12-5　当院でのPeutz-Jeghers症候群の3例のまとめ

[1]東京医科大学消化器内科、[2]東京医科大学消化器外科
○真鍋智津子[1]、柳澤　文彦[1]、立花　浩幸[1]、原　弥子[1]、竹下　理恵[1]、野中　雅也[1]、羽山　弥毅[1]、八木　健二[1]、湯川　郁子[1]、大島　敏裕[1]、福澤　誠克[1]、高　麻理[1]、片岡　幹統[1]、平良　悟[1]、酒井　義浩[1]、森安　史典[1]、和田　建彦[2]、青木　達也[2]

【症例1】39歳、女性。28歳時に他院でP-J症候群と診断された。平成17年11月経肛門的ダブルバルーン内視鏡検査にて小腸に20mm以上のポリープを数個認め、ポリペクトミー施行した。病理診断はHamartomatous polypであった。【症例2】36歳、男性。昭和53年腸重積発症を契機に他院にてP-J症候群と診断された。平成10年6月に十二指腸下行脚に径50mm大の有茎性polypに対しEPMR施行した。その後、小腸に多数のポリープを認めたため、平成18年2月開腹下にポリペクトミーを施行した。病理組織診断は共に、Hamartomatous polypであった。【症例3】32歳，男性。昭和54年4月腸重積にて右半結腸切除術施行され，その際にP-J症候群と診断された。平成17年1月腸閉塞にて入院。Treiz靭帯より肛門側10cm程度の部位に径80mm大の腫瘤を認めたため，小腸部分切除術を施行した。病理診断は，Well differenciated adenocarcinoma in hamartomatous polyp，ss，ly0，v0であった．その後、回腸の径30mm大のポリープに対し小腸部分切除術が施行された。病理診断は，Mucinous adenocarcinoma in hamartomatous polyp，mp，ly0，v0であった。【まとめ】P-J症候群における消化管ポリープは本来腫瘍性ポリープではないとされていた。しかし近年症例の集積に伴い，腫瘍化・悪性化を認める症例も報告されている。腫瘍化した症例を含め当院のP-J症候群の3例を報告する。

一般演題　大腸腫瘍 1

P-13-1　腸閉塞にて発症した回盲部脂肪腫の1例

[1]千葉大学臓器制御外科、[2]海保病院、[3]成田赤十字病院外科
○志田　崇[1]、大多和　哲[3]、海保　允[2]、高野　重紹[1]、宮崎　勝

症例は70歳、女性。腹痛、吐き気を主訴に当院受診した。腹部単純X線検査にて腸閉塞の診断、腹部CT検査にて回盲部にhigh densityを呈する腫瘤像を認めた。発熱や炎症反応は認めず、腹部所見も軽度の腹部膨満のみで、腹膜刺激症状は認めなかった。胃管挿入し保存的に加療を試みると、数日ですぐに症状は消失した。後日、上部及び下部内視鏡検査を施行したところ、回盲弁より発生する可動性良好な約3cm大の有茎性黄色調の粘膜下腫瘍を認めた。同腫瘍により、腹部症状が引き起こされたと考え、腹腔鏡補助下回盲部切除術を施行した。病理組織学的に脂肪腫と診断された。脂肪腫は大腸に発生する代表的な粘膜下腫瘍であり、良性疾患ではあるが、比較的大きなものでは今回のような腹部症状を呈することがある。その治療として、なるべく低侵襲な治療法が選択されるべきと考えられるが、内視鏡下粘膜切除術(EMR)は穿孔のリスクもあり適応が限られる。若干の文献的考察を加え報告する。

P-13-2　出血性直腸カルチノイドの１例

[1]杏林大学消化器内科
○山田　雄二[1]、櫻庭　彰人[1]、林田　真理[1]、今瀬　教人[1]、小山　元一[1]、高橋　信一[1]

【はじめに】直腸カルチノイドは下部直腸に好発し，大腸癌検診便潜血検査陽性者の精密検査や内視鏡的ポリープ切除後患者の経過観察中に偶然発見されるなど多くは無症状である。今回，出血で発見され，内視鏡的に完全切除し得た直腸カルチノイドの１例を呈示する。【症例】症例は６０歳の男性。鮮血便を繰り返し認め当科を受診した。下部消化管内視鏡にて，下部直腸に１０mm大のIspポリープ様の円形隆起があり，表面粘膜の中心に出血を伴うびらんを認め，クリップにて止血を行った。後日行った生検組織よりカルチノイド腫瘍と診断した。超音波，MRIにて遠隔転移や周辺のリンパ節転移の所見を認めず，腫瘍径が小さいこと，EUSにて粘膜下層にとどまる病変であったため，通常のEMRを行い，完全切除可能であった。【考察】一般的に，消化管カルチノイドの有症状例は，病変が進展したものが多く，腹痛・下痢・イレウス・血便・可触腫瘤が挙げられている。大きさが１０mmを超えると表面の凹凸変化，中心陥凹，潰瘍形成がみられる頻度が増大し，出血を伴うことがあるが，本症例は，１０mm以下の病変であったが，表面にびらん形成を伴い，同部位からの出血を認めた。また腫瘍径，深達度と転移には密接な関係があると報告されているが，１０mm以下の症例でも転移例が報告されており，それらの症例は高頻度に中心陥凹を伴い，脈管浸襲陽性例が多いとされる。本症例では，脈管浸襲を認めなかったが中心陥凹を伴う病変であったため，今後も定期的なフォローが必要であると考える。

P-13-3　胃癌大腸転移の一例

[1]新潟県立十日町病院外科
○佐原　八束[1]、福成　博幸[1]、岡島　千怜[1]、樋上　　健[1]、設楽　兼司[1]、林　　哲二[1]

今回われわれは異時性に発症した胃癌の大腸転移症例を経験したため文献的考察を加え報告する。症例は52歳女性。46歳時胃癌に対し他院にて幽門側胃切除、B-1再建施行。病理診断はM,Ant,Type3,se,por2,int,INFγ,ly0,v0,pm(-),dm(-),n(+)(#4d,#5)であった。術後補助化学療法としてはCDDP+5-FUを1クール施行したのち3年間UFTを内服していた。術6年後、左下腹部痛にて当院救急外来受診。CTにて下行結腸の壁肥厚と左水腎症を認め、下行結腸腫瘍の診断で入院。下部消化管内視鏡検査では下行結腸に全周性の狭窄を認め、狭窄部肛門側より生検を施行したがGroup1であった。血液検査、腫瘍マーカーには異常を認めなかった。4型大腸癌あるいは胃癌大腸転移と診断し、開腹手術を施行。腫瘍は後腹膜に進展していたが、腹腔内には他に病変は認めないため、左腎・左尿管・左卵巣合併切除を伴う左結腸切除術を施行。術後病理組織診断では、下行結腸狭窄部には腸管壁全層性に低分化腺癌のびまん性浸潤を認めたが、そのほとんどは粘膜下層以下に存在し粘膜面のびらん・潰瘍形成は認めなかった。合併切除した左卵巣とともに前回手術の胃癌の組織像と類似しており、胃癌の転移として矛盾しない所見であった。術後はTS-1(100mg)+Paclitaxel(60mg)を9コース施行。術後9ヶ月で右卵巣転移、腹膜播種再発し新たな化学療法施行中である。

P-13-4　浸潤距離1000μm以下で遠隔転移した脈管侵襲陽性大腸SM癌の1例

[1]獨協医科大学病理学（人体分子）、[2]藤井隆広クリニック
○藤井　茂彦[1]、関川　　昭[1]、福井　広一[1]、市川　一仁[1]、冨田　茂樹[1]、井村　穣二[1]、藤井　隆広[2]、藤盛　孝博[1]

大腸SM癌の治療方針が，大腸癌治療ガイドライン（2005年版）や大腸癌取扱い規約第7版に明記された．その中で外科的追加腸切除を考慮する条件として，1) 浸潤距離が1000μm以上，2) 脈管侵襲（リンパ管侵襲，静脈侵襲）陽性，3) 浸潤先進部の簇出，4) 癌から切除断端までの距離が500μm未満があげられている．そのため，内視鏡切除された大腸SM癌の治療方針の決定には切除標本における上記項目の詳細な病理学的評価が非常に重要である．脈管侵襲についてはHE染色標本では判定が困難なことが多く，D2-40やVictoria blue，Elastica van Giesonといった免疫染色，特殊染色による判定が薦められている．

今回，浸潤距離1000μm以下で遠隔転移した脈管侵襲陽性大腸SM癌の1例を経験した．症例は65歳男性．Rbに径12mm大のIs + IIcをみとめ，内視鏡切除を施行された．組織学的には腺腫成分を伴う管状腺癌（高分化）であり，粘膜下層にわずかに浸潤（sm浸潤距離: 250μm）するSM癌であった．リンパ管侵襲，静脈侵襲はHE染色標本では明らかではなかった．切除断端は陰性であった．本例は，切除後3ヶ月で肺に遠隔転移をみとめ，内視鏡切除標本を改めて検討した結果，連続切片の特殊染色で脈管侵襲陽性と判定された．

内視鏡治療の適応病変がSM癌の一部に拡大された現在，脈管侵襲の判定にも更なる精度管理が求められており，免疫染色や特殊染色を積極的に行い診断の精度向上と均てん化が必要である．

P-13-5　回盲弁に及ぶ盲腸粘膜内癌の一例

[1]横浜市立大学附属市民総合医療センター
○山田　貴允[1]、藤井　正一[1]、山岸　　茂[1]、佐藤　　勉[1]、
高川　　亮[1]、金澤　　周[1]、川俣真由美[1]、諏訪　宏和[1]、
中嶌　雅之[1]、山本　晴美[1]、山本　直人[1]、牧野　洋知[1]、
大島　　貴[1]、永野　靖彦[1]、國崎　主税[1]

【はじめに】回盲弁上の粘膜内癌の報告は極めて少ない。今回われわれは盲腸から回腸に及ぶ粘膜内癌の一例を経験したので報告する。【症例】76歳、男性。【既往歴】虫垂切除術(10歳時)、前立腺肥大症(60歳)【現病歴】平成19年4月大腸ポリープの経過観察目的に大腸内視鏡検査を施行し、回盲弁上の隆起性病変を指摘された。回盲弁をはさんで回腸側2cmと盲腸側1cmに及ぶ最大径3.5cmの0-IIa病変であり、盲腸では集簇する結節を認めていた。生検の結果はTubular adenoma, high gradeであった。回盲弁をまたがる病変であり、EMRは困難と判断し、手術目的にて入院となった。【入院後経過】腹腔鏡補助下回盲部切除術、D1郭清を行った。切除標本の肉眼形態は0-IIaであった。腫瘍は盲腸から回盲弁にかけて存在し、回腸にわずかに及んでいた。組織学的には、大きさ21×42mm、高分化腺癌、深達度m、ly0、v0、N0であった。【結語】回盲弁をはさんで盲腸から回腸におよぶ粘膜内癌のまれな症例を経験したので報告する。

一般演題　大腸腫瘍２

P-14-1　潰瘍性大腸炎に合併した大腸癌の１例

[1]札幌厚生病院第一消化器科、
[2]聖マリアンナ医科大学消化器・肝臓内科
○寺門　洋平[1]、本谷　　聡[1]、黒河　　聖[1]、前田　　聡[1]、
下立　雄一[1]、小林　和夏[1]、那須野正尚[1]、前畑　忠輝[1,2]、
西岡　　均[1]、萩原　　武[1]、小澤　　広[1]、中野渡正行[1]、
安保　智典[1]、今村　哲理[1]

症例は62才，男性．約10年前より下痢，血便が出現，約５年前に潰瘍性大腸炎(以下UC)の診断にて近医加療中のところ，平成17年3月頃より下痢と血便の再増悪を認め，同年４月前医で施行のＳ状結腸内視鏡検査で，UCの増悪と考えられ加療目的に当科紹介となる．当科にて施行した大腸内視鏡検査で，S状結腸に25mm大の2型の腫瘍性病変を認め，生検にて高分化型腺癌の診断となり，S状結腸切除術を施行した．UCの長期経過例は慢性炎症を発生母地とした大腸癌(colitic cancer)の合併の危険性が高まることが知られているが，colitic cancerとUCに合併した通常の大腸癌である散発性大腸癌(sporadic cartinoma)との鑑別診断や，手術適応・切除範囲などの治療法は現在のところ確立していない．今回，思慮に富む潰瘍性大腸炎に合併した大腸癌の１例を経験したので，若干の文献的考察を加えて報告する．

P-14-2　長期無再発生存中の大腸癌多発腹膜播種の1例

[1]国立がんセンター中央病院大腸科
○赤須　孝之[1]

大腸癌多発腹膜播種は最も治療の難しい病気の一つである．今回，外科的切除＋腹腔内イソジン洗浄＋術後補助化学療法にて長期無再発生存中の1例を経験したので報告する．【症例】男性，62才．大腸癌の治療目的に当院を受診．大腸内視鏡検査ではRsに2型進行癌，胸腹部CT検査ではRsおよび膀胱直腸窩に軟部腫瘤陰影が認められた．Rs癌＋膀胱直腸窩転移と診断し手術した．術中所見：肝転移はなく，膀胱直腸窩，右側結腸，右傍結腸溝，大網腹膜の17個以上の転移性結節，Rs癌が認められた．腫瘍はいずれも多量の粘液結節を伴っていた．以上より大腸癌＋多発腹膜転移と診断し，低位前方切除，膀胱直腸窩切除，盲腸部分切除，大網亜全摘，腹膜転移性結節切除を行った．多数の腹腔内遊離癌細胞，腹膜付着癌細胞の残存を懸念し，腹腔内を生理食塩水，外用消毒剤イソジン液250ml，生理食塩水の順で洗浄し，閉腹した．術後経過は順調で，術後13日目に退院した．病理所見：Rs, 粘液癌, 2型, 62x50mm, se, ly0, v0, n2, リンパ節転移陽性個数6/10．検査された腹膜結節11個はすべて原発巣と同様の腺癌の転移であった．術後補助化学療法として5-FU+leucovorinその後CPT-11+MMCを投与した．イソジン洗浄が原因と考えられる腹腔内臓器の癒着による腸閉塞を起こしたが，術後5年6ヶ月の現在無再発生存中である．【考察】本症例のような大腸粘液癌で粘液結節を伴う腺癌の多発腹膜転移の場合，イソジン液洗浄は腹腔内遊離癌細胞および腹膜付着癌細胞に対し有効である可能性がある．

P-14-3　Functional end to end anastomosis後に吻合部再発をきたした結腸癌の一例

[1]長崎大学移植・消化器外科
○田中　史朗[1]、藤田　文彦[1]、岡本　辰哉[1]、渡海　大隆[1]、山之内孝彰[1]、谷口　　堅[1]、原口　正史[1]、田島　義証[1]、兼松　隆之[1]

【はじめに】腸管手術時の自動縫合器を用いた機能的端々吻合（Functional end to end anastomosis ：以下FEEA）は、手技的に簡便で時間的効率のよい優れた吻合方法である。しかし、術後に吻合部再発をきたしたという報告が散見され、これらには吻合時のimplantationの関与が示唆されている。今回我々は、FEEA後に吻合部再発をきたした結腸癌症例を経験したので報告する。【症例】88歳男性。上行結腸癌に対して腹腔鏡下右半結腸切除術を施行した（moderately differentiated adenocarcinoma、pSS、ly 1、v 1、n－、pPM 0、pDM 0、pRM 0）。吻合は自動縫合器を用いたFEEAで行なった。なお、吻合前に洗浄等は行なわなかった。術後7ヶ月の腹部CTにて吻合部近傍の腸管壁肥厚が指摘され、大腸内視鏡検査にて前回の吻合部に管腔の約半周を占める隆起性病変を認めた。吻合部再発の診断にて再手術となり、十分な距離をとって吻合部を含めた腸管を再切除し、回腸結腸吻合を行なった。術後の病理検査では、腫瘍は吻合部のstaple line直上に存在しており、前回と酷似した組織像であった。以上の所見より、吻合時に腫瘍遊離細胞を植え込んだことによる吻合部再発であると思われた。【まとめ】FEEAは簡便で有用な吻合方法であるが、本症例のような合併症を生じることがあることを念頭におき、吻合時に腸管内を洗浄するなどの注意が必要であると思われた。

P-14-4　化学療法が奏功した多発肺転移をきたした直腸がんの一例

[1]京都第一赤十字病院消化器科、
[2]京都府立医科大学生体機能分析医学講座、
[3]京都府立医科大学消化器内科、
[4]京都府立医科大学内分泌・免疫内科
○秋武　玲子[1]、服部　武司[1]、戸祭　直也[1]、八木　信明[1]、藤本荘太郎[1]、内藤　裕二[2]、吉田　憲正[3]、吉川　敏一[4]

【症例】59歳、女性 【主訴】下血 【現病歴】体重減少と間欠的な下血、下腹部膨満感を主訴に2006年2月近医を受診され、直腸癌の疑いにて当科を紹介受診された。S状結腸内視鏡検査で下部直腸に2型の進行癌を認めた。また、胸部レントゲン検査で両肺野に多発する無数の小結節状陰影を認め、直腸癌、多発肺転移と診断した。全身状態もよく外来での化学療法として、右鎖骨下静脈より中心静脈用ポートを挿入の上、3月中旬よりmFOLFOX6（アイソボリン200mg/m2, オキサリプラチン85mg/m2, 5-FUiv 400 mg/m2, 5-FUciv 2400mg/m2）を開始した。2週ごとのmFOLFOX6にて原発巣、転移巣ともに著明に縮小した。副作用として末梢神経障害が持続したため9クールで終了し、8月中旬よりFOLFIRI（アイソボリン200mg/m2, トポテシン150mg/m2, 5-FUiv 400mg/m2, 5-FUciv 2400 mg/m2）に変更した。6クール施行後、肺転移巣の増悪を認めたため、2007年1月より投与量を減量し再度mFOLFOX6を施行した。7クール目に脳転移による右半身の不全麻痺を生じたが、脳転移に対してγナイフ治療を行い、縮小を認め、若干麻痺症状は改善した。以後、多発肝転移を来たし、化学療法の継続は困難と判断し、本人、家族へ病状説明の後、終末期医療のため6月ホスピスへ転院された。【結語】化学療法が奏効し、長期にわたり治療開始から15ヶ月にわたり外来、入院化学療法を継続し、スムーズに緩和治療へと移行することが可能であった。当院でのFOLFOX療法の治療成績を含めて報告する。

P-14-5　同時性重複癌（十二指腸、結腸癌）を内視鏡的に治療した１例

[1]千葉大学臓器制御外科、[2]千葉大学光学医療診療部
○高野　重紹[1]、志田　　崇[1]、清家　和裕[1]、小杉　千弘[1]、清水　公雄[1]、西村　真樹[1]、塩入　誠信[1]、神津　照雄[2]、宮崎　　勝[1]

【緒言】貧血の出血源検索に上部および下部消化管内視鏡検査を行うことは一般的である。しかし一箇所の可能性のある出血源が判明した後に他部位へのさらなる検索がおろそかになってしまう事も、多忙な日常診療の中では起こりがちであるかもしれない。今回、貧血精査にて同時性重複癌（十二指腸、結腸癌）を発見し内視鏡的に治療した１症例を経験したので若干の文献的考察を加え報告する。【症例】６４歳の男性。２００４年６月黒色便を主訴に近医受診。Hb 9.2と貧血を認めたため当科紹介受診となる。２００４年８月上部消化管内視鏡検査施行し、十二指腸球部小弯側前壁寄りにストークを有しheadが細長く房状の長径１０mm大のIp polypを認めた。続いて行った下部消化管内視鏡検査にてA-Vより20cmのＳ状結腸にストーク４mm大で周囲粘膜に白斑を伴う、headは中等度発赤を伴いほぼ球形、６mm大のIp polypを認め、ややanal sideのA-Vより18cmにストーク１０mm大で同様に周囲粘膜に白斑を伴い、headは中等度発赤を伴い表面凹凸のある２０mm大のIp polypを認めた。さらにややanal sideのA-Vより15cmに表面やや発赤を伴う粘膜下若干のボリュームを有する径７mm大のIs polypを認めた。同年９月、４カ所の腫瘍に対しEMR施行し、病理の結果４つともadenocarcinomaの診断であった。【考察】消化管の下血・黒色便および貧血精査時に上部のみならず下部消化管ももれなく検査を行うことが重要であると思われた。【結語】今回、我々は同時性重複癌（十二指腸、結腸癌）を発見し、内視鏡的に治療した１症例を経験した。

一般演題　食道:悪性 1

P-15-1　NBI併用拡大内視鏡観察を施行した表在型Barrett食道癌の1切除例

[1]伊達赤十字病院消化器科、[2]伊達赤十字病院外科、
[3]札幌医科大学第四内科
○吉田　誠真[1]、久居　弘幸[1]、田中　育太[1]、菊池　尚平[1]、梅田いく弥[3]、前田　喜明[2]、佐藤　正文[2]、松本　　譲[2]、行部　　洋[2]、細井　勇人[2]

症例は57歳、男性。平成18年より糖尿病で近医通院中であったが、耐糖能の悪化を認め、精査加療目的に平成19年2月、当科入院となった。スクリーニングで施行した上部消化管内視鏡検査で食道胃接合部に大きさ2cmの発赤した隆起性病変とその周囲にBarrett粘膜を認めた。NBI併用拡大内視鏡では規則的な上皮下毛細血管網 (SECN)の消失、demarcation line、不規則な微小血管模様 (fine network pattern)を認めた。同部位の生検では高分化型管状腺癌であった。EUSでは低エコー腫瘤が第3層を途絶し、深達度sm massiveと診断した。明らかな遠隔転移を認めず、同年3月、当院外科で開腹下下部食道噴門側胃切除術を施行。切除標本の病理では、EG、22mm、0-Is型、tub1、T1c(SM3) N0 M0、Stage I、INF α、ly1、v0、PM(-)、DM(-)であった。背景粘膜は円柱上皮粘膜領域内の食道固有腺を認め、Barrett食道であった。

P-15-2　まだら不染帯を伴う多発表在型食道癌に対し内視鏡的治療を施行した一例

[1]原三信病院消化器科
○松坂　浩史[1]、柏原　由美[1]、山田　隆史[1]、兼城三由紀[1]、中村　典資[1]、荒木　　譲[1]、千々岩芳春[1]

食道癌では同時性，異時性多発病変を認めることがあり，その存在を念頭に加療を行うことが重要とされている．またいわゆるまだら食道と呼ばれるまだら状のヨード不染，淡染帯を有する症例は同時性多発食道癌を高率に認め，慢性炎症に基づく多発癌の発生母地として認識されている．今回我々は計3病変の多発表在型食道癌に対しそれぞれESD（内視鏡的粘膜下層剥離術）を施行し，背景のまだら食道に対しAPC（アルゴンプラズマ凝固法）による焼灼術を施行した一例を経験したので報告する．症例は60歳，男性．高血圧，糖尿病で加療中であった．2006年1月5日心窩部痛あり施行した上部消化管内視鏡検査でまだら食道を背景に表在型食道癌を2病変指摘した．3月1日門歯列から34cm，前壁～右側壁のIIc病変に対し，5月23日門歯列から37cm，後壁のIIb病変に対しESDを施行，それぞれ径13×12mm，深達度m1，径20×12mm，深達度m2の扁平上皮癌であった．9月26日背景に存在するまだら状のヨード不染，淡染帯に対しAPCによる焼灼術を施行した．経過中施行した上部消化管内視鏡検査で門歯列から23cm左側壁に10mm程の淡い発赤調粘膜を認識，拡大内視鏡観察では井上らの分類におけるIPCL（上皮乳頭内血管ループ）Type V-1を認めm1，m2に限局するIIb病変と考えられた．2007年2月7日同病変に対しESDを施行，径7×6mm，深達度m2の扁平上皮癌であった．今後は食道の異時性多発病変，また多臓器癌の発症を念頭に慎重な経過観察を行う予定である．

P-15-3　食道小細胞癌の1切除例

[1]磐田市立総合病院外科、[2]磐田市立総合病院消化器科
○米山　文彦[1]、村上　賢治[2]

食道小細胞癌は予後不良な癌で手術や放射線化学療法など集学的に治療されるが早期に再発することが多い。当院で経験した食道小細胞癌の1切除例を報告する。＜症例＞６０歳男性。心窩部不快感で上部消化管精査を受け胸部中部の２型の腫瘍を指摘された。生検診断は高分化型扁平上皮癌で術前深達度診断はMP、画像上リンパ節転移、遠隔転移の所見はなかった。根治的切除可能であり手術を勧めたが自己都合により診断から２ヶ月後に手術となった。手術は右開胸開腹食道亜全摘胃管再建術を施行し経過過好であった。病理検索で腫瘍は小細胞癌と診断され免疫染色で神経内分泌顆粒を有していた。病理組織学的進行度は深達度ｐMP、腫瘍近傍の縦隔リンパ節に１個転移を認め（pN１）、病期２であった。小細胞癌であることから術後３２日目よりCDDP-CPT11治療を行ったが嘔気食欲不振が強く出現し、精神的に抑うつ状態となり化学療法中止の申し入れがあったためTS1の内服治療に変更した。TS1内服継続中の術後３ヶ月より腫瘍マーカーCEAが漸増し肝転移が出現した。また、背部痛が強くなり脊椎MRIで胸椎腰椎に瀰漫性の骨転移が判明した。疼痛治療を行いつつパクリタキセルの化学療法等を施行するも病状の進行を止められず術後１０ヶ月で死亡した。

P-15-4　食道がんStage IV患者に対する3剤併用療法DCF (DOC+5-FU+CDDP)治療の経験

[1]大阪医科大学第二内科
○紀　　貴之[1]、瀧内比呂也[1]、後藤　昌弘[1]、川部伸一郎[1]、
太田　俊輔[1]、桑門　　心[1]、倉田　宝保[1]、樋口　和秀[1]

近年の食道癌の治療はStage Ⅰ～Ⅲまでは根治的切除術が第１選択である。Stage Ⅳの治療としては症状緩和目的の化学療法や化学放射線療法が選択肢となっている。その中で化学療法については単剤でCDDP､5-FU､Vindesine（VDS）、Bleomycin、Mitomycin 、Doxorubicin 、Methotrexate が有効性を認める薬剤とされている。1990年代に新規抗癌剤として海外ではTaxans、Vinorelbine、Irinotecan、国内ではDocetaxel（DOC）、Nedaplatinなどが登場し有効性が認められた。しかし、世界的にみてもStage Ⅳの食道癌に対する標準的化学療法はCDDP+5-FU（FP）療法であるといえる。奏効率は30～36％であり、生存期間中央値(MST)は7～9ヶ月と報告されているが、治療成績の向上が求められている。2004年1月にDocetaxel(DOC)が保険適応となり、FP療法を越える新たな併用化学療法開発が現在臨床試験として行われている。当院においてDOC+5-FU+CDDPの3剤併用療法を経験したので報告する。

P-15-5　進行食道癌に対する化学放射線療法後の維持化学療法について

[1]滋賀医科大学消化器内科、[2]滋賀医科大学栄養治療部、
[3]滋賀医科大学光学医療診療部
○畑　和憲[1]、大崎　理英[1]、小林　遊[1]、園田　文乃[1]、
早藤　清行[1]、八木　勇紀[1]、小川　敦弘[1]、仲原　民夫[1]、
吉村　彰伸[1]、辻川　知之[1]、安藤　朗[1]、佐々木雅也[2]、
斉藤　康晴[3]、藤山　佳秀[1]

手術不能進行食道癌に対しては、可能であれば化学放射線療法を施行するのが一般的である。また、当院では化学放射線療法を選択した場合にも40Gyまで照射した段階で再評価を行い、外科的切除か根治的化学放射線療法を施行するかを決定している。根治的化学放射線療法を施行した症例において、放射線療法終了後の維持化学療法については抗癌剤の種類や投与間隔、投与期間の明確なコンセンサスはないように思われる。当科では根治的化学放射線療法を施行した症例において、患者の同意が得られた場合に引き続き外来にて化学療法を継続している。2004年6月から2007年8月までに、根治的化学放射線療法後に維持化学療法を施行した症例は4例あり、その化学療法の内容は1例が5FU＋ネダプラチンの隔週投与、残る3例がS-1の4週投与・2週休薬である。5-FU＋ネダプラチンを選択した症例は、その後SIADH、急性C型肝炎と放射線性肺炎のために維持化学療法は中止している。S-1内服症例は現在のところ中止例は認めていない。S-1の維持化学療法は患者コンプライアンスも良好で、有害事象もほとんどなく有用と考えられる。しかし、この維持化学療法の有用性に関しては多数の症例の積み重ねとRCTが必要であると思われる。

一般演題　食道:悪性２

P-16-1　放射線化学療法が有効であった食道小細胞癌の3例

[1]兵庫県立がんセンター消化器内科
○堀田　和亜[1]、西崎　　朗[1]、広畑　成也[1]、仁木　敏晴[1]、津田　政広[1]、白川　勝朗[1]、山本　佳宣[1]、池田　篤紀[1]

食道癌の中でも小細胞癌は症例数が少ないが予後不良で、治療困難である場合が多い。今回、我々は経験した食道小細胞癌3例に対し5-FU+CDDP(FP)併用放射線化学療法(CRT)を施行し有効であったので報告する。(症例1)62歳　男性。平成15年5月初め頃より嚥下困難あり。近医にて食道癌指摘され、6月5日当科入院。T3 N1 M1 stage4b であった。肝転移を認めるも嚥下困難強いため、症状緩和目的にて6月23日よりFP併用CRT開始。原発巣はCR、リンパ節はPRで経口摂取可能となったが、肝転移はPDであった。CDDP+CPT-11追加するも効果なく、12月26日死亡された。(症例2)72歳　男性。平成17年4月嚥下困難あり、近医で食道腫瘍指摘され、平成18年1月30日当科入院。T2 N1 M0 stage2であった。2月6日よりFP併用CRT開始。原発巣、リンパ節ともCRとなり、1年6ヶ月経過した現在もCR維持中である。(症例3)63歳　男性。検診にて肺陰影指摘。胸部CTにて肺陰影は陳旧性炎症であったが食道壁肥厚指摘。精査にて食道小細胞癌と診断され、平成19年1月11日当科入院。T3 N2 M0 stage3 であった。1月17日よりFP併用CRT開始。原発巣、リンパ節ともCRとなり、6ヶ月経過した現在もCR維持中である。食道小細胞癌は外科的手術を施行しても早期に再発し予後不良であるため、手術適応はないと考えられている。このため化学療法の適応となるが、有効な標準治療はなく治療法は定まっていない。今回、我々は食道小細胞癌3症例に対しFP併用CRTを施行し、放射線照射野内の病変については効果が得られ、QOL、予後の改善が得られた。食道小細胞癌に対し原発巣、転移巣とも放射線照射可能である場合、FP併用CRTも有効な治療法と考えられる。

P-16-2　腐食性食道炎に合併した食道癌の1例

[1]東京都立駒込病院外科
○谷口浩一郎[1]、三浦　昭順[1]、加藤　　剛[1]、出江　洋介[1]

今回われわれは腐食性食道炎による食道狭窄に合併した食道癌の一例を経験したので報告する。症例は48歳、男性。2歳児に苛性ソーダの誤飲により腐食性食道炎を発症しfollowされていたが、48歳時に胸部つかえ感が強くなり上部消化管内視鏡施行され切歯列27cmに狭窄を認めた。手術目的に入院後、精査目的の上部消化管内視鏡による狭窄部位口側の不染帯部位からの食道生検において扁平上皮癌と診断され手術（右開胸開腹食道亜全摘出術、胸骨後胃管再建、三領域郭清）を施行した。術後診断　食道癌Mt type5 T1aN0M0 f-stage0病理：type5 Scc,T1a-MM(m3),ly0,v0,pIM0,ie+,PM0,DM0,RM0,N0腐食性食道炎に発生する食道癌は正常人の22倍と高率であるとの報告もあり、また腐食性物質誤飲から25年後の食道癌発生率は1000倍との報告もある。また、本症例では苛性ゾーダ（アルカリ性物質）の誤飲による腐食性食道炎に合併した食道癌であるが、酸性物質とアルカリ性物質によっても発癌のリスクは異なるとの報告もある。腐食性食道炎は受傷後30年前後での発癌の危険性が高く、検査においても炎症により診断が困難であるが、発癌を念頭においた長期にわたるfollow Upが必要と考えられた。以上に文献的考察を加え報告する。

P-16-3　食道癌根治術、追加放射線治療後の遺残頚部異時性癌に対する一治療例

[1]東京都立駒込病院外科、[2]東京都立駒込病院内視鏡科
○宮本　昌武[1]、三浦　昭順[1]、門馬久美子[2]、出江　洋介[1]

近年、食道癌治療は多様化しそれに伴い治療成績も向上した。その結果、治療後に発生する異時性多発癌にも注意が必要となってきた。今回、食道癌根治術、追加放射線治療後の残存頚部食道に発生した異時性多発癌の一例を経験したので報告する。症例は71歳、男性。胃癌にて幽門側胃切除の既往あり。2005年4月12日胸部食道癌　T1bN0M0StageIに対し、右開胸開腹食道亜全摘、胸腔内結腸再建術を施行。病理組織所見にて、多発病巣により口側断端陽性と診断され、残存食道に対し根治的放射線療法を施行した。2006年12月咽頭部違和感が出現、上部消化管内視鏡検査にて、切歯列21-25cmの残存頸部食道に約3/4周にわたる陥凹性病変を認め、生検にてSCCと診断されたため、本院紹介受診。CT上明らかなリンパ節転移なく、頚部食道癌　T1b(sm1)N0M0StageIと診断した。放射線療法の既往や喉頭温存を考慮し、また、予想深達度sm1、N0症例であることから、喉頭機能、食道温存目的にて2007年１月24日EMR施行した。EMR後、狭窄を来したが、内視鏡下拡張術にて対応した。病理所見ではsm1、ly1、v0の診断。現在、厳重な経過観察中である。本症例は治療選択に難渋したが、内視鏡治療を行うことにより、喉頭温存の可能性を残した。今後は、食道癌治療後の経過観察が検討課題である。当院における食道癌根治術後、異時性癌の症例も含めて本症例を報告する。

P-16-4　隆起型を呈したBarrett食道腺癌2例

[1]獨協医科大学病理学（人体分子）、[2]獨協医科大学第二外科、
[3]茨城県立中央病院・茨城県地域がんセンター、
[4]神戸大学消化器外科学
○河野　徳之[1,4]、冨田　茂樹[1]、井村　穣二[1]、市川　一仁[1]、降旗　　正[2]、濱田　清誠[1]、多賀谷信美[2]、窪田　敬一[2]、斉藤　仁昭[3]、吉見　富洋[3]、吉福清二郎[3]、黒田　嘉和[4]、藤盛　孝博[1]

【はじめに】食道腺癌ではその発生母地としてBarrett食道が以前より注目されているが、その発生や発育進展については明らかでない。今回、我々は下部食道に隆起型形態を呈したBarrett食道腺癌の2例を経験したので報告する。【症例1】71歳、男性。下部食道に境界明瞭な35×30mm大の1型病変を認めた。病理組織学的にBarrett食道を背景に粘膜内に腺癌を認め、中心部で陥凹がみられ、同部に一致して形態的に乳頭状から管状に変化していた。粘液形質も陥凹部では腸型で、辺縁部では胃腸混合型を示し、p53蛋白の核内過剰発現は部位により不均一であった。【症例2】75歳、女性。下部食道に20×18mm大の1型病変を認めた。病理組織学的に、Barrett食道を背景に粘膜内癌を示す部位と充実性及び非充実性の浸潤部を示す粘膜下層に留まる腺癌を認めた。粘液形質はいずれの部位においても胃型形質が優位であり、p53蛋白核内過剰発現は見られなかった。【まとめ】Barrett食道は、後天的にGERD (Gastro-Esophageal Reflux Disease) などに伴って食道粘膜が脱落し、粘膜修復過程で本来の扁平上皮から円柱上皮に置換された状態とされる。Barrett食道癌はそのBarrett粘膜に生じた腺癌と定義されるが、その形態像、粘液形質及び遺伝子異常は多様である。今回の2例は、その発育伸展の機序や深達度診断を考える上で非常に興味ある症例と考えられた。本症例は第61回食道学会にて報告済みであるが、更なる検討及び考察を加えて再度報告する。

P-16-5　胸部中部食道原発と考えられた食道腺癌の1例

[1]札幌医科大学第一内科
○伊藤　美樹[1]、田中　浩紀[1]、村上　佳世[1]、五十嵐央祥[1]、
中垣　　卓[1]、山本英一郎[1]、細川　雅代[1]、山下健太郎[1]、
後藤　　啓[1]、有村　佳昭[1]、篠村　恭久[1]

症例は65歳男性．2007年4月,嚥下困難を主訴に前医を受診．食道癌を疑われ，精査加療目的に同年5月当科紹介入院となった．上部消化管内視鏡検査所見にて，切歯より30cmに径3cmの粘膜下腫瘍様の隆起性病変を認め，その肛門側に全周性の狭窄を認めた．内視鏡は通過不能であった．ヨード不染帯は認めなかった．隆起性病変からの生検にて，扁平上皮下に中分化型腺癌を認めた．上部消化管造影検査所見では，胸部中部食道に全周性の完全狭窄を認め，肛門側への造影剤流出は認めなかった．胸腹部CTおよびMRIでは，気管分岐部から胸部中部食道に限局する食道壁肥厚を認めた．左気管支と大動脈への浸潤が疑われ，気管分岐部リンパ節腫大を認めた．明らかな遠隔転移は認めなかった．以上の所見より，臨床病期T4N2M0 Stage IVaと診断．同年6月11日より化学放射線療法を施行したが，2コース終了時の治療効果判定はSDであり，以後Best Supportive Careにより経過観察となっている．本邦における食道腺癌の頻度は約5%とされており，その大部分は下部食道に発生するBarrett腺癌である．胸部中部食道原発食道腺癌は比較的稀とされており，過去の本邦報告例は12例のみである．自験例は，病変の肛門側の評価が困難であるため正確な発生母地は評価できていないが，画像診断にて下部食道に病変を認めていないことから胸部中部食道原発である可能性が高いものと考えた．今回我々は，胸部中部食道原発と考えられた食道腺癌の1例を経験したので報告する。

P-17-1　FD患者における十二指腸粘膜内浸潤細胞の解析

[1]日本医科大学消化器内科
○二神　生爾[1]、進藤　智隆[1]、河越　哲郎[1]、濱本　達彦[1]、梅沢まり子[1]、植木　信江[1]、楠　　正典[1]、Gudis Katya[1]、三宅　一昌[1]、津久井　拓[1]、岩切　勝彦[1]、坂本　長逸[1]

（目的）機能性胃腸症(FD)の詳しい病態は今だ不明である。感染後のIBSでは直腸粘膜局所のT cellや神経内分泌細胞の浸潤の増加が報告されている。そこでFD患者を対象に十二指腸局所に臨床症状と関連した特異的な炎症細胞浸潤が認められるか比較検討し、興味深い知見が得られたので報告する。（方法）RomeIIIの基準に従いFD患者を診断し、腹部症状を、強さ・頻度・持続時間によりscore化し評価した。腹部US・便潜血検査において異常なく、手術歴のない患者を対象とした。胃運動能の評価には13C-acetateを用いた呼気試験を行った。このうち上部内視鏡検査を行い、胃炎(広範な出血性びらん性胃炎を除く)・十二指腸炎(胃、十二指腸潰瘍瘢痕合併例は除く)を認める75名のFD患者を対象とした。20名のFD患者に対し、十二指腸球部粘膜の生検組織を用いてH&E染色、抗CD3,68,Vδ1 TCR、抗セロトニン抗体を用いて免疫染色を行いmild, moderate,severeの3段階で評価し比較検討した。（成績）FD患者のうち内視鏡的に十二指腸炎を呈している患者は3/75(4%)とごく少数であった。十二指腸炎を有するFD患者の症状は上腹部不快感、腹部膨満感、上腹部痛であった。また、十二指腸炎を認めたFD患者で胃排出能が遅延している症例は認めなかった。FD患者群においては十二指腸粘膜局所にマクロファージを中心とした有意な炎症細胞浸潤を認めた。T cellやVδ1T cellの粘膜局所への浸潤には有意な差は認めなかった。（結論）内視鏡的十二指腸炎を来たすFD患者はごく少数であった。十二指腸粘膜局所の炎症細胞浸潤はマクロファージ主体であり、その機序についてはさらなる検討が必要と考えられた。

P-17-2　*Helicobacter pylori* 除菌療法6年間の推移に関する検討

[1]キッコーマン総合病院内科
○三上　　繁[1]、鈴木　功一[1]、清水　史郎[1]、秋本　政秀[1]

【目的】*Helicobacter pylori* 除菌療法の成功率の推移を明らかにするため、保険適用になった2000年11月から2006年までに当院にて除菌療法を施行した症例の治療成績について検討した。【対象・方法】当院で除菌療法を施行した355例を対象とした。平均年齢は、53.2±11.4歳、性別は、男240例、女115例。除菌治療は、ランソプラゾール60mg/日、アモキシシリン1500mg/日、クラリスロマイシン400mg/日7日間投与を基本とし、一部の症例ではオメプラゾール40mg/日、アモキシシリン1500mg/日、クラリスロマイシン800mg/日7日間投与とした。【成績】2000年11月から2002年の症例を前期群（123例）、2003年から2004年の症例を中期群（116例）、2005年から2006年の症例を後期群（116例）とすると、前期群では初発潰瘍が29.9%だったが、中期群では72.0%、後期群では69.7%と初発例でも積極的に除菌治療が施行されるようになった。除菌療法開始時期は、潰瘍治療開始4週以内に施行された症例が前期群では9.4%だったが、中期群45.8%、後期群50.5%で早期より除菌療法が開始されるようになった。除菌成功率は、前期群86.2%、中期群87.1%、後期群87.1%で成功率の低下傾向は認められなかった。【結論】除菌療法は現時点でも高い成功率を保っており、維持療法が不要になることから医療経済学的にも優れており、積極的に施行すべき治療法であると考えられた。

P-17-3　一市中病院における*H.Pylori*除菌成績の検討

[1]阪本蒼生会蒼生病院内科、[2]大阪医科大学第二内科
○宮本新太郎[1]、小島　敬史[1]、楢林　　賢[1]、加納　義浩[1]、北川　浩子[1]、小島　　博[1]、梅垣　英次[2]、樋口　和秀[2]

（背景）我々は1995年7月以来、2007年8月までに1573回の除菌を経験した。一次除菌はLansap 800（ランサップ群）又はこれにpronaseを加えたもの（ランサップP群）、二次除菌は上記のCAMの代わりにmetronidazole 750mg（フラジール群）又はこれにpronaseを加えたもの（フラジールP群）で何れも1週間投与である。三次除菌はLansap 800＋metronidazole 750mg、2週間投与（究極治療群）とした。近年、CAM耐性菌の増加による除菌率の低下が懸念されており、除菌率の検討は重要である。（方法）当院でUBTを導入した2001年1月から2006年12月までの917回について除菌率を求め、UBT除菌判定不能例を分析した。（成績）1）除菌率：一次除菌のランサップ群は342回中、成功260回で除菌率76%、ランサップP群は228回中、成功179回、除菌率79%であった。二次除菌のフラジール群は32回中、成功27回で除菌率84%であった。フラジールP群は128回中、成功100回で除菌率78%であった。三次除菌の究極治療群は20回中、成功16回で除菌率80%であった。2）ランサップ群とランサップP群を合わせた除菌率の年次推移：2001年は除菌率70%、2002年82%、2003年80%、2004年85%、2005年67%、2006年79%であった。3）総数919回中、167回18%がUBT除菌判定不能例であった。この内、除菌判定に来院しなかったものが138回83%を占めた。（結論）1）一次、二次、三次除菌の除菌率を示した。2）一次、二次除菌におけるpronase添加の効果は確認されなかった。3）除菌率の正確な把握に対してのネックはUBT除菌判定不能例の存在である。4）除菌症例数の減少傾向は行なってきた除菌の効果であろう。

P-17-4　胃静脈瘤破裂に対するIVR、内視鏡治療の併用

[1]大阪市立大学消化器器官制御内科学、[2]大阪掖済会病院
○永見　康明[1]、岡崎　博俊[1]、渡辺佐容子[1]、田渕　真彦[1]、杉森　聖司[1]、亀田　夏彦[1]、平良　高一[1]、山森　一樹[2]、町田　浩久[1]、谷川　徹也[1]、斯波　将次[1]、富永　和作[1]、渡辺　俊雄[1]、藤原　靖弘[1]、押谷　伸英[1]、荒川　哲男[1]

背景：胃静脈瘤破裂は門脈圧亢進症患者において致命的である。当科では以前まで胃静脈瘤破裂に対しαシアノアクリレートモノマーを用いた内視鏡的硬化療法（CA法）を第1選択としていたが、脳梗塞や肺塞栓と考えられる合併症を経験した。このため、静脈瘤の形態が大きなものについてはまず緊急造影CTを施行し血行動態を把握し、胃腎シャントなどの排血路を有する症例に対してはバルーン閉塞下逆行性経静脈的塞栓術（B-RTO）を選択、それ以外の症例や肝機能不良症例などにはCA法を選択している。目的：胃静脈瘤破裂症例を対象にB-RTOもしくはCA法の一時止血率、再出血率、合併症につき検討する。対象：2004年4月から2007年6月までに当科で胃静脈瘤破裂に対し緊急B-RTO、CA法を施行した30例を対象とした。男性21例（70%）、女性9例（30%）、B-RTO例11例（36.7%）、CA例19例（63.3%）平均年齢は60.0歳（31歳～90歳）であった。門脈塞栓症に伴う1例以外は肝硬変を合併し、肝硬変の成因はC型15例（50%）、B型3例（10%）、アルコール性9例（30%）、その他2例であった。結果：全例において一次止血を得ることができた。1ヶ月以内の再出血をB-RTO例1例、CA例2例に認めたが、すべての症例に対して追加治療を行い止血した。いずれも大きな合併症を認めなかった。結論：胃静脈瘤破裂に対してIVR、内視鏡治療を併用することで、より安全かつ効果的な治療を行うことができた。

P-18-1　当施設における上部消化管出血の治療・背景(とくに胃潰瘍について)

[1]日本医科大学武蔵小杉病院消化器病センター、
[2]日本医科大学外科
○近藤　恭司[1]、野村　　聡[1]、豊田　哲鎬[1]、塙　　秀暁[1]、小峯　　修[1]、坊　　英樹[1]、渡辺　昌則[1]、徳永　　昭[1]、田尻　　孝[2]

目的：出血性潰瘍は、*H.pylori* 感染とNSAIDs内服以外に、副腎皮質ステロイドやワーファリンの服用、心不全、糖尿病、肝疾患、喫煙、飲酒など多岐にわたる要因が複雑に絡み合った病態である。我々は、特に*H.pylori* 感染、NSAIDs内服に着目しその有無につき比較検討した。また、再出血予防のための酸分泌抑制剤についても比較検討した。方法：症例は2003年から2007年4月までに当科に出血性胃十二指腸潰瘍で入院した235例を対象とした。*H.pylori* 感染率、NSAIDs服用率の検討に加え、止血治療後の酸分泌抑制剤（H2-BlockerとP.P.I）を比較し出血性胃十二指腸潰瘍患者をretrospectiveに解析。成績：*H.pylori* 感染率は71.2%、NASIDs服用率は24.7%であった。酸分泌抑制剤に関しては、a)PPI（注）/PPI内服が55.7%、b)H2-Blocker（注）/PPI内服が35.7%、c)PPI（注）/H2-Blocker内服が0.02%であった。結論：出血性胃潰瘍の第一選択は内視鏡的止血術である。また再出血の予防には酸分泌抑制剤が必要である。当施設においては絶食期間中の酸分泌抑制剤の使用はPPIを投与することが多かったが、H2-Blockerに関しても治療においてPPIとの間に差は認められなかった。また*H.pylori* 感染率が高いことを考えると、再出血予防のために積極的に除菌することが必要である。更に、患者のQOLを考えむやみにNSAIDsを中止するのではなく併用し潰瘍治療することも必要であると思われた。また、出血性消化性潰瘍において*H.pylori* 感染・NSAIDs服用が2大リスクであることは言うまでも無いが、*H.pylori* (-)/NSAIDs(-)の症例も無視することはできない。今回はこのような2大リスクが陰性の患者に関しても検討したい。

P-18-2　低用量アスピリンによる上部消化管潰瘍性病変の検討

[1]川崎医科大学食道・胃腸内科、
[2]川崎医科大学内視鏡超音波センター、
[3]心臓病センター榊原病院消化器科
○山中　義之[1]、塩谷　昭子[1]、藤田　　穣[1]、垂水　研一[1]、鎌田　智有[1]、眞部　紀明[2]、楠　　裕明[2]、畠　　二郎[2]、春間　　賢[1]、榊原　　敬[3]

目的：近年、アスピリンによる消化管粘膜病変が注目され、*H. pylori* 感染症や他の抗凝固薬との併用により上部消化管出血の危険性が高くなることが指摘されている。今回、低用量アスピリン内服例における上部消化管粘膜病変の発生率について、特に、*H. pylori* 感染症および併用薬を中心に検討した。方法：上部内視鏡検査を予定している患者の中で、心血管疾患により低用量アスピリンを処方されている症例を対象とした。*H. pylori* 感染診断は血清抗体価により評価し、他の抗凝固薬および酸分泌抑制薬の併用による上部消化管出血および上部消化管粘膜病変（潰瘍あるいは出血性びらん）のリスクについて検討した。結果：低用量アスピリン内服154例(男性98例、女性56例、年齢47～90歳、平均年齢71歳)中、上部消化管出血症例を9例（5.8%）に認めた。潰瘍病変を21例（13.7%, 胃潰瘍15例、十二指腸潰瘍1例、AGML 5例）に認めた。性別および喫煙、飲酒、潰瘍の既往歴、内視鏡的胃粘膜萎縮（O1-O3）、*H. pylori* の有無と出血病変および潰瘍病変の発生との間に有意な関連性を認めなかった。出血および潰瘍病変の発生率は酸分泌抑制薬処方群で有意に低率であった（出血病変　33% vs 74%, p=0.009、潰瘍病変　38% vs 77%, p=0.001）。７０歳以上の高齢者で有意に出血病変の発生が多く、他の抗凝固薬の併用により、出血病変の発生率は高くなる傾向を認めたが、潰瘍発生率に有意な増加を認めなかった。結論：低用量アスピリンによる上部消化管潰瘍病変の発生と*H. pylori* 感染に関連性を認めなかった。高齢者や抗凝固薬併用例は、上部消化管出血の高リスク群であり、酸分泌抑制剤による予防の重要性が示唆された。

P-18-3　抗血小板薬服用者における上部消化管傷害―経過観察症例について―

[1]帝京大学内科学講座
○山本　貴嗣[1]、石井　太郎[1]、久山　　泰[1]

【目的】近年アテローム血栓症の増加により低用量アスピリンをはじめとする抗血小板薬服用者が増えているが、それに伴いこれらの薬剤による消化管粘膜傷害が大きな問題となっている。しかし我が国における臨床データは十分ではなく、特に前向きに経過観察を行いその発生を調べたデータはほとんどない。我々は以前から、抗血小板薬服用者を対象とした粘膜傷害についての報告を行ってきたが、今回は経過観察可能であった症例に注目し検討した。【方法】1. 2005年1-12月に当科にて上部消化管内視鏡検査（内視鏡）を行った2986症例中、検査時に低用量アスピリン、チクロピジンあるいはシロスタゾールを服用中で、内視鏡後も一ヶ月以上継続して服用し、更に*Helicobacter pylori*感染の有無について検査が行われていた203例を対象とした。検査後の消化管出血の有無及び、内視鏡を再検査した症例における粘膜傷害の有無について調べた。【成績】観察期間は2～26ヶ月で、観察中に6例が原病死した。消化管出血は低用量アスピリン服用者1例（胃潰瘍）、また内視鏡観察を行った中で新たな粘膜傷害の発生を認めたのは出血例を除いて2例（いずれも低用量アスピリン服用中）であった。チクロピジン及びシロスタゾール服用者においては、経過中の新たな粘膜傷害の発生は認めなかった。【結語】低用量アスピリン服用者における胃十二指腸粘膜傷害の発生について経過観察可能例を対象に調査した。今後更に症例及び観察期間を加えて検討を行う予定である。

P-18-4　安全な経管栄養施行のための胃瘻チューブからジェジュナルカテーテルへの簡易的、低侵襲的交換について

[1]日本大学消化器外科
○鶴間　哲弘[1]、松田　　年[1]、萩原　　謙[1]、岩間　敦子[1]、
宋　　圭男[1]、山形　基夫[1]、藤井　雅志[1]、高山　忠利[1]

（目的）経口摂取不能症例に対し胃瘻より経管栄養を試みた場合、時として栄養剤の食道への逆流を引き起こす。このような場合、腸瘻作成あるいはジェジュナルカテーテルへの変更が必要となる。しかしながら、全身状態が不良な場合が多く、より簡易的に、かつ、低侵襲に操作をなしえる必要がある。そこで、本発表では、内視鏡補助操作なしに胃瘻チューブをジェジュナルカテーテルに変更する方法を供覧する。（症例）症例は56歳、男性。進行食道癌にてステント挿入、PEGが施行されていた。今回、ステント内の腫瘍増大による食道再狭窄にてステントを再挿入（ステントーインーステント）した。その後、食道気管支瘻を生じ、経口摂取不能となった。胃瘻より経管栄養を施行すると、食道への逆流が著しかったため、胃瘻からジェジュナルカテーテルへの変更を余儀なくされた。ポンスキーNBRカテーテル（交換用胃瘻カテーテル）とバードジュジュナルカテーテルの組み合わせにて施行した。まず、付属のガイドワイヤーをケースごと内部に挿入した胃瘻カテーテルを胃内に挿入。ついで、透視下に胃瘻カテーテルの先端を幽門輪の位置にあわせ、ガイドワイヤーを十二指腸内に挿入していく。ガイドワイヤーを空腸まで十分挿入後、胃内でたるまない事に留意しつつ、ガイドワイヤーのケースを抜去し、ジェジュナルカテーテルをガイドワイヤー越しに空腸へ挿入する。この操作により、簡便に、かつ、低侵襲に胃瘻チューブをジェジュナルカテーテルに変更可能であり、安全な経管栄養施行には有用な方法と思われた。

P-18-5　当院における内視鏡的胃瘻造設術における造設キットの変遷

[1]東住吉森本病院内科
○早川　　剛[1]、仲川浩一郎[1]、灘谷　祐二[1]、金　　鎬俊[1]、宮城　邦栄[1]

当院はベッド数330床の地域医療支援病院であり、2002年より内視鏡的胃瘻造設術（PEG）を導入し、以後5年間の施行症例数は320例である。導入当初はPull法・チューブ型キットを用いていたが、2002年10月に造設直後の自己抜去例の経験を契機として、ボタン型のOne Step Button（OSB）に変更した。OSB使用経過期間中に、ボタン交換時の操作簡素化を目的として、2005年1月に造設ボタンのサイズを24Frから細径の18Frに変更した。さらに、2006年1月より造設後の瘻孔感染減少を目的として、セルジンガーキットに変更し現在に至っている。キット変更に伴う瘻孔感染の発生率は1.OSB 24Fr、2.OSB 18F ｒ、3.セルジンガーキットにおいて、それぞれ19.6%、7.3%、0.5%と低下傾向を認めた。セルジンガーキットは胃壁腹壁固定を必要とするものの、瘻孔感染がほとんどなく、ボタン交換時もガイドワイヤー下に安全な交換が可能など、有用性が示唆される。

P-19-1　早期胃癌ESD治療後に合併症として網嚢腔への穿孔を来した後に脳梗塞を発症した1例

[1]岡山済生会総合病院内科
○石山　修平[1]、塩出　純二[1]

背景：ESDによる偶発症の多くは保存的加療で対応可能であるが，重篤となる場合もあり注意を要す．症例：82歳男性．生来健康であった．胃痛精査での内視鏡検査で胃前庭部の大彎を中心とする陥凹性病変を指摘された．生検にて中分化型腺癌を認め，内視鏡治療目的にて当院紹介になった．粘膜内病変と考えてESD治療を行った．治療時間は60分．切除病変長径は55mmであった．止血処置に難渋したが，大きな問題はなく治療は終了した．治療翌日に38℃を越える発熱が出現，血液検査で炎症反応の上昇およびアミラーゼの上昇を認めた．内視鏡検査では明らかな穿孔の所見はなかったが，内視鏡検査後に行った腹部CT検査で網嚢腔から広範囲にひろがるFree airの存在を認め，穿孔と判断した．絶食，抗生剤投与にて経過観察を行っていたところ，右上半身の不全麻痺が出現した．頭部MRIでのdiffusion phaseで脳梗塞と診断された．内視鏡治療による人工潰瘍ができている状態でもあり，抗凝固療法は難しいと判断し，エダラボンの投与を行った．第10病日に内視鏡検査を再検したところ，穿孔の部位ははっきりとせず食事開始にした．その後はリハビリをおこない，上肢の麻痺はやや残ったものの全身状態は安定したため退院となった．結語：ESD治療は侵襲の少ない治療で高齢者にとっても有用性は高いが，ひとたび偶発症が起こると複合した疾患を連鎖的に発症する可能性もある．偶発症を発生させないことは最重要であるが，術前には偶発症合併症による危険性に関しても十分な説明を行う必要がある．

P-19-2　ESD後に幽門保存胃切除術を施行した印環細胞癌の一例

[1]佐世保中央病院外科、[2]佐世保中央病院病理
○梶原　啓司[1]、持永　浩史[1]、重政　　有[1]、佐々木伸文[1]、
碇　　秀樹[1]、清水　輝久[1]、國崎　忠臣[1]、米満　伸久[2]

幽門保存胃切除術は、食物の急速な落下によるダンピング症状や胆汁を含む十二指腸液の逆流による残胃炎を予防することで、早期の胃癌に対する機能温存手術としてのコンセンサスを得ている。しかし、低分化型腺癌は、術前の深達度診断や範囲診断が難しく、リンパ節転移の頻度も高いために、その適応からはずれることが多い。今回われわれは、ESDで深達度及び浸潤範囲を確認し、幽門保存胃切除＋リンパ郭清を行った症例を経験したので報告する。症例は45歳、男性。心窩部痛を主訴に近医受診し、胃角部小弯の潰瘍瘢痕部の生検でsignet ring cell carcinomaと診断された。胃切除術の適応として外科紹介となるが、若年であり幽門温存の可能性を判断するために、消化器内視鏡科にESDによる正確な深達度及び範囲診断を依頼。広汎なESDを施行し、m癌で浸潤範囲が限局されていたため、小開腹下に幽門保存胃切除術、D1+βリンパ節郭清を施行した。病理検索で癌遺残、リンパ節転移は認めなかった。術後の食事摂取も順調で軽快退院した。

P-19-3　食道癌術後の胃管再建症例に発生した胃管癌に対する内視鏡的粘膜剥離術

[1]癌研有明病院消化器内科、[2]癌研有明病院健診センター
○植木　信江[1]、山本　頼正[1]、岸原　輝仁[1]、平澤　俊明[1]、石山晃世志[1]、倉岡　賢輔[1]、千野　晶子[1]、土田　知宏[1]、浦上　尚之[1]、藤崎　順子[1]、星野恵津夫[1]、五十嵐正広[1]、高橋　　寛[2]、藤田　力也[1]

【目的】近年食道癌に対する治療成績が向上し、食道癌根治術後の長期生存例が増加するに従って、術後再建胃管に発生する胃管癌の報告が多く見られるようになった。当院において食道癌術後胃管に発生した早期胃管癌を診断し、内視鏡的粘膜剥離術（ESD）を行い得た症例を経験したので報告する。【対象と方法】1999年から2006年12月までの間に当院にて診断された胃管癌13例のうちESDを行った6例について、年齢・性別・病変部位・病変径など同様の症例を無作為に選出した合併症のない通常の早期胃癌と比較検討した。【結果】胃管に対するESDは2005年7月から2006年12月に行われ､男性6例で平均年齢65.0歳（53-91歳）であった。病変部位は胃管上部1例、胃管中部2例、胃管下部3例、肉眼型は隆起型1例、陥凹型5例であった。組織型は分化型5例､未分化型１例､平均腫瘍径は9.8mm（7-15mm）で、平均治療時間は83.7分（51-101分）であった。2006年１月から12月に施行した合併症のない早期胃癌症例から年齢・性別・病変部位・病変径などほぼ同様の症例を無作為に選出した24例と比較したところ、胃管中下部では治療時間に有意差は見られないが、操作性困難である胃管上部において治療時間が長かった（163分 vs 93.3 分；P＜0.05）。後出血、穿孔の合併例は胃管癌症例で見られなかった。予後は他病死2例以外は平均観察期間25.5ヶ月で生存している。 【結論】胃管癌は胃管中・下部に、陥凹型が多く、この部位では通常の早期胃癌症例と比較し、治療時間・合併症に違いは見られなかった。操作性困難な胃管上部においては治療時間が長くなると考えられた。

P-19-4　内視鏡的粘膜下層剥離術(ESD)後の、追加外科切除で、リンパ節転移陽性(N2)と診断された1例

[1]山形県立中央病院内科
○中村　　純[1]、吉澤　和哉[1]、鈴木　康之[1]、間部　克裕[1]、深瀬　和利[1]

【はじめに】0-IIa型の高分化型管状腺癌(tub2)に対して粘膜下層剥離術(ESD)を行い、その後の病理検査で、sm浸潤(2200μm)を認めた為、胃切除術を施行し、最終的な病理診断で、リンパ節転移陽性(pN2)であった症例を経験したので、内視鏡所見と病理所見を中心に報告する。【家族歴】母が胃癌【症例】68歳　女性【主訴】ESD施行目的【既往歴】23歳：急性虫垂炎、39歳：子宮筋腫【現病歴】地域検診で上部消化管造影検査をチェックされた。近医で内視鏡検査を施行し、胃体部前壁の約30mm、IIa様病変を認め、生検でtub2。ESD目的に平成19年5月15日当院内科紹介受診となった。5月16日、当院内視鏡検査で胃体下部前壁の35×25mmの0-IIaを認め、生検では同様にtub2。明らかなsm浸潤を疑わせる所見は認めず。6月1日上部消化管造影検査では内視鏡所見に相当する隆起を認めるも、明らかな壁の硬化像は認めず。治療目的に入院となった。【経過】6月27日 にESD施 行 し、 病 理 診 断 は、tub2,sm2(2200μm),ly0,v0,LM(-),VM(-)で、先進部の組織は未分化となっていた。リンパ節転移の可能性がある為、I.Cの上、追加治療として外科手術を施行した。7月24日、幽門側胃切除術、D2リンパ節郭清、B-I再建術を行った。切除標本ではESD部の肛門側に0-IIaを認め、病理診断でpT1(M)pap,ly0,v0。ESD部は癌病変なし。しかし、リンパ節転移陽性であり、pN2との診断であった。最終的にpT1 pN2 fStageII、CurBとの結果であった。【まとめ】術前内視鏡検査からsm浸潤を疑う所見が無いにもかかわらず、病理所見から外科手術を施行し、最終的にリンパ節転移陽性であった1例を経験したので報告した。

P-20-1　粘膜下腫瘍様の形態を呈し、EUS-FNAが診断に有用であったEBV関連胃癌の1例

[1]伊達赤十字病院消化器科、[2]伊達赤十字病院外科、
[3]札幌医科大学第四内科
○久居　弘幸[1]、田中　育太[1]、菊地　尚平[1]、梅田いく弥[1]、
前田　喜晴[2]、佐藤　正文[2]、松本　譲[2]、行部　洋[2]、
細井　勇人[2]、吉田　真誠[3]

粘膜下腫瘍様の形態を呈し、EUS-FNAが診断に有用であったEBV関連胃癌の1例を経験したので報告する。症例は53歳、男性。平成18年6月、胃角部小弯の10mm (tub2、m、ly0、v0)と5mm (tub1、m、ly0、v0)のIIaに対し両部位を含め一括でESD施行 (根治度EA)。同時期に穹隆部小弯後壁に約3cmの立ち上がりがなだらかで頂部に発赤を伴う粘膜下腫瘍様の隆起を認めたが、通常の鉗子生検では悪性所見は認めず、経過観察としていた。EUSでは固有筋層と連続する境界明瞭で内部エコー不均一な低エコー腫瘤として描出された。粘膜下腫瘍の鑑別診断目的に、10月に隆起部よりNA-200H-8022 (EZ shot、22G、OLYMPUS)を用いてEUS-FNAを行い、低分化型腺癌の診断を得た。諸検査で胃以外に病変を認めなかったため、原発性の胃癌の診断で、11月に胃全摘術を施行した。切除標本の病理では、粘膜固有層から固有筋層にかけて異型細胞が胞巣状に増殖し、背景には胚中心の明瞭なリンパ濾胞の形成を伴う高度の炎症細胞浸潤 (EBER-1陽性)であった。脈管侵襲はなく、リンパ節転移は認めなかった。現在まで再発は認めていない。

P-20-2　稀な転移性胃腫瘍の2例

[1]三重大学消化器肝臓内科、[2]三重大学光学医療診療部、
[3]三重大学産婦人科、[4]自治医科大学地域医療学センター
○二宮　克仁[1]、井本　一郎[2]、野田　知宏[1]、小坂　良[1]、
青木　雅俊[1]、中村　美咲[1]、濱田　康彦[1]、葛原　正樹[1]、
井上　宏之[1]、田中　匡介[2]、豊田　英樹[2]、谷田　耕治[3]、
田畑　務[3]、村田　一素[4]、竹井　謙之[1]

【症例１】60歳代女性。平成16年4月当院産婦人科にて卵巣癌、腹膜播種(漿液性腺癌、stage IIIc)と診断された。術前化学療法（TJ療法）施行後10月に手術を施行された。平成18年5月右鎖骨上リンパ節転移を疑われ再入院となった。入院後施行した腹部CTで胃に異常を指摘された。上部消化管内視鏡検査を施行したところ胃体上部大彎に中心に潰瘍を伴う粘膜下腫瘍様病変を認めた。内視鏡所見から卵巣癌の胃転移が疑われた。同科で化学療法（CPT-11＋CBDCA）を施行したところ､体上部大彎の病変は消失した。平成19年3月のCTで胃大弯側に腫瘤を再度指摘され、化学療法（CPT-11＋CDDP）を施行された。5コース終了後貧血の進行を認め、上部消化管内視鏡検査で前回と同様の潰瘍性病変を認めた。生検病理組織は腺癌の診断で卵巣癌の転移に矛盾しない所見であった。【症例2】50歳代男性。平成18年3月の健診で肺腫瘍疑われ、当院紹介入院となった。肺病変に対してCTガイド下肺生検施行し低分化腺癌と診断された。また腹部超音波検査、CT検査で膵頭部に径20mm大の腫瘤を認め、EUS-FNAにて退形成性膵管癌（巨細胞型）と診断された。上部消化管内視鏡検査では胃体部に多発する白苔を伴った不整隆起性病変を認めた。生検病理組織で肺と胃の病変は共に退形成性膵管癌の転移と診断し、GEMによる化学療法を施行された。転移性胃腫瘍の原発巣としては,悪性黒色腫,肺癌,乳癌,食道癌が多く卵巣癌、膵癌は稀である。今回我々は興味深い臨床経過、内視鏡所見を示した稀な転移性胃腫瘍の2例を経験したので報告した。

P-20-3　十二指腸異所性膵より発生したと考えられた低分化型腺癌の１例

[1]筑波大学消化器内科、[2]筑波大学消化器外科、
[3]筑波大学病理診断部
○上野　卓教[1]、福田　邦明[1]、山本　祥之[1]、平山　祥子[1]、長谷川直之[1]、遠藤　慎治[1]、森脇　俊和[1]、柴原　　健[1]、安部井誠人[1]、正田　純一[1]、中原　　朗[1]、兵頭一之介[1]、小田　竜也[2]、坂下　信悟[3]、森下由紀雄[3]

異所性膵の発生頻度は剖検例の1～2%と報告されており、その約80%が胃幽門部・十二指腸・上部空腸に存在するが、癌の発生は非常に稀である。今回我々は、原発性十二指腸癌との鑑別が困難であり、外科的切除標本にて、十二指腸異所性膵より発生したと考えられた腺癌の１例を経験したので、若干の文献的考察を加え報告する。【症例】75歳，男性。48歳時にS状結腸癌にて、左半結腸切除術が施行され、以後定期的に近医加療中であった。2007年２月頃より、時折黒色便が認められ、また５月の血液検査にてもHb 9.0g/dlと貧血が認められたため、精査加療目的に当院を紹介され、６月入院となった。上部消化管内視鏡検査上、十二指腸下行脚に全周性の狭窄が認められ、腹部CTでは、狭窄部に一致した消化管の壁肥厚と近傍のリンパ節腫大が認められた。また腫瘍マーカーでは、CEAが55.4ng/mlと高値を示していた。以上の様な結果から、原発性十二指腸癌や膵癌十二指腸浸潤等が疑われたが、通常の内視鏡下生検では確定診断に至らず、狭窄部及び腫大リンパ節に対し、超音波内視鏡下穿刺吸引細胞診(EUS-FNA)が施行され、classIV, highly suspicious adenocarcinomaと診断された。粘膜下に進展した原発性十二指腸癌との術前診断にて、当院消化器外科へ転科後、膵頭十二指腸切除術が施行されたが、病理組織上、組織型はpoorly differentiated adenocarcinomaで、病変主座が粘膜下層であり、また免疫染色上、CK7(+),CK20(±)で、腫瘍が十二指腸粘膜下層に認められた異所性膵組織と隣接していたことから、腫瘍発生は十二指腸粘膜由来よりも、異所性膵由来の可能性が強く示唆された。

P-20-4　胃転移を認めた舌癌の一例

[1]栃木県立がんセンター画像診断部、
[2]栃木県立がんセンター臨床検査部
○栗原　弘義[1]、小林　　望[1]、平原　美孝[1]、吉田　慶之[1]、山本　孝信[1]、黒木　嘉典[1]、平林かおる[2]、五十嵐誠治[2]、関口　隆三[2]

症例は60歳代男性。平成18年2月に舌腫瘤を主訴に当院紹介受診。当院のMRIにて左舌縁から正中を超える範囲に４×４cm大の腫瘤と左頚部に2×2cmのリンパ節腫大を認め、生検にて高分化型扁平上皮癌と診断された。舌癌（T4N2bM0）の診断にて舌亜全摘と左頚部リンパ節郭清を施行されたが､7ヵ月後に皮弁前方に局所再発を認め､CTガイド下に胃瘻造設後、動注化学療法(CDDP＋docetaxel)と外照射(60Gy)の併用療法を施行された。その5ヶ月後に下顎を中心とした局所再発と背部に皮膚転移を認め、全身化学療法(5FU+CDDP) を施行された。さらに4ヶ月後の平成19年5月、採血にて貧血の進行(Hb6.8g/dl)を認めたため上部消化管内視鏡検査を施行され、体下部大彎に周堤隆起を伴う潰瘍性病変を指摘された。この病変は15か月前の上部消化管内視鏡検査では認められず、胃瘻刺入部からは離れて存在していた。潰瘍周堤からの生検にて扁平上皮癌が証明され、舌癌の胃転移と考えられた。患者は検査の2日後に吐血にて死亡した。舌癌の転移は主に肺、肝、甲状腺で認められ、剖検例以外で胃への転移の報告は無い。一方、舌癌を含めた頭頚部腫瘍のPull法を用いた胃瘻造設による刺入部への転移（埋め込み）は、国内、国外で多数の報告がある。本症例はPush法での胃瘻造設であり、腫瘍との直接の接触がない点や、刺入部と腫瘍の位置が離れていること、また腫瘍の肉眼的形態からも転移性腫瘍と考えられるため、若干の文献的考察を加え報告する。

P-20-5　リンパ節転移をきたした微小胃カルチノイド腫瘍の1例

[1]虎の門病院消化器科
○菊池　大輔[1]、飯塚　敏郎[1]、布袋屋　修[1]、橋本　光代[1]、矢作　直久[1]

緒言）胃カルチノイド腫瘍の転移のリスクに関する一定のコンセンサスは得られておらず、どのような症例に内視鏡治療を行い、どのような症例に手術を行うべきかに関して未だ意見が一致していない。今回、特徴的な内視鏡所見を有し、リンパ節転移を認めた、微小な胃カルチノイド腫瘍の一例を経験したので報告する。症例）症例は38歳男性。検診の上部消化管内視鏡にて胃体下部大彎前壁に7mm大のやや黄色調で中心に陥凹を伴う粘膜下腫瘍を認め、生検にてcarcinoid tumorと診断された。EUSにてSM層に限局しており、診断的ESDを施行した。病変は一括切除され、術後病理では、carcinoid tumor, 11×7mm, sm, ly0, v2, margin negative, MIB-1 index 0.5%であった。ESD術後に腹部超音波を施行したところ、膵鈎部に30mm大のlow echoic massを認め、腹部CT、EUSなどより膵内分泌腫瘍と診断した。A型胃炎や高ガストリン血症を認めず、膵内分泌腫瘍、副甲状腺腺腫を合併することより多発性内分泌腫瘍1型（MEN1型）に伴うtype2の胃カルチノイド腫瘍と診断した。膵鈎部腫瘍核出術、幽門輪温存幽門側胃切除・D1＋β・B-1再建術を施行した。術後病理では、膵鈎部の腫瘤は内分泌腫瘍であり、大彎リンパ節右群（#4d）および幽門下リンパ節（#6）に転移を認めた。まとめ）転移をきたした直腸カルチノイド腫瘍の内視鏡的特徴と同様に、本症例も内視鏡的に中心陥凹を有していた。従って、type2の胃カルチノイド腫瘍に対しては内視鏡治療を含めた局所治療が推奨されているが、腫瘍径とともに内視鏡所見を加味して治療方針を決定すべきと考えられた。

P-20-6　NBI拡大内視鏡観察が鑑別に有用であったMALTリンパ腫と早期胃癌を合併した１例

[1]藤田保健衛生大学消化管内科、[2]藤田保健衛生大学病理部、[3]藤田保健衛生大学学長
○中村　正克[1]、有沢　富康[1]、柴田　知行[1]、田原　智満[1]、丸山　尚子[1]、中村　雅彦[1]、神谷　芳雄[1]、藤田　浩史[1]、長坂　光夫[1]、岩田　正己[1]、渡邊　真[1]、高濱　和也[1]、黒田　誠[2]、平田　一郎[1]、中野　浩[3]

【背景】拡大内視鏡検査法にNBI（Narrow Band Image）を併用すると高いコントラストを有する微小血管像が得られ、腫瘍性病変と炎症性変化の鑑別診断に有用であることが報告されている。今回我々は、NBI拡大内視鏡観察が早期胃癌とMALTリンパ腫を合併した1例に対して鑑別診断に有用であった為ここに報告する。【症例】症例は52歳男性、検診UGIにて異常を指摘され当院受診となった。GISにて前医で早期胃癌と診断されていた前庭部小弯病変以外に、体部に多発する褪色調病変を認めた。前庭部小弯の褪色調10mm大の陥凹性病変はNBI拡大観察にて、demarcation line:clear, pit:small round, regular SECN:unclearirregular microvascular pattern:corkscrewを認め低分化腺癌と診断した。また同部位以外の体部に多発する褪色調の浅い陥凹性病変に対して、同様にNBI拡大観察をおこなった。demarcation line:clear, pit:round-tublar, regular SECN:clearirregular microvascular pattern:unclearであり前庭部小弯病変とは異なる画像を呈し、通常観察にてfocalにatrophicな粘膜を呈していることからMALTリンパ腫と診断した。生検結果にて前庭部小弯病変は低分化腺癌であり、体部の多発病変はMALTリンパ腫であり遺伝子検索にてAPI2-MALT1(-)であった。【結語】褪色調の陥凹性病変に対してNBI拡大内視鏡観察は鑑別診断に有用であった。

一般演題　消化管リンパ腫 1

P-21-1　*Helicobacter pylori* 除菌療法により内視鏡所見の著明な改善を認めた十二指腸MALTリンパ腫の一例

[1]守口敬任会病院内科、[2]守口敬任会病院外科、
[3]大阪医科大学第二内科
○高尾　美幸[1]、阪口　正博[1]、橋本　貴司[1]、岡　　博史[2]、
樋口　和秀[3]

症例は７５歳男性で健診目的に胃内視鏡検査を受け、十二指腸球部に潰瘍・びらんを伴う発赤した隆起性病変を認めました。生検組織にてlymphoepithelial lesionを認め、centrocyte-like cellの増殖もみられ、MALTリンパ腫と診断しました。Gaシンチ・胸部CT・大腸内視鏡検査施行するも他に病変を認めず、*Helicobacter pylori*（以下*HP*）陽性にてインフォームド・コンセントを得た上で通常の除菌療法を施行しました。７ヶ月後の経過観察では内視鏡所見に変化なく、尿素呼気試験では*HP*陽性でした。このためフラジールを含む２次除菌を施行したところ、尿素呼気試験は陰性となり３ヶ月後の内視鏡検査では病変はほぼ消失しました。十二指腸は小腸のなかでも最もリンパ腫の発生頻度が低い部位で、十二指腸MALTリンパ腫はきわめて稀な疾患です。十二指腸MALTリンパ腫に対するHP除菌療法の有効性は確立されていませんが、その低侵襲性よりまず試みても良い治療法と考え、若干の文献的考察を加えて報告します。

P-21-2　胃MALTリンパ腫に対する放射線療法後、照射野から発生した胃癌に対して手術を施行した２例

[1]新潟県立十日町病院外科
○岡島　千怜[1]、福成　博幸[1]、佐原　八束[1]、樋上　　健[1]、
設楽　兼司[1]、林　　哲二[1]

【症例】症例１は64歳男性。平成12年6月近医にて体下部～前庭部にH.pylori陰性の全周性胃MALTリンパ腫と診断。平成13年1月放射線療法(30Gy)施行。治療評価はCRで、その後MALTリンパ腫の再発は認めなかった。平成14年10月MALTリンパ腫が存在した胃角～前庭部に腺癌(tub1+tub2)が多発。EMR、APCが繰り返されたが、病変は消失せず、内視鏡的処置は困難と判断し、平成18年3月22日当院にて腹腔鏡補助下幽門側胃切除、D2郭清、B-I再建術施行。術後吻合部の縫合不全を合併したため、再手術にてB-II再建術を施行した。症例２は８０歳女性。平成11年11月近医にて胃角から前庭部に限局するH.pylori陰性の胃MALTリンパ腫と診断。除菌療法行うも副作用のため中断。その後、エンドキサン50mg/day投与で、内視鏡所見も安定していた。平成16年6月MALTリンパ腫が存在する胃角～前庭部後壁に０－Ⅱｃ病変（腺癌）を認め、まずMALTリンパ腫に対して放射線療法（３０Gy照射）施行。生検にて一旦MALTリンパ腫消失した後、0-IIc病変に対してESD施行。平成18年ESD後の部位に腺癌再発し、APC施行されるも病変消失せず、内視鏡的処置が困難となり、平成19年6月20日幽門側胃切除、Roux-Y再建術を施行した。【結語】本症例以前にもMALTリンパ腫の存在した放射線照射野に胃癌の発生が１例報告されており、現在のところ発生原因は不明であるが、今後MALTリンパ腫に対する放射線療法後の合併症として検討する必要があると思われる。

P-21-3　Rituximab療法で治療された胃diffuse large B-cell lymphomaの一例

[1]獨協医科大学病理学（人体・分子）
○冨田　茂樹[1]、市川　一仁[1]、山岸　秀嗣[1]、鈴木　克昌[1]、関川　　昭[1]、藤井　茂彦[1]、福井　広一[1]、井村　穣二[1]、藤盛　孝博[1]

【目的】近年, CD20陽性B細胞性リンパ腫の有効な治療法としてマウス/ヒトキメラ型の抗CD20モノクローナル抗体Rituximabが広く使用されている. Rituximab療法後CD20陽性細胞が駆逐されることから, 治療効果を判定する上で組織学診断困難例が報告されている. 今回, Rituximab療法で治療された胃diffuse large B-cell lymphomaを経験したので報告する.【症例】70歳台 女性. 臨床経過: 消化器症状出現. 上部消化管内視鏡下生検が施行された．胃体部全周囲性に腫瘍を認めた．病理診断: 濃縮核を有する正常のcentroblastやimmnoblastに類似する大型細胞をともなう類円形細胞のびまん性の増殖像を認めた．それらは免疫組織学的に上皮性マーカーAE1/3陰性, B細胞性マーカーCD20陽性, T細胞性マーカーCD3陰性であった．また, CD5, CD10, Cyclin D1, BCL-2についても検討したが有意な所見は認めなかった. 以上より胃悪性リンパ腫diffuse large B-cell lymphomaと診断された．(*H. pylori* 陰性)その後, Rituximabを含む化学療法施行, 治療終了後, 同部から治療効果判定のため再生検が施行された. 病理診断: H.E.染色上, 部分的に濃縮核を有する悪性リンパ腫の遺残と考える類円形細胞を認めた．周囲にはCD3陽性細胞を多数認めた．悪性リンパ腫の遺残と考えた類円形細胞はCD20が陰性であった．Rituximab療法前・後の肉眼像および組織像を提示し, Rituximab療法後の評価を中心に, 若干の文献考察とともに報告する.

P-21-4　消化管に多様な病変を呈したマントル細胞リンパ腫の一例

[1]大阪市立大学消化器器官制御内科学、
[2]大阪市立大学血液病態診断学
○大谷　恒史[1]、谷川　徹也[1]、森本　謙一[1]、田淵　真彦[1]、杉森　聖司[1]、岡崎　博俊[1]、山上　博一[1]、渡辺　憲治[1]、渡辺　俊雄[1]、高　　起良[1,2]、日野　雅之[1,2]、荒川　哲男[1]

症例は73歳、男性。平成17年下腹部腫瘤および貧血の精査のため当科入院となった。身体所見では下腹部膨隆と両側鼠径リンパ節腫脹が認められ、血液検査では貧血所見に加え、可溶性インターロイキン2レセプターが1814U/mlと高値を呈していた。腹部CTおよびMRI検査では腹腔内リンパ節腫脹および小腸壁と腸間膜の肥厚像を認めた。消化管内視鏡検査を行ったところ、下行結腸から上行結腸にかけてリンパ濾胞性白色小隆起を無数に認め、さらに胃体部大弯にびらん、十二指腸球部から下行脚の移行部にかけて浅い地図状の不整な潰瘍性病変が観察された。上記各病変部位より採取した生検組織像では、monomorphicな小型リンパ球のびまん性集簇が観察され、免疫組織学的解析ではCD5陽性、CD10陰性、Bcl-2陽性、cyclinD1の過剰発現を認め、最終的にマントル細胞リンパ腫と診断した。マントル細胞リンパ腫は非ホジキンリンパ腫の3-10%、消化管悪性リンパ腫の中では1%前後を占める稀な疾患であり、本邦報告例ではマントル細胞リンパ腫の消化管病変はmultiple lymphomatous polyposis (MLP)を呈することが多いとされている。本症例のように大腸のMLPに加え、上部消化管に多発性不整潰瘍やびらん性病変を呈することは比較的稀である。今回我々は消化管に多彩な病変を呈したマントル細胞リンパ腫の一例を経験したので、若干の文献的考察を加えて報告する。

P-21-5　胃癌術後後腹膜再発との鑑別を要したCA19-9高値悪性リンパ腫の 1 例

[1]藤枝平成記念病院外科
○中嶋　　仁[1]、平井　利幸[1]、増田　靖彦[1]、小原　弘嗣[1]

症例は６７歳男性。平成１７年８月１５日進行胃癌(T2（SS）, N1, P0, H0)に対し幽門側胃切除術を施行した。平成１７年１０月に脳原発悪性リンパ腫を発症したが全脳照射＋大量MTX療法にて寛解したため、その後外来経過観察をされていた。平成１８年８月頃よりCA１９－９の上昇を認め、CT、MRIにて右腎から腹部大動脈周囲の後腹膜にかけて境界不明瞭な多発腫瘤影が出現した。CA19-9が高値であったため胃癌の再発が疑われたが、画像上再発像としては非典型的であったため、確定診断のためエコーガイド下に針生検を施行した。病理診断で悪性リンパ腫と診断され、血液内科でCHOP療法を導入することとなった。CA19-9高値を示す悪性リンパ腫の報告は稀であるが、消化管悪性腫瘍術後に後腹膜再発の疑いがある場合、同疾患も念頭に置いた診断治療が必要と思われた。

一般演題　消化管リンパ腫２

P-22-1　消化管原発濾胞性リンパ腫の臨床的特徴と治療

[1]広島大学分子病態制御内科学、[2]広島大学光学医療診療部、
[3]広島大学保健管理センター、
[4]広島大学原爆放射線医科学研究所血液内科、
[5]広島大学分子病理学
○児玉美千世[1]、北台　靖彦[1]、炭田　知宜[1]、福本　　晃[1]、
島本　　大[1]、宍戸　孝好[1]、田中　信治[2]、吉原　正治[3]、
坂井　　晃[4]、中山　宏文[5]、茶山　一彰[1]

【目的】消化管原発濾胞性リンパ腫（PFLGI）の臨床的特徴を明らかにする。【対象】2001年1月から2006年12月の間、広島大学病院で経験した13例のPFLGI（男性9人、女性4人、平均年齢53.4歳）を対象とした。11例でダブルバルーン内視鏡（DBE）を施行し、全小腸を観察した。また、5例でrituximabとCHOPの併用療法（R-CHOP）を終了し、その治療効果を判定した。【結果】PFLGIは､2001年から2004年までは消化管原発非ホジキンリンパ腫のうち4.1％を占めるのみであったが、2005年から2006年の期間では17.9％と上昇しており、近年増加傾向にあることが示された。臨床症状は初発時に無症状のものが12例、上腹部不快感が1例であった。上部消化管内視鏡にて全症例で十二指腸下行脚に病変を認め、DBEを施行することにより、9例で他部位小腸に同様の病変を指摘することができた。主な内視鏡所見は白色調の小ポリープの多発や粘膜の白色顆粒状変化であった。臨床病期は10例でStage Iであったが、3例で骨髄転移を認め、Stage IVであった。R-CHOPを終了した全例で完全寛解が得られ、現在まで再発を認めていない（平均観察期間29.8ヵ月）。【結論】PFLGIは近年増加傾向にあり、上部消化管内視鏡にて十二指腸下行脚の注意深い観察が必要であると考えられた。また、深部空腸や回腸にも微細な病変が多発していることが多いので、病変の範囲決定にはダブルバルーン小腸内視鏡検査が有用である。治療においてはR-CHOP療法が有効であったが、長期的予後に関しては今後の検討が必要である。

P-22-2　消化管原発早期濾胞性リンパ腫の十二指腸病変の超音波内視鏡(EUS)像

[1]九州大学病態制御内科学、[2]九州大学形態機能病理学
○吉永　繁高[1]、酒井美佳子[1]、井星陽一郎[1]、村尾　寛之[1]、
荻野　治栄[1]、金山　兼司[1]、隅田　頼信[1]、板場　壮一[1]、
秋穂　裕唯[1]、中村　和彦[1]、高柳　涼一[1]、後藤　綾子[2]、
八尾　隆史[2]

近年、上部消化管内視鏡検査(EGD)にて濾胞性リンパ腫の十二指腸病変が発見される機会が増えているが、そのような病変のEUS像は詳しく評価されていない。今回われわれはLugano分類Stage I、II-1の早期濾胞性リンパ腫の十二指腸病変のEUS像について報告する。
(症例1)69歳、男性。EGDにて主乳頭中心に上十二指腸角から下行脚にかけて白色絨毛を伴う多発する白色調小隆起を認めた。EUS上粘膜内に多発する1mm程度の類円形の低エコー腫瘤を認め、周囲に腫大したリンパ節を認めた。
(症例2)56歳、女性。EGDにて下行脚上部に不整な粘膜を伴う白色調小隆起の多発を認め、EUS上粘膜深層に多発する1mm程度の類円形の低エコー腫瘤を認めた。
(症例3)50歳、男性。EGDにて上十二指腸角から下行脚乳頭対側にかけて白色絨毛を伴う多発する白色調小隆起を認めた。EUSにて粘膜深層に多発する1mm程度の類円形の低エコー腫瘤を認め、周囲に腫大したリンパ節を認めた。
(症例4)58歳、男性。EGDにて下行脚から水平脚にかけて白色調小隆起の集簇と水平脚に白色絨毛を伴う隆起を認めた。水平脚の隆起部分でのEUSにて粘膜内に1mm程度の類円形の低エコー腫瘤の集簇を認めた。
(症例5)76歳、男性。EGDにて球部から下行脚にかけて白色絨毛を伴う多発する白色調小隆起を認めた。EUSにて粘膜深層に多発する1～2mm程度の類円形の低エコー腫瘤を認めた。

早期濾胞性リンパ腫の十二指腸病変のEUS像は粘膜深層に多発する1～2mm程度の類円形の低エコー腫瘤、またはその集簇であり、特徴的な所見と考えられた。EUSはこのような早期濾胞性リンパ腫の診断に有用であると考えられた。

P-22-3　ダブルバルーン内視鏡がステージング・治療方針決定に有用であった十二指腸・空腸濾胞性リンパ腫の一例

[1]富山大学第三内科講座
○三原　弘[1]、工藤　俊彦[1]、鈴木　庸弘[1]、南條　宗八[1]、岸　遂忠[1]、藤浪　斗[1]、宮嵜　孝子[1]、山田　一樹[1]、細川　歩[1]、折原　正周[1]、杉山　敏郎[1]

消化管原発悪性リンパ腫の中で濾胞性リンパ腫（FL）はまれであるが，多くは十二指腸原発である．限局期では外科治療，放射線治療（RT）が第一選択とされ，進行期では，近年RituximabとCHOPの併用（R-CHOP）療法の有効性が蓄積されつつある．indolent NHLではStageI,IIで発見されるのは臨床的な治療前評価では15-30%とされているが，実際は更にステージが進行している場合が多く，治療前の正確なステージングが重要である．今回，ダブルバルーン内視鏡（DBE）がステージング・治療方針決定に有用であった十二指腸・空腸FLの一例を経験したので報告する．【症例】60歳男性．受診4ヶ月前より胃もたれを自覚，上部消化管内視鏡にて下行部に陥凹を伴う白色小顆粒状隆起を指摘され，病理組織では，濾胞中心様大型高度異型リンパ球よりなる集簇を認め，免疫染色では，CD20, CD10, bcl2陽性で，FL, grade IIと診断された．身体所見（PS 0），血液検査（LDH 168 IU/l，sIL-2R 249 U/ml），PET，CT，骨髄生検，小腸造影，TCSでは異常を指摘されず，StegeIEとしてRTが予定されていたが，より正確なステージングのためDBEが行われた．その結果、空腸に褪色調腫大絨毛，上行部にも同色調隆起を指摘され，病理学的にもFLが確認されたため、StageIIEとしてR-CHOP療法が施行された．限局期十二指腸FL14例の検討では，RTが化学療法よりもCR率が高く（100%対80%），進行期では，R-CHOPは奏効率95%，無増悪期間82.3ヶ月と報告され，Rituximab併用化学療法の有効性がほぼ明らかにされているので治療前の正確なステージングが治療法の選択に重要である．

P-22-4　胃、小腸、大腸に浸潤をきたした全身性濾胞性リンパ腫の一例

[1]三重大学消化器肝臓内科、[2]三重大学光学医療診療部、[3]鈴鹿回生病院血液内科
○葛原　正樹[1]、井本　一郎[2]、二宮　克仁[1]、野田　知宏[1]、小坂　良[1]、青木　雅俊[1]、中村　美咲[1]、濱田　康彦[1]、井上　宏之[1]、田中　匡介[2]、豊田　英樹[2]、岡　宏次[3]、田中　公[3]、竹井　謙之[1]

症例は50歳代、女性。主訴は悪性リンパ腫精査。現病歴は平成17年2月健診の上部消化管造影で異常を指摘され受診した。上部消化管内視鏡検査で十二指腸に悪性リンパ腫を認め、同年３月精査加療目的で入院となった。入院時身体所見は表在リンパ節を触知せず、腹部に圧痛を認めなかった。血液検査では血液生化学所見に異常を認めず、腫瘍マーカーはs-IL2R　1240と高値を認めた。上部消化管内視鏡検査では十二指腸球部から下行脚にかけて多発する白色顆粒状の小隆起性病変を認めた。生検病理組織では小型で核のくびれを伴う細胞が濾胞状構造を形成して増生していた。免疫染色ではCD10、bcl-2陽性であり、濾胞性リンパ腫(grade1)と診断された。また胃角部に白色潰瘍瘢痕を認め、生検では同様の病理組織所見であった。下部消化管内視鏡検査では終末回腸に多発する表面平滑な隆起を認め、隆起は大小不同で密に並んでいた。また直腸に8mm大の表面平滑で血管透見のある粘膜下隆起を単発性に認めた。終末回腸、直腸の生検も濾胞性リンパ腫の所見であった。全身ＣＴでは腸間膜、傍大動脈にリンパ節の腫大を認めた。骨髄生検では異常を認めなかった。以上より胃、十二指腸、小腸､大腸に浸潤した濾胞性リンパ腫（stage IV）と診断し、血液内科でRituximab-CHOP療法を開始した。患者の都合で４コースで終了となったが、終了後のＣＴでリンパ節腫大は消失した。また消化管のリンパ腫病変も消失し、生検で腫瘍細胞を認めなかった。以上よりCRと判定し、現在経過観察中である。今回我々は胃、小腸、大腸に浸潤をきたした全身性濾胞性リンパ腫の一例を経験したので報告した。

P-22-5　大腸病変が診断に有用であった濾胞性リンパ腫の一例

[1]唐津赤十字病院内科
○野田　隆博[1]、徳田　保教[1]、宮原　正晴[1]、片山　寿希[1]、茨木　一夫[1]、山岡宏太郎[1]

悪性リンパ腫の消化管浸潤は比較的高率に認められるが、濾胞性リンパ腫の消化管病変は比較的少ない。今回我々は、大腸病変が診断に有用であった濾胞性リンパ腫の一例を経験したので報告する。症例：70代、女性。主訴：腹腔内リンパ節腫大精査。現病歴：健康診断目的に腹部エコー検査を受け、水腎症を疑われ当院泌尿器科受診。CTにて多発性の腹腔内リンパ節腫大を認め、悪性リンパ腫疑いにて平成19年4月内科紹介となる。既往歴：卵巣腫瘍摘出術、子宮筋腫摘出術、虫垂切除術。家族歴：特記事項なし。身体所見：表在リンパ節触知せず、腹部は平坦・軟、肝脾腫なし、腫瘤触知せず。血液検査：末梢血液像；異常なし、生化学検査；肝胆道系酵素異常なし、LDH 193、腫瘍マーカー；CEA 1.7、CA19-9 15.8、CA 125 20.4、可溶性IL-2レセプター1460。腹部CT：腸間膜内に33mmのリンパ節腫大あり、下行結腸周囲・左腎盂周囲に不整な軟部組織陰影を認めた。EGD：異常なし。小腸造影：異常なし。TCS：上行結腸に２ヶ所、S状結腸に１ヶ所、1cm前後の色調変化の乏しい平坦な隆起性病変を認め、隆起表面の血管は軽度拡張していた。同部の生検にて濾胞性リンパ腫と診断した。他部位に病変を認めなかったが、消化管原発の定義を満たさず、腹腔内リンパ節原発濾胞性リンパ腫の大腸浸潤、Ann Arbor分類Stage IVAと診断。現在、リツキサン＋CHOPにて化学療法中である。本症例は、濾胞性リンパ腫に伴う消化管病変としては比較的少ない大腸病変であり、内視鏡所見も稀な形態と思われるため、若干の考察を加え報告する。

P-23-1　ブルンネル腺の粘液形質を呈した十二指腸粘膜内癌の1例

[1]北摂総合病院消化器内科、[2]森川クリニック、
[3]大阪医科大学消化器内科
○井元　章[1]、佐野村　誠[1]、小倉　健[1]、倉本　貴典[1]、佐々木有一[1]、新田　昌稔[1]、板橋　司[1]、森川　浩志[2]、樋口　和秀[3]

【症例】70歳代前半，男性【主訴】黒色便，貧血【既往歴】60歳時pace maker植え込み後，65歳時より慢性腎不全で週3回透析中【現病歴】2006年7月下旬より黒色便を認めるようになった．透析病院での採血にてHb 5.9g/dlと貧血の進行を認めたため当院に紹介となった.【入院時現症】脈拍；69回/分・整，血圧；154/64，眼瞼結膜に貧血あり．顔色不良．腹部；平坦・軟，圧痛なし．直腸診にて黒色便の付着を認める．【入院時血液検査所見】Hb 5.9g/dl，Ht 18.2%と著明な貧血を認める．その他特記すべき異常なし【経過】上部消化管内視鏡検査では十二指腸球部前壁に径25mmで表面を正常十二指腸粘膜に覆われた粘膜下腫瘍様の隆起性病変を認め，同腫瘤からの出血が確認された．同腫瘤は造影検査では表面結節状で立ち上がり明瞭な隆起性病変として描出され，超音波内視鏡検査では第2，3層を主座とする大部分がlowからiso echoicな腫瘤として描出された．造影CTでは十二指腸内腔に突出した造影効果を有する腫瘤として認められ，生検ではブルンネル腺腫が疑われた．経過中出血を繰り返したため，開腹局所切除術を施行した．病理組織検査ではHGM，MUC6が陽性の腺腫の一部に粘膜内癌を認め，ブルンネル腺または胃幽門腺の粘液形質を呈した十二指腸癌と考えられた.【考察】近年内視鏡技術の向上に伴い原発性十二指腸癌の早期発見の報告例が増えつつあるが，ブルンネル腺の粘液形質を呈する十二指腸癌はまれである.今回われわれは出血を契機に発見され，ブルンネル腺の粘液形質を示した早期十二指腸癌を経験したため報告する.

P-23-2　十二指腸乳頭部に発生した腺内分泌細胞癌の1例

[1]新潟大学保健学研究科検査技術科学分野
○落合　剛史[1]、岩渕　三哉[1]、渡辺　徹[1]、池亀　央嗣[1]

【目的】十二指腸乳頭部の内分泌細胞癌は稀である。管状腺癌と共存する腺内分泌細胞癌の1例を報告し、その組織発生を考察した。【症例】63歳、女性。黄疸で発症し、十二指腸乳頭部に腫瘍が指摘され、手術となった。腫瘍は腺内分泌細胞癌で、割面では充実性、灰白色調の腫瘍組織からなり、大きさ22×24×16mm、潰瘍腫瘤型、INFβ、pPanc2、pDu3、ly3、v2、pn1、n(+)、H0であった。腫瘍の主体は内分泌細胞癌からなり、腫瘍表層部に少量の高～中分化型管状腺癌を伴っていた。内分泌細胞癌は類円形核と弱好酸性細胞質をもつ中～大型細胞の大結節状胞巣を主体に、一部シート状や索状胞巣から構成され、核分裂数7/10HPF、Ki-67陽性細胞率52.1%、p53蛋白過剰発現(+)、cdx2陰性、cytokeratin7陽性であり、内分泌マーカーNCAM、chromogranin A、synaptophysin陽性、ホルモンマーカーinsulin、somatostatin、gastrin、PP、glucagon、glicentin、GIP、GLP-1陰性であった。管状腺癌は核分裂数0/10HPF、Ki-67陽性細胞率29.3%、p53蛋白過剰発現(+)、cdx2陽性、cytokeratin7陽性であり、内分泌マーカー陰性、ホルモンマーカー陰性であった。【まとめ】本腫瘍は、先行した管状腺癌を母地に内分泌細胞癌が発生した腺内分泌細胞癌と考えられた。

P-23-3　集学的治療により長期生存を得られた切除不能十二指腸癌の1例

[1]松下記念病院消化器科、[2]社会保険京都病院消化器科、[3]京都府立医科大学免疫内科学
○鈴木建太朗[1]、石川　剛[1]、松山　竜三[1]、沖田　美香[1]、磯崎　豊[1]、長尾　泰孝[1]、小山田裕一[1]、安藤　貴志[2]、吉川　敏一[3]

【症例】50歳台、女性。2001年12月に黄疸で発症し、十二指腸癌と診断（高分化型腺癌）。CTにて多数の大動脈周囲と左鎖骨上窩のリンパ節腫大を認め切除不能と判断し、2002年1月よりS-1/CDDPを開始した。治療開始後、原発巣は消失し、リンパ節転移巣も著明に縮小し、治療前4987ng/mlであったCEAは治療を10コース施行した時点で正常化した。その後しびれが出現したため、2003年1月からS-1/CPT11に変更した。2003年12月FDG-PETにてCRと判断し、S-1単剤に変更した。以後も再発所見を認めず2005年2月からはUFTに変更した。2005年9月に左鎖骨上窩リンパ節の増大を認めたためS-1/CPT11に変更したがPDであった。同年12月からWeekly PTXに変更するも、左鎖骨上窩リンパ節が増大したため放射線療法(計66Gy)を併用した。これにより画像上再びCRを得、その後再発は認めなかったが、2006年7月からCEAが再上昇したためS-1に変更した。2006年7月に多発脳転移を認めたため同病変に対してガンマナイフ治療を施行した。また、2007年1月のFDG-PETで右腋窩リンパ節転移を認めたためリンパ節廓清を施行し、その後同部に放射線療法（計50Gy）を追加した。同年7月に施行したFDG-PETでは多発皮下転移を認めたため、腋窩リンパ節の抗癌剤感受性試験の結果からWeekly PTXを再開した。その後皮膚転移巣は縮小し、診断後5年8ヶ月を経過した時点でも生存を得ている。【まとめ】切除不能な十二指腸癌に対して、これまで化学療法の有用性は低いとされてきたが、本症例では化学療法をはじめとした集学的治療により長期生存が得られており、集学的治療の有効性を示す貴重な症例と考えられたので文献的考察も含め報告する。

P-23-4　肝転移を伴った十二指腸癌に化学療法を施行した一例

[1]大阪市立十三市民病院消化器科
○山崎　智朗[1]、中原　憲一[1]、元山　宏行[1]、佐々木英二[1]、倉井　修[1]、根引　浩子[1]

【症例】72歳男性．心窩部痛と発熱を主訴に近医を受診し当院を紹介受診した．上部消化管内視鏡検査にて十二指腸球部上壁に周堤の崩れたいわゆる潰瘍浸潤型を呈する腫瘍を認めた．生検病理診断は中分化から高分化型腺癌であった．血液検査にALP712，LDH 641，γGTP 176（IU/l），CEA 15.1ng/ml，CA19-9 223.8U/mlと高値でありCTとUSで最大6×5cm大の多発する肝腫瘍を認めた．以上より多発肝転移を伴う十二指腸癌と診断した．S-1＋CPT-11（S-1 100mg/body:day1-21，CPT-11 120mg/body ：day1，15　4週1コース）による化学療法を開始した．8ヶ月間の投与後にPDと判断し2nd. lineとしてS-1+CDDP(S-1100mg/body:day1-21，CDDP 80mg/body：day8，5週1コース)，3rd. lineとしてS-1+TXT（S-1 100mg/body:day1-21，TXT 40mg/body：day1,8,15，4週1コース）をそれぞれ2ヶ月投与した．その後は緩和治療を行い，初診から15ヶ月経過後に死亡された．【考察】肝転移を伴った十二指腸癌に対しては化学療法を選択することになるが症例数が少なく化学療法のレジメンに定まったものがない．本症例に対しては上記のレジメンにて15ヶ月の生存期間が得られたため文献的考察を含め報告する．

P-24-1　上行結腸、横行結腸に瘻孔形成を認めた回盲部腸管ベーチェット病の１例

[1]東京医科歯科大学腫瘍外科学
○青柳　治彦[1]、樋口　哲郎[1]、小林　宏寿[1]、安野　正道[1]、榎本　雅之[1]、杉原　健一[1]

症例は３６歳、男性。既往歴は３１歳時、痔瘻手術。平成１８年１２月より下腹部痛を自覚していた。前医での下部消化管内視鏡検査で回腸、盲腸に潰瘍を認め、腸管ベーチェット病を疑われた。口腔内アフタ、陰部潰瘍、背部の毛包炎様皮疹を認め、厚生省の診断基準でベーチェット病不全型と診断された。平成１９年３月、当院消化器内科へ紹介入院。右下腹部に圧痛を伴う鶏卵大の腫瘤を触知した。腹部造影ＣＴでは回腸末端の膿瘍形成を認め、注腸造影検査では回腸末端に約8cmの狭窄像を認めた。保存的治療を試みるも軽快せず、同４月、手術目的で当科へ転科となった。手術所見では回腸末端、上行結腸、横行結腸が一塊となり中央に膿瘍を形成していた。膿瘍は横行結腸への瘻孔を形成し、結腸右半切除術を施行した。切除標本ではバウヒン弁に全周性の潰瘍を認め、さらに回腸、結腸にも潰瘍が多発していた。病理所見では腸管ベーチェット病と診断された。また回腸側から上行結腸に穿孔し瘻孔を形成していた。術後経過は良好で第２１病日に退院となった。　ベーチェット病は急性炎症発作を繰り返し、遷延性の経過をたどる原因不明の疾患である。副症状としてみられる腸管ベーチェット病は、穿孔して腹膜炎をきｽし緊急手術になることが多い。また術後合併症や症状再発の可能性も高く、術式に関しては切除範囲や腸瘻造設の有用性などについて、また術後ステロイドの使用についてなど多くの議論がなされている。今回我々は膿瘍、瘻孔を形成し、比較的広範囲の腸切除を余儀なくされるも、一期的吻合によって軽快した腸管ベーチェット病の１例を経験したので、若干の文献的考察を加えて報告する。

P-24-2　著明な上行結腸狭窄を認め、その原因として憩室炎合併が疑われたベーチェット病の一例

[1]福岡大学消化器内科、[2]福岡大学病理学教室
○森田　　勇[1]、青柳　邦彦[1]、志賀　　洋[1]、酒井　真志[1]、富岡　禎隆[1]、林　　由浩[1]、西村　宏達[1]、江口　浩一[1]、前田　和弘[1]、二村　　聡[2]、向坂彰太郎[1]

症例は72歳男性。糖尿病、狭心症にて近医治療中、2005年9月下血を認め、大腸内視鏡検査で上行結腸に潰瘍を指摘された。9月20日当院紹介入院、口腔内アフタ、陰部潰瘍、結節性紅斑を認め、大腸内視鏡検査で上行結腸に潰瘍が多発、同内腔の狭小化と浮腫性変化を認めた。下行結腸から直腸にかけ下掘れ潰瘍や小潰瘍が多発。注腸X線検査で、上行結腸狭窄部周囲に憩室が多発。潰瘍辺縁からの生検組織は、活動性炎症細胞浸潤を伴う肉芽組織であった。不全型ベーチェット病と考え、10月13日より経腸栄養、ステロイド、サラゾスルファピリジンを開始。投与後潰瘍は増悪傾向を示し、腸管安静を図るために12月6日よりIVHを開始した。その後、左側結腸の潰瘍は著しい改善を認めた。しかし、IVHカテーテル感染を認めIVHを抜去し経腸栄養を再開したところ、腹痛、下血が増悪し、CRPも再上昇した。腹部CTでは上行結腸の壁は肥厚し、同部位の膿瘍形成を否定できなかった。抗生剤を投与し、2006年1月5日よりIVHを再開した。以後、除々に症状改善し、2月には潰瘍はほぼ瘢痕化していた。しかし、上行結腸の狭窄は進行した。将来通過障害を来す可能性を考慮し、3月16日当院消化器外科にて右半結腸切除術を施行した。切除標本では大小の潰瘍瘢痕が多発。また、憩室炎とそれに随伴する線維化、腸管壁の著しい肥厚を認めた。内腔狭窄の原因として憩室炎合併による影響が疑われた。術後近医にて加療中で、現在のところ症状増悪は認めていない。著明な上行結腸狭窄を認め、その原因として憩室炎合併が疑われたベーチェット病の一例を経験したので、若干の文献的検討を加え報告する。

P-24-3　著明な低アルブミン血症を呈した腸結核の1例

[1]松江赤十字病院消化器内科
○藤澤　智雄[1]、千貫　大介[1]、井上　和彦[1]

患者は92歳女性。介護老人福祉施設入所中、2005年5月下血のため入院となった。その際の検査で上行結腸壁肥厚、横行結腸狭窄を認めた。狭窄部からの生検にて類上皮肉芽腫がみられ腸結核が強く疑われたが、PCR、培養でも結核は証明されず、対症療法にて症状改善したため経過観察となっていた。2006年12月食欲不振、発熱、下痢症状が続き全身浮腫著明となったため入院となった。入院後も下痢頻回にあり、アルブミン1.0と著明な低アルブミン血症を認めた。大腸内視鏡を施行し、前回入院時と同部位に同様の輪状狭窄、びらんを認めた。組織生検でラ氏型多核巨細胞を伴う類上皮肉芽腫形成を認め、腸結核を強く疑った。塗抹検査、PCRでは結核菌陰性であったが、腸結核と診断し3剤（INH、SM、RFP）による結核治療を開始した。その後の8週培養にて結核菌が陽性であった。治療1週間目から下痢は消失し、徐々に微熱も消失し、また、低アルブミン血症も改善された。半年間結核治療を行い概ね経過順調であったが嘔吐が認められるようになり、2007年7月再入院となった。大腸内視鏡にて横行結腸の狭窄は認めたが、びらんはほとんど消失し瘢痕化していた。組織生検結果も改善が認められた。CTにて明らかなイレウス所見はなかったが、経管栄養量を増加させると嘔吐が出現した。大腸狭窄や腸管蠕動不全のためと考え、高カロリー輸液を併用し経過良好であったため、IVHポート埋め込みを行い退院となった。著明な低アルブミン血症を認めた腸結核の1例を経験した。下血、下痢、発熱、低アルブミン血症などを認めた場合には腸結核も念頭に検査を行う必要があるが、腸結核の診断は容易ではなく十分な注意が必要であると考えられた。

P-24-4　急性副腎不全を契機に発症した虚血性小腸狭窄の一例

[1]福岡大学消化器内科、[2]病理学、[3]消化器外科
○冨岡　禎隆[1]、青柳　邦彦[1]、田中　俊行[1]、池田　憲治[1]、志賀　洋[1]、渡邉　隆[1]、酒井　真志[1]、森田　勇[1]、西村　宏達[1]、江口　浩一[1]、前田　和弘[1]、向坂彰太郎[1]、二村　聡[2]、佐藤　啓介[3]、牧　孝将[3]、田中伸之介[3]

症例は57歳男性。腹痛、腹部打撲および貧血の既往なし。2007年2月上旬よりふらつきが出現。3月8日、意識レベル低下、血圧低下（収縮期60mmHg以下）認め、当院救命センターに入院となった。急性副腎不全と診断され、内分泌糖尿病科にて加療行われていたが、4月上旬よりイレウス症状が持続するため、5月17日原因精査のため当科転科となった。6月6日経肛門的ダブルバルーン小腸内視鏡を施行しところ、回盲弁から約60cmの下部小腸に浅い潰瘍を伴った多発輪状狭窄と粗造な介在粘膜を認めた。さらに狭窄部より口側をガストログラフィンにて造影したところ、数珠状の狭窄を認めた。6月18日ゾンデ式小腸造影を施行したところ、同様に下部小腸に狭窄所見を認めた。細菌・抗酸菌培養陰性、NSAIDsの使用歴なし、内視鏡下小腸粘膜生検で肉芽腫等の特異的所見を認めないこと、および臨床経過より、虚血性小腸狭窄が最も考えられた。中心静脈栄養による腸管安静を約2ヶ月間行ったがイレウスは軽快せず、今後改善する可能性は低いと判断し、7月17日開腹手術を行った。その際、術中内視鏡を施行したところ、区域性に2ヶ所狭窄病変を認め、その2ヶ所の小腸部分切除を行った。切除標本の肉眼所見では区域性に均一な壁肥厚と狭小化を認め、その内部に多発輪状潰瘍を認めた。さらに、組織学的に担鉄マクロファージを伴った膠原線維のびまん性増生と慢性炎症細胞の浸潤を認めた。以上、病理結果および臨床経過より、急性副腎不全に伴う循環不全による虚血性小腸狭窄と診断した。急性副腎不全に合併した虚血性小腸狭窄は稀であり、文献的考察を加えて報告する。

P-24-5　診断に難渋したS状結腸狭窄の一例

[1]東京医科大学消化器内科
○羽山　弥毅[1]、原　　弥子[1]、柳澤　文彦[1]、立花　浩幸[1]、
真鍋智津子[1]、野中　雅也[1]、湯川　郁子[1]、八木　健二[1]、
大島　敏裕[1]、高　　麻理[1]、福澤　誠克[1]、片岡　幹統[1]、
川上　浩平[1]、平良　　悟[1]、酒井　義浩[1]、森安　史典[1]

症例は６７歳　女性。平成１８年１２月、下痢、左下腹部痛を主訴に近医を受診した。急性腸炎との診断にて内服加療するも改善せず、精査を勧められるも放置していた。平成１９年４月、食欲低下・体重減少の原因検索目的に他院にて上下部消化管内視鏡施行したところ、S状結腸に非上皮性の狭窄・炎症性ポリープを認め、平成１９年５月、精査加療目的に当科紹介受診した。初診時は左下腹部に圧痛を伴う腫瘤性病変を認め、腹部造影CTではS状結腸周囲に膿瘍と思われる病変を認めた。腹側は一部腹壁まで達しており、下部内視鏡検査ではS状結腸に縦走する潰瘍瘢痕と炎症性ポリープにて内視鏡の通過は困難であった。禁食・抗生剤投与にて炎症反応・自覚症状は軽快し腹部腫瘤も縮小したが、食事開始とともに症状が再燃したため保存的治療は困難と考え、平成１９年７月９日、S状結腸切除術を施行した。切除標本では、粘膜面はカリフラワー様の隆起を呈し、中央に3mm大の穿孔を認め、憩室炎に因る潰瘍穿孔と診断した。憩室炎・憩室穿孔は多発例が多く、穿孔時は緊急手術になる症例が多い。本症例は、十分な加療をせず長期に渡って慢性的に憩室炎に罹患したことにより、周囲に高度な膠原繊維の増殖を認め、緊急手術にならずに穿孔・腹腔内膿瘍を形成した単発性憩室穿孔と考えられた。今回我々は診断に難渋したＳ状結腸狭窄の一例を経験したので報告する。

P-25-1　溶血性尿毒症症候群を発症した出血性腸炎の一例

[1]若草第一病院消化器内科
○中山　雅臣[1]、野村　　勉[1]

【症例】29才男性 【主訴】腹痛 【既往歴】特になし 【現病歴】5日前より腹部膨満感・嘔気・嘔吐・食欲不振があり、3日前より下痢・下血・腹痛が出現したため、近医受診。感染性腸炎と診断され、補液とレボフロキサシンを処方されるも症状の改善が見られず、精査目的にて当院に紹介入院。【入院時現症】体温37.4℃、血圧210/130mmHg、腹部症状：臍上部に自発痛(+)、圧痛(+)、筋性防御(−)、反跳痛(−)。 【検査所見】WBC 16800/mm3、CRP 6.6mg/dl、Hb 11.4g/dl、Plt 3.1×104/mm3 、BUN 58mg/dl 、Cre 5.0mg/dl、K 2.6mEq/L、尿検査で蛋白2+、潜血3+。腹部CTにて回腸末端の壁肥厚と少量の腹水を認めた。 【臨床経過】大腸ファイバーでは回腸末端は浮腫状で、斑状の発赤を多数認めた。便培養でO157などの細菌は検出されず、ベロ毒素も陰性であった。1．急性腎不全、2．進行性の貧血（Hb 7.2g/dlまで低下）およびハプトグロビンの低下、3．血小板低下、4．回腸生検での腸炎所見および破砕赤血球より、溶血性尿毒症症候群(HUS)と診断した。高血圧・低カリウム血症の原因を精査したところ、高レニン血症・高アルドステロン血症が認められた。HUSによってR-A-A系が亢進した二次性高血圧と考え、ACE阻害薬・カリウム製剤の投与を行い、退院時は血圧160/110mmHg、K 3.8mEq/Lと改善がみられた。 【結語】今回我々は出血性腸炎が契機となった溶血性尿毒症症候群および二次性高血圧の一例を経験したので報告する。

P-25-2　当院で経験したアメーバ性大腸炎症例の検討

[1]大阪府立急性期・総合医療センター消化器内科
○竹田　　晃[1]、田中　聡司[1]、山川　美帆[1]、原田　直毅[1]、常松日奈子[1]、松原　徳周[1]、西山　　範[1]、入江　孝延[1]、鈴木　貴弘[1]、春名　能通[1]、井上　敦雄[1]

赤痢アメーバ感染症は輸入感染症として稀な病気と考えられてきた。先進国で感染率が高い集団は男性同性愛者、発展途上国からの帰国者、知的障害者施設収容者などである。近年、わが国でも感染者の報告数は増加しており、当院でも2006年1月から2007年8月までに7例のアメーバ性大腸炎を経験したので報告する。平均年齢は52.7歳、性別は男性6例、女性1例であった。主訴は腹痛、血便、下痢が主であった。内視鏡所見上は、汚い白苔を伴うびらん・潰瘍が多発していることが特徴であった。罹患部位は回盲部、直腸に多く、全大腸に及ぶものも1例あった。診断では生検標本の検鏡が5例中4例、生検標本7例中6例、血清アメーバ抗体は5例中5例で陽性であった。腸外アメーバ症の合併は認めなかった。治療は全例でメトロニダゾールの経口投与を行い、投与量は750から2250mg/日、投与期間は7から14日であった。感染経路については、男性同性愛者1例以外は散発性で不明であった。患者は下痢・血便の症状で医療機関を受診するが、大腸内視鏡検査を施行する際にはアメーバ性大腸炎の可能性も念頭におき、疑わしい場合には生検組織の検鏡および血清抗体価の測定を行なうことが重要であると考えられた。当院で経験したアメーバ性大腸炎について若干の文献的考察を加えて報告する。

P-25-3　静脈硬化性腸炎の2例

[1]兵庫医科大学内科学上部消化管科、
[2]兵庫医科大学内科学下部消化管科、
[3]兵庫医科大学内視鏡センター
○橋本　学[1]、近藤　隆[1]、林　千鶴子[1]、田中　淳二[1]、富田　寿彦[1]、森田　毅[1]、金　庸民[1]、山本　憲康[1]、大島　忠之[1]、堀　和敏[1]、坂上　隆[1,3]、松本　誉之[2]、三輪　洋人[1]

【背景】静脈硬化性腸炎は右半結腸に好発し、特徴的な内視鏡像と病理学的所見を認める。その成因は多岐にわたり主として大腸の静脈硬化が特徴である。【症例】症例１：43歳男性、主訴：腹痛、腹部膨満感。現病歴：平成19年1月7日に腹痛、腹部膨満感を認め、腸閉塞が疑われ入院となった。入院時は腹部全体に軽度圧痛を認めたが、腹膜刺激症状は認めなかった。入院後の腹部CTにて盲腸からＳ状結腸に著明な壁肥厚像と腸管壁に索状の石灰化像を認め、骨盤内に腹水貯留を認めた。絶食・抗生剤投与にて加療開始するも自覚症状は改善せず、腸管壊死が疑われたため緊急手術を施行した。術中所見にて盲腸からS状結腸にかけて腸管壁の肥厚を認めたが、血流ドップラーにて明らかな腸管壊死を疑う所見は得られなかったため、試験開腹のみで終了した。術後の内視鏡検査で暗青色調の粘膜と腹部単純X線検査にて右半結腸壁に石灰化を認め、静脈硬化性腸炎と診断した。現在8ヶ月経過観察しているが、整腸剤のみで経過良好である。症例2：51歳男性、主訴：便潜血精査。検診にて便潜血陽性を指摘され近医で注腸造影検査を施行、母指圧痕像を認めたため、大腸内視鏡検査を施行した。大腸内視鏡検査にて右半結腸に暗青色調の粘膜を認めたため精査目的にて当科紹介となった。当院で大腸内視鏡を再度施行し、前医と同様に右半結腸に粘膜浮腫、暗青色調の粘膜を認め、生検組織にて静脈硬化性腸炎と診断した。現在無投薬にて4ヶ月経過観察しているが､経過良好である｡【結語】今回我々は、検診にて発見された一例と腸切除を回避し得た一例の静脈硬化性腸炎2症例を経験したので文献的考察を加えて報告する。

P-25-4　lansoprazoleによるcollagenous colitis (microscopic colitis)の１例

[1]祐愛会織田病院内科、[2]佐世保中央病院病理部
○坂田　泰志[1]、福田佳代子[1]、米満　伸久[2]

症例は75歳,女性. 粘液性下痢が続き近医を受診後も改善せず,少量の血便が生じたために発症17日目に当院へ大腸内視鏡検査目的で紹介された.内視鏡検査で結腸に散在性に血液付着,下行結腸にびらん,直腸に血管透過性低下と血液付着を認めた.生検組織で粘膜上皮直下に膠原線維帯の肥厚を認めcollagenous colitisと診断した.内視鏡検査後も下痢は持続していたが,5ヶ月前から内服していたlansoprazoleを発症33日目から中止後に症状は改善し,中止後７日目から正常便になった.lansoprazoleを中止して11週後の大腸内視鏡検査は正常で,結腸,直腸からの生検組織で膠原線維帯の厚さも著明に改善～正常化した.以上の経過からlansoprazoleによるcollagenous colitisと診断した.collagenous colitisは粘膜上皮へのリンパ球浸潤を特徴とするlymphocytic colitis とoverlapする症例もある事から,両者をあわせてmicroscopic colitisともよばれている.欧米での報告は多いが,本邦の報告は稀である.欧米では内視鏡検査では正常粘膜とされているが,本邦ではびらんや血管透過性低下を伴っているとの報告が多い.また,この疾患の原因の一つに多くの薬剤が報告されている.NASAIDｓが多いが,Ｈ２遮断剤のranitidine,cimetidineやプロトンポンプ阻害剤のlansoprazoleによる報告も認められる.原因不明の下痢患者では,大腸粘膜の異常が少ない場合でも,大腸粘膜の生検が重要だと思われた.また,薬剤性のcollagenous colitis（microscopic colitis）の可能性も考慮すべきだと思われた.

P-25-5　腹痛発症時に紫斑がなく診断に苦慮した血管性紫斑病2例

[1]恩賜財団済生会横浜市東部病院こどもセンター
○十河　剛[1]、乾　あやの[1]、菅原　秀典[1]、武田　義隆[1]、橋本　卓史[1]、小松　陽樹[1]、藤澤　知雄[1]

【症例1】11歳、女児。9日間続く腹痛と嘔吐のため来院。心窩部から右季肋部の圧痛以外に特記すべき所見はなく、紫斑も認めなかった。腹部超音波検査(US)で十二指腸壁の肥厚を認めたため十二指腸炎の診断で外来followとしたが改善なく、初診から6日後（15病日）、精査目的で入院した。入院後も腹痛は持続し、19病日に上部消化管内視鏡検査(GIS)を施行した。十二指腸下行脚に血豆状の出血斑を認め、VPと診断した。ステロイド投与により腹痛は速やかに改善したが、全経過中紫斑はみられなかった。【症例2】11歳、女児。腹痛と胆汁性嘔吐を主訴に来院。USにて空腸粘膜腫脹と重積の所見が認められた。腸重積は検査中に自然解除されたため、経過観察としたが、その後も発作的な胆汁性嘔吐が続き、背部に出血斑が出現した。US再検では空腸重積所見と粘膜肥厚がみられたが、造影CTでは重積所見はなく、空腸の肥厚がみられた。緊急GISでは胃から回腸にかけて血豆状の出血斑と十二指腸粘膜の浮腫がみられた。VPの診断と診断し、ステロイドパルス療法を行ったところ腹痛は速やかに消失したが、経口プレドニン1mg/kg/dayに切り替えたところで、腹痛が再発した。再度、GIS施行したところ、食道から胃に血豆状の出血斑と十二指腸の全周性の浮腫・びらん、および出血がみられた。経口プレドニンを2mg/kg/dayに増量し、腹痛は速やかに改善したが、h皮膚出血斑は足底、耳介へと広がった。【考察と結語】VPでは腹痛時に紫斑や関節痛を伴わない症例があり、診断に苦慮することがある。USで十二指腸壁の肥厚が診断の補助となるが、GISで消化管病変を確認することが速やかな診断・治療につながる。

P-26-1　クローン病の診断にダブルバルーン内視鏡が有用であった1症例

[1]杏林大学第三内科
○林田　真理[1]、大平　和彦[1]、桜庭　彰人[1]、山田　雄二[1]、今瀬　教人[1]、米山　　大[1]、小山　元一[1]、高橋　信一[1]

従来は困難とされてきた小腸疾患の診断と治療は，カプセル内視鏡(CE)とダブルバルーン内視鏡(DBE)の開発で進歩している．DBEは検査時間が長く，複数のスタッフが必要という欠点はあるが，腸管を伸展させることなく，深部小腸への挿入が可能である．また，DBEは観察と治療も可能である．今回，我々は腹部CTで小腸壁の肥厚を認め，内視鏡検査において，クローン病の病理診断が可能であり，治療も可能であった１症例について報告する．【症例】30歳男性，主訴は腹痛．既往歴は22歳で十二指腸潰瘍のみで現病歴として，2006年6月頃より，腹部全体の痛みを自覚し上部・下部内視鏡検査を施行したが異常は見られず，経過観察となっていた．しかし，その後も腹部症状の軽快は認めず,-5kgの体重減少もあったため,近医を受診となった．その際に施行した腹部超音波およびCTにて回腸末端の壁肥厚を認め，小腸の精査目的で2007年1/19に当院当科を受診となった．DBEの施行については，CTの所見にて，肛門側が近いと判断して経肛門的に行った．その結果，回盲部より短縮して約40cmまで観察したところ，回盲部から約20cmは正常粘膜だが，それ以降に潰瘍および潰瘍瘢痕の散在を認めた．これらから，10個病理組織診断を行ったところ，１ヶ所でglanuroma形成を認め，Crohn病として矛盾しない所見であった．その後，メサラジン(ペンタサ)を内服開始して，現在，経過は良好である．【結論】DBEは検査が長時間にわたる点，施行にあたり必要最低限のスタッフ数を確保しなければいけないといった課題は残っている．しかし，今回の結果からクローン病の診断にDBEは有用であると考えられた．

P-26-2　Crohn病疑診例に合併した腸管嚢胞様気腫症の1例

[1]東京医科大学八王子医療センター消化器内科
○高垣　信一[1]、平山　泰丈[1]、奴田原大輔[1]、中村　洋典[1]、植田　健治[1]、片上　利生[1]、杉木　修治[1]、新戸　禎哲[1]、宮岡　正明[1]

【症例】25歳,男性.【主訴】腹痛.【既往歴】特記事項なし.【職歴】8ヵ月前よりトルエンを扱う業務に従事.【現病歴】平成18年11月上旬より37℃の発熱と腹痛が出現し，近医で抗生物質による治療を受けた．11月20日腹痛は右下腹部に限局し増悪したため，当センターを紹介受診した.【経過】腹部CTでは虫垂炎は否定されたが，腸管拡張と腸間膜および大動脈周囲のリンパ節腫脹が認められ，禁食・補液による治療が開始された．11月25日WBC28,000/μl，CRP 20.4 mg/dl，40℃の発熱と胸水貯留など全身状態が悪化し，骨髄穿刺で血球貪食症候群が疑われたためステロイドパルス療法が施行された．11月28日に実施された大腸内視鏡 (CS)ではS状結腸までの観察であったが，打ち抜き様潰瘍が散見された．12月11日のCSでは潰瘍は改善傾向にあったが，深部結腸に多発する不整形潰瘍が認められ，Crohn病が疑われた．その際，下行結腸から脾彎曲部に正常粘膜で覆われた表面平滑な半球状隆起が多数認められ，cushion sign陽性，生検で内容物の流失はなく，腸管嚢胞様気腫症と診断された．翌年2月5日のCSでは回腸終末部にアフタ・びらんがみられ，不整形潰瘍の一部は縦走性を示し，加えて直腸に膿瘍の存在を示唆する膿汁の排出が認められたため，Crohn病疑診例と診断された．尚，前回みられた半球状隆起は消失していた.【結語】炎症性腸疾患に合併した腸管嚢胞様気腫症は稀であり，文献的考察を加え報告する．

P-26-3　クローン病の維持治療における成分栄養療法の効果の検討

[1]愛知医科大学消化器内科
○佐藤　真理[1]、宮田　充樹[1]、小林　邦生[1]、服部　芳彦[1]、十倉　佳史[1]、舟木　　康[1]、春日井邦夫[1]

【目的】クローン病(CD)では成分栄養療法(ED)、5ASA、ステロイド(PSL)に加え近年抗TNFα抗体製剤（以下infliximab）や免疫抑制剤(IS)が汎用されるようになり緩解導入される症例の比率が高くなった。しかし緩解維持の治療にはinfliximabのmaintenance投与を除けば5ASAとEDのみで対処せざるを得ない。今回我々は緩解導入されたCD症例の再燃率を、維持治療との関連の面から検討した。【方法と対象】導入前に中等症、重症(CDAIが220以上)で、infliximab、PSL、IS等で緩解導入された31例を対象に緩解維持治療の有無、種類と再燃率の関連を検討した。【結果】1. 31例中infliximabのmaintenance投与は7例で施行された。うち不応性とinfusion reactionが各1例みられこの2例ではinfliximab投与が中止された。継続治療中の5例ではmaintenance投与で緩解が維持されているが、ED施行(ED+)3例中2例では8週毎の投与で緩解維持が可能であったのに対しED未施行（ED-）2例では軽度腹痛、下痢の出現がみられ投与間隔が各3週、6週に短縮されていた。2. 24例は、緩解導入後、5ASAのみ服用15例(A群)、EDのみ施行2例(B群)、5ASAの服用とEDともに施行7例(C群)であった。平均観察期間13ヵ月で各群の再燃率は、A群66.7%、B群50%、C群42.9%と、有意差はみられなかったがED+で低い傾向がみられた。B群、C群の再燃例ではEDの風味等に不満を持つ例が多かった。3. 再燃率のに影響を与えた因子は、治療前のCDAIスコアの高さ、罹病期間の長さ、であった。【結論】CDの緩解維持治療においては、患者が服用を受容するならば5ASAに加えEDを施行し、再燃を繰り返す場合にはinfliximabのmaintenance投与等を考慮するのが有用であると思われた。

P-26-4　回腸嚢外病変を原因とした潰瘍性大腸炎術後の晩期合併症の2例

[1]旭川医科大学消化器病態外科学
○千里　直之[1]、海老澤良昭[1]、鈴木　達也[1]、宮本　正之[1]、澁谷　貴史[1]、長谷川公治[1]、星　　智和[1]、河野　　透[1]、葛西　眞一[1]

潰瘍性大腸炎術後の晩期合併症には回腸嚢炎、吻合部狭窄、腸閉塞などがあるが、その原因については様々である。今回我々は、骨盤内の回腸嚢外病変を原因とし、診断に難渋した潰瘍性大腸炎術後に晩期合併症を呈した2症例を経験したので報告する。【症例１】29歳女性。26歳時に潰瘍性大腸炎を発症。27歳時に2期的に腹腔鏡補助下大腸全摘術＋J型回腸嚢肛門吻合を施行した。29歳になって肛門部に痛みが出現。その後下腹部痛を併発したため来院。内視鏡上回腸嚢炎と診断し加療を行った。治療開始後2週間経過しても回腸嚢炎の改善を認めず、CTにて右卵巣腫瘍による回腸嚢間膜への圧排に起因する腸間膜血流の低下が回腸嚢炎の原因と判断し、不可逆的変化を考慮し手術を行った。開腹所見では右卵巣にチョコレート嚢胞を認め、それが回腸嚢間膜を圧迫し限局性炎症を呈していた。腸間膜は肥厚し強固に周囲組織と癒着していた。右卵巣腫瘍核出術、癒着剥離術を行った。回腸嚢炎は改善し、第16病日退院となった。【症例2】24歳男性。17歳時に潰瘍性大腸炎を発症。21歳時に2期的に腹腔鏡補助下大腸全摘術＋J型回腸嚢肛門吻合を施行した。人工肛門閉鎖術後に吻合部狭窄を呈し､2度、吻合部形成術を行っている。23歳になり腸閉塞を合併し入院治療を必要としていたが、原因は不明であった。24歳になり入退院を繰り返すようになり、経肛門造影にて回腸嚢口側の腸管の屈曲が原因と判明し手術を施行した。術中所見では回腸嚢の腸間膜リンパ節が数個腫大し、そこに口側腸間膜が捻れながら引き込まれていた。癒着剥離術を行い手術を終了とした。第33病日に退院となっている。

P-26-5　術後早期に残存直腸粘膜からの出血を認めた潰瘍性大腸炎の1例

[1]筑波大学消化器外科
○山本　雅由[1]、柳澤　和彦[1]、及川　明奈[1]、稲川　　智[1]、寺島　秀夫[1]、佐々木亮孝[1]、大河内信弘[1]

症例は32歳，女性．17歳発症の潰瘍性大腸炎．内科的治療にてコントロールされてきたが，5年前よりプレドニン5－10mg/日でコントロールされているが，減量すると症状の増悪を認めるため，難治性潰瘍性大腸炎（ステロイド依存性）として手術目的で当科紹介され受診した．術前1ヶ月間ステロイド使用量150mg，総ステロイド投与量20000mg超．入院後,一期的に小開腹大腸全摘術（IACA）を行った．術後は順調に経過し，術後ステロイドカバーを行い，徐々に漸減し，術後10日目に中止した．21日目に退院を予定していたが，急に下血を認め，大腸内視鏡検査で残存直腸粘膜からの出血を認めた．血圧低下等のステロイド離脱症候群の症状はみられなかったが，リンデロン坐剤使用後速やかに症状改善し，術後30日目に退院した．以後ステロイド剤を徐々に漸減し,中止したが,下血の再発を認めていない．術前かなり長期にわたってステロイドが投与されている場合は，潰瘍性大腸炎の術後のステロイドの漸減には注意を要する必要があると思われた．

P-27-1　ダブルバルーン小腸内視鏡（DBE）が診断に有用であった消化管出血の2例

[1]敬仁会今里胃腸病院内科、[2]敬仁会今里胃腸病院外科、
[3]大阪市立大学消化器器官制御内科学
○高石　　修[1]、木幡　幸恵[1]、諏訪いすず[1]、佐伯　善彦[1]、
中村　雅憲[2]、道上　慎也[2]、矢田　克嗣[2]、火伏　義純[2]、
亀田　夏彦[3]、岡崎　博俊[3]、山上　博一[3]、斯波　将次[3]、
渡辺　憲治[3]、渡辺　俊雄[3]、富永　和作[3]、藤原　靖弘[3]、
押谷　伸英[3]、荒川　哲男[3]

症例１は72歳女性。高血圧にて近医通院中に黒色便と貧血が出現したため当院受診。上部および下部消化管内視鏡検査を施行するも明らかな出血性病変は認めず。その後も黒色便を繰り返すも出血源が同定できないため小腸出血を疑いダブルバルーン小腸内視鏡（DBE）を施行したところ、空腸上部に2個、下部に1個の小さな潰瘍性病変を認めた。内視鏡所見から非特異性多発性小腸潰瘍症と診断した。このうち空腸中部の潰瘍よりwoozingを認めたため、clippingを施行した。その後黒色便、貧血は認めていない。症例２は35歳男性。下血を主訴に当院受診。上部および下部消化管内視鏡検査を施行するも明らかな出血性病変を認めなかったため小腸出血を疑いDBEを施行したところ、空腸中部から下部にかけて縦走傾向のある小潰瘍瘢痕の多発を認めた。また回腸下部にアフタおよび3個の潰瘍を認め、これらの潰瘍により回腸が狭窄していた。病理組織学的検査では特徴的な所見は認めなかったが、内視鏡所見から小腸型クローン病と診断した。現在栄養療法を中心に経過観察中であるが下血は認めていない。これまで、上部および下部消化管内視鏡検査を施行しても出血源の同定が困難な原因不明の消化管出血症例に対しては、有効な検査法がなく確定診断が困難であったが、DBEは出血部位の同定や質的診断のみならず治療も可能であり、非常に有用な検査法であると考えられた。

P-27-2　緊急大腸内視鏡的止血術を施行した大腸憩室出血症例の臨床的検討

[1]医療法人むねむら大腸肛門科
○宗村　忠信[1]、宗村　由紀[1]

当院は、その標榜科の特徴から血便をきたす症例が多く受診される。血便の多くは大腸・肛門疾患に起因し、なかでも無痛性の大量出血では、内痔核、大腸憩室やangiectasiaからの出血などを考慮する。当院では、肛門診にて肛門疾患に起因した出血であることが否定的な場合、患者の状態を考慮し腸管前処置法を選択し緊急大腸内視鏡を施行している。これらの症例の中で大腸憩室出血と診断し止血術を施行したのはのべ１３例であった。出血部位は左側結腸:６例、右側結腸:７例、憩室の個数は、全例多発であった。治療は大腸内視鏡下のクリッピングを基本としで、ボスミン生食の局注、トロンビン散布、アルト散布を加えた症例があった(含:重複)。複数回の止血術を施行した症例も多く、１例は内視鏡的止血術を施行した３年後再び出血し、３回の止血術を施行し、IVRのため大学病院放射線科に転院した。輸血が必要であったのはこの１例のみであった。

P-27-3　動脈塞栓術後に外科的治療を要した大腸憩室出血の1例

[1]弘前市立病院外科、[2]弘前大学胸部心臓血管外科、
[3]弘前市立病院臨床検査科
○境　雄大[1]、今　昭人[1]、渡辺　健一[1,2]、田中　正則[3]

症例は63歳の女性で，脳出血と肺癌の既往がある．2007年1月に下血があり，近医に入院した．ヘモグロビン6.6g/dlと貧血を認め，輸血を行なった．注腸造影検査で大腸憩室が多発していたが，腫瘤陰影はなかった．大腸憩室出血と診断した．臨床症状が改善し，食事を開始したが，再度，下血が出現したため，入院11日目に当院を紹介された．大腸内視鏡検査で右側結腸に憩室の多発を認め，新鮮血の貯留を認めた．入院後も下血の持続と貧血の進行があるため，第2病日に腹部血管造影検査を行なうと右結腸動脈末梢に仮性動脈瘤形成と造影剤の血管外漏出を認めた．右結腸動脈上行枝のコイル塞栓術を行い，止血を確認した．第3病日，下血の持続と貧血の進行を認めたため、手術目的に当科紹介となった．腹部CTでは出血源は特定できなかったが，結腸内の出血の持続が疑われた．下血の持続，貧血の進行，画像所見から憩室出血の持続と診断し，手術を行なった．開腹すると結腸内に凝血塊が透見され，結腸右半切除術を行なった．術中に切除標本内にX線検査でコイルを確認した．術後の経過は良好で，術後11日目に軽快・退院した．切除標本では右結腸曲近傍の憩室の１つに凝血塊が貯留しており，出血源と推定したが，病理組織学的に出血源の特定は困難であった．しかし，他の消化管病変はなく，術後の貧血の進行も認めなかったため，大腸憩室出血と診断した．大腸憩室症出血の大部分は保存的治療，内視鏡的止血，IVRなどで治療可能であるが，出血の持続や反復を認める際には手術治療を考慮すべきである．また，動脈塞栓術後に出血の持続や結腸壊死の徴候が見られた場合には期を逸することなく手術を行うべきである．

P-27-4　大腸内視鏡で切除可能であった大腸AVMと大腸angiodysplasiaの２例の検討

[1]社会保険船橋中央病院内科、
[2]国際医療福祉大学病院消化器内科、[3]千葉大学腫瘍内科学
○勝浦　清竹[1]、大原　正志[2]、酒井　裕司[1]、横須賀　収[3]

我々は、有茎性ポリープの形態を呈した、大腸AVMと大腸angiodysplasiaを内視鏡的に切除し得たので、２例の比較検討を考察を加えて報告する。45歳男性、下血を主訴に来院、緊急大腸内視鏡を施行、肛門輪より35cmに、頂部に血液の流出をともなった、10×8×8mmの有茎性ポリープを認めた。ポリペクトミーを施行、出血なく終了した。病理より、AVMの診断を得た。75歳女性、主訴は、血便精査で来院。注腸造影にて、脾湾曲部に18×50ｍｍの有茎性のポリープを認めた。大腸内視鏡では、脾湾曲部に粘膜下腫瘍様の形態を呈した有茎性ポリープを認め、留置式スネアーで絞扼後切除した。ポリペクトミー後、出血なかった。病理よりangiodysplasiaの診断を得た。病理では、AVM症例は、粘膜下層に数条の拡張した血管からなり、その周囲に浮腫と繊維化を認めた。angiodysplasiaは、粘膜固有層、粘膜下層の毛細血管の不規則な拡張像を認めた。本演題にて、有茎性ポリープを呈した、AVM及びangiodysplasiaがあることを強調したいことと、病理像の考察する所存である。

P-28-1　経人工肛門的ステント挿入の一例

[1]名古屋市立大学消化器外科
○高山　悟[1]、高橋　広城[1]、若杉　健弘[1]、佐藤　幹則[1]、赤毛　義実[1]、竹山　廣光[1]

【はじめに】今回われわれは直腸癌直腸切断術術後再発で大腸閉塞をきたし、経人工肛門的にステント挿入術を行った症例を経験したためここに報告する。【症例】症例は58才男性。2006年9月に直腸癌および同時性の手術不能肝転移にて直腸切断術のみを施行。その後肺・膀胱転移もきたし外来化学療法中であったが、2007年7月腎機能急激に悪化し、腎後性腎不全で緊急入院となった。入院翌日腎瘻造設し腎機能の改善得られ状態安定したが、さらにその直後腹部膨満感・腹痛出現し、大腸閉塞となり経肛門的にイレウス管挿入術を行った。予後不良の状態のため本人と相談したところ手術よりも、自費にてステント挿入をすることを選択されたため経人工肛門的なステント挿入術を行うこととなった。X線透視下で胃カメラを用い狭窄部の口側にクリッピングを行いそれを指標とし、食道用ステントを挿入した。【結果】術後は軟便を維持することにより順調に排便みられるようになり、腹痛の症状は緩和した。【考察】消化管ステントは食道のみにしか保険適応なく、食道以外の臓器では実施件数は少ないと考えられる。しかしながら消化管ステントは人工肛門が必要となる末期直腸癌や、末期胃がんによる幽門狭窄には有効な例も多く、開腹手術以外の選択肢として患者さん本人に説明の余地はあるものと考えられる。【結論】今回われわれは末期再発直腸癌による大腸閉塞に対し経肛門的にイレウス管挿入術を行い良好な結果を得たのでここに報告する。

P-28-2　S状結腸間膜内ヘルニアの1例

[1]回生会大西病院外科、
[2]旭川医科大学外科学講座消化器病態外科学分野、
[3]旭川医科大学内科学講座病態代謝内科学分野
○和久　勝昭[1,2]、星　智和[2]、澁谷　貴史[2]、長谷川公浩[2]、千里　直之[2]、海老澤良昭[2]、河野　透[2]、葛西　眞一[2]、北野　陽平[3]、松本　学也[3]

S状結腸間膜内ヘルニアにて緊急手術を施行した一例を経験したので報告する。症例は29歳、女性。2006年7月8日夜間から腹痛自覚.近医受診し投薬にて経過観察。7月9日　腹痛持続し、チョコレート色の嘔吐あり。当院救急部受診するも保存的加療にて帰宅。7月10日　腹痛増強し、救急部再診.消化器内科紹介受診し、イレウスの診断で経過観察入院となる。イレウス管挿入にて減圧を試みるが、7月11日　イレウス管造影にて途絶所見を認め、当科コンサルトあり。絞扼性イレウスの診断で緊急手術を施行した。診断目的もかねてまず腹腔鏡下に腹腔内を確認すると、S状結腸間膜左葉に欠損口が認められ、ここに小腸が嵌頓しており、S状結腸間膜内ヘルニアと診断した。鉗子にて解除を試みるが嵌頓小腸を損傷したため、開腹手術に移行。約15cmに渡り小腸を切除し、ヘルニア門を縫縮し手術を終了とした。術後経過は良好であった。イレウス全体から見ると内ヘルニアは1%以下とされ、そのうちS状結腸間膜内ヘルニアは内ヘルニアの約5%を占めるに過ぎないと報告されている。また、S状結腸間膜内ヘルニアの本邦報告例は本例を含めて46例で、このうち左葉欠損例は20例であった。極めて稀な疾患と考えられる。若干の文献的検索を加えて報告する。

P-28-3　消化管異物（爪楊枝）誤飲により腸閉塞を来たした一例

[1]東京医科大学消化器内科
○立花　浩幸[1]、竹下　理恵[1]、原　弥子[1]、真鍋智津子[1]、野中　雅也[1]、羽山　弥毅[1]、八木　健二[1]、湯川　郁子[1]、大島　敏裕[1]、高　麻理[1]、福澤　誠克[1]、片岡　幹統[1]、平良　悟[1]、酒井　義浩[1]、森安　史典[1]

症例は65歳男性。平成19年6月19日より腹痛を自覚し近医を受診した。内服加療するも改善なく、平成19年6月22日当科紹介受診となった。来院時、右下腹部の圧痛および反跳痛を認め、採血上は白血球7200mg/dl、CRP33.5U/lと著明な炎症反応の上昇を認めた。また、腹部単純X-p像では著明な小腸ガス像と鏡面像の形成を呈し、腸閉塞の診断で同日緊急入院となった。腹部造影CT像では、回盲部に限局した炎症像と著明な小腸の拡張を認めた。イレウス管を留置し、抗生剤投与による保存的加療で腹部理学的所見および炎症反応は改善した。第6病日に原因精査のため大腸内視鏡検査を施行した。挿入時にS状結腸に爪楊枝を認め、回腸終末部には爪楊枝刺入によるものと思われる潰瘍を認めた。本症例は、爪楊枝が回腸終末部で穿通したために限局性腹膜炎を起こし、麻痺性の腸閉塞を来たしたと考えられた。異物誤飲による急性腹症では手術が必要となる症例が多く、特に爪楊枝の誤飲例では穿通・穿孔による緊急手術例の報告が多い。本症例はイレウス管留置のみでの保存的加療で、手術を回避し得た比較的稀な症例であったため報告する。

P-28-4　神経機能からみた高齢者直腸脱の検討

[1]日本歯科大学生命歯学部外科学講座、
[2]日本大学救急医学講座、[3]藤崎病院
○富田　凉一[1]、五十嵐誠悟[1]、藤崎　滋[3]、丹正　勝久[2]

【目的】陰部神経伝導時間とS2－4脊髄神経根刺激伝導時間から、soilingを伴う高齢者直腸脱の神経機能を検討した。【対象】完全直腸脱5例（女性、75－82歳、平均77.4歳）で、毎日soilingを認めた。対照（正常排便）例は12例（女性、61－70歳、平均65.9歳）を用いた。【方法】1）陰伝；測定装置を肛門内に挿入し、陰部神経が走行する座骨棘に刺激用電極、外肛門括約筋に導出用電極をあて導出用電極から得た筋電図をもとに伝導時間を算出。2）脊伝；測定装置を肛門内に挿入し、恥骨直腸筋に導出用電極をあて、磁気刺激装置で経皮的にS2－4脊髄神経根刺激を行い、導出用電極から得た筋電図をもとに伝導時間を算出。【成績】陰伝神経伝導時間値；直腸脱例では対照より両側とも有意に延長（$p<0.01$）。S２－４脊髄神経根磁気刺激伝導時間測定値；直腸脱例では対照より左右側ともに有意に延長（$p<0.01$）。【結論】soilingの原因には、陰部神経とS2－4脊髄神経の神経障害が関与していると思われた。

P-28-5　当院において切除された虫垂粘液瘤の検討

[1]京都第二赤十字病院外科
○大垣　雅晴[1]、戸田　孝祐[1]、石井　　亘[1]、下村　克己[1]、松村　博臣[1]、柿原　直樹[1]、宮田　圭悟[1]、飯塚　亮二[1]、井川　　理[1]、藤井　宏二[1]、下間　正隆[1]、泉　　浩[1]、竹中　　温[1]

虫垂粘液瘤は，虫垂の内腔に粘液が貯留し嚢胞状に腫大した状態を示し，原因は過形成から悪性腫瘍まで様々なものが含まれる．一般には粘液嚢胞腺腫が大部分を占め，悪性の嚢胞腺癌も認められる．これらが腹腔内に穿破し腹腔内で増殖すると腹膜偽粘液腫となる．腹膜偽粘液腫は緩徐に進行することが多いが，その長期予後は不良である．当院において1991年から2007年現在までに切除された虫垂粘液瘤症例を検討し，最適な治療法等を腹膜偽粘液腫との関係等より若干の文献的考察を加え報告する．

P-28-6　内視鏡的逆行性胆管膵管造影(ERCP)施行時の前投薬に芍薬甘草湯を用いた消化管運動抑制効果に関する検討

[1]社会保険船橋中央病院内科、[2]千葉大学腫瘍内科学
○酒井　裕司[1,2]、露口　利夫[2]、大原　正志[1]、坪井　　優[1]、大岡　美彦[1]、加藤佳端紀[1]、勝浦　清竹[1]、高山　晴至[1]、木村　道雄[1]、笠貫　順二[1]、横須賀　收[2]

【背景】一般的にERCPを施行する際の前投薬として抗コリン薬が使用されることが多い。疾患背景や高齢化社会により、ERCPは高齢者にすることが多く患者に心疾患や緑内障、前立腺肥大などを有する患者には抗コリン剤を使用することが出来ない。その場合にはグルカゴンを用いることが一般的だが糖尿病を有している場合は、投与は慎重投与が必要となりまた絶食により検査をしているため投与後の血糖値のコントロールに注意が必要であったり、血糖値によっては投与することが出来ない症例もある。【目的】芍薬甘草湯(TJ-68)は、即効性のある消化管運動抑制薬として報告があり、K値に問題が無ければ比較的安全に使用できると思われる。そこで我々はERCP施行の際にTJ-68(5.0g)を用い消化管運動抑制効果について検討を試みた。【方法】術前採血でK値が正常な患者に対しprospectiveな検討を施行した。対象症例に対し、咽頭麻酔後JF240(Olympus)を使用し、ストレッチ後十二指腸乳頭部を正面視した後に散布チューブを用いTJ-68を微温湯に溶解したものを蠕動の有無に関わらず十二指腸乳頭部に向け散布した。蠕動が停止した時間と再び動きだした時間を計測した。またTJ-68を投与したことによる有害事象について検討した。【結果、結語】TJ-68を用いることで消化管蠕動が抑制されERCP施行の際前投薬として用いられる可能性が示唆された。有害事象もなく抗コリン剤やグルカゴンが使用出来ない症例においてTJ-68は有用な薬剤である可能性が示唆された。

索　引

索　引

あ行

粟飯原永太郎 46, 76, 222, 256
青木　勲 62, 368
青木　圭 65, 384
青木　茂久 58, 298
青木　泰斗 171
青木　達哉 54, 68, 283, 399
青木　豊彦 77, 115
青木　信彦 67, 68, 393, 398
青木　寛明 48, 260
青木　雅俊 37, 103, 104, 239, 419, 426
青木　裕志 132
青野　悟志 174
青葉　太郎 57, 292
青松　知輝 51, 51, 87, 96, 273, 274, 310, 345, 184
青柳　邦彦 53, 105, 105, 430, 431
青柳　治彦 51, 105, 273, 430
青柳　豊 62, 62, 372, 372
青柳　賀子 97, 351
赤井　祐一 203
赤桐　里美 191
赤坂　智史 50, 269
赤坂理三郎 154
赤須　孝之 69, 403
赤間　史隆 63, 66, 374, 389
赤毛　義実 107, 441
秋武　玲子 69, 201, 206, 404
秋葉　保忠 47, 220
秋穂　裕唯 104, 425
秋本　恵子 35, 193, 233
秋本　政秀 101, 412
秋山　智之 35, 60, 148, 193, 233, 303
秋吉　高志 34, 158
Nenny Agustanti 108
明田　寛史 50, 269
浅尾　高行 57, 293
浅香　正博 74
浅香　正博 152, 190, 226, 228
阿座上聖史 65, 383
浅川　明弘 91, 92, 331
朝川　貴博 143
浅桐　公男 39, 143
味岡　廣房 45, 254
味岡　洋一 34, 62, 62, 372, 372
蘆田　潔 28, 62, 66, 96, 111, 117, 348, 368, 389
蘆田　知史 170, 191
東　健 41, 67, 68, 129, 136, 138, 212
畦元　信明 224
足立　淳 161
足立　経 35, 233
足立　経一 35, 62, 205, 369
足立　聡子 93, 191, 335
安達　正士 62, 368
足立　靖 58, 59, 84, 166, 295, 299
足立　靖 88, 311
厚川　正則 89, 318
Gazdar Adi 98, 354
跡見　裕 160
阿南　節子 40, 210
阿南　重郎 95, 342
阿部　暁人 87, 98, 98, 308, 353, 357
阿部　公紀 171
阿部　真也 88, 139, 312
阿部　仁郎 94, 181, 339
阿部　孝 30, 174
阿部　貴志 54, 286
安部　達也 75, 194
阿部　展次 160
阿部　元輝 86, 306
阿部　泰伸 35, 60, 193, 233, 303
阿部　洋介 52, 54, 81, 89, 94, 181, 195, 278, 285, 316, 339
安部井誠人 103, 420
天ヶ瀬紀久子 45, 46, 46, 92, 109, 189, 213, 253, 257, 257
天野　智文 92, 330
天野　祐二 35, 233
天野　良亮 176
新井　誠人 56, 290
新井　正美 164
荒川　哲男 35, 35, 51, 51, 51, 52, 58, 60, 64, 64, 65, 66, 66, 67, 68, 73, 86, 87, 87, 91, 94, 95, 96, 99, 101, 104, 107, 108, 110, 112, 127, 139, 151, 178, 184, 188, 195, 204, 211, 227, 234, 236, 271, 273, 274, 276, 296, 302, 307, 309, 310, 327, 338, 343, 345, 360, 380, 381, 387, 396, 397, 413, 423, 439
荒川　裕昭 50, 79, 135, 269
荒木　譲 100, 406
荒滝　桂子 90, 323
有沢　富康 58, 58, 75, 103, 161, 185, 196, 295, 421
有延　学 130
有馬美和子 37
有村　佳昭 34, 58, 59, 101, 150, 160, 295, 299, 411

索　引

有元　純子　94，338
有吉　隆久　55，287
粟津　正英　66，67，386，395
安藤　　朗　33，53，93，96，100，182，280，346，408
安藤　幸滋　59，163，300
安藤　貴志　105，206，429
安藤　貴文　51，127，180
安保　智典　51，69，271，403
井伊　正則　58，59，295，299
飯合　恒夫　141
飯石　浩康　29，168
飯島　英樹　150
飯島　玲奈　65，67，68，99，358，384，393，398
飯田　章人　35，62，234，369
飯田　　敦　48，259
飯田　　聡　49，51，84，165，262，273
飯田　貴之　33，94，181，339
飯田　　洋　35，60，193，233，303
飯田　三雄　30，60，68，69，94，173，302，337
飯塚　生一　223
飯塚　敏郎　45，103，251，421
飯塚　政弘　33，93，179
飯塚　亮二　107，443
飯野　　弥　55，288
Ye Hongtao　60，302
家田　敬輔　37，38，240，246
猪飼　昌弘　63，376
五十嵐誠悟　107，442
五十嵐誠治　103，420
五十嵐央祥　101，411
五十嵐正広　102，134，158，203，418
碇　　修二　86，306
碇　　秀樹　66，102，388，417
井川　　理　107，443
伊木　勝道　36，56，238，291
伊熊　睦博　44，45，45，146，162，193，207，202，248，252，254
伊倉　義弘　58，94，296，338
池内　浩基　51，51，94，95，270，272，341
池浦　啓博　64，381
池上　　正　50，196，267
池上　雅博　34，81，158
池亀　央嗣　105，428
池口　正英　58，165，296
池澤　賢治　50，269
池田　篤紀　101，409
池田　　歩　44，249
池田　圭政　154
池田　憲治　105，431
池田　多聞　35，193，233
池田　房雄　50，266
池田　正俊　53，280
池田　昌弘　135
池原　伸直　67，97，169，352
池原　久朝　135
池松　弘朗　83，133
池谷賢太郎　96，347
石井　修二　41，150
石井　太郎　45，102，255，415
石井　哲郎　212
石井　正紀　67，394
石井　　学　155
石井　敬基　38，65，67，68，99，358，384，393，398
石井　　亘　107，443
石神　浩徳　197
石川　晋之　163
石川　　剛　105，206，429
石川　千里　170
石川　哲朗　66，386
石川　哲郎　176
石川　　徹　111
石川　敏昭　49，51，165，262，273
石川　英樹　122
石川　　啓　63，374
石木　邦治　55，287
石黒　信吾　80
石畝　　亨　37，242
石黒　秀行　59，301
石黒めぐみ　51，165，273
石田　久美　52，54，89，94，181，195，278，285，316，339
石田　哲也　33，184
石田　秀行　37，242
石津　弘隆　54，286
石塚　　満　98，356
石橋敬一郎　37，242
石橋　生哉　143
石橋　由朗　48，260
石原　和彦　187
石原　俊治　35，42，192，213，233
石原　　武　56，290
石原　　立　168
石丸　　啓　94，181，339
石村　典久　35，233
石山晃世志　102，134，203，418
石山　修平　102，417

索　引

泉　奈保子　45，253
泉　浩　107，443
出江　洋介　37，101，101，239，409，410
伊勢　文孝　46，222，256
礒垣　淳　140
磯崎　豊　105，429
磯野　貴史　53，282
磯本　一　88，179，311
位田　忍　216
板場　壮一　104，425
板橋　司　105，428
市川　一仁　37，54，60，68，87，94，95，98，98，98，98，98，101，104，242，284，304，308，340，344，353，353，354，357，401，410，423
市川　寛　45，92，93，191，204，212，253，333，335
一木　康則　184
市原　明子　145
井出　政芳　92，329
井手口浩幸　58，298
糸井　隆夫　54，89，283，317
伊東　功　67，394
伊東　英輔　145
伊藤　公子　55，287
伊東　君好　57，61，293，366
伊藤久美子　67，395
伊東　賢一　56，290
伊藤才知衣　63，376
伊藤　大　62，66，96，348，368，389
伊藤　卓資　66，67，386，395
伊藤　貴博　170
伊藤　敏文　27，148，153
伊東　俊雅　40，208
伊藤　裕章　33
伊東　文生　60，160，305
伊藤　誠　92，329
伊藤　公訓　43，59，133，187，299
伊藤　真典　50，267
伊藤　美樹　101，411
伊藤　康博　198
伊藤　友一　200
伊藤　陽子　147
伊藤　善基　153
伊藤　祥隆　49，264
伊藤　佳之　99，359
稲川　智　106，438
稲木　紀幸　90，322
稲次　直樹　99，99，358，360
稲富　理　96，346
稲葉　一樹　140
稲森　正彦　35，60，75，193，233，303
乾　明夫　82，92，229，331
乾　あやの　106，215，217，435
井野　教子　36，237
井上　敦雄　106，433
井上　和彦　44，105，247，431
井上　拓也　52，54，88，89，94，168，181，195，278，285，312，316，339
井上　透　98，176，200，355
井上　法子　64，380
井上　秀幸　92，329
井上　宏之　37，44，103，104，239，249，419，426
井上　雅仁　29，53，171，282
井上　幹大　217
井上　靖浩　98，356
井上　由紀　221
井上　善文　39
井内　郁代　64，380
井口　清香　62，371
井口　秀人　111，129
猪瀬　崇徳　37，37，38，240，242，246
茨木　一夫　104，427
井星陽一郎　104，425
今井　亜希　152，190
今井　浩三　58，59，150，160，162，166，295，299
今井　実　50，266
今井　裕　60，304
今井　義仁　138
今泉　俊秀　37，65，86，145，243，306，382
今川しのぶ　187
今瀬　教人　68，106，400，436
今田　敏夫　38，49，64，244，264，379
今村　哲理　51，69，97，160，186，271，403
今村　一郎　59，128，163，300
今村　幸子　223
今村　秀道　56，289
今村　裕　163
井村　穣二　37，54，60，68，87，87，94，95，98，98，98，98，101，104，242，284，304，308，308，340，344，353，353，354，357，401，410，423
井元　章　105，428
井本　一郎　37，44，103，104，239，249，419，426
入江　孝延　106，433
入口　陽介　48，63，65，260，373，383
入澤　篤志　56，56，289

索　引

入山　拓平　99，359
岩泉　守哉　202
岩岡　泰志　56，96，289，347
岩川　裕美　144
岩城　孝明　53，280
岩切　勝彦　32，35，36，36，54，91，101，154，205，235，237，285，325，412
岩切　龍一　58，61，65，94，143，149，298，336，367，383
岩崎　啓介　63，374
岩崎　直美　64，381
岩崎　洋　37，38，44，241，245，250
岩下　明徳　28，55，62，63，63，120，288，373
岩下生久子　55，288
岩田　正己　58，103，295，421
岩田　恵典　79，138
岩渕　三哉　62，62，105，372，372，428
岩間　敦子　102，415
岩本　淳一　50，90，267，319
岩谷　昭　141
植木　信江　50，90，101，147，154，269，321，412
植木　信江　102，203，418
上杉　憲幸　61，154，365
上田　厚夫　63，68，377，397
植田　健治　106，171，436
上田真喜子　94，338
上田　実　130
上田　祐滋　61，365
植竹　宏之　49，51，165，262，273
上堂　文也　88，111，168
上野　卓教　103，420
上野　富雄　130
上野　伸展　170
上野　規男　60，303
上野　秀樹　34，159
上野　雅資　158，164
上野　義隆　133
上原　圭介　57，292
上原　広嗣　92，330
上原　正義　50，268
魚谷　貴洋　56，96，289，347
Wong Toh Yoon　90，320
宇賀神卓広　53，280
請川　淳一　169
潮　秀樹　224
潮　真也　65，67，68，99，358，384，393，398
牛丸　信也　53，280
宇田　創　174
内園まり子　46，256
内田　恵一　217
内田　秀樹　99，358
内田　勝幸　76，91，93，223，327，334
内田　康仁　49，265
内野　基　51，51，95，270，272，341
内山　和彦　45，253
内山　哲史　161
内山　和彦　99，361
畝村　泰樹　63，377
畝山　寿之　189，219
宇野　昭毅　88，313
宇野　昭毅　203
宇野　裕典　62，63，68，377，397
梅垣　英次　35，52，58，79，88，89，101，128，139，278，297，312，316，413
梅沢まり子　101，147，154，412
梅澤まり子　50，90，269，321
梅田いく弥　100，103，406，419
梅田　修吾　86，307
宇山　一朗　140
浦岡　俊夫　83，131
浦上　淳　36，56，238，291
浦上　尚之　83，96，102，134，158，203，418
江石　義信　159
江頭　秀人　37，239
江頭由太郎　54，285
柄川　悟志　150
江川　智久　85，198
江川　直人　37，239
江口　浩一　105，105，430，431
江口　考明　62，66，96，348，368，389
江口　紀章　90，323
江口　寛　148，211
江口　洋之　50，268
江口　正信　132
江崎　幹宏　30，94，173，337
江藤　寛之　184
榎本　雅之　38，51，105，273，430
江原　彰仁　30，52，53，177，277，279
榎原　良一　174
海老澤良昭　49，106，107，144，263，437，441
恵美　学　48，259
遠藤　一司　40，208
遠藤　慎治　103，420
遠藤　高夫　88，166，311
遠藤　拓也　46，257
遠藤　直樹　49，264

索　引

遠藤　宏樹　35，41，60，148，148，193，233，303
遠藤　広貴　61，61，366，367
遠藤　昌樹　30，59，61，146，154，174，300，365
遠藤　由香　62，227，368
小穴　修平　154
及川　圭介　201
及川　明奈　106，438
生沼　健司　30，87，172，173，308
老松亜希子　67，394
大磯　龍太　66，387
大内慎一郎　67，394
大内田敏行　55，288
大岡　美彦　107，443
大垣　吉平　59，128，163，300
大垣　雅晴　107，443
大亀　浩久　65，67，68，99，358，384，393，398
大川　清孝　55
大草　敏史　94，132
大倉　康男　65，97，384
大河内信弘　106，438
大越　裕章　45，251
大幸　英喜　87，309
大崎　理英　100，408
大澤　恵　146，202
大澤　忠治　66，390
大島　貴　38，49，64，68，244，264，379，402
大島　忠之　62，106，109，434
大嶋　勉　95，341
大島　敏裕　51，53，54，68，89，89，89，105，107，134，202，274，281，283，314，317，317，399，432，442
大杉　治司　36，37，38，44，102，103，241，245，250
大瀬良省三　137
大田　浩司　49，264
太田　俊輔　64，100，379，407
太田壮一郎　203
大田　剛由　63，373
太田　哲生　67，391
太田　竜　49，63，265，376
應田　義雄　94，95，185，337，343
大平　寛典　48，199，260
大高　和人　86，306
大高　道郎　27，60，156
大竹　陽介　135
大谷健二郎　66，387
大谷　研介　197
大谷　豪　203
大谷　恒史　104，195，423
大谷　泰雄　67，394
大谷裕一郎　90，320
大多和　哲　68，400
大津　智　95，342
大塚　和朗　30，169，175
大塚　尚武　128
大塚　紀子　92，333
大塚　久　63，373
大塚　真美　62，66，96，348，368，389
大槻　忠良　49，264
大辻　俊雄　63，99，99，358，360，375
大坪　大　66，67，386，395
大西　国夫　94，185，337
大西　雅彦　203
大西　美穂　63，68，377，397
大仁田　賢　179
大野　和也　89，318
大野　康寛　48，63，65，260，373，383
大場　一生　179
大橋　由美　46，222，256
大橋　理奈　62，66，96，348，368，389
大畠　昭彦　96，347
大原　正志　39，60，107，142，304，440
大原　正志　107，443
大平　和彦　106，436
大平　豪　51，271
大平　弘正　56，289
大平　雅一　37，66，98，176，200，355，387
大平　美月　51，96，274，345
Tatsushi Omatsu　110
大見　琢磨　97，351
大宮　直木　53，78，127，130，177
大宮　美香　183
大村　健二　90，322
大村　秀俊　48，63，65，260，373，383
大森　征人　55，288
大屋　敏秀　94，336
大矢　雅敏　158，164
大山　隆　66，385
大類　方巳　90，320
大和田雅信　201
岡　宏次　104，426
岡　聖子　99，359
岡　志郎　69，79，133，136，157
岡　孝和　91，326
岡　博史　50，104，206，268，422
岡　正朗　130
岡　保夫　36，56，238，291

索　引

小賀　厚徳 161
岡崎　和一 112, 175, 183
岡崎　俊介 49, 262
岡崎　博俊 35, 52, 58, 67, 99, 101, 104, 107, 107, 139, 204, 234, 276, 296, 360, 396, 413, 423, 439
小笠原尚高 44, 57, 58, 63, 104, 167, 247, 294, 298, 376
岡島　千怜 68, 104, 401, 422
岡田　章良 174
岡田　敏子 59, 300
岡田　隆雄 90, 320
岡田　俊彦 52, 54, 89, 94, 181, 195, 278, 285, 316, 339
岡田　俊英 87, 309
岡田　典倫 37, 242
岡田ひとみ 212
岡田　守人 48, 259
尾形　昌男 48, 261
岡野　憲義 203
岡信　秀治 94, 336
岡原　史郎 90, 320
岡部　進 46, 257
岡村　圭祐 86, 306
岡村毅與志 50, 266
岡本　耕一 137, 159
岡本耕太郎 170
岡本　志郎 44, 249
岡本　辰哉 69, 404
岡本　賢 60, 305
岡本　泰幸 44, 57, 63, 167, 247, 294, 376
岡本　祐一 65, 382
岡本　裕 90, 320
岡山　哲也 60, 92, 93, 110, 191, 212, 305, 333, 335
小川　敦弘 53, 100, 280, 408
小川　大志 158
小川　了 59, 301
沖　英次 59, 84, 128, 163, 300
沖田　浩一 35, 233
沖田南都子 49, 262
沖田　美香 105, 429
荻野　治栄 104, 425
沖本　忠義 95, 151, 342
荻原　章史 88, 313
荻原　達雄 132
奥川　喜永 98, 356
奥河原　渉 49, 264
奥瀬　千 60, 305
奥田　準二 54, 285
奥田　敏充 92, 191, 333
奥田　豊一 86, 307
奥野　清隆 85
奥野　優 56, 290
奥村　英雄 36, 56, 238, 291
奥村　龍 216
奥山　正嗣 43, 211
小倉加奈子 132
小倉　健 105, 428
小倉利恵子 90, 93, 320, 334
生越　喬二 37, 65, 80, 86, 100, 101, 145, 168, 243, 306, 382
尾崎　知博 58, 165, 296
尾崎　明子 64, 380
尾崎　岩太 58, 298
尾崎　博 76, 224
長田　真二 98, 198, 354
小澤　享史 96, 347
小沢　俊文 86, 307
尾下　正秀 174
押谷　伸英 33, 35, 35, 51, 51, 51, 52, 58, 60, 67, 68, 86, 87, 87, 91, 94, 95, 96, 99, 101, 107, 139, 151, 170, 184, 188, 195, 204, 211, 227, 234, 236, 271, 273, 274, 276, 296, 302, 307, 309, 310, 327, 338, 343, 345, 360, 396, 397, 413, 439
尾嶋　英 98, 356
尾嶋　仁 38, 246
小曽根基裕 91, 324
小田　一郎 37, 240
小田　丈二 48, 63, 65, 260, 373, 383
小田　竜也 103, 420
尾田　恭 99
尾高　健夫 82, 226
小田木　勲 89, 315
越智　正博 60, 91, 151, 227, 302, 327
落合　剛史 105, 428
音川　公治 54, 286
小野亜紀子 50, 269
小野　尚子 109, 152, 190
小野　裕之 28, 118, 135
斧山美恵子 45, 251
小畑　浩一 91, 328
小畑　大輔 136
小原　弘嗣 104, 424
小原　勝敏 56, 62, 63, 289
小俣　二郎 159

索　引

尾松　達司　93, 191, 204, 212, 335
小村　伸朗　32, 36, 38, 238, 244
小山　恒男　53, 79, 137, 281
小山田裕一　105, 429
折居　正之　59, 61, 154, 174, 300, 365
折舘　伸彦　82, 226
折原　正周　104, 426
恩地　森一　224

か行

甲斐崎祥一　197
海崎　泰治　49, 264
貝瀬　満　65, 89, 315
貝田　将郷　62, 371
海保　允　68, 400
Kaunitz Jonathan D.　220
鏡　卓馬　96, 347
加賀谷尚史　87, 309
加賀谷英俊　86, 306
垣内　佳美　150
柿田　智世　164
柿原　直樹　107, 443
柿本　一城　33, 52, 54, 89, 94, 181, 195, 278, 285, 316, 339
柿本　隆志　58, 149, 298
角川　康夫　52, 277
景岡　正信　96, 347
掛地　吉弘　59, 78, 128, 163, 300
掛村　忠義　98
影山富士人　56, 96, 289, 347
葛西　健二　63, 378
葛西　眞一　49, 106, 107, 144, 263, 437, 441
笠貫　順二　107, 443
笠原　明仁　35, 62, 234, 369
笠原　宏　183
梶　牧子　54, 286
梶川　洋和　138
堅田　武保　59, 301
樫田　博史　29, 89, 132, 169, 175,
柏原　赳　56, 290
加嶋　亜紀　61, 365
梶谷　文裕　218
梶山　梧朗　94, 336
柏木伸一郎　51, 271
柏木　秀幸　36, 38, 48, 91, 199, 238, 244, 260, 324
柏木　亮一　54, 63, 284, 374
柏原　由美　100, 406
梶原　啓司　66, 102, 388, 417
梶原　由規　159
春日井邦夫　35, 54, 62, 106, 234, 369, 437
数野　暁人　67, 145, 394
加瀬　義夫　92, 223, 330
片岡　洋望　44, 57, 58, 58, 63, 167, 247, 294, 298, 376
片岡　幹統　51, 53, 54, 68, 89, 89, 89, 105, 107, 134, 194, 202, 274, 281, 283, 314, 317, 317, 399, 432, 442
片上　利生　106, 171, 436
片倉　玲樹　89, 318
片山　和宏　50, 269
片山　寛次　48, 259
片山　寿希　104, 427
Udom Kachintorn　110
勝　健一　54, 128, 285
勝浦　清竹　107, 107, 440, 443
勝野　貴之　66, 387
勝野　達郎　53, 282
勝又　大輔　98, 357
勝見　直也　65, 384
桂田　武彦　152, 190, 228
葛原　正樹　37, 44, 103, 104, 239, 249, 419, 426
加藤　郁夫　92, 331
加藤佳端紀　107, 443
加藤　敬二　165
加藤　健　49, 262
加藤　沢子　215
加藤　茂治　81
加藤　俊二　80
加藤　伸一　35, 45, 46, 213, 235, 257
加藤　真吾　228
加藤　貴司　86, 306
加藤　剛　101, 409
加藤　俊夫　99, 359
加藤　智弘　89, 315
加藤　広行　37, 37, 38, 240, 242, 246
加藤　元嗣　44, 152, 190
加藤　元彦　29, 168
加藤　洋　84, 97, 134, 164, 349
加藤　竜司　130
角岡　真帆　135
角田　力　43, 213
金尾　浩幸　34, 133, 157
金岡　繁　84, 162, 202
金澤　周　38, 49, 64, 68, 244, 264, 379, 402
金澤　太茂　35, 62, 234, 369
金澤　秀典　89, 318

索　引

金澤　素 227
金沢　康之 154
金丸　太一 85, 199
金山　兼司 104, 425
金山　広和 66, 386
可児　弘行 62, 66, 96, 348, 368, 389
兼城三由紀 100, 406
金子　巌 133, 136
金子　和弘 133
金子　周一 87, 309
金子　剛 46, 164, 258
金子　紀子 223
金子　宏 28, 119
金田　悠子 91, 326
兼松　隆之 69, 404
金光　庸恵 86, 307
加納　麻子 99, 360
狩野　有作 142
加納　義浩 101, 413
ガバザ　エステバン 44, 249
加太　周 90, 320
鎌迫　陽 66, 388
鎌田　和浩 204
鎌田　収一 67, 394
鎌田　智有 45, 51, 52, 102, 252, 270, 275, 414
鎌田　紀子 33, 51, 51, 87, 87, 96, 184, 273, 274, 309, 310, 345
鎌田　豪 42, 152, 190
鎌田　伸彦 96, 345
神尾多喜浩 50, 268
上小鶴孝二 94, 95, 185, 337, 343
神里　茉衣 93, 335
上西　紀夫 49, 78, 102, 103, 263
神谷　武 44, 57, 58, 63, 247, 294, 298, 376
神谷　芳雄 58, 103, 295, 421
亀位　耕平 92, 332
亀井　隆雄 197
亀田　夏彦 30, 35, 52, 67, 99, 101, 107, 139, 178, 234, 276, 360, 396, 413, 439
亀山　仁一 60, 304
萱原　正都 67, 391
賀陽聡一郎 63, 68, 94, 338, 377, 397
苅部　豊彦 95, 98, 344, 353
河合　隆 44, 53, 54, 75, 80, 89, 89, 90, 108, 194, 248, 281, 283, 317, 317
川合　孝 63, 376
河相　直樹 174
河内　茂人 161
川上　明彦 36, 237
川上　研 52, 54, 89, 94, 181, 195, 278, 285, 316, 339
川上　浩平 53, 54, 89, 89, 89, 105, 134, 194, 202, 281, 283, 314, 317, 317, 432
川口　実 66, 385
川口　順敬 98, 198, 354
川越　圭 65, 384
河越　哲郎 50, 90, 91, 101, 147, 269, 321, 325, 412
川越　哲郎 154
川崎　成郎 91, 324
河島　俊文 145
川瀬　理恵 45, 251
河田　孝彦 61, 365
河内　洋 34, 63, 159, 375
河内屋友宏 51, 271
河出　昌也 92, 329
河南　智晴 53
川野　淳 28, 148, 150, 174, 211, 212
河野　弘志 89, 314
河野　陽介 63, 66, 374, 389
河原秀次郎 38, 244
河原　祐一 49, 63, 265, 376
川部伸一郎 64, 100, 379, 407
河邉由貴子 36, 238
川俣真由美 68, 402
川見　典之 35, 36, 54, 205, 235, 237, 285
河村　修 36, 153, 221, 237
川村　武史 86, 306
川村　千佳 63, 68, 377, 397
河村　直彦 35, 62, 234, 369
河村　寛 90, 323
川村梨那子 62, 66, 96, 348, 368, 389
菅家　一成 52, 90, 93, 275, 320, 334
神崎　洋光 67, 391
神田　達夫 141
貫野　知代 50, 269
紀　貴之 64, 100, 379, 407
木岡　清英 218
菊地　尚平 103, 419
菊池　尚平 100, 406
菊池　大輔 45, 103, 251, 421
菊地　剛 89, 97, 315, 350
菊池　剛 37, 240
菊池　暢之 67, 392
菊山みずほ 49, 263
岸　遂忠 104, 426
岸　大輔 48, 63, 65, 260, 373, 383

索　引

岸川　浩　62，371
岸田　哲　37，38，44，241，245，250
岸原　輝仁　31，102，134，203，418
岸本　一人　96，345
木勢　佳史　37，67，145，168，243，394
北川　浩子　101，413
北川　雄光　78，126
喜多嶋和晃　67，392
北島　政樹　60，304
北田　学利　56，290
北田なみ紀　64，380
北台　靖彦　84，104，133，166，425
北野　陽平　107，441
北林千津子　94，338
北村　正輔　59，187，299
北村　雅也　49，63，265，376
北村　陽子　53，137，281
北山　丈二　197
北山　康彦　89，318
木津　崇　168
木所　昭夫　129
城所　秀子　89，318
木南　伸一　67，391
木庭　守　45，254
絹川　典子　147
杵川　文彦　91，92，329
木下　和郎　56，290
木下　芳一　27，35，62，111，192，205，213，233，369
木村　貞美　216
木村　茂　45，251
木村　貴純　92，330
木村　貴彦　66，386
木村　時子　60，95，304，344
木村　仁　37，38，240，246
木村　博史　91，327
木村　文彦　56，290
木村　昌弘　59，301
木村　道雄　107，443
木村　祐　89，318
形部　憲　37，38，44，241，245，250
行部　洋　100，103，406，419
清原　由起　216
吉良　文孝　91，324
桐越　博之　60，303
桐本　吏　45，254
金　鎬俊　90，102，319，416
金　庸民　37，106，240，434
金城　渚　96，345
金城　福則　96，96，345
久賀　祥男　94，336
九鬼　一郎　218
日下　剛　94，185，337
日下　利広　66，88，312
草刈　麻衣　215
草野　元康　36，47，82，153，155，221，237
楠　裕明　45，52，57，102，155，252，275，414
楠　正人　47，98，217，356
楠　正典　50，90，91，101，147，154，269，321，325，412
楠本浩一郎　135
久多良徳彦　59，154，174，300
久津見　弘　90，129
Gudis Katya　101，147，412
工藤　康一　50，268
工藤　進英　97，132，169，175，352
工藤　俊彦　104，426
國枝　保幸　67，395
國崎　主税　38，49，64，68，244，264，379，402
國崎　忠臣　66，102，388，417
國友　和善　66，386
國本　正雄　194
國安　弘基　225
久保　公利　67，395
久保　公了　199
久保　徹　159
久保　尚士　176
久保　憲生　37，242
久保　儀和　92，332
久保田英嗣　44，57，58，63，167，247，294，298，376
窪田　敬一　87，98，98，101，308，353，356，410
窪田　賢輔　35，60，193，233，303
窪田　寿子　36，238
熊本　俊秀　67，392
久山　泰　45，80，102，255，415
倉井　修　35，96，105，236，348，429
倉岡　賢輔　102，203，418
倉田　宝保　64，100，379，407
倉本　貴典　89，316
倉本　貴典　105，428
栗栖　義賢　54，285
栗林　志行　36，237
栗原　弘義　103，420
久留宮康浩　57，292
黒河　聖　51，69，160，271，403
黒木　司　94，149，336
黒木　嘉典　103，420

索　引

黒澤　進 82, 228
黒瀬　龍彦 86, 306
黒田　輝 129
黒田　徹 63, 377
黒田　誠 103, 421
黒田　嘉和 101, 410
黒柳　洋弥 158
桑井　寿雄 166
桑門　心 64, 100, 379, 407
桑野　博行 37, 37, 38, 57, 240, 242, 246, 293
桑原　義之 59, 301
桑山　肇 28, 62, 68, 69, 91, 325, 370
釵持　孝弘 145
五井　孝憲 48, 259
小池　健郎 46, 256
小池　盛雄 159
小池　勇樹 98, 356
小石　健二 37, 243
小泉　祐介 96, 346
小泉　幸彦 36, 237
小泉和三郎 49
高　起良 104, 423
高　麻理 31, 53, 54, 68, 89, 89, 89, 105, 107, 134, 202, 281, 283, 314, 317, 317, 399, 432, 442
高亀　亜希 94, 336
高後　裕 170, 191
河内　修司 94, 337
神津　照雄 53, 56, 69, 171, 226, 282, 290, 405
河野孝一朗 45, 86, 251, 307
河野　茂 88, 311
河野　透 49, 73, 106, 107, 144, 263, 437, 441
河野　徳之 98, 101, 353, 410
合原　大博 50, 266
古賀　秀樹 51, 51, 94, 270, 337
小金井裕之 57, 292
國土　典宏 49, 263
古倉　聡 45, 60, 92, 93, 99, 109, 191, 204, 212, 253, 305, 333, 335, 361
小坂　良 37, 103, 104, 239, 419, 426
小澤　広 51, 69, 271, 403
越野　健司 62, 205, 369
小嶋　和夫 68, 398
小島　敬史 101, 413
小島　博 101, 413
小島　昌貴 61, 366
小嶌　祐介 138
小杉　伸一 141
小杉　千弘 69, 405
小平　知世 44, 45, 45, 202, 207, 248, 252, 254
小平　知世 193
小棚木　均 67, 394
小谷　透 43, 46, 213, 257
児玉　寛治 44, 249
児玉　健太 169, 175
兒玉　直樹 91, 326
児玉　典子 92, 331
児玉　雅明 95, 342
兒玉　雅明 151
児玉美千世 104, 425
後藤　啓 101, 150, 411
後藤　綾子 104, 425
後藤　歩 35, 233
後藤あゆむ 193
後藤　秀実 78, 127, 130, 177, 180
後藤　昌弘 64, 100, 379, 407
後藤　学 49, 63, 265, 376
五頭　三秀 87, 308
琴寄　誠 35, 36, 54, 205, 235, 237, 285
小長谷敏浩 35, 91, 234
小西　晃造 128
小西　宗治 66, 67, 386, 395
小練　研司 48, 259
木幡　幸恵 35, 67, 236, 396
木幡　幸恵 107, 439
目黒　高志 86, 306
小林　修 132
小林　清典 86, 180
小林　邦生 106, 437
小林　絢三 77
小林　駿 203
小林　進 38, 244
小林　隆彦 190
小林　剛 52, 53, 177, 277, 279
小林　徹也 38, 244
小林　倫子 56, 290
小林　尚弥 174
小林　望 34, 103, 157, 420
小林　規俊 35, 60, 193, 233, 303
小林　久倫 50, 266
小林　英史 143
小林　宏寿 51, 105, 273, 430
小林　裕彦 158
小林　正明 62, 62, 137, 372, 372
小林　三善 92, 329
小林美奈子 98, 356

索　引

小林　泰俊　97，169，352
小林　遊　100，408
小林　和夏　69，403
駒田　康弘　90，322
小松　工芽　201
小松俊一郎　57，292
小松　陽樹　106，215，217，435
小松　寛治　201
小松　未生　61，367
小松　佳乃　213
小峯　修　48，102，261，414
小室　安宏　87，308
米田　頼晃　137
小森　義之　140
小山久美子　174
小山　元一　68，106，400，436
小山　茂樹　81
小山　友己　48，260
小山　諭　39，141
今　昭人　107，440
近藤　恭司　48，102，261，414
近藤　茂忠　60，303
近藤　純平　150
近藤　隆　91，106，328，434
近藤　高史　219
近藤　仁　50
近藤　麻里　53，54，89，134，281，283，317
近藤　元治　99，361
近藤　泰理　65，382
今野佐智代　68，398
金野　陽高　170

さ行

財　裕明　27，36，47，153，221，237
斎藤　加奈　37，57，240，293
斉藤　聡　193
斉藤　聡　60，148，303
斎藤　彰一　52，158
斉藤　慎二　154
齊藤　直人　90，322
斉藤　仁昭　101，410
斉藤　等　45，254
斉藤　博昭　58，165，296
齊藤　真弘　31，201
齋藤　康　53，142，282
齋藤　行世　86，307
斎藤　康晴　53，96，100，280，346，408
斎藤　豊　37，52，83，89，89，97，131，134，157，240，277，314，315，350
斎藤　吉史　50，267
西福　康之　90，320
佐伯　善彦　107，439
坂井　晃　104，425
坂井　大介　49，262
阪井　拓郎　127
境　雄大　107，440
酒井　真　37，38，240，246
酒井　真志　105，105，430，431
酒井美佳子　104，425
坂井　泰　91，328
酒井　裕司　107，107，440，443
坂井　雄三　56，290
酒井　義浩　51，53，54，68，89，89，89，105，107，134，194，202，274，281，283，314，317，317，399，432，442
坂上　隆　106，434
榊原　敬　45，102，252，414
阪口　浩　99，360
阪口　正博　32，50，104，206，268，422
坂口　理　92，330
坂下　信悟　103，420
坂下　文夫　98，198，354
阪田　和哉　199
坂田　親冶　86，307
坂田　達朗　50，266
坂田　祐之　61，94，336，367
坂田　泰志　106，434
坂田　優　49
相模　泰宏　62，227，368
坂本　英至　57，292
阪本　真司　50，266
坂本　長逸　35，36，50，52，53，54，66，67，74，89，90，91，101，111，123，147，154，177，205，235，237，269，277，279，285，318，321，325，412
坂本　鉄平　92，329
坂本　直人　132
坂本　康成　35，193，233
相良　志穂　179
佐川　賢一　208
佐川　立昌　127
向坂彰太郎　105，105，430，431
鷺原　規喜　53，280
崎元　雄彦　37，242
作左部　大　67，394

索　引

佐久間かおり 217
櫻井　一志 43，214
櫻井　　淳 91，328
櫻井　信司 57，293
櫻井　洋一 39，140
桜庭　彰人 106，436
櫻庭　彰人 68，400
佐々木敦紀 187
佐々木　巌 155
佐々木英二 35，35，96，105，236，236，348，429
佐々木清貴 86，306
佐々木功典 161
佐々木　茂 58，59，295，299
佐々木なおみ 44，249
佐々木伸文 66，102，388，417
佐々木　一 93，334
佐々木マコト 44，247
佐々木誠人 42，57，58，60，63，167，187，294，298，376
佐々木雅也 39，53，96，100，144，182，280，346，408
佐々木泰史 150
佐々木有一 105，428
佐々木亮孝 106，438
笹津　備規 194
佐地　　勉 54，283
佐田　通夫 89，314
定岡　邦昌 63，378
定永　倫明 59，128，163，300
貞廣荘太郎 65，86，306，382
佐藤　　愛 56，289
佐藤　明人 62，372
佐藤　和子 92，223，330
佐藤　和典 160
佐藤　邦彦 154
佐藤　啓介 105，431
佐藤　翔吾 189
佐藤慎一郎 61，365
佐藤　大介 43，212
佐藤　　勤 67，394
佐藤　　勉 38，49，64，68，244，264，379，402
佐藤　　徹 53，171，282
佐藤　秀樹 203
佐藤　　宏 43，92，92，332，333
佐藤　博之 54，63，286
佐藤　匡記 56，289
佐藤　正文 100，103，406，419
佐藤　真理 35，62，106，234，369，437
佐藤　幹則 107，441
佐藤　　恵 190
佐藤　康永 50，266
佐藤　康弘 62，368
佐藤　祐一 62，62，372，372
佐藤　友美 98，357
佐藤　　龍 170
佐野　彰彦 37，38，57，240，246，293
佐野　　仁 63，376
佐野　弘仁 35，36，54，205，235，237，285
佐野　　寧 83，133，157
佐野村　誠 105，428
佐原　八束 68，104，401，422
更屋　　勉 63，99，99，358，360，375
澤　　佳世 54，283
澤木　　明 122
澤田　　淳 174
澤田　鉄二 48，58，98，176，296，355
澤田　俊哉 67，394
澤田　秀雄 90，321
サンガブリエル　アナ 219
三瓶　彰子 221
塩入　誠信 69，405
塩澤　純一 179
塩沢　牧子 57，292
塩田　星児 27，151
塩谷　昭子 44，45，51，52，102，252，270，275，414
塩谷紗知子 92，332
塩谷　聡子 59，300
塩出　純二 102，417
塩屋　公孝 50，268
塩屋　知津 68，398
塩谷　　淳 96，346
志賀　　洋 105，105，430，431
鹿野　理子 227
宿輪　三郎 179
重政　　有 66，102，388，417
宍戸　孝好 104，425
四十坊克也 50，266
志田　　崇 68，69，400，405
設楽　兼司 68，104，401，422
篠崎　哲男 86，306
篠崎　博志 61，365
篠崎　　大 105
篠田　育美 64，381
篠田知太朗 38，244
篠原　寿彦 48，260
篠原　知明 48，65，260，383

索　引

篠村　恭久　58, 59, 59, 88, 101, 150, 160, 162, 166, 295, 299, 311, 411
斯波　将次　35, 52, 58, 67, 91, 99, 101, 107, 127, 151, 178, 195, 204, 211, 227, 234, 276, 296, 327, 360, 396, 413, 439
柴田　近　155
柴田　智隆　67, 392
柴田　知行　58, 103, 196, 295, 421
柴田　喜明　52, 53, 177, 277, 279
柴原　健　103, 212, 420
芝原幸太郎　59, 128, 163, 300
柴森　直也　88, 312
渋川　悟朗　56, 289
澁谷　貴史　49, 106, 107, 144, 263, 437, 441
澁谷　智義　132
渋谷　肇　97, 351
島　秀行　44, 249
島尾　義也　61, 365
島崎　英幸　159
島田　忠人　46, 93, 256, 334
島田　英雄　29, 37, 37, 145, 168, 243
島田　安博　49, 262
嶋田　裕　37
島谷　智彦　35
島谷　昌明　30, 175
島本　史夫　42, 89, 188, 316
島本福太郎　138
島本　大　104, 425
清水香代子　51, 270
清水　公雄　69, 405
清水喜美子　223
清水　壽一郎　225
清水　史郎　101, 412
清水　誠治　81, 95, 341
清水　輝久　66, 102, 388, 417
清水　俊明　47
清水　伸幸　49, 263
清水　正幸　198
清水　勇一　152, 190
志村　貴也　44, 57, 63, 84, 167, 247, 294, 376
志村　龍男　57, 293
下河辺宏一　50, 90, 267, 319
下田　浩輝　61, 365
下田　良　39, 61, 94, 143, 336, 367
下立　雄一　69, 403
下間　正隆　107, 443
下村　克己　107, 443
下山　康之　36, 153, 221, 237
謝　雪飛　59, 299
Ari F. Syam　108
Lu Xia　110
Eun Jung Jang　109
Yingji Xu　110
Yun Ju Jo　110
城　卓志　42, 44, 57, 58, 63, 92, 110, 111, 167, 187, 247, 294, 298, 329, 376
城　由起彦　94, 337
庄司　知隆　62, 227, 368
正田　純一　103, 420
庄野　孝　50, 268
白井　修　127
白井　直人　75, 193, 193, 207
白井　勇作　57, 61, 293, 366
白石奈々子　58, 88, 139, 297, 312
白石　良介　41, 58, 149, 298
白尾　国昭　49, 262
白川　勝朗　52, 87, 101, 308, 409
白坂　大輔　59
白田　智彦　65, 68, 384, 398
白鳥　敬子　98, 353
白取　美幸　227
白浜奈津子　61, 366
白子　隆志　57, 292
新崎信一郎　150
神藤　英二　159
進藤　智隆　27, 50, 90, 91, 101, 147, 154, 269, 321, 325, 412
進藤　康則　128
神野　良男　86, 185, 307
陣内　崇　61, 365
新保　泉　171
末包　剛久　51, 51, 87, 96, 184, 273, 274, 310, 345
菅井　有　41, 59, 61, 146, 154, 174, 300, 365
菅野　朝　44, 49, 248, 265
菅谷　仁　68, 398
須川　貴史　32, 204, 211
菅原　秀典　47, 106, 217, 435
杉木　修治　106, 171, 436
杉沢　徳彦　198
杉田　昭　94
杉原　健一　34, 49, 51, 63, 64, 97, 105, 165, 262, 273, 349, 430
杉本さやか　36, 237
杉本　光繁　44, 45, 45, 202, 207, 248, 252, 254
杉森　聖司　35, 52, 99, 101, 104, 139, 234, 276, 360, 413, 423

索　引

杉山　敏郎　104，426
杉山　政則　160
杉山　雅彦　59，163，300
杉山　　貢　57，292
須古　博信　50，268
洲崎　文男　57，292
鈴木　一幸　61，59，146，154，174，300，365
鈴木　克昌　54，63，284，374
鈴木　克昌　37，54，104，242，284，423
鈴木建太朗　105，429
鈴木　功一　101，412
鈴木　　聡　202
鈴木　　智　45，254
鈴木　誠祐　67，391
鈴木　貴弘　106，433
鈴木　隆裕　32，45，93，191，204，212，253，335
鈴木　拓人　56，290
鈴木　達也　49，106，144，263，437
鈴木　　剛　91，111，324
鈴木　庸弘　104，426
鈴木　典子　28，116
鈴木　晴久　37，89，240，315
鈴木　秀和　58，112
鈴木　　拓　162
鈴木　真琴　46，256
鈴木　康夫　111，112
鈴木　康之　54，102，286，418
砂川　正勝　98，200，357
砂川理三郎　140
隅井　雅晴　59，90，187，299，323
炭田　知宜　104，425
隅田　頼信　104，425
須山　由紀　91，324
諏訪いすず　107，439
諏訪　宏和　64，68，379，402
清家　和裕　69，405
瀬尾　継彦　52，53，91，177，277，279，325
釋　　亮　86，306
関川　　昭　37，54，60，68，87，94，95，98，98，104，242，284，304，308，340，344，353，354，401，423
関川　浩司　49，63，265，376
関口　隆三　103，420
関田　吉久　63，375
関田　祥久　52，53，177，277，279
関根　厚雄　169
関根　一郎　65，382
関山　伸男　58，295
瀬戸山博子　50，268
妹尾　恭司　63，376
仙崎　英人　66，67，96，348，386，395
宋　　圭男　102，415
宗田　　真　37，38，240，246
相馬　大介　197
添田　仁一　65，382
曽我部　進　67，395
十河　光栄　51，51，87，87，96，170，184，273，274，309，310，345
十河　　剛　106，215，217，435
園田　文乃　100，408
園田　孝志　61，366
園田　範和　67，395
染川　真治　221
Jose D. Sollano　108
Zolotarev V.A.　47，220

た行

平良　高一　35，52，64，99，101，234，276，360，381，413
平良　　悟　134，202
平良　　悟　51，53，54，68，89，89，89，105，107，274，281，283，314，317，317，399，432，442
田内　　優　65，384
高井　哲成　56，96，162，289，347
高石　　修　107，439
高尾　美幸　50，104，206，268，422
高垣　航輔　146，202
高垣　信一　106，171，436
高川　　亮　49，64，68，264，379，402
高木　和俊　98，356
高木貴久子　152，190
高木久美子　90，323
高木　忠之　122
高木　智久　42，45，60，92，93，106，191，204，212，253，305，333，335
高木　　都　76，225
高木　　融　54，283
高木　洋子　165
高瀬　功三　199
高田　俊介　187
高田　博樹　63，376
高津　典孝　33，182
高塚　正樹　51，51，87，273，274，309
鷹取　　元　87，309
高野　重紹　68，69，400，405

索　引

高野真一郎　61，365
高橋亜紀子　53，137，281
高橋　孝治　213
高橋　信一　44，49，65，68，80，105，105，106，108，222，248，265，384，400，436
高橋　誠司　66，390
高橋　孝夫　98，198，354
高橋　毅　66，67，386，395
高橋　利幸　86，306
高橋　直人　48，199，260
高橋ナヲ子　142
高橋　伸明　46，257
高橋　元　62，66，96，348，368，389
高橋　宏和　35，60，148，193，233，303
高橋　広城　107，441
高橋　寛　98，102，134，203，418
高橋　亮　86，307
高橋　正彦　66，386
高橋　保正　49，63，265，376
高橋　裕太　56，289
高橋　陽子　52，53，177，277，279
高橋　良枝　53，282
高橋　芳子　35，233
高畠　弘行　50，266
高濱　和也　58，103，295，421
高張　大亮　49，262
高松　徹　53，280
高見　真喜　45，252
高村　明美　59，187，299
多賀谷信美　87，101，308，410
高安賢太郎　65，68，384，398
高柳　聡　48，63，65，260，373，383
高柳　泰宏　31，146，202
高柳　涼一　104，425
高山　明子　151
高山　悟　107，441
高山　晴至　107，443
高山　忠利　65，67，68，99，102，358，384，393，398，415
瀧内比呂也　49，64，100，379，407
瀧口　修司　80
瀧澤　初　37，240
滝沢　耕平　135
滝本　見吾　79，138
田口　智章　140
武　進　55，287
竹井　謙之　37，44，103，104，239，249，419，426
竹内　健　94，96，181，339
竹内　孝治　35，42，45，46，46，46，65，66，92，112，189，222，235，253，256，257，257，332
竹内　利寿　58，88，139，297，312
竹内　望　58，88，139，297，312
竹内　学　62，62，79，137，372，372
竹内　洋二　168
竹内　理恵　31，203
竹下　公矢　63，89，375
竹下　理恵　68，107，399，442
竹島　史直　179
竹末　芳生　51，51，95，270，272，341
竹田　晃　106，433
武田　晃司　64，380
竹田　秀一　92，223，330
武田　隆久　60，305
武田　孝之　49，264
武田　宏司　82，152，190，226，228
武田　義隆　47，106，215，435
武智　晶彦　145
竹中　温　107，443
武永　雅樹　91，326
竹之下　誠一　63，64
竹林　正孝　66，388
竹原　央　50，267
竹平　安則　56，96，289，347
竹村　織江　169
竹村　俊樹　138
竹村　雅至　38，245
竹山　廣光　107，441
田嶋　公人　42，91，189，327
田嶋　章人　46，256
田島　隆行　145
田島　正晃　49，263
田島　義証　69，404
田尻　孝　36，48，102，237，261，414
田尻　久雄　89，92，315，330
田尻　仁　47，216
多田　修治　50，268
多々内暁光　78，130
立花　浩幸　53，68，89，89，89，105，107，134，281，314，317，317，399，432，442
辰上　雅名　42，59，187，299
立川　智子　90，323
辰口　篤志　52，53，177，277，279
竜田　正晴　111
辰巳　功一　168
辰巳　新水　96，348
達脇　大　58，296

索　引

建部　茂　58，165，296
立松　正衞　58，298
田中　昭文　44，49，248，265
田中　育太　100，103，406，419
田中　公　104，426
田中　栄一　67，392
田中　匡介　37，103，104，239，419，426
田中慶太朗　54，285
田中　聡司　106，433
田中　周　52，53，177，277，279
田中　淳二　106，434
田中　彰一　63，373
田中　史朗　69，404
田中　信治　53，59，73，104，133，136，157，187，279，299，425
田中伸之介　105，431
田中　健史　56，290
田中　敏雄　136
田中　利洋　99，360
田中　俊行　105，431
田中　友隆　94，336
田中　智之　216
田中　直英　203
田中　成岳　37，37，38，240，242，246
田中　秀典　98，198，354
田中　浩明　176
田中　浩紀　101，150，411
田中　史生　60，302
田中　雅樹　79，135
田中　正則　107，440
田中由理子　35，36，54，205，235，237，285
田中　芳明　143
田中　芳憲　38，245
田中　善宏　98，198，354
田邊　和照　48，259
田邊　淳　174
田邊　裕貴　170
田邉　寛　55，288
谷　卓　87，309
谷　禮夫　60，304
Mayu Tanigami　110
谷川　徹也　35，58，58，60，75，91，99，101，104，109，139，151，195，204，211，227，234，296，302，327，360，413，423
谷口　堅　69，404
谷口浩一郎　101，409
谷口　智康　57，61，293，366
谷口　博昭　59，299
谷口　洋和　97，350
谷田　理　66，388
谷田　耕治　103，419
谷村　愼哉　38，80，245
谷村　隆志　62，205，369
谷山　紘太郎　75，101，102
田沼　徳真　79，137
田上　和夫　128
田場　充　65，382
田畑　務　103，419
田畑　智丈　57，292
田畑　美帆　171
田原　一樹　61，366
田原　智満　84，103，161，196，421
田淵　真彦　35，99，104，234，360，423
田渕　真彦　52，101，139，276，413
田淵　正文　97，349
田部　雄一　57，293
田部井恭子　46，256
田部井弘一　65，384
玉置　知子　37，243
玉野　正也　68，398
玉森　豊　51，271
田村　忠正　90，323
田村　美歩　199
垂水　研一　45，51，52，102，252，270，275，414
太和田勝之　56，290
多和田昌宏　98，354
太和田昌宏　198
丹正　勝久　107，442
檀上　晶子　66，385
千里　直之　49，106，107，144，263，437，441
千田　剛士　96，347
千々岩芳春　100，406
千貫　大介　44，105，247，431
知念　寛　96，345
知念　正明　65，383
千野　晶子　102，134，203，418
千野　修　37，145，168，243
千葉　俊美　27，59，91，146，154，174，300
千葉　三保　50，269
千布　裕　61，366
茶谷　徳啓　56，290
茶山　一彰　53，59，104，133，136，157，166，187，279，299，425
趙　岩　59，300
Qi Zhu　110
津賀　勝利　90，323

索　引

塚田　勝彦　37，240
塚原　光典　59，61，300，365
塚原　智典　61，365
塚本　　潔　95，341
塚本　徹哉　58，298
津久井　拓　44，50，90，91，101，102，147，154，250，269，321，325，412
辻　　恵二　45，251
辻　　貞俊　91，326
辻　　晋吾　41，73，148，150，211
辻井　正彦　57，148，150，211
辻川　知之　53，96，100，182，280，346，408
辻谷　俊一　58，84，165，296
辻村　　亨　37，243
津田　政広　101，409
土田　知宏　102，134，203，418
土本　寛二　222
土屋　静子　189
堤　　荘一　57，293
綱田　誠司　61，94，336，367
常松日奈子　106，433
常見　幸三　66，67，386，395
恒吉　正澄　60，302
津野　寛和　197
角田　　司　36，56，238，291
椿　　昌裕　85，93，200，334
坪井　一人　36，238
坪井　清孝　62，372
坪井　寿人　191
坪井　　優　107，443
露口　利夫　107，443
釣木澤朋和　219
鶴薗　卓也　57，61，293，366
鶴田　　修　89，314
鶴間　哲弘　102，415
鄭　　充康　183
Taned Chitapanarux　109
出口　章広　92，329
寺井　志郎　67，391
寺井　　毅　132
寺井　智宏　56，96，289，347
寺尾　正子　50，266
寺岡　　均　51，271
寺門　洋平　69，403
寺嶋　　俊　35，235
寺島　秀夫　106，438
寺野　　彰　52，68，73，87，93，104，104，112，172，173，275，308，334，398
土居　正和　198
土井　喜宣　55，287
問山　裕二　98，356
道傳　研司　49，264
唐原　　健　89，314
堂森　浩二　62，371
遠山　洋一　38，244
渡海　大隆　69，404
戸川　昭三　63，376
土岐　真朗　65，80，384
土岐　宗利　36，237
時岡　　聡　52，58，88，107，139，278，297，312
常田　洋平　76，92，223，330
徳田　保教　104，427
徳留健太郎　35，62，234，369
徳永　　昭　48，102，261，414
徳永　　蔵　66，385
徳永　健吾　44，49，248，265
徳原　太豪　86，307
徳山　泰治　98，354
徳山　泰治　198
十倉　佳史　35，62，106，234，369，437
戸澤　勝之　94，95，185，337，343
年名　　謙　52，52，54，89，94，181，195，278，285，316，339
戸田　孝祐　107，443
戸田　修二　58，298
戸祭　直也　31，69，201，206，404
富岡　禎隆　105，430
富岡　秀夫　95，341
冨岡　禎隆　105，431
冨田　茂樹　37，54，60，68，87，87，94，95，98，98，98，98，101，104，242，284，304，308，308，340，344，353，353，354，357，401，410，423
富田　剛治　49，264
富田　寿彦　106，185，434
冨田　尚裕　37，243
冨田　尚裕　51，51，95，99，270，272，341
富田　凉一　107，442
富永　和作　27，35，35，43，51，51，52，58，60，64，64，82，91，96，99，101，107，112，139，151，188，195，204，209，211，227，234，236，273，274，276，296，302，327，345，360，380，381，413，439
富永由紀子　65，383
冨野　泰弘　48，63，65，260，373，383
冨本　彩子　60，193，303

索　引

百目木　泰　200
巴　美樹　221
友田　純　50，266
友利　彰寿　53，137，281
外山栄一郎　163
Du Ming-Qing　60，302
豊川　貴弘　176
豊田　実　162
豊田　清一　61，365
豊田　哲鎬　48，102，261，414
豊田　暢彦　66，388
豊田　英樹　37，103，104，239，419，426
豊田　昌夫　66，67，386，395
豊永　高史　79
豊永　高史　50，88，111，136，138，312
鳥居　邦夫　47，47，189，219
鳥巣　真幹　76，224
鳥橋　茂子　92

な行

内藤　実　57，292
内藤　雅文　50，269
内藤　裕二　45，60，69，92，93，99，109，112，191，201，204，206，212，253，305，333，335，361，404
中　麻里子　64，380
中井久美子　218
中井　志郎　90，323
永井　鑑　63，375
長井　洋平　163
永石　歓和　150
中江　史朗　66，386
中江　史郎　67，395
中尾　將彦　64，380
中尾　素直　161
長尾あきら　81
長尾　泰孝　105，429
中垣　卓　41，101，150，411
仲川浩一郎　90，90，102，319，416
中川　智徳　67，395
中川　文夫　209
仲川　将志　94，338
中川　学　152，190
長坂　光夫　33，95，103，111，185，196，421
長阪　玲子　224
中嶌　雅之　68，402
中島悠史郎　88，311
中島　嘉之　53，280
中島　淳　35，60，60，148，193，233，303
中島　健　97，350
中島佐知子　150
中島　滋美　27，44，152，247
中島　孝　57，293
中島　典子　41，88，89，109，147，203，313
中嶋　仁　104，424
中島　政信　37，37，38，240，242，246
長島　敦　198
中瀬　有遠　129
長瀬　和子　94，337
中園　綾乃　67，395
中田　浩二　27，91，155，324
中田　秀史　62，205，369
永田　健　96，347
永田　信二　45，251
永田　仁　98，356
中谷　雅美　51，271
中津　宏基　130
中塚　雄久　89，318
長塚　良介　36，238
中長摩利子　216
中根　一樹　60，305
中野　妙子　64，64，209，380，381
中埜　廣樹　51，51，95，270，272，341
中野　浩　58，103，185，295，421
中野　道子　52，275
中野　素子　45，254
永野　秀樹　48，259
永野　靖彦　38，64，68，244，379，402
中野渡正行　51，69，271，403
中原　朗　46，103，212，258，420
中原　憲一　35，96，105，236，348，429
仲原　民夫　53，100，280，408
永原　章仁　156
永原　靖浩　55，287
中張　隆司　188
永松　秀康　184
永松　良介　62，66，96，348，368，389
永見　康明　35，52，99，101，139，234，276，360，413
中村　明子　202
中村　厚夫　169
中村　英志　42，189
中村　和彦　104，425
中村　圭介　97，351
中村　健司　65，80，382
中村　健二　65，80，384
中村　純　54，102，286，418

索　引

中村昌太郎 60, 94, 104, 302, 337
中村　志郎 51, 81, 94, 185, 337
中村　哲也 29, 30, 52, 87, 172, 173, 275, 308
中村　徹 43, 148, 211
中村　典資 100, 406
中村　尚志 81
中村　英明 86, 306
中村　洋典 29, 106, 171, 436
中村　正克 58, 103, 196, 295, 421
中村　正直 127
中村　雅憲 107, 439
中村　雅彦 58, 103, 295, 421
中村　正彦 44, 195, 222
中村　美咲 44, 103, 104, 249, 419, 426
中村　光宏 51, 51, 95, 270, 272, 341
中村洋一郎 199
中村　能人 63, 377
中本　晋吾 56, 290
中元　保子 47, 216
中山　敏幸 65, 382
中山　奈那 45, 251
中山　宏文 104, 425
中山　雅臣 106, 433
中山　昌之 61, 367
中山　祐史 66, 387
中山　佳子 215, 216
仲吉　朋子 91, 324
名川　弘一 74, 106, 106, 197
名久井　実 145
名越　淳人 36, 153, 221, 237
那須野正尚 51, 69, 186, 271, 403
灘谷　祐二 90, 102, 319, 416
夏目　誠治 57, 292
鍋島　一仁 65, 86, 306, 382
鍋谷　圭宏 39, 141
楢林　賢 101, 413
奈良原　裕 198
楢原　啓之 49
楢原　義之 89, 318
成澤林太郎 62, 62, 137, 372, 372
成田　裕司 130
成毛　有紀 65, 382
成瀬　朋子 66, 387
南坂　朋子 56, 290
南條　宗八 104, 426
難波　宏彰 92, 331
新島　旭 47, 92, 219, 331
新関　修 184
新戸　禎哲 106, 171, 436
二階堂　孝 158
仁木　敏晴 101, 409
西　隆之 37, 41, 145, 168, 243
西　隆司 52, 275
西尾　慶子 48, 259
西尾　光 35, 235
西岡　均 51, 69, 271, 403
西上　隆之 54, 63, 86, 97, 284, 307, 374
西川　正博 86, 307
西川　賀子 60, 303
西木　良一 62, 91, 325, 370
西口　完二 54, 285
西口　修平 138
西口　幸雄 47, 68, 98, 176, 200, 218, 355
西倉　健 62, 372
西崎　朗 63, 101, 409
西沢　聡 44, 250
西澤　聡 37, 38, 241, 245
西澤　典子 226
西田　麗 152, 190
西田　憲生 60, 93, 303, 335
西田　宏二 65, 383
西田　次郎 62, 371
西田　卓明 140
西田　隆昭 61, 365
西田　淳史 96, 346
西田　勉 103, 150
西田真紀子 64, 380
西田　睦 152, 190
西野　栄世 138
西野　眞史 44, 45, 45, 248, 252, 254
西野　眞史 202, 207
西野　眞史 193
西林　宏之 55, 287
西原　一樹 90, 320
西原　承浩 68, 397
西村　元一 67, 391
西村　秀司 91, 324
西村　貴士 96, 346
西村　拓 78, 130
西村　宏達 105, 105, 430, 431
西村　真樹 69, 405
西谷　慎 198
西山　範 106, 433
西山　宗希 90, 323
西山　竜 203
新田　敦範 51, 271

索　引

新田　昌稔　105，428
二宮　致　67，391
二宮　克仁　37，44，103，104，239，249，419，426
二宮　浩範　164
二村　聡　105，105，430，431
二村　浩史　48，85，199，260
丹羽　朝子　140
丹羽　康正　52，127，130
糠塚　守　45，254
奴田原大輔　106，171，436
沼田　義弘　94，336
根引　浩子　35，35，45，96，105，236，236，348，429
根本　哲生　37，239
根本　則道　147
能田　貞治　52，54，278，285
野上　仁　141
野口　篤志　95，343
野口　光一　91，328
野口　剛　67，392
野口　雅久　194
野坂　仁愛　66，388
野崎　雄一　35，60，148，193，233，303
野澤慶次郎　97，351
野地　秀一　49，263
野田　英児　30，64，87，98，176，200，309，355，381
野田　隆博　104，427
野田　知宏　37，103，104，239，419，426
野田　雅史　51，272
野田　裕児　96，347
野中　雅也　53，54，68，89，89，89，105，107，134，202，281，283，314，317，317，399，432，442
野村　幸世　49，263
野村　聡　48，102，261，414
埜村　真也　98，200，355
野村　勉　86，106，307，433
野村　務　36，237
野村　能元　87，309
法水　信治　57，292

は行

Ki-Baik Hahm　109
萩原　章史　203
萩原　明於　78，129
萩原　謙　102，415
萩原　信悟　200
萩原　武　51，69，271，403
白　京訓　97，351
橋口陽二郎　159
橋爪　誠　128
橋本　敬　68，398
橋本　貴司　50，104，206，268，422
橋本　高芳　96，346
橋本　卓史　54，106，215，217，283，435
橋本　直樹　41，42，145，190
橋本　学　106，434
橋本　道男　91，328
橋本　光代　103，421
橋本　康冬　61，365
橋本　可成　33，183
蓮池　典明　135
蓮江　智彦　65，384
長谷　和生　159
長谷川公治　49，106，144，263，437
長谷川公浩　107，441
長谷川直之　103，420
長谷川　洋　57，292
畑　和憲　53，100，280，408
畠　二郎　45，52，102，252，275，414
幡　有　27，152，190
畑　英行　49，65，265，384
畑尾　香菜　92，332
畑尾　史彦　49，263
畠山　勝義　141
畑澤　亮　92，332
鉢呂　芳一　194
服部　武司　69，201，206，404
服部　昌和　49，264
服部　芳彦　106，437
花井　洋行　94，181，339
葉梨　智子　145，168
塙　秀暁　48，102，261，414
羽生　信義　155
羽生　信義　91，324
馬場　秀夫　84，163
馬場　英　63，378
浜井　洋一　48，259
濱口　哲弥　49，262
濱田　清誠　101，410
濱田　康彦　37，103，104，239，419，426
浜谷　茂治　97，169，352
濱中　美衣　66，67，386，395
浜畑　幸弘　111
濱本　達彦　101，147，154，412
濱屋　寧　162，202
早川　剛　35，90，102，236，319，416

索　引

林　忍 198
林　周作 45, 253
林　純一 58, 297
林　保 174
林　千鶴子 106, 434
林　哲二 68, 104, 401, 422
林　透 61, 365
林　直樹 47, 221
林　尚子 84, 163
林　奈津子 212
林　紀夫 148, 150
林　裕之 49, 264
林　裕二郎 211
林　由浩 105, 430
林田　草太 91, 326
林田　真理 68, 106, 400, 436
早藤　清行 100, 408
端山　軍 97, 351
羽山　弥毅 53, 68, 54, 89, 89, 89, 105, 107, 134, 202, 281, 283, 314, 317, 317, 399, 432, 442
原　順一 51, 271
原　正 37, 86, 145, 168, 243, 306
原　登志子 92, 333
原　仁司 86, 306
原　弥子 54, 68, 89, 89, 89, 105, 107, 134, 202, 283, 314, 317, 317, 399, 432, 442
原岡　誠司 55, 63, 288, 373
原口　正史 69, 404
原澤　茂 82, 91, 155, 324
原田幸志朗 59, 301
原田　直毅 106, 433
張本　滉智 89, 318
春名　能通 106, 433
春間　賢 28, 45, 51, 52, 59, 67, 68, 102, 111, 112, 155, 187, 252, 270, 275, 299, 414
半田　修 43, 45, 60, 66, 92, 93, 191, 204, 212, 253, 305, 333, 335
坂東　英明 63, 378
半野田理恵 86, 307
檜枝　美紀 167
比嘉　晃二 65, 384
檜垣　直幸 30, 176, 224
東　大里 174
東田　正陽 36, 238
東野　晃治 168
東野　正幸 38, 245
東山　繁樹 167
東山　真 44, 247
比企　直樹 39, 142
引地　拓人 56, 289
樋口　和秀 35, 50, 52, 52, 54, 58, 58, 60, 64, 66, 67, 74, 88, 89, 91, 94, 100, 101, 104, 105, 108, 111, 112, 121, 127, 128, 139, 151, 181, 188, 188, 195, 195, 206, 227, 234, 268, 276, 278, 285, 296, 297, 302, 312, 316, 327, 339, 379, 407, 413, 422, 428
樋口　達也 36, 237
樋口　哲郎 51, 97, 105, 273, 349, 430
樋口　雅隆 61, 154, 365
日暮　琢磨 60, 303
久居　弘幸 100, 103, 406, 419
日崎　恵一 58, 59, 295, 299
久部　高司 182
土方　康孝 35, 62, 234, 369
菱川　悦男 53, 171, 282
菱田　明 45, 45, 207, 252, 254
樋田　信幸 94, 185, 337
日高　徹 45, 251
日高　奈緒 47, 215
秀村　晃生 197
人見　玄洋 90, 320
日向　理 55, 288
日野　雅之 104, 423
樋上　健 68, 104, 401, 422
檜原　淳 48, 259
日比　紀文 74, 96, 124, 345
火伏　義純 107, 439
日山　亨 133
兵頭一之介 46, 58, 103, 164, 212, 258, 297, 420
日吉　幸晴 163
平井　敏弘 36, 56, 238, 291
平井　利幸 104, 424
平井　郁仁 86, 182
平石　秀幸 46, 52, 68, 75, 90, 93, 98, 111, 172, 173, 256, 275, 320, 334, 354, 398
平尾　良範 66, 390
平賀　裕子 44, 249
平川　克哉 94, 337
平川　弘聖 58, 64, 64, 66, 85, 87, 98, 176, 200, 296, 309, 355, 380, 381, 387
平川　智子 50, 266
平川　宏 65, 382
平崎　照士 67, 391
平澤　俊明 102, 203, 418

索　引

平島　徹朗　95，342
平島　詳典　49，67，262，392
平田　育大　93，191，212，335
平田　　勇　90，322
平田　一郎　31，54，58，97，103，161，185，196，285，295，351，421
平田　直人　51，51，96，273，274，345
平田真由子　83，133
平田　慶和　44，57，63，167，247，294，376
平沼知加志　49，264
平野　和哉　171
平野　達雄　55，288
平野　正明　62，371
平野　正憲　91，324
平能やすみつ　90，322
平林かおる　103，420
平林　葉子　36，56，238，291
平原　美孝　103，420
平山　祥子　103，420
平山　　剛　50，267
平山　奏丈　106，171，436
Ratha-Korn Vilaichone　108
廣　純一郎　98，356
廣岡　大司　54
廣川　　智　35，233
廣田ジョージョ　152，190
廣田　誠一　56，95，343
広中　　愛　183
廣野　靖夫　48，259
広畑　成也　101，409
廣保　　翔　68，397
傅　　光義　68，81
深井　康幸　37，38，240，246
深澤　孝晴　57，293
深澤　智美　159
深瀬　和利　54，102，286，418
福井　広一　37，54，60，68，87，97，94，95，98，98，98，98，104，242，284，304，308，340，344，353，353，354，357，401，423
福井　　博　61，366
福澤　誠克　53，54，68，83，89，89，89，105，107，134，202，281，283，314，317，317，399，432，442
福田　賢也　198
福田　一寿　50，266
福田佳代子　106，434
福田　邦明　103，420
福田　　健　91，325
福田　健治　58，165，296
福田　健介　95，342
福田　　俊　142
福田　　諭　226
福田　重信　53，280
福田　隆浩　52，277
福田　　健　89，318
福武　信康　174
福知　　工　61，62，66，96，348，368，389
福地　　稔　37，37，38，240，242，246
福土　　審　82，227
福中　恭子　64，380
福永　　健　94，95，185，337，343
福永　周生　97，350
福永　真也　98，200，355
福長　洋介　38，101，245
福成　博幸　68，104，401，422
福西　昌徳　53，280
福原研一朗　37，38，44，241，245，250
福本　　晃　53，104，279，425
福本　陽二　58，165，296
藤井　恭子　63，68，377，397
藤井　宏二　107，443
藤井　茂彦　54，68，94，95，98，98，98，104，284，340，344，353，353，354，401，423
藤井　正一　38，64，68，244，379，402
藤井　隆広　68，81，401
藤井　久男　81
藤井　秀樹　48，55，288
藤井　雅志　102，415
藤井　義敬　59，301
藤尾　　誓　54，63，284，374
藤岡　利生　95，151，342
藤崎　　滋　107，442
藤崎　順子　102，134，203，418
藤澤　孝志　67，395
藤澤　聡朗　148
藤澤　知雄　54，106，215，217，283，435
藤澤　智雄　44，105，247，431
藤城　光弘　49，263
藤瀬　剛弘　61，94，149，336，367
伏田　幸夫　67，391
藤田　浩司　35，60，148，193，233，303
藤田　恒平　94，337
藤田　浩平　67，391
藤田　次郎　96，345
藤田　哲也　60，305
藤田　秀人　67，391

索　引

藤田　浩史　58, 103, 196, 295, 421
藤田　文彦　69, 404
藤田　昌紀　200
藤田　穣　45, 51, 52, 102, 252, 270, 275, 414
藤田　美芳　86, 306
藤田　力也　102, 418
藤長久美子　64, 381
藤永　陽介　50, 266
藤浪　斗　104, 426
藤野　和典　92, 331
藤野　雅之　57, 292
藤宮　峯子　92, 331
藤村　隆　67, 80, 391
藤村　宜憲　98, 357
藤本　一眞　58, 61, 65, 73, 94, 105, 105, 143, 149, 298, 336, 367, 383
藤本荘太郎　69, 201, 206, 404
藤本　大裕　48, 259
藤本　貴久　50, 268
藤本　正樹　61, 365
藤本　佳也　158
藤森　俊二　52, 53, 105, 177, 277, 279
藤盛　孝博　37, 54, 54, 60, 63, 68, 80, 87, 87, 94, 95, 98, 98, 98, 98, 101, 104, 104, 104, 242, 284, 284, 304, 308, 308, 340, 344, 353, 353, 354, 357, 374, 401, 410, 423
藤谷　幹浩　42, 170, 191
藤山　佳秀　39, 53, 96, 100, 144, 182, 280, 346, 408
藤原　敬士　50, 266
藤原　純子　37, 239
藤原　敬人　62, 371
藤原　靖弘　32, 35, 35, 42, 51, 51, 52, 58, 60, 67, 68, 87, 87, 91, 96, 99, 101, 107, 127, 139, 151, 184, 188, 195, 204, 211, 227, 234, 236, 273, 274, 276, 296, 302, 309, 310, 327, 345, 360, 396, 397, 413, 439
藤原　有史　38, 245
藤原　由規　37, 243
二神　生爾　41, 50, 60, 90, 91, 101, 147, 154, 269, 321, 325, 412
舟木　準　60, 99, 305, 361
舟木　洋　67, 391
舟木　康　35, 62, 106, 234, 369, 437
船越　禎広　50, 268
降旗　正　101, 410
古田　賢司　35, 62, 205, 233, 369
古田　晋平　140
古田　隆久　32, 44, 45, 45, 46, 193, 202, 207, 248, 252, 254
古立　真一　137
古家　乾　63, 378
古屋　智子　84, 161
古矢裕歩子　53, 282
Susan J. Hagen　112
別宮　壇　56, 290
別府加寿子　132
別府樹一郎　61, 365
坊　英樹　48, 102, 261, 414
伯耆　徳之　122
保坂　浩子　36, 153, 221, 237
星　智和　39, 49, 106, 107, 144, 263, 437, 441
星川　竜彦　145
星野恵津夫　102, 134, 418
星野　孝文　90, 320
星野　美奈　52, 275
星野　有哉　48, 261
星原　芳雄　28, 61, 62
細井　勇人　100, 103, 406, 419
細川　歩　104, 426
細川　治　49, 264
細川　雅代　101, 150, 411
細野　芳樹　98, 198, 354
細見　周平　51, 51, 96, 273, 274, 345
細谷　寿久　169
堀田　潔　51, 271
堀田　欣一　53, 87, 137, 281
布袋屋　修　103, 421
堀　和敏　106, 434
堀　正敏　76, 224
堀内　朗　215
堀江　俊治　46, 91, 189, 327
堀江　泰夫　179
堀木　紀行　44, 249
堀木　優志　56, 290
堀口　和秀　225
堀越　勤　36, 237
堀田　和亜　101, 409
堀田　彰一　86, 306
本郷　道夫　62, 74, 100, 101, 155, 227, 368
本庶　元　95, 341
本城裕美子　56, 96, 289, 347
本多　彰　75, 196
本多　桂　48, 259
本田　志延　163
本田　英明　53, 280

索　引

本田　裕之　130
本田　穣　62，371
本田　洋士　45，251
本田　亘　30，127，177

ま行

Ma Tian-le　110
前島　純典　159
前島顕太郎　48，261
前田　修　127
前田　和弘　105，105，430，431
前田　清　64，64，64，85，87，98，176，200，309，355，380，381
前田　晃作　50，269
前田　聡　51，69，271，403
前田　貴司　128
前田　浩幸　48，259
前田　正毅　36，153，221，237
前田　光徳　52，90，275，320
前田　喜明　100，406
前田　喜晴　103，419
前田　るい　58，297
前畑　忠輝　69，403
前原　喜彦　59，84，128，163，300
前本　篤男　170
牧　孝将　105，431
牧野　浩司　36，237
牧野　洋知　49，68，264，402
幕内　博康　28，37，61，62，65，86，145，168，243，306，382
正木　忠彦　34，160
間崎　武郎　65，67，68，99，358，384，393，398
増市　秀雄　66，387
増田江利子　168
増田　香織　190
増田　清士　60，93，303，335
増田　隆伸　59，163，300
増田　典弘　37，38，240，246
増田　英樹　65，67，68，99，358，384，393，398，
益田　宗孝　49，264
増田　靖彦　104，424
増本　幸二　39，140
増山　仁徳　90
又井　一雄　63，377
真武　弘明　55，288
町田　貴胤　62，368
町田　卓郎　86，306
町田　知美　62，368
町田　浩久　35，52，58，67，79，99，101，102，139，234，276，296，360，396，413
松井　敏幸　73，182
松井　智文　96，347
松井　英男　65，382
松井　秀隆　176，224
松井　英則　76，222
松井　裕史　45，46，58，84，164，212，212，258，297
松井　稔　46，257
松浦　民子　50，269
松枝　啓　112，155
松岡　宏樹　51，95，270，341
松岡　弘芳　160
松岡　正樹　63，99，99，99，358，360，375
松岡　雅美　90，320
松岡　雅代　148
松岡雄一郎　129
松岡勇二郎　61，365
松川　正明　98
松坂　浩史　100，406
松崎　靖司　50，196，267
松下　匡孝　138
松下　光伸　33，175，183
松下　洋子　89，318
松田　暁子　54，286
松田　和也　92，329
松田　圭二　97，351
松田　高明　55，287
松田　尚久　37，81，89，96，97，131，134，240，315，350
松田　年　102，415
松田　恭典　38，245
松橋　幸子　58，298
松林　純　89，317
松林　宏行　135
松原　徳周　106，433
松久　威史　44，80，250
松村　周治　67，391
松村　孝之　137
松村　倫明　56，290
松村　博臣　107，443
松村　吉庸　57，61，293，366
松本　栄二　67，391
松本　学也　107，441
松本　健史　83，132
松本健次郎　91，189，327
松本　興三　67，392
松本　秀平　57，292

索　引

松本　譲　100，103，406，419
松本　主之　53，60，94，110，173，302，337
松本　誉之　51，51，94，95，95，106，107，107，111，185，270，272，337，341，343，434
松本　友寛　37，243
松本　伸行　60，305
松本　英男　36，56，238，291
松本　善明　59，108，187，299
松山　希一　138
松山　賢治　40
松山　悟　65，383
松山　貴俊　51，273
松山　眞人　56，290
松山　竜三　105，429
間遠　一成　65，67，68，99，358，384，393，398
真鍋智津子　53，68，89，89，89，105，107，134，202，281，314，317，317，399，432，442
眞部　紀明　27，45，52，94，102，155，252，275，414
馬渕　元志　57，294
間部　克裕　54，102，286，418
間宮　孝　58，164，297
丸山　尚子　58，97，103，295，351，421
丸山　正樹　62，371
丸山　保彦　96，347
馬渡　弘典　35，60，193，233，303
万井真理子　136
萬田　緑平　38，246
萬年孝太郎　61，94，108，336，367
万本　潤　65，67，68，99，358，384，393，398
三浦　昭順　101，101，409，410
三浦　史郎　65，382
三浦　雅憲　61，365
三浦　洋輔　67，395
三上　繁　101，412
三木　誓雄　98，217，356
三城　弥範　66，67，386，395
三木　雅治　62，205，369
三澤　裕美　225
三島　優子　35，233
水入　寛純　48，259
水口　昌伸　65，383
水島かつら　45，93，191，253，335
水島　隆史　44，57，63，167，247，294，376
水島麻依子　63，99，360，375
水田　陽平　33，95，179
水谷　聡　48，261
水谷　昌代　174
水谷　勝　48，63，65，260，373，383
水野　研一　169，175
水野　龍義　50，269
水野　伸匡　122
水野　元夫　55，287
溝上　裕士　50，90，101，267，319
溝口　恵美　190
溝下　勤　44，57，58，63，109，167，187，247，294，298，376
溝尻　岳　66，67，386，395
三田尾典子　90，320
道上　慎也　107，439
道田　知樹　50，50，135，269
三井　章　59，301
三井　啓吾　52，53，177，277，279
三井　文彦　55，288
光川　康子　40，64，209，381
三橋　敏武　37，242
三橋有里佳　164
三森　教雄　48，199，260
三戸岡英樹　83，88，131
三戸部慈実　158
南　史朗　61，365
峯　徹哉　54，155
三原　弘　104，426
三原　裕美　65，382
三村　卓也　136
味村　俊樹　97，351
宮岡　正明　53，89，95，106，171，281，317，436
宮城　邦栄　90，102，319，416
三宅　一善　90，320
三宅　一昌　50，90，91，101，147，154，269，321，325，412
三宅　洋一　171
三朝　博仁　67，145，394
宮崎　招久　132
宮崎　郁子　54，89，89，283，317，317
宮嵜　孝子　104，426
宮崎　達也　37，37，38，240，242，246
宮崎　勝　68，69，400，405
宮下　正夫　36，237
宮下　勝之　35，62，234，369
宮島　一　63，373
宮田　圭悟　107，443
宮田　充樹　35，62，106，234，369，437
宮田　佳典　53，99，137，281
宮谷　博幸　53，280
宮戸　秀世　197
宮永　太門　49，264

索　引

宮成　信友　163
宮原　正晴　104，427
宮本新太郎　101，413
宮本　千絵　58，59，295，299
宮本　伸樹　58，59，295，299
宮本　正之　49，106，263，437
宮本　昌武　101，410
三善　英知　211
三好　里佳　168
三輪　一太　96，347
三輪　洋人　27，91，94，95，106，185，328，337，343，434
向所　美名　60，303
六車　一哉　58，176，296
武藤　修一　67，395
武藤徹一郎　158
武藤　　学　100
棟方　昭博　106，106
棟方　昭博　73
宗村　忠信　107，439
宗村　由紀　107，439
村尾　高久　52，275
村尾　寛之　104，425
村上　英介　94，336
村上　和成　54，95，111，151，342
村上　佳世　101，411
村上　賢治　100，407
村上　康二　200
村上　敬子　50，266
村上　英広　176，224
村上　陽昭　36，238
村上　　真　48，259
村上　右児　182
村嶋祐己子　46，213，257
村田　一素　103，419
村田　哲洋　66，387
村田　浩昭　41，148，153
村田　幸久　224
村中　貴浩　61，365
村野　直子　52，54，75，89，94，181，195，278，285，316，339
村野　実之　52，54，55，89，94，128，181，195，278，285，316，339
村山　隆夫　65，384
村山　俊彦　189
村山　洋子　56，290
目須田　康　226
米良　貴嗣　91，326
毛利　智美　99，359
毛利　久継　87，309
最上希一郎　67，394
茂木　文孝　36，237
望月　英隆　159
持永　浩史　66，102，388，417
元井　紀子　164
本谷　　聡　33，51，67，69，112，186，271，403
元山　宏行　35，96，105，236，348，429
モハメド　シャフィクル　イスラム　224
森　あろか　66，387
森　　和彦　49，263
森　　俊幸　160
森　　昌朋　36，237
森　　美果　226
森　洋一郎　59，301
森　　義徳　44，57，63，167，247，294，376
森　　至弘　199
森　　義之　55，288
盛一健太郎　29，170
森川　民也　50，266
森川　浩志　105，428
森口　　彩　50，269
森下　　城　62，227，368
森下　鉄夫　62，371
森下　宗自　66，386
森下由紀雄　103，420
森田　　勇　105，105，430，431
森田英次郎　52，54，78，89，94，128，181，195，278，285，316，339
森田　信司　165
森田　高行　86，306
森田　　毅　106，434
森田　照美　32，62，205，369
森田　秀祐　65，383
森田　　勝　59，128，163，300
森田　真理　65，382
森田　圭紀　50，78，79，129，136
森寺　紀子　99，361
森村圭一朗　37，44，241，250
森本　和宏　57，61，293，366
森本　謙一　68，87，104，310，397，423
森本　雄貴　47，217
守屋　　尚　94，336
森安　史典　51，53，54，68，89，89，89，105，107，134，194，202，274，281，283，314，317，317，399，432，442
森山　智彦　94，337

索　引

森山　修行　35，233
森山　光彦　88，147，203，313
森脇　俊和　103，420
門馬久美子　37，101，239，410

や行

八板　弘樹　50，268
八尾　建史　29
八尾　隆史　60，81，104，302，425
屋嘉比康治　87，228
八上　佳和　67，396
八上　佳和　66，387
八木　一芳　29，169
八木　健二　53，54，68，89，89，89，105，107，134，194，202，281，283，314，317，317，399，432，442
八木　信明　31，32，69，201，206，404
八木　実　74，125，143
八木　康史　78，127
八木　勇紀　96，100，346，408
八木橋信夫　66，390
八坂　成暁　95，151，342
谷澤　徹　56，290
矢島　浩　63，377
八代　正和　176
安井友佳子　210
安田　光徳　99，361
安野　正道　51，105，273，430
八十嶋　仁　61，366
矢田　克嗣　107，439
矢田親一朗　94，337
谷中　昭典　212
矢永　勝彦　36，38，48，63，199，238，244，260，377
柳川　忠二　40
柳川　徹　212
柳澤　和彦　106，438
柳沢　文彦　89，89，317，317
柳澤　文彦　51，53，68，105，202，274，281，399，432
矢野　啓子　40，209
矢野健太郎　199
矢野　眞吾　189
矢野　文章　36，238
矢作　直久　45，103，251，421
矢花　剛　74，107，107
藪内　洋一　214
山内　逸人　57，293
山内　宏哲　138
山雄　健次　74，122
山岡宏太郎　104，427
山岡　聡　58，59，295，299
山形　道子　46，93，256，334
山肩　満徳　90，320
山形　基夫　102，415
山上　博一　35，51，51，67，87，87，95，96，104，106，107，184，234，273，274，309，310，343，345，396，423，439
山川　美帆　106，433
八巻さやか　57，293
山岸　茂　38，64，68，244，379，402
山岸　哲也　54，89，194，283，317
山岸　直子　60，303
山岸　秀嗣　37，54，60，87，87，94，95，98，98，104，172，173，242，284，304，308，308，340，344，354，357，423
山口　明夫　48，259
山口　和也　85，98，198，354
山口加奈子　61，94，336，367
山口　晃司　86，306
山口　悟　57，293
山口　修司　44，249
山口　武人　56，290
山口　俊晴　142，158
山口　浩和　49，263
山口　真　93，334
山口　康晴　45，65，80，384
山口裕一郎　135
山崎　智朗　35，35，96，105，236，236，348，429
山崎　正志　86，306
山下　和城　36，56，238，291
山下健太郎　58，59，101，150，295，299，411
山下　重雄　48，260
山下　重雄　90，322
山下　博司　62，66，96，348，368，389
山下　真幸　88，311
山下　芳樹　99，359
山下　好人　200
山田　敦子　198
山田　一樹　104，426
山田　和彦　49，263
山田　耕三　48，63，65，260，373，383
山田剛太郎　98，357
山田　純　75，197
山田　隆史　100，406
山田　貴允　38，49，64，68，244264，379，402
山田　貴教　41，146，202
山田　靖哉　66，176，200，387

索　引

山田　英樹　97，351
山田　浩己　61，365
山田　正美　56，96，289，347
山田　康秀　49，262
山田　雄二　68，106，400，436
山田祐希江　52，53，177，277，279
山田　敬教　58
山出美穂子　44，45，45，165，202，207，248，252，254，296
大和　滋　92，92，330
大和　正典　35，235
山中　健一　53，280
山中　義之　45，102，252，414
山西　浩文　224
山之内孝彰　69，404
山村　彰彦　48，63，65，260，373，383
山村　冬彦　169
山村　真弘　56，291
山本英一郎　84，101，162，411
山本壮一郎　37，145，168，243
山本　貴嗣　45，102，109，255，415
山本　孝信　103，420
山本　祥之　103，420
山本　直人　38，49，64，68，244，264，379，402
山本　憲康　106，434
山本　晴美　68，402
山本　博幸　56，58，59，150，166，295，299
山本　正之　56，290
山本　雅由　106，438
山本　悠太　93，335
山本　佳宣　101，409
山本　頼正　102，203，418
山森　一樹　95，101，343，413
矢持　悠一　99，99，358，360
湯川　郁子　53，68，89，105，107，134，202，281，314，399，432，442
湯川　知洋　54，286
譲原　光利　92，223，330
柚木崎紘司　174
横井　健二　90，322
横江　毅　98，356
横須賀　収　53，107，282，440
横須賀　收　56，107，290，443
横田　智行　224
横山　薫　33，180
横山　純二　62，372
吉井　重人　56，96，289，347
吉井　新二　50，266
吉井　宏　198
由雄　祥代　50，269
由雄　敏之　150
吉川　朱実　49，263
吉川　周作　95，99，99，358，360
吉川　敏一　45，60，69，74，92，93，99，101，102，105，138，191，201，204，206，212，253，305，333，335，361，404，429
吉川　麗月　37，243
吉崎　秀夫　50，266
吉澤　和哉　54，102，286，418
吉田　和彦　63，377
吉田　健一　50，268
吉田　賢一　162，202
吉田　晃　137
吉田　幸治　33，94，185，337
吉田　武史　152，190
吉田　達也　63，375
吉田　徹也　64，380
吉田　成人　133
吉田　憲正　35，69，92，99，201，204，206，212，333，361，404
吉田　真誠　103，419
吉田　誠真　100，406
吉田　行雄　53，280
吉田　和弘　98，198，354
吉田　慶之　103，420
吉田倫太郎　59，163，300
吉竹　直人　37，94，98，242，340，354
吉永　繁高　104，425
芳野　純治　89
吉野　雅則　48，261
吉原　正治　59，104，133，187，299，425
吉福清二郎　101，410
吉見　聡　94，336
吉見　富洋　101，410
吉見　冨洋　87，308
吉村　彰伸　100，408
吉森　建一　89，314
依田有紀子　54，58，88，139，285，297，312
米澤　真興　52，53，177，277，279
米田　恭子　35，148，193，233
米田　政志　68，398
米田　正人　35，60，193，233，303
米田　正弘　66，386
米満　恭子　60，303
米満　伸久　66，102，106，388，417，434
米村　豊　129

索　引

米山　大　106，436
米山　弘人　92，329
米山　文彦　100，407

ら行

羅　偉生　82
Abdul Aziz Rani　108
李　栄柱　37，38，44，64，241，245，250，381
李　哲成　174
李　花　166
李　栄　166
Jeong-Sang Lee　110
力武　隆浩　218
利野　靖　35，49，233，264
Yun Jeong Lim　109
林原絵美子　194
六反　一仁　60，92，93，303，335

わ行

若杉　健弘　107，441
若槻　尊　56，289
若月　俊郎　66，388
若松　秀樹　201
若村　邦彦　169
和久　勝昭　107，441
和田　郁雄　49，263
和田　滋夫　174
和田　伸介　67，392
和田　建彦　68，399
和田　達郎　66，385
和田　恒哉　44，57，58，63，247，294，298，376
和田　英雄　66，388
和田　祥城　83，132，169
和田　慶洋　59，187，299
和田　力門　86，307
和田　了　41，149
渡部　篤史　48，260
渡辺　修　33，180
渡邊　一雄　50，266
渡辺　一裕　38，244
渡邊　恵子　65，383
渡辺　健一　107，440
渡辺　憲治　29，35，51，51，51，67，68，95，96，87，87，104，107，170，184，234，273，274，309，310，343，345，396，397，423，439
渡邊　剛　90，322
渡邊浩一郎　95，342
渡辺佐容子　35，52，99，101，139，234，276，360，413
渡辺　俊一　203
渡邉　晋也　56，96，289，347
渡辺　純夫　44，132，156
渡邉　隆　105，431
渡辺　徹　105，428
渡邊　徹　142
渡邉　聡明　97，351
渡辺　俊雄　35，35，51，51，52，58，60，76，91，94，96，99，101，104，107，110，139，151，188，195，204，211，227，234，236，273，274，276，296，302，327，338，345，360，413，423，439
渡辺菜穂美　90，320
渡部　秀樹　98，356
渡辺　秀考　90，320
渡辺　文利　94，96，181，339，347
渡邊　真　58，97，103，295，351，421
渡辺　昌則　48，102，261，414
渡辺　守　111
渡邉　元樹　95，341
渡辺　芳久　86，307
渡辺　良之　53，171，282
蕨　栄治　212
王　瑜　166

協賛企業
展示出典企業 一覧

協賛企業一覧

第4回日本消化管学会総会学術集会を開催するにあたり、次の各企業よりご協賛を頂戴致しました。ここに銘記し、ご好意に深謝申し上げます。

味の素株式会社

あすか製薬株式会社

アステラス製薬株式会社

アストラゼネカ株式会社

アボットジャパン株式会社

エーザイ株式会社

大塚製薬株式会社

オリンパスメディカルシステムズ株式会社

ギブン・イメージング株式会社

グラクソ・スミスクライン株式会社

興和創薬 株式会社

寿製薬株式会社

シェリング・プラウ株式会社

株式会社JIMRO

ゼリア新薬工業株式会社

第一三共株式会社

大正富山医薬品株式会社

大日本住友製薬株式会社

大鵬薬品工業株式会社

武田薬品工業株式会社

田辺三菱製薬株式会社

株式会社ツムラ

日清キョーリン製薬株式会社

日本新薬株式会社

万有製薬株式会社

フジノン東芝ＥＳシステム株式会社

ボストンサイエンティフィックジャパン株式会社

持田製薬株式会社

株式会社ヤクルト本社

（五十音順）

＜平成19年12月27日現在＞

展示出典企業一覧

■ 有限会社アサヒバイオメッド

■ オリンパスメディカルシステムズ株式会社

■ ギブン・イメージング株式会社

■ 株式会社神陵文庫

■ スターメディカル株式会社

■ ゼリア新薬工業株式会社

■ フジノン東芝ＥＳシステム株式会社

■ 株式会社プラメド

■ 堀井薬品工業株式会社

■ 丸善株式会社

■ ミヤリサン製薬株式会社

（五十音順）

＜平成19年12月27日現在＞

タケプロンに、
新しく注射剤が加わりました。

経口投与が不可能な出血を伴う胃潰瘍、十二指腸潰瘍、急性ストレス潰瘍及び急性胃粘膜病変に

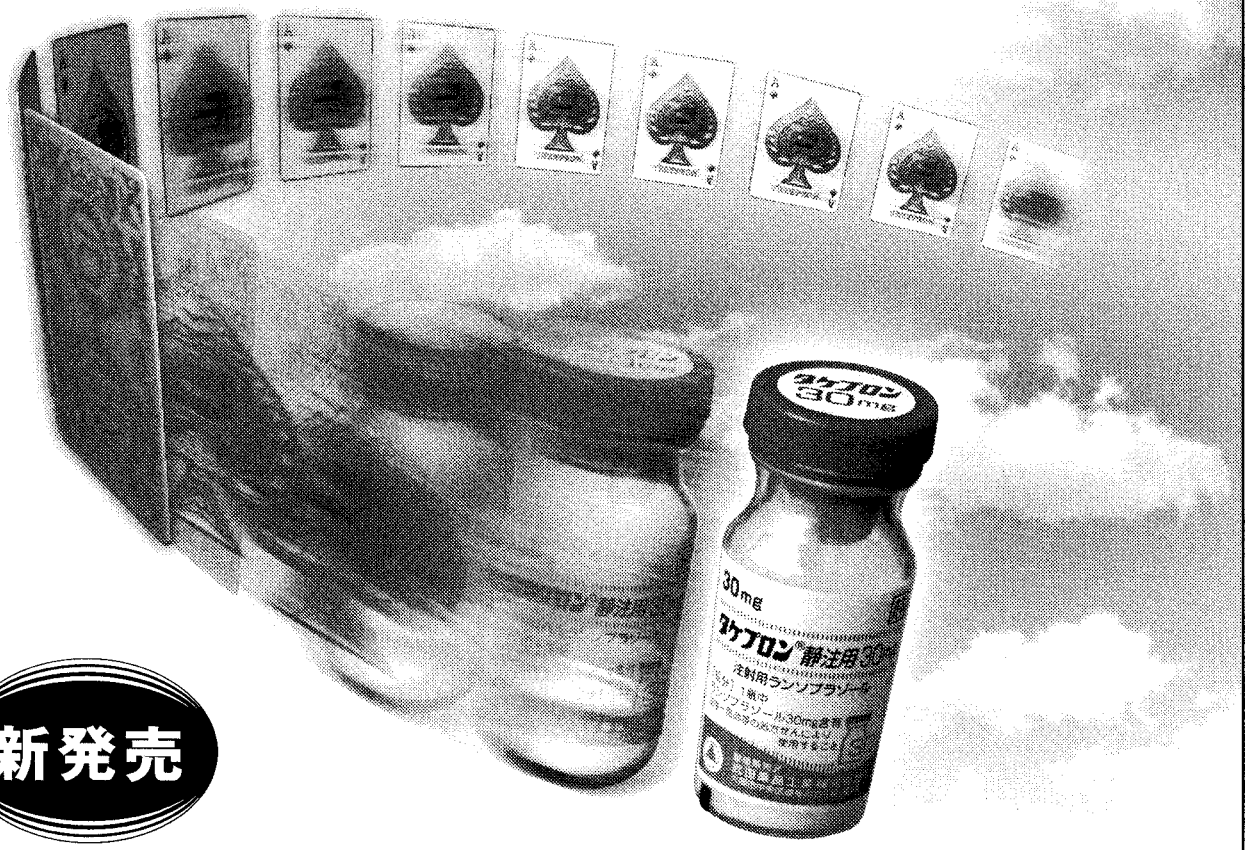

新発売

禁忌（次の患者には投与しないこと）
（1）本剤の成分に対する過敏症の既往歴のある患者
（2）硫酸アタザナビルを投与中の患者（「相互作用」の項参照）

【効能・効果】
経口投与不可能な下記の疾患
出血を伴う胃潰瘍、十二指腸潰瘍、急性ストレス潰瘍及び急性胃粘膜病変

【用法・用量】
通常、成人には、ランソプラゾールとして1回30mgを、日局生理食塩液又は日局5%ブドウ糖注射液に混合して1日2回点滴静注する、或いは日局生理食塩液又は日局5%ブドウ糖注射液20mLに溶解して1日2回緩徐に静脈注射する。

＜用法・用量に関連する使用上の注意＞
（1）本剤は投与開始から3日間までの成績で高い止血効果が認められているので、内服可能となった後は経口投与に切りかえ、漫然と投与しないこと。
（2）国内臨床試験において、本剤の7日間を超える使用経験はない。

【使用上の注意】
1. **慎重投与**（次の患者には慎重に投与すること）
（1）薬物過敏症の既往歴のある患者
（2）肝障害のある患者［本剤の代謝、排泄が遅延することがある。］
（3）高齢者（「高齢者への投与」の項参照）
2. **重要な基本的注意**
（1）治療にあたっては経過を十分に観察し、病状に応じ治療上必要最小限の使用にとどめ、本剤で効果がみられない場合には、他の療法に切りかえること。
（2）噴出性又は湧出性出血や露出血管を認めるなど急激な出血の危険性のある場合は、ヒータープローブやクリッピング等の内視鏡的止血術を行うこと。
3. **相互作用**
本剤は主として肝薬物代謝酵素CYP2C19又はCYP3A4で代謝される。
また、本剤の胃酸分泌抑制作用により、併用薬剤の吸収を促進又は抑制することがある。
（1）**併用禁忌**（併用しないこと）　**硫酸アタザナビル（レイアタッツ）**
（2）**併用注意**（併用に注意すること）　テオフィリン、タクロリムス水和物、ジゴキシン、メチルジゴキシン、イトラコナゾール、ゲフィチニブ、フェニトイン、ジアゼパム
4. **副作用**
承認時までの試験では、ランソプラゾールとして1回30mgを1日2回投与された221例中31例（14.0%）に臨床検査値の異常を含む副作用が認められている。
主な副作用はALT（GPT）上昇（6.2%）、AST（GOT）上昇（5.7%）、LDH上昇（2.0%）、γ-GTP上昇（1.5%）等の臨床検査値異常変動であった。
以下の副作用は経口製剤で認められたものであるが、静注製剤においても注意が必要である。
（1）**重大な副作用**
1）**アナフィラキシー反応**（全身発疹、顔面浮腫、呼吸困難等）（0.1%未満）があらわれることがあり、**ショック**（0.1%未満）を起こした例もあるので、観察を十分に行い、異常が認められた場合には投与を中止し、適切な処置を行うこと。
2）**汎血球減少、無顆粒球症、溶血性貧血**（0.1%未満）、また、**顆粒球減少、血小板減少、貧血**（0.1～5%未満）があらわれることがあるので、観察を十分に行い、異常が認められた場合には投与を中止するなど適切な処置を行うこと。
3）黄疸、AST（GOT）、ALT（GPT）の上昇等を伴う**重篤な肝機能障害**（0.1%未満）があらわれることがあるので、観察を十分に行い、異常が認められた場合には投与を中止し、適切な処置を行うこと。
4）**中毒性表皮壊死症**（Lyell症候群）、**皮膚粘膜眼症候群**（Stevens-Johnson症候群）（0.1%未満）があらわれることがあるので、観察を十分に行い、異常が認められた場合には投与を中止し、適切な処置を行うこと。
5）**間質性肺炎**（0.1%未満）があらわれることがあるので、発熱、咳嗽、呼吸困難、肺音の異常（捻髪音）等があらわれた場合には、速やかに胸部X線等の検査を実施し、本剤の投与を中止し、副腎皮質ホルモン剤の投与等の適切な処置を行うこと。

★使用上の注意の詳細については添付文書をご参照ください。

プロトンポンプインヒビター　薬価基準:収載
指定医薬品 処方せん医薬品注）　注）注意－医師等の処方せんにより使用すること

タケプロン®
（注射用ランソプラゾール）
静注用30mg

〔資料請求先〕
武田薬品工業株式会社
〒540-8645 大阪市中央区道修町四丁目1番1号
http://www.takeda.co.jp/

大日本住友製薬

消化管運動機能改善剤 ―― 薬価基準収載

指定医薬品

ガスモチン® 錠5mg・2.5mg 散

GASMOTIN® クエン酸モサプリド製剤

※効能・効果、用法・用量、使用上の注意等については添付文書をご参照ください。

製造販売元（資料請求先）

大日本住友製薬株式会社

〒541-0045 大阪市中央区道修町2-6-8

〈製品に関するお問い合わせ先〉

くすり相談室

0120-03-4389

受付時間／月～金 9:00～17:30（祝・祭日を除く）

【医療情報サイト】http://ds-pharma.jp/

2007.4作成

世界初

全身性炎症反応症候群(SIRS)に伴う急性肺障害を改善します

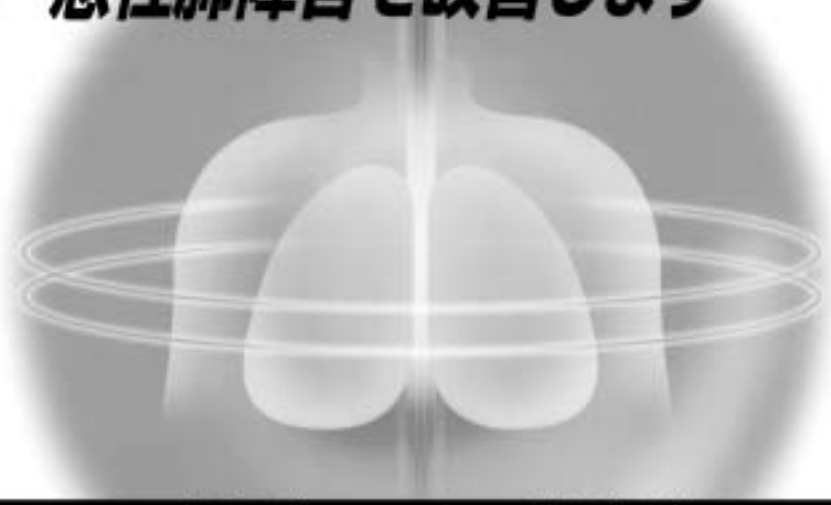

好中球エラスターゼ阻害剤

指定医薬品
処方せん医薬品注)

注射用エラスポール®100

シベレスタットナトリウム水和物　ELASPOL®

注) 注意－医師等の処方せんにより使用すること。

薬価基準収載

〔禁忌(次の患者には投与しないこと)〕
本剤の成分に対し過敏症の既往歴のある患者

■効能・効果

全身性炎症反応症候群に伴う急性肺障害の改善

〈効能・効果に関連する使用上の注意〉

本剤は下記の1.および2.の両基準を満たす患者に投与すること。 1.全身性炎症反応症候群に関しては、以下の項目のうち、2つ以上を満たすものとする。①体温 >38℃または <36℃、②心拍数 >90回/分、③呼吸数 >20回/分または $PaCO_2$ <32 mmHg、④白血球数 >12,000/μL、<4,000/μLまたは桿状球 >10% 2.急性肺障害に関しては、以下の全項目を満たすものとする。①肺機能低下(機械的人工呼吸管理下で PaO_2/FiO_2 300 mmHg以下)が認められる。②胸部X線所見で両側性に浸潤陰影が認められる。③肺動脈楔入圧が測定された場合には、肺動脈楔入圧 ≦18 mmHg、測定されない場合には、左房圧上昇の臨床所見を認めない。

■用法・用量

通常、本剤を生理食塩液に溶解した後、1日量(シベレスタットナトリウム水和物として4.8 mg/kg)を250～500 mLの輸液で希釈し、24時間(1時間当たり0.2 mg/kg)かけて静脈内に持続投与する。投与期間は14日以内とする。

*〈用法・用量に関連する使用上の注意〉

●本剤の投与は肺障害発症後72時間以内に開始することが望ましい。(「臨床成績」の項3.参照) ●症状に応じてより短期間で投与を終了することも考慮すること。なお、本剤投与5日後の改善度が低い場合には、その後の改善度(14日後)も低いことが示されている。(「臨床成績」の項4.参照) ●調製時：アミノ酸輸液との混注は避けること。また、カルシウムを含む輸液を用いる場合(本剤の濃度が2 mg/mL以上)や輸液で希釈することによりpHが6.0以下となる場合は沈殿が生じることがあるので注意すること。(「適用上の注意」の項参照)

■使用上の注意(抜粋)

1.重要な基本的注意 (1)本剤の投与は一般的な急性肺障害の治療法(呼吸管理、循環血液量の補正、抗菌剤等)に代わるものではないので、原疾患に対する適切な治療を実施すること。 (2) 4臓器以上の多臓器障害を合併する患者に対する有効性は確立していないので、患者の状態をみながら治療上の有益性が優先すると判断される場合に投与すること。(「臨床成績」の項5.参照) (3)熱傷、外傷に伴う急性肺障害患者および高度な慢性呼吸器疾患を合併する患者に対する有効性は確立していないので、患者の状態をみながら治療上の有益性が優先すると判断される場合に投与すること(使用経験が少ない)。 2.副作用 副作用集計の対象となった580例中93例(16.0%)に副作用が認められ、主な副作用はAST(GOT)、ALT(GPT)の上昇等の肝機能異常49例(8.4%)、アルカリフォスファターゼの上昇36例(6.2%)、ビリルビンの上昇11例(1.9%)、白血球減少9例(1.6%)、好酸球増加7例(1.2%)であった。(承認時) (1)重大な副作用 1)呼吸困難 呼吸困難(0.3%)があらわれることがあるので、このような場合には投与を中止し、適切な処置を行うこと。2)白血球減少、血小板減少 白血球減少(0.5%)、血小板減少(頻度不明)があらわれることがあるので、このような場合には投与を中止し、適切な処置を行うこと。3)肝機能障害、黄疸 AST(GOT)・ALT(GPT)の著しい上昇等を伴う肝機能障害、黄疸(いずれも頻度不明)があらわれることがあるので、観察を十分に行い、このような場合には投与を中止し、適切な処置を行うこと。

■承認条件

1.生存率に対する影響を明確にし、投与期間及び対象疾患の適切性を確認するための市販後臨床試験を実施すること。 2.海外で実施中のARDS Networkに準拠した臨床試験の成績が得られしだい速やかに報告するとともに、再審査の申請資料として提出すること。

●その他の使用上の注意等、詳細は製品添付文書をご参照ください。

(＊2004年2月改訂)

資料請求先
小野薬品工業株式会社
〒541-8564 大阪市中央区久太郎町1丁目8番2号

050401

OLYMPUS®

Your Vision, Our Future

EVIS LUCERA SPECTRUM

内視鏡医療は「光で診る」という
新しいステージへ。



病変のさらなる早期発見に貢献するため、
オリンパスが先進オプトデジタルテクノロジーを結集した
"EVIS LUCERA SPECTRUM"
それは、光の波長をコントロールすることによって、
見えにくい微細な病変を
わかりやすく照らしだす画期的システム。
NBI(狭帯域光観察)、AFI(蛍光観察)、IRI(赤外光観察)という
3つの「特殊光観察」が、
[illegible]を強力にサポートします。

EVIS LUCERA SPECTRUM

オリンパス メディカル システムズ株式会社　〒163-0914 東京都新宿区西新宿2-3-1 新宿モノリス

F114SK

Pfizer

オキサゾリジノン系合成抗菌剤

指定医薬品　処方せん医薬品　注意－医師等の処方せんにより使用すること

ザイボックス®

注射液600mg
錠600mg

ZYVOX®（一般名:リネゾリド）略号:LZD　薬価基準収載

■効能・効果、用法・用量および禁忌を含む使用上の注意等については添付文書をご参照ください。

製造販売　ファイザー株式会社
〒151-8589　東京都渋谷区代々木3-22-7
資料請求先：お客様相談室

2006年11月作成

astellas





H2受容体拮抗剤（ファモチジン口腔内崩壊錠）薬価基準収載

ガスターD錠 10mg 20mg

指定医薬品

Gaster® D

Gaster D

■「効能・効果」「用法・用量」「禁忌を含む使用上の注意」等につきましては、製品添付文書をご参照ください。

製造販売　アステラス製薬株式会社
東京都板橋区蓮根3-17-1
［資料請求先］本社／東京都中央区日本橋本町2-3-11

06/1作成.A4½.C.01

高親和性AT1レセプターブロッカー
薬価基準収載
オルメテック®錠 5mg 10mg 20mg
指定医薬品　処方せん医薬品：注意―医師等の処方せんにより使用すること
一般名／オルメサルタン メドキソミル
※効能・効果、用法・用量および禁忌を含む使用上の注意等については製品添付文書をご参照ください。
製造販売元（資料請求先）
第一三共株式会社
東京都中央区日本橋本町3-5-1
Daiichi-Sankyo
プロモーション提携
株式会社 三和化学研究所
SKK 〒461-8631 名古屋市東区東外堀町35番地
三共株式会社と第一製薬株式会社は2007年4月1日より第一三共株式会社として新たにスタートしました。
07.4


HMG-CoA還元酵素阻害剤
薬価基準収載
クレストール®錠 2.5mg 5mg
ロスバスタチンカルシウム錠　指定医薬品・処方せん医薬品注）
CRESTOR®
注）注意―医師等の処方せんにより使用すること
®：アストラゼネカグループであるIPR社の登録商標です。
●効能・効果、用法・用量、禁忌・原則禁忌を含む使用上の注意等につきましては製品添付文書等をご参照ください。
製造販売元〔資料請求先〕
アストラゼネカ株式会社
〒531-0076 大阪市北区大淀中1丁目1番88号
0120-189-115（問い合わせフリーダイヤル メディカルインフォメーションセンター）
発売〔資料請求先〕
シオノギ製薬
大阪市中央区道修町3-1-8 〒541-0045
0120-956-734（問い合わせフリーコール シオノギ医薬情報センター）
2007年4月作成

医歯薬出版の好評書ご案内!!

別冊「医学のあゆみ」

消化器疾患 state of arts Ⅰ. 消化管（食道・胃・腸） Ver.3

◆市倉　隆・日比紀文 編集
■B5判・766頁・定価16,800円（本体16,000円 税5%）
●最近のゲノム医学，再生医学の成果を取り込み，病態生理の最新の知見と，あらたな診断法および治療法の進歩を解説．

消化器疾患 state of arts Ⅱ. 肝・胆・膵 Ver.3

◆竹井謙之・川崎誠治 編集
■B5判・744頁・定価16,800円（本体16,000円 税5%）
●ウイルス性肝炎の新治療法，新しい診療ガイドライン，肝膵の再生医療，肝胆膵疾患のバイオインフォマティクスなど，基礎・臨床の研究の進展を盛り込んだ最新版．

カラー版 消化器内視鏡室パーフェクトマニュアル

◆竹内政美 編著　■B6判・256頁・定価3,150円（本体3,000円 税5%）
●内視鏡室で行う検査ならびに処置について，その検査の意義，適応，禁忌，実務として機器の取扱から検査・手術の手順，さらに感染・安全管理まで必要事項を網羅したスタッフのための手引き書．

●弊社の全出版物の情報はホームページでご覧いただけます．http://www.ishiyaku.co.jp/

医歯薬出版株式会社／〒113-8612 東京都文京区本駒込1-7-10／TEL. 03-5395-7610 FAX. 03-5395-7611



Cytotec®
薬価基準収載

抗NSAID潰瘍剤（ミソプロストール錠）

劇薬　指定医薬品　処方せん医薬品　注意－医師等の処方せんにより使用すること

サイトテック®錠100・錠200

● 効能・効果、用法・用量、禁忌、使用上の注意等の詳細は、添付文書をご参照ください。

〔製造販売元〕ファイザー株式会社
東京都渋谷区代々木3-22-7

発売元　〔資料請求先〕
科研製薬株式会社
〒113-8650 東京都文京区本駒込二丁目28-8

（2005年4月作成）　05X

世界をリードする製薬企業の一社であるサノフィ・アベンティスは、医薬品の創薬発見・開発・販売を通じて、人々の生活の質の向上に取り組んでいます。

サノフィ・アベンティス株式会社

〒163-1488 東京都新宿区西新宿3丁目20番2号 東京オペラシティタワー **www.sanofi-aventis.co.jp**

sanofi aventis
Because health matters