第6回
日本消化管学会総会学術集会

The 6th Annual Meeting of The Japanese Gastroenterological Association

プログラム・抄録集

2010年2月19日（金）～20日（土）

福岡国際会議場

会長　飯田　三雄
九州大学病態機能内科学　教授

ご挨拶

第6回日本消化管学会総会学術集会
会長　飯田　三雄

第6回日本消化管学会総会学術集会を、2010年2月19日（金）～20日（土）の2日間の予定で福岡国際会議場において開催致します。

日本消化管学会は、消化管学に関する包括的学会として2004年4月に設立され、現在会員数は3,700名を超え、着実な発展を遂げています。このたび、この活気溢れる本学会の学術集会をお世話させて頂くことになり、教室員一同、大変光栄に存じています。

さて、本学会の特徴は、学会長によって召集されるプログラム委員会ではなく、本学会学術企画委員会が継続性のあるテーマ設定を行うところにあります。そのため、他学会ではよく見受けられる、学会長によって毎回大きく内容が変わってしまうというようなことは本学会ではありえず、一定期間同一テーマに関する学術討論が継続されます。学会の目玉であるコアシンポジウムのテーマは第6回学術集会より一新され､「消化管悪性腫瘍の診断と治療戦略」「炎症性腸疾患」「機能性消化管疾患」「内視鏡診断・治療の進歩」の4つのテーマが今後数年間にわたって継続的に討議されることになります。そのほか、ESD、EMA、栄養管理フォーラム、症例検討セッションも前学会に引き続いて行われます。

学術企画委員会による継続的なテーマとは別に、「消化管学の確立に向けて～腸の炎症を探る」を学会長企画のテーマとして加えました。このテーマに沿って、米国のJonathan A. Leighton先生による「炎症性腸疾患とカプセル内視鏡」に関する招待講演やシンポジウム、ワークショップ、症例セッションを予定しています。さらに、学会長企画招待講演として、東京慈恵会医科大学消化器・肝臓内科教授　田尻久雄先生と九州大学生体防御医学研究所細胞機能制御学部門教授　中山敬一先生にご講演をお願いしています。そのほか、教育講演8題、ワークショップ10題、トピックフォーラム2題も企画されており、消化管学を包括的に学べるように編成しています。

会場は福岡空港やJR博多駅から交通アクセスも良く、九州最大の歓楽街である中洲にも近い所に位置しています。学会の合間に、晩冬の福岡・博多を心ゆくまで楽しんでいただければ幸いです。多数の会員の方々のご参加をいただき、実り多い有意義な学会となりますことを心から願っています。

学会理事・監事一覧

理　事

寺野　　彰　獨協医科大学（理事長）

浅香　正博　北海道大学消化器内科学

東　　健　神戸大学内科学講座消化器内科学分野

荒川　哲男　大阪市立大学消化器内科学

飯田　三雄　九州大学病態機能内科学

岩下　明徳　福岡大学筑紫病院病理部

生越　喬二　東海大学消化器外科

上西　紀夫　公立昭和病院外科

川野　　淳　総合医科学研究所

木下　芳一　島根大学第二内科

杉原　健一　東京医科歯科大学腫瘍外科学

杉山　敏郎　富山大学内科学第三講座

名川　弘一　東京大学腫瘍外科

春間　　賢　川崎医科大学内科学（食道・胃腸科）

前原　喜彦　九州大学消化器・総合外科学　　（五十音順）

監　事

桑山　　肇　獨協医科大学越谷病院消化器内科

幕内　博康　東海大学外科学

矢花　　剛　札幌外科記念病院内科　　（五十音順）

概要

1．会期

2010年2月19日(金)～20日(土)

2．会場

福岡国際会議場
福岡県福岡市博多区石城町2-1
TEL：092-262-4111

3．会長

飯田　三雄
九州大学病態機能内科学　教授

4．テーマ

消化管学の確立に向けて～腸の炎症を探る

5．事務局

事務局担当：松本主之
九州大学病態機能内科学内
福岡県福岡市東区馬出3-1-1

運営事務局

株式会社 勁草書房　コミュニケーション事業部内
東京都文京区水道2-1-1
TEL：03-5840-6339　FAX：03-3814-6904
E-mail：6jga-office@keiso-comm.com

6．JGA Keynote Program 国際セッション（The 3rd IGICS）

日程：2月20日（土）
会場：福岡国際会議場2階第8会場
テーマ：Present situation and future prospects on endoscopic diagnosis and treatment in Asia

7．学会行事

理事会　　2月18日（木）16：00～18：00　グランドハイアット福岡2階「コンノート」
代議員会・総会　2月19日（金）17：00～18：00　福岡国際会議場5階「501」（第2会場）

8．学会関連行事

ランチョンセミナー1～6
　2月19日（金）12：15～13：15　第3、4、5、7、8、9会場
ランチョンセミナー7～13
　2月20日（土）12：15～13：15　第3、4、5、6、7、8、9会場
イブニングセミナー
　2月19日（金）17：30～18：30　第3会場

9．次回開催案内

会期　2011年2月18日(金)～19日(土)
会場　国立京都国際会館
会長　吉川　敏一
　　京都府立医科大学消化器内科学　教授

参加者へのご案内

受付

2010年２月19日（金） 7：30～17：00
2010年２月20日（土） 7：30～16：00

参加登録

参加受付は福岡国際会議場１階エントランスホールにて行います。
参加費　医師・一般　10,000円
研修医・コメディカル・薬剤師　3,000円
学生　無料
参加受付にてネームカード（領収証を兼ねる）及び学会参加証明書を受け取り、所属・氏名をご記入のうえ、ネームカードを見える位置に着用ください。ネームカードのない方のご入場はお断りいたします。
ランチョン・イブニングセミナーのみご参加の方もネームカードが必要となります。

学会参加証明書は「胃腸科認定医」の申請時及び更新時に必要となり、単位取得の証明となりますので、大切に保管して下さい。

抄録集販売

プログラム・抄録集は事前に会員の方へは送付しております。別途購入ご希望の場合は１部2,000円にて販売致します。

学会受付

当日の年会費のお支払いおよび新入会の受付は学会受付にて行います。
当日は混雑が予想されます。事前に入会される方は学会ホームページよりお申し込み下さい。

また、事前に抄録集とともにお送りした参加登録用紙は学会参加の記録となりますので、学会受付に必ずご提出下さい。

企業展示

２階「多目的ホール201＋202」にて企業展示を開催致します。

会員懇親会

日　時　２月19日（金）19：00～21：00
会　場　ホテル日航福岡３階「都久志の間」
参加費　無料

教育講演参加証明書

教育講演にご参加の先生には、会場前にて教育講演参加証を配布致します。
※参加証をご希望の方は、発表などが重なっていない限り、なるべく全ての教育講演にご出席下さいますようお願い申し上げます。

ランチョンセミナー

ランチョンセミナーにご参加の先生方にはお弁当をご用意しております。各会場前にてお受け取りください。なお、数に限りがございますので、予めご了承ください。また、必ずランチョンセミナー会場内で食事をお済ませください。

クローク

お手荷物があります場合は１階クロークをご利用下さい。

会場内での諸注意

・討論時に発言される場合には、挙手をもって司会の許可を得てご発言ください。またご発言に先立ちご所属、ご氏名を明らかにしてください。
・学会事務局の許可のない録音・録画、写真撮影を禁止致します。
・携帯電話のご使用はご遠慮ください。予めマナーモードに設定いただくか、電源をお切りくださいますようお願い致します。

演者へのご案内

◆口演発表

・ご発表の30分前までにPCセンター（２階「ロビー」）までお越しください。
・一般演題の発表時間は口演４分、質疑応答２分の計６分です。
・主題演題の発表時間はセッションによって異なります。事務局よりの個別のご連絡をご参照ください。
・演者は座長の指示に従って、時間厳守にてお願い致します。
・ご発表時に使用できる機材はPC１台のみです。（スライド他はご利用いただけませんので、ご注意ください。）

資料作成及び受付時のご注意

・マッキントッシュ・動画及びWindows7をご使用の場合はご自身のノートPCをお持込ください。
・ご自身のノートPCを持ち込まれる場合はACアダプターを必ずご持参ください。
・メディアで持ち込まれる場合はUSBフラッシュメモリーもしくはCD-R（パケット方式以外）でお持込ください。また、PPTのバージョンはWindows版PPT2000、2003、2007で作成されたもののみと致します。
・ファイル名は「演題番号・演者名.ppt」としてください。（例 「CS-1-1　消化器　太郎.ppt」）
・液晶プロジェクターの解像度はXGA（1024×768）となっております。
・音声出力はご使用できません。
・接続はD-sub15ピン３列のコネクター（通常の外部出力端子）となります。パソコンの外部モニター出力端子の形状を事前に確認し、必要な場合は接続端子を持参してください。

パソコン側（メス）

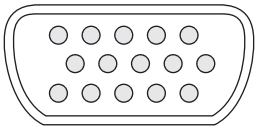

PCセンターにてコピーしましたデータは事務局の責任で発表終了後消去致します。

データ持込方法一覧

ご使用のOS	ソフト	データ持込			PC持込
		USB	CD-R	その他	
Windows（7を除く）	PPT2000・2003・2007	○	○	×	○
Windows7	PPT	×	×	×	○
Macintosh	PPT	×	×	×	○

演者・司会へご案内

◆ポスター発表

・ご発表の30分前までにポスター会場（２階「多目的ホール201＋202」）前のポスター受付までお越しください。
・ポスターの発表時間は口演３分、質疑応答２分の計５分です。
・ポスターパネル（横90cm×210cm）及びポスター番号は事務局にてご用意致します。発表者は、演題名、所属、演者名、発表内容のポスターをご準備ください。
・発表および討論は各ポスター前にて行います。発表者はポスター受付にて発表者リボンをお受け取り、ご着用ください。
・ポスターの掲示、撤去は下記の時間内にお願い致します。時間内に撤去されない場合には事務局にて処分させていただきますので、ご注意ください。

掲示　19日（金）　8：30～ 9：30
　　20日（土）　8：30～ 9：30
撤去　発表セッション終了後より 20日（土）17：00まで

※１日目・２日目でポスター貼り替えの必要はありません。可能であれば２日間掲示ください。

司会へのご案内

◆口演発表

・前のセッション開始後、次司会席に着席してください。

◆ポスター発表

・ご担当のセッション開始30分前までにポスター会場前のポスター受付にて受け付けをお済ませのうえ、司会リボンをお受け取りください。
・司会リボンを着用のうえ、セッション開始５分前にはセッションのポスター付近でお待ちください。

交通のご案内

THE JAPANESE GASTROENTEROLOGICAL ASSOCIATION

■周辺地図

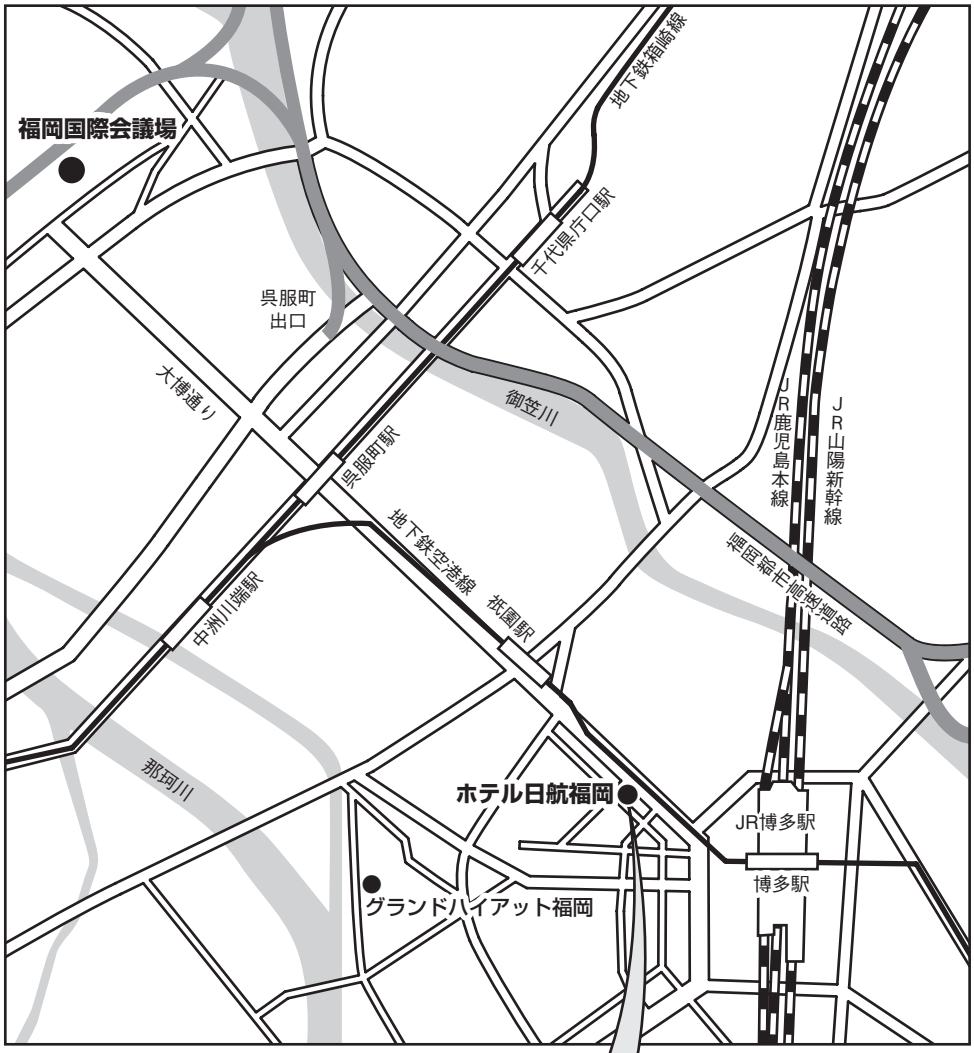

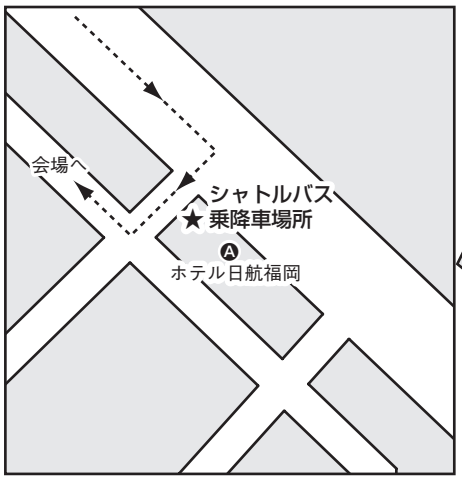

■シャトルバス

会期中（2月19日（金）・20日（日）7：30～18：00※予定）福岡国際会議場までの無料シャトルバスを運行致します。座席数に限りがありますのでご了承ください。

ルート：ホテル日航福岡前（JR博多駅より徒歩3分）⇔福岡国際会議場

交通のご案内

THE JAPANESE GASTROENTEROLOGICAL ASSOCIATION

■福岡国際会議場所在地

〒812-0032福岡県福岡市博多区石城町2-1
TEL：092-262-4111　FAX：092-262-4701
URL：http://www.marinemesse.or.jp/congress/
アクセス：http://www.marinemesse.or.jp/congress/access/

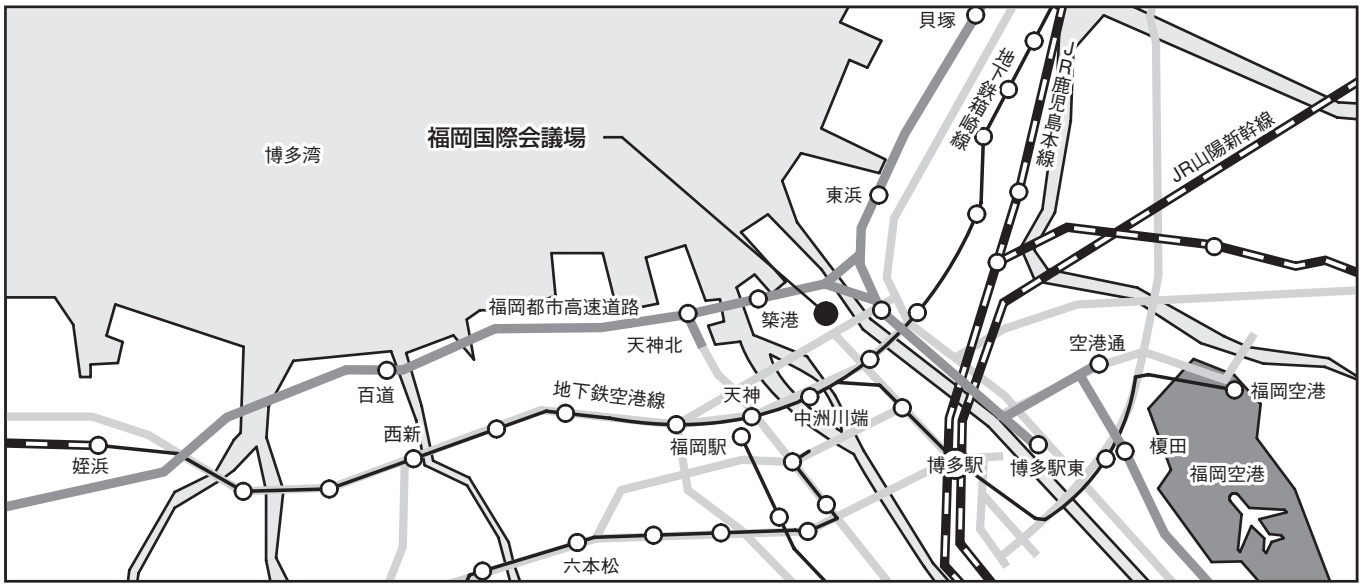

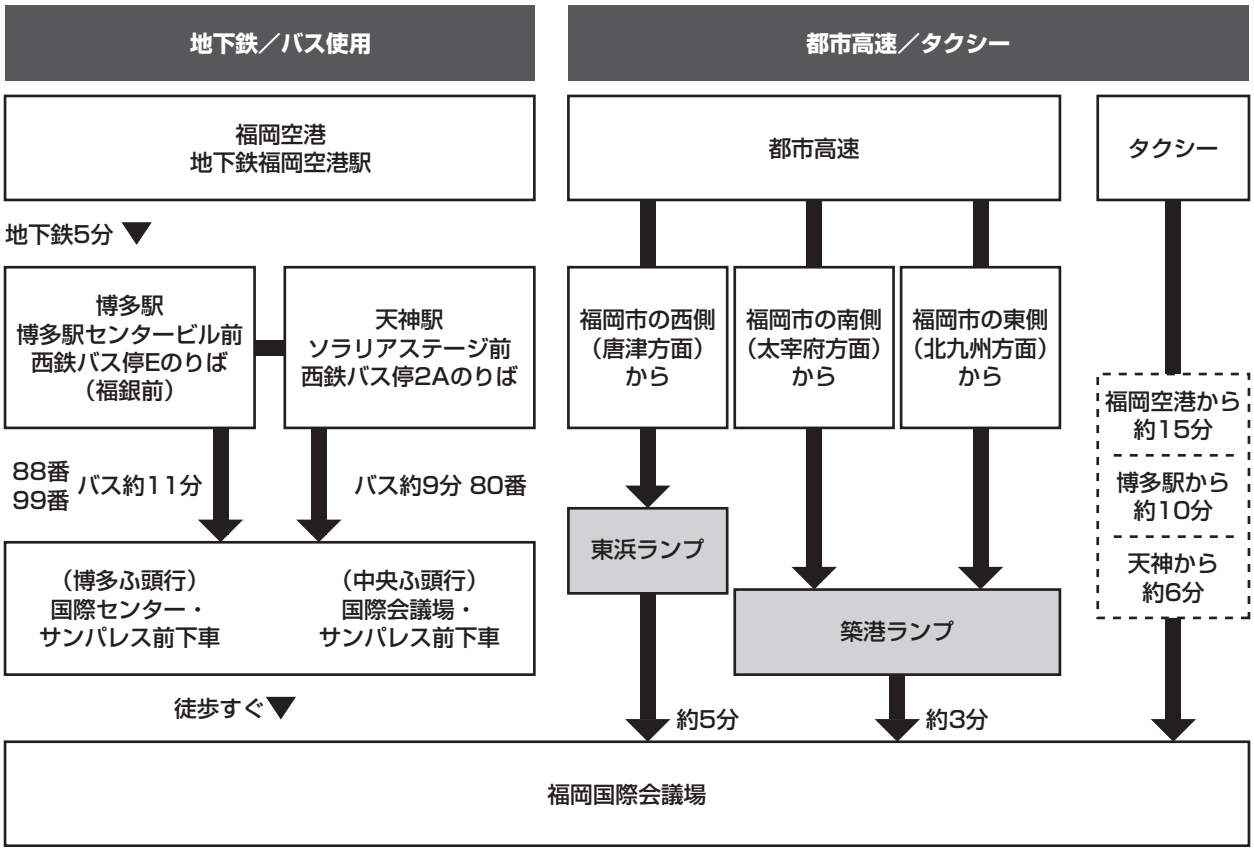

会場案内図

総合受付
1階　エントランスホール

第1会場
3階　メインホール

第2会場
5階　501

第3会場
5階　502＋503

第4会場
4階　409＋410

第5会場
4階　411＋412

第6会場
4階　413＋414

第7会場
4階　401＋402＋403

第8会場
2階　203

第9会場
2階　204

ポスターおよび展示会場
2階　201+202

PCセンター
2階　ロビー

学会本部
5階　505

事務局
2階　主催者事務室2D・2E

会員懇親会
ホテル日航福岡3階　都久志の間

会場案内図

THE JAPANESE GASTROENTEROLOGICAL ASSOCIATION

福岡国際会議場 1階

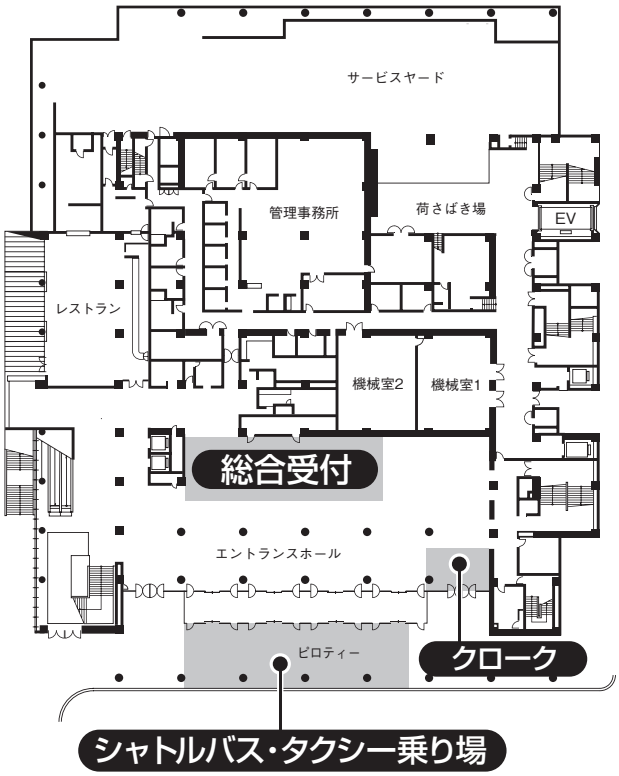

福岡国際会議場 2階

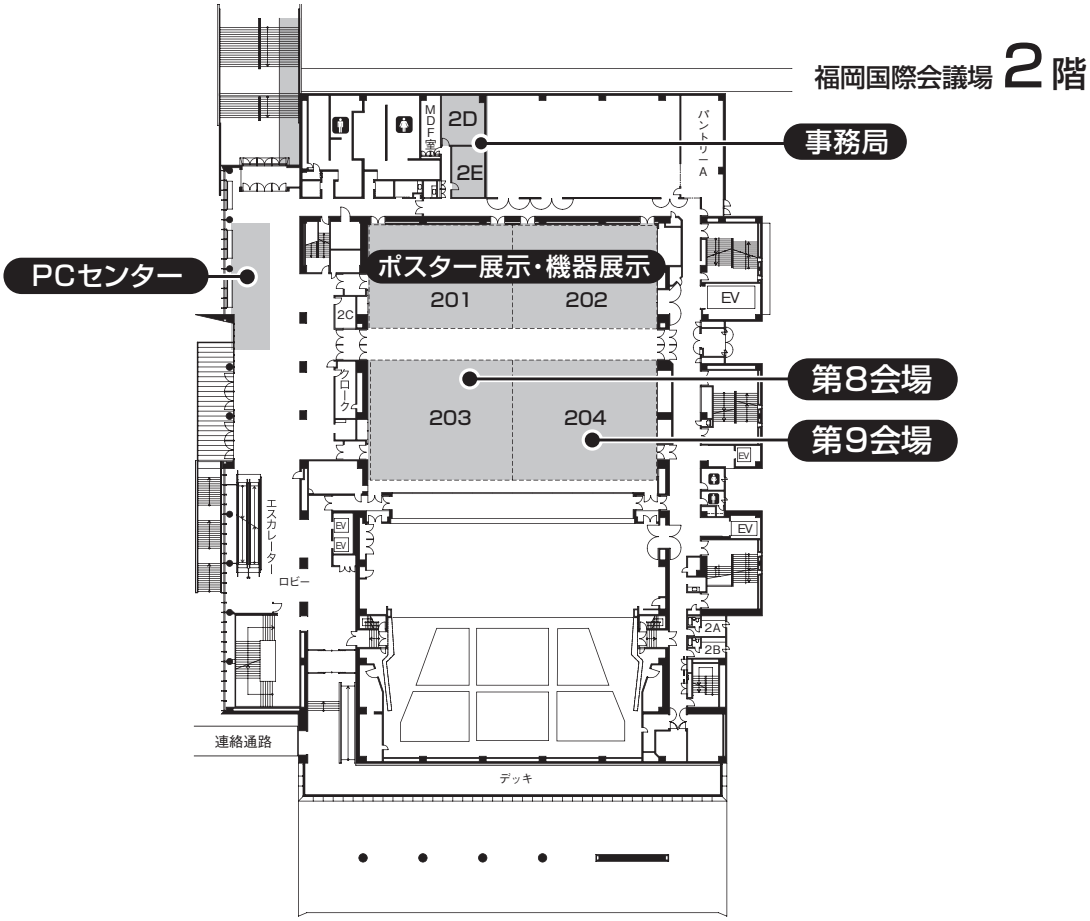

会場案内図

THE JAPANESE GASTROENTEROLOGICAL ASSOCIATION

福岡国際会議場 3階

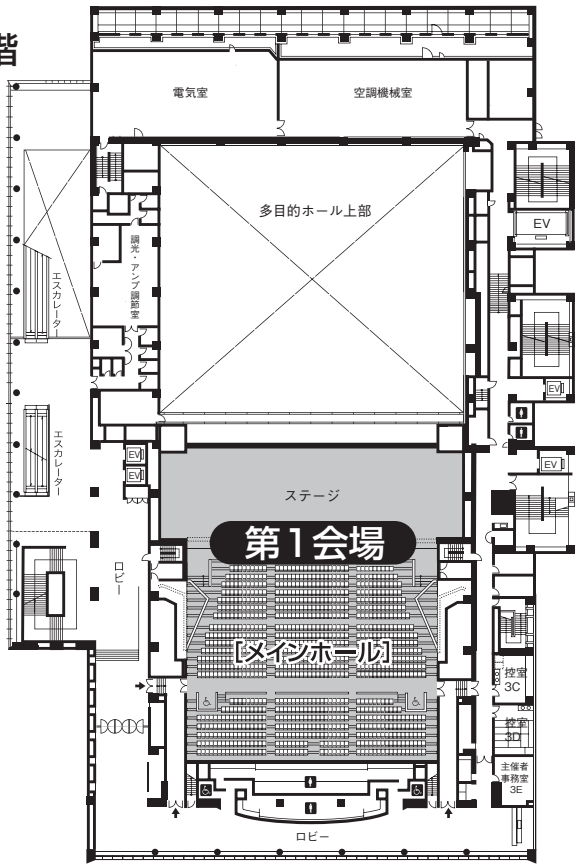

福岡国際会議場 4階

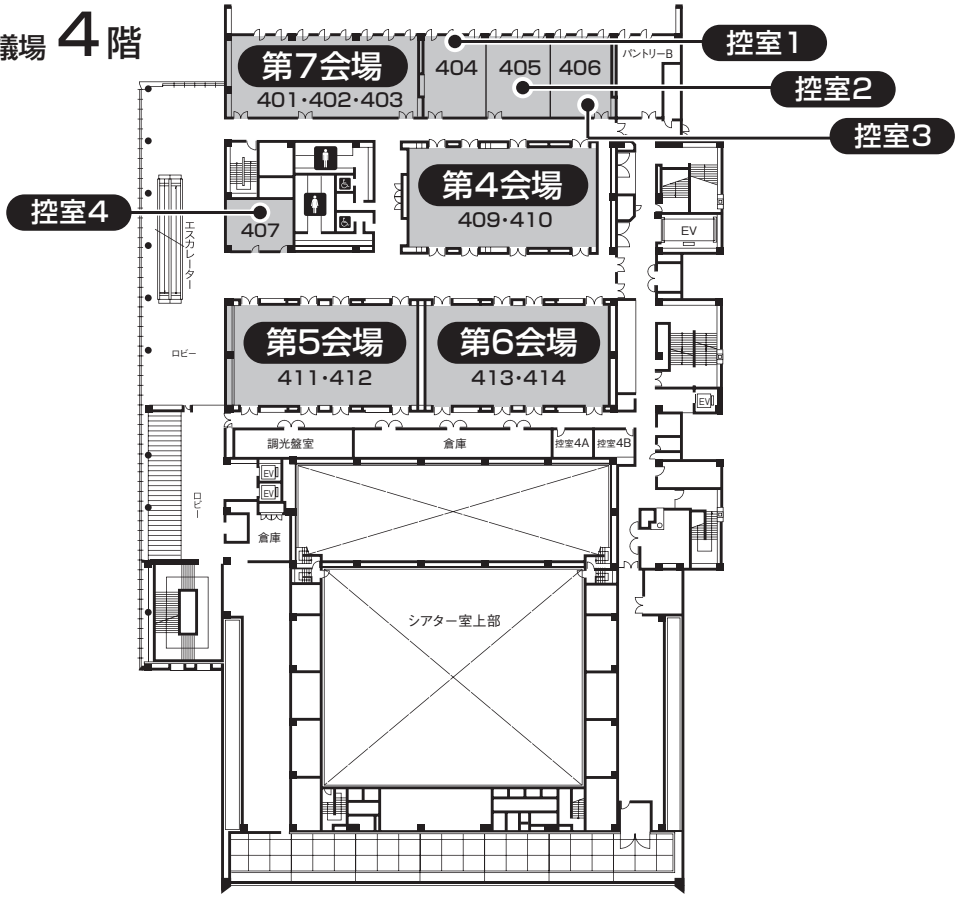

会場案内図

THE JAPANESE GASTROENTEROLOGICAL ASSOCIATION

福岡国際会議場 5階

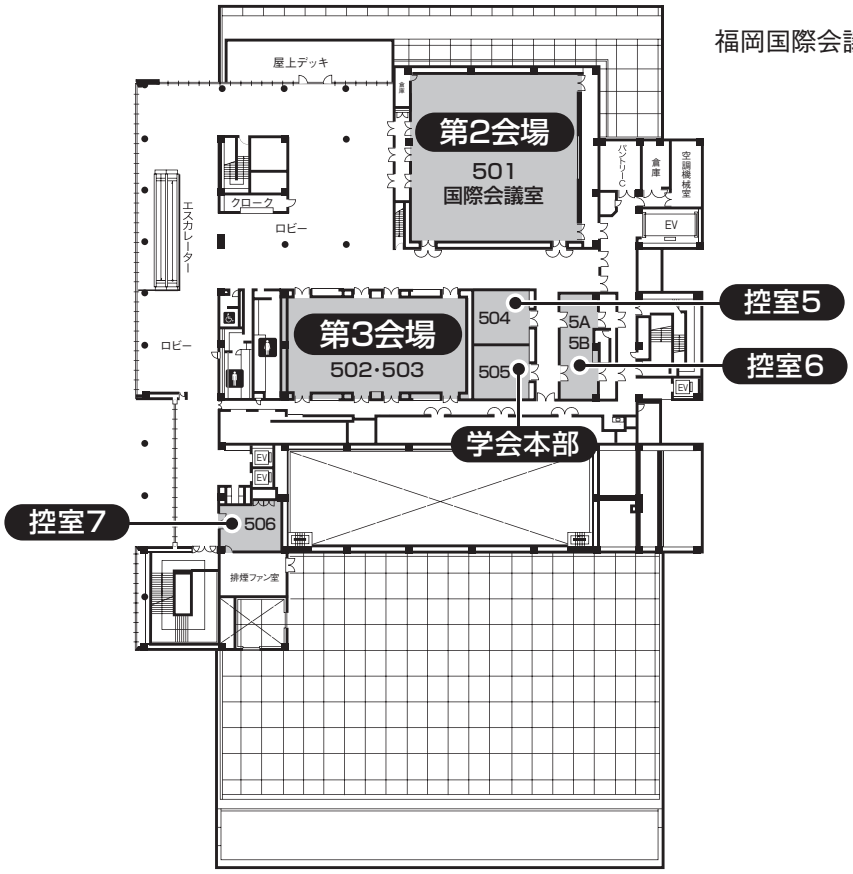

福岡サンパレスホテル&ホール 4階

福岡国際会議場とは
2階で連結されています

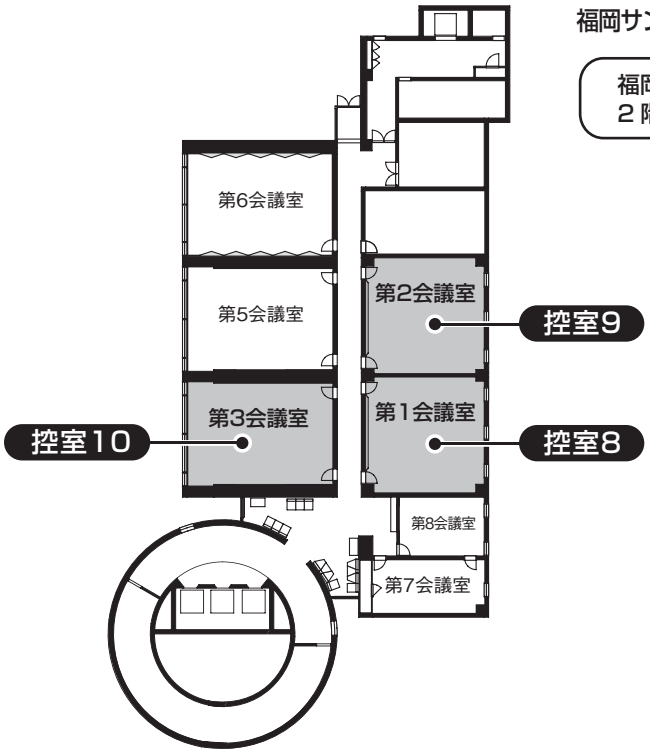

2月19日（金） 1日目（第1会場～第5会場）

	第1会場 メインホール	第2会場 501	第3会場 502+503	第4会場 409+410	第5会場 411+412
8	8:20～8:30 **開会式** 8:30～11:00 特別企画ワークショップ **「炎症性腸疾患の新治療」** 司会：安藤朗、渡辺守 P131～138 共催：ユーシービージャパン株式会社	8:30～11:00 コアシンポジウム1 **「消化管悪性腫瘍の診断と治療戦略:化学療法と分子標的治療の進歩」** P139～142 司会:馬場秀夫、石岡千加史	8:30～10:15 症例検討セッション **「下部消化管」** 司会:渡辺憲治、田村智 スーパーバイザー:八尾恒良 病理コメンテーター:鬼島宏、味岡洋一 コメンテーター:成澤林太郎、斎藤豊、飯石浩康 症例報告者:横山薫、濱田康彦、辛島嘉彦、山野泰穂	8:30～11:00 ワークショップ8 **「NSAIDsと消化管病変」** 司会:樋口和秀、春間賢 P204～213	8:30～11:00 ワークショップ10 **「大腸癌の化学療法:抗体製剤の時代を迎えて」** 司会:伊藤文生、名川弘一 P222～225
9					
10			10:15～12:00 症例検討セッション **「上部消化管」** 司会:赤松泰次、青柳邦彦 スーパーバイザー:渕上忠彦 病理コメンテーター:石黒信吾、大倉康男 コメンテーター:辻晋吾、村上和成、緒方伸一 症例報告者:赤松泰次、江口浩一		
11	11:00～12:00 招待講演1 **「細胞増殖をコントロールする分子機構:その破綻としての発癌」** P113 司会:寺野彰 演者:中山敬一				
12			12:15～13:15 ランチョンセミナー1 **機能性胃腸性Up to date** 司会:木下芳一、藤本一眞 演者:草野元康、春間賢 特別発言:荒川哲男 エーザイ株式会社	12:15～13:15 ランチョンセミナー2 **薬物性消化管傷害 ー新たなる展開ー** 司会:溝上裕士 演者:千葉俊美、三宅一昌 日本新薬株式会社	12:15～13:15 ランチョンセミナー3 **免疫バランスの異常からみたIBSとIBD** 司会:杉山敏郎 演者:仲瀬裕志 アステラス製薬株式会社
13	13:30～14:30 招待講演2 **「オピニオンリーダーから学ぶ上部消化管疾患の最前線」** 司会:坂本長逸 P114～115 演者:千葉勉、菅野健太郎				
14					
15	14:30～17:00 特別企画シンポジウム **「炎症性腸疾患からの発癌」** 司会:藤盛孝博、渡邉聡明 P127～130	14:30～17:00 ワークショップ4 **「鏡視下手術の現状と未来」** 司会:永井英司、北川雄光 P178～183	14:30～17:00 漢方トピックフォーラム **「新しいGERD治療への挑戦」** P258～260 司会:木下芳一、草野元康 共催:株式会社ツムラ	14:30～17:00 ワークショップ3 **「Collagenous colitisの病態・診断・治療」** 司会:今村哲理、清水誠治 P173～177	14:30～17:00 ワークショップ5 **「咽頭・食道癌内視鏡治療の新展開」** P184～189 司会:幕内博康、小山恒男
16					
17		17:00～18:00 **代議員会・総会**	17:30～18:30 イブニングセミナー **潰瘍性大腸炎における5-ASA製剤の再評価 ーエビデンスからの考察ー** 司会:日比紀文 演者:上野文昭 杏林製薬株式会社		
18					
19					

2月19日（金） 1日目（第6会場～第9会場）

	第6会場 413+414	第7会場 401+402+403	第8会場 203	第9会場 204
8	8:30～9:06 一般演題1 **胃癌基礎** P263～264 司会:貝瀬満、有沢富康	8:30～8:54 一般演題4 **PEG** P269 司会:入澤篤志、大島忠之 8:55～9:31 一般演題5 **止血** P270～271 司会:掛村忠義、吉田智治	8:30～8:54 一般演題12 **IBD1** P281 司会:佐々木誠人、飯塚政弘 8:55～9:13 一般演題13 **IBD2** P282 司会:金岡繁、片岡洋望	8:30～9:50 栄養管理フォーラム **「消化管疾患における NSTの役割」** P239～241 司会:松枝啓、佐々木巌
9	9:07～9:43 一般演題2 **胃癌臨床** P265～266 司会:生越喬二、一瀬雅夫 9:44～10:26 一般演題3 **胃腫瘍診断** P267～268 司会:川口実、桑山肇	9:32～9:56 一般演題6 **ESD1** P272 司会:春日井邦夫、加藤元嗣 9:57～10:21 一般演題7 **ESD2** P273 司会:宿輪三郎、芳野純治	9:14～9:50 一般演題14 **IBD3** P283～284 司会:瀬尾充、江崎幹宏 9:51～10:15 一般演題15 **大腸癌臨床病理1** P285 司会:池永雅一、山口明夫	9:50～10:08 一般演題20 **食道癌** P292 司会:桑野博行、桑原義之 10:09～10:27 一般演題21 **胃癌手術** P293 司会:柏木秀幸、橋本大定 10:28～10:52 一般演題22 **大腸癌基礎** P294 司会:北台靖彦、高山哲治
10				
11				
12		12:15～13:15 ランチョンセミナー4 ***H. pylori* 感染症における胃潰瘍の治療戦略 －抗潰瘍薬の位置づけ－** 司会:高橋信一 演者:村上和成 味の素ファルマ株式会社 寿製薬株式会社	12:15～13:15 ランチョンセミナー5 **アダカラム温故知新 －更なる飛躍に向けて－** 司会:松井敏幸 演者:松本主之、岩切龍一 株式会社JIMRO	12:15～13:15 ランチョンセミナー6 **NSAIDs消化管傷害に対するNew Strategy** 司会:坂本長逸 演者:樋口和秀 大塚製薬株式会社
13				
14	14:30～15:00 教育講演1 **「咽頭・食道癌の診断と治療」** 司会:浅香正博 演者:武藤学 P119	14:30～15:06 一般演題8 **胃・十二指腸基礎** 司会:東健、富永和作 P274～275 15:07～15:31 一般演題9 ***H. pylori*基礎** P276 司会:井上和彦、谷中昭典	14:30～14:48 一般演題16 **大腸癌臨床病理2** P286 司会:味岡洋一、植木隆 14:49～15:13 一般演題17 **大腸癌臨床1** P287 司会:松川正明、鈴木英之	14:30～17:00 ワークショップ9 **「クローン病治療に対する分子標的治療」** P214～221 司会:伊藤裕章、松本主之 共催:田辺三菱製薬株式会社
15	15:00～15:30 教育講演2 **「非びらん性胃食道逆流症(NERD)の病態と治療」** 司会:荒川哲男 演者:岩切勝彦 P120 15:30～16:00 教育講演3 **「胃悪性リンパ腫の診断と治療」** 司会:岡崎和一 演者:中村昌太郎 P121	15:32～16:14 一般演題10 ***H. pylori*** P277～278 司会:杉山敏郎、峯徹哉	15:14～15:56 一般演題18 **大腸癌臨床2** P288～289 司会:緒方裕、横井公良	
16	16:00～16:30 教育講演4 **「小腸疾患の内視鏡診断と治療」** 司会:高橋信一 演者:山本博徳 P122 16:30～17:00 教育講演5 **「早期大腸癌内視鏡診断の最前線」** 司会:棟方昭博 演者:田中信治 P123	16:15～16:51 一般演題11 **薬理** P279～280 司会:塩谷昭子、加藤伸一	15:57～16:33 一般演題19 **大腸内視鏡治療** P290～291 司会:平井郁仁、豊永高史	
17				
18				
19				

2月19日（金） 1日目（ポスター・展示会場）

ポスター・展示会場
多目的ホール201＋202

8:30〜9:30 ポスター貼付

9:30〜14:00 ポスター展示

14:00〜14:20 1 GERDその他
司会:青山伸郎 P311

14:20〜14:40 2 食道疾患
司会:中島淳 P312

14:00〜14:20 3 胃疾患1
司会:溝上裕士 P313

14:20〜14:40 4 胃疾患2
司会:檜沢一興 P314

14:40〜15:05 5 十二指腸1
司会:平川克哉 P315〜316

15:05〜15:30 6 十二指腸2
司会:阿部孝 P317〜318

14:00〜14:30 7 胃癌1
司会:河合隆 P319〜320

14:30〜14:55 8 胃癌2
司会:津久井拓 P321〜322

14:55〜15:15 9 胃癌3
司会:中村真一 P323

14:00〜14:25 10 小腸
司会:小金井一隆 P324〜325

14:25〜14:45 11 小腸炎1
司会:竹内健 P326

14:45〜15:10 12 小腸炎2
司会:古賀秀樹 P327〜328

14:00〜14:20 13 大腸
司会:河原秀次郎 P329

14:20〜14:45 14 大腸炎1
司会:竹山廣光 P330〜331

14:45〜15:05 15 大腸炎2
司会:河野透 P332

14:00〜14:30 16 大腸癌1
司会:杉田昭 P333〜334

14:30〜14:55 17 大腸癌2
司会:小棚木均 P335〜336

MEMO

2月20日（土） 2日目（第1会場～第5会場）

	第1会場 メインホール	第2会場 501	第3会場 502＋503	第4会場 409＋410	第5会場 411＋412
8	8:30～11:00 コアシンポジウム4 **「内視鏡診断・治療の進歩:消化管内視鏡診断の新展開」** 司会:平田一郎、矢作直久 P153～159	8:30～11:00 コアシンポジウム3 **「機能性消化管疾患:治療をめぐって」** P149～152 司会:三輪洋人、福土審	8:30～11:00 特別企画症例セッション **「診断に難渋した腸の炎症性疾患」** 司会:斉藤裕輔、小林広幸 病理コメンテーター:岩下明徳、八尾隆史 コメンテーター:大川清孝、堺勇二、藤谷幹浩 症例報告者:前山泰彦、清水加代子、斉藤裕輔、古賀章浩 共催:エーザイ株式会社	8:30～11:00 ワークショップ7 **「画像強調内視鏡の将来」** 司会:樫田博史、鶴田修 P197～203	8:30～11:00 ワークショップ2 **「潰瘍性大腸炎:内科治療はどこまで可能か」** P167～172 司会:大草敏史、鈴木康夫
9					
10					
11	11:00～12:00 招待講演3 **「内視鏡観察法の研究動向と将来展望」** P116 司会:飯田三雄　演者:田尻久雄				
12			12:15～13:15 ランチョンセミナー7 **GERD治療戦略A to Z** 司会:木下芳一 演者:古田賢司、河村修 アストラゼネカ株式会社	12:15～13:15 ランチョンセミナー8 **カプセル内視鏡の新展開 PillCam® SB 2** 司会:寺野彰 演者:渡部宏嗣 ギブン・イメージング株式会社	12:15～13:15 ランチョンセミナー9 **潰瘍性大腸炎の内科的治療について** 司会:日比紀文 演者:松本譽之、渡辺憲治 ゼリア新薬株式会社 協和発酵キリン株式会社
13	13:30～14:30 特別企画講演 「The Role of Capsule Endoscopy in Inflammatory Bowel Disease」 司会:中村哲也 P117～118 演者:Jonathan A. Leighton 共催:富士フィルムメディカル株式会社				
14					
15	14:30～17:00 コアシンポジウム2 **「炎症性腸疾患:クローン病の病態と治療の新たな展開」** 司会:松井敏幸、松本譽之 基調講演:日比紀文 P143～148	14:30～17:00 ESDフォーラム **「胃ESDの適応拡大」** 司会:小野裕之、後藤田卓志 P231～238	14:30～17:00 ワークショップ6 **「消化管感染症:臨床における最前線」** P190～196 司会:大川清孝、金城福則	14:30～17:00 ワークショップ1 **「消化管悪性リンパ腫の診断と治療」** P160～166 司会:水田陽平、田利晶	14:30～17:00 EMAフォーラム **「大腸NBI」** P226～230 司会:佐野寧、岡志郎
16					
17	17:00～17:10 **閉会式**				
18					
19					

2月20日（土） 2日目（第6会場～第9会場）

	第 6 会場 413＋414	第 7 会場 401＋402＋403	第 8 会場 203	第 9 会場 204
8	8:30～11:00 薬剤セッション **「大腸癌に対する レジメンの選択と注意点」** P256～257 司会:柳川忠二、大石了三	8:30～8:48 一般演題23 **食道基礎** P295 司会:藤原靖弘、古田隆久 8:49～9:13 一般演題24 **食道機能** P296 司会:草野元康、稲森正彦	8:30～11:00 JGA Keynote Program (The 3rd IGICS) **「Present situation and future prospects on endoscopic diagnosis and treatment in Asia」** Opening Remarks:Takashi Joh Oral Session1～4 共催 大塚製薬株式会社	8:30～11:00 トピックフォーラム1 **「消化管粘膜防御機構の最先端」** P242～248 司会:吉川敏一、平石秀幸
9		9:14～9:38 一般演題25 **GERD1** P297 司会:足立経一、小山茂樹 9:39～10:03 一般演題26 **GERD2** P298 司会:木下芳一、小原勝敏		
10		10:04～10:40 一般演題27 **アカラシア** P299～300 司会:千野修、武田宏司		
11				
12	12:15～13:15 ランチョンセミナー10 **生活習慣と便秘 S_4 (5-HT_4)刺激薬の可能性** 司会:永原章仁 演者:細田誠弥 大日本住友製薬株式会社	12:15～13:15 ランチョンセミナー11 **NSAID起因消化管傷害の現状とCOX-2選択的阻害剤の果たす役割** 司会:菅野健太郎 演者:坂本長逸 ファイザー株式会社	12:15～13:15 ランチョンセミナー12 **様々な上腹部症状～酸の関連とH2RAの位置づけ～** 司会:藤本一眞 演者:稲森正彦 あすか製薬株式会社	12:15～13:15 ランチョンセミナー13 **消化管炎症免疫応答と Proton Pump Inhibitor** 司会:樋口和秀 演者:鈴木秀和、内藤裕二 武田薬品工業株式会社
13				
14	14:30～15:00 教育講演6 **「胃拡大内視鏡による早期胃癌診断の最前線」** 司会:前原喜彦 演者:八尾建史 P124	14:30～14:48 一般演題28 **小腸基礎1** P301 司会:藤山佳秀、竹内孝治 14:49～15:13 一般演題29 **小腸基礎2** P302 司会:岩切龍一、丹羽康正	14:30～17:00 JGA Keynote Program (The 3rd IGICS) **「Present situation and future prospects on endoscopic diagnosis and treatment in Asia」** Poster Session 1～3 Special Lecture:Hwoon Yong Jung Oral Session5～6 共催:大塚製薬株式会社	14:30～17:00 トピックフォーラム2 **「生活習慣病と消化管疾患」** 司会:藤本一眞、城卓志 P249～255
15	15:00～15:30 教育講演7 **「臨床医に必要な病理の知識」** 司会:岩下明徳 演者:八尾隆史 P125 15:30～16:00 教育講演8 **「感染性腸炎後過敏性腸症候群」** 司会:本郷道夫 演者:福土審 P126	15:14～15:50 一般演題30 **小腸臨床1** P303～304 司会:大宮直木、藤森俊二 15:51～16:27 一般演題31 **小腸臨床2** P305～306 司会:楠正人、石塚満		
16	16:00～16:30 **企業説明会**	16:28～16:46 一般演題32 **大腸炎症その他** P307 司会:田中匡介、藤村宜憲		
17				
18				
19				

2月20日（土） 2日目（ポスター・展示会場）

ポスター・展示会場
多目的ホール201＋202

8:30〜9:30 **ポスター貼付**

9:30〜14:00 **ポスター展示**

14:00〜14:20 **18 食道癌 1** P337
司会:森田勝

14:20〜14:40 **19 食道癌 2** P338
司会:天野敏弘

14:40〜14:55 **20 食道癌 3** P339
司会:天野祐二

14:00〜14:25 **21 胃腫瘍 1** P340〜341
司会:福田眞作

14:25〜14:55 **22 胃腫瘍 2** P342〜343
司会:三宅一昌

14:55〜15:10 **23 胃腫瘍 3** P344
司会:谷川徹也

14:00〜14:20 **24 小腸腫瘍** P345
司会:加藤公敏

14:20〜14:40 **25 小腸内視鏡 1** P346
司会:田中周

14:40〜15:00 **26 小腸内視鏡 2** P347
司会:矢野智則

14:00〜14:20 **27 大腸炎 3** P348
司会:田中正則

14:20〜14:45 **28 IBD 1** P349〜350
司会:花井洋行

14:45〜15:00 **29 IBD 2** P351
司会:本谷聡

14:00〜14:25 **30 大腸腫瘍 1** P352〜353
司会:井本一郎

14:25〜14:45 **31 大腸腫瘍 2** P354
司会:竹之下誠一

14:45〜15:00 **32 大腸腫瘍 3** P355
司会:柿坂明俊

14:00〜14:25 **33 その他** P356〜357
司会:生越喬二

査読委員

青柳　邦彦	赤松　泰次	味岡　洋一	蘆田　　潔	東　　健
足立　経一	一瀬　雅夫	井上　和彦	岩切　龍一	小原　勝敏
貝瀬　　満	春日井邦夫	加藤　元嗣	川口　　実	北台　靖彦
草野　元康	楠　　正人	桑野　博行	斉藤　裕輔	佐々木誠人
塩谷　昭子	杉田　　昭	杉山　敏郎	竹内　孝治	田中　匡介
田中　信治	田中　正則	長南　明道	辻　　晋吾	畠山　勝義
花井　洋行	藤村　宜憲	藤森　俊二	藤山　佳秀	松川　正明
溝上　裕士	峯　　徹哉	村上　和成	本谷　　聡	吉田　智治

（敬称略・五十音順）

MEMO

プログラム　1日目

◆◆◆ 2 月 19 日(金) ◆◆◆

査読委員による厳正な審査の結果、優秀な一般演題に を印しております。

開会式 8:20～8:30

特別企画ワークショップ

8:30～11:00 炎症性腸疾患の新治療

司会　安藤　朗（滋賀医科大学感染応答・免疫調節部門消化器免疫分野）
渡辺　守（東京医科歯科大学消化器内科）

基調講演　免疫調節剤と生物製剤を用いた現在の炎症性腸疾患治療
札幌厚生病院IBDセンター　本谷　聡

SW-1　炎症性腸疾患治療における5ーASA製剤の役割
東京医科歯科大学消化器内科　長沼　誠

SW-2　免疫調節剤：AZA/6MP　～もっと積極的に使用するべきか～
慶應義塾大学消化器内科　岡本　晋

SW-3　カルシニューリン阻害剤の炎症性腸疾患治療における位置付け
京都大学消化器内科内視鏡部　仲瀬　裕志

SW-4　炎症性腸疾患に対する抗TNFα抗体の現状と問題点
福岡大学筑紫病院消化器科　平井　郁仁

SW-5　CD30/CD30 ligand シグナル制御による炎症性腸疾患に対する新規治療法の開発
九州大学病態制御内科学　牟田　浩実

SW-6　インターロイキンー17は炎症性腸疾患の治療標的となりうるか？
滋賀医科大学消化器内科　今枝　広丞

SW-7　インフリキシマブ使用によるクローン病血清中マイクロRNAの変化と治療応用の可能性
九州大学病態機能内科学　中道　郁夫

SW-8　Bach1-Heme oxygenase系を標的とした新規炎症性腸疾患治療の基礎的検討
京都府立医科大学消化器内科　高木　智久

SW-9　潰瘍性大腸炎の病態関連腸内細菌叢の検討
富山大学内科学第三講座　西川　潤

SW-10　食事中n-3 / n-6比を1に近づける食事療法（n-3 DP）における炎症性腸疾患の寛解維持効果
東京慈恵会医科大学附属柏病院消化器・肝臓内科　内山　幹

SW-11　炎症性腸疾患における粘膜修復機構の解析と上皮再生治療への応用
東京医科歯科大学消化器病態学　岡本　隆一

基調講演　これからのIBD治療の方向性を考える！
滋賀医科大学感染応答・免疫調節部門消化器免疫分野　安藤　朗

共催　ユーシービージャパン株式会社

招待講演

11:00〜12:00　司会：寺野　彰（獨協医科大学）

1　細胞増殖をコントロールする分子機構：その破綻としての発癌
中山　敬一（九州大学生体防御医学研究所）

13:30〜14:30　司会　坂本　長逸（日本医科大学消化器内科）

2　オピニオンリーダーから学ぶ上部消化管疾患の最前線

感染、炎症からの消化器発癌
千葉　勉（京都大学消化器内科学）

形態形成に関わる因子とその制御：CDXとSHH
菅野健太郎（自治医科大学消化器内科）

特別企画シンポジウム

14:30〜17:00　炎症性腸疾患からの発癌

司会　藤盛　孝博（獨協医科大学病理学（人体分子））
渡邉　聡明（帝京大学外科）

SS-1　潰瘍性大腸炎に合併した大腸癌の臨床病理学的検討
名古屋大学消化器内科学　安藤　貴文

SS-2　炎症性腸疾患に合併した発癌症例の臨床的特徴と予後の検討
兵庫医科大学下部消化管外科　池内　浩基

SS-3　潰瘍性大腸炎に合併する大腸腫瘍の形態診断と腫瘍合併高危険群の拾い上げ
京都桂病院消化器センター消化器内科　藤井　茂彦

SS-4　潰瘍性大腸炎に合併したdysplasia-associated lesions or masses（DALMs）のサブタイプ別追跡研究
兵庫医科大学内視鏡センター　樋田　信幸

SS-5　クローン病関連結腸癌における拡大内視鏡像の検討
ー早期発見し根治的に治療しえたクローン病関連結腸癌の2例ー
昭和大学横浜市北部病院消化器センター　池田　晴夫

SS-6　潰瘍性大腸炎関連大腸癌におけるCD133、OCT4およびNANOG発現の意義
三重大学消化管・小児外科学　大北　喜基

SS-7　大腸腫瘍合併潰瘍性大腸炎におけるactivation-induced cytidine deaminase発現とp53遺伝子変異の関連性について
九州大学病態機能内科学　具嶋　正樹

SS-8　潰瘍性大腸炎の発癌背景粘膜の粘液形質変化
新潟大学消化器一般外科　須田　和敬

コアシンポジウム

8:30〜11:00　1　消化管悪性腫瘍の診断と治療戦略：化学療法と分子標的治療の進歩

司会　馬場　秀夫（熊本大学消化器外科学）
石岡千加史（東北大学加齢医学研究所癌化学療法研究分野）

CS-1-1　リンパ節転移陽性食道癌に対する導入化学療法としてのmodified DCF療法の治療効果と問題点
熊本大学消化器外科　渡邊　雅之

CS-1-2　根治切除可能進行胃癌を対象としたDocetaxel/S-1併用補助化学療法
九州大学がん先端医療応用学　江見　泰徳

CS-1-3　胃癌腹膜播種に対するS-1+Paclitaxel経静脈・腹腔内併用療法
東京大学腫瘍外科　石神　浩徳

CS-1-4　炎症反応マーカーを用いた切除不能再発進行大腸癌症例に対するFOLFIRI, FOLFOX4を用いた全身化学療法の効果予測に対する検討
獨協医科大学第二外科　石塚　満

CS-1-5　大腸癌治療におけるCetuximabの皮膚毒性による治療効果予測の検討
KKR札幌医療センター斗南病院腫瘍内科　古川　孝広

CS-1-6　K-ras野生型進行・再発大腸がんに対するセツキシマブの治療成績
大阪府立成人病センター臨床腫瘍科　杉本　直俊

CS-1-7　大腸癌に対するセツキシマブの有効性予測における高感度KRAS、BRAF変異解析法の意義
徳島大学ヘルスバイオサイエンス研究部消化器内科学　木村　哲夫

CS-1-8　大腸癌同時性肝転移に対する治療戦略
北里大学外科学　佐藤　武郎

ワークショップ

14:30〜17:00　4　鏡視下手術の現状と未来

司会　永井　英司（九州大学臨床・腫瘍外科）
北川　雄光（慶應義塾大学外科学教室）

WS-4-1　食道癌に対する鏡視下手術の現状と今後の課題
大阪市立総合医療センター消化器外科　竹村　雅至

WS-4-2　食道癌鏡視下手術の現状と未来
日本医科大学外科　牧野　浩司

WS-4-3　進行胃癌に対する腹腔鏡下胃切除術の現状と未来
藤田保健衛生大学上部消化管外科　吉村　文博

WS-4-4　標準化された手術手技からみた胃癌に対する鏡視下手術の現状（根治性と安全性）と今後の展望
九州大学臨床・腫瘍外科　大内田研宙

WS-4-5　高位胃病変に対する内視鏡を併用した腹腔鏡下胃切除術：内視鏡補助下胃切除術（EAGR）
東海大学消化器外科　松井　英男

WS-4-6　胃癌鏡視下手術の適応拡大と上部胃癌に対する鏡視下手術のブレークスルー
石川県立中央病院消化器外科　稲木　紀幸

WS-4-7　胃癌に対する腹腔鏡下胃切除の再建手技の変遷〜ベストの再建法を求めて〜
済生会横浜市東部病院消化器センター外科　江川　智久

WS-4-8　大腸癌に対する腹腔鏡下大腸切除術の現状と展望
大阪医科大学一般・消化器外科　田中慶太朗

WS-4-9　直腸癌に対する腹腔鏡下手術の現状と展望
国立病院機構九州がんセンター消化器外科　坂口　善久

WS-4-10　小腸クローン病に対する鏡視下手術の適応拡大とその工夫
東京慈恵会医科大学附属柏病院外科　河原秀次郎

WS-4-11　パラレル法による単孔式腹腔鏡下手術
昭和大学藤が丘病院外科　日比　健志

WS-4-12　当院における消化管低侵襲手術に対する取り組み
名古屋市立大学消化器外科　高山　悟

症例検討セッション

8:30〜10:15 下部消化管

司会　渡辺　憲治（大阪市立大学消化器内科学）
　　田村　　智（田村クリニック胃腸科・内科）

スーパーバイザー
八尾　恒良（佐田病院）

病理コメンテーター
鬼島　　宏（弘前大学病理生命科学講座）
味岡　洋一（新潟大学分子・診断病理学分野）

コメンテーター
成澤林太郎（新潟大学医歯学総合病院光学医療診療部）
斎藤　　豊（国立がんセンター中央病院内視鏡部）
飯石　浩康（大阪府立成人病センター消化器内科）

症例報告者
横山　　薫（北里大学東病院消化器内科）
濱田　康彦（広島大学内視鏡診療科）
辛島　嘉彦（福岡大学筑紫病院消化器科）
山野　泰穂（秋田赤十字病院消化器病センター）

10:15〜12:00 上部消化管

司会　赤松　泰次（信州大学附属病院内視鏡診療部）
　　青柳　邦彦（福岡大学消化器内科）

スーパーバイザー
渕上　忠彦（松山赤十字病院）

病理コメンテーター
石黒　信吾（PCL大阪病理・細胞診センター病理・細胞診断科）
大倉　康男（杏林大学病理学）

コメンテーター
辻　　晋吾（大阪船員保険病院）
村上　和成（大分大学消化器内科）
緒方　伸一（佐賀県立病院好生館消化器内科）

症例報告者
赤松　泰次（信州大学附属病院内視鏡診療部）
江口　浩一（福岡大学消化器内科）

漢方トピックフォーラム

14:30〜17:00 新しいGERD治療への挑戦

司会　木下　芳一（島根大学第二内科）
　　草野　元康（群馬大学附属病院光学医療診療部）

KT-1　難治性胃食道逆流症の治療戦略―ラット胃・十二指腸液逆流モデルを用いての検討
滋賀医科大学分子診断病理学講座　向所　賢一

KT-2　ラット逆流性食道炎モデルを用いたGERD症状の評価と治療戦略
兵庫医科大学内科学講座（上部消化管科）　三輪　洋人

KT-3　漢方薬を用いたからだにやさしい胃食道逆流症の治療をめざして
大阪府立母子保健総合医療センター小児外科　川原　央好

KT-4　NERD症例における食道クリアランスと症状改善に関する検討
千葉大学附属病院光学医療診療部　尾髙　健夫

KT-5　PPI抵抗性GERDへの臨床的アプローチ
大阪医科大学第二内科　樋口　和秀

共催：株式会社ツムラ

ワークショップ

8:30〜11:00　8　NSAIDsと消化管病変

司会　樋口　和秀（大阪医科大学第二内科）
春間　　賢（川崎医科大学内科学（食道・胃腸科））

WS-8-1　低用量アスピリンによる食道粘膜障害と胃内pH
浜松医科大学臨床研究管理センター　杉本　光繁

WS-8-2　一般病院で経験したNSAIDs/アスピリン潰瘍出血例の特徴とその予防の検討
大阪府済生会中津病院消化器内科　福知　工

WS-8-3　NSAIDs・アスピリンによる上部消化管出血の臨床像
大分大学消化器内科　水上　一弘

WS-8-4　NSAIDおよびAspirin起因性潰瘍の特徴についての検討
兵庫医科大学内科学上部消化管科　金　庸民

WS-8-5　虚血性心疾患をともなう低用量アスピリン長期服用患者における内視鏡的潰瘍と出血症状との関連
日本医科大学消化器内科　遠坂由紀子

WS-8-6　経皮的冠動脈形成術後における消化管出血の頻度ならびに患者背景に関する検討
大阪市立大学消化器内科学　灘谷　祐二

WS-8-7　低用量アスピリン上部消化管潰瘍病変におけるレニン・アンギオテンシン系の関与
川崎医科大学食道・胃腸内科　塩谷　昭子

WS-8-8　投与経路の違いによるアスピリンの胃粘膜傷害性とCOX-2発現の変化〜他のNSAIDとの相違〜
京都薬科大学病態薬科学系薬物治療学分野　天ヶ瀬紀久子

WS-8-9　レーザードプラー血流計を用いた胃粘膜血流測定と臨床応用
広島逓信病院第一内科　保崎　泰弘

WS-8-10　^{13}Cーナプロキサン呼気試験によるNSAID潰瘍リスクの検討
浜松医科大学第一内科　小平　知世

WS-8-11　NSAIDs、アスピリン服用に伴う上部消化管、小腸粘膜傷害の現況と対策
関西労災病院内科　戸田万生良

WS-8-12　カプセル内視鏡、ダブルバルーン内視鏡によるNSAID服用症例における小腸病変の検討
京都府立医科大学消化器内科　半田　修

WS-8-13　NSAIDs 起因性小腸・大腸病変の臨床像
松山赤十字病院胃腸センター　蔵原　晃一

WS-8-14　NSAIDs起因性の小腸粘膜傷害の表現形と分布の検討
日本医科大学消化器内科　藤森　俊二

WS-8-15　NSAIDs起因性小腸傷害発生のメカニズムとその予防法
大阪医科大学第二内科　梅垣　英次

WS-8-16　大腸出血性疾患に対するNSAIDsの検討
佐賀大学消化器内科　鶴岡ななえ

WS-8-17　大腸憩室出血とNSAIDとの関連
木沢記念病院消化器科　杉山　宏

WS-8-18　低用量アスピリン服用と大腸憩室出血について
帝京大学内科　山本　貴嗣

WS-8-19　75歳以上の高齢者の下部消化管出血に及ぼすNSAIDsの影響
新中間病院外科　末廣　剛敏

ワークショップ

14:30〜17:00　3　Collagenous colitisの病態・診断・治療

司会　今村　哲理（札幌厚生病院胃腸科）
清水　誠治（大阪鉄道病院消化器内科）

WS-3-1　Collagenous colitis 33例の臨床病理学的検討
福岡大学筑紫病院病理部　原岡　誠司

WS-3-2　当院で経験したCollagenous colitisにおける縦走潰瘍合併例、非合併例の比較検討
JA岐阜厚生連中濃厚生病院消化器科　山崎　健路

WS-3-3　collagenous colitisの臨床的検討
大阪市立総合医療センター消化器内科　大川　清孝

WS-3-4　当院におけるCollagenous colitisの検討
札幌厚生病院第一消化器科　黒河　聖

WS-3-5　Collagenous colitis 12例の検討―縦走潰瘍はcollagenous colitisの特徴か―
大阪赤十字病院消化器科　齋藤　澄夫

WS-3-6　自験例からみたcollagenous colitis発症の背景と内視鏡像
大阪鉄道病院消化器内科　南　竜城

WS-3-7　薬剤起因性大腸炎としてのcollagenous colitisの検討
新潟県立吉田病院内科　八木　一芳

WS-3-8　慢性下痢患者におけるcollagenous colitisの頻度と臨床的特徴
佐久総合病院胃腸科　堀田　欣一

WS-3-9　Lansoprazole-associated collagenous colitis -スナネズミモデルでの検討 -
名古屋市立大学消化器代謝内科学　水島　隆史

ワークショップ

8:30〜11:00　10　大腸癌の化学療法：抗体製剤の時代を迎えて

司会　伊東　文生（聖マリアンナ医科大学消化器・肝臓内科）
名川　弘一（東京大学腫瘍外科）

WS-10-1　癌拠点病院外来化学療法におけるsecond line Bevacizumabの効果と安全性について
市立豊中病院外科　畑　泰司

WS-10-2　実地臨床における切除不能・再発大腸癌に対するbevacizumab，cetuximabの治療効果
埼玉医科大学総合医療センター消化管・一般外科　石橋敬一郎

WS-10-3　切除不能大腸癌患者におけるセツキシマブ／イリノテカン療法とFOLFIRI療法の比較
東京大学腫瘍外科　野澤　宏彰

WS-10-4　進行再発大腸癌に対するセツキシマブ併用化学療法の意義
九州大学消化器・総合外科　佐伯　浩司

WS-10-5　切除不能・再発大腸癌に対するセツキシマブの安全性と有効性の検討
富山大学第三内科　梶浦　新也

WS-10-6　抗体時代の大腸癌化学療法：抗体療法による緊急症
日本医科大学千葉北総病院外科　山田　岳史

WS-10-7　医療経済の観点からみた大腸癌化学療法
佐賀大学一般・消化器外科　矢ヶ部知美

ワークショップ

14:30〜17:00　5　咽頭・食道癌内視鏡治療の新展開

司会　幕内　博康（東海大学外科学）
　　小山　恒男（佐久総合病院胃腸科）

WS-5-1　当院における中・下咽頭表在癌に対する内視鏡治療の妥当性
静岡県立静岡がんセンター内視鏡科　田中　雅樹

WS-5-2　咽頭EMR/ESDの治療成績
佐久総合病院胃腸科　岸埜　高明

WS-5-3　当院における頭頸部表在性癌治療の現状
癌研有明病院消化器内科　土田　知宏

WS-5-4　咽喉頭表在癌に対する内視鏡治療
川崎市立川崎病院外科　大森　泰

WS-5-5　食道表在癌症例に対する各種内視鏡治療法の選択
東海大学消化器外科　島田　英雄

WS-5-6　当院における表在型食道癌に対する内視鏡治療の検討
石川県立中央病院消化器内科　冨永　桂

WS-5-7　当科における表在型食道癌に対するESDの工夫
京都府立医科大学消化器内科　尾藤　展克

WS-5-8　治療成績からみた食道表在癌に対するESDの有用性　―EAMの治療積積と比較して―
広島大学内視鏡診療科　卜部　祐司

WS-5-9　当院における食道表在癌に対するESDの実際
神戸大学附属病院消化器内科　森田　圭紀

WS-5-10　当科における表在型食道癌に対する治療戦略ーESDとPDTを中心にー
長崎大学病院光学医療診療部　山口　直之

WS-5-11　食道癌CRT後の遺残・再発に対する救済治療としての光線力学療法
京都大学附属病院消化器内科　眞下　陽子

一般演題（オーラルセッション）

8:30～ 9:06　1　胃癌基礎

座長　貝瀬　　満（東京慈恵会医科大学附属第三病院内視鏡部）
市川　一仁（獨協医科大学病理学（人体分子））

O-1-1　NKG2D発現減弱を介したT細胞機能抑制による胃癌の免疫逃避機構
鳥取大学病態制御外科
○辻谷　俊一、斎藤　博昭、池口　正英

O-1-2　進行胃癌における Reg ファミリー蛋白発現と予後の関連について
[1]獨協医科大学病理学（人体分子）、[2]獨協医科大学内科学（消化器）、[3]獨協医科大学学長
○山岸　秀嗣[1,2]、福井　広一[1]、関川　昭[1]、冨田　茂樹[1]、田中　宏幸[1]、廣瀬　元彦[1]、尾形　英生[1]、市川　一仁[1]、井村　穣二[1]、寺野　彰[3]、平石　秀幸[2]、藤盛　孝博[1]

O-1-3　胃の低分化腺癌充実型とこれに随伴する管状腺癌の胃腸型性質、細胞接着因子の特性
新潟大学保健学研究科検査技術科学分野
○渡辺　友子、岩渕　三哉、渡辺　徹、池亀　央嗣、濁川　慎吾、佐川　圭吾

O-1-4　ラミニンβ3鎖、γ2鎖のヒト胃癌における発現と癌進展との関連
札幌医科大学内科学第一講座
○井伊　正則、山本　博幸、宮本　千絵、宮本　伸樹、谷口　博昭、足立　靖、日崎　恵一、田沼　徳真、須河　恭敬、佐々木　茂、有村　佳昭、篠村　恭久

O-1-5　胃癌におけるmicroRNA-34b/cのエピジェネティックな不活化
[1]札幌医科大学第1内科、[2]札幌医科大学生化学、[3]札幌医科大学公衆衛生、[4]札幌医科大学
○鈴木　　拓[1,2]、山本英一郎[1,2]、高丸　博之[1]、五十嵐伸一[1]、野島　正寛[1,3]、山本　博幸[1]、豊田　実[2]、今井　浩三[4]、篠村　恭久[1]

O-1-6　胃癌治癒切除例における節外浸潤の形態分類の臨床病理学的意義
東海大学消化器外科
○中村　健司、岡本　祐一、松井　英男、鍋島　一仁、小澤　壮治、近藤　泰理、幕内　博康、生越　喬二

一般演題（オーラルセッション）

9:07～ 9:43　2　胃癌臨床

司会　生越　喬二（東海大学消化器外科）
一瀬　雅夫（和歌山県立医科大学第二内科）

O-2-1　ESDを施行した早期分化型胃癌の発症部位および癌周囲の腸上皮化生における空腹時十二指腸胃逆流の関与

日本医科大学消化器内科
○枡　　卓史、三宅　一昌、新福　摩弓、進藤　智隆、植木　信江、楠　正典、河越　哲郎、
二神　生爾、津久井　拓、坂本　長逸

O-2-2　*H. pylori*除菌後に胃癌が発見された時点での背景胃粘膜の検討

[1]岡山市久米南町組合立国民健康保険福渡病院内科、[2]岡山大学腫瘍制御学講座病理・病態学分野、
[3]広島市立広島市民病院内視鏡科、[4]日本鋼管福山病院消化器内科
○武　進[1,4]、大原　信哉[2]、水野　元夫[3]、石木　邦治[4]

O-2-3　治癒切除胃癌におけるnomogramを用いた予後予測

名古屋市立大学消化器外科学
○赤毛　義実、若杉　健弘、舟橋　　整、原　賢康、坂本　雅樹、松尾　洋一、高山　悟、
佐藤　幹則、岡田　祐二、竹山　廣光

O-2-4　S-1による胃癌術後補助化学療法後の再発症例に関する検討

日立製作所日立総合病院外科
○丸山　常彦、永井　雄三、市田　晃彦、河口　義邦、野渡　剛之、青木　茂雄、田中潤一郎、
三島　英行、清松　知充、酒向　晃弘、上田　和光、奥村　　稔

O-2-5　高齢切除不能胃がん症例におけるS-1ベース化学療法の有用性の検討

日本医科大学消化器内科
○河越　哲郎、小林　　剛、川見　典之、梅澤まり子、名児耶浩幸、新福　摩弓、進藤　智隆、
楠　　正典、二神　生爾、三宅　一昌、岩切　勝彦、坂本　長逸

O-2-6　異時多重胃癌に対する光線力学療法（PDT）の有用性

[1]獨協医科大学消化器内科、[2]獨協医科大学医療情報センター、[3]増山胃腸科クリニック、
[4]獨協医科大学学長
○生沼　健司[1]、中村　哲也[2]、熊谷今日子[1]、山岸　秀嗣[1]、増山　仁徳[3]、平石　秀幸[1]、寺野　彰[4]

一般演題（オーラルセッション）

9:44〜10:26　3　胃腫瘍診断

司会　川口　実（国際医療福祉大学熱海病院）
桑山　肇（獨協医科大学越谷病院消化器内科）

O-3-1　粘膜切開生検による胃GISTの病理組織診断法

[1]東京医科大学病院消化器内科、[2]東京医科大学病院内視鏡センター
○片岡　幹統[1]、河合　　隆[2]、原田明日香[1]、塚本咲貴子[1]、杉本　弥子[1]、立花　浩幸[1]、立花智津子[1]、
羽山　弥毅[1]、野中　雅也[1]、山本　　圭[2]、八木　健二[1]、藤原　麻里[1]、福澤　麻理[2]、福澤　誠克[1]、
川上　浩平[1]、酒井　義浩[1]、森安　史典[1]

O-3-2　胃粘膜下腫瘍に対する粘膜切開下生検の有用性

静岡市立静岡病院消化器内科
○黒石　健吾、田中　俊夫、大野　和也、中村　尚広、鈴木　亮、岡崎　敬、濱村　啓介、
高橋　好朗、小柳津竜樹

O-3-3　胃癌の内視鏡観察診断と生検診断不一致例の検討

[1]東京都多摩がん検診センター消化器科、[2]東京都多摩がん検診センター検査科
○水谷　　勝[1]、入口　陽介[1]、山村　彰彦[2]、小田　丈二[1]、高柳　聡[1]、冨野　泰弘[1]、岸　大輔[1]、
大村　秀俊[1]、板橋　浩一[1]、山田　耕三[1]

O-3-4　胃洗浄廃液を用いた新たな胃がん診断への挑戦

聖マリアンナ医科大学消化器肝臓内科
○渡辺　嘉行、大石　嘉恭、前畑　忠輝、伊東　文生

O-3-5　経鼻内視鏡のスクリーニング検査としての有効性

[1]日本医科大学武蔵小杉病院消化器病センター、[2]吉野医院
○吉野　雅則[1,2]、吉野　雅武[2]、鈴木　英之[1]、徳永　昭[1]

O-3-6　胃進行癌のウェーブレット解析による胃電図所見ー胃電図による胃進行癌の診断は可能かー

[1]愛知厚生連足助病院内科、[2]名古屋市立大学消化器・代謝内科
○井出　政芳[1]、小林　真哉[1]、早川　富博[1]、城　卓志[2]

O-3-7　低侵襲治療を視野に入れたGIMTに対するEUS-FNAの役割

[1]杏林大学第三内科、[2]杏林大学病理学教室
○中村　健二[1]、山口　康晴[1]、村山　隆夫[1]、内田　康仁[1]、田部井耕一[1]、畑　　英行[1]、蓮江　智彦[1]、
比嘉　晃二[1]、田内　　優[2]、土岐　真朗[1]、青木　　圭[1]、大倉　康男[2]、高橋　信一[1]

教育講演

14:30〜15:00　司会：浅香　正博（北海道大学病院）

1　咽頭・食道癌の診断と治療

京都大学附属病院消化器内科　　武藤　学

15:00〜15:30　司会：荒川　哲男（大阪市立大学消化器内科学）

2　非びらん性胃食道逆流症（NERD）の病態と治療

日本医科大学消化器内科　　岩切　勝彦

15:30〜16:00　司会：岡崎　和一（関西医科大学消化器肝臓内科）

3　胃悪性リンパ腫の診断と治療

九州大学病態機能内科学　　中村昌太郎

16:00〜16:30　司会：高橋　信一（杏林大学第三内科）

4　小腸疾患の内視鏡診断と治療

自治医科大学光学医療センター　　山本　博徳

16:30〜17:00　司会：棟方　昭博（弘前大学）

5　早期大腸癌内視鏡診断の最前線

広島大学内視鏡診療科　　田中　信治

一般演題（オーラルセッション）

8:30～ 8:54　4　PEG

座長　入澤　篤志（福島県立医科大学第二内科）
大島　忠之（兵庫医科大学内科学上部消化管科）

O-4-1　小児へのdirect法PEG造設にて皮膚潰瘍形成をきたした症例に対する検討

[1]佐賀大学内科、[2]佐賀大学光学医療診療部
○中野　良[1]、冨永　直之[1]、白濱奈津子[2]、鶴岡ななえ[1]、坂田　資尚[1]、下田　良[1]、綱田　誠司[2]、坂田　祐之[1]、岩切　龍一[2]、藤本　一眞[1]

O-4-2　新たな胃壁固定法　～胃瘻造設における胃壁固定器具の開発～

[1]青葉台病院外科、[2]飯塚市立病院外科、[3]九州労災病院外科
○永田　淳[1]、松本健太郎[3]、永田　眞人[1]

O-4-3　内視鏡的胃ろう造設術の手技：direct法は局所の感染を減少させる？

[1]横浜市立大学附属病院消化器内科、[2]横浜甦生病院緩和医療科
○古出　智子[1]、稲森　正彦[1]、内山　崇[1]、渡邊誠太郎[1]、飯田　洋[1]、細野　邦広[1]、遠藤　宏樹[1]、坂本　康成[1]、高橋　宏和[1]、所　知加子[1]、安崎　弘晃[1]、後藤　歩[1]、佐藤　晶子[2]、日下部明彦[2]、阿部　泰伸[1]、中島　淳[1]

O-4-4　Introducer変法での鎮静下PEG造設時の循環動態に対する影響-経口内視鏡と経鼻内視鏡の比較

[1]福島県立医科大学消化器・リウマチ膠原病内科学講座、[2]福島県立医科大学付属病院内視鏡診療部
○鈴木　玲[1]、引地　拓人[2]、佐藤　匡記[1]、入澤　篤志[1]、高木　忠之[1]、佐藤　愛[1]、池田　恒彦[1]、渡辺　晃[1]、中村　純[1]、郡司　直彦[1]、小原　勝敏[2]、大平　弘正[1]

一般演題（オーラルセッション）

8:55～ 9:31　5　止血

座長　掛村　忠義（東邦大学医療センター大橋病院消化器内科）
吉田　智治（小倉記念病院消化器科）

O-5-1　当科における非静脈瘤上部消化管内視鏡止血例の検討
岩手医科大学内科学講座消化器・肝臓内科分野
○樋口　雅隆、遠藤　昌樹、久多良徳彦、千葉　俊美、鈴木　一幸

O-5-2　当院における非静脈瘤性上部消化管出血に対する内視鏡的止血術の治療成績
[1]済生会熊本病院消化器病センター、[2]済生会熊本病院中央検査部
○村岡　正武[1]、上原　正義[1]、吉田　健一[1]、江口　洋之[1]、藤本　貴久[1]、多田　修治[1]、神尾多喜浩[2]

O-5-3　当院における上部消化管出血に対する内視鏡止血困難例の検討
杏林大学第三内科
○田部井弘一、土岐　真朗、三浦　みき、大野亜希子、倉田　勇、村山　隆夫、内田　康仁、
川越　　圭、畑　　英行、蓮江　智彦、比嘉　晃二、田内　優、中村　健二、青木　　圭、
山口　康晴、高橋　信一

O-5-4　消化性潰瘍出血における内視鏡治療抵抗性リスク因子の検討
愛知医科大学消化器内科
○増井　竜太、水野　真理、小笠原尚高、近藤　好博、伊藤　義紹、土方　康孝、河村　直彦、
徳留健太郎、宮下　勝之、飯田　章人、舟木　　康、佐々木誠人、春日井邦夫

O-5-5　十二指腸憩室―特に傍乳頭憩室症の検討
[1]日本歯科大学生命歯学部外科学講座、[2]藤崎病院
○富田　凉一[1]、藤崎　滋[2]

O-5-6　当院で経験した十二指腸憩室出血９例の臨床的検討
[1]済生会熊本病院消化器病センター、[2]済生会熊本病院病理
○上原　正義[1]、尾石　義謙[1]、村岡　正武[1]、吉田　健一[1]、工藤　康一[1]、江口　洋之[1]、藤本　貴久[1]、
多田　修治[1]、神尾多喜浩[2]

一般演題（オーラルセッション）

9:32～ 9:56　6　ESD1

座長　春日井邦夫（愛知医科大学消化器内科）
加藤　元嗣（北海道大学病院光学医療診療部）

O-6-1　胃腫瘍に対するESDにおけるPPI術前投与時期の検討-胃内pH上昇効果から-
[1]福島県立医科大学附属病院内視鏡診療部、
[2]福島県立医科大学消化器・リウマチ膠原病内科学講座
○引地　拓人[1]、佐藤　匡記[2]、入澤　篤志[2]、高木　忠之[2]、佐藤　愛[2]、池田　恒彦[2]、鈴木　玲[2]、渡辺　　晃[2]、中村　　純[2]、大平　弘正[2]、小原　勝敏[1]

O-6-2　ESDによる胃幽門輪病変の治療成績
[1]岡山済生会総合病院内科、[2]津山中央病院内科、[3]岡山大学病院光学医療診療部、[4]三豊総合病院内科
○石山　修平[1]、塩出　純二[1]、今川　敦[24]、河原　祥朗[3]

O-6-3　内視鏡的粘膜下層剥離術（ESD）後幽門狭窄に対する予測因子と対策
日本医科大学消化器内科
○楠　正典、三宅　一昌、進藤　智隆、河越　哲郎、二神　生爾、津久井　拓、坂本　長逸

O-6-4　ESDを施行した胃管癌の検討
[1]福島県立医科大学消化器・リウマチ膠原病内科学講座、
[2]福島県立医科大学附属病院内視鏡診療部
○佐藤　匡記[1]、引地　拓人[2]、入澤　篤史[1]、高木　忠之[1]、渋川　悟朗[1]、佐藤　愛[1]、池田　恒彦[1]、すずき　玲[1]、小原　勝敏[2]、大平　弘正[1]

9:57～10:21　7　ESD2

司会　宿輪　三郎（宮崎病院消化器科）
芳野　純治（藤田保健衛生大学坂文種報徳會病院）

O-7-1　当院における早期胃癌ESD適応外病変の検討
帯広厚生病院第三内科
○吉田　晃、柳澤　秀之、菊池　英明

O-7-2　早期胃癌内視鏡治療後の異時性再発に関する検討
[1]栃木県立がんセンター画像診断部、[2]栃木県立がんセンター臨床検査部病理診断科
○吉竹　直人[1]、小林　望[1]、斉藤奈津子[1]、平原　美孝[1]、関口　隆三[1]、五十嵐誠治[2]

O-7-3　ESDにおける二酸化炭素送気の安全性の検討
[1]新潟大学医歯学総合病院消化器内科、[2]新潟大学医歯学総合病院光学診療部
○高野　明人[1]、小林　正明[1]、岡　宏充[1]、橋本　哲[1]、竹内　学[2]、佐藤　祐一[1]、成澤林太郎[2]、青柳　　豊[1]

O-7-4　単一デバイスによる消化管上皮性腫瘍へのESDの試み
[1]九州大学病態機能内科学、[2]九州大学形態機能病理学
○森山　智彦[1]、松本　主之[1]、平橋美奈子[2]、飯田　三雄[1]

一般演題（オーラルセッション）

14:30〜15:06　8　胃十二指腸基礎

司会　東　　健（神戸大学内科学講座消化器内科学分野）
富永　和作（大阪市立大学消化器内科学）

O-8-1　十二指腸アルカリ分泌におけるムスカリン受容体の関与

[1]京都薬科大学病態薬科学系薬物治療学分野、[2]東京西徳州会病院
○小山　真史[1]、高橋　健人[1]、喜多　一智[1]、林　周作[1]、松井　稔[2]、竹内　孝治[1]

O-8-2　胃酸分泌におけるカルシウム感知受容体の関与
京都薬科大学病態薬科学系薬物治療学分野
○高須賀洋徳、林　周作、倉田　直人、粟飯原永太郎、竹内　孝治

O-8-3　マウス胃潰瘍治癒における5-HT4受容体の作用
[1]京都府立医科大学消化器内科、[2]同志社大学生命医科学研究科
○平田　育大[1]、内藤　裕二[1]、高木　智久[1]、内山　和彦[1]、尾松　達司[1]、春里　暁人[1]、山田　真也[1]、半田　修[1]、小西　英幸[1]、若林　直樹[1]、八木　信明[1]、古倉　聡[1]、市川　寛[2]、吉川　敏一[1]

O-8-4　アスピリン、クロピドグレル併用による消化管障害モデルの作製および抗潰瘍薬の評価
京都薬科大学病態薬科学系薬物治療学分野
○山崎　浩平、出原　千歳、本田　真弥、九鬼亜衣子、西尾　光、竹内　孝治

O-8-5　胃組織におけるprostaglandinの産生および代謝に対するレバミピドの作用について
[1]大阪市立大学消化器内科学、[2]京都薬科大学病態薬科学系薬物治療学分野
○大谷　恒史[1]、大川　文一[1,2]、谷川　徹也[1]、渡辺　俊雄[1]、灘谷　祐二[1]、町田　浩久[1]、岡崎　博俊[1]、山上　博一[1]、渡辺　憲治[1]、富永　和作[1]、藤原　靖弘[1]、竹内　孝治[2]、荒川　哲男[1]

O-8-6　清酒酵母由来チオレドキシンによるインドメサシン胃粘膜障害軽減効果の検討
[1]関西医科大学内科学第三講座、[2]京都大学ウイルス研究所
○中島　淳[1]、福井　寿朗[1]、岡崎　和一[1]、淀井　淳司[2]

一般演題（オーラルセッション）

15:07〜15:31　9　*H. Pylori*基礎

司会　井上　和彦（川崎医科大学総合臨床医学）
谷中　昭典（東京理科大学薬学部臨床薬理学）

O-9-1　スナネズミモデルでの胃カルチノイド発生 -*Helicobacter pylori*除菌およびランソプラゾール持続投与の影響 -
[1]名古屋市立大学消化器代謝内科学、[2]愛知医科大学消化器内科
○溝下　勤[1]、片岡　洋望[1]、水島　隆史[1]、神谷　武[1]、谷田　諭史[1]、久保田英嗣[1]、志村　貴也[1]、村上　賢治[1]、平田　慶和[1]、海老　正秀[1]、小林　郁生[1]、田中　守[1]、佐々木誠人[2]、城　卓志[1]

O-9-2　*Helicobacter pylori*感染腸上皮化生および胃癌におけるVEGFRの発現についての検討
日本大学消化器肝臓内科
○中島　典子、伊藤　陽子、久野木直人、大川　太一、安部　久子、太田壮一郎、小林　駿、西山　竜、赤井　祐一、渡辺　俊一、大谷　豪、森山　光彦

O-9-3　DNAサブトラクション法を用いた*Helicobacter pylori*の疾患特異的遺伝子同定の試み
福井大学消化器内科
○伊藤　義幸、松田　秀岳、大野　崇、松永　心祐、熊本　倫子、青木　創吾、大谷　昌弘、須藤　弘之、山崎　幸直

O-9-4　東アジア地域で汎用されている香辛料、民間薬の抗*H. pylori*作用、抗炎症作用の検討
富山大学内科学第三講座
○Zaidi　Faisal、杉山　敏郎

一般演題（オーラルセッション）

15:32〜16:14　10　*H. pylori*

司会　杉山　敏郎（富山大学内科学第三講座）
　　峯　　徹哉（東海大学内科学系消化器内科学）

O-10-1　内視鏡検査中の胃洗浄廃液を用いた*Helicobacter pylori*感染診断への試み
聖マリアンナ医科大学消化器肝臓内科
○大石　嘉恭、渡辺　嘉行、細谷　浩介、山下　真幸、馬場　哲、鈴木　道博、伊東　文生

O-10-2　機能性胃腸症におけるモサプリドクエン酸塩製剤およびオメプラゾールのQOL改善効果について〜GSRSを用いての検討〜
杏林大学第三内科
○徳永　健吾、菅野　朝、田中　昭文、高橋　信一

O-10-3　H2受容体拮抗薬先行投与による*Helicobacter pylori*の除菌率への影響
[1]横浜市立大学附属病院消化器内科、[2]横浜南共済病院、[3]藤沢湘南台病院
○所　知加子[1]、稲森　正彦[1]、飯田　　洋[1]、坂本　康成[1]、細野　邦広[1]、遠藤　宏樹[1]、古出　智子[1]、高橋　宏和[1]、安崎　弘晃[1]、小川　真実[1]、阿部　泰伸[1]、松田　玲圭[2]、高橋　大輔[3]、川名　一郎[1]、中島　　淳[1]

O-10-4　当科における十二指腸潰瘍穿孔の*Helicobacter pylori*感染率とfollow upにおける問題点
埼玉医科大学総合医療センター
○石畝　　亨、久保田　将、横山　洋三、桑原　公亀、大澤　智徳、岡田　典倫、石橋敬一郎、芳賀　紀裕、石田　秀行

O-10-5　日本人とアジア人における消化性潰瘍の相違点
[1]日本医科大学多摩永山病院消化器科、[2]日本医科大学病理学第二教室
○松久　威史[1]、山田　宣孝[2]

O-10-6　*Helicobacter pylori*除菌後の異時性二次胃癌に関する検討
[1]九州大学病態機能内科学、[2]九州大学形態機能病理学、[3]新日鐵八幡記念病院消化器科
○前畠　裕司[1]、中村昌太郎[1]、藤澤　　聖[1]、松本　主之[1]、藤田　恒平[2]、平橋美奈子[2]、冬野　雄太[3]、八板　弘樹[3]、中村　滋郎[3]、飯田　三雄[1]

0-10-7　*H. pylori*陽性*API2-MALT1*陰性胃MALTリンパ腫の除菌治療に対する反応性予測
[1]広島大学消化器代謝内科、[2]広島大学保健管理センター、[3]広島大学内視鏡診療科
○炭田　知宜[1]、北台　靖彦[1]、日山　　亨[2]、大西　真由[1]、大原　英司[1]、品川　慶[1]、田中美和子[1]、児玉美千世[1]、伊藤　公訓[1]、田中　信治[3]、吉原　正治[2]、茶山　一彰[1]

一般演題（オーラルセッション）

16:15〜16:51　11　薬理

司会　塩谷　昭子（川崎医科大学附属病院食道・胃腸科）
加藤　伸一（京都薬科大学病態薬科学系薬物治療学分野）

O-11-1　プロトンポンプインヒビター投与開始日の胃酸分泌抑制効果 ーオメプラゾールとラベプラゾールの比較検討ー

[1]島根大学第二内科、[2]島根大学看護学科臨床看護学講座
○古田　賢司[1]、大原　俊二[1]、森田　照美[1]、谷村　隆志[1]、越野　健司[1]、足立　経一[2]、木下　芳一[1]

O-11-2　PPIのクロピドグレルの血小板凝集抑制作用に対する影響とCYP2C19遺伝子多型

[1]浜松医科大学臨床研究管理センター、[2]浜松医科大学第一内科、[3]浜松医科大学薬理学
○古田　隆久[1]、小平　知世[2]、西野　眞史[2]、山出美穂子[2]、魚谷　貴洋[2]、杉本　光繁[1]、伊熊　睦博[2]、梅村　和夫[3]

O-11-3　日本人のチオプリン高感受性とMRP4遺伝子多型、ITPase遺伝子多型との関連

[1]滋賀医科大学消化器内科、[2]滋賀医科大学光学医療診療部、[3]滋賀医科大学栄養治療部、
[4]京都薬科大学病態薬科学系薬物治療学分野
○伴　　宏充[1]、安藤　　朗[1]、今枝　広丞[1]、杉原　徹夜[1,4]、児堀　綾子[1]、馬場　重樹[1]、辻川　知之[1]、佐々木雅也[3]、斉藤　康晴[2]、藤山　佳秀[1]

O-11-4　経口腸管洗浄剤のモルモット結腸洗浄作用におけるクエン酸モサプリドの併用効果

大日本住友製薬（株）研究本部
○峯　幸子、奥　盛子、吉田　直之

O-11-5　神経疾患に伴う機能性消化管疾患の治療効果について

[1]さぬき市民病院内科、[2]松田内科医院内科、[3]香川大学消化器・神経内科
○杵川　文彦[1]、松田　和也[2]、小林　三善[3]、井上　秀幸[3]、吉田　宏仁[3]、島村美恵子[3]、池田　和代[3]、浦井　由光[3]、塚口　真砂[3]、出口　一志[3]、木田　裕子[1]、中尾　克之[1]、正木　　勉[3]

O-11-6　独立行政法人医薬品医療機器総合機構（PMDA）における安全対策業務及び健康被害救済業務について

[1]独立行政法人医薬品医療機器総合機構医療機器審査部、
[2]独立行政法人医薬品医療機器総合機構レギュラトリーサイエンス部、
[3]独立行政法人医薬品医療機器総合機構理事長
○岩本美智子[1]、望月　靖[1]、丸山　浩[2]、田村　敦史[1]、鈴木　由香[1]、近藤　達也[3]

一般演題（オーラルセッション）

8:30～ 8:54　12　IBD1

司会　佐々木誠人（愛知医科大学消化器内科）
飯塚　政弘（秋田赤十字病院附属あきた健康管理センター）

O-12-1　T-RFLP法を用いた潰瘍性大腸炎とクローン病特異的腸内細菌叢プロファイルの探索
滋賀医科大学消化器内科
○今枝　広丞、安藤　朗、馬場　重樹、辻川　知之、佐々木雅也、斉藤　康晴、藤山　佳秀

O-12-2　炎症性腸疾患におけるIL-33発現の検討
滋賀医科大学消化器内科
○児堀　綾子、安藤　朗、八木　勇紀、今枝　広丞、伴　宏充、塩谷　淳、西田　淳史、馬場　重樹、辻川　知之、藤山　佳秀

O-12-3　炎症性腸疾患における補体成分C 3の発現
[1]滋賀医科大学消化器内科、[2]京都薬科大学病態薬科学系薬物治療学分野
○杉原　徹哉[1,2]、今枝　広丞[1]、児堀　綾子[1]、伴　宏充[1]、塩谷　淳[1]、西田　淳史[1]、馬場　重樹[1]、辻川　知之[1]、安藤　朗[1]、藤山　佳秀[1]

O-12-4　潰瘍性大腸炎粘膜におけるRegIV蛋白の発現の特徴
新潟大学保健学研究科検査技術科学分野
○佐川　圭吾、岩渕　三哉、渡辺　徹、池亀　央嗣、濁川　慎吾、渡辺　友子

8:55～ 9:13　13　IBD2

司会　金岡　繁（浜松医科大学分子診断学講座）
片岡　洋望（名古屋市立大学消化器・代謝内科学）

O-13-1　LipoxinA4は、マクロファージと腸上皮細胞において、NF-κB活性化の抑制を介してLPS刺激による炎症を抑制する
神戸大学附属病院消化器内科
○久禮　泉、吉田　優、東　健

O-13-2　DSS腸炎モデルの重症度は同じ分子量のDSS製剤を用いても異なる
[1]滋賀医科大学消化器内科、[2]滋賀医科大学栄養治療部、[3]滋賀医科大学光学診療部
○馬場　重樹[1]、伴　宏充[1]、今枝　広丞[1]、児堀　綾子[1]、佐々木雅也[2]、齋藤　康晴[3]、辻川　知之[1]、安藤　朗[1]、藤山　佳秀[1]

O-13-3　マウス大腸炎に対するレンチウイルスベクターを用いた大腸局所遺伝子治療の効果
[1]川崎医科大学食道胃腸内科、[2]Department of Medicine, Division of Digestive Disease, UCLA, USA、[3]東京慈恵会医科大学泌尿器科、[4]国立がんセンター東病院肝胆膵内科、[5]Magee-Womens Research Institute, University of Pittsburgh, USA
○松本　啓志[1,2]、木村　高弘[2,3]、芳賀　一徳[2]、大野　泉[2,4]、春間　賢[1]、笠原　典之[2]、Peter Anton[2]、Ian McGowan[5]

一般演題（オーラルセッション）

9:14～ 9:50　14　IBD3

司会　瀬尾　　充（国家公務員共済組合連合会浜の町病院）
江崎　幹宏（九州大学病態機能内科学）

O-14-1　難治性潰瘍性大腸炎の治療戦略

佐賀大学内科
○坂田　資尚、岩切　龍一、藤本　一眞

O-14-2　外科治療を要した症例からみた潰瘍性大腸炎の内科的治療戦略

京都府立医科大学消化器内科
○内山　和彦、内藤　裕二、高木　智久、春里　暁人、奥田さやか、玄　　泰行、信田みすみ、
土肥　　統、宮脇喜一郎、吉田　直久、石川　　剛、半田　　修、保田　宏明、小西　英幸、
若林　直樹、八木　信明、古倉　　聡、吉川　敏一

O-14-3　潰瘍性大腸炎に合併した大腸癌の臨床的検討

[1]松山赤十字病院胃腸センター、[2]松山赤十字病院病理
○古賀　千晶[1]、堺　　勇二[1]、蔵原　晃一[1]、米湊　　健[1]、船田　摩央[1]、阿部　光市[1]、川崎　啓祐[1]、
松本　由華[1]、大津　健聖[1]、渕上　忠彦[1]、大城　由美[2]

O-14-4　小児期発症IBD症例におけるプリン代謝拮抗薬の臨床効果に関する研究

大阪府立急性期・総合医療センター小児科、
プリン代謝拮抗薬の臨床効果の個人差に関する研究グループ
○田尻　仁

O-14-5　クローン病術後維持療法の検討

[1]川崎医科大学内科学（食道・胃腸）、[2]川崎医科大学総合臨床医学、[3]川崎医科大学消化器外科、
[4]川崎医科大学内視鏡・超音波センター
○垂水　研一[1]、藤田　穣[1]、松本　啓志[1]、鎌田　智有[1]、楠　裕明[2]、山下　和城[3]、塩谷　昭子[1]、
畠　　二郎[4]、春間　賢[1]

O-14-6　Infliximab維持投与中、狭窄型クローン病症例の検討

大船中央病院消化器肝臓病センター
○吉田　篤史、高塚健太郎、小林　健二、藤川　智章、松井　圭司、清水　弘仁、岩渕　省吾、
上野　文昭

一般演題（オーラルセッション）

9:51～10:15　15　大腸癌臨床病理1

司会　池永　雅一（国立病院機構大阪医療センター外科）
　　山口　明夫（福井大学第一外科）

O-15-1　いわゆるSSA/Pを過形成性ポリープからわける臨床病理学的意義について
[1]獨協医科大学病理学（人体分子）、[2]自治医科大学消化器一般外科
○田中　宏幸[1,2]、尾形　英生[1]、廣瀬　元彦[1]、山岸　秀嗣[1]、関川　昭[1]、市川　一仁[1]、冨田　茂樹[1]、福井　広一[1]、井村　穣二[1]、藤盛　孝博[1]、安田　是和[2]

O-15-2　Desmoplastic reaction（DR）の有無を生検診断報告書に記載する意義について
[1]獨協医科大学病理学（人体分子）、[2]京都桂病院消化器センター内科、
[3]東邦大学医療センター大森病院消化器内科
○廣瀬　元彦[1,3]、藤井　茂彦[2]、田中　宏幸[1]、尾形　英生[1]、博多　裕子[1]、山岸　秀嗣[1]、関川　昭[1]、市川　一仁[1]、福井　広一[1]、冨田　茂樹[1]、井村　穣二[1]、藤盛　孝博[1]、五十嵐良典[3]

O-15-3　大腸pSM癌のリンパ節転移危険因子の検討.特に脈管侵襲の評価を中心に
[1]東京慈恵会医科大学病院病理部、[2]東京慈恵会医科大学消化器肝臓内科
○三戸部慈実[1,2]、石井　宏則[1,2]、池上　雅博[1]

O-15-4　大腸pMP癌の病理組織学的検討―腫瘍浸潤様式とリンパ節転移の関係について―
愛知県がんセンター中央病院消化器外科部
○小森　康司、金光　幸秀、榊原　巧、平井　孝

14:30～14:48　16　大腸癌臨床病理2

司会　味岡　洋一（新潟大学分子・診断病理学分野）
　　植木　　隆（九州大学臨床腫瘍外科）

O-16-1　大腸粘液癌根治切除症例における臨床病理学的検討と予後因子の検討
[1]神奈川県立がんセンター消化器外科、[2]横浜市立大学市民総合医療センター消化器病センター外科、
[3]横浜市立大学外科治療学、[4]横浜市立大学
○金澤　周[1]、塩澤　　学[1]、田村　周三[1]、稲垣　大輔[1]、山本　直人[1]、森永聡一郎[1]、佐藤　勉[2]、大島　貴[2]、湯川　寛夫[3]、利野　　靖[3]、益田　宗孝[3]、今田　敏夫[4]、赤池　　信[1]

O-16-2　30歳未満若年者大腸癌の臨床病理学的検討
国立病院機構大阪医療センター外科
○池永　雅一、三嶋　秀行、安井　昌義、宮崎　道彦、黒川　幸典、辻江　正徳、宮本　敦史、大宮　英泰、平尾　素宏、藤谷　和正、高見　康二、中森　正二、辻仲　利政

O-16-3　大腸癌卵巣転移の臨床病理学的特徴と予後
埼玉医科大学国際医療センター
○石井　正嗣、石橋敬一郎、幡野　哲、石畝　亨、岡田　典倫、大澤　智徳、宮崎　達也、横山　　勝、石田　秀行

一般演題（オーラルセッション）

14:49〜15:13　17　大腸癌臨床1

司会　松川　正明（昭和大学附属豊洲病院内科）
鈴木　英之（日本医科大学武蔵小杉病院消化器病センター）

O-17-1　大腸腫瘍における検診　〜IFOBTとPET-CTの比較〜

埼玉医科大学国際医療センター包括的がんセンター消化器内科
○中尾　将光、石川　恵子、野中　康一、外川　修、西村　誠、新井　晋、喜多　宏人

O-17-2　Fecal RNA Testによる大腸がん診断の有用性；大腸病変のないコントロールにおけるvalidation study

[1]浜松医科大学分子診断学、[2]浜松医科大学第一内科、[3]浜松医科大学臨床研究管理センター
○金岡　繁[1]、吉田　賢一[1]、濱屋　寧[1]、松下　直哉[2]、川崎　真佑[2]、魚谷　貴洋[2]、寺井　智宏[2]、山出美穂子[2]、西野　眞史[2]、高柳　泰宏[2]、小平　知世[2]、山田　貴教[2]、杉本　健[2]、大澤　恵[2]、古田　隆久[3]、伊熊　睦博[2]

O-17-3　64列MSCTを用いた3D-CTの大腸癌壁深達度診断における有用性の検討

北海道消化器科病院内科
○加藤　貴司、碇　修二、堀田　彰一

O-17-4　大腸癌の造影エコーと組織学的診断についての検討

[1]苫小牧市立病院消化器科、[2]北海道大学薬学研究院臨床病態解析学、[3]北海道大学消化器内科学、[4]北海道大学保健科学研究院病態解析学分野、[5]苫小牧市立病院臨床検査科
○武藤　修一[1,3]、武田　宏司[2]、石津　明洋[4]、外丸　詩野[4]、松重　亜希[5]、大阪　峰司[5]、志田　俊之[5]、佐藤　穣[5]、山本　洋一[1]、小原　俊央[1]、上畠　寧子[1]、浅香　正博[3]

一般演題（オーラルセッション）

15:14〜15:56　18　大腸癌臨床2

司会　緒方　　裕（久留米大学医療センター外科）
横井　公良（日本医科大学千葉北総病院外科）

O-18-1　左側結腸癌イレウス症例に対する治療成績と問題点

埼玉医科大学総合医療センター
○横山　洋三、石橋敬一郎、石井　正嗣、幡野　哲、石畝　亨、桑原　公亀、大澤　智徳、岡田　典倫、宮崎　達也、石田　秀行

O-18-2　進行下部直腸癌に対する術前化学放射線療法の費用対効果

[1]東京大学腫瘍外科、[2]東京大学附属病院企画情報運営部
○野澤　宏彰[1]、北山　丈二[1]、安田　幸嗣[1]、須並　英二[1]、井出　博生[2]、名川　弘一[1]

O-18-3　Diverting stoma造設を念頭においた腹腔鏡下低位前方切除術の手技

昭和大学横浜市北部病院消化器センター
○日高　英二、石田　文生、遠藤　俊吾、山口かずえ、吉松　軍平、池原貴志子、田中　淳一、工藤　進英

O-18-4　進行再発大腸癌に対するチーム医療を重視した外科医が行う外来化学療法

岐阜大学腫瘍外科
○高橋　孝夫、野中　健一、眞田　雄市、佐野　仁哉、山田　順子、名和　正人、井川　愛子、田中　善宏、奥村　直樹、徳山　泰治、山口　和也、長田　真二、吉田　和弘

O-18-5　当院におけるアバスチンの使用状況と熊本県下における消化管穿孔について（アンケート調査より）

熊本大学消化器外科学
○齋藤　誠哉、林　　尚子、木下　浩一、蔵重　淳二、佐藤　伸隆、辛島　龍一、平島浩太郎、鶴田　　豊、宮本　裕士、池田　　貯、渡邊　雅之、馬場　秀夫

O-18-6　当院におけるCetuximabの使用経験（Cetuximab使用のタイミングについての検討）

健生会土庫病院消化器内科
○松岡　正樹、大辻　俊雄、辰巳　功一、矢持　悠一

O-18-7　結腸癌手術における小開腹先行腹腔鏡補助下大腸切除術（Hybrid Laparoscopic Assisted Colectomy）の手術手技

[1]獨協医科大学第一外科、[2]獨協医科大学PETセンター
○椿　昌裕[1]、百目木　泰[1]、萩原　信悟[1]、伊藤　友一[1]、藤田　昌紀[1]、加藤　広行[1]、村上　康二[2]

一般演題（オーラルセッション）

15:57〜16:33　19　大腸内視鏡治療

司会　平井　郁仁（福岡大学筑紫病院消化器科）
豊永　高史（神戸大学病院光学医療診療部）

O-19-1　当院において内視鏡的粘膜下層剥離術を施行した直腸カルチノイドの検討

[1]島根県立中央病院内視鏡科、[2]島根県立中央病院消化器科
○宮岡　洋一[1]、泉　大輔[2]、三上　博信[2]、沖本　英子[2]、矢崎　友隆[2]、森藤　吉哉[2]、深澤　厚輔[1]、上山　俊輔[2]、宇野　吾一[2]、藤代　浩史[1]、高下　成明[2]、今岡　友紀[2]

O-19-2　直腸カルチノイド腫瘍に対する内視鏡的粘膜下剥離術（ESD）の有用性に関する検討

[1]福岡大学消化器内科、[2]福岡大学病理学
○江口　浩一[1]、青柳　邦彦[1]、冨岡　禎隆[1]、山口真三志[1]、二村　聡[2]、向坂彰太郎[1]

O-19-3　直腸カルチノイドに対する内視鏡的粘膜下層剥離術

[1]長崎大学病院消化器内科、[2]長崎医療センター消化器内科、[3]三佼会宮崎病院、
[4]長崎市民病院消化器内科、[5]佐世保市立総合病院消化器内科
○石居　公之[1]、磯本　一[1]、西山　仁[2]、山口　直之[1]、福田英一郎[5]、池田　幸紀[4]、大仁田　賢[1]、宿輪　三郎[3]、中尾　一彦[1]

O-19-4　直腸カルチノイドに対する局所切除の適応

群馬大学病態総合外科学
○藤井　孝明、田部　雄一、矢島　玲奈、堤　荘一、浅尾　高行、桑野　博行

O-19-5　大腸ESDの治療成績と今後の課題

大阪市立大学消化器内科学
○永見　康明、町田　浩久、富永　和作、細見　周平、中谷　雅美、杉森　聖司、亀田　夏彦、岡崎　博俊、谷川　徹也、渡辺　俊雄、藤原　靖弘、荒川　哲男

O-19-6　当院における大腸ESDの経験およびそのトレーニング法の考案

[1]京都府立医科大学消化器内科、[2]大阪鉄道病院、[3]京都府立医科大学人体病理学
○久貝　宗弘[1]、吉田　直久[1]、井上　健[1]、森本　泰隆[2]、奥田さやか[1]、宮脇喜一郎[1]、玄　泰行[1]、土肥　統[1]、内山　和彦[1]、石川　剛[1]、半田　修[1]、高木　智久[1]、小西　英幸[1]、若林　直樹[1]、八木　信明[1]、古倉　聡[1]、内藤　裕二[1]、柳澤　昭夫[3]、吉川　敏一[1]

栄養管理フォーラム

8:30～ 9:50 消化管疾患におけるNSTの役割

司会　松枝　　啓（国立国際医療センター国府台病院）
　　佐々木　巌（東北大学生体調節外科学分野）

F-3-1　がん専門病院における消化管癌に対するNST活動
静岡県立静岡がんセンター食道外科　佐藤　弘

F-3-2　大学病院における病棟型NST活動の取り組み
東北大学病院胃腸外科　生澤　史江

F-3-3　消化管癌において、術前の主観的包括的栄養評価（SGA）はNST介入の基準として有用か？
日立製作所日立総合病院外科　田中潤一郎

F-3-4　L-グルタミン酸ナトリウム（Monosodium L-glutamate: MSG）の消化管運動に対する効果
群馬大学病態総合外科　豊増　嘉高

F-3-5　当院NSTの活動成果と新たなる試み-食道癌周術期管理におけるNST介入-
山陰労災病院外科　豊田　暢彦

F-3-6　予防的PEG施行者における栄養管理の検討
北海道大学第三内科　羽田　政平

一般演題（オーラルセッション）

9:50～10:08 20　食道癌

司会　桑野　博行（群馬大学病態総合外科学第一外科）
　　桑原　義之（名古屋市立大学腫瘍・免疫外科学）

O-20-1　当院における食道癌に対する放射線療法の現状
京都府立医科大学消化器内科
○松山　竜三、古倉　　聡、岡島　　学、福居　顕文、久貝　宗弘、山田　展久、宮脇喜一郎、
奥田さやか、玄　　泰行、土肥　　統、吉田　直久、内山　和彦、石川　　剛、半田　　修、
高木　智久、小西　英幸、若林　直樹、八木　信明、内藤　裕二、吉川　敏一

O-20-2　胸部食道癌に対する術前化学療法の功罪
東海大学消化器外科
○山本壮一郎、小澤　壮治、島田　英雄、千野　修、名久井　実、数野　暁人、安田　聖栄、
貞廣荘太郎、幕内　博康、生越　喬二

O-20-3　食道亜全摘術後の食道吻合部狭窄についての検討
熊本大学消化器外科学
○佐藤　伸隆、渡邊　雅之、木下　浩一、藏重　淳二、斎藤　誠哉、辛島　龍一、平島浩太郎、
今村　　裕、日吉　幸晴、長井　洋平、鶴田　　豊、田嶋ルミ子、岩上　志朗、池田　　貯、
林　　尚子、馬場　秀夫

一般演題（オーラルセッション）

10:09〜10:27　21　胃癌手術

司会　柏木　秀幸（東京慈恵会医科大学外科）
橋本　大定（埼玉医科大学総合医療センター消化器外科）

O-21-1　高齢者（70歳以上）胃癌手術症例の検討
[1]日本医科大学武蔵小杉病院消化器病センター、[2]日本医科大学付属病院外科
○前島顕太郎[1]、山岸　征嗣[1]、千原　直人[1]、小峯　修[1]、吉野　雅則[1]、水谷　聡[1]、坊　英樹[1]、星野　有哉[1]、尾形　昌男[1]、渡辺　昌則[1]、鈴木　英之[1]、徳永　昭[1]、内田　英二[2]

0-21-2　胃癌に対する鏡視下手術と消化管機能再建の融合
[1]高知大学外科学講座外科、[2]高知大学医療学講座医療管理学分野
○並川　努[1]、小林　道也[2]、北川　博之[1]、岡林　雄大[1]、駄場中　研[1]、岡本　健[1]、杉本　健樹[1]、花崎　和弘[1]

0-21-3　胃癌に対する腹腔鏡下手術の標準化
国立病院機構九州がんセンター消化器外科
○大垣　吉平、坂口　善久、沖　英次、坂本　快郎、南　一仁、藤　也寸志、岡村　健

10:28〜10:52　22　大腸癌基礎

司会　北台　靖彦（広島大学消化器・代謝内科）
高山　哲治（徳島大学ヘルスバイオサイエンス研究部消化器内科学分野）

O-22-1　大腸癌におけるReglα蛋白の発現
新潟大学保健学研究科検査技術科学分野
○濁川　慎吾、岩渕　三哉、渡辺　徹、池亀　央嗣、佐川　圭吾、渡辺　友子

O-22-2　大腸癌における GROα発現の意義
獨協医科大学病理学（人体分子）
○尾形　英生、関川　昭、福井　広一、田中　宏幸、廣瀬　元彦、山岸　秀嗣、市川　一仁、冨田　茂樹、井村　穣二、藤盛　孝博

O-22-3　Localization of cortactin is associated with colorectal cancer development
長崎大学腫瘍診断病理学
○平川　宏、柴田健一郎、中山　敏幸

O-22-4　大腸癌におけるカルシウム感受受容体（CaSR）の発現低下
札幌医科大学内科学第一講座
○宮本　千絵、山本　博幸、日崎　恵一、宮本　伸樹、井伊　正則、谷口　博昭、足立　靖、田沼　徳真、須河　恭敬、佐々木　茂、有村　佳昭、篠村　恭久

ワークショップ

14:30〜17:00　9　クローン病治療に対する分子標的治療

司会　伊藤　裕章（北野病院消化器センター）
松本　主之（九州大学病態機能内科学）

WS-9-1　クローン病手術症例におけるインフリキシマブ使用の有用性
北野病院消化器センター外科　橋田　裕毅

WS-9-2　クローン病に対するインフリキシマブ投与症例の検討―外科の立場から
帝京大学外科　松田　圭二

WS-9-3　インフリキシマブ導入前後でのクローン病術後維持療法の相違と再発率の比較
九州大学病態機能内科学　江崎　幹宏

WS-9-4　クローン病における術前のインフリキシマブ投与は術後の合併症を増加させるのか？
宮崎大学腫瘍機能制御外科　佛坂　正幸

WS-9-5　クローン病における術後抗TNF-α抗体製剤の再燃抑制効果（無作為割付前向き検討にて）
兵庫医科大学病院内科下部消化管科　吉田　幸治

WS-9-6　クローン病に合併する痔ろうに対するインフリキシマブ投与
三菱神戸病院消化器科　橋本　可成

WS-9-7　痔瘻・肛門周囲膿瘍を有するクローン病症例に対するインフリキシマブの肛門手術後再発予防目的投与の成績
生駒胃腸科肛門科診療所　増田　勉

WS-9-8　抗TNFα製剤によるFcレセプターを介したヒト血球と結合能の相違
九州大学病態機能内科学　鳥巣　剛弘

WS-9-9　クローン病のステロイド依存例・抵抗例に対するインフリキシマブの有効性の検討
石川県立中央病院消化器内科　吉田　尚弘

WS-9-10　クローン病に対する当科のインフリキシマブトップダウン療法の成績
大分赤十字病院消化器内科　石田　哲也

WS-9-11　当院におけるクローン病に対するTop-down療法の長期成績
豊橋市民病院消化器内科　大林　友彦

WS-9-12　クローン病Infliximab効果減弱例の検討
藤田保健衛生大学消化管内科　長坂　光夫

WS-9-13　過去に投与時反応を発現し再投与を試みたクローン病の5例
長崎大学病院消化器内科　矢嶌　弘之

WS-9-14　当院におけるクローン病に対するインフリキシマブ維持投与例の検討
山形大学内科学第二（消化器内科学）講座　佐々木　悠

WS-9-15　Crohn病に対するInfliximabの長期臨床成績
〜免疫調節剤併用、Top-down治療、Tight maintenanceから効率的な治療戦略を模索して〜
札幌厚生病院IBDセンター　下立　雄一

共催：田辺三菱製薬株式会社

ポスターセッション

14:00〜14:20　1　GERDその他

司会　青山　伸郎（青山内科クリニック胃大腸内視鏡/IBDセンター）

P-1-1　胃切除後難治性逆流性食道炎に対し24時間多チャンネルインピーダンスpHモニタリング検査ならびにビリテック検査を施行した1例

[1]東京慈恵会医科大学外科学講座消化管外科、[2]東京慈恵会医科大学外科学講座消化器外科

○星野　真人[1]、矢野　文章[1]、小村　伸朗[1]、坪井　一人[1]、山本　世怜[1]、秋元　俊亮[1]、三森　教雄[1]、柏木　秀幸[1]、矢永　勝彦[2]

P-1-2　食動運動機能検査が有用であったシェーグレン症候群の1例

[1]愛知医科大学消化器内科、[2]愛知医科大学中央臨床検査部

○徳留健太郎[1]、舟木　　康[1,2]、坂野　文美[1]、近藤　好博[1]、伊藤　義紹[1]、増井　竜太[1]、土方　康孝[1]、河村　直彦[1]、宮下　勝之[1]、水野　真理[1]、飯田　章人[1]、小笠原尚高[1]、佐々木誠人[1]、米田　政志[1]、春日井邦夫[1]

P-1-3　好酸球性食道炎と考えられた一例

[1]愛知医科大学消化器内科、[2]愛知医科大学病院中央臨床検査部

○河村　直彦[1]、飯田　章人[1]、坂野　文美[1]、伊藤　義紹[1]、近藤　好博[1]、増井　竜太[1]、土方　康孝[1]、徳留健太郎[1]、宮下　勝之[1]、水野　真理[1]、小笠原尚高[1]、舟木　　康[1,2]、佐々木誠人[1]、春日井邦夫[1]

P-1-4　精神疾患が疑われた食道アカラシアの 2 例

北里大学外科

○柴田　智隆、片田　夏也、根本　昌之、三重野浩朗、山下　継史、桜本　信一、菊池　史郎、渡邊　昌彦

14:20〜14:40　2　食道疾患

司会　中島　淳（横浜市立大学附属病院消化器内科）

P-2-1　EUS-FNAで診断された食道神経鞘腫の1例

[1]伊達赤十字病院消化器科、[2]伊達赤十字病院外科、[3]札幌医科大学第四内科

○久居　弘幸[1]、田中　育太[1]、奥田　敏徳[1]、前田　喜晴[2]、佐藤　正文[2]、中島誠一郎[2]、新田　健雄[2]、小野　　薫[3]

P-2-2　先天性胆道閉鎖症術後長期経過観察中の食道胃静脈瘤合併患者に対し内視鏡的硬化療法を施行した一例

京都府立医科大学消化器内科学

○宮脇喜一郎、福本　晃平、松山　竜三、福居　顕文、岡嶋　　学、山田　展久、奥田さやか、玄　　泰行、土肥　　統、高木　智久、内山　和彦、石川　　剛、吉田　直久、半田　　修、小西　英幸、若林　直樹、八木　信明、古倉　　聡、内藤　裕二、吉川　敏一

P-2-3　内視鏡的に吸引除去し得た食道異物の2例

横浜市立大学消化器内科

○坂本　康成、稲森　正彦、飯田　　洋、渡邉誠太郎、遠藤　宏樹、細野　邦広、高橋　宏和、古出　智子、米田　正人、所　知加子、小川　真実、阿部　泰伸、嶌村　　健、小林　規俊、桐越　博之、窪田　賢輔、斉藤　　聡、川名　一朗、上野　規男、中島　　淳

P-2-4　Mallory-Weiss syndrome後に食道・胃粘膜下血腫を来した1例

[1]東京都多摩がん検診センター、[2]東京都立府中病院外科

○冨野　泰弘[1]、入口　陽介[1]、小田　丈二[1]、水谷　勝[1]、高柳　聡[1]、岸　大輔[1]、森田　泰弘[2]、大塚　英男[2]

ポスターセッション

14:00〜14:20　3　胃疾患1

司会　溝上　裕士（蒲郡市民病院消化器科）

P-3-1　健常女児に蛋白漏出性胃腸症にて発症したサイトメガロウイルス胃炎の1例
[1]県立宮崎病院放射線科、[2]県立宮崎病院小児科、[3]県立宮崎病院病理科
○阿部　太郎[1]、藤本　正樹[1]、押方　慎弥[1]、内野　典子[1]、村中　貴浩[1]、山口健一郎[1]、山田　浩己[1]、白尾　英仁[2]、島尾　義也[3]

P-3-2　^{13}C -acetateによる胃排出能の検討を行った好酸球性胃腸炎の1例
[1]長崎大学病院総合診療科、[2]長崎大学病院消化器内科、[3]長崎大学病院病理部
○依田　彩文[1]、竹島　史直[2]、林　徳眞吉[3]、山口　直之[2]、大仁田　賢[2]、磯本　一[2]、井上　圭太[1]、龍田　洋一[1]、門田耕一郎[1]、吉岡寿麻子[1]、中道　聖子[1]、大園　恵幸[1]、中尾　一彦[2]

P-3-3　*H. pylori*（*HP*）除菌療法にて著明に消退したverrucus gastritis（VG）の1例
福岡大学筑紫病院消化器科
○長浜　孝、槙　信一郎、松嶋　祐、松井　敏幸、田邊　寛、岩下　明徳

P-3-4　*H. pylori*除菌療法が奏功した成人男性の鉄欠乏性貧血の1症例
公立つるぎ病院
○松本　俊彦、宮本　正治、島田　敏實、藤田　恭子、高崎　秀昭、高田　孝、森永　秀夫

14:20〜14:40　4　胃疾患2

司会　檜沢　一興（九州中央病院消化器内科）

P-4-1　高度の鉄欠乏性貧血と低アルブミン血症を呈した鳥肌胃炎の一例
[1]岐阜市民病院消化器内科、[2]岐阜市民病院中検病理
○小木曽富生[1]、宮崎　恒起[1]、山田　祥子[1]、永野　淳二[1]、鈴木　祐介[1]、川出　尚史[1]、岩田　圭介[1]、林　秀樹[1]、向井　強[1]、杉山　昭彦[1]、西垣　洋一[1]、名倉　一夫[1]、加藤　則廣[1]、冨田　栄一[1]、山田　鉄也[2]

P-4-2　Localized gastric amyloidosis
[1]札幌しらかば台病院消化器科、[2]札幌しらかば台病院病理、[3]札幌医科大学第一内科
○足立　靖[1,3]、五十嵐伸一[1,3]、安達　靖代[1]、田沼　徳真[3]、山本　博幸[3]、明石　浩史[3]、山下健太郎[3]、有村　佳昭[3]、石田　禎夫[3]、斎藤丹羽子[1]、加藤　康夫[1]、石井　良文[2]、篠村　恭久[3]、遠藤　高夫[1]

P-4-3　内視鏡的に回収できた毛髪胃石の1例
順天堂大学付属練馬病院
○小沼　宏徳、傅　光義、森本　崇、和泉　裕子、松山秀二郎、川辺　正人、大蔵　隆一、宮崎　招久、四柳　聡子、浦尾　正彦

P-4-4　出血を伴う放射線性胃腸炎に対しアルゴンプラズマ凝固療法を行い異なる経過を辿った2例
[1]済生会熊本病院消化器病センター、[2]済生会熊本病院病理、[3]済生会熊本病院外科センター
○工藤　康一[1]、尾石　義謙[1]、吉田　健一[1]、上原　正義[1]、江口　洋之[1]、藤本　貴久[1]、多田　修治[1]、神尾多喜浩[2]、金光敬一郎[3]

ポスターセッション

14:40〜15:05　5　十二指腸1

司会　平川　克哉（福岡赤十字病院消化器内科）

P-5-1　出血源不明な消化管出血の原因であったと示唆された十二指腸Brunner腺過誤腫の１例
[1]大分赤十字病院消化器内科、[2]大分赤十字病院病理部、[3]湯布院厚生年金病院内科、
[4]大分大学付属病院消化器内科
○上尾　哲也[1]、高橋　　健[1]、杉　さおり[1]、永松　秀康[1]、一木　康則[1]、石田　哲也[1]、米増　博俊[2]、
大隈　和喜[3]、清家　正隆[4]

P-5-2　AIDS関連十二指腸悪性リンパ腫の1例
[1]国立病院機構大阪医療センター消化器科、[2]国立病院機構大阪医療センター免疫感染症科、
[3]国立病院機構大阪医療センター研究検査科
○中水流正一[1]、伊藤　麻里[1]、荒木　　学[1]、末村　茂樹[1]、吉岡　千晶[1]、大田真紀代[1]、末吉　由佳[1]、
太田　高志[1]、長谷川裕子[1]、森田　香織[1]、由雄　敏之[1]、外山　　隆[1]、葛下　典由[1]、小川　吉彦[2]、
渡邊　　大[2]、上平　朝子[2]、白阪　琢磨[2]、児玉　良典[3]、三田　英治[1]

P-5-3　後腹膜神経鞘腫術後6年目に発見された十二指腸GISTの１例
[1]獨協医科大学第一外科、[2]獨協医科大学病理学（形態）
○小野寺真一[1]、佐々木欣郎[1]、加藤　広行[1]、本間　浩一[2]

P-5-4　十二指腸転移をきたした上顎血管肉腫の1例
[1]三重大学光学医療診療部、[2]三重大学消化器肝臓内科
○葛原　正樹[1]、田中　匡介[1]、原田　哲朗[2]、西川健一郎[2]、田野　俊介[2]、井口　正士[2]、井上　宏之[2]、
堀木　紀行[1]、竹井　謙之[2]

P-5-5　治療法選択に難渋した十二指腸原発カルチノイドの１例
[1]佐久総合病院外科、[2]佐久総合病院胃腸科
○舎人　誠[1]、中村　二郎[1]、石川　健[1]、友利　彰寿[2]、宮田　佳典[2]、小山　恒男[2]

15:05〜15:30　6　十二指腸2

司会　阿部　孝（大阪警察病院内視鏡センター）

P-6-1　十二指腸憩室出血に対し側視鏡を用いクリップ法にて止血し得た２例
帯広厚生病院第三内科
○土井　綾子、吉田　晃、志田　玄貴、渡邊　俊之、神田　直、柳澤　秀之、菊池　英明

P-6-2　B-RTO（バルーン下逆行性経静脈的塞栓術）にて止血しえた十二指腸静脈瘤の1例
[1]松下記念病院消化器科、[2]京都府立医科大学第一内科
○宇都宮　栄[1]、松山　竜三[1]、山口　俊介[1]、鈴木建太郎[1]、沖田　美香[1]、磯崎　豊[1]、松本　尚之[1]、
長尾　泰孝[1]、小山田裕一[1]、吉川　敏一[2]

P-6-3　腎盂鋳型結石の十二指腸穿破による十二指腸閉塞に対して、内視鏡下結石除去術およびバルーン拡張術が奏功した一例
[1]社会保険神戸中央病院消化器科、[2]京都府立医科大学消化器内科
○安田　光徳[1]、松田　英之[1]、山名　順子[1]、婦木　秀一[1]、吉川　敏一[2]

P-6-4　十二指腸蜂窩織炎の1例
[1]牧病院消化器内科、[2]牧病院外科、[3]大阪医科大学第二内科
○岩倉　研二[1]、吉田　隆[1]、佐々木伸一[1]、二階堂　任[2]、佐藤　睦哉[2]、樋口　和秀[3]

P-6-5　鳥骨による十二指腸穿孔の治療経験
川崎幸病院消化器病センター外科
○太田　　竜、平田　雄大、小根山正貴、高橋　保正、河原　祐一、北村　雅也、後藤　学、
関川　浩司

ポスターセッション

14:00〜14:30　7　胃癌1

司会　河合　隆（東京医科大学病院内視鏡センター）

P-7-1　胃癌胃全摘術後1年にて食道再発をきたし再切除を施行した1例
沼津市立病院外科
○星野　　敢、飯野　正敏、木村　正幸、福長　徹、菅本　祐司、今西　俊介、磯崎　由佳、金田　秀英

P-7-2　上部消化管内視鏡検査にて特異な像を示した多発微小膿瘍合併 4 型胃癌の 1 例
[1]熊本中央病院、[2]熊本中央病院外科、[3]熊本中央病院病理部
○横手誠一郎[1]、松下　郁雄[1]、本原　利彦[1]、坂本　絢[1]、松本　浩一[1]、櫻井　健一[1]、野村　由紀[2]、中村　匡彦[2]、小森　宏之[2]、那須　二郎[2]、高野　定[2]、北岡　光彦[3]

P-7-3　血清G-CSF高値を呈し，生検にて粘液癌を認めた進行胃癌の1例
[1]市立室蘭総合病院消化器科、[2]市立室蘭総合病院臨床検査科、[3]札幌医科大学第一内科
○内藤　崇史[1]、村上　佳世[1]、川上賢太郎[1]、小野寺　馨[1]、田中　浩紀[1]、佐藤　修司[1]、清水　晴夫[1]、金戸　宏行[1]、近藤　哲夫[1]、小西　康宏[2]、今　信一郎[2]、細川　雅代[3]

P-7-4　胃粘膜下腫瘍の形態を呈した胃癌の2例
東京医科大学八王子医療センター消化器内科
○三輪　佳雅、高橋　佑輔、竹内　眞美、平山　泰丈、奴田原大輔、池内　信人、中村　洋典、高垣　信一、植田　健治、片上　利生、宮岡　正明、村越　雄介、尾形　高士、片柳　　創、芹沢　博美

P-7-5　特徴的な内視鏡的所見、病理的所見を示した粘膜下層浸潤早期胃癌の一例
[1]公立昭和病院消化器内科、[2]公立昭和病院外科、[3]公立昭和病院病理診断科
○浦牛原幸治[1]、池宮城秀和[1]、小野　真吾[1]、松本　太一[1]、北村　まり[1]、小野　圭一[1]、小島　茂[1]、武田　雄一[1]、野内　俊彦[1]、山口　浩和[2]、上西　紀夫[2]、清水誠一郎[3]

P-7-6　進行胃癌に骨盤腎を合併した一例
[1]武蔵野総合病院外科、[2]武蔵野総合病院内科
○富塚　龍也[1]、竹下　伸二[1]、金丸　峯雄[2]、根岸　七雄[1]、小室　万里[1]

ポスターセッション

14:30〜14:55　8　胃癌2

司会　津久井　拓（日本医科大学多摩永山病院消化器科）

P-8-1　術前診断においてPETが有用であった、粘膜下進展型胃粘液癌の一例
[1]沼津市立病院外科、[2]沼津市立病院小児外科
○磯崎　由佳[1]、星野　敢[1]、福長　徹[1]、菅本　祐司[1]、今西　俊介[1]、金田　英秀[2]、木村　正幸[1]、飯野　正敏[1]

P-8-2　残胃に発見されたsm2浸潤を認めたリンパ管侵襲、静脈侵襲陽性分化型小胃癌の１例
東京警察病院外科
○瀬田　真祐、横畠　徳祐、渡邉　一郎、師田　暁、宮原　光興、清松　英充、竹之内　信、野村晋太郎、大島　秀男、長谷川俊二

P-8-3　過形成性ポリープから発生したと考えられる未分化型胃粘膜内癌の一例
[1]静岡市立静岡病院消化器内科、[2]静岡市立静岡病院病理
○大野　和也[1]、小柳津竜樹[1]、田中　俊夫[1]、高橋　好朗[1]、濱村　啓介[1]、岡崎　敬[1]、鈴木　亮[1]、中村　尚広[1]、黒石　健吾[1]、森木　利昭[2]

P-8-4　DICを併発しS-1単独療法が奏効した進行胃癌の1症例
健生会土庫病院消化器内科
○久保　政之、松岡　正樹、大辻　俊雄、辰巳　功一、矢持　悠一

P-8-5　家族性大腸腺腫症に伴う胃底腺ポリポーシスを背景とした多発胃癌の一例
京都府立医科大学消化器内科
○若林　直樹、尾藤　展克、上原有紀子、小西　英幸、八木　信明、古倉　聡、内藤　裕二、吉川　敏一

14:55〜15:15　9　胃癌3

司会　中村　真一（東京女子医科大学消化器病センター消化器内視鏡科）

P-9-1　NBI併用拡大内視鏡検査で、Light blue crest（LBC）が陽性であった0IIc型粘膜内早期胃癌の1例
[1]福岡大学筑紫病院消化器科、[2]福岡大学筑紫病院病理部
○槇　信一朗[1]、長浜　　孝[1]、小野陽一郎[1]、久部　高司[1]、平井　郁仁[1]、八尾　建史[1]、松井　敏幸[1]、田邊　　寛[2]、岩下　明徳[2]

P-9-2　PPIの先行投与によりESDを完遂し得た消化性潰瘍合併早期胃癌の１例
[1]東京歯科大学市川総合病院消化器内科、[2]東京歯科大学市川総合病院内科
○貝田　将郷[1]、市川　仁志[1]、岸川　浩[1]、西田　次郎[1]、森下　鉄夫[2]

P-9-3　ESD治療後に遅発性穿孔を来した早期胃癌の1例
大阪市立大学消化器内科学
○加藤　邦洋、町田　浩久、永見　康明、中谷　雅美、杉森　聖司、亀田　夏彦、岡崎　博俊、山上　博一、谷川　徹也、渡辺　憲治、渡辺　俊雄、富永　和作、藤原　靖弘、荒川　哲男

P-9-4　胃悪性リンパ腫に対して内視鏡的粘膜下層剥離術を行った一例
[1]栃木県立がんセンター消化器内科、[2]栃木県立がんセンター病理部
○斎藤奈津子[1]、小林　　望[1]、吉竹　直人[1]、平原　美孝[1]、星　暢夫[2]、星サユリ[2]、平林かおる[2]、五十嵐誠治[2]、関口　隆三[1]

ポスターセッション

14:00〜14:25　10　小腸

司会　小金井　一隆（横浜市立市民病院消化器外科）

P-10-1　狭窄を伴ったメッケル憩室の１症例
[1]大分赤十字病院消化器内科、[2]大分赤十字病院外科
○石田　哲也[1]、一木　康則[1]、永松　秀康[1]、上尾　哲也[1]、杉　さおり[1]、川野雄一郎[2]、木下　忠彦[2]、高橋　　健[1]

P-10-2　診断に難渋した胃全摘術後吻合部潰瘍出血の一例
関西医科大学内科学第三講座
○加藤　孝太、若松　隆宏、山口　　繭、宮本　早知、宮坂　将光、田中　敏宏、島谷　昌明、大宮　美香、松下　光伸、岡崎　和一

P-10-3　診断に難渋したイレウスの一例
泉大津市立病院
○上田　美和、田渕　真彦、田中　史生、星　智子、福永　周生、青松　和輝、格谷　洋和、山形　　知、押谷　伸英

P-10-4　間接熱量測定により残存消化管の吸収能を検討した広範囲小腸切除後の1症例
久留米大学外科学講座小児外科部門
○七種　伸行、田中　芳明、古賀　義法、橋詰　直樹、石井　信二、田中　宏明、高木　章子、朝川　貴博、小林　英史、朝桐　公男、八木　　実

P-10-5　成人胃軸捻転症および小腸血流不全をきたし、保存的加療にて救命し得た1例
東大阪市立総合病院
○高田　早苗、森下　直紀、岸　愛子、俵　誠一、山崎　正美、赤松　晴樹、飯尾　禎元、小林　一三

ポスターセッション

14:25〜14:45　11　小腸炎1

司会　竹内　健（浜松南病院消化器病IBDセンター）

P-11-1　虚血性十二指腸炎と考えられた１例

[1]東邦大学医療センター佐倉病院内科、[2]東邦大学医療センター佐倉病院放射線科、
[3]東邦大学医療センター佐倉病院病理
○細江　伸央[1]、菊地　秀昌[1]、清川　　甫[1]、山田　哲弘[1]、曽野　浩治[1]、長村　愛作[1]、青木　　博[1]、
中村健太郎[1]、吉松　安嗣[1]、津田裕紀子[1]、高田　伸夫[1]、北村　範子[2]、粕谷　秀輔[2]、森田　英夫[2]、
長谷部光泉[2]、笹井　大督[3]、蛭田　啓之[3]、亀田　典章[3]、鈴木　康夫[1]、白井　厚治[1]

P-11-2　小腸内視鏡的バルーン拡張術を施行した虚血性小腸炎の二例

[1]滋賀医科大学消化器内科、[2]滋賀医科大学付属病院栄養治療部、
[3]滋賀医科大学付属病院光学医療診療部
○西村　貴士[1]、辻川　知之[1]、高橋憲一郎[1]、藤本　剛英[1]、望月　洋介[1]、塩谷　　淳[1]、西田　淳史[1]、
稲富　　理[1]、小泉　祐介[1]、仲原　民夫[1]、馬場　重樹[1]、安藤　　朗[1]、佐々木雅也[2]、斉藤　康晴[1,3]、
藤山　佳秀[1]

P-11-3　当院における門脈ガスを呈した腸管虚血症例の検討

[1]京都第一赤十字病院消化器科、[2]京都府立医科大学消化器内科
○寄木　浩行[1]、小野澤由里子[1]、北市　智子[1]、田中　　信[1]、間嶋　　淳[1]、川上　　巧[1]、冨江　　晃[1]、
世古口　悟[1]、服部　武司[1]、鎌田　和浩[1]、戸祭　直也[1]、中村　英樹[1]、佐藤　秀樹[1]、奥山　祐右[1]、
木村　浩之[1]、吉田　憲正[1]、吉川　敏一[2]

P-11-4　当院で経験した非閉塞性腸管虚血症（NOMI）の3例

[1]香川労災病院、[2]香川大学付属病院、[3]香川井下病院
○河野　知樹[1]、石原　慎一[1]、三村　志麻[1]、後藤　大輔[1]、平池　華恵[1]、西　理子[1]、吉武　晃[1]、
小原　英幹[1]、黒河内和貴[1]、吉田　宏仁[2]、寺西　浩司[3]

ポスターセッション

14:45〜15:10　12　小腸炎2

司会　古賀　秀樹（九州大学病態機能内科学）

P-12-1　NSAID起因性と考えられた穿孔性小腸潰瘍の2例
[1]松山赤十字病院胃腸センター、[2]松山赤十字病院病理部、[3]松山赤十字病院外科、
[4]順天堂大学人体病理病態学
○大津　健聖[1]、蔵原　晃一[1]、川崎　啓祐[1]、大城　由美[2]、八尾　隆史[4]、堺　勇二[1]、米湊　健[1]、古賀　千晶[1]、船田　摩央[1]、阿部　光市[1]、松本　由華[1]、高橋　郁雄[3]、渕上　忠彦[1]

P-12-2　サイトメガロウイルス小腸潰瘍と考えられた蛋白漏出性胃腸症の1例
[1]福岡大学消化器内科、[2]福岡大学病理学
○冨岡　禎隆[1]、青柳　邦彦[1]、江口　浩一[1]、藤田　英治[1]、坂　暁子[1]、広瀬　統[1]、石橋　英樹[1]、渡辺　隆[1]、船越　禎広[1]、佛坂　学[1]、池田　憲治[1]、山口真三志[1]、向坂彰太郎[1]、二村　聡[2]

P-12-3　消化管症状が先行した成人発症Schonlein-Henoch紫斑病の1例
[1]足利赤十字病院臨床研修医、[2]獨協医科大学消化器内科
○塩田　勉[1]、土田　幸平[1,2]、菅谷　武史[1,2]、中野　正和[1,2]、富永　圭一[1,2]、草野　浩治[1,2]、石川　潤[1,2]、小松本　悟[1]

P-12-4　アトピー性皮膚炎の治療により改善した好酸急性胃腸炎の一例
杏林大学第三内科
○菅野　朝、田中　昭文、徳永　健吾、高橋　信一

P-12-5　胃切除後16年で発症した真性腸石の一例
[1]戸田中央総合病院消化器内科、[2]戸田中央総合病院外科
○飯田　努[1]、西　正孝[1]、八木　直子[1]、田中　麗奈[1]、額賀　健治[1]、春山　邦夫[1]、新戸　禎哲[1]、原田　容治[1]、立花　信吾[2]、三室　晶弘[2]

14:00〜14:20　13　大腸

司会　河原秀次郎（東京慈恵会医科大学附属柏病院外科）

P-13-1　外科的療法が有効であった排便障害を伴うS状結腸過長症の重症心身障害者2例
[1]綱島会厚生病院内科、[2]入江病院外科
○徳光　誠司[1]、野崎　晃[1]、金澤　威夫[1]、綱島　武彦[1]、福田　淑一[2]

P-13-2　腸管嚢腫様気腫症によるS状結腸捻転に対して腹腔鏡下S状結腸切除を施行した1例
市立豊中病院外科
○北原　知洋、畑　泰司

P-13-3　回盲部膿瘍を伴う穿孔性虫垂炎に対してInterval Laparoscopic Appendectmyを施行しえた1例
石心会川崎幸病院消化器病センター外科
○小根山正貴、平田　雄大、高橋　保正、太田　竜、河原　祐一、北村　雅也、後藤　学、関川　浩司

P-13-4　胆嚢炎を契機に結腸瘻と総胆管瘻を併発した1例
[1]西宮協立脳神経外科病院内科、[2]西宮協立脳神経外科病院外科、
[3]兵庫医科大学内科学上部消化管科、[4]兵庫医科大学内科学下部消化管科
○林　慶紀[1]、河野　友彰[1]、浅野　晴紀[1]、富田　寿彦[3]、金　庸民[3]、三輪　洋人[3]、松本　譽之[4]、金宮　義哲[2]、新井　永達[1]

ポスターセッション

14:20〜14:45　14　大腸炎1

司会　竹山　廣光（名古屋市立大学消化器外科）

P-14-1　病原性大腸菌の重複感染と診断した感染性腸炎の4例
[1]東邦大学医療センター大橋病院消化器内科、[2]東邦大学医療センター大橋病院病院病理部
○鳴山　文子[1]、藤沼　澄夫[1]、掛村　忠義[1]、佐藤浩一郎[1]、根本夕夏子[1]、伊藤　紗代[1]、古畑　司[1]、北川　智之[1]、重歳　正和[1]、横内　　幸[2]、前谷　　容[1]

P-14-2　注腸検査でapple core signを呈した腸炎の1例
湘南中央病院外科
○原　正、田中　洋一、呉　鐵仁

P-14-3　宿便性直腸穿孔の1例
日本医科大学外科
○菅　隼人、鈴木　英之、鶴田　宏之、松本　智司、小泉　岐博、佐々木順平、内田　英二

P-14-4　誤飲した柿の種子が原因となったS状結腸憩室穿孔の1例
[1]近畿大学堺病院外科、[2]結核予防会大阪病院外科
○北野　義徳[1]、井上　潔彦[1]、石川　真平[2]

P-14-5　C型肝硬変、肝細胞癌の経過中に、術前診断した魚骨穿通性炎症性肉芽腫の1例
[1]富山市立富山市民病院内科、[2]富山市立富山市民病院泌尿器科
○水野　秀城[1]、蓑内　慶次[1]、青山　庄[1]、樋上　義伸[1]、児玉　浩一[2]

14:45〜15:05　15　大腸炎2

司会　河野　透（旭川医科大学外科学講座消化器病態外科学分野）

P-15-1　原因不明の大腸狭窄の1例
[1]弘前市立病院内科、[2]弘前大学消化器血液内科学、[3]弘前市立病院臨床検査科、[4]弘前市立病院外科
○三上　達也[1,2]、東野　博[1]、田中　正則[3]、相原　智之[1]、澤田　直也[1,2]、平賀　寛人[1,2]、田中　光[1]、須藤　晃司[1]、中畑　久[1]、藤田和歌子[4]、佐藤　浩一[4]、松川　昌勝[1]、福田　真作[2]

P-15-2　急性虫垂炎との鑑別が困難であった腸管サルコイドーシスの１例
[1]札幌外科記念病院内科、[2]札幌外科記念病院外科
○須河　恭敬[1]、矢花　剛[1]、松野　孝[2]、前田　富與[2]、長内　宏之[2]、篠原　義文[2]、江端　俊彰[2]、山本　直也[2]

P-15-3　特発性腸間膜静脈硬化症の9症例による原因物質の検討
[1]弘前大学消化器内科学講座、[2]弘前市立病院臨床検査科、[3]鳴海病院内科、[4]むつ総合病院第一内科、[5]弘前市立病院内科
○吉村　徹郎[1]、田中　正則[2]、三上　達也[5]、須藤　晃司[5]、東野　博[5]、松川　昌勝[5]、石黒　彩子[2,3]、岡本　　豊[4]、下山　　克[1]、福田　眞作[1]

P-15-4　透析患者に発生した腸管虚血症例の検討
名古屋共立病院外科
○寺下　幸夫

ポスターセッション

14:00〜14:30　16　大腸癌1

司会　杉田　昭（横浜市立市民病院外科）

P-16-1　若年女性に発生したSessile Serrated Polyp（SSP）との鑑別が問題となった側方発育型腫瘍
国立がんセンター中央病院
○青木　貴哉、坂本　琢、中島　健、松田　尚久、斎藤　豊

P-16-2　sm massiveに浸潤した径8mmのIs型大腸癌の1例
[1]東京都多摩がん検診センター消化器科、[2]東京都多摩がん検診センター検査科
○小田　丈二[1]、入口　陽介[1]、水谷　勝[1]、高柳　聡[1]、冨野　泰弘[1]、岸　大輔[1]、大村　秀俊[1]、細井　董三[1]、山村　彰彦[2]、山田　耕三[1]

P-16-3　リンパ節転移を認めたPeutz-Jegher型有茎性SM癌の1例
[1]東京都多摩がん検診センター、[2]東京都多摩がん検診センター検査科、[3]東京都多摩がん検診センター消化器科
○高柳　聡[1]、入口　陽介[1]、小田　丈二[1]、水谷　勝[1]、冨野　泰弘[1]、岸　大輔[1]、大村　秀俊[1]、板橋　浩一[1]、藤田　直哉[1]、北條裕美子[1]、山田　耕三[3]、細井　董三[1]、山村　彰彦[2]

P-16-4　重複癌の一症例
大阪府済生会中津病院
○豊永　貴彦、福知　工、江口　考明、山下　博司、小嶋　融一、孝橋　道敬、大塚　真美、大橋　理奈、伊藤　大、蘆田　潔、長田　勇気、豊田　昌夫

P-16-5　転移巣に神経内分泌癌と扁平上皮癌の成分を認めた大腸原発高分化型腺癌の1例
[1]札幌社会保険総合病院消化器科、[2]札幌社会保険総合病院病理診断科
○原田　一顕[1]、高橋　正和[1]、小野　雄司[1]、高木　智史[1]、吉田　純一[1]、高橋　秀史[2]

P-16-6　直腸ESD後、グリセリン浣腸にて直腸穿通をきたした一例
大阪市立大学消化器内科学
○大林　倫子、町田　浩久、杉森　聖司、永見　康明、中谷　雅美、亀田　夏彦、岡崎　博俊、谷川　徹也、富永　和作、渡辺　俊雄、藤原　靖弘、荒川　哲男

ポスターセッション

14:30〜14:55　17　大腸癌2

司会　小棚木　均（秋田赤十字病院外科）

P-17-1　腸重積で発症した腸回転異常を伴う盲腸癌の1例
市立藤井寺市民病院
○福原研一朗、大村　泰、葛城　邦浩

P-17-2　孤立性小脳転移を契機に発見されたS状結腸癌の１例
旭川医科大学消化器外科
○海老澤良昭、千里　直之、山田　理大、長谷川公治、星　智和、河野　透

P-17-3　膵頭十二指腸切除術を施行した大腸癌術後再発の３例
[1]北海道消化器科病院内科、[2]北海道消化器科病院外科、[3]北海道消化器科病院病理
○碇　　修二[1]、町田　卓郎[1]、加藤　貴司[1]、黒瀬　龍彦[1]、佐々木清貴[1]、山田　裕人[1]、中村　英明[1]、
加賀谷英俊[1]、目黒　高志[1]、堀田　彰一[1]、岡村　圭祐[2]、森田　高行[2]、高橋　利幸[3]

P-17-4　S状結腸癌を発症した脊髄損傷患者に対するQOLを考慮したS状結腸切除術+人工肛門造設術
国立病院機構村山医療センター
○鍋島　一仁、叶多　寿史、瀬川　徹

P-17-5　転移性結腸直腸癌に対する標準的化学療法が奏効した原発不明腺癌の1例
日本大学消化器外科
○大亀　浩久、鳥飼　博子、山崎　洋子、蛯澤記代子、万本　潤、間崎　武郎、石井　敬基、
増田　秀樹、高山　忠利

プログラム　2日目

◆◆◆ 2 月 20 日(土) ◆◆◆

査読委員による厳正な審査の結果、優秀な一般演題に を印しております。

コアシンポジウム

8:30〜11:00　4　内視鏡診断・治療の進歩：消化管内視鏡診断の新展開

司会　平田　一郎（藤田保健衛生大学消化管内科学講座）
矢作　直久（虎の門病院消化器内科）

CS-4-1　細径経鼻内視鏡における食道がんスクリーニングにおける有用性の検討
東京医科大学病院内視鏡センター　河合　隆

CS-4-2　食道・咽頭におけるNBI観察の有用性について
広島市立安佐市民病院内科　斧山美恵子

CS-4-3　食道表在がん深達度診断におけるNBI併用拡大観察の有用性
静岡県立静岡がんセンター内視鏡科　滝沢　耕平

CS-4-4　NBI併用拡大内視鏡観察における表在型食道癌深達度診断の検討
石川県立中央病院消化器内科　竹村　健一

CS-4-5　NBI拡大内視鏡を用いた*Helicobacter pylori*（*H. pylori*）除菌前後における胃粘膜像の形態変化の観察
藤田保健衛生大学消化管内科　大久保正明

CS-4-6　胃上皮性腫瘍の腺管構造と血管網の検討—crystal violet染色とNBI同時観察の有用性
長崎大学病院消化器内科　磯本　一

CS-4-7　胃腺腫・胃癌の鑑別におけるNBI所見（Type分類）の有用性ーprospective studyー
埼玉医科大学国際医療センター包括的がんセンター消化器内科　野中　康一

CS-4-8　胃癌に対する5-アミノレブリン酸（5-ALA）を用いた光力学診断（PDD）の有用性
岡山大学病院光学医療診療部　河原　祥朗

CS-4-9　Obscure gastrointestinal bleeding（OGIB）におけるCapsule endoscopyの有用性
大阪医科大学第二内科　倉本　貴典

CS-4-10　OGIB患者に対するカプセル内視鏡の臨床的有用性
広島大学内視鏡診療科　今川　宏樹

CS-4-11　ダブルバルーン小腸内視鏡（DBE）、カプセル内視鏡（VCE）を用いた蛋白漏出性胃腸症の診断
名古屋大学消化器内科学　竹中　宏之

CS-4-12　小腸疾患の診断における内視鏡的アプローチ法の新展開
関西労災病院内科　小森　真人

CS-4-13　緊急ダブルバルーン内視鏡におけるCO_2送気の有用性
大阪警察病院内視鏡センター　阿部　孝

CS-4-14　ダブルバルーン内視鏡を用いた内視鏡治療の工夫と応用
関西医科大学内科学第三講座　島谷　昌明

招待講演

11:00〜12:00　司会：飯田　三雄（九州大学病態機能内科学）

3　内視鏡観察法の研究動向と将来展望

東京慈恵会医科大学内科学講座消化器・肝臓内科／内視鏡科　田尻　久雄

特別企画講演

13:30〜14:30　司会：中村　哲也（獨協医科大学医療情報センター）

The Role of Capsule Endoscopy in Inflammatory Bowel Disease

Jonathan A. Leighton　Department of Gastroenterology and Hepatology, Mayo Clinic, USA

共催：富士フィルムメディカル株式会社

コアシンポジウム

14:30〜17:00　2　炎症性腸疾患：クローン病の病態と治療の新たな展開

司会　松井　敏幸（福岡大学筑紫病院消化器科）
　　松本　譽之（兵庫医科大学内科学下部消化管科）

基調講演　クローン病の病態解明と治療開発
慶應義塾大学消化器内科学　日比　紀文

CS-2-1　クローン病に対するInfliximabの長期治療成績
福岡大学筑紫病院消化器科　小野陽一郎

CS-2-2　クローン病に対する生物学的製剤治療によって得られる粘膜治癒
金沢大学附属病院消化器内科　加賀谷尚史

CS-2-3　クローン病大量出血例に関する臨床的検討
兵庫医科大学内科学下部消化管科　中村　志郎

CS-2-4　若年者クローン病に対するInfliximabの有効性
東邦大学医療センター佐倉病院内科　鈴木　康夫

CS-2-5　クローン病に対するMTXの治療成績
豊橋市民病院消化器内科　山雄健太郎

CS-2-6　クローン病に対するインフリキシマブ治療の現状と課題
大阪市立大学消化器内科　鎌田　紀子

CS-2-7　狭窄を有するクローン病に対するIFX維持投与とバルーン拡張術のコンビネーション治療
滋賀医科大学消化器内科　辻川　知之

CS-2-8　クローン病痔瘻術後成績におけるインフリキシマブ投与の効果
三重大学消化管・小児外科　吉山　繁幸

CS-2-9　瘻孔が手術適応となったクローン病に対する術前Inflixmab投与の影響
兵庫医科大学下部消化管外科　内野　基

コアシンポジウム

8:30〜11:00　3　機能性消化管疾患：治療をめぐって

司会　三輪　洋人（兵庫医科大学内科上部消化管科）
　　福土　　審（東北大学行動医学）

CS-3-1　性別差とFDの治療効果に関する検討 - JMMSからの知見 -
東京慈恵会医科大学外科学消化管外科　中田　浩二

CS-3-2　胃シンチグラフィを用いたクエン酸モサプリドの胃運動機能に対する影響
兵庫医科大学内科学上部消化管科　富田　寿彦

CS-3-3　クロスオーバー法を用いたニザチジンによるFD患者に対する臨床症状と胃排出能への影響の解析
日本医科大学消化器内科　二神　生爾

CS-3-4　プラマリーケアならびに基幹・大学病院における機能性ディスペプシアの治療指針
大阪市立大学消化器内科学　富永　和作

CS-3-5　画像検査による過敏性腸症候群（IBS）の分類と治療の試み
ー腸管運動異常型（ストレス型）IBSと腸管形態異常型IBSー
横浜市立市民病院内視鏡センター　水上　健

CS-3-6　過敏性腸症候群患者におけるβ3 - adrenoceptorおよびCholinergic receptor muscarinic 3genetic polymorphismの検討
岩手医科大学消化器・肝臓内科　小野寺沙織

CS-3-7　大建中湯の機能性腸疾患モデルにおける平滑筋収縮異常への有効性
九州大学病態制御内科学　秋穂　裕唯

CS-3-8　マウス下部消化管におけるTRPV1発現神経の分布と神経ペプチド, セロトニン, NO合成酵素の局在に関する免疫組織学的検討
城西国際大学薬学部薬理学講座　松本健次郎

ESDフォーラム

14:30〜17:00 胃ESDの適応拡大

司会　小野　裕之（静岡県立静岡がんセンター内視鏡科）
後藤田卓志（国立がんセンター中央病院内視鏡部）

F-2-1　早期胃癌適応拡大病変に対するESDの現状と問題点
長崎大学消化器内科　大仁田　賢

F-2-2　適応拡大病変に対するESD治療成績の検討
石川県立中央病院消化器内科　金子　佳史

F-2-3　早期胃癌に対するESDによる適応拡大の現況
広島市立広島市民病院内科　太田　茂

F-2-4　胃ESDの適応検討
京都府立医科大学消化器内科　和田　貴子

F-2-5　当院におけるESDの治療成績　ー適応拡大の妥当性ー
東京医科大学消化器内科　川上　浩平

F-2-6　胃ESD標準化に向けた当院の工夫―プレセデックスを使用した鎮静法の検討
武田総合病院消化器センター　滝本　見吾

F-2-7　早期胃癌UI合併適応拡大病変に対するESDの治療成績
広島市立安佐市民病院内科　木村　茂

F-2-8　瘢痕併存病変に対するESDの検討
仙台市医療センター仙台オープン病院消化器内科　前田　有紀

F-2-9　当院におけるUL合併適応拡大病変に対するESDに関する検討
神戸大学消化器内科学　藤原　昌子

F-2-10　早期胃癌適応拡大病変における治療成績と予後
岩手医科大学内科学講座消化器・肝臓内科分野　久多良徳彦

F-2-11　ESDを施行したSM1胃癌の検討
北里大学消化器内科学　東　瑞智

F-2-12　UL合併癌、SM浸潤癌に対するESDの妥当性
虎の門病院消化器科　布袋屋　修

F-2-13　臨床病理学的および技術的側面からみた胃SM癌に対するESD適応拡大の可能性
広島大学内視鏡診療科　佐野村洋次

F-2-14　未分化型胃癌に対する内視鏡的治療症例の検討
岡山大学消化器・肝臓内科学　堀　圭介

F-2-15　当院における早期胃癌適応拡大病変に対するESDの長期治療成績
大阪市立大学消化器内科学　中谷　雅美

F-2-16　早期胃癌に対するESDの治療成績　－適応拡大prospective studyにおける検討－
大阪厚生年金病院内科　道田　知樹

特別企画症例セッション

8:30〜11:00　診断に難渋した腸の炎症性疾患

司会　斉藤　裕輔（市立旭川病院消化器病センター）
　　小林　広幸（福岡山王病院消化器内科）

病理コメンテーター
岩下　明徳（福岡大学筑紫病院病理部）
八尾　隆史（順天堂大学人体病理病態学講座）

コメンテーター
大川　清孝（大阪市立総合医療センター消化器内科）
堺　　勇二（松山赤十字病院胃腸センター）
藤谷　幹浩（旭川医科大学消化器・血液腫瘍制御内科学）

症例報告者
前山　泰彦（久留米大学内科学講座消化器内科部門）
清水加代子（大阪鉄道病院消化器内科）
斉藤　裕輔（市立旭川病院消化器病センター）
古賀　章浩（福岡大学筑紫病院消化器科）

共催：エーザイ株式会社

ワークショップ

14:30〜17:00　6　消化管感染症：臨床における最前線

司会　大川　清孝（大阪市立総合医療センター消化器内科）
金城　福則（琉球大学附属病院光学医療診療部）

WS-6-1　検査別にみたClostridium difficille関連下痢症の診断
京都府立医科大学消化器内科　森本　泰隆

WS-6-2　アフタ様びらんのみを呈したClostridium difficile腸炎の検討
大阪市立総合医療センター消化器内科　上田　渉

WS-6-3　潰瘍性大腸炎患者の大腸内視鏡における腸液培養、組織生検培養と便培養の検討
藤田保健衛生大学病院消化管内科　藤田　浩史

WS-6-4　難治性潰瘍性大腸炎患者に合併するサイトメガロウイルス腸炎：当院IBDセンターにおける検討
兵庫医科大学内科学下部消化管科　菊山　梨紗

WS-6-5　難治性潰瘍性大腸炎に合併するサイトメガロウイルス（CMV）感染の診断と治療の最前線
関西労災病院内科　前川　聡

WS-6-6　当院におけるサイトメガロウイルス腸炎の検討
東京医科大学病院内視鏡センター　福澤　麻理

WS-6-7　当院における最近10年間の腸結核症例の検討
琉球大学附属病院光学医療診療部　知念　寛

WS-6-8　クラミジア直腸炎の臨床像
淀川キリスト教病院消化器病センター消化器内科　松井　佐織

WS-6-9　腸管スピロヘータ症自験94例の臨床病理学的検討
福岡大学筑紫病院病理部　田邉　寛

WS-6-10　アメーバ性大腸炎：最近4年間に当院で経験した17症例の検討
大阪府立急性期・総合医療センター消化器内科　竹田　晃

WS-6-11　ランブル鞭毛虫症の画像所見と診断法について
大阪鉄道病院消化器内科　清水　誠治

WS-6-12　糞線虫症の臨床　ー下部消化管内視鏡像を中心にー
豊見城中央病院消化器内科　峯松　秀樹

WS-6-13　重症糞線虫症における下部消化管内視鏡所見の検討
琉球大学附属病院光学医療診療部　岸本　一人

ワークショップ

8:30〜11:00　7　画像強調内視鏡の将来

司会　樫田　博史（昭和大学横浜市北部病院消化器センター）
　　鶴田　　修（久留米大学消化器病センター）

WS-7-1　食道扁平上皮癌に対する画像強調内視鏡の現況と今後の課題
東京慈恵会医科大学内視鏡科　郷田　憲一

WS-7-2　Narrow-band imaging（NBI）併用拡大内視鏡の胃粘膜への応用:新しい診断体系（VS classification system）の有用性と限界
福岡大学筑紫病院消化器科　八尾　建史

WS-7-3　胃NBI拡大観察における「White Zone」を用いた診断の可能性
新潟県立吉田病院　八木　一芳

WS-7-4　早期胃癌ESD時代における画像強調内視鏡観察の意義
〜特に適応拡大病変における有用性と問題点について〜
京都府立医科大学消化器内科　玄　泰行

WS-7-5　水浸下酢酸法によるNBI拡大観察の検討
佐久総合病院胃腸科　高橋亜紀子

WS-7-6　早期胃癌の範囲診断困難例における明暗コントラスト法の有用性
富山大学内科学第三講座　藤浪　斗

WS-7-7　i-scanと酢酸加インジゴカルミン色素（AIM法）を用いた胃癌の範囲診断
岡山大学病院光学医療診療部　河原　祥朗

WS-7-8　胃底腺領域における胃粘膜微細模様とUpdated Sydney Systemを用いた病理学的組織像に関する検討
JR仙台病院消化器科　川村　昌司

WS-7-9　表在性胃腫瘍診断に対する画像強調観察の有用性ー前向き比較臨床試験によるエビデンスー
東京慈恵会医科大学内視鏡科　貝瀬　満

WS-7-10　従来の色素を用いたpit pattern診断とNBI拡大観察のすみわけ
広島大学内視鏡診療科　金尾　浩幸

WS-7-11　NBI拡大観察による大腸病変の深達度診断
昭和大学横浜市北部病院消化器センター　三澤　将史

WS-7-12　NBI観察下微細血管・粘膜模様による大腸腫瘍性病変の診断
久留米大学内科学講座消化器内科部門　河野　弘志

WS-7-13　大腸腫瘍性病変に対するFICE拡大血管およびpit様構造の観察とpitスコアを用いた拡大内視鏡観察の有用性の検討
京都府立医科大学消化器内科　吉田　直久

ワークショップ

14:30〜17:00　1　消化管悪性リンパ腫の診断と治療

司会　水田　陽平（女の都病院）
　　田利　　晶（広島赤十字・原爆病院第六内科）

基調講演　**消化管悪性リンパ腫の臨床病理**
岡山大学腫瘍病理学　吉野　正

WS-1-1　**胃MALTリンパ腫の診断におけるNBI併用拡大観察下狙撃生検の有用性**
埼玉医科大学国際医療センター包括的がんセンター消化器内科　野中　康一

WS-1-2　**消化管悪性リンパ腫の診断における拡大内視鏡観察の有用性**
長崎大学消化器内科　竹島　史直

WS-1-3　**胃MALTリンパ腫に対する保存的治療の効果と長期経過**
岡山大学消化器・肝臓内科学　岡田　裕之

WS-1-4　**限局期胃悪性リンパ腫の治療成績**
広島赤十字・原爆病院検査部　麻奥　英毅

WS-1-5　**マウス胃MALTリンパ腫に対するcelecoxibおよびVEGF受容体抗体の効果**
北里大学薬学部臨床薬学研究・教育センター病態解析学　中村　正彦

WS-1-6　**消化管悪性リンパ腫におけるNeuregulin4の役割**
名古屋市立大学消化器代謝内科学　海老　正秀

WS-1-7　**濾胞性リンパ腫小腸病変の診断とフォローアップにおけるカプセル内視鏡、ダブルバルーン内視鏡の有用性**
名古屋大学消化器内科学　中村　正直

WS-1-8　**小腸濾胞性リンパ腫に対するダブルバルーン内視鏡検査の意義**
日本医科大学消化器内科　田中　周

WS-1-9　**消化管原発濾胞性リンパ腫の病態ー節性濾胞性リンパ腫並びに消化管原発MALTリンパ腫との比較—**
広島赤十字・原爆病院第六内科　田利　晶

WS-1-10　**十二指腸follicular lymphomaに対して化学療法および経過観察を行なった12例**
愛知県がんセンター中央病院内視鏡部　河合　宏紀

WS-1-11　**小腸悪性リンパ腫における臨床病理学的検討およびパラフィン組織上での蛍光 in situ hybridizationによる細胞遺伝学的解析**
京都府立医科大学消化器内科　吉田　直久

WS-1-12　**消化管悪性リンパ腫の治療と予後：569例の臨床病理学的解析**
九州大学病態機能内科学　中村昌太郎

特別発言　久留米大学病理部　大島　孝一

ワークショップ

8:30〜11:00　2「潰瘍性大腸炎：内科治療はどこまで可能か」

司会　大草　敏史（東京慈恵会医科大学附属柏病院消化器・肝臓内科）
鈴木　康夫（東邦大学医療センター佐倉病院内科）

WS-2-1　潰瘍性大腸炎難治例に対する血球成分吸着除去療法の効果
―特に長期予後と治療効果予測因子についてー
秋田赤十字病院附属あきた健康管理センター　飯塚　政弘

WS-2-2　内科治療限界域にある重症潰瘍性大腸炎患者の予後：当院IBDセンター内科・外科における横断的検討
兵庫医科大学内科下部消化管科　福永　健

WS-2-3　長期治療経過の予測法としての白血球除去療法の位置づけ
慶應義塾大学消化器内科　高山　哲朗

WS-2-4　潰瘍性大腸炎重症例に対するシクロスポリン持続静脈注射療法の有効性の検討
大阪市立大学消化器内科　高塚　正樹

WS-2-5　当院における難治性重症潰瘍性大腸炎に対する治療法の検討
東邦大学医療センター佐倉病院　曽野　浩治

WS-2-6　重症難治性潰瘍性大腸炎に対するシクロスポリン持続静注療法の有効性と限界の検討
社会保険中央総合病院　吉村　直樹

WS-2-7　ステロイド依存・抵抗性潰瘍性大腸炎に対するアザチオプリン/6-メルカプトプリンの緩解導入効果：血球除去療法との比較
九州大学病態機能内科学　河内　修司

WS-2-8　難治性潰瘍性大腸炎に対するTacrolimusの治療効果と長期予後
大阪医科大学附属病院第二内科　村野　実之

WS-2-9　Infliximabによる難治性潰瘍性大腸炎の手術回避をめざした長期治療戦略
札幌厚生病院IBDセンター　本谷　聡

WS-2-10　潰瘍性大腸炎に対する新規抗菌薬多剤併用療法の有用性について
日本大学消化器肝臓内科　加藤　公敏

WS-2-11　ステロイド依存型UCに対する抗菌剤多剤併用療法（ATM療法）の長期観察例での検討
-ステロイド依存からの脱却を目指して-
神鋼加古川病院消化器内科　寺尾　秀一

WS-2-12　潰瘍性大腸炎の手術症例の検討　ー外科の立場からー
久留米大学外科学講座　衣笠　哲史

EMAフォーラム

14:30〜17:00 大腸NBI

司会　佐野　　寧（佐野病院）
　　岡　　志郎（広島大学内視鏡診療科）

F-1-1　大腸腫瘍性病変に対するNBI拡大観察とpitスコアを用いた拡大内視鏡観察の有用性の比較検討
京都府立医科大学消化器内科　井上　健

F-1-2　大腸腫瘍性病変におけるNBI拡大観察を用いた深達度診断能の有用性の検討
東京慈恵会医科大学内視鏡科　斎藤　彰一

F-1-3　大腸腫瘍性病変の深達度診断におけるCapillary pattern の有効性
国立がんセンター東病院内視鏡部　更屋　勉

F-1-4　Capillary pattern分類を用いた大腸腫瘍・非腫瘍性病変に対するNBI診断能に関する検討
大阪市立大学消化器内科学　細見　周平

F-1-5　大腸腫瘍・非腫瘍の鑑別診断能は短時間の講義で習得できるのか？ーNBIとpit patternの検討ー
岡山大学消化器・肝臓内科学　東　玲治

F-1-6　NBI拡大観察を用いた大腸腫瘍深達度診断に関する検討
広島市立安佐市民病院内科　鳴田賢次郎

F-1-7　早期大腸癌診断におけるNBI併用色素拡大観察の有用性
京都桂病院消化器センター消化器内科　日下　利広

F-1-8　NBI拡大観察による大腸病変の深達度診断
昭和大学横浜市北部病院消化器センター　和田　祥城

F-1-9　大腸腫瘍の非拡大NBI所見分類　〜CTNIG分類の提唱〜
広島大学内視鏡診療科/消化器・代謝内科　大庭さやか

薬剤セッション

8:30〜11:00　大腸癌に対するレジメンの選択と注意点

司会：柳川　忠二（東邦大学臨床薬学研究センター）
大石　了三（九州大学病院薬剤部）

YS-1　FOLFOXレジメンの実際、治療継続のコツ
国立がんセンター中央病院消化器内科　島田　安博

YS-2　ベバシズマブ・オキサリプラチンの副作用対策と限界点
九州大学病院薬剤部　池末　裕明

YS-3　大腸癌化学療法におけるレジメン奏効症例の検討
佐賀大学附属病院薬剤部　持永早希子
佐賀大学一般・消化器外科　隅　健次

YS-4　標準的治療に抵抗性であった横行結腸がん症例
済生会熊本病院薬剤部　北岡　朋子
済生会熊本病院腫瘍内科　境　健爾

教育講演

14:30〜15:00　司会：前原　喜彦（九州大学消化器・総合外科学）

6　胃拡大内視鏡による早期胃癌診断の最前線
福岡大学筑紫病院内視鏡部　八尾　建史

15:00〜15:30　司会：岩下　明徳（福岡大学筑紫病院）

7　臨床医に必要な病理の知識
順天堂大学人体病理病態学　八尾　隆史

15:30〜16:00　司会：本郷　道夫（東北大学病院総合診療部）

8　感染性腸炎後過敏性腸症候群
東北大学行動医学　福土　審

一般演題（オーラルセッション）

8:30～ 8:48　23　食道基礎

司会　藤原　靖弘（大阪市立大学消化器内科学）
古田　隆久（浜松医科大学臨床研究管理センター）

O-23-1　繊維芽細胞への酸暴露によるHB-EGFの産生誘導とバレット上皮発生の病態への関与
島根大学内科学講座第二
○ラーマン　ファルザナ、石原　俊治、門脇　泰憲、天野　祐二、古田　賢司、木下　芳一

O-23-2　食道扁平上皮癌におけるTCF4の発現とその臨床的意義
[1]名古屋市立大学腫瘍免役外科、[2]名古屋市立大学消化器外科
○石黒　秀行[1]、桑原　義之[2]、木村　昌弘[2]、三井　章[2]、堅田　武保[1]、田中　達也[1]、塩崎みどり[1]、長縄　康浩[1]、藤井　義敬[1]、竹山　廣光[2]

O-23-3　ヒト食道癌におけるAngiopoietin-like 4（Angptl4）の発現と臨床病理学的検討
[1]長崎大学病態解析・制御学講座腫瘍外科学分野、[2]長崎大学原研病理
○柴田健一郎[1]、中山　敏幸[2]、平川　宏[2]、永安　武[1]

8:49～ 9:13　24　食道機能

司会　草野　元康（群馬大学附属病院光学医療診療部）
稲森　正彦（横浜市立大学消化器内科）

O-24-1　食道pH、インピーダンス測定によりSymptom index（SI）が陽性であったPPI抵抗性NERD患者の液体逆流と症状出現の関連
日本医科大学消化器内科
○小杉　有紀、岩切　勝彦、佐野　弘仁、川見　典之、梅沢まり子、田中由理子、飯泉　匡、琴寄　誠、星原　芳雄、坂本　長逸

O-24-2　当施設における無線式pHモニタリングの使用経験
横浜市立大学附属病院
○飯田　洋、稲森　正彦、加藤　真吾、内山　崇、渡邊誠太郎、細野　邦広、遠藤　宏樹、坂本　康成、藤田　浩司、古出　智子、高橋　宏和、米田　正人、所　知加子、後藤　歩、阿部　泰伸、小林　規俊、桐越　博之、窪田　賢輔、斉藤　聡、中島　淳

O-24-3　膠原病患者におけるHigh-resolution manometryを用いた食道運動機能の検討
大阪府済生会中津病院消化器内科
○山下　博司、百瀬　健次、仙田　花実、孝橋　道敬、小嶋　融一、豊永　貴彦、大塚　真美、江口　考明、大橋　里奈、福知　工、伊藤　大、蘆田　潔

O-24-4　食道内圧検査における自動解析ソフトの開発と臨床応用の可能性
[1]群馬大学病態制御内科、[2]群馬大学附属病院光学医療診療部、[3]スターメディカル株式会社
○保坂　浩子[1]、草野　元康[2]、下山　康之[1]、名越　淳人[1]、栗林　志行[1]、前田　正毅[1]、財　裕明[1]、堀越　勤[1]、河村　修[1]、森　昌朋[1]、河田　諭[3]

一般演題（オーラルセッション）

9:14～ 9:38　25　GERD1

司会　足立　経一（島根大学臨床看護学）
小山　茂樹（草津総合病院消化器内科）

O-25-1　食道裂孔ヘルニアの臨床像の検討
[1]群馬大学医学科、[2]群馬大学病態制御内科、[3]群馬県健康づくり財団、
[4]群馬大学付属病院光学医療診療部
○今井　陽一[1]、保坂　浩子[2]、下山　康之[2]、河村　修[2]、茂木　文孝[2,3]、草野　元康[4]、森　昌朋[2]

O-25-2　内視鏡検査前の簡潔な症状質問による逆流性食道炎患者検出の可能性
佐賀大学消化器内科
○高島　利、山口加奈子、下田　良、黒木　司、岩切　龍一、藤本　一眞

O-25-3　*Helicobacter pylori*感染と逆流性食道炎、胃食道逆流症についての検討
KKR札幌医療センター消化器科
○間部　克裕、中山真規子、松園　絵美、正司　裕隆、大原　克仁、石橋　陽子、菅井　望、
関　英幸、三浦　淳彦、藤田　淳、鈴木　潤一

O-25-4　GERD患者における睡眠障害の頻度、危険因子、ラベプラゾールの効果についての検討
[1]大阪市立大学消化器内科学、[2]大阪市立十三市民病院、[3]大阪市立総合医療センター、[4]東住吉森本病院
○藤原　靖弘[1]、木幡　幸恵[1]、梶　牧子[1]、根引　浩子[2,3]、山崎　智朗[2]、佐々木英二[2]、早川　剛[4]、
町田　浩久[1]、谷川　徹也[1]、渡辺　憲治[1]、渡辺　俊雄[1]、富永　和作[1]、荒川　哲男[1]

9:39～10:03　26　GERD2

司会　木下　芳一（島根大学第二内科）
小原　勝敏（福島県立医科大学附属病院内視鏡診療部）

O-26-1　当院におけるLSBEの現状
[1]島根大学附属病院光学医療診療部、[2]島根大学第二内科
○結城　崇史[1]、天野　祐二[1]、高橋　芳子[2]、玉川　祐司[2]、石村　典久[2]、石原　俊二[2]、木下　芳一[2]

O-26-2　食道胃接合部（EGJ）の解剖学的検討
ー食道胃筋層構造と粘膜接合部（SCJ）との位置関係とその内視鏡像についてー
[1]東京慈恵会医科大学内視鏡科、[2]東京慈恵会医科大学消化器肝臓内科、[3]札幌医科大学解剖学第二講座
○荒川　廣志[1]、貝瀬　満[1]、加藤　正之[1]、相原　弘之[1]、炭山　和毅[1]、山崎　琢士[1]、豊泉　博史[1]、
郷田　憲一[1]、斉藤　彰一[1]、鈴木　武志[1]、加藤　智弘[1]、小林　剛[2]、田尻　久雄[2]、鈴木　大輔[3]、
藤宮　峯子[3]

O-26-3　下部食道柵状縦走血管の白色混濁の程度と頻度の検討
[1]日本医科大学第三内科、[2]経済産業所診療所、[3]東京都老人総合研究所
○飯泉　匡[1]、星原　芳雄[2]、岩切　勝彦[1]、川見　典之[1]、梅澤まり子[1]、田久保海誉[3]、坂本　長逸[1]

O-26-4　Schatziki's ringの背景因子の検討
[1]日本医科大学第三内科、[2]経済産業省診療所
○松田　崇史[1]、星原　芳雄[2]、飯泉　匡[1]、岩切　勝彦[1]、豊田　将大[1]、遠坂由紀子[1]、川見　典之[1]、
梅澤まり子[1]、坂本　長逸[1]

一般演題（オーラルセッション）

10:04〜10:40　27　アカラシア

司会　千野　　修（東海大学消化器外科）
武田　宏司（北海道大学薬学研究院医療薬学分野・臨床病態解析学）

O-27-1　“Esophageal Rosette”はやはりアカラシアの特徴的な下部食道内視鏡所見であった

日本医科大学消化器内科
○川見　典之、岩切　勝彦、佐野　弘仁、梅澤まり子、田中由理子、飯泉　匡、琴寄　誠、星原　芳雄、坂本　長逸

O-27-2　Regiflex achalasia dilator法によるバルーン拡張術を施行した食道アカラシア13症例の検討

[1]長崎大学病院消化器内科、[2]長崎市立市民病院、[3]井上病院
○植原　亮平[1]、山口　直之[1]、大仁田　賢[1]、磯本　一[1]、竹島　史直[1]、山川　正[2]、井上健一郎[3]、中尾　一彦[1]

O-27-3　ボツリヌス毒素局所注入にて良好な経過が得られたアカラシアの3例

[1]佐賀大学内科学、[2]佐賀大学光学医療診療部
○冨永　直之[1]、中野　　良[1]、白濱奈津子[2]、鶴岡ななえ[1]、坂田　資尚[1]、下田　良[1]、綱田　誠司[2]、坂田　祐之[1]、岩切　龍一[2]、藤本　一眞[1]

O-27-4　若年者食道アカラシアにおけるバルーン拡張術後の嚥下困難の再燃に対する診断、治療に関する検討

愛知医科大学消化器外科
○宮地　正彦、清田　義治、伊原　直隆、松村　卓樹、野浪　敏明

O-27-5　食道アカラシアの外科治療と食道癌発生への対策

東海大学消化器外科学
○千野　　修、小澤　壮治、島田　英雄、山本壮一郎、名久井　実、數野　暁人、安田　聖栄、貞廣荘太郎、幕内　博康、生越　喬二

O-27-6　アカラシアに対する腹腔鏡下噴門形成術200症例の治療成績の変遷

[1]東京慈恵会医科大学外科学講座消化管外科、[2]東京慈恵会医科大学外科学講座消化器外科
○矢野　文章[1]、柏木　秀幸[1]、小村　伸朗[1]、坪井　一人[1]、星野　真人[1]、石橋　由朗[1]、三森　教雄[1]、矢永　勝彦[2]

一般演題（オーラルセッション）

14:30〜14:48　28　小腸基礎1

司会　藤山　佳秀（滋賀医科大学消化器内科）
竹内　孝治（京都薬科大学病態薬科学系薬物治療学分野）

O-28-1　腸上皮細胞特異的ホメオボックス転写因子CDX2は消化管上皮細胞および癌細胞でMDR1の発現を制御する
[1]広島大学先進医療開発科学講座外科、[2]広島大学内視鏡外科、[3]広島大学分子病理
○高倉　有二[1]、檜井　孝夫[2]、大上　直秀[3]、佐々田達成[1]、川口　康夫[1]、岡島　正純[2]、安井　弥[3]、大段　秀樹[1]

O-28-2　IEC-18（腸管上皮培養細胞）におけるX線誘発細胞死に対するアンギオポエチン-１の保護効果
[1]長崎大学原研病理、[2]日本赤十字社長崎県血液センター
○中山　敏幸[1]、平川　宏[1]、柴田健一郎[1]、大園恵都子[1]、関根　一郎[2]

O-28-3　microRNAプロセシングに関わるTARBP2遺伝子の消化管癌における変異及び機能解析
札幌医科大学内科学第一講座
○宮本　伸樹、山本　博幸、宮本　千絵、谷口　博昭、足立　　靖、日崎　恵一、井伊　正則、田沼　徳真、須河　恭敬、佐々木　茂、有村　佳昭、篠村　恭久

14:49〜15:13　29　小腸基礎2

司会　岩切　龍一（佐賀大学光学医療診療部）
丹羽　康正（愛知がんセンター中央病院内視鏡部）

O-29-1　虚血再灌流誘起小腸傷害発生におけるコルチコトロピン放出因子（CRF）の役割
京都薬科大学病態薬科学系薬物治療学分野
○熊野　愛子、小谷　透、阿部　尚子、天ヶ瀬紀久子、竹内　孝治

O-29-2　消化管常在型マクロファージにおけるLPS刺激によるPGE_2を介したiNOS誘導機構
[1]東京大学農学生命科学研究科獣医薬理学、
[2]大阪バイオサイエンス研究所分子行動生物学部門、[3]京都大学神経細胞薬理学
○堀　　正敏[1]、田島　剛[1]、村田　幸久[1]、有竹　浩介[2]、裏出　良博[2]、松岡　俊行[3]、成宮　周[3]、尾崎　　博[1]

O-29-3　虚血性腸炎の発症におけるPGE2/EP4受容体の役割
京都薬科大学病態薬科学系薬物治療学分野
○小島　慎二、中森　由佳、小松　佳乃、小谷　透、竹内　孝治

O-29-4　マウスインドメタシン起因性小腸潰瘍の発症機序におけるIL-17Aの役割
[1]京都府立医科大学消化器内科、[2]同志社大学生命医科学、[3]京都府立医科大学微生物学
○山田　真也[1]、内藤　裕二[1]、高木　智久[1]、井上　　健[1]、福本　晃平[1]、春里　暁人[1]、平田　育大[1]、尾松　達司[1]、水島かつら[1]、吉田　直久[1]、内山　和彦[1]、石川　　剛[1]、半田　　修[1]、小西　英幸[1]、若林　直樹[1]、八木　信明[1]、古倉　　聡[1]、市川　　寛[2]、喜多　正和[3]、吉川　敏一[1]

一般演題（オーラルセッション）

15:14〜15:50　30　小腸臨床1

司会　大宮　直木（名古屋大学消化器内科）
藤森　俊二（日本医科大学消化器内科）

O-30-1　OGIB症例の長期予後ー内視鏡治療の意義と再出血危険因子についてー

[1]川崎医科大学附属病院食道・胃腸内科、[2]川崎医科大学附属病院内視鏡・超音波センター、
[3]川崎医科大学附属病院総合診療科
○藤田　穣[1]、眞部　紀明[2]、本多　啓介[3]、垂水　研一[1]、松本　啓志[1]、鎌田　智有[1]、塩谷　昭子[1]、
畠　二郎[2]、春間　賢[1]

O-30-2　当院における原因不明消化管出血（OGIB）症例の再出血についての検討

[1]王子総合病院消化器内科、[2]王子総合病院血液腫瘍内科、[3]札幌医科大学第四内科
○田中　信悟[1]、佐藤　康裕[1]、田村　文人[1]、土居　忠[1]、太田　英敏[1]、藤見　章仁[2]、蟹沢　祐司[2]、奥
田　敏徳[3]

O-30-3　OGIBに対しカプセル内視鏡とバルーン小腸内視鏡のコンビネーションが有用であった一例

[1]滋賀医科大学消化器内科、[2]滋賀医科大学光学診療部
○塩谷　淳[1]、西田　淳史[1]、望月　洋介[1]、辻川　知之[1]、安藤　朗[1]、斎藤　康晴[1,2]、藤山　佳秀[1]

O-30-4　市中病院における小腸出血疑い、原因不明消化管出血（OGIB）症例に対するカプセル内視鏡の有用性の検討

[1]中江病院、[2]川崎医科大学食道胃腸科
○中路幸之助[1]、中江　遵義[1]、熊本　光孝[1]、塩谷　昭子[2]

O-30-5　Obscure gastrointestinal bleeding（OGIB）におけるカプセル内視鏡の有用性の検討と問題点

東京医科大学茨城医療センター
○岩本　淳一、伊藤　真典、下河辺宏一、斉藤　吉史、松崎　靖司

O-30-6　カプセル内視鏡による当施設における小腸炎・小腸潰瘍の検討と*H. pylori*による小腸炎の発生の検討

[1]獨協医科大学消化器内科、[2]獨協医科大学医療情報センター、[3]獨協医科大学
○前田　光徳[1]、菅家　一成[1]、笹井　貴子[1]、森田賀津雄[1]、藤井陽一朗[1]、寺内　政也[1]、星野　美奈[1]、
平石　秀幸[1]、中村　哲也[2]、寺野　彰[3]

一般演題（オーラルセッション）

15:51～16:27　31　小腸臨床2

司会　楠　　正人（三重大学消化管・小児外科学）
　　石塚　　満（獨協医科大学第二外科）

O-31-1　当院で経験したNSAID服用患者の小腸病変の検討
東京女子医科大学消化器内科
○小西　洋之、春山　浩美、大森　鉄平、岸野真衣子、中村　真一、白鳥　敬子

O-31-2　小腸内視鏡検査後の小腸造影用チューブの考案とその使用成績
[1]佐田病院消化器内科、[2]福岡大学筑紫病院消化器科
○頼岡　誠[1]、青山祐二郎[1]、松尾　静香[1]、八尾　恒良[1]、平井　郁仁[2]、別府　孝浩[2]、松井　敏幸[2]

O-31-3　当院における消化管濾胞性リンパ腫の臨床的検討
[1]松山赤十字病院胃腸センター、[2]松山赤十字病院病理
○川崎　啓祐[1]、蔵原　晃一[1]、大城　由美[2]、堺　　勇二[1]、米湊　健[1]、古賀　千晶[1]、船田　摩央[1]、
阿部　光市[1]、松本　由華[1]、大津　健聖[1]、渕上　忠彦[1]

O-31-4　消化管濾胞性リンパ腫におけるt（14;18）（q32;q21）/IgH-BCL2の検索
[1]九州大学病態機能内科学、[2]福岡大学病理学、[3]九州大学形態機能病理学
○梁井　俊一[1]、中村昌太郎[1]、松本　主之[1]、竹下　重盛[2]、藤田　恒平[3]、平橋美奈子[3]、飯田　三雄[1]

O-31-5　小腸疾患における腹腔鏡下手術
大阪医科大学一般・消化器外科
○近藤　圭策、奥田　準二、田中慶太朗、茅野　新、山本　誠士、谷川　允彦

O-31-6　当院で経験した小児腸重積症の検討
済生会横浜市東部病院こどもセンター
○十河　剛、菅原　秀典、日衛嶋栄太郎、小松　陽樹、乾　あやの、藤澤　知雄

16:28～16:46　32　大腸炎症その他

司会　田中　匡介（三重大学附属病院光学医療診療部）
　　藤村　宜憲（川崎医科大学附属川崎病院内科）

O-32-1　虚血性大腸炎89例の臨床的検討
[1]岐阜赤十字病院消化器内科、[2]岐阜赤十字病院放射線科
○高橋　裕司[1]、三宮　典子[1]、松下　知路[1]、伊藤陽一郎[1]、中村　俊之[1]、後藤　裕夫[2]、田中　秀和[2]

O-32-2　当センターにおける下部消化管出血の検討
北海道社会保険病院
○竹中　芳子、古家　乾、定岡　邦昌、葛西　健二、馬場　英、加藤　瑞樹、川端　公輔

O-32-3　当院において切除された大腸孤立性若年性ポリープの臨床的検討
駿河台日本大学病院消化器肝臓内科
○中川　太一、西山　竜、久野木直人、安倍　久子、太田壮一郎、竹内　理恵、赤井　祐一、
渡辺　俊一、大谷　豪、荻原　章史、岡野　憲義、中島　典子、森山　光彦

JGA Keynote Program

The 3rd International Gastrointestinal Consensus Symposium（IGICS）
Topic: Present situation and future prospects on endoscopic diagnosis and treatment in Asia

Opening Remarks

Takashi Joh, Nagoya City University Graduate School of Medical Sciences, Japan

8:30～ 8:50 Report

Chairperson: Takashi Joh, Nagoya City University Graduate School of Medical Sciences, Japan

Contents of Endoscopic Diagnosis and Treatment-related Questionnaire
Takeshi Kamiya, Nagoya City University Graduate School of Medical Sciences, Japan

8:50～ 9:15 Oral Session1（esophagus）

Chairpersons: Yoshikazu Kinoshita, Shimane University School of Medicine, Japan
Abdul Aziz Rani, University of Indonesia Cipto Mangunkusumo Hospital, Indonesia

O-1-1 Effectiveness of crystal violet chromoendoscopy with mucosal pit pattern diagnosis for surveillance of Barrett's esophagus
Norihisa Ishimura, Shimane University School of Medicine, Japan

O-1-2 Clinical Impact of Endoscopic Submucosal Dissection for Superficial Esophageal Cancer
Hirohisa Machida, Osaka City University Graduate School of Medicine, Japan

O-1-3 Therapeutic effect of Savary Gilliard dilator for anastomotic stenosis after esophageal cancer operation in 207 cases
Liao Shan-ying, Guangdong General Hospital, Guangdong Academy of Medical Sciences, China

9:15～ 9:40 Oral Session 2（transnasal endoscopy）

Chairpersons: Kazuma Fujimoto, Saga Medical School, Japan
Yuji Amano, Shimane University School of Medicine, Japan

O-2-1 Usefulness of Narrow-band imaging on detection of esophageal disorder using transnasal-EGD
Takashi Kawai, Tokyo Medical University Hospital, Japan

O-2-2 The safety of transnasal small-caliber endoscopy for critically ill patients
Mika Yuki, Izumo-City General Medical Center, Japan

O-2-3 Cardiovascular tolerance and autonomic nervous responses to upper gastrointestinal small-caliber endoscopy: a comparison between trans-nasal and trans-oral procedures
Hiromi Kataoka, Nagoya City University Graduate School of Medical Sciences, Japan

9:40～10:20 Oral Session 3（stomach）

Chairpersons: Shin'ichi Takahashi, Kyorin University School of Medicine, Japan
Qi Zhu, Rui Jing Hospital, Shanghai Jiao Tong University School of Medicine, China

O-3-1 Endoscopic ultrasonographic and clinical pathological characteristics of gastric stromal tumor
Lin Huan-jian, Guangdong Province Hospital, China

O-3-2 Study on the Clinical Application of Gastric Mucosal Marking Targeting Biopsy
Yanfei Fang, Sir Run Run Shaw Hospital, Zhejiang University School of Medicine, China

O-3-3 Endoscopic and symptoms improvement after rebamipide treatment in dyspeptic patients due to chronic gastritis
Abdul Aziz Rani, Faculty of Medicine, University of Indonesia, Indonesia

O-3-4 Endoscopic hemostasis using high-frequency soft coagulation for bleeding gastric ulcer: comparison with hemoclips in a prospective, randomized study
Seiichiro Arima, Saga Medical School, Japan

O-3-5 Endoscopic Submucosal Dissection for Early Gastric Cancer and Gastric Adenoma: 3-years Experience in Single Center
Sang Gyun Kim, Seoul National University College of Medicine, Korea

10:20〜11:00 Oral Session 4（small intestine, others）

Chairpersons: Kunio Kasugai, Aichi Medical University, Japan
Jose D. Sollano, University of Santo Tomas, Manila, Philippines

O-4-1 Usefulness of Double-Balloon Endoscopy: Focused on Interobserver Variation in Suspected Small Bowel Bleeding
Jeong-Sik Byeon, Asan Medical Center, University of Ulsan College of Medicine, Korea

O-4-2 Diagnostic Yield and Therapeutic Impact of Double- Balloon Enteroscopy in Patients with Obscure Gastrointestinal Bleeding
Chen Baili, The First Affiliated Hospital, Sun Yat-sen University, China

O-4-3 Using capsule endoscopy, the examination of small intestinal lesion in the Japanese Crohn's disease
Eijiro Morita, Osaka Medical Collage, Japan

O-4-4 Large Balloon Dilation Following Limited Endoscopic Sphincterotomy in Patients with Large Bile Duct Stone and Periampullary Diverticulum
Yeon Suk Kim, Gachon University Gil Hospital, Korea

O-4-5 Post ERCP Complication in Cipto Mangunkusumo General Hospital
Rolan Sitompul, University of Indonesia, Indonesia

14:30〜15:15 Poster Session 1

Chairpersons: Takashi Kawai, Tokyo Medical University Hospital, Japan
Sang Gyun Kim, Seoul National University College of Medicine, Korea

P-1-1 The Interleukin-8-251 AA Genotype is Associated with Angiogenesis in Gastric Carcinogenesis in *Helicobacter pylori*-infected Koreans
Ji Hyun Song, Seoul National University Hospital Healthcare System Gangnam Center, Korea

P-1-2 Pantoprazole May Be Superior to Famotidine in the Ulcer Healing After Endoscopic Submucosal Dissection: A Prospective Randomized Controlled Trial
Tae-Hoon Oh, Sanggye Paik Hospital, Inje University College of Medicine, Korea

P-1-3 Diagnosis of Obscure Gastrointestinal Hemorrhage with Capsule Endoscopy in Combination with Multiple-Detector Computed Tomography
Bing-Ling Zhang, The First Affiliated Hospital, College of Medicine, Zhejiang University, China

P-1-4 Capsule Endoscopy in Thai Patients with Obscure Overt Gastrointestinal Bleeding: Different Etiologies and Diagnostic Yield from the Western
Supot Pongprasobchai, Siriraj Hospital, Thailand

P-1-5 Negative Capsule Endoscopy Does Not Predict Lower Long-Term Rebleeding Rates: A Study to Evaluate the Clinical Outcomes for Patients with Obscure Gastrointestinal Bleeding After Capsule Endoscopy-Guided Therapy
Jae Jun Park, Yonsei University College of Medicine, Korea

P-1-6 Mucosal lesions of portal hypertensive enteropathy detected by capsule endoscopy; Is transient elastography of clinical impact?
Usama Mohamed Abdelaal, Osaka Medical College, Japan

14:30〜15:05 Poster Session 2

Chairpersons: Kenji Watanabe, Osaka City University, Graduate School of Medicine, Japan
Hiromi Kataoka, Nagoya City University Graduate School of Medical Sciences, Japan

P-2-1 Risk for gastrointestinal bleeding in older elderly patients taking low-dose spirin in Japan
Takatsugu Yamamoto, Teikyo University School of Medicine, Japan

P-2-2 Application of double-balloon endoscopy in Follow-up of small intestine Crohn's disease
Yao wei-yan, Ruijin Hospital, Shanghai Jiaotong University, China

P-2-3 Colonoscopy as an Adjunctive Method for Diagnosis of Irritable Bowel Syndrome: Focus on pain perception
Eun Soo Kim, Keimyung University School of Medicine, Korea

P-2-4 Risk Factor for Lymph Node Metastasis after Endoscopic Resection for Early Colorectal Cancer
Seok Won Jung, Ulsan University Hospital, University of Ulsan College of Medicine, Korea

P-2-5 ERCP with the double balloon enteroscope in patients with altered gastrointestinal anatomy
Hirotoshi Okazaki, Osaka City University Graduate School of Medicine, Japan

14:30〜15:05 Poster Session 3

Chairpersons: Tadayuki Oshima, Hyogo College of Medicine, Japan
Jinsong Liu, Wuhan Union Hospital of Huazhong Science & Technology University, China

P-3-1 Preliminary studies of EUS guided oncolytic adenovirus implantation combined with chemotherapy in patients of non-operative pancreatic cancer
Sun Yunwei, Ruijin Hospital, Shanghai Jiao Tong University School of Medicine, China

P-3-2 MELD combination with blood lipid level in evaluating the prognosis of decompensated cirrhosis patients
Ming Jiang, Shanghai East Hospital Affiliated to Tongji University, China

P-3-3 Effects in the Control of Edema of the Papilla by Epinephrine Saline Irrigation after ERCP: Exploratory Analysis to Evaluate the Characteristics of Eligible Patients with a Focus on Serum Amylase Levels
Konosuke Nakaji, Aishinkai Nakae Hospital, Japan

P-3-4 The Feasibility and Safety of Iso-Tome Needle Knife Papillotomy for Difficult Bile Duct Cannulation - Comparison with Needle Knife Papillotomy
Jung Gon Kim, Gachon University Gil Hospital, Korea

P-3-5 The Role of TGF-βs Expressed by Biliary Epithelial Cells in the Pathogenesis of Cholestatic Liver Disease
He yao, The First Affiliated Hospital, Sun Yat-sen University, China

15:20〜16:00 Special Lecture

Chairperson: Tetsuo Arakawa, Osaka City University, Graduate School of Medicine, Japan

Endoscopic submucosal dissection for superficial esophageal cancer: comparison to EMR method
Hwoon-yong Jung, University of Ulsan College of Medicine, Asan Medical Center, Korea

16:00〜16:35 Oral Session 5（colon 1）

Chairpersons: Yuji Naito, Kyoto Prefectural University of Medicine, Japan
Udom Kachintorn, Siriraj Hospital Mahidol University, Thailand

O-5-1 The Pattern of Endoscopic Ultrasound（EUS）Utilization in a Large Referral Endoscopy Center in a Developing Country
Tassanee Sriprayoon, Faculty of Medicine Siriraj Hospital, Thailand

O-5-2 Advanced Synchronous Adenoma But Not Simple Adenoma Predicts the Future Development of Metachronous Neoplasia in Patients with Resected Colorectal Cancer
Jae Hee Cheon, Yonsei University College of Medicine, Korea

O-5-3 The Discrepancy of Colonoscopical and Histopathological Findings in Infectious Colitis: Focus on Amebic Colitis
Salius Silih, M. Yunus General Hospital, Indonesia

O-5-4 The clinical manifestations of atypical hyperplasia in colonic adenomatous polyp
Jinsong Liu, Wuhan Union Hospital of Huazhong Science & Technology University, China

16:35〜17:00 Oral Session 6（colon 2）

Chairpersons: Kazuhide Higuchi, Osaka Medical College, Japan
Ki-Baik Hahm, Gachon University of Medicine and Science, Korea

O-6-1 Endoscopic Diagnosis and Treatment of Colorectal Carcinoid（Analysis of 45 cases）
Liao Shan-ying, Guangdong General Hospital, Guangdong Academy of Medical Sciences, China

O-6-2 Endoscopic Submucosal Dissection for Colorectal Tumors: Technical Difficulties and Perforation as a Complication
Naohisa Yoshida, Kyoto Prefectural University of Medicine, Graduate School of Medical Science, Japan

O-6-3 Clinical outcome of endoscopic submucosal dissection of large colorectal tumors and its recent technical progress
Takeshi Nakajima, National Cancer Center Hospital, Japan

Sponsored by Otsuka

トピックフォーラム

8:30〜11:00　1　消化管粘膜防御機構の最先端

司会　吉川　敏一（京都府立医科大学消化器内科学）
平石　秀幸（獨協医科大学消化器内科）

TF-1-1　食道粘膜様重層扁平上皮細胞系の確立と酸に対する食道粘膜防御機構
兵庫医科大学内科学上部消化管科　大島　忠之

TF-1-2　食道粘膜創傷治癒機転における上皮間葉転換関連miRNAs（200 family・205）の関与
長崎大学消化器内科　松島加代子

TF-1-3　胃粘膜修復におけるアクアポリンの役割
京都薬科大学病態薬科学系薬物治療学分野　林　周作

TF-1-4　ラット腸管虚血再灌流障害における抗好中球モノクロナール抗体Urge-8の障害軽減効果
宇和島市立吉田病院外科　甲谷　孝史

TF-1-5　インドメタシン並びに酸環境曝露はミトコンドリア傷害を惹起する
筑波大学人間総合科学研究科消化器病態制御医学　松井　裕史

TF-1-6　慢性胃炎患者における血漿グレリン濃度と*H. pylori*感染：萎縮性胃炎との関係
岩手医科大学消化器・肝臓内科　千葉　俊美

TF-1-7　胃潰瘍治癒過程におけるオートファジーの意義
大阪市立大学消化器内科学　谷川　徹也

TF-1-8　麻酔下ラットへのワサビ辛味成分アリルイソチオシアネート胃内適用による粘膜傷害性と粘膜血流増大
城西国際大学薬学部薬理学講座　田嶋　公人

TF-1-9　マウスインドメタシン小腸粘膜傷害モデルにおけるBach1の役割に関する検討
京都府立医科大学消化器内科　春里　暁人

TF-1-10　急性門脈圧亢進症のgut barrierに与える影響
近畿大学保健管理センター　橋本　直樹

TF-1-11　ATRA 及び類縁化合物と腸管上皮細胞の炎症反応
獨協医科大学消化器内科　内園まり子

TF-1-12　大腸myofibroblast由来FGF15/19の大腸上皮細胞に及ぼす影響
京都府立医科大学消化器内科　内山　和彦

TF-1-13　下部消化管の粘膜防御機構における，chymase依存性MMP-9の役割
大阪医科大学第二内科　柿本　一城

トピックフォーラム

14:30〜17:00　2　生活習慣病と消化管疾患

司会　藤本　一眞（佐賀大学内科学）
　　城　　卓志（名古屋市立大学消化器・代謝内科学）

TF-2-1　糖尿病における潰瘍治癒遅延と酸化修飾蛋白質
京都府立医科大学消化器内科　内藤　裕二

TF-2-2　視床下部性肥満症における肝機能障害の遺伝子学的検討
先端医療財団臨床研究情報センター　木場　崇剛

TF-2-3　生活習慣病と大腸発癌について,ラット発癌モデルでの検討
佐賀大学内科学　冨永　直之

TF-2-4　2型糖尿病患者における上部消化管内視鏡検査の安全性ー自律神経活動に与える影響ー
一宮西病院消化器内科　森　昭裕

TF-2-5　逆流性食道炎とBMIおよび生活習慣との関連についての検討
ハッピー胃腸クリニック　豊田　英樹

TF-2-6　胃食道逆流症の維持療法中の患者の栄養指標の変化と生活習慣病の発症について
産業医科大学第三内科　芳川　一郎

TF-2-7　バレット粘膜形成の病因：内臓脂肪の関与
横浜市立大学附属病院消化器内科　秋山　智之

TF-2-8　メタボリック症候群と胃食道逆流症（GERD）の関連性についての検討
大分大学総合診療部・消化器内科　井上　邦光

TF-2-9　一般住民健診受診者における*H. pylori*感染が動脈硬化へ及ぼす影響についての検討
弘前大学消化器内科　下山　克

TF-2-10　生活習慣調査を用いた大腸ポリープ拾い上げについての検討
香川県立がん検診センター　安田　貢

TF-2-11　抗糖尿病薬メトホルミンを用いた生活習慣病における大腸癌の予防戦略
横浜市立大学消化器内科　細野　邦広

TF-2-12　大腸癌患者の腸内フローラの解析と機能性乳酸菌製剤による大腸癌予防の可能性
国際医療福祉大学病院消化器内科　大原　正志

TF-2-13　メタボリックシンドロームと虚血性腸炎との関連
市立伊丹病院消化器内科　村山　洋子

ポスターセッション

14:00〜14:20　18　食道癌1

司会　森田　勝（九州大学消化器・総合外科）

P-18-1　上部消化管内視鏡で拾い上げ診断した声門表在癌の1例
[1]県立宮崎病院放射線科、[2]県立宮崎病院耳鼻咽喉科、[3]県立宮崎病院病理科
○藤本　正樹[1]、阿部　太郎[1]、内野　典子[1]、村中　貴浩[1]、押方　慎弥[1]、山口健一郎[1]、山田　浩己[1]、鍋倉　隆[2]、島尾　義也[3]

P-18-2　食道癌乳腺転移の1例
札幌医科大学第一内科
○栗原　弘義、奥田　博介、中村　浩子、渡邉　秀平、高丸　博之、田沼　徳真、山下健太郎、有村　佳昭、篠村　恭久

P-18-3　皮膚筋炎を契機に発見された同時性多発性食道癌の一例
[1]順天堂大学附属練馬病院消化器内科学講座、[2]順天堂大学附属練馬病院病理診断科学講座
○森本　崇[1]、傅　光義[1]、小沼　宏徳[1]、和泉　裕子[1]、松山秀二郎[1]、川邉　正人[1]、大蔵　隆一[1]、松本　俊治[2]、宮崎　招久[1]

P-18-4　微小食道SM癌の二例
癌研究会有明病院消化器内科
○石山晃世志、土田　知宏、菅沼　孝紀、今井　瑞香、春日　章良、岡田　和久、岸原　輝仁、大前　雅実、岸　遂忠、吉本　和仁、平澤　俊明、窪田　学、小川　大志、千野　晶子、山本　頼正、藤崎　順子、星野惠津夫、五十嵐正広、高橋　寛

14:20〜14:40　19　食道癌2

司会　平井　敏弘（川崎医科大学消化器外科）

P-19-1　全周性狭窄をきたした乳癌食道転移の1例
京都府立医科大学附属病院
○福居　顕文、八木　信明、玄　泰行、吉田　直久、内山　和彦、石川　剛、半田　修、高木　智久、保田　宏明、小西　英幸、若林　直樹、古倉　聡、内藤　祐二、吉川　敏一

P-19-2　乳癌術後再発による食道狭窄の1例
[1]県西部浜松医療センター消化器科、[2]県西部浜松医療センター臨床病理科
○岩岡　泰志[1]、山田　正美[1]、下山　真[1]、森　泰樹[1]、鈴木　聡[1]、山崎　哲[1]、鏡　卓馬[1]、千田　剛士[1]、高井　哲成[1]、本城裕美子[1]、吉井　重人[1]、影山富士人[1]、小澤　享史[2]

P-19-3　食道癌CRT後局所再発に対してsalvage ESDを施行した3例
京都府立医科大学消化器内科
○土肥　統、山田　展久、和田　貴子、尾藤　展克、山田　真也、玄　泰行、吉田　直久、内山　和彦、石川　剛、高木　智久、半田　修、小西　英幸、若林　直樹、八木　信明、古倉　聡、内藤　裕二、吉川　敏一

P-19-4　食道癌に対する化学放射線療法中に著明な低Na血症をきたした1例
富山大学付属病院第三内科
○植田　亮、小川　浩平、山脇　秀元、板谷　優子、梶浦　新也、藤波　斗、宮嵜　孝子、細川　歩、工藤　俊彦、杉山　敏郎

ポスターセッション

14:40〜14:55　20　食道癌3

司会　天野　祐二（島根大学附属病院光学医療診療部）

P-20-1　NBI拡大観察を用い、ESDにて切除できた食道バレット腺癌の一例
[1]京都第一赤十字病院消化器科、[2]京都府立医科大学消化器内科
○戸祭　直也[1]、吉田　憲正[1]、間嶋　淳[1]、田中　信[1]、北市　智子[1]、小野澤由里子[1]、川上　巧[1]、冨江　晃[1]、寄木　浩行[1]、世古口　悟[1]、服部　武司[1]、鎌田　和浩[1]、中村　英樹[1]、佐藤　秀樹[1]、奥山　祐右[1]、木村　浩之[1]、八木　信明[2]、吉川　敏一[2]

P-20-2　食道表在癌内視鏡治療後の難治性狭窄に対しRadial Incision and Cutting法を施行した2例
大阪市立大学消化器内科学
○南野　弘明、町田　浩久、永見　康明、中谷　雅美、杉森　聖司、亀田　夏彦、岡崎　博俊、山上　博一、谷川　徹也、渡辺　憲治、渡辺　俊雄、富永　和作、藤原　靖弘、荒川　哲男

P-20-3　内視鏡処置具クリップが縦隔洞内に穿破した１例
大阪市立大学消化器内科学
○荒川　哲男、町田　浩久、富永　和作、渡辺　俊雄、藤原　靖弘

14:00〜14:25　21　胃腫瘍1

司会　福田　眞作（弘前大学消化器血液内科）

P-21-1　ESDにて診断しえた胃カルチノイドの1例
[1]福島県立医科大学消化器・リウマチ膠原病内科学講座、
[2]福島県立医科大学附属病院内視鏡診療部
○渡辺　晃[1]、佐藤　匡記[1]、引地　拓人[2]、入澤　篤志[1]、高木　忠之[1]、佐藤　愛[1,2]、池田　恒彦[1]、鈴木　玲[1]、中村　純[1]、小原　勝敏[2]、大平　弘正[1]

P-21-2　胃穿孔で判明した腺癌成分を伴った胃内分泌細胞癌の1例
[1]佐世保中央病院外科、[2]佐世保中央病院病理部
○清水　輝久[1]、佐々木伸文[1]、重政　有[1]、稲益　英子[1]、梶原　啓司[1]、碇　秀樹[1]、國崎　忠臣[1]、米満　伸久[2]

P-21-3　早期胃神経内分泌細胞癌の一例
[1]金沢赤十字病院外科、[2]金沢赤十字病院内科、[3]金沢赤十字病院放射線科、[4]金沢大学形態機能病理学
○宮下　知治[1]、西島　弘二[1]、二上　文夫[1]、中村　隆[1]、西村　泰行[2]、木本　達哉[3]、原田　憲一[4]、西村　元一[1]

P-21-4　臓器軸性胃軸捻転を伴い食道裂孔内に陥入したgastric largecell neuroendocrine carcinomaの1切除例
獨協医科大学第二外科
○礒　幸博、澤田登起彦、北　順二、根本　猛彦、多賀谷信美、窪田　敬一

P-21-5　早期胃腺内分泌細胞癌の1例
[1]駿河台日本大学病院消化器肝臓内科、[2]駿河台日本大学病院病理科
○西山　竜[1]、久野木直人[1]、中川　太一[1]、安倍　久子[1]、太田壮一郎[1]、赤井　祐一[1]、大谷　豪[1]、中島　典子[1]、森山　光彦[1]、絹川　典子[2]

ポスターセッション

14:25〜14:55　22　胃腫瘍2

司会　三宅　一昌（日本医科大学消化器内科）

P-22-1　胃MALTリンパ腫の経過観察中に気管支MALTリンパ腫が出現した1例
[1]大分大学消化器内科、[2]大分大学附属病院病理部、[3]大分大学附属病院呼吸器内科
○園田　光[1]、棚橋　仁[1]、安部　高志[1]、水上　一弘[1]、井上　邦光[1]、沖本　忠義[1]、兒玉　雅明[1]、村上　和成[1]、加島　健司[2]、大谷　哲史[3]

P-22-2　放射線治療が著効した胃Maltomaの1例
[1]公立昭和病院消化器内科、[2]公立昭和病院病理診断科、[3]公立昭和病院外科、
[4]癌研究会有明病院放射線治療科
○小野　真吾[1]、池宮城秀和[1]、松本　太一[1]、北村　まり[1]、浦牛原幸治[1]、小野　圭一[1]、小島　茂[1]、武田　雄一[1]、野内　俊彦[1]、清水誠一郎[2]、上西　紀夫[3]、小口　正彦[4]

P-22-3　メソトレキセート投与中に発症し、投与中止により消退した胃悪性リンパ腫の1例
[1]産業医科大学第三内科、[2]産業医科大学内視鏡部
○渡邊　龍之[1]、久米恵一郎[1]、芳川　一郎[2]、原田　大[1]

P-22-4　胃小細胞癌の１例
[1]札幌社会保険総合病院消化器科、[2]札幌社会保険総合病院外科、[3]札幌社会保険総合病院病理検査科
○高橋　正和[1]、小野　雄司[1]、高木　智史[1]、吉田　純一[1]、松岡　伸一[2]、折茂　達也[2]、富岡　伸元[2]、大沢　昌平[2]、中川　隆公[2]、秦　温信[2]、高橋　秀史[3]

P-22-5　長期生存が得られた胃小細胞癌の症例報告
名古屋市立大学消化器外科
○舟橋　整、赤毛　義実、石黒　秀行、三井　章、高山　悟、木村　昌弘、佐藤　幹則、岡田　祐二、桑原　義之、竹山　廣光

P-22-6　当院にて経験した胃小細胞癌3例の検討
[1]市立室蘭総合病院消化器科、[2]市立室蘭総合病院外科、[3]市立室蘭総合病院臨床検査科
○村上　佳世[1]、田中　浩紀[1]、川上賢太郎[1]、内藤　崇史[1]、小野寺　馨[1]、佐藤　修司[1]、清水　晴夫[1]、金戸　宏行[1]、近藤　哲夫[1]、佐々木賢一[2]、渋谷　均[2]、小西　康宏[3]、今　信一郎[3]

14:55〜15:10　23　胃腫瘍3

司会　谷川　徹也（大阪市立大学消化器内科学）

P-23-1　イレウスで発症した壁外性発育を呈した胃腺扁平上皮癌の1例
山陰労災病院外科
○竹林　正孝、徳安　成郎、豊田　暢彦、野坂　仁愛、若月　俊郎、鎌迫　陽、谷田　理

P-23-2　形態変化をきたした胃異所膵の一例
[1]川崎医科大学内科学食道・胃腸、[2]川崎医科大学消化器外科、[3]川崎医科大学内視鏡・超音波センター、[4]川崎医科大学病理学、[5]井原市民病院
○木村　佳起[1]、垂水　研一[1]、藤田　穣[1]、松本　啓志[1]、鎌田　智有[1]、塩谷　昭子[1]、春間　賢[1]、甲斐田祐子[2]、平井　敏弘[2]、畠　二郎[3]、秋山　隆[4]、島田　利三[5]

P-23-3　当院での胃GIST切除症例の検討
京都第二赤十字病院外科
○大垣　雅晴、鎌田　陽介、ゆう　賢、石井　亘、山田　圭吾、下村　克己、松村　博臣、柿原　直樹、宮田　圭悟、飯塚　亮二、井川　理、藤井　宏二、泉　浩、谷口　弘毅、竹中　温

ポスターセッション

14:00〜14:20　24　小腸腫瘍

司会　加藤　公敏（日本大学付属練馬光が丘病院消化器肝臓内科）

P-24-1　遡及的に観察し得た、腸重積を来した回腸脂肪腫の一例
[1]坪井病院消化器科、[2]坪井病院病理科、[3]坪井病院外科
○小澤　俊文[1]、和知　栄子[2]、山下　直行[3]、菅野　仁士[3]

P-24-2　小腸GISTの1例
[1]井上記念病院内科、[2]井上記念病院外科
○勝浦　清竹[1]、馬場　毅[1]、崔　玉仙[2]

P-24-3　穿孔性腹膜炎を来した肺大細胞癌小腸転移の２例
静岡市立静岡病院外科
○前田　賢人、中川　淳、川添　准也、小林　淳志、後藤　俊彦、小林　敏樹、竹花　卓夫、米沢　圭、宮下　正

P-24-4　術前診断し、根治切除し得た空腸横行結腸同時性重複癌の１例
[1]大阪府済生会中津病院外科、[2]大阪府済生会中津病院消化器内科、[3]大阪府済生会中津病院病理
○溝尻　岳[1]、豊田　昌夫[1]、伊藤　卓資[1]、福知　工[2]、仙崎　英人[3]

14:20〜14:40　25　小腸内視鏡1

司会　田中　周（日本医科大学消化器内科）

P-25-1　カプセル内視鏡検査とダブルバルーン内視鏡検査が診断に有用であった小腸出血の一例
[1]香川大学消化器・神経内科、[2]香川大学附属病院総合診療部、[3]香川大学消化器外科、[4]坂出市立病院内科
○野村　貴子[1]、谷内田達夫[1]、村松　明美[1]、小林　三善[1]、吉田　宏仁[1]、井上　秀幸[1]、奥山　浩之[2]、合田　文則[2]、竹林　隆介[3]、萩池　昌信[3]、鈴木　康之[3]、室田　将之[4]、正木　勉[1]

P-25-2　ダブルバルーン内視鏡による絞扼術でポリペクトミーを施行し、カプセル内視鏡で経過観察したPeutz-Jeghers症候群の1例
日本医科大学消化器内科
○馬來康太郎、三井　啓吾、山田祐希江、高橋　陽子、江原　彰仁、小林　剛、瀬尾　継彦、米澤　真興、柴田　喜明、田中　周、辰口　篤志、藤森　俊二、坂本　長逸

P-25-3　内視鏡的バルーン拡張術が有効であったRoux-en-Y脚吻合部狭窄の一例
[1]京都第一赤十字病院消化器科、[2]京都第一赤十字病院救急部、[3]京都府立医科大学医学研究科消化器内科学
○鎌田　和浩[1]、北市　智子[1]、小野澤由里子[1]、田中　信[1]、間嶋　淳[1]、川上　巧[1]、冨江　晃[1]、寄木　浩行[1]、世古口　悟[1]、服部　武司[1]、戸祭　直也[1]、中村　英樹[1]、佐藤　秀樹[1]、奥山　祐右[1]、木村　浩之[1]、吉田　憲正[1]、池田　純[2]、吉川　敏一[3]

P-25-4　回腸嚢内に認められたDieulafoy's ulcer様露出血管からの出血に対し内視鏡的止血術が有効であった1例
兵庫医科大学病院
○奥　順介、飯室　正樹、河野　友彰、横山　陽子、吉田　幸治、樋田　信幸、中村　志郎、松本　譽之

ポスターセッション

14:40〜15:00　26　小腸内視鏡2

司会　矢野　智則（自治医科大学内科学部門消化器内科学講座）

P-26-1　ダブルバルーン小腸内視鏡（DBE）にて診断された小腸濾胞性リンパ腫の一例
[1]日本医科大学武蔵小杉病院消化器病センター、[2]日本医科大学付属病院外科
○千原　直人[1]、前島顕太郎[1]、吉野　雅則[1]、近藤　恭司[1]、鈴木　英之[1]、内田　英二[2]

P-26-2　ダブルバルーン内視鏡検査が術前の診断に有用であった悪性リンパ腫の1例
[1]杏林大学第三内科、[2]杏林大学病理学
○三浦　みき[1]、紅谷　鮎美[1]、大野亜希子[1]、齋藤　大祐[1]、川越　　圭[1]、櫻庭　彰人[1]、中村　一久[1]、山田　雄二[1]、林田　真理[1]、今瀬　教人[1]、小山　元一[1]、川村　直弘[1]、高橋　信一[1]、大倉　康男[2]

P-26-3　ダブルバルーン小腸内視鏡にて術前診断し得た小腸癌の3例
[1]済生会熊本病院消化器病センター、[2]済生会熊本病院病理部、[3]済生会熊本病院外科センター
○吉田　健一[1]、泉　　和寛[1]、浦田　淳資[1]、上原　正義[1]、江口　洋之[1]、藤本　貴久[1]、多田　修治[1]、神尾多喜浩[2]、山口　祐二[3]、田中　秀幸[3]、澤山　　浩[3]、金光敬一郎[3]

P-26-4　繰り返し小腸イレウスを呈した虚血性小腸炎に対し術前ダブルバルーン小腸内視鏡検査が有用であった一例
[1]関西医科大学、[2]関西医科大学外科、[3]関西医科大学臨床検査医学科
○宮本　早知[1]、島谷　昌明[1]、松下　光伸[1]、加藤　孝太[1]、柳川　雅人[1]、池宗　真美[1]、山口　繭[1]、高岡　　亮[1]、岡崎　和一[1]、井上健太郎[2]、權　　雅憲[2]、大江　知里[3]、植村　芳子[3]

14:00〜14:20　27　大腸炎3

司会　田中　正則（弘前市立病院臨床検査科病理）

P-27-1　Weber-Christian病に合併した多発小腸大腸潰瘍の1例
豊橋市民病院消化器内科
○川口　　彩、浦野　文博、藤田　基和、山田　雅弘、北畠　秀介、石黒　裕規、山本　英子、林　　寛子、山田　　哲、大林　友彦、河合　　学、山雄健太郎、岡村　正造

P-27-2　腸管スピロヘータ症の3例
[1]浜松南病院消化器病・IBDセンター、[2]DPR株式会社病理検査科
○新井　　修[1]、石丸　啓[1]、阿部　仁郎[1]、飯田　貴之[1]、竹内　健[1]、渡邊　文利[1]、中村　眞一[2]、花井　洋行[1]

P-27-3　当院で経験したLansoprazoleが原因と考えられるcollagenous colitisの2例
[1]伊達赤十字病院消化器科、[2]札幌医科大学第四内科
○田中　育太[1]、久居　弘幸[1]、奥田　敏徳[1]、小野　薫[2]

P-27-4　組織学的改善を確認できたcollagenous colitisの1例
[1]弘前市立病院内科、[2]弘前市立病院臨床検査科、[3]弘前大学消化器血液内科学
○相原　智之[1]、三上　達也[1,3]、田中　正則[1,2]、田中　　光[1]、澤田　直也[1,3]、平賀　寛人[1,3]、須藤　晃司[1,3]、中畑　　久[1]、東野　　博[1,3]、松川　昌勝[1,3]、福田　真作[3]

ポスターセッション

14:20〜14:45　28　IBD1

司会　花井　洋行（浜松南病院消化器・IBDセンター）

P-28-1　腸管ベーチェット病による食道潰瘍にシクロスポリンの投与が有効であった一例
[1]兵庫医科大学病院内科学上部消化管科、[2]兵庫医科大学病院内科学下部消化管科、
[3]兵庫医科大学病院内視鏡センター
○豊島　史彦[1]、富田　寿彦[1]、山崎　尊久[1]、奥川　卓也[1]、桜井　淳[1]、田中　淳二[1]、森田　毅[1]、金　庸民[1]、樋田　信幸[3]、大島　忠之[1]、堀　和敏[3]、渡　二郎[1]、松本　譽之[2]、三輪　洋人[1]

P-28-2　腸管ベーチェット病の治療中にDieulafoy型潰瘍を認め内視鏡的止血術を行った一例
[1]東京慈恵会医科大学付属病院消化器・肝臓内科、[2]東京慈恵会医科大学付属病院内視鏡科
○今井　那美[1]、高倉　一樹[1]、上竹慎一郎[1]、猿田　雅之[1]、有廣　誠二[1]、加藤　智弘[1,2]、田尻　久雄[1,2]

P-28-3　InfliximabとG-CAPの併用が奏効したCrohn病症例
[1]日本医科大学千葉北総病院外科、[2]日本医科大学外科
○岩本　美樹[1]、古川　清憲[1]、横井　公良[1]、真々田裕宏[1]、金沢　義一[1]、山田　岳史[1]、田中　宣威[1]、内田　英二[2]

P-28-4　当院で最近経験したアフタのみからなるクローン病の4例
福岡大学筑紫病院
○鶴身小都絵、平井　郁仁、長浜　孝、高木　靖寛、久部　高司、松井　敏幸

P-28-5　回盲部切除後，Infliximabの維持投与で再燃を抑制できたCrohn病の一例
平鹿総合病院消化器科
○俵谷　伸、堀川　洋平、水溜　浩弥、三森　展也、五十嵐公洋、澤口　昌亨

14:45〜15:00　29　IBD2

司会　本谷　聡（札幌厚生病院IBDセンター）

P-29-1　中毒性巨大結腸症で発症した高齢者潰瘍性大腸炎の1例
[1]大阪府立急性期・総合医療センター消化器内科、[2]大阪府立急性期・総合医療センター外科、
[3]大阪府立急性期・総合医療センター病理科
○齋藤　義修[1]、竹田　晃[1]、高田　良司[1]、藤永　哲治[1]、田中　聡司[1]、原田　直毅[1]、石井　修二[1]、西山　範[1]、入江　孝延[1]、鈴木　貴弘[1]、春名　能通[1]、井上　敦雄[1]、玉川　浩司[2]、岩瀬　和裕[2]、島津　宏樹[3]、伏見　博彰[3]

P-29-2　重症潰瘍性大腸炎治療経過中に、カンピロバクター腸炎を合併した一例
泉大津市立病院
○青松　和輝、星　智子、上田　美和、福永　周生、田淵　真彦、田中　史生、格谷　洋和、山形　知、押谷　伸英

P-29-3　白血球除去療法による寛解導入を行った小児期発症の潰瘍性大腸炎2例
済生会横浜市東部病院こどもセンター
○日衛嶋栄太郎、十河　剛、小松　陽樹、乾　あやの、藤澤　知雄

ポスターセッション

14:00〜14:25　30　大腸腫瘍1

司会　井本　一郎（遠山病院消化器内視鏡センター）

P-30-1　腸重積を契機に発見されたCapillary hemangiomaの1例
[1]愛知医科大学消化器内科、[2]愛知医科大学消化器外科
○坂野　文美[1]、増井　竜太[1]、小笠原尚高[1]、水野　真理[1]、宮下　勝之[1]、飯田　章人[1]、舟木　康[1]、土方　康孝[1]、伊藤　義紹[1]、柳本研一郎[1]、河村　直彦[1]、徳留健太郎[1]、佐々木誠人[1]、春日井邦夫[1]、勝野　伸介[2]

P-30-2　大きさ 29mm の大腸神経鞘腫の 1 例
[1]国立がんセンター東病院内視鏡部、[2]東京都多摩がん検診センター消化器科、
[3]東京都多摩がん検診センター検査科、[4]調布外科・消化器科内科クリニック
○大野　康寛[1,2]、入口　陽介[2]、山村　彰彦[3]、中村　尚志[4]、小田　丈二[2]、水谷　勝[2]、高柳　聡[2]、冨野　泰弘[2]、岸　大輔[2]、池松　弘朗[1]、金子　和弘[1]、更屋　勉[1]、角田　千尋[1]

P-30-3　内視鏡的ポリペクトミーを施行した小児結腸ポリープの4例
[1]済生会横浜市東部病院こどもセンター、[2]済生会横浜市東部病院内視鏡センター
○菅原　秀典[1,2]、十河　剛[1,2]、日衛嶋栄太郎[1,2]、小松　陽樹[1]、乾　あやの[1]、藤澤　知雄[1]

P-30-4　メシル酸イマチニブの術前投与が奏効した直腸GISTの 1 例
日本大学付属練馬光が丘病院外科
○野沢早紀子、鳥飼　博子、山崎　洋子、大亀　浩久、吉田　直、万本　潤、間崎　武郎、石井　敬基、増田　英樹、高山　忠利

P-30-5　直腸癌術後4年半経過にて腹膜播種が疑われた脂肪肉芽腫の1例
[1]富士市立中央病院外科、[2]富士市立中央病院病理科
○吉田　清哉[1]、内田　由寛[1]、根木　快[1]、小山　友己[1]、毛利　貴[1]、良元　和久[1]、大町　貴弘[1]、梶本　徹也[1]、遠藤　泰彦[2]

14:25〜14:45　31　大腸腫瘍2

司会　竹之下　誠一（福島県立医科大学第二外科）

P-31-1　術前に直腸癌との鑑別が可能であった高度狭窄を伴う骨盤子宮内膜症の一例
[1]筑波記念病院消化器内科、[2]筑波記念病院消化器外科、[3]筑波記念病院産婦人科、
[4]筑波大学付属病院消化器内科
○山田　武史[1]、池澤　和人[1]、上野　卓教[1]、間宮　孝[1]、石毛　和紀[1]、長田麻友美[2]、佐々木量矢[2]、松井　聡[2]、坂本　俊樹[2]、斉藤　節[2]、佐藤　有希[3]、遠藤　慎治[4]

P-31-2　手術中に発見された虫垂子宮内膜症の一例
[1]大森赤十字病院外科、[2]大森赤十字病院産婦人科
○米山さとみ[1]、中山　洋[1]、富林　敦司[1]、渡辺　俊之[1]、渡辺　衣里[2]、武井　成夫[2]、佐々木　慎[1]

P-31-3　腸管子宮内膜症の 3 例
[1]川崎医科大学附属病院食道胃腸内科、[2]川崎医科大学附属病院検査診断学内視鏡・超音波、
[3]川崎医科大学附属病院消化器外科、[4]川崎医科大学附属病院病理学
○堅田　真司[1]、垂水　研一[1]、藤田　穣[1]、佐藤　元紀[1]、鎌田　智有[1]、塩谷　昭子[1]、畠　二郎[2]、東田　正陽[3]、秋山　隆[4]、春間　賢[1]

P-31-4　下咽頭癌から生じた転移性大腸癌の 1 例
埼玉医科大学国際医療センター消化器病センター
○石井　利昌、山口　茂樹、細沼　知則、田代　浄、佐藤　貴弘、小澤修太郎、小山　勇

ポスターセッション

14:45〜15:00　32　大腸腫瘍3

司会　柿坂　明俊（豊岡中央病院外科）

P-32-1　近傍腸管に病変が波及した原発性虫垂癌の2例

[1]東京医科大学八王子医療センター消化器内科、[2]消化器外科、[3]病理診断部
○平山　泰丈[1]、高橋　佑輔[1]、三輪　佳雅[1]、竹内　眞美[1]、奴田原大輔[1]、池内　信人[1]、中村　洋典[1]、
高垣　信一[1]、片上　利生[1]、宮岡　正明[1]、壽美　哲生[2]、安田　祥浩[2]、石崎　哲央[2]、芹澤　博美[3]

P-32-2　診断に苦慮した卵巣癌結腸転移の1例

秋田赤十字病院外科
○最上希一郎、吉楽　拓哉、酒井　梨香、澤田　俊哉、吉川　雅輝、佐藤　勤、大内慎一郎、
小棚木　均

P-32-3　下部消化管に特異的な内視鏡像を呈したマントル細胞リンパ腫の一例

[1]獨協医科大学消化器内科、[2]獨協医科大学血液内科、[3]獨協医科大学病理学（形態学）、
[4]獨協医科大学病理学（人体分子）
○山浦知恵子[1]、知花　洋子[1]、武川賢一郎[1]、小池　健郎[1]、笹井　貴子[1]、菅家　一成[1]、高橋　渉[2]、
三谷　絹子[2]、小島　　勝[3]、冨田　茂樹[4]、藤盛　孝博[4]、平石　秀幸[1]

ポスターセッション

14:00〜14:25　33　その他

司会　生越　喬二（東海大学消化器外科）

P-33-1　超音波内視鏡下穿刺吸引細胞診にて診断し得た小網原発GISTの1症例

[1]福島県立医科大学消化器・リウマチ膠原病内科学講座、
[2]福島県立医科大学附属病院内視鏡診療部、[3]福島県立医科大学器官制御外科学講座
○中村　純[1]、佐藤　匡記[1]、引地　拓人[2]、入澤　篤志[1]、高木　忠之[1]、佐藤　愛[1]、池田　恒彦[1]、
鈴木　玲[1]、渡辺　晃[1]、大木　進司[3]、竹之下誠一[3]、小原　勝敏[2]、大平　弘正[1]

P-33-2　子宮頸癌による癌性イレウスに対し、経皮内視鏡的胃瘻造設術後に経胃瘻的にイレウス管挿入を試みた一例

横浜市立大学附属病院消化器内科
○渡邉誠太郎、稲森　正彦、留野　涉、加藤　真吾、内山　崇、藤田　浩司、古出　智子、
高橋　宏和、米田　正人、所　知加子、小川　真実、阿部　泰伸、嶌村　健、小林　規俊、
桐越　博之、窪田　賢輔、斉藤　聡、川名　一朗、上野　規男、中島　淳

P-33-3　HCCとの鑑別を要したparagangliomaの1手術例

松江市立病院一般外科・消化器外科
○大谷　裕、岡　伸一、倉吉　和夫、河野　菊弘、吉岡　宏、金山　博友

P-33-4　超音波内視鏡ガイド下経胃的ドレナージ術が有効であった脾皮膜下血腫の一例

京都府立医科大学消化器内科
○八木　信明、山田　展久、保田　宏明、玄　泰行、土肥　統、奥田さやか、宮脇喜一郎、
吉田　直久、内山　和彦、石川　剛、高木　智久、半田　修、小西　英幸、若林　直樹、
古倉　聡、内藤　裕二、吉川　敏一

P-33-5　膵および肝に穿通した胃潰瘍の1例

[1]済生会熊本病院消化器病センター、[2]済生会熊本病院外科センター、[3]済生会熊本病院病理
○尾石　義謙[1]、吉田　健一[1]、工藤　康一[1]、上原　正義[1]、江口　洋之[1]、藤本　貴久[1]、多田　修治[1]、
澤山　浩[2]、金光敬一郎[2]、神尾多喜浩[3]

ー第1日ー

ランチョンセミナー1（エーザイ株式会社）
第3会場　12:15〜13:15
機能性胃腸性Up to date
司会：木下　芳一（島根大学第二内科）
　　藤本　一眞（佐賀大学内科学）
演者：草野　元康（群馬大学附属病院光学医療診療部）
　　春間　　賢（川崎医科大学食道・胃腸内科）
特別発言：荒川　哲男（大阪市立大学消化器内科学）

ランチョンセミナー2（日本新薬株式会社）
第4会場　12:15〜13:15
薬物性消化管傷害　ー新たなる展開ー
司会：溝上　裕士（蒲郡市民病院）
演者：千葉　俊美（岩手医科大学消化器・肝臓内科）
　　三宅　一昌（日本医科大学消化器内科）

ランチョンセミナー3（アステラス製薬株式会社）
第5会場　12:15〜13:15
免疫バランスの異常からみたIBSとIBD
司会：杉山　敏郎（富山大学内科学第三講座）
演者：仲瀬　裕志（京都大学附属病院消化器内科・内視鏡部）

ランチョンセミナー4（味の素ファルマ株式会社、寿製薬株式会社）
第7会場　12:15〜13:15
***H. pylori* 感染症における胃潰瘍の治療戦略　ー抗潰瘍薬の位置づけー**
司会：高橋　信一（杏林大学第三内科）
演者：村上　和成（大分大学消化器内科）

ランチョンセミナー5（株式会社JIMRO）
第8会場　12:15〜13:15
アダカラム温故知新　ー更なる飛躍に向けてー
司会：松井　敏幸（福岡大学筑紫病院消化器科）
演者：松本　主之（九州大学病態機能内科学）
　　岩切　龍一（佐賀大学光学医療診療部）

ランチョンセミナー6（大塚製薬株式会社）
第9会場　12:15〜13:15
NSAIDs消化管傷害に対するNew Strategy
司会：坂本　長逸（日本医科大学消化器内科）
演者：樋口　和秀（大阪医科大学第二内科）

イブニングセミナー（杏林製薬株式会社）
第3会場　17:30〜18:30
潰瘍性大腸炎における5-ASA製剤の再評価　ーエビデンスからの考察ー
司会：日比　紀文（慶應義塾大学消化器内科）
演者：上野　文昭（大船中央病院特別顧問）

ー第2日ー

ランチョンセミナー7（アストラゼネカ株式会社）
第3会場　12:15〜13:15
GERD治療戦略A to Z
司会：木下　芳一（島根大学第二内科）
演者：古田　賢司（島根大学第二内科）
河村　　修（群馬大学附属病院消化器内科）

ランチョンセミナー8（ギブン・イメージング株式会社）
第4会場　12:15〜13:15
カプセル内視鏡の新展開 PillCam® SB 2
司会：寺野　　彰（獨協医科大学）
演者：渡部　宏嗣（東京大学保健・健康推進本部）

ランチョンセミナー9（ゼリア新薬株式会社、協和発酵キリン株式会社）
第5会場　12:15〜13:15
潰瘍性大腸炎の内科的治療について
司会：日比　紀文（慶應義塾大学消化器内科）
演者：松本　譽之（兵庫医科大学内科学下部消化管科）
渡辺　憲治（大阪市立大学消化器内科学）

ランチョンセミナー10（大日本住友製薬株式会社）
第6会場　12:15〜13:15
生活習慣と便秘　S_4（5-HT_4）刺激薬の可能性
司会：永原　章仁（順天堂大学消化器内科）
演者：細田　誠弥（クリニック健康の杜）

ランチョンセミナー11（ファイザー株式会社）
第7会場　12:15〜13:15
NSAID起因消化管傷害の現状とCOX-2選択的阻害剤の果たす役割
司会：菅野健太郎（自治医科大学内科学講座消化器内科学部門）
演者：坂本　長逸（日本医科大学消化器内科）

ランチョンセミナー12（あすか製薬株式会社）
第8会場　12:15〜13:15
様々な上腹部症状〜酸の関連とH2RAの位置づけ〜
司会：藤本　一眞（佐賀大学内科学）
演者：稲森　正彦（横浜市立大学消化器内科）

ランチョンセミナー13（武田薬品工業株式会社）
第9会場　12:15〜13:15
消化管炎症免疫応答とProton Pump Inhibitor
司会：樋口　和秀（大阪医科大学第二内科）
演者：鈴木　秀和（慶應義塾大学消化器内科）
内藤　裕二（京都府立医科大学消化器内科）

MEMO

抄　録

◆◆◆ 主題演題 ◆◆◆

細胞増殖をコントロールする分子機構：その破綻としての発癌

九州大学生体防御医学研究所
中山　敬一

細胞は細胞周期と名付けられた増殖サイクルを繰り返すことによって分裂・増殖する。この細胞周期の進行はサイクリン依存性キナーゼ（CDK）のリン酸化活性によって質的制御を受けているが、その制御サブユニットであるサイクリンやCDKインヒビター等の調節因子群（コントローラー）は、ユビキチンシステムによって分解を受ける。すなわち、コントローラーはさらに上位から量的な制御を受けている。この量的制御機構は、主に二種のユビキチンリガーゼAPC/CとSCF複合体によって担われており、これらが細胞周期の協調的な進行をコントロールしている。

しかしながら、細胞は常に増殖しているのではない。私達の体の大部分の細胞は増殖せずに静止しており、この時期をG0期と呼ぶ。細胞周期からG0期への脱出と、G0期から細胞周期への再進入のメカニズムはほとんど明らかになっていない。特に癌細胞においてはG0期への脱出に障害があり、一方で神経細胞や心筋細胞ではG0期から細胞周期への再進入が起こらない（再生能力がない）。この細胞周期からG0期への脱出と、G0期から細胞周期への再進入のメカニズムは分化や発癌と密接な関連があることが推測されており、その解明は医学への貢献も大きいことが期待される。

われわれはマウス個体を用いて、このG0期制御に関わる分子機構について研究を行った。その過程でG0期から細胞増殖サイクルへ再進入するときは細胞周期のブレーキ役であるCDKインヒビターp27が、逆に増殖サイクルからG0期へ脱出するときは癌原遺伝子Mycが重要な役割を果たしていることを突きとめた。さらにSCF複合体型ユビキチンリガーゼであるSCF/Skp2とSCF/Fbw7がこの制御に重要であることを発見した。SCF/Skp2はp27を分解することによって細胞周期を促進させ、結果的に癌原遺伝子として振る舞い、逆にSCF/Fbw7は細胞周期のアクセル役であるMycを分解することによって細胞周期を停止させ、癌抑制遺伝子として機能する。つまりp27-Skp2軸とMyc-Fbw7軸がG0期への出入りに重要な役割を果たしていることが生化学的実験により判明した。

この生化学的実験結果を裏付けるように、Skp2ノックアウトマウスではp27が蓄積し、その結果としてCDK1を抑制し、細胞周期異常を引き起こす。一方でFbw7ノックアウトマウスはc-Mycが蓄積し、細胞周期からの脱出ができなくなり、過剰増殖状態に陥る。しかし生体はp53を介して何とかこの状態を是正しようとするが、いずれp53遺伝子に変異が起こり最終的に発癌に至る。これらの生化学的・遺伝学的事実は、Skp2がp27の分解を通じて細胞周期の再進入系を制御し、Fbw7がc-Mycの分解を通じて細胞周期からの脱出に関与することを示しており、この調節系の破綻が発癌に直結することが明らかとなった。さらに興味深い知見として、Fbw7ノックアウトマウスでは幹細胞の維持に重大な欠陥が見つかった。つまりG0期への維持が幹細胞機能に必須であることを初めて分子レベルで示した。このように細胞の増殖はSkp2とFbw7で正負にコントロールされており、Skp2-p27、Fbw7-Mycの両軸に障害が生じると発癌することが明らかとなった。

感染、炎症からの消化器発癌

京都大学消化器内科学
千葉　勉、丸澤　宏之、渡部　則彦

炎症が発癌の母地となる可能性は古くはVirchowがすでに述べているが、そのことは*H. pylori*感染が胃発癌に関与することが明らかとなって確実なものとなった。そして今では、ウィルス肝炎からの肝発癌、硬化性胆管炎からの胆管発癌、潰瘍性大腸炎からのcolitic cancer発症、逆流性食道炎からのBarrett発癌と、多くの消化器癌が炎症を背景として発症することが明らかとなっている。

一方最近発癌では、ジェネテイックな異常とエピジェネテイックな異常の両者がお互いに協調して発癌を促進させると考えられるようになってきた。しかしながら上記の炎症が、どのようにしてジェネテイック、エピジェネテイックな異常を促進させるのかは良く分かっていない。今回私たちは、*H. pylori*やHCV感染、さらにそれによって増加するTNF α、IL1 β、IL4/13などの炎症性サイトカインが、B細胞に存在して免疫グロブリンのsomatic hypermutationに必須の役割を果たしているActivation-induced cytidine deaminaseが、*H. pylori*やHCVさらにサイトカイン刺激によって胃粘膜や肝細胞に発現し、その結果種々の遺伝子変異を誘発して発癌に関与する事実を報告した。このAIDはそのほか、硬化性胆管炎やその胆管癌組織、また潰瘍性大腸炎粘膜やcolitic cancer組織にも強く発現しており、その際の遺伝子変異導入にも関与しているものと考えられた。なおこの際、AIDは理論的にはC/G to T/A変異を誘発するが、実際にはC/G to T/A変異以外の変異も誘発することが判明した。この理由は十分明らかではないが、おそらくAIDによる変異に対してミスマッチ修復、塩基除去修復など、さまざまな修復が入ることによって変異の多様性が生じるものと考えられた。このことから、ミスマッチ修復や塩基除去修復などは実は必ずしも正確なものではないことが明らかとなってきた。一方AIDはB細胞ではsomatic hypermutationのみならずclass switch recombinationも誘発する。このことはAIDは発癌において、遺伝子や染色体の増幅、欠失、さらに融合、転座などにも関与する可能性を示している。実際私達の検討で、AIDの発現が遺伝子増幅や欠失を誘導することが明らかとなった。このことは遺伝子変異と遺伝子の不安定性に共通の機序が存在する可能性を示したと言える。

一方AIDは非メチル化シトシンを脱アミノ化するとウラシルを生成し、最終的にthymineに変換するが、メチル化シトシンを脱アミノ化すると直接thymineを生成する。そしてこの場合はさまざまな修復系がその後関与するものと考えられるが、その際修復によってもとのシトシンにもどった場合は、非メチル化シトシンとなり、脱メチル化が生じることになる。実際AIDの導入によって著明な脱メチル化が生じることが判明している。

以上よりAIDは癌化における、遺伝子変異、遺伝子増幅欠失、さらには脱メチル化など、ジェネテイック異常とエピジェネテイック異常を結びつけるKey分子である可能性がある。

形態形成に関わる因子とその制御：CDXとSHH

自治医科大学消化器内科
菅野健太郎

消化管は、その機能に応じて様々に機能分化した構成細胞と、間葉系組織を含むその集合体である組織、その調節系である神経や免疫系組織等を含めた巧妙なシステムである。しかも、消化管は常に体外の栄養物や微生物等への暴露や、それらの代謝産物との相互作用に対処していく必要がある。したがって消化管を構成する細胞は、不変ではなく、このような複雑なシステムの構築も常に可塑的でなければならない。このシステムがどのように形成されていくのかを理解することは、組織の傷害と修復、癌発生のメカニズムを解明するうえで極めて重要であるばかりでなく、再生医療の臨床応用を考えるうえでも必須といえよう。すなわち、形態形成メカニズムに関わる基礎的、臨床的研究は、21世紀の消化器病学の主要な目標と考えられよう。われわれは、そのささやかな一端として、固有胃粘膜の壁細胞に着目しその機能を検討してきたが、転写因子CDXの異所性発現によって、それが腸型上皮に転換するということを見出し、壁細胞が単に酸分泌をつかさどるだけでなく、胃腺の形成にも関与していることを示唆する知見を得た。最近、壁細胞に発現する重要な形態形成因子としてSonic Hedgehog（SHH）が他の研究者によって明らかにされ、胃粘膜萎縮、腸上皮化生というTansdifferentiationのメカニズムにもSHHが関与していることが示唆されている。本講演では、われわれの教室の武藤弘行講師を中心として行われてきたこれらの形態形成因子の萎縮、腸上皮化生における関与について述べ、今後この領域の研究の重要性について考察する。

内視鏡観察法の研究動向と将来展望

東京慈恵会医科大学内科学講座消化器・肝臓内科 / 内視鏡科
田尻　久雄

電子スコープは、開発されてすでに25年以上経過しているが、単に光学系内視鏡技術の延長ではなく、現代科学技術の粋を結集した最先端技術開発の産物であり、正しくこの原理を理解することによって新たな応用と次の時代への進歩につなげる必要がある。電子スコープは光の信号を直接見るファイバースコープと異なり、半導体素子を通して電子信号として画像が得られるので、電子的に種々の画像処理・画像解析が可能である。生体の特性は観察する波長により、吸収特性や散乱特性の違いから、得られる情報が大きく異なる。この特性に着目し、より自然な観察画像から目的に応じた観察波長を用いた新たな内視鏡システムが臨床応用され、その結果、新規性の高い診断法と診断理論が次々と展開されている。特に狭帯域光観察（NBI: Narrow Band Imaging; NBI）を使った粘膜表面の微細血管観察に基づく精緻な診断学は、従来の内視鏡診断学を飛躍的に発展させる契機となり、世界中のがん研究者に影響を与えることとなった。2009年時点でNBIに関連する論文、レビュー記事等の数が200報以上あることからもその影響の大きさをうかがい知ることができる。さらに、研究成果は製品化され世界規模での普及をみるまでになり、臨床研究のみならず実際のがん医療に対して貢献を果たしている。その後、類似の技術が次々と発表され、関連する技術と用語を国際的に通用する英語表現として整合する目的で、演者らは2008年に内視鏡観察法の目的別分類を提唱した（Tajiri H. Endoscopy 2008;40:775-8. Gastroenterological Endoscopy 2009;51:1677-85.）。

内視鏡観察の方法を①通常観察（白色光）（Conventional Endoscopy、White Light Endoscopy）、②画像強調観察（Image-enhanced Endoscopy）、③拡大内視鏡観察（Magnified Endoscopy）、④顕微内視鏡観察（Microscopic Endoscoopy）、⑤断層イメージング（Tomographic Endoscopy）と分類した。この分類では、画像強調観察をデジタル法、光デジタル法、色素法と亜分類する。デジタル法としてFICE（Flexible Spectral Imaging Color Enhancement）、i-scan、適応型構造強調処理、IHb色彩強調処理があり、光デジタル法としてNBI（Narrow Band Imaging）、AFI（Auto-fluorescence Imaging）、IRI（Infra-red Imaging）が挙げられる。

本講演では、内視鏡観察法の分類と定義を紹介し、とくに画像強調観察（Image-enhanced Endoscopy）のなかでNBIの臨床的意義と国際的な診断用語統一の動向、AFIによる診断の可能性ならびに色調数値化による客観的評価（GIE;2009:69:726-33.）などを解説する。さらに内視鏡的分子イメージング研究についてわれわれの取組み（GIE;2009:69:1129-34.）を述べ、蛍光プローブの開発を含めた分子イメージングの研究動向ならびに内視鏡診断の将来を展望したい。

The Role of Capsule Endoscopy in Inflammatory Bowel Disease

Jonathan A. Leighton, MD
Department of Gastroenterology and Hepatology, Mayo Clinic, USA

Crohn's disease (CD) is a chronic disorder which can affect any part of the gastrointestinal tract, and is characterized by mucosal and transmural inflammation of the bowel wall. The disease most commonly involves the small bowel (SB) in approximately 70% of patients. Up to 30% of these patients have disease confined only to the small bowel, usually the distal ileum. The evaluation of patients with suspected CD has traditionally involved the use of ileocolonoscopy. However, ileoscopy can investigate only the distal few centimeters of the ileum. Push enteroscopy is another conventional endoscopic technique that permits limited examination of the proximal small bowel. Hence, a large proportion of patients with mild SB disease or involvement of the mid small bowel can potentially be missed when only these tests are utilized.

Capsule endoscopy (CE) is a noninvasive method of visualizing the small bowel with the use of a wireless capsule endoscope, which may be swallowed by the patient, or delivered into the small bowel by endoscopic assistance. Fireman et al, first reported on the effectiveness of CE for the diagnosis of Crohn's disease. The study found a diagnostic yield of 71% with CE, in patients in whom there was high clinical suspicion for CD, but negative ileocolonoscopy and barium small bowel Xray.[1] Since then, the utility of CE has been established for the evaluation of both suspected and established CD. Based upon results from multiple studies, the yield of CE for CD has been reported to range from 43-71%.[2-4]

CE has a superior yield compared to other modalities in the evaluation of patients with nonstricturing CD. A meta-analysis of 11 prospective studies with 223 patients compared CE to ileoscopy, push enteroscopy, barium small bowel X ray and CT enterography in patients with suspected or established CD. CE was found to have an incremental yield (IY_W) of 40% (63% vs 23%) as compared to SB XRay; IY_W 15% compared to ileoscopy (61% vs 46%) ; IY_W 38% compared to PE (46% vs 8%) and IY_W 38% compared to CT enterography (69% vs 30%) . Subanalysis of the data showed a significantly higher yield with CE for established, but not suspected CD, which may have been related to the sample size of the study.[5] An updated analysis performed by the same investigators suggested that CE has a higher yield than barium small bowel X ray even in patients with suspected CD.[6]

Another meta-analysis of 17 studies, that included 526 patients, showed that the pooled difference in the rate of positive findings for CD between CE and other techniques was 45%.[7] In addition to facilitating the diagnosis of CD, CE allows an accurate assessment of severity and extent of small bowel inflammation. Based upon a study by Mow et al, CE detected more extensive small bowel disease than was suspected on initial evaluation, in 40% of patients with CD.[3]

The high negative predictive value of CE is an important advantage of utilizing this test in the evaluation of patients with suspected CD. A pooled analysis of the results of 24 capsule endoscopy trials, which included a total of 530 patients, found that CE had a very low miss rate of 0.5% for small bowel ulcerations, as compared to 78.7% with other modalities.[8] Hence, the diagnosis of CD can be excluded with a negative CE, in most patients referred for symptom evaluation of chronic abdominal pain or diarrhea.

Findings at CE have been reported to influence medical management of patients with CD. In a study by Voderholzer et al, medical therapy was modified in 24% of patients based on CE findings.[9] Similarly, another study reported clinical improvement in 70% of patients following CE guided alterations in medical management.[3] With the increasing focus on the importance of mucosal healing in inflammatory bowel disease, CE may have an additional role in the future for objective and noninvasive assessment of endoscopic response to therapy.

In patients who have undergone surgical management, early detection of recurrent CD is crucial for initiation of post-operative prophylactic therapy, in order to prevent progression of the disease. CE may be a useful tool for the diagnosis of post-operative recurrence. A study by Boureille et al that compared the yield of CE and ileocolonoscopy, found that Ileoscopy (90%) had a higher sensitivity than CE (62%) for detection of recurrence in the small bowel, but CE allowed detection of SB inflammation in 67% of patients in proximal locations of the small bowel, inaccessible to ileoscopy.[10]

Capsule endoscopy has also been studied in the setting of indeterminate colitis (IC). IC constitutes 5-15% of patients with inflammatory bowel disease, and can pose a challenge to gastroenterologists, especially for decisions regarding surgery.[11] Several studies have reported on the utility of CE for the appropriate classification of IC. A study by Maunoury, et al, evaluated 30 patients with IC, who underwent CE. CE was diagnostic for small bowel CD in 17% of patients, with 100% interobserver agreement.[12] Similarly, Mow et al, showed that CE facilitated a diagnosis of CD in 22% patients with IC, with small bowel findings suspicious for CD in an additional 7% of patients.[3] Viazis et al, reported a diagnosis of small bowel CD in 38% (5/13) of patients with indeterminate colitis, who underwent CE.[13] A prospective study evaluated 8 patients with IC, of whom 75% were found to have SB lesions detected on CE. Fifty percent of these patients were diagnosed with CD at the end of a one year follow up period.[14]

It is also important to focus on the limitations and complications of CE in CD. Despite the high sensitivity of CE for small bowel CD, its utility is limited by its low specificity, and hence inability to accurately differentiate CD from other causes of inflammation.[15] Etiologies of small bowel inflammation seen on CE include CD, celiac disease, infection, ischemia, immunodeficiency, radiation and drug induced enteropathy.

CE may also be limited by compromised visibility in the distal small bowel, and more importantly, failure to reach the cecum in up to 25% of patients.[16, 17] The overall incidence of capsule retention is less than 1%. However, the risk increases to 6.7 to 13% in patients with advanced CD and known strictures.[18-20] As significant strictures can sometimes be missed even with radiologic studies, barium small bowel Xrays and CT enterography may be inadequate as screening tests prior to CE.[21, 22] The use of a patency capsule (described in section below) prior to CE in patients with suspected obstruction, has led to a significant reduction in the incidence of capsule retention.[23]

In conclusion, the diagnosis and management of small bowel CD has represented a major challenge due to the lack of a gold standard test and general inaccessibility of the small bowel. The introduction of new endoscopic technology such as CE has led to improvement in our ability to diagnose small bowel CD and objectively evaluate extent and severity of disease. It may also help in evaluating patients after surgery for post-operative recurrence, assessing for mucosal healing with therapy and in classifying indeterminate colitis. Future studies will need to focus on whether or not this new technology will improve clinical outcomes in patients with inflammatory bowel disease.

References

1. Fireman Z, Mahajna E, Broide E, Shapiro M, Fich L, Sternberg A, Kopelman Y, Scapa E. Diagnosing small bowel Crohn's disease with wireless capsule endoscopy. Gut 2003;52:390-2.
2. Herrerias JM, Caunedo A, Rodriguez-Tellez M, Pellicer F, Herrerias JM, Jr. Capsule endoscopy in patients with suspected Crohn's disease and negative endoscopy. Endoscopy 2003;35:564-8.
3. Mow WS, Lo SK, Targan SR, Dubinsky MC, Treyzon L, Abreu-Martin MT, Papadakis KA, Vasiliauskas EA. Initial experience with wireless capsule enteroscopy in the diagnosis and management of inflammatory bowel disease. Clin Gastroenterol Hepatol 2004;2:31-40.
4. Marmo R, Rotondano G, Piscopo R, Bianco MA, Siani A, Catalano O, Cipolletta L. Capsule endoscopy versus enteroclysis in the detection of small-bowel involvement in Crohn's disease: a prospective trial. Clin Gastroenterol Hepatol 2005;3:772-6.
5. Triester SL, Leighton JA, Leontiadis GI, Gurudu SR, Fleischer DE, Hara AK, Heigh RI, Shiff AD, Sharma VK. A meta-analysis of the yield of capsule endoscopy compared to other diagnostic modalities in patients with non-stricturing small bowel Crohn's disease. Am J Gastroenterol 2006;101:954-64.
6. Dionisio PM, Leighton JA, Leontiadis GI, et al. Capsule endoscopy (CE) has a significantly higher yield in patients with suspected and established non-stricturing Crohn disease (NSCD) : a meta-analysis. Gastrointestinal Endoscopy 2007;65:AB369.
7. Marmo R, Rotondano G, Piscopo R, Bianco MA, Cipolletta L. Meta-analysis: capsule enteroscopy vs. conventional modalities in diagnosis of small bowel diseases. Aliment Pharmacol Ther 2005;22:595-604.
8. Lewis BS, Eisen GM, Friedman S. A pooled analysis to evaluate results of capsule endoscopy trials. Endoscopy 2005;37:960-5.
9. Voderholzer WA, Beinhoelzl J, Rogalla P, Murrer S, Schachschal G, Lochs H, Ortner MA. Small bowel involvement in Crohn's disease: a prospective comparison of wireless capsule endoscopy and computed tomography enteroclysis. Gut 2005;54:369-73.
10. Bourreille A, Jarry M, D'Halluin PN, Ben-Soussan E, Maunoury V, Bulois P, Sacher-Huvelin S, Vahedy K, Lerebours E, Heresbach D, Bretagne JF, Colombel JF, Galmiche JP. Wireless capsule endoscopy versus ileocolonoscopy for the diagnosis of postoperative recurrence of Crohn's disease: a prospective study. Gut 2006;55:978-83.
11. Stewenius J, Adnerhill I, Ekelund G, Floren CH, Fork FT, Janzon L, Lindstrom C, Mars I, Nyman M, Rosengren JE. Ulcerative colitis and indeterminate colitis in the city of Malmo, Sweden. A 25-year incidence study. Scand J Gastroenterol 1995;30:38-43.
12. Maunoury V, Savoye G, Bourreille A, Bouhnik Y, Jarry M, Sacher-Huvelin S, Ben Soussan E, Lerebours E, Galmiche JP, Colombel JF. Value of wireless capsule endoscopy in patients with indeterminate colitis (inflammatory bowel disease type unclassified). Inflamm Bowel Dis 2007;13:152-5.
13. Viazis N, Karamanolis DG. Indeterminate colitis--the role of wireless capsule endoscopy. Aliment Pharmacol Ther 2007;25:859; author reply 860.
14. Llach J, Mata A, Pellise M, et al. The role of capsule endoscopy in patients with indeterminate colitis: preliminary results of a prospective trial, In 5th International Conference on Capsule Encoscopy, Paris, France, 2006.
15. Goldstein JL, Eisen GM, Lewis B, Gralnek IM, Zlotnick S, Fort JG. Video capsule endoscopy to prospectively assess small bowel injury with celecoxib, naproxen plus omeprazole, and placebo. Clin Gastroenterol Hepatol 2005;3:133-41.
16. Solem CA, Loftus EV, Jr., Fletcher JG, Baron TH, Gostout CJ, Petersen BT, Tremaine WJ, Egan LJ, Faubion WA, Schroeder KW, Pardi DS, Hanson KA, Jewell DA, Barlow JM, Fidler JL, Huprich JE, Johnson CD, Harmsen WS, Zinsmeister AR, Sandborn WJ. Small-bowel imaging in Crohn's disease: a prospective, blinded, 4-way comparison trial. Gastrointest Endosc 2008;68:255-66.
17. Toy E, Rojany M, Sheikh R, Mann S, Prindiville T. Capsule endoscopy's impact on clinical management and outcomes: a single-center experience with 145 patients. Am J Gastroenterol 2008;103:3022-8.
18. Barkin JS, Friedman S. Wireless capsule endoscopy requiring surgical intervention: the world's experience. American Journal of Gastroenterology 2002;97:S298.
19. Cave D, Legnani P, de Franchis R, Lewis BS. ICCE consensus for capsule retention. Endoscopy 2005;37:1065-7.
20. Sears DM, Avots-Avotins A, Culp K, Gavin MW. Frequency and clinical outcome of capsule retention during capsule endoscopy for GI bleeding of obscure origin. Gastrointest Endosc 2004;60:822-7.
21. Delvaux MM, Laurent V, Regent D. Should an entero-CT scanner (CT) necessarily precede capsule endoscopy (CE) recording when exploring patients with suspected small intestinal disease (SID). Gastrointestinal Endoscopy 2004;59:AB175.
22. Fernandez-Diez S, Asteinza M, Gonzales F, et al. Capsule retention in small bowel strictures: a retrospective study In International Conference on Capsule Encosdopy (ICCE), 2005.
23. Signorelli C, Rondonotti E, Villa F, Abbiati C, Beccari G, Avesani EC, Vecchi M, de Franchis R. Use of the Given Patency System for the screening of patients at high risk for capsule retention. Dig Liver Dis 2006;38:326-30.

咽頭・食道癌の診断と治療

京都大学附属病院消化器内科
武藤　学

はじめに

咽頭を含む頭頸部癌および食道癌の危険因子は飲酒・喫煙とされてきたが、2009年10月のWHO-IARC会議で、飲酒・喫煙に加えて、アルコール飲料に関連するアセトアルデヒドがクラスⅠの発がん物質、すなわちヒトにおいて十分な根拠のある発がん物質であると認定した（1）。日本人を含むアジア人の約半数は、エタノールの代謝産物であるアセトアルデヒドを代謝する能力が低くアセトアルデヒドが蓄積しやすいため、これらハイリスク群を効果的に絞り込み、早期診断、低侵襲治療へむすびつけることが必要になってきた。

咽頭の表在癌

元来、咽頭領域は耳鼻咽喉科の専門領域であるが、新しい内視鏡技術であるNarrow band imaging（NBI）の登場により内視鏡検査の際に咽頭の表在癌が発見されるようになってきた（2-6）。しかし、内視鏡医による咽頭領域の観察は、患者に苦痛を与える、そして専門領域ではないという認識から、観察法や診断法も未開拓の分野である。特に、内視鏡が通過する中・下咽頭領域の癌の早期発見は耳鼻咽喉科でも困難とされ、日本頭頸部癌学会の全国集計でも過去20年間に発見された上皮内癌は1例もない。多くの症例は、嚥下障害や呼吸苦などの自覚症状を伴って進行癌で発見されることから、咽喉頭摘出術という侵襲の大きな治療が余儀なくされる。したがって、内視鏡検査を日常的に行っている消化器内視鏡医が、咽頭の観察を十分行うことは咽頭癌患者の予後の改善ばかりでなく、臓器・機能温存治療への可能性をひらくと期待される。

食道表在癌

食道表在癌は内視鏡所見に乏しいため白色光による通常観察では発見が難しい場合が多い。ヨード色素内視鏡による病変の拾い上げの有効性はひろく認識されているが、刺激性が強いためすべての被験者に行うには侵襲が多く、楽で安全な検査とは言い難い。NBIの登場によって、頭頸部癌同様、食道表在癌の拾いあげと質的診断も向上した。今後は、ヨード染色を実施することが難しかった検診やクリニックでの内視鏡検査でも、侵襲のないNBI観察で食道表在癌が発見される機会が増えることが期待され、内視鏡治療の対象例が増えると予想される。

Field cancerization現象

頭頸部・食道領域の扁平上皮癌は同時性・異時性に多発することが従来よりField cancerization現象として知られている（6）。内視鏡診断技術の向上により、早期発見が可能になり内視鏡治療で根治が目指せる時代になった現在、臓器温存は翻せば、癌の発生母地そのものを残すことになり、第二の癌発生に対する厳重なサーベイランスが必要である。

咽頭・食道の表在癌のNBI拡大内視鏡診断

NBI拡大内視鏡による咽頭・食道の表在癌の診断は、「境界の明瞭なbrownish area」と「異型血管の増生」が見られれば、ほぼ可能である。異型血管増生の乏しい病変や角化傾向の強い病変は診断が難しい場合があるが、領域性および血管のわずかな異型をもとに診断できる場合もある。

新たな治療戦略の構築

咽頭および食道の癌が容易に早期発見できるようになったと言っても、すべて内視鏡治療のみで根治ができる訳ではなく、術前の深達度診断も100％の精度で行えるわけではない。食道癌治療ガイドラインでは、粘膜固有層にとどまる癌までが内視鏡治療の絶対適応であるが、術前・術後の深達度診断のずれは少なからず生じてしまう。内視鏡治療技術の進歩により、原発巣だけであれば内視鏡的切除で完全切除が可能であるが、重要なのは、組織学的診断に基づいてリンパ節転移等のリスク評価を行い、どういった治療戦略がその患者にとって最適なのかを明らかにすることである。表在癌の発見が増加することが期待される一方で、今後は、臨床病期から見た治療戦略をもう一度見直し、より患者側にたった最適な治療戦略を構築していく必要がある。

文献

1. P C Gupta, et al., A review of human carcinogens-Part E: tobacco, areca nut, alcohol, coal smoke, and salted fish. Lancet Oncol,（in press）
2. Gono K, Yamazaki K, Doguchi N, et al. Endoscopic obseravation of tissue by narrow band illumination. Opt Rev 10:1-5, 2003.
3. Gono K, Obi T, Yamaguchi M, et al. Appearance of enhanced tissue feature in narrow-band endocopic imaging. J Biomed Opt 9:568-577, 2004
4. Muto M., Nakane M., Katada C., Sano Y., Ohtsu A., Esumi H., Ebihara S., Yoshida S. Squamous cell carcinoma in situ at oropharyngeal and hypopharyngeal mucosal sites. Cancer, 101: 1375-81, 2004
5. Muto M, Katada C, Sano Y, Yoshida S. Narrowband imaging: A new diagnostic approach to visualize angiogenesis in the superficial neoplasm. Clin Gastroenterol Hepatol.2005; 3:S16-20
6. Muto M, Ugumori T, Sano Y, Ohtsu A, Yoshida S. Narrow band imaging combined with magnified endoscopy for the cancer at the head and neck region. Dig Endoscopy 2005;17:S23-S24
7. Slaughter DP, Southwick HW, Smejkal W. Field cancerization in oral stratified squamous epithelium: clinical implications of multicentric origin. Cancer, 6, 963-968. 1953

非びらん性胃食道逆流症（NERD）の病態

日本医科大学消化器内科
岩切　勝彦

胃食道逆流症（gastroesophageal reflux disease:：GERD）は近年*Helicobacter pylori*（*Hp*）感染陰性者の増加、食事の欧米化に伴い増加が報告されている。GERDの約70%は食道粘膜障害を認めないNERDである。週2回以上の逆流症状（胸やけ、呑酸等）の存在は日常生活の質（QOL）を低下させることが明らかとなっている。NERDは食道粘膜傷害を認めないことから、REの軽症型であると考えられてきたが、NERD患者のQOLはRE患者と同様であること、またPPIの有効性は逆流性食道炎患者では約90%であるのに対し、NERD患者では約50%と大きく異なることから、現在NERDはREの軽症型ではないと考えられている。

約半数のNERDはPPIに有効であることから、胃酸逆流がNERD発症の最も重要な原因であることは明らかである。NERDの胃酸逆流のメカニズムを検討とすると、健常者や軽症逆流性食道炎患者と同様に、ほとんどの胃酸逆流は一過性LES弛緩（嚥下とは関係なく発生するLES弛緩であり、胃底部の伸展刺激や脂肪摂取に発生）に伴い発生する。NERD患者のLES静止圧、一次蠕動波は健常者と同様であるが、二次蠕動波の出現率は健常者に比べ有意に低下している。二次蠕動波は胃液や空気の食道内逆流による食道伸展により瞬時に発生し、逆流液の食道上部への移行阻止、胃への排出に重要である。

PPI抵抗性NERDの病態としては、①PPIを投与するも不十分な胃酸抑制による胃酸逆流による症状出現、②食道粘膜知覚過敏の存在による胃酸以外のpH4以上の液体逆流や空気逆流による症状出現、③食道運動異常の存在、④精神心理学的要因等が考えられている。近年食道pH・インピーダンス検査が導入され、胃酸、胃酸以外の液体逆流、空気逆流の評価が可能となり、PPI倍量治療抵抗性NERD患者の逆流症状と逆流の関連を評価すると、多くの患者の症状は液体逆流、特に胃酸以外の液体逆流に伴い逆流症状が出現し、必ずしも症状は精神心理学的要因に起因するものではないことが明らかとなった。また同時に測定した胃内pH4未満の時間率をみると*Hp*感染陰性者ではPPI倍量投与も胃内pH4未満の時間率が50%以上である症例が多く、十分な胃酸抑制が行われていないことが判明した。実際PPI倍量治療抵抗性NERD患者における液体逆流関連症状の約10%は胃酸逆流に伴う症状であり、PPI常用量にて効果が不十分な場合にも一度はPPIの倍量投与による効果をみたい。食道pH・インピーダンス検査にて症状と逆流の関連が明らかでない場合には、精神心理学的アプローチが必要と考えられる。

Symptom index陽性のPPI抵抗性NERD患者の逆流液のpHと逆流症状出現率をみると、逆流液のpHの違いによる症状の出現率に違いはなく、酸以外の液体も酸と同様に症状を有することが判明した。また、逆流液の到達部位と逆流症状の関連をみると下部食道の液体逆流ではほとんど症状は出現しないが、逆流液が上部食道へ到達する液体逆流は、下部食道に留まる液体逆流に比べ有意に逆流症状が出現しやすいことが明らかとなり、食道の知覚過敏は上部食道において存在すると思われる。NERD患者における二次蠕動波の出現率低下が食道上部に達する液体逆流に関連している可能性も考えられる。

胃悪性リンパ腫の診断と治療

九州大学病態機能内科学
中村昌太郎

胃悪性リンパ腫は，消化管原発悪性リンパ腫の60～80%，全節外性リンパ腫の20～40%を占めるが，胃原発悪性腫瘍の中では3～7%程度の比較的まれな疾患である．胃原発悪性リンパ腫の中で頻度の高い組織型はmucosa-associated lymphoid tissue（MALT）リンパ腫とびまん性大細胞型B細胞リンパ腫（diffuse large B-cell lymphoma; DLBCL）であり，この二型で約90%を占める．このほか，T細胞性リンパ腫や濾胞性リンパ腫などがみられる．

内視鏡上，MALTリンパ腫は表層型（胃炎類似・Ⅱc様陥凹・多発潰瘍亜型を含む）を呈することが多いのに対し，DLBCLは腫瘤型（決潰型を含む）が多い．確定診断には組織診断が必要であるが，通常の生検標本では診断困難な場合があり，EMRで粘膜下層を含む大きな標本を採取することにより確定診断できることがある．臨床病期は，上・下部内視鏡生検，超音波内視鏡，小腸造影またはバルーン内視鏡，胸腹部CT，FDG-PET，骨髄検査などを行った後，Musshoffの改訂Ann-Arbor分類またはLugano国際会議分類（I, II_1, II_2, IIE, IV）に従って診断される．

胃MALTリンパ腫の約90%は*Helicobacter pylori*（*H. pylori*）感染による慢性胃炎を背景に発生し，*H. pylori*除菌により60～80%の症例で寛解が得られる．除菌無効の予測因子として，*H. pylori*陰性，占居部位（胃上部），肉眼型（非表層型），DLBCL成分併存，進行病期（II_1期以上），深達度（粘膜下層以深），染色体転座t（11;18）（q21;q21）/*API2-MALT1*などが報告されている．除菌無効例に対しては，慎重な経過観察（watch and wait），放射線療法，化学療法，分子標的療法（リツキシマブ），外科的切除などが選択される．DLBCLに対してもリツキシマブ併用化学療法＋放射線療法により，手術と同等以上の予後が期待できるため，手術は穿孔，出血，狭窄例や胃癌合併例などに限られる傾向にある．5年生存率はMALTリンパ腫で88～95%，DLBCLは65～75%と比較的良好であるが，T細胞性リンパ腫は20～45%と不良である．予後規定因子として，臨床病期，年齢，T/B免疫表現型，MALTリンパ腫，B症状の有無などが報告されている．

以上のように，胃悪性リンパ腫の治療には多くの選択肢があり，組織型と病期により予後が異なるため，治療前の正確な診断が重要である．本講演では，演者が経験した胃悪性リンパ腫417例の成績を紹介し，長期予後に影響する因子ならびに至適治療法について考察したい．さらに，近年注目されている分子遺伝学的検査の臨床的意義についても言及したい．

小腸疾患の内視鏡診断と治療

自治医科大学光学医療センター
山本　博徳

ダブルバルーン内視鏡は小腸全域の内視鏡観察を可能とするために演者が考案し、フジノン株式会社（現富士フイルム社）が開発した新たな挿入原理に基づく内視鏡である。従来の内視鏡に比べて内視鏡そのものの構造には大差は無いが、内視鏡先端とそれにかぶせて使用するオーバーチューブの先端に腸管把持用のバルーンを設けることにより従来の内視鏡では出来なかった優れた挿入性と操作性を実現させた。

ダブルバルーン内視鏡はカプセル内視鏡と共に小腸内視鏡検査に変革をもたらすことができた。従来は病変が少ないと思われていた小腸にも潰瘍などの炎症性病変、腫瘍性病変、血管性病変など多数の病変が発見されている。ダブルバルーン内視鏡は深部小腸においても発揮される優れた操作性を生かし、診断のみならず小腸における様々な内視鏡治療も可能とした。

小腸内視鏡検査の適応

小腸疾患を疑う症状や症候が無い状況で検診目的に内視鏡検査を行うほど小腸疾患の頻度は高くない。したがって小腸疾患を疑う訴えがある場合に適応となる。

小腸内視鏡の主な適応は上下部内視鏡で出血源不明の消化管出血、小腸狭窄を疑う閉塞症状、CTなど他の検査で発見された小腸腫瘍疑いなどである。狭窄症状の場合カプセル内視鏡は滞留の危険性が高く、適応とはならない。カプセル内視鏡の日本で認められている適応は上下部内視鏡検査で出血源不明の消化管出血のみである。狭窄症状、小腸腫瘍疑いの場合はカプセル内視鏡は行わずダブルバルーン内視鏡を施行する。

腹痛、下痢は頻度の高い症状であり、それのみでは小腸内視鏡検査の適応とはならない。腹痛や下痢に便潜血の持続的陽性、鉄欠乏性貧血、低アルブミン血症、CRP陽性、狭窄症状、体重減少など器質的な小腸疾患を疑わせるような症候を伴う場合に適応となる。

小腸疾患の種類

ダブルバルーン内視鏡で発見される小腸疾患にはクローン病、NSAIDs関連性などの小腸潰瘍、angioectasiaなどの血管異常、Peutz-Jeghers症候群などの小腸ポリープ、癌、悪性リンパ腫、GISTなどの小腸腫瘍が主なものである。

小腸における内視鏡治療

処置用ダブルバルーン内視鏡を用いるとクリップ、APCプローブ、TTSバルーン、ステントなどの内視鏡処置具の使用が可能であり、深部小腸での止血術、狭窄拡張術、ステント留置、異物回収などの内視鏡治療が可能である。また、BI5を用いると、術後腸管でのERCPに通常のERCP用の処置具の使用が可能であり、胆道狭窄や胆管空腸吻合部狭窄に対するバルーン拡張、ステント留置、胆管結石に対する採石術などが可能である。

まとめ

ダブルバルーン内視鏡は経口的にも経肛門的にも優れた挿入性を示しており、いずれのルートにおいても深部小腸への内視鏡挿入が可能であり、必要に応じて両ルートを組み合わせることにより80％以上の高率で全小腸の内視鏡観察が可能である。ダブルバルーン内視鏡の普及により多くの小腸疾患が内視鏡的に診断されるようになった。

小腸内視鏡が現実的な検査となった現在、小腸疾患を効率的かつ確実に診断治療を行っていくうえで、小腸疾患の内視鏡診断に関する知識は消化器疾患を扱う医師として必要不可欠なものとなってきたと言える。

早期大腸癌内視鏡診断の最前線

広島大学内視鏡診療科
田中　信治

内視鏡診断学・治療手技の進歩によって，大腸腫瘍に対する術前精査所見に基づく適切な治療法の選択が可能になった．癌に不適切な治療法（分割EMRなど）を選択すべきではないし，逆に，明らかな良性腺腫性病変に過大な治療侵襲（ESDや外科的手術など）をかけるべきでない．本講演では，早期大腸癌の治療手技（EMR/EPMR/ESD/外科手術）の選択指針としての拡大内視鏡観察によるpit pattern診断，NBI（Narrow band imaging）を用いた画像強調観察を中心に概説する．

拡大観察によるpit pattern診断機能は，内視鏡機器の改良によって通常内視鏡に吸収され特に周辺機器は必要なく，手技的には今やルーチン内視鏡検査となっている．2004年4月4日にV型pi pattern細分類の解釈について前向きな合意が得られ（箱根コンセンサス），明らかな領域を有する無構造のみをV_N型pit patternとし，V_I型pit patternを高度不整と軽度不整に細分類することになった．これに従うと，V_N型pit patternはSM多量浸潤癌の指標で97～98%が1000 μm以上のSM多量浸潤癌である．一方，V_N型pit patternの診断基準が厳しくなった反面，V_I型pit patternの中に1000 μm以上のSM多量浸潤癌が少し含まれることになった．現在，V_I型pit patternを軽度・高度不整に細分類し（工藤班班会議），SM浸潤度評価に応用されている．

近年，NBI拡大観察による微小血管構築の意義に関する臨床評価が行われている．NBIの大腸内視鏡検査での有用性としては，①病変の拾い上げ診断（現在，本邦で多施設前向き臨床試験が進行中），②過形成と腺腫/癌の鑑別，③色素を用いない regular pit pattern の診断，④早期癌の組織型・深達度診断などがあげられる．しかし，微小血管の形態分類のみでは早期癌の深達度診断は難しく，我々は，「pit 構造と微小血管の総合評価」が重要であると考えている．いずれにしても，NBIを使用する事で，拡大内視鏡観察の際にインジゴカルミンやクリスタルバイオレットなどの色素を必要とする病変数を減じることが可能で，拡大内視鏡観察の簡便化が可能である．

ところで，広島分類type A～Cと佐野分類I～IIIはほぼ同じコンセプトであり，昨年，この2つの分類を統一した（Colon Tumor NBI Interest Group分類: CTNIG分類）．具体的には，①Vascular intensity，②Vessel feature，③Pit patternの3項目の所見による分類（A～C）である．広島分類type Cと佐野分類III型の亜分類には拡大観察が必要なため，この統一分類では，あえて近接観察で評価できる大きな枠組みとしてA～Cの3分類にとどめたが，その臨床的意義として，これまでと同様に，Aはhyperplasia，Bはadenoma～M癌，CはSM浸潤癌の指標になると考えられる．この統一分類に関して，現在，欧米の複数内視鏡医とaccuracyとvariabilityの評価を検討中である．将来的には，拡大観察所見を導入したCの細分類も確立して，欧米の内視鏡医と議論していくことを目指したい．

胃拡大内視鏡による早期胃癌診断の最前線

福岡大学筑紫病院内視鏡部
八尾　建史

20世紀まで，表面平坦（0 IIb）型早期胃癌や微小癌は，内視鏡診断の限界であった．我々は，2000年に毛細血管レベルまで安定して観察できる胃拡大内視鏡観察法を開発し，世界に先駆けて早期胃癌に特徴的な微小血管構築像を報告した[1)]．

さらに，narrow-band imaging（NBI）を胃拡大内視鏡に用いると，粘膜上皮下の微小血管構築像microvascular（MV）patternと上皮などの粘膜表面の微細構造micorsurface（MS）patternが明瞭に視覚化されることが判明した．そして，早期胃癌に特徴的な拡大内視鏡所見を報告した[2)]．早期胃癌に特徴的な所見は，（1）癌と非癌部の境界に明瞭な境界線demarcation lineを同定できること，（2）癌粘膜に形態・配列が不整な微小血管が増生している像irregular MV patternを認めること，（3）または，癌粘膜に形態・配列が不整な上皮などの粘膜表面微細構造irregular MS patternを認めることであった．

これらに基づき，NBI併用拡大内視鏡により視覚化される血管（V）と表面構造（S）の解剖学的構造（Figure 1）を指標に用いた拡大内視鏡の診断体系VS classification systemを提唱した[3)]．具体的には，VとSの形態学的特徴をまずregular/irregular/absentに分類し，（1）V, irregular MV pattern with a demarcation line，または（2）S, irregular MS pattern with a demarcation lineを満たす病変を癌の診断規準とした．

これらの診断体系を用い，以下の臨床応用を開発した．（1）スクリーニング内視鏡における癌と非癌の鑑別診断，（2）早期胃癌の内視鏡的切除の術前境界診断である．本講演では，現在まで判明しているエビデンスに基づき，実際の症例を呈示し胃拡大内視鏡の有用性について，述べたい．

文献

1. Yao K, Oishi T, Matsui T, Yao T., Iwashita A. Novel magnified endoscopic findings of microvascular architecture in intramucosal gastric cancer. **Gastrointest Endosc** 2002;56: 279-84

2. Yao K, Anagnostopoulos GK, Ragnath K. Magnifying endoscopy for diagnosing and delineating early gastric cancer. **Endoscopy** 2009; 41: 462-467

3. 八尾建史 編・著　胃拡大内視鏡．日本メディカルセンター 2009

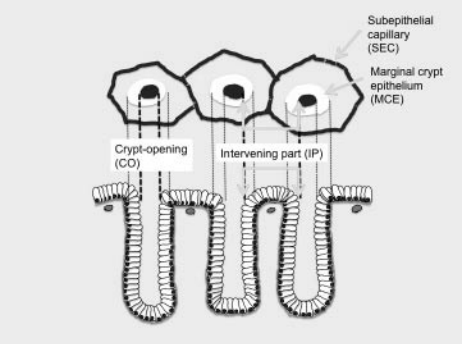

Figure 1. NBI併用拡大内視鏡により視覚化される解剖学的構造（文献3より引用・転載）

臨床医に必要な病理の知識

順天堂大学人体病理病態学
八尾　隆史

生検組織は、消化管病変の診療において日常的に行われており、必要不可欠である。内視鏡検査等で小さな組織片を採取するため、その情報量は必然限られる。診断する病理医の未熟さ以外にも、臨床事項を伝達不足や臨床医との間に誤解など様々な理由で、正しい診断へと結びつかない場合もある。内視鏡医も病理診断の意味や病理医の立場を理解し、また内視鏡所見と病理診断とが喰い違う場合には、病理医と積極的に議論できるのも、優れた内視鏡医の条件であると思われる。その際、病理医が内視鏡医の意見をきちんと理解することはもちろん必要であるが、内視鏡医もまた病理医がどのような考えでその診断所見を記載したかを理解しておくことは互いのコミュニケーションの上で重要なことである。

ここでは、病理医の立場と生検病理診断の問題点を理解のために、1）腫瘍性病変の診断基準の違い、2）良悪性の誤診を来す可能性がある病変、3）炎症性腸疾患の組織像の理解、という3つのパートに分けて、具体的な症例も提示しながら解説する。

感染性腸炎後過敏性腸症候群

東北大学行動医学
福土　審

過敏性腸症候群（irritable bowel syndrome: IBS）の研究の初期から、感染性腸炎の後にIBSが発症することが知られていた（Chaudary & Truelove, 1962）。しかし、この現象はほぼ30年間顧みられることがなかった。英国のReadは、IBSと気管支喘息の類似性に着目した。気管支喘息はしばしば呼吸器感染を契機として発症し、慢性の気道炎症がその本質と考えられる。それならば、IBSでも同じことが起こっているのではないか？ そこで、急性腸炎の患者群を対象に、炎症が全て消退した後のIBSの発症を観察した。その結果、IBSが29.3%の高率で発症した。このような時間経過を示すIBSを感染性腸炎後（post-infectious: PI）-IBSと呼んでいる。IBSが発症した患者群とIBSが発症しない患者群を分ける最も大きな相違点は、急性腸炎罹患時点の心理的異常（抑鬱、不安、身体化）であり、ストレス感受性亢進がPI-IBS発症の危険因子であることが示唆される。PI-IBSはその後の疫学研究によっても再現性が確認されるとともに、感染性腸炎が機能性ディスペプシアの病因となることを示す成績が得られ、機能性消化管障害に共通する病因として重視されている。基礎的には、動物において消化管炎症と消化管機能異常の繋がりが証明されている。炎症性腸疾患のモデルであるtrinitrobenzene sulfonic acid（TNBS）腸炎とストレスの二重負荷によって筋層間神経叢のnoradrenaline放出量が低下する。TNBS腸炎と反復消化管伸展刺激の二重負荷により、内臓知覚過敏を誘導できるが、これはcorticotropin-releasing hormone（CRH）拮抗薬により改善する。臨床的には、PI-IBS患者を中心に、ヘマトキシリン-エオジン染色で正常に見えるIBS患者の大腸粘膜では上皮内リンパ球が1.8倍、CD_{3+}細胞が2倍、CD_{25+}細胞が6.5倍に増加し、免疫賦活状態にある。これらは、tumor necrosis factor-α、interleukin（IL）-1β、IL-6、IL-12の上昇、IL-10の低下などのサイトカイン異常によっても裏付けられている。また、肥満細胞の数が増加し、腺管上皮間の神経線維、transient receptor potential cation channel subfamily V member 1陽性線維が増生している。IBS患者由来の大腸粘膜の培養上清を感覚神経に添加すると著しい発火が観察され、これは5-HT_3拮抗薬、ヒスタミンH_1-H_3拮抗薬、protease inhibitorの前投与によって抑制される。PI-IBSの決定因子として、（1）一過性の急性炎症のみで十分に末梢（腸）から中枢（脳）に至る神経系の感作が生じ、これが主体なのか、（2）一過性の急性炎症を契機とした慢性の微小炎症こそが主体なのか、現時点では未だに不明である。神経科学の進歩は前者を、免疫学の進歩は後者を支持している。これに病原微生物学の方法論が導入されることにより、PI-IBSの研究は更に活性化されるであろう。

SS-1　潰瘍性大腸炎に合併した大腸癌の臨床病理学的検討

名古屋大学消化器内科学
○安藤　貴文、渡辺　修、大宮　直木、後藤　秀実

【目的】当院では発症7年以上経過した全大腸炎・左側大腸炎型の潰瘍性大腸炎患者を対象に原則として年1回のsurveillance colonoscopyを推奨している。しかしcolonoscopyに同意されない患者も多く、十分な検査が施行されているとは言えない。今回我々は当院を受診した潰瘍性大腸炎症例を対象とし、潰瘍性大腸炎に合併した大腸癌症例に対して、臨床病理学的検討を行った。【方法】1998年10月から2006年3月までに、当院消化器内科を受診した、潰瘍性大腸炎患者309名を対象としてretrospectiveに検討した。平均発症年齢は30歳で、平均罹患期間は13年であった。【成績】大腸癌は潰瘍性大腸炎309症例中、7例、2.3%に認められた。平均発症年齢は28歳。発癌までの平均罹患期間は192ヶ月であった。病型は､全例が全大腸炎型で、3例が再燃緩解、4例が慢性持続型であった。部位は、直腸、S状結腸、盲腸に多く、肉眼型は3型もしくは0-II型が多く、組織型は低分化型が多い傾向が認められた。4例は大腸癌にて癌死した。3例に癌の家族歴を認めた。【結論】潰瘍性大腸炎に合併する大腸癌は、一般の大腸癌に比べて若年であり、潰瘍性大腸炎発症から7年以上の経過がある全大腸炎型であった。低分化癌が多く、浸潤傾向があり、多発病変やdysplasiaの合併が認められた。

SS-2　炎症性腸疾患に合併した発癌症例の臨床的特徴と予後の検討

[1]兵庫医科大学下部消化管外科、
[2]兵庫医科大学下部消化管科、[3]兵庫医科大学感染制御部、
[4]兵庫医科大学地域総合医療学
○池内　浩基[1]、内野　　基[1]、松岡　宏樹[1]、坂東　俊宏[1]、
松本　譽之[2]、竹末　芳生[3]、福田　能啓[4]

【目的】潰瘍性大腸炎（以下UC）では病悩期間と罹患範囲が発癌のリスクであり、病悩期間が7年以上の全大腸炎型または、左側大腸炎型ではサーベイランスが必要であることは臨床医に広く認められている。さらに、本邦では患者の負担の軽減と、費用削減の面から狙撃生検の有効性を検討中である。サーベイランスの概念の普及により、癌合併症例の早期発見と、予後の改善に寄与しているかどうかを、臨床的特徴とともに検討することとした。また、クローン病（以下CD）の癌合併は頻度が低いと考えられていたが、近年本邦でも報告例の増加を認め無視できない数になってきている。そこでCDにおいても癌合併症例の臨床的特徴と予後について検討した。【対象】2009年7月までに当科で手術を行ったUC：1145例、CD：676例である。UCにおいては切除標本で癌と診断された症例を癌合併群とした。UCの癌合併症例は72例、95病変であり、CDの癌合併症例は11例である。【結果】1.UC：1）癌/dysplasiaで手術となる症例の推移：1990年以前の症例では0%であったが、2001年―2005年では11%、2006-2007年では11.5%の症例の手術適応が癌/dysplasiaであり増加を認めた。2）癌合併症例の臨床的特徴：切除標本に癌を認めた72症例と認めなかった1073症例を比較検討した。手術時年齢（癌合併群の中央値50歳）と病悩期間（癌合併群の中央値13.9年）が癌合併群で有意に高く、また長い結果であった。術前の内科的治療はステロイドの総投与量には有意差を認めなかったが、免疫調節剤と血球成分除去療法においては癌合併群で有意に少ない結果であった。3)72症例､95病変の病理所見：壁深達度はSMまでの早期癌が58.9%を占めた。病理型は高分化型腺癌が62.1%と多数を占めたが、粘液癌も9.5%に認められた。4）大腸癌の進行度：stage2以下またはDukesBが82%を占めた。5）累積生存率：全症例の累積生存率は5年で87%、Dukes分類別ではA:100%、B:91%、C:42%、D:0%であった。2.CD：1）癌合併症例の推移：2005年以降の症例が9例と多数を占めていた。2）臨床的特徴：手術時年齢：39（27-54）歳、病悩期間は14（4-23）年であった。病変部位は直腸肛門病変に合併した症例が9症例、回腸-直腸、回腸-S状結腸癒部に合併した症例が1例ずつ存在した。3）病理型：粘液癌が7症例と多数を占め、印環細胞癌も2症例に認められた。4）予後：無再発生存症例が4例あるものの、死亡症例が7例と多数を占めた。【結語】1.UCにおいては癌合併症例の手術症例数は増加傾向にあるが、サーベイランスの普及とともに、早期癌の手術症例が増加しており、予後は以前よりも改善していることが明らかとなった。2.CDにおいても癌合併症例は増加傾向にあるが、サーベイランスが困難なこともあり、予後は極めて不良であった。そのため10年以上、難治性の直腸肛門病変を有する症例では直腸切断術も考慮することが必要であると思われた。

SS-3　潰瘍性大腸炎に合併する大腸腫瘍の形態診断と腫瘍合併高危険群の拾い上げ

[1]京都桂病院消化器センター消化器内科、
[2]獨協医科大学病理学（人体分子）
○藤井　茂彦[1]、日下　利広[1]、藤盛　孝博[2]

【背景】潰瘍性大腸炎（ulcerative colitis: UC）の合併症として大腸腫瘍があげられ，その早期診断は前癌状態で腫瘍性病変を診断するため，また併存する癌のリスクを認識するうえでも重要である．早期診断のためにはUCに合併する大腸腫瘍の初期病変の形態を理解することが必要であり，長期・広範囲罹患例の中から大腸腫瘍の高危険群をさらに絞り込むことができれば，効率の良い診断が可能となることが期待できる．
【目的】1）UCに合併する大腸腫瘍の初期像を明らかにする．2）大腸腫瘍高危険群をさらに絞り込むための新たな危険因子としてDNA methyltransferase-1（DNMT1）の発現解析が有用であるか明らかにする．
【方法】1）大腸全摘術を施行された腫瘍合併UC 37例の全割標本にて同定された大腸腫瘍の肉眼形態と組織形態を検討した．2）腫瘍合併UC 31例の腫瘍部と非腫瘍性直腸粘膜，腫瘍非合併UC 31例の直腸粘膜におけるDNMT1の発現を免疫染色と定量性RT-PCRにて解析した．
【成績】1）腫瘍合併UC 37例に大腸腫瘍を計93病変みとめた．組織型はUC-IIIが42病変，UC-IVが51病変（M癌25，SM癌10，進行癌16）であった．UC-IIIの肉眼型はIs 1病変（2%）/IIa 17病変（40%）/IIb 24病変（57%），M癌ではIsp 1病変（4%）/Is 2病変（8%）/IIa 13病変（52%）/IIb 8病変（32%）/IIc 1病変（4%），SM癌ではIsp 1病変（10%）/Is 1病変（10%）/IIa 5病変（50%）/IIb 3病変（30%）であった．UC-IIIはM癌，SM癌に比較しIIb病変が多く，術前の大腸内視鏡にて指摘困難な病変が多かった．また，組織学的特徴として，RiddellがUCに合併する大腸腫瘍の特徴的な組織像として述べているadenomatous typeとbasal cell type，pancellular typeがそれぞれ45%，18%，37%であった．2）腫瘍非合併UCの直腸粘膜，腫瘍合併UCの非腫瘍性直腸粘膜，腫瘍部におけるDNMT1の免疫染色陽性細胞率は，それぞれ0.13，0.32，0.54であり，腫瘍合併UCの非腫瘍性直腸粘膜では腫瘍非合併UCの直腸粘膜に比較し，腫瘍部では非腫瘍性直腸粘膜に比較しDNMT1は高発現であった．mRNA発現もそれぞれ0.53，0.88，1.38であり，同様の傾向をみとめた．mRNA発現とDNMT1陽性細胞率との間には有意な相関をみとめた．
【結論】UCに合併する大腸腫瘍の初期病変の多くは平坦型であり，内視鏡による存在診断が困難な病変が多かった．また，組織学的にも通常の大腸腫瘍とは異なる形態を示し，構造異型・細胞異型に乏しく，腺管密度が低く，腫瘍性病変か炎症に伴う再生性変化かの鑑別が困難な病変が多いことが示唆された．そのため，形態診断能の向上とともに高危険群の絞り込みが必要であると思われた．DNMT1発現の増加は腫瘍合併UCの非腫瘍性直腸粘膜にみとめたことから，UCの腫瘍発生早期に背景粘膜に起こる変化であることが示唆された．さらにDNMT1発現は免疫染色にて検出可能であり，臨床応用が可能な危険因子となることが期待された．

SS-4　潰瘍性大腸炎に合併したdysplasia-associated lesions or masses（DALMs）のサブタイプ別追跡研究

[1]兵庫医科大学内視鏡センター、
[2]兵庫医科大学内科学下部消化管科
○樋田　信幸[1]、堀　和敏[1]、松本　譽之[2]

【目的】潰瘍性大腸炎（UC）に合併する隆起型dysplasiaはdysplasia-associated lesions or masses（DALMs）と呼称され、平坦型dysplasiaに比して高率に癌を合併するとされてきた。しかし、DALMsには形態学的、病理組織学的に異なる様々な病変が混在しており、その取り扱いは一様ではない。DALMsは、形態学的に境界不明瞭なnon-adenoma-like DALMs（NALDs）と境界明瞭なadenoma-like DALMs（ALDs）に分類される。さらにALDsは、病理組織学的にUCに関連するdysplasia（ALDs-UC）と、UCに関連しない散発性腺腫（ALDs-SA）に細分類することができる。これら3つのDALMsサブタイプ別の臨床経過や癌合併率を明らかにすることを目的とした。【方法】surveillance colonoscopy（SC）にてDALMsを指摘され、その後1回以上のSCまたは外科手術にて追跡可能であったUC患者73例を対象とし、発見後の経過を検討した。UC関連dysplasiaと散発性腺腫の鑑別にはViethらの病理診断基準を用いた。また、異型度別にlow-grade dysplasia（LGD）、high-grade dysplasia（HGD）に分類した。治療の基本方針は、UC関連腫瘍と考えられるNALDsおよびALDs-UCは外科的切除、UCに関連しないと考えられるALDs-SAは異型度、罹患範囲内・外を問わず内視鏡治療を行うこととした。【結果】8例にNALDs（6LGD、2HGD）、14例にALDs-UC（9LGD、5HGD）、51例にALDs-SA（48LGD、3HGD）を認めた。UC関連腫瘍と考えられるNALDsおよびALDs-UC症例のUC罹患期間は、ALDs-SAの症例に比し有意（$p<0.05$）に長かった。NALDsの8例中7例が平均10ヶ月の観察期間中に外科的切除され、2例に浸潤癌、3例にHGDを認めた。ALDs-UCでHGDの5症例は、1例が内視鏡的、4例が外科的に切除され、1例に浸潤癌を認めた。ALDs-UCでLGDの9例は、平均14ヶ月の観察期間中に8例が外科的切除されたが、HGDまたは浸潤癌は認めなかった。ALDs-SAの51例については、計67病変（罹患範囲内59病変、範囲外8病変）に対して大きさ別に生検または内視鏡的切除を行った。平均36ヶ月の追跡期間中、新たな腺腫を10例に、平坦型LGDを1例に認めたが、浸潤癌の発生はなかった。【結論】NALDsは欧米と同様に浸潤癌の合併率が高かった。ALDs-UCでHGDの症例は、NALDsと同様に浸潤癌が併発する危険性が考えられた。ALDs-UCでLGDの症例は、短期間の観察中には浸潤癌の併発やHGDへの進行は見られず、手術以外に内視鏡治療も選択できる可能性が示唆された。ALDs-SAは異型度に関わらず内視鏡的治療で経過観察が可能と思われた。以上よりDALMsを細分類することは、取り扱いを決める上で重要だと考える。

SS-5　クローン病関連結腸癌における拡大内視鏡像の検討ー早期発見し根治的に治療しえたクローン病関連結腸癌の2例ー

昭和大学横浜市北部病院
○池田　晴夫、大塚　和朗、工藤　進英

近年、潰瘍性大腸炎（UC）患者数のみならず、長期罹病期間を経た症例も増加し、炎症性腸疾患関連大腸癌（colitic cancer）の発生リスクが問題となってきている。また、クローン病においても同様の指摘があるが、本邦におけるクローン病に合併した大腸癌の報告例は少なく、また深部浸潤癌の報告がほとんどであり、その内視鏡像は未だ明らかではない。当院における4年以上経過した治療・経過観察中のクローン病患者における大腸癌の合併は30例中2例（6.7%）であった。これらの症例は定期的内視鏡検査にて比較的早期に発見し治療することができた。症例1：40歳代、女性．病悩期間5年　小腸大腸型であった。成分栄養療法（ED）、5‐ASA、AZAによって治療を行っていた。また、狭窄に対して横行結腸部分切除を行った。術後の定期検査の大腸内視鏡検査において、S状結腸に20mm大のLSTを認め、拡大観察では孤発性大腸腫瘍とは異なり、開大し分岐した腺口が密在していた。VI型軽度不整のpit patternと考えESDを施行した。病理診断はadenocarcinoma（tub1）in adenoma, pM, ly0, v0,であった。p53免疫染色は陰性で、Ki-67陽性細胞は腺管表層優位に分布しており、孤発性腺腫を背景とした癌との判別が問題となるが、内視鏡所見からはcolitic cancerの可能性が疑われた。症例2：70歳代、女性．病悩期間17年　小腸大腸型である。寛解しており5‐ASAを内服していた。定期的大腸内視鏡検査にて脾彎曲部に20mm大の発赤を呈するごくわずかに隆起し、病変の中央に浅い陥凹をともなう局面を認め、拡大観察ではVI型軽度不整pit patternに相当する所見であった。生検検体の病理診断からcolitic cancerと考えられた。腹腔鏡補助下左半結腸切除を施行した。病理診断はadenocarcinoma（tub1）, pMP, ly1, v0, pN0であった。colitic cancerでは背景粘膜が炎症による修飾を受けていることも多く、孤発性の大腸癌と比べ早期発見は容易ではないとされてきた。しかし、今回の症例は内視鏡検査によるサーベイランスがUCのみならずCDにおいても有効性である可能性を示唆するものと考えられた。さらに表面微細構造の観察はCD関連の大腸腫瘍の診断においても有用である可能性がある。

SS-6　潰瘍性大腸炎関連大腸癌におけるCD133、OCT4およびNANOG発現の意義

三重大学消化管・小児外科学
○大北　喜基、安田　裕美、田中　光司、荒木　俊光、
三枝　　晋、問山　裕二、横江　　毅、川本　　文、
井上　靖浩、三木　誓雄、楠　　正人

【背景】潰瘍性大腸炎関連大腸癌（UC-CRC）は、散発性大腸癌（sporadic CRC）とは発癌機序に異なる特徴をもち、病悩期間の長いUC患者において発癌のリスクが高いことは周知の事実である。しかし、早期発見のための大腸内視鏡によるsurveillance programは費用対効果、検査による侵襲、対象症例の抽出、病理組織学的診断の困難さなどに問題があり、未だ確立されていないのが現状である。幹細胞もしく癌幹細胞は、組織再生もしくは発癌に関わると考えられているが、今回、我々はUC-CRC および炎症大腸粘膜において癌幹細胞マーカーであるCD133、OCT4およびNANOGに着目し、その役割について評価することを目的とした。【対象と方法】UC-CRC（n=6）、炎症大腸粘膜（n=24）、sporadic CRC（n=37）、隣接した正常粘膜（n=37）を、精度の高い大腸粘膜上皮のみから検体を採取するためmicrodissection tequnicを用いてtotal RNAを抽出した。CD133、OCT4およびNANOGにおける相対的なmRNAの発現はreal-time PCR法を用いて測定した。これら3種類の癌幹細胞マーカーの発現はまた、免疫組織染色を用いて確認された。【結果】real-time PCR法においてUC-CRCのCD133、OCT4およびNANOGの発現はUCの炎症粘膜よりも低値を示した。しかし、sporadic CRCにおいてCD133、OCT4およびNANOGの発現は、隣接する正常大腸粘膜と比較し高値を示した。UC-CRCとsporadic CRCの比較においてUC-CRC はOCT4およびNANOGの発現は低値を示した。これは免疫組織染色でも同様の結果であった。病悩期間の短いＵＣ患者の炎症大腸粘膜ではCD133とNANOGの発現は高値であったが、病悩期間の長いUC患者においてはCD133の発現は低値であった。CD133はUC-CRCと病悩期間の長いUC患者では差は認められなかった。【結論】UC-CRCとsporadic CRCではstem cell markerのprofileが異なるものと考えられた。UC炎症粘膜でのCD133の低発現はUC-CRC発症への高リスクとなり、UC-CRC発症を予想しうるマーカーとしてsurveillance programにおいて有用となる可能性が示唆された。

SS-7　大腸腫瘍合併潰瘍性大腸炎におけるactivation-induced cytidine deaminase発現とp53遺伝子変異の関連性について

[1]九州大学病態機能内科学、[2]九州大学形態機能病理学、
[3]順天堂大学人体病理病態学
○具嶋　正樹[1,2]、平橋美奈子[2]、松本　主之[1]、藤田　恒平[1,2]、
八尾　隆史[3]、恒吉　正澄[2]、飯田　三雄[1]

【目的】潰瘍性大腸炎（UC）は長期間持続する慢性炎症を背景としてdysplasia、さらには浸潤癌へと進展する。現在までに、炎症粘膜にはTNF-α、NFκBなどの炎症伝達物質の発現が増加しており、*p53*遺伝子変異や、*p14*^{ARF}・*p16*遺伝子のメチル化などが起こると言われている。しかし、炎症伝達物質と遺伝子変異、及び発癌との関連性については不明な点も多い。近年、TNF-α、NFκβなどから活性化されたactivation-induced cytidine deaminase（AID）が、*H. pylori*感染胃癌やHCV感染肝細胞癌など慢性炎症を背景とした癌で、*p53*遺伝子を惹起し、発癌に至ることが報告された。今回、我々は大腸腫瘍合併UC におけるAID発現と、*p53*遺伝子変異の関連性に関して検討を行った。

【方法】大腸腫瘍合併UC25例、対照として大腸腫瘍非合併UC20例、正常大腸粘膜18例において、AID蛋白発現を免疫組織化学的に検討した。また大腸腫瘍合併UC症例に対して、*p53*遺伝子変異解析、及びp53免疫組織化学染色を行い、AID発現と、*p53*遺伝子変異の関連性を検討した。

【成績】大腸腫瘍合併UC は正常大腸粘膜に比べて有意にAIDの細胞質強発現を認めた（p＜0.005）。さらにdysplasiaから癌において段階的に強く発現していた（p＜0.05）。またAID強発現群では無発現群に比べ、いずれの検討でも、*p53*遺伝子変異の割合が多くなる傾向がみられた。

【結論】大腸腫瘍合併UCではその発癌過程でAIDの発現が増加し、*p53*遺伝子変異を促す可能性が示唆された。

SS-8　潰瘍性大腸炎の発癌背景粘膜の粘液形質変化

[1]新潟大学消化器一般外科、
[2]新潟大学分子・診断病理学分野
○須田　和敬[1]、味岡　洋一[2]、畠山　勝義[1]

【目的】長期経過（7年以上）の全大腸炎型潰瘍性大腸炎（以下UC）は発癌高危険群であることが知られている。本邦におけるUC長期経過観察例の増加を考慮すると、今後UCの炎症性発癌の早期発見・治療のためのサーベイランスプログラムの確立が急務であると同時に、発癌高危険群を更に絞り込むことも必要である。演者らはこれまで、UCに発生した浸潤癌（以下colitic cancer）および粘膜内腫瘍であるdysplasiaでは、胃腺窩上皮型粘液コア蛋白（MUC5AC）が高発現していることを示してきた。本シンポジウムでは、colitic cancerの背景大腸粘膜にもこうした胃型への粘液形質変化が起きているかどうか、そしてそれがcolitic cancer発生高危険症例を選別するためのマーカーになりうるかどうかを検討した。【方法】外科切除全大腸炎型UC症例で、colitic cancer併存例9症例（以下CC例）と、それらに年齢・UC罹患期間を適合させたcolitic cancer非併存例9症例（以下UC例）をそれぞれペアとして検討対象とした。UC罹患期間は、7年未満が3組、7年以上が6組である。対象例の代表組織切片を作製し、胃腺窩上皮型粘液のコア蛋白であるMUC5ACに対する免疫染色（モノクローナル抗体HGM 45M1）を行った。MUC5AC発現は陰窩単位で判定し、発現様式をsporadic（陰窩構成細胞の一部が散在性に陽性）とdiffuse（同細胞の90%以上で陽性）とに分類した。なお、CC例の背景粘膜は、colitic cancerから10cm以上離れたものとした。【成績】CC例、UC例それぞれで平均542個と419個の陰窩を検索した。sporadic発現はCC例の全例、UC例の8/9例に認められ、発現陰窩頻度はCC例とUC例で有意差はなかった（26.4% vs 23.7%）。χ二乗検定でペア症例ごとに発現陰窩頻度を比較すると、CC＞UC5組、CC＜UC3組、有意差なし1組であった。diffuse発現はCC例の7/9例にみられたのに対し、UC例では2/9例のみであり、発現陰窩頻度もCC例がUC例に比し高率であった（4.3% vs 1.1%）。χ二乗検定ペア症例ごとに発現陰窩頻度を比較すると、CC＞UC5組、有意差無し4組であった。【結論と考察】colitic cancerで高頻度に認められるMUC5ACの発現は担癌（CC例）、非担癌（UC例）を問わず炎症性非腫瘍性大腸粘膜にもみられる。しかし非担癌大腸粘膜での発現はその大部分がsporadicであるのに対し、担癌大腸粘膜ではdiffuseな発現も高頻度であった。大腸陰窩を構成する細胞は1個のstem cellから生成されることが知られている。担癌大腸粘膜におけるMUC5ACのdiffuse発現は、stem cell レベルで胃型細胞への質転換が起きていることを示唆しており、免疫染色で捉えうるこうした陰窩の存在は、colitic cancer発生高危険症例を選別するためのマーカーになりうると考えられる。

基調講演　免疫調節剤と生物製剤を用いた現在の炎症性腸疾患治療

札幌厚生病院IBDセンター
本谷　聡

【背景】抗TNF-αモノクロナール抗体であるインフリキシマブ（IFX）によるクローン病の標準治療は、5mg/kgを0，2，6週投与で寛解導入した後、8週間隔投与を繰り返す計画的維持投与である。しかし、IFXはマウスのアミノ酸配列を25%有するキメラ型抗体であるがゆえに、繰り返し投与による効果減弱や新たな免疫反応の誘導も危惧される。よって、IFX自身の抗原性を制御しつつ長期間の寛解を維持するために必須と考えられていた免疫調節剤との併用については、肝脾T細胞リンパ腫をはじめとする悪性疾患のリスク回避を優先した併用不要論も根強く、いまだ議論が尽きないのが現状である。
一方、インフリキシマブが治療に用いられる慢性関節リウマチでは、クローン病よりもさらにIFXによる治療戦略論が進み、臨床的寛解のみならず構造的寛解、機能的寛解をすべて満たす完全寛解を目指し、IFXの倍量投与や投与期間短縮も応用した「強化された」寛解維持により長期予後を改善する取り組みが積極的になされている。クローン病においてもCDAIが150未満である臨床的寛解のみならず、血清学的寛解、内視鏡的瘢痕治癒（構造的寛解）とIFX投与間隔から検討した2次無効回避率から、これらをすべて満たす完全寛解率を検討し、IFX計画的維持投与が少なくとも3年以上の長期予後の改善に寄与するか免疫調節剤併用の有無を中心に検討した。さらに「強化された寛解維持」であるIFX投与期間短縮も長期予後改善に寄与するか検討した。
【対象】2008年10月までに当科でIFX治療され1年以上経過観察したクローン病182例（平均観察期間3年6ヶ月：平均年齢32.3歳）のうち計画的維持投与を施行した160例を解析した。【結果】1）CDAI<150かつCRP正常、IFX8週間隔投与可能例を寛解とした場合、3年後・5年後の維持率はAZA/6MP併用群では48.2%・29.5%、AZA/6MP非併用群では15.6%・4.5%（$p<0.05$）であった。2）二次無効による3年後・5年後のIFX中止（断念）率は、AZA/6MP併用群では28.9%・32.1%、AZA/6MP非併用群では45.4%・88.9%と上昇した。3）二次無効によるIFX投与間隔短縮率は3年後・5年後にAZA/6MP併用群では48.2%・68.1%、AZA/6MP非併用群では62.2%・100%と上昇した。ただし、投与間隔を短縮することにより約45%で再び再寛解導入可能であった。4）3年経過までの瘢痕治癒率はAZA/6MP併用群では58.5%に対しAZA/6MP非併用群では45.4%にとどまった。5）以上より完全寛解率はAZA/6MP併用群では42.3%に対しAZA/6MP非併用群では23.2%であった。【結論】IFX計画的維持投与は AZA/6MP併用により長期的な臨床的寛解維持率を有意に向上させ、2次無効によるIFX中止・投与間隔短縮を抑制した。長期的な瘢痕治癒率を向上させる可能性も示唆され、完全寛解率を有意に向上させ長期予後のさらなる改善に強く寄与しうると考えられた。

基調講演　これからのIBD治療の方向性を考える！

滋賀医科大学感染応答・免疫調節部門消化器免疫分野
安藤　朗

ある疾患に対する治療の方向性は、その時代の基礎研究の進歩と密接に関連している。炎症性腸疾患（IBD）の病因は未だ明らかになっていないが、最近の研究の方向性を考えると、今後のIBD治療は分子標的を定めた免疫制御と粘膜再生へのアプローチであろう。

免疫異常を標的とした治療法の進歩は、特にクローン病（CD）の治療に劇的変化をもたらした。さまざまなアプローチによる病態解析の成果が直接的に治療に結びついて抗TNF-α抗体が登場した。その効果は当初の予想をはるかに越えるものであり、その魔術的とでも表現したくなる手応えはIBDを専門とされている多くの先生方が感じられていることと思われる。抗TNF-α抗体の登場は入院患者数の減少と入院期間の短縮にもつながっている。さらに、潰瘍の迅速な治癒をもたらす効果は、臨床症状の改善を目指していた従来の治療目標を粘膜治癒の達成を考慮するという全く異なったレベルに変化させた。興味深いことは、この抗TNF-α抗体の成功は、IBDの病態にかかわるさまざまなサイトカインや免疫分子を標的とした分子標的療法の急速な開発を刺激している。例えば、抗α4インテグリン抗体、抗IL-12抗体、抗IFNγ抗体などである。しかし、これらの治療法が抗TNF-α抗体に匹敵する効果を発揮しうるのであろうか？強力な免疫抑制のみでIBDを治癒に導くことが現実に可能であろうか？また、その副作用はどうであろうか？なぜこれほどまでに抗TNF-α抗体が効果を発揮しうるのであろうか？

腸管は、消化吸収、生体防御（食物抗原、腸内細菌などからの第一線の防御機転）、免疫の構築（生体内の最大のリンパ組織）など複雑な機能を果たしているが、そのため構造的にもさまざまな細胞が集まり相互作用を通して機能をはたしている。例えば、大腸上皮細胞は数日単位で陰窩深部の幹細胞から管腔側に向かい分化しながら移動しアポトーシスをおこして脱落している。幹細胞の維持、上皮細胞の分化には、足場となる筋線維芽細胞の存在が必要で、この細胞が産生する豊富な細胞外器質が新鮮な基底膜の維持に貢献している。IBDでは粘膜再生の異常が指摘されてきた。例えば、急性の粘膜傷害は数日もたつときれいに再生しているにもかかわらず、潰瘍性大腸炎（UC）では炎症反応が陰性化しても粘膜傷害が持続することを経験する。最近の基礎医学の進歩により、腸管上皮の幹細胞の同定や培養系の確立、吸収上皮、杯細胞、パネート細胞、内分泌細胞への分化制御機構の解明などが次々と明らかにされ、再生医療への応用が期待される知見が積み重ねられている。これらの知見は、IBDにおける粘膜再生につながるシグナルの異常を明らかにし、これらの異常の是正がIBD治療の新しいアプローチとして考えられる。また、骨髄由来細胞が上皮幹細胞や腸間質細胞を補っていることから、比較的安全に施行可能な自家骨髄移植や血球成分除去による骨髄幹細胞の末梢への導引なども新たな治療法として取り入れられるべきアプローチであろう。

もう一つ、我々のもつ宇宙である腸内細菌叢の解析と腸内細菌叢を標的とした治療のアプローチがある。IBDの腸内細菌叢の変化とその変化の是正を目的とした治療の現況について考えたい。

SW-1　炎症性腸疾患治療における5−ASA製剤の役割

東京医科歯科大学消化器内科
○長沼　誠、渡辺　守

炎症性腸疾患（IBD）の治療法として近年成分血球吸着除去療法、免疫調整剤、抗体療法などの有用性が注目され、学会のシンポジウム、ワークショップなどで多くの施設からの報告がなされている。一方5アミノサリチル酸製剤（5−ASA）については、以前はスルファサラジンのみが使用されていたが、代謝産物であるスルファピリジンによる副作用の点や男性の不妊の問題、小腸型クローン病には有用ではない点などが問題点であり、これらの点を解決すべくメサラジン が開発されてきた。現在では潰瘍性大腸炎治療における軽症から中等症の活動性病変に対する寛解導入療法、維持療法として、クローン病については栄養療法とともに外来における治療の中心を担っている。さらにドラッグデリバリーシステムの面からみた遠位潰瘍性大腸炎に対するメサラジン注腸療法も標準的な治療となっている。近年本邦におけるIBDに対する5−ASA療法の動向として潰瘍性大腸炎に対してメサラジンが4g/日まで使用可能となったことがあげられ、より活動性の高い症例も含めた本剤の有用性が期待されている。また将来的に大腸選択性に治療効果を発揮する5−ASA製剤や1日1回投与の薬剤の開発が進むことにより今後5−ASA療法のIBD治療における選択肢が広がるものと考えられている。

一方5−ASA製剤にはいくつかのcontroversialな疑問点、問題点も挙げられている。すなわち潰瘍性大腸炎では、1）寛解維持されている症例で5−ASAをいつまで続けるのか、2）重症例でステロイド使用時に5−ASAを使用するか、3）ステロイド使用後に維持療法としての5−ASAの有用性について、クローン病については1）インフリキシマブ使用時に5−ASA製剤は継続すべきかどうか、2）5−ASAにクローン病の発癌予防効果はあるのかなどは近年いくつかの論文で取り上げられている。また両疾患で共通する問題点としては1）5−ASA製剤のアドヒアランスと治療成績との関連、2）免疫調節剤使用時の5−ASA併用療法は治療成績やTPMT活性に影響をあたえるのかについても不明な点がある。

本ワークショップではIBDにおける5−ASA製剤の有用性と将来にむけた課題などをまとめて講演させていただく予定である。

SW-2　免疫調節剤：AZA/6MP
〜もっと積極的に使用するべきか〜

慶應義塾大学消化器内科
○岡本　晋

炎症性腸疾患に対する免疫調節剤としては、通常6-mercaptopurine（ロイケリン、6-MP）およびそのプロドラッグであるazathiopurine（イムラン、AZA）の2種類が臨床的に用いられている。いずれもその代謝産物である6-thioguanine nucleotides（6-TGN）がT細胞の機能を阻害することにより抗炎症効果を発揮するとされているが、効果発現までに約3ヶ月かかるため、寛解導入よりむしろステロイド減量・離脱目的や再燃防止目的に以前より海外で広く使用されていた。本邦においては、AZAが腎移植などの臓器移植の拒絶反応を抑制する目的では投与されていたものの、炎症性腸疾患に対しては筆者らの施設を中心に、欧米の約1/2〜1/3である少量投与を行い、その有効性を報告してきた。このため、厚生省（現厚生労働省）の難治性炎症性腸疾患障害調査研究班の治療指針案にはUC・CDともにステロイド依存例に対するAZA/6MPの使用が比較的早期より取り上げられていた。しかしながら、実際にUC・CDに対するAZAの保険適応が追加承認されたのは2006年6月であり、6MPに関しては未だ保険適応外である。加えて、骨髄抑制など重篤な副作用が少なくないこともあり、本邦における免疫調節剤の使用はいまだ充分に広まっているとはいえないのが実情である。一方、最近、CDに対する抗TNF-α抗体投与時の免疫調節剤の併用が、稀ながらも致死的であるhepatosplenic T cell lymphomaの発症に関わる可能性が報告されたことを契機に、本剤の悪性疾患発症リスクも大きな注目を集めている。また、本剤の代謝産物の血中モニタリングや代謝酵素の遺伝子多型検索の有用性についても多施設からの報告・論文があり、議論のつきない項目である。炎症性腸疾患の病態解明が進むにつれ、呼称も免疫抑制剤“immunosuppressant”から免疫調節剤“immunomodulator”へと変化したこの時期にこそ、本剤の適正使用につき再検討することはたいへん重要であると考える。

SW-3　カルシニューリン阻害剤の炎症性腸疾患治療における位置付け

京都大学消化器内科内視鏡部
○仲瀬　裕志、千葉　勉

本邦において炎症性腸疾患（Inflammatory bowel disease 以下；IBD）患者の増加に伴い、難治症例に対する免疫抑制剤を使用する頻度が増加している。今回は、シクロスポリン、タクロリムスなどのカルシニューリン阻害剤の炎症性腸疾患における位置付けについて報告する。

シクロスポリン

即効性のある免疫調節剤があればステロイドの早期離脱が可能となるのではないか？ここでまず登場するのが、シクロスポリンである。その作用機序はIBDの免疫反応に重要なヘルパーT細胞のカルシニューリンを抑制することにより、T細胞の増殖に重要とされるIL-2をはじめとした様々なサイトカインの転写を抑制するためと考えられている。1980年代から1990年代初めにかけて、ステロイド静注療法に抵抗性の重症潰瘍性大腸炎患者に対するシクロスポリンの有効性が報告された。しかしながら、シクロスポリンによる治療効果を期待する場合、比較的高い血中濃度を保つ必要が報告され、その血中trough値は静注療法の場合は350から500ng/mlであり、経口投与の場合は200-350ng/mlに維持するように推奨されている。一方で、シクロスポリン長期投与は高血圧、てんかん発作、感覚異常、振戦、歯肉腫脹、多毛症、電解質異常、日和見感染、腎機能障害などの副作用の問題が生じてくる。したがって、非常にすぐれた緩解導入効果を有するにもかかわらず、臨床的緩解を維持するためのシクロスポリン長期投与は困難な場合が多い。

タクロリムス

タクロリムスはシクロスポリン同様にカルシニューリンの活性化を抑制するが,その作用はシクロスポリンに比べてはるかに高いとされている。さらに、タクロリムスは腸管からの吸収に関しては、胆汁や粘膜障害の影響をうけることがないため、経口のシクロスポリンよりも血中トラフ値の安定性が高いともいわれている。潰瘍性大腸炎の急性期の緩解導入については、日本において治験が行われた。緒方らの報告では、ステロイド抵抗性に対し、高トラフ濃度目標（10-15 ng/ml）で68.4%と良好成績であったことがすでに報告されている。また、我々の施設においても難治性潰瘍性大腸炎患者に対するタクロリムスを投与し、その短期および長期の効果について報告した。投与開始後30日以内に寛解導入が可能となった患者は70.4％（27人中19人）であった。さらに、治療開始後の65ヶ月間の観察期間で、非大腸切除率は62.3%であった。このように、タクロリムスは難治性潰瘍性大腸炎に対する新しい治療法として期待されている。副作用としては手の振戦やほてり感、軽度の頭痛などの症状が挙げられる。また高濃度では腎機能障害などが報告されているため、タクロリムスを使用する際にはシクロスポリンと同様に血中濃度の適切な調節が重要である。いずれの薬剤も難治性、重症潰瘍性大腸炎症例の寛解導入に試みるべき治療法の1つであると考えられる。しかしながら、寛解導入後の維持療法については、安定性、安全性を考慮するとAZA、6－MPなどへの置き換えを考慮すべきである。この点に関しては、本邦でもさらなる症例の集積が必要であろう。

SW-4　炎症性腸疾患に対する抗TNFα抗体の現状と問題点

福岡大学筑紫病院消化器科
○平井　郁仁、小野陽一郎、松井　敏幸

抗TNFα抗体は，炎症性腸疾患に対する治療として広く認知され，本邦ではInfliximab（IFX）がCrohn病（CD）の寛解導入及び寛解維持治療に使用されている．従来の栄養療法やステロイド治療に抵抗する難治例にも効果が期待でき，使用頻度は高まっている．ACCENT Ⅰ，Ⅱなどの大規模な臨床試験では，高い寛解導入率および寛解維持率とともに粘膜治癒効果が実証されている．IFXがCDに対して臨床的に高い有効性を示すことに異論はない．しかし，実臨床の場で多数の症例を経験することで，いくつかの問題点も指摘されてきている．効果の面では，IFX長期使用例における効果減弱例の存在が注目されている．欧米ではAdalimumabやCertolizumabへのswitchが可能であるが，本邦では未承認であり，IFXの投与期間短縮，投与量の増量などで対処されている．また，IFXは大腸病変に関しては有効性が高いものの，吻合部や小腸病変に対する粘膜治癒効果については評価が定まっていない．小腸病変については粘膜治癒効果をどのような方法で判断するかでさえ明らかとなっていない．さらに腸管狭窄を有する症例に対してのIFX投与の適応は，施設間で異なっている．以上の問題点について，我々の施設でいくつかの臨床的検討を行った．自施設でIFXを投与した症例は2009年4月の時点で約200例である．このうち，1年以上の長期にわたり計画的維持投与を行っているものが150例程度であり，その1年後の有効率（経過良好群：追加治療不要でQOLが保たれている症例，中間群：外科治療以外の追加治療でQOLが保たれている症例，経過不良群：外科手術あるいは長期入院加療を要した症例と定義し，経過良好群と中間群を有効とした）は，約90%と高かった．効果減弱例は，17%程度に認められ，IFXの投与期間短縮，投与量の増量，PSL投与，再寛解導入などで対処されていた．IFX投与前に腸管狭窄を有する症例は約23%認め，その転帰は約2割のみが腸管切徐を必要とし，約8割は内視鏡的バルーン拡張術などを併用することで腸管切徐を回避できていた．以上の成績からIFX長期投与の有効性は高いが，効果減弱例が2割弱存在し，その対処法の確立が必要であること，腸管狭窄例が必ずしも適応外ではないことが示された．講演時には，これらの成績の詳細と小腸粘膜病変の評価についても言及する予定である．

IFXの安全性については，TREAT（the Crohn's disease therapy, resource, evolution, and assessment tool）研究や本邦でのPost marketing surveyでも詳細に検証されている．これらによってInfusion reactionや遅発性過敏症の頻度や対策は確立されてきている．一方，免疫調節剤併用患者でHepatosplenic T-cell lymphomaの合併が認識され，そのリスクや併用の是非が議論されている．SONIC studyでは，IFXと免疫調節剤併用の高い有効性が示されているが，CDの長い経過を考えると難しい選択といえよう．今後，本邦での大規模な解析が望まれる．

高い臨床的効果と粘膜治癒効果を併せ持つ抗TNFα抗体は，CDの長期予後や自然史を変えうる薬剤かもしれない．しかし，この薬剤をいつまで継続するのか，中止する場合，その選択基準やタイミングをいかに行うかなど解決すべき課題は少なくない．これらに対する明確な答えはないが，長期予後に関する自施設での検討結果や最近のコホート研究結果などから現時点での展望を示したい．

SW-5　CD30/CD30 ligand シグナル制御による炎症性腸疾患に対する新規治療法の開発

[1]九州大学病態制御内科学、
[2]九州大学病院先端分子・細胞治療科、
[3]九州大学生体防御医学研究所感染制御学分野
○牟田　浩実[1,2]、中村　和彦[1]、秋穂　裕唯[1]、杣田　真一[2]、
本田　邦臣[1]、谷　憲三朗[2]、吉開　泰信[3]、高柳　涼一[1]

【背景】クローン病や潰瘍性大腸炎を代表とする炎症性腸疾患は難治性で、その発症機序はいまだ充分には解明されていない。しかしながら、Tリンパ球の異常な活性化は多くの自己免疫性疾患において認められており、炎症性腸疾患においてもTリンパ球の異常活性化が報告されている。CD30はTNFスーパーファミリーに属する細胞表面抗原で、ホジキン病を含む悪性リンパ腫に発現しているが、正常組織における発現は活性化されたTリンパ球等に限られている。CD30には細胞外ドメインがメタロプロテアーゼにより切断されてできる可溶性CD30（sCD30）が存在し、血清中sCD30は体内のCD30陽性細胞の総量を反映していると言われている。血清中sCD30はCD30陽性腫瘍患者のみではなく、さまざまなウイルス感染症や自己免疫性疾患患者において高値となることが報告されているが、炎症性腸疾患患者においては十分に検討されていない。また、炎症性腸疾患におけるCD30シグナルの役割はこれまで解明されておらず、それらを明らかにすることは炎症性腸疾患の病態の把握と新しい治療法の開発へとつながるものと期待されている。【方法】健常人、潰瘍性大腸炎患者、クローン病患者血清中sCD30をELISA法により測定し、疾患活動性との相関を検討した。CD30のリガンドであるCD30 ligandのノックアウトマウス（CD30LKO）を作成した。野生株ならびにCD30LKOに対して抗CD3 抗体ならびにデキストラン硫酸ナトリウム（DSS）により腸炎を惹起し、血清中sCD30、小腸・大腸病理組織像（HE染色、TUNEL法）、血清サイトカインを測定し比較検討した。また、CD30Igを用いたCD30/CD30Lシグナルの阻害による病態の変化を検討した。【結果】健常人と比較し、IBD患者において血清中sCD30は有意に高値を示し、疾患活動性と相関関係を示した。抗CD3抗体を用いた腸炎モデルマウスでは、抗体の投与後、血清中のsCD30が上昇し、免疫組織染色において腸管にCD30陽性細胞を認めた。野生株とCD30LKOの比較においては、CD30LKOにおいて体重減少の抑制と病理学的な炎症所見の軽減を認めた。さらに血清中のサイトカイン濃度の測定では、CD30LKOの血清IFNγに有意差をもって上昇の抑制が認められた。また、DSS腸炎においても30LKOに体重減少ならびに腸管短縮の抑制と病理学的な炎症所見の軽減を認めた。CD30Ig によるCD30/CD30Lシグナル抑制実験においても、CD30LKOと同様に小腸病理組織像における炎症の軽減を認め、血清中のIFNγも有意に低下した。【結論】IBD患者血清中のsCD30が疾患活動性と相関して上昇していたことより、IBDにおいてCD30/CD30Lシグナルが病態の形成に関与している可能性が示唆された。CD30/CD30LシグナルをジーンターゲッティングあるいはCD30Ig によって抑制するとCD3 抗体ならびにDSS腸炎モデルマウスにおいて病態が軽減されたことは、同シグナルを抑制することによりIBDを含めた腸炎を治療する新規治療法の可能性が示唆された。

SW-6　インターロイキン−17は炎症性腸疾患の治療標的となりうるか？

滋賀医科大学消化器内科
○今枝　広丞、安藤　朗、藤山　佳秀

【背景】IL-17を特異的に発現するCD4陽性Ｔ細胞の亜集団Th17が注目されている。IL-17のIBDの病態への関与を示唆する知見が蓄積され、抗IL-17抗体の臨床応用も検討されている。一方、IL-17がTh1分化を抑制しIBDに対し防御的に作用する可能性も報告されている。今回、IL-17のIBDの病態への関与をDSS腸炎モデル、培養細胞系を用いて評価した。【方法】ヒト筋線維芽細胞（SEMFｓ）にTNF-α刺激により誘導される遺伝子発現に対するIL-17の効果をmicroarrayを用いて検討した。マウスDSS腸炎に対する抗IL-17A中和抗体の効果をin　vivoで検討した。【結果】SEMFsにおいて、IL-17AはTNF-αにより誘導される多くの好中球ケモカイン（IL-8、CXCL1など）の発現を増強したが、T細胞に対するケモカインRANTESの発現を抑制した。このRANTES に対する作用は転写レベルでの抑制で、プロモーターへのIRF-1の結合の抑制を介していた。一方、抗IL-17A抗体は、DSS腸炎に対して、腸炎の活動度、組織学的炎症を有意に増悪した。これらの反応は、recombinant IL-17により回復した。抗IL-17A抗体は、CD4陽性T細胞の組織浸潤を増強し、RANTES　mRNA発現の増強を伴っていた。【考察】IL-17の向炎症性サイトカインとしての作用が強調されているが、今回の我々の結果はIL-17AがIBDに対してprotectiveな作用を発揮している可能性を示唆している。IL-17AのTh1への分化に対する効果も含めて今後検討を要する。

SW-7　インフリキシマブ使用によるクローン病血清中マイクロRNAの変化と治療応用の可能性

[1]九州大学病態機能内科学、[2]九州歯科大学総合内科学、
[3]京都大学ゲノム医学センター、[4]東京医科大学病理学
○中道　郁夫[1,2]、松本　主之[1]、村上　善基[3]、黒田　雅彦[4]、
飯田　三雄[1]

【目的】クローン病は原因不明の難治性疾患であるが、近年は生物学的製剤（インフリキシマブ等）が奏功している。しかしながら緩解率の向上や緩解の維持には更なる新規治療法が必要と考えられる。近年、マイクロRNAに蛋白の翻訳を制御する機能があることが解明されてきた。そこで我々はクローン病患者の血清からマイクロRNAの網羅的測定を試み、新たな診断と治療への可能性を検討する。【方法】他の生物学的製剤の使用歴がなく、インフリキシマブ初回投与となったクローン病患者4例を対象とした。インフリキシマブ投与前（治療前）と初回投与から6週間後の投与前（治療後）に血清を採取した。ISOGEN（ニッポン・ジーン）にて精製したマイクロRNAに対してHy 3ラベリングを行い、miRBaseのデータに基づいてマイクロRNAがプロットされたアレイにハイブリダイズした。アレイをスキャンしてシグナル強度を定量化し、重複スポットの再現性やコントロールスポットのシグナル強度を確認した。治療後のシグナル強度を治療前と比較して、2倍以上に増加したマイクロRNAを同定した。また、シグナル順位についても治療前と治療後の差を平均値で補正して0.3以上となるマイクロRNAを同定した。治療後に確実な増加を示したマイクロRNAについてはMicroCosmで解析し標的遺伝子の候補を選定した。【成績】ラベリング時に入れるオリゴや事前にスポットされたコントロールプローブの発現量は治療前と治療後でほぼ等しく、バイアスの無い定量化が行われた。治療前と比較して治療後では多くのマイクロRNAが増加しており、シグナル強度のみでの絞り込みは困難であった。シグナル強度とシグナル順位で共に確実な増加を示したマイクロRNAは17個であった。MicroCosmによる標的分子の予想では、TNFレセプターのスーパーファミリーがp=0.000001で指摘された。【結論】クローン病の患者血清からマイクロRNAを網羅的に解析することが可能であった。アレイによる測定は、コントロールスポットのシグナル強度や再現性から信頼に足るものと考えられた。マイクロRNAの絞込みにはシグナル順位の評価を加えることが有効であった。絞り込まれたマイクロRNAから予想された標的分子にはTNF関連の分子が含まれており、インフリキシマブの治療効果予測や代替療法に発展する可能性がある。

SW-8　Bach1-Heme oxygenase系を標的とした新規炎症性腸疾患治療の基礎的検討

[1]京都府立医科大学消化器内科、
[2]東北大学細胞生物学講座生物化学分野、
[3]同志社大学生命科学部
○高木　智久[1]、内藤　裕二[1]、春里　暁人[1]、平田　育大[1]、
尾松　達司[1]、山田　真也[1]、福本　晃平[1]、井上　　健[1]、
堀江　隆介[1]、水島かつら[1]、林　奈津子[1]、平井　泰子[1]、
内山　和彦[1]、石川　　剛[1]、半田　　修[1]、古倉　　聡[1]、
市川　　寛[3]、武藤　哲彦[2]、五十嵐和彦[2]、吉川　敏一[1]

【背景】ストレス応答蛋白Heme Oxygenase-1（HO-1）は、生体内でHemeを分解し、ビリベルジン、鉄、ならびに一酸化炭素を生成する酵素である。我々は、これまでに活動期潰瘍性大腸粘膜内のマクロファージを中心としてHO-1発現が亢進することを明らかにし、実験腸炎を用いた検討においてHO-1がTh1/Th2サイトカインバランスの是正を介して抗炎症・粘膜保護作用を発揮することを報告してきた。一方、HO-1は転写因子Bach1（BTB and CNC homolog 1）により負の発現制御を受けており、Bach1発現制御はHO-1誘導を介して抗炎症作用を発揮する可能性が想定されている。本検討では、Bach1欠損マウスを用いてDextran Sodium Sulfate（DSS）腸炎モデルを作製し、腸管炎症病態におけるBach1の役割を検討し、新規治療標的分子としての可能性を探索した。【方法】7週齢雄性C57BL/6（野生型）マウス、ならびに、Bach1欠損マウスを用いて、2.5% DSSを1週間自由飲水させることにより実験腸炎モデルを作製した。本検討に先立ち、Bach1欠損マウスにおける腸管粘膜のHO-1蛋白・遺伝子発現を検討し、免疫組織化学的手法でその局在を同定した。腸管炎症については、Disease Activity Index（DAI）、腸管長、組織像、大腸粘膜内好中球浸潤（Myeroperoxidase（MPO）活性）、大腸粘膜内ケモカイン（MIP1, MCP-1）産生を評価した。【結果】Bach1欠損マウスでは特に消化管を中心にHO-1発現が亢進していた。2.5% DSSの自由飲水により経時的に大腸炎症が惹起されたが、Bach1欠損マウスでは大腸炎の発症・進展が抑制された。組織学的にもDSS腸炎の発症とともに形成される広範な潰瘍形成はBach1欠損マウスで抑制されており、大腸粘膜内の好中球浸潤（MPO活性）、ケモカイン産生も抑制されていた。【考察】本研究結果からBach1の発現制御が消化管炎症を改善させることが明らかとなった。Bach1は炎症性腸疾患治療における新規治療標的分子となりうる可能性が示唆された。

SW-9　潰瘍性大腸炎の病態関連腸内細菌叢の検討

[1]富山大学内科学第三講座、[2]理化学研究所
○西川　潤[1]、辨野　義巳[2]、杉山　敏郎[1]

【目的】免疫関連遺伝子改変マウスモデルから潰瘍性大腸炎（UC）の病態形成に腸内細菌が強く関連していることが示唆されている。ヒト大腸内には500種以上の腸内細菌が存在し、うち培養可能な細菌は20～30％であり、通常の培養に基ずく解析では病態関連する標的腸内細菌の同定は困難である。近年、T-RFLP（Terminal Restriction Fragment Length Polymorphism）法等の分子生物学的手法により遺伝子学的にヒト腸内細菌の検討が可能となった。本研究ではUCにおける腸内細菌の関連を検討し、UCの病態形成に及ぼす影響を検討した。【材料と方法】活動期UCでATM3剤除菌治療を受け緩解に入った7例の除菌治療前後及び大腸内視鏡検査を受けた非炎症性腸疾患患者（non-IBD）11例を対象とした。活動期UC 、除菌治療後緩解期UCおよび non-IBDの大腸生検組織を用いてT-RFLP解析により腸内細菌叢を比較した。さらにUC細菌叢を特徴づける細菌と大腸癌細胞株を共培養し、real-time PCR法を用いて炎症性サイトカインの発現に及ぼす影響を検討した。【結果と考察】T-RFLP解析でnon-IBDと活動期UCの腸内細菌叢構成は大きく異なっており、活動期UCでは腸内細菌叢の多様性が低下していた。さらにATM3剤除菌治療後に緩解に入った緩解期UCでは腸内細菌叢の多様性が回復していた。緩解期UCおよび non-IBDの大腸生検組織によるT-RFLP解析で活動期UCと大きく異なっていた細菌は3種あり、特に活動期UC ではRuminococcus gnavusが消失していた。他方、活動期UCに特徴的な細菌叢は認められなかった。本来は常在菌として存在する細菌のうち、UC患者で消失していたR. gnavus と大腸癌細胞株を用いた共培養では、R. gnavusの共存下でのLPS刺激による大腸癌細胞のTNF-α mRNA発現は R. gnavus無添加に比べ0.79倍に抑制されることが明らかとなった。正常腸内細菌叢が炎症性サイトカイン過剰産生の抑制を介して炎症抑制に働き、その喪失が活動期UC病態に関与している可能性が推測される。これらの結果は潰瘍性大腸炎の炎症抑制に関わる新規治療戦略の展開を期待させる。

SW-10　食事中n-3 / n-6比を1に近づける食事療法（n-3 DP）における炎症性腸疾患の寛解維持効果

[1]東京慈恵会医科大学附属柏病院消化器・肝臓内科、
[2]東洋大学社会学部社会福祉学科、
[3]人間総合科学大学人間科学部健康栄養学科
○内山　　幹[1]、中村　　眞[1]、片平　洌彦[2]、白石　弘美[3]、大草　敏史[1]、田尻　久雄[1]

【目的】我々は炎症性腸疾患患者に対し，「n-3系多価不飽和脂肪酸食品交換表」による食事療法（n-3 DP）を実施し，その有用性について報告してきた．今回，n-3 DPが生体膜の脂肪酸組成に及ぼす影響と効果について検討し，寛解維持効果および寛解維持における至適同膜n-3 / n-6比を明らかにすることを目的とした．【方法】食事介入を受けていない初発患者（初発群）20例（UC 12例: 平均年齢32.9±8.7歳，CD 8例: 同29.0±7.1歳）について介入前後での赤血球膜の脂肪酸組成を解析し，n-3 / n-6比を算出した．また緩解導入後にn-3 DPによる食事介入を行った患者（経過観察群）230例（UC 168例: 平均年齢36.0±13.8歳，CD 62例: 同34.6±14.5歳）を，介入12-18ヶ月後に寛解維持群と再燃群に分け，同組成，同比の比較を行った．同組成，同比の基準値（C値）として，邦人健常者89名（男性40名，女性49名，平均年齢32.4±14.7歳）の解析を行った．【成績】初発群の平均n-3 / n-6比は，n-3 DPの食事介入により有意に上昇（前: 0.41±0.16，後: 0.70±0.20; $p<0.001$）し，介入後はC値0.41±0.13とも有意差を認めた（$p<0.001$）．介入12-18ヶ月後の経過観察群の検討では，寛解維持群，再燃群の同比は，それぞれ0.65±0.28，0.53±0.18であり，前者で有意に高かった（$p<0.001$）．疾患別でも同様に寛解維持群が有意に高値であった（UC: $p<0.05$, CD: $p<0.01$）．また寛解維持群のうち，その後の経過で再燃した患者は，経過とともに同比が有意に低下していた（0.67±0.23 vs. 0.50±0.20; $p<0.01$）．また寛解維持率は同比が0.65以上の群が79.7%であり，0.65未満の群54.3%に比し有意に高かった（$p<0.001$）．【結論】n-3 DPは赤血球膜中n-3 / n-6比を有意に上昇させ，同療法の寛解維持効果が示された．寛解維持における生体膜の至適同比は0.65以上と推察された．

SW-11　炎症性腸疾患における粘膜修復機構の解析と上皮再生治療への応用

東京医科歯科大学消化器病態学
○岡本　隆一、土屋輝一郎、中村　哲也、秋山　純子、
鄭　　秀、油井　史郎、水谷　知裕、岩嵜美智子、
渡辺　　守

【背景・目的】炎症性腸疾患は腸管の慢性炎症により腸管粘膜の広範な潰瘍形成と機能異常を呈する疾患である。近年、分子標的治療を含む強力な抗炎症治療が可能となったものの、びらん・潰瘍が遷延し、再増悪に至る難治・治療抵抗例が未だ存在する。さらに近年「炎症の制御」からさらに一歩踏み込んだ「粘膜治癒」を治療のゴールラインに設定することが提唱され、「炎症」収束後の難治性潰瘍に対して「粘膜再生・治癒」を如何にして達成するかが課題となっている。しかしながら、炎症により損傷した粘膜を再生する分子機構の詳細は未だ不明である。潰瘍性大腸炎の病変部においては「杯細胞の減少」及び「パネート細胞化生」という特徴的な上皮細胞系譜の異常が出現する事が知られている。我々は細胞分化制御を司る主たるシグナル系であるNotchシグナルに着目し、同シグナルが「杯細胞の減少」及び「パネート細胞化生」を制御する可能性につき追求した。さらに腸管粘膜再生に於ける同シグナルの役割を明らかすることにより、炎症性腸疾患における粘膜再生治療の標的分子となり得る可能性を明らかとすること目的とした。【方法】ヒト腸管組織及び腸管上皮由来培養細胞株を用い、Notchシグナル構成分子の発現解析とシグナル活性化細胞の同定を行なった。またγ—セクレターゼ阻害剤（GSI）添加によるシグナル阻害系及び薬剤誘導性活性型Notch恒常発現細胞株を用いた強制発現系を用い、腸管上皮細胞における機能解析を行なった。更にデキストラン硫酸（DSS）腸炎マウスに対しGSIを経口投与し、同シグナルの阻害が腸炎の病態に与える効果を追求した。【結果】正常ヒト小腸及び大腸では陰窩を構成する上皮細胞に限局してNotchシグナルの活性化を認めた。シグナルの活性化は分化した杯細胞で欠失する一方、PLA2G2Aを発現する小腸パネート細胞では活性化が示された。潰瘍性大腸炎病変部では杯細胞減少部及びパネート細胞特異的遺伝子PLA2G2A発現上皮細胞に一致して同シグナルの活性化を認めた。ヒト腸管上皮由来培養細胞におけるNotchシグナルの活性化はMUC2及びPLA2G2A遺伝子の発現を転写レベルで制御し、粘液産生に代表される杯細胞形質を著しく抑制する一方、パネート細胞特異的遺伝子PLA2G2Aの発現を誘導した。即ちin vitroにおいて「杯細胞の減少」及び「パネート細胞化生」を再現した。一方、ヒト腸管上皮由来培養細胞におけるNotchシグナルの阻害は、MUC遺伝子の発現を著しく誘導すると同時に細胞増殖を著しく抑制した。In vitroにおける同シグナルの阻害は腸管粘膜において杯細胞分化を誘導する一方、炎症粘膜における上皮再生応答を著しく阻害し､致死的な臨床経過を誘導した。【結論】炎症性腸疾患に於ける｢杯細胞の減少｣及び｢パネート細胞化生｣はNotch シグナルの活性化により制御されているものと考えられた。同シグナルの活性化は杯細胞分化の抑制により細胞増殖を促す一方、抗菌活性を有するパネート細胞特異的遺伝子の発現誘導により局所の防御機能を強化し、腸炎による上皮傷害からの修復・再生応答に必須のイベントであるものと考えられた。本研究の結果により、炎症粘膜上皮におけるNotch受容体が腸管粘膜再生治療に於ける分子標的となり得る可能性が示された。

CS-1-1　リンパ節転移陽性食道癌に対する導入化学療法としてのmodified DCF療法の治療効果と問題点

熊本大学消化器外科
○渡邊　雅之、長井　洋平、木下　浩一、斎藤　誠也、蔵重　淳二、辛島　龍一、平島浩太郎、佐藤　伸隆、今村　　裕、日吉　幸晴、岩上　志朗、鶴田　　豊、田嶋ルミ子、宮本　裕士、池田　　貯、林　　尚子、馬場　秀夫

【背景】三領域リンパ節郭清に代表される手術手技の向上に伴い食道癌の治療成績は向上してきたが、外科的切除のみでは限界があるのは事実であり、特にリンパ節転移陽性例に対する有効な補助療法が必要と考えられる。JCOG9907の結果からcStage II/IIIに対する術前化学療法の有用性が注目されているが、術前化学療法として最適なレジメの選択は今後の課題と考えられる。われわれはリンパ節転移を伴う進行食道癌に対する導入化学療法としてmodified DCF療法（mDCF）を施行してきた。【目的】食道癌に対する導入化学療法としてのmodified DCF療法（mDCF）の有用性と問題点を明らかにする。【対象および方法】リンパ節転移陽性食道癌40例に対してmodified DCF療法による導入化学療法を施行した。化学療法はDocetaxel 60mg/m2 を day1 に、Cisplatin 6mg/m2 を day1-5に点滴静注、5-FU 350mg/m2をday1-5持続静注とし、3週間を1コースとして2コースを施行した。化学療法終了後、40例中21例に食道切除再建術を、13例に化学放射線療法を、5例に化学療法の継続を、1例にステント留置を施行した。治療効果はFDG-PETによる主病巣のSUVmaxの変化、腫瘍マーカー（CEA、SCC）の変化、切除例に対しては組織学的治療効果とcStageとpStageの変化により評価を行った。有害事象はCTCAEv3.0のgrade評価を用い、栄養状態の評価は体重、血清総蛋白、血清アルブミン値の変化を、免疫能の評価は末梢血総リンパ球数の変化を指標とした。【結果】原発巣のSUVmaxは40例中36例において低下を認め、治療前の平均値13.5から治療後は6.6へと有意な低下を認めた（P＜0.0001）。腫瘍マーカーは治療前SCC上昇のあった22例中18例で減少を認め、平均減少率は30.4%（P=0.011）、CEA上昇のあった16例中14例で減少を認め、平均減少率は29.2%（P=0.042）であった。切除例で病理が確定できた16例中12例でdown stagingが認められ、3例（18.8%）にGrade 3、2例（12.5%）にGrade 2の治療効果が得られた。Grade 3以上の好中球減少を33例（82.5%）、発熱性好中球減少を6例（15%）に認めたがすべて一過性で全例2コースの化学療法を完遂できた。非血液毒性は比較的軽度で肝・腎機能障害は1例もなかった。体重は治療前後で維持されたが、血清総蛋白および血清アルブミン値の有意な低下を認めた（P＜0.0001）。末梢血総リンパ球数は治療前後で有意な変化を認めなかったが、切除例における術後合併症の有無別に見ると、術後合併症を認めなかった10例では治療前後のリンパ球数に差を認めなかったのに対して、術後合併症をきたした6例では治療後のリンパ球数が治療前に比較して有意に低下していた(P=0.037)。【結語】食道癌に対するmDCFは治療効果が高く、高頻度にdown stagingが得られることから有用な治療法と考えられた。有害事象として血液毒性が強いがコントロールは比較的容易であり、安全性の高い治療法と考えられるが、治療前後での栄養状態と免疫能の維持が課題と考えられた。

CS-1-2　根治切除可能進行胃癌を対象としたDocetaxel/S-1併用補助化学療法

[1]九州大学がん先端医療応用学、
[2]九州大学消化器・総合外科、[3]熊本大学消化器・総合外科
○江見　泰徳[1]、吉田倫太郎[2]、吉永　敬士[2]、佐伯　浩司[2]、森田　　勝[2]、掛地　吉弘[2]、馬場　秀夫[3]、前原　喜彦[1,2]

【はじめに】2007年1月進行胃癌に対する術後補助化学療法に関するランダム化試験としてACTS-GCが報告され、S-1単独1年間の内服療法が初めて標準治療と認識された。しかし、Surgical Stage IIIAとIIIBを併せた自験234例の5年生存率は52%であり（未発表data)、TS-1補助療法の上乗せを期待しても約60%前後と、その成績は不十分と考えられる。さらに成績向上を目指した補助療法の開発が急務であり、その方向性として、1）よりintensiveな術後補助治療の開発と、2）新しい術前補助治療の開発の二つがある。われわれはDocetaxel/S-1併用療法を術後補助化学療法と術前補助化学療法に適応した2つの臨床試験を遂行中である。【1：術後化学療法】選択基準は年齢20-80歳。PS0-1。主要臓器機能の保たれた症例。総合的根治度Ａ、Ｂ手術を受けた病理病期II（T1症例を除く)、IIIA、IIIB症例とした。治療方法は手術から8週間以内に、Docetaxel/S-1併用療法：Docetaxel 40mg/m^2 div day1 + S-1 80mg/m^2 内服 day1-14 q3weeks　を1コースとして4コース施行後、手術後1年までTS-1単独内服を継続する。主要評価項目は併用療法4コース（3ヶ月）完遂割合とし、副次エンドポイントは1) 1年時点の治療完遂割合2) 有害事象の発生割合とした。中間解析を設定し、2段階法を用いて20もしくは30例で認容性を検証する。【2：術前化学療法】標準的D2手術で根治切除可能な臨床病期IIIA、IIIB、IV胃癌症例に対して、Biweekly Doceatxel/S-1併用療法の術前治療＋外科手術の臨床第II相試験を計画した。20-80歳、PS0-1。審査腹腔鏡検査にてH0P0CY0を確認。Docetaxel 35mg/m2 div day1 & 15、S-1 80mg/m2 day 1-14 q4weeksを1コースとして、手術前に2コース施行し、臨床効果の評価後、プロトコールに沿って根治切除胃切除術を施行する。主要評価項目は病理学的奏効割合とし、副次評価項目は、術前化学療法の奏効割合、プロトコール治療完遂割合、根治切除割合、3年生存割合、3年無再発生存割合、有害事象発生割合と程度とした。【結果】1）術後化学療法:23例が登録され、中間解析により用量変更の必要性は無かった。併用療法4コース完遂割合（3ヶ月）は15/22例（68%）であった。中止となった7例中には白血球減少を5例、悪心・倦怠感を5例などを認めた。1年治療完遂割合は21例中11例（52%）であった。2)術前化学療法:現在症例登録集積中である。【結語】胃癌術後補助化学療法には、術後合併症、後遺症の問題があり、治療コンプライアンスの壁がある。治療成績向上のためにmicrometastasisの制御が必要である進行胃癌の場合、術前補助化学療法の重要性が増してくる。分子標的治療薬が登場するtriplete胃癌化学療法の時代を想定して、臨床試験を計画・遂行するべきである。

CS-1-3　胃癌腹膜播種に対するS-1+Paclitaxel経静脈・腹腔内併用療法

東京大学腫瘍外科
○石神　浩徳、北山　丈二、甲斐崎祥一、加藤　昌弘、山口　博紀、大谷　研介、亀井　隆雄、名川　弘一

腹膜播種を伴う胃癌の予後は極めて不良であり、十分なevidenceのある標準化学療法は存在しない。我々は、P1またはCY1胃癌を対象として、S-1＋Paclitaxel（PTX）経静脈・腹腔内併用療法の第II相試験を施行した。【対象】PS 0-2で主要臓器機能が保たれているP1またはCY1胃癌。【方法】審査腹腔鏡によりP1またはCY1を確認した後、胃切除は施行せず､腹腔ポートを造設した。S-1 80mg/ m^2（day 1-14）とPTX 50mg/m^2 iv, 20mg/m^2 ip（day1,8）を3週ごとに反復投与した。治療効果は内視鏡、CT、腹水細胞診および審査腹腔鏡により判定した。主要評価項目は1年全生存率、副次的評価項目は奏効率（RECIST）、癌性腹水に対する効果（腹水量、腹水細胞診）および安全性とした。肉眼的根治が望める状態にまで奏効した症例では胃切除を施行した。【結果】40例が登録され、年齢 62（29-86）歳、PS 0/1/2 23/15/2例、切除不能/遺残再発 27/13例であった。P1/P0CY1 34/6例、腹水貯留21例、水腎症9例、腸管狭窄6例、卵巣転移6例。化学療法を中央値7（1-23）コース施行し、1年全生存率は78%（95% CI, 65-90%）であった。標的病変を有する18例における奏効率（RECIST）は56%（95% CI, 32-79%）であった。腹水減少を62%､細胞診陰性化を86%に認めた。主な有害事象（Grade3以上）は好中球減少（38%）、白血球減少（18%）、悪心嘔吐（8%）であった。腹腔内投与に関連した合併症としては、閉塞を1例に認めたのみであった。初発例27例中16例に対して手術を施行した。f Stage IB/II/IIIA/IIIB/IV 1/1/3/3/8例、根治度はCurB 13例、CurC 3例（播種遺残2例、断端陽性1例）であり、組織学的効果はGrade1a/1b/2 6/6/4例であった。【結語】S-1＋PTX経静脈・腹腔内併用療法は腹膜播種を伴う胃癌の予後を改善する有用な治療法である。高度医療の承認を受け、保険承認を目指した多施設共同試験を開始した。

CS-1-4　炎症反応マーカーを用いた切除不能再発進行大腸癌症例に対するFOLFIRI, FOLFOX4を用いた全身化学療法の効果予測に対する検討

獨協医科大学第二外科
○石塚　満、永田　仁、高木　和俊、窪田　敬一

【背景】Glasgow Prognostic Score（GPS）は、血清CRP, albumin値の組み合わせから、癌宿主応答を評価し予後予測に用いる試みで、これまでに種々の癌腫における有用性が示されてきた。しかし全身化学療法の予後予測に対するGPSの報告はない。【目的】切除不能再発進行大腸癌症例に対してFOLFIRI, FOLFOX4を用いた全身化学療法を行った症例について、GPSを用いた化学療法の効果判定予測が可能かどうかを評価した。【対象、方法】2005年4月から2007年7月までの間に、切除不能再発進行大腸癌の診断にて、全身化学療法目的にFOLFIRI, FOLFOX4を施行した症例のうち放射線療法施行例、明らかな炎症所見を認める症例を除く112例を対象とした。これらの症例に対しGPSの定義に従い、入院時データから高CRP血症（CRP＞1.0mg/dl）と低アルブミン血症（Alb＜3.5g/dl）を共に認めるものを2点、どちらかのみ認めるものを1点どちらも認めないものを0点とし、グループ分けを行った。予後との関連については単、多変量解析を行い、Kaplan-Meierによる生存曲線と、log rank testによる生存分析を行った。【結果】観察期間の中央値は354日で最長観察期間は1161日であった。GPSに基づく三群の平均生存期間（日）では、GPS0; 601±49, GPS1; 572±32, GPS2; 331±42（mean±S.E, P=0.0032, Kruskal-Wallis test）であったが、生存曲線では、GPS2と0,1の間に有意差を認めるものの（log rank test P=0.0032）、0,1間では有意な差は認めなかった。このためGPS0,1とGPS2の二群に分けて解析を行ったところ後者が有意に予後不良の傾向を認め（603±28 vs 331±42, P=0.0202, Mann-Whitney U-test）、それぞれが独立した集団を形成していた（P＜0.0001, log rank test）。背景因子ではGPS2群に癌宿主応答を反映し好中球を含む白血球の増多と各癌マーカーの上昇を認めたが、その他の背景因子には化学療法の施行回数を含め有意差を認めなかった。年齢、性別、原発部位、CEA、CA19-9、CA72-4、CRP、albumin、AST、ALT、白血球数、好中球数、GPS化学療法施行回数を用いて単変量解析を行ったところ予後関連因子として、CA19-9（odds ratio, 1.000; 95% C.I., 1.000-1.000; P = 0.0473）、CRP（高CRP血症）（odds ratio, 1.535; 95% C.I., 1.004-2.345; P = 0.0477）､albumin（低アルブミン血症）（odds ratio, 1.377; 95% C.I., 1.106-1.716; P = 0.0043）、好中球増多（odds ratio, 1.035; 95% C.I., 1.001-1.069; P = 0.0411）、GPS（0,1/2）（odds ratio, 6.818; 95% C.I., 2.813-16.42; P ＜ 0.0001）が抽出された。これら5因子を用いて多変量解析を行ったところ、GPS（0,1/2）（odds ratio, 6.071; 95% C.I., 1.625-22.68; P = 0.0073）が選出され、GPSは単独の予後決定因子として同定された。【考察】GPS0,1間では明らかな有意差を認めないものの、GPS（0,1/2）での二群比較における評価ではGPSは単独の予後規定因子であり、患者の個別化にも優れ、とりわけGPS2症例の予後は極めて不良で二年生存を認めなかった。【結語】切除不能再発進行大腸癌症例に対する全身化学療法の効果予測においても、入院時におけるGPSの評価は、患者の個別化と予後予測に有用な手段であった。

CS-1-5　大腸癌治療におけるCetuximabの皮膚毒性による治療効果予測の検討

[1]KKR札幌医療センター斗南病院腫瘍内科、
[2]KKR札幌医療センター斗南病院消化器病センター
○古川　孝広[1]、辻　　靖[1]、阿部　雅一[1]、小野寺義光[1]、水島　　健[2]、阿部清一郎[2]、茎津　武大[2]、住吉　徹哉[2]、由崎　直人[2]、石井　　徹[2]、近藤　　仁[2]

【背景】2008年9月より、本邦でもCetuximab（以下CET）がEGFR陽性の治癒切除不能な進行・再発の結腸・大腸癌の2次治療以降に使用可能となった。これまでの多くの報告により、EGFRの発現の有無および、その発現強度により、CETの奏功率は変わらず20.0-25.0％であるとされている。ところで、CET使用の際には皮疹が出現することが指摘されており、皮疹出現例では奏功例が多いと報告されている。Saltzらは皮疹出現例の奏功率が29%、非出現例では3%であると報告している（ASCO2001）。またCRYSTAL試験およびBOND試験においても、皮疹出現例はその強度により､生存期間の延長が報告されている。【対象】2008年9月より2009年8月までの1年間に、当院でCETによる治療を受けた27例を対象とした。男性12例、女性15例であり、平均年齢61.9歳（29-79歳）であった。PS0が9例、1が14例、2が2例、3が2例であった。原発臓器は結腸が21例､直腸6例であった。原発巣切除は26例に施行された。CET単独投与は15例、CPT-11との併用が9例、FOLFIRIとの併用が3例であった。前治療のレジメン数中央値は3（1-8レジメン）であった。前治療としてFOLFOX　100%（27/27）、FOLFIRI　93%（25/27）であり、Bevacizumabも82%（22/27）に使用していた。前治療期間中央値は16.0ヶ月（8.0-38.0ヶ月）であった。【方法】CTCAEv3.0にて、ざ瘡様皮疹、脂漏性皮膚炎、皮膚乾燥、掻痒症、爪周囲炎の評価を行った。複数項目に皮膚毒性を認めた場合は、最悪値を評価対象とした。【結果】CETを使用した患者のうち奏功例（PR,CR）は、全例皮膚毒性Grade2以上であった。皮膚毒性のgrade別評価での奏功率は0ないし1が0%（0/10）、2ないし3が41.2%（7/17）、特に3では50%（3/6）となり、皮膚毒性の出現が、治療効果予測として妥当である可能性が見出せた。尚、k-ras変異の有無につき検討できた9例において、奏功例は100%（3/3）でk-ras野生型であり、SD症例では40%（2/5）、PD症例0%（0/1）であった。無増悪生存期間（PFS）は4.0ヶ月であり、上乗せ効果が指摘された既報例に矛盾しない結果であった。全生存期間（OS）は、初回化学療法からの生存期間を示すが、39.0ヶ月と良好な結果が得られた。【結論】CETの治療効果予測として、欧米ではk-rasの変異の有無で判断されている。本邦では2009年9月時点では、一般臨床でk-rasの変異が測定されておらず、EGFR（－）のk-ras野生型例に対するnegative selectionが危惧される。今後皮膚毒性の出現も治療評価予測因子として、CETの使用が検討されるべきと考えられた。

CS-1-6　K-ras野生型進行・再発大腸がんに対するセツキシマブの治療成績

[1]大阪府立成人病センター臨床腫瘍科、
[2]大阪府立成人病センター消化管内科、
[3]大阪府立成人病センター外科
○杉本　直俊[1,2]、坂井　大介[1]、山本　幸子[1,2]、竹内　洋司[2]、東野　晃治[2]、屋木　敏也[1]、真貝　竜史[3]、能浦　真吾[3]、大植　雅之[3]、飯石　浩康[2]

【緒言】本邦における進行・再発結腸・直腸がんに対する化学療法は2007年にベバシズマブ、2008年にセツキシマブの承認により欧米とのドラッグ・ラグはかなり解消された。しかしセツキシマブ投与に関しては、K-ras野生型においてのみその治療効果を発揮することが明らかになっており、NCCNガイドラインにもその旨が明記されているにも関わらず、本邦においてK-ras測定は未だに保険適応外であり、2009年ASCOのテーマであった「個別化治療」の面においては依然欧米の後塵を拝していると言わざるを得ない。また2009年9月現在において、日本人におけるK-ras野生型大腸がんに対するセツキシマブの治療成績の報告はなされていない。【目的と方法】当センターにおけるK-ras野生型進行・再発大腸がんに対するセツキシマブの治療成績を検討した。K-ras遺伝子変異検査はダイレクトシークエンス法にて行った。【結果】2008年9月より二次治療以降の化学療法を施行中のEGFR陽性大腸がん患者37例を対象とした。うち、K-ras遺伝子変異検査を施行したのは31例であり、K-ras野生型/変異型/解析不能：21例（68%）/9例/1例であった。K-ras野生型21例のうちPDとなった17例にセツキシマブを投与した。PS＝0/1/2：9/5/3、年齢中央値は69歳（36～75）、性別は男/女12/5、FOLFIRIまたはCPT-11との併用/ 単剤：9/8例、前治療レジメン数2/3/4以上：5/9/3例、セツキシマブ投与回数は中間値9回（2～38）、二次治療5例、三次治療以降12例であった。皮膚障害発症は全例にみられたが、Grade3以上は2例（12%）と軽微であった。またインフュージョンリアクションは1例のみ（6%）､Grade3以上の低マグネシウム血症は2例のみ（12%）であった。その他の重篤な有害事象は認めなかった。またPR4例（25.0%）､SD5例と良好な治療効果が得られた（1例は評価未）。無増悪生存期間は194日（13～269）、全生存期間は中央値に届かず。またPR例はすべてGrade2以上の皮疹出現例であった。治療中止例はすべて腫瘍増大によるものであり、有害事象中止は一例も認めず、安全に治療を遂行できている。また、セツキシマブ導入時に診療科・職域横断的な大腸がんチームカンファレンスにおいて対象患者、レジメン、前投薬を含めた投与法をあらかじめ決定していたが、さらに皮膚障害対策には看護師や薬剤師のより積極的な介入により、皮膚障害対策および患者指導法の統一化を図ることができた。また協力いただいた患者にはすべて皮膚の写真を記録におさめ、外来投与時にも必要時にはGradeの記載のみならず写真記録を併用し、より客観的な評価を可能とした。【結論】当センターにおけるK-ras野生型進行・再発大腸がんに対するセツキシマブの治療成績は欧米の既存の報告と遜色ないものであり、有害事象も認容の範囲内であった。

CS-1-7　大腸癌に対するセツキシマブの有効性予測における高感度KRAS、BRAF変異解析法の意義

徳島大学ヘルスバイオサイエンス研究部消化器内科学
○木村　哲夫、香川美和子、小濱　利枝、北村　晋志、岡本　耕一、梶　　雅子、岡久　稔也、岡村　誠介、高山　哲治

【目的】進行・再発大腸癌に対する抗EGFR抗体薬（セツキシマブ）の重要な効果予測因子として、KRAS遺伝子変異が注目されている。またBRAF遺伝子変異もKRAS同様セツキシマブの一次耐性の機序として報告されている。しかし、その測定方法について明確な規定はなく、同一検体を用いて検査法間の性能評価を行った報告はほとんど無い。我々はこれまで、大腸癌、腺腫及びACFなどを対象に、高感度なKRAS変異の検出法である2step PCR-RFLP法を用い、アポトーシス抵抗性との関係について報告してきた（Gastroenterology 121, 599-611, 865-874,2001）。そこで本研究では、本法を用いて大腸癌のKRAS、BRAF変異を解析し、従来法と比較検討するとともにセツキシマブに対する有効性との関係を明らかにする。【方法】2008年9月から2009年7月までにセツキシマブ投与が投与された切除不能・再発大腸癌患者55例のうち、標的病変を有し実際に治療効果を評価し得た45例を対象とした。大腸癌切除標本または生検材料のホルマリン固定パラフィン包埋切片よりDNAを抽出し、既報に従い2step PCR RFLP法を行った。すなわち、ミスマッチヌクレオチドプライマーを用いてPCR法にてDNAを増幅させた後、制限酵素（KRAS：MVa1、BRAF：Bts1）で切断する。得られたDNAの一部をさらにPCR法で増幅し制限酵素で切断を行い、電気泳動により変異DNAを同定した。従来法としてはダイレクトシークエンス法を用いて、KRASおよびBRAF遺伝子の変異を解析した。各方法におけるKRAS、BRAF遺伝子変異の有無とセツキシマブの使用効果を比較検討した。【結果】ダイレクトシークエンス法によるKRAS変異陽性率は22%（10/45）であった対し、2step PCR-RFLP法では40%（18/45）であった。検査法別に奏効率を見てみると、ダイレクトシークエンス法では変異型で0%、野生型で24%であったのに対し、2step PCR-RFLP法では変異型で0%、野生型で40%であった。ダイレクトシークエンス法で野生型にもかかわらず2step PCR-RFLP法で変異型を示す例が8例あり、セツキシマブの効果はPD 5例、SD 3例であった。BRAF遺伝子においては、2step PCR-RFLP法において1例のみ変異型を認め、KRAS野生型でセツキシマブ不応例であった。【結論】高感度な測定系（2step PCR-RFLP法）を用いてKRAS変異を調べることにより、セツキシマブ使用効果の期待できるpopulationをより濃縮しうることが示唆された。BRAF遺伝子変異はセツキシマブの効果との相関を報告する文献もあるが、今回の検討では頻度として少なく、今後の我が国における臨床データの蓄積を待ちたい。

CS-1-8　大腸癌同時性肝転移に対する治療戦略

北里大学外科学
○佐藤　武郎、内藤　正規、池田　　篤、小澤　平太、中村　隆俊、小野里　航、筒井　敦子、三浦　啓壽、井原　　厚、渡邊　昌彦

【はじめに】大腸癌は肝転移が最も多い転移・再発形式で，予後を左右する重要な因子であり，その治療について多くの検討が行われてきた．切除可能転移性肝癌の治療は，切除単独を凌駕する補助化学療法のエビデンスは乏しく，切除後の約半数が癌死する．一方，切除不能例は化学療法の研究が進められたが，一定の治療効果が得られても生存の有意な延長が認められず，肝転移巣の治療は大きな課題となっている．しかし，多剤併用化学療法であるFOLFOX療法が登場し，肝転移巣の縮小率が高くなり，さらには，切除にすすむことができる症例を少なからず経験するようにった．さらに，ベバシズマブやセツキシマブのような分子標的薬も標準的に使用できるようになり，強い腫瘍縮小効果が得られることによる切除不能転移巣の切除率が上がれば，治癒が得られることも分かってきた．【目的】FOLFOX療法が可能となった2005年4月以降と，それ以前の同時性肝転移症例を検討し，当院の転移性肝癌に対する治療方針の妥当性を明らかにする．【対象】2002年4月から2005年3月までの大腸癌手術症例663例のうち，Stage IV 65例（A群）と，2005年4月から2008年12月までの大腸癌手術症例629例のうち，Stage IV 89例（P群）を対象とした．【結果】肝転移を有するStage IV症例は，A群で45例，P群で51例であった．A群では，Grade Aは9例，Bは2例，Cは34例であった．P群ではGrade Aは10例，Bは2例，Cは39例であった．A群では7例（15.6%）に肝切除術を施行した．同時切除は4例，異時切除は3例であった．転移巣切除前に異時切除群では，5-FUを用いた肝動注療法を2例，CPT-11を用いた全身化学療法を1例に行った．A群で5年生存した症例は3例（6.6%）であった．このうち2例は，術前術後の肝動注と異時切除を行い，1例は同時切除後に肝動注療法を行った．P群では，同時切除が3例，異時切除が6例で，9例（17.6%）に肝切除を行った．異時切除群では，FOLFIRI 1例，FOLFOX 2例，FOLFOX＋BV1例，IRIS 1例を肝切除前に行なった．肝切除後の補助療法は，mFOLFOX6が7例，IRISが1例，FOLFOX＋BVであった．異時切除例は，Grade2以上の奏効が得られた場合は，切除前と同治療とし，Grade1b以下では治療法を変更した．同時切除群は，無再発生存が2例，原癌死が1例であった．異時切除群は，4例が無再発生存（再々切除1例）で，2例が担癌生存中であった．【まとめ】A・P群ともに，肝切除前の化学療法群の治療成績は良好であった．とくに，P群での同治療群の成績は良好であるが，症例数が少なく，観察期間も短いため，今後の症例集積が重要であると考えられた．

基調講演　クローン病の病態解明と治療開発

慶應義塾大学内科学
日比　紀文

クローン病（以下CD）は10代後半から20歳代に好発する原因不明の慢性炎症性腸疾患で本邦でも患者数は増加傾向にある。原因としていくつかの疾患感受性遺伝子に環境因子が絡み合って免疫学的異常を来たして、発症する多因子疾患と考えられている。ヒトゲノム解析が進むにつれNOD2、OCTN、DLG5、TNFSF15、IL-23Rなどの疾患感受性遺伝子が同定された。特にgenome-wide association study の進歩により年間30を超える疾患関連遺伝子が同定されるという時代が到来している。同定された遺伝子群ではNOD2やオートファージ関連遺伝子などの自然免疫に関与する分子、IL-23RやSTAT3などのサイトカインシグナルに関与する分子が多く報告されている。腸内細菌に対する宿主の免疫応答異常がCDの病態に深く関わっていると考えられ、CDモデルとして用いられるIL-10欠損マウスや他の多くの腸炎自然発症マウスでは腸内細菌の存在が腸炎発症に必要である事実もこれを示唆している。CDの腸管局所ではTh1優位の免疫異常が存在することが判明している。我々もこれまでにCDではマクロファージ（Mϕs）からのIL-18の産生が亢進していること、腸管粘膜固有層単核球からのIFN-γ産生が亢進していることを報告している。しかし、いかにして腸管局所のTh1優位の免疫反応が引き起こされるかという自然免疫と獲得免疫のcross talkについてはこれまで未解明であった。我々は腸管局所Mϕsが腸内細菌認識において恒常性維持に極めて重要な働きをしていること、さらにIL-10欠損マウスではこの腸管Mϕsの細菌認識機構の異常によりIL-12およびIL-23が過剰産生されることを明らかにした。CDにおける腸管Mϕsの機能異常についても、CDの腸管Mϕsは腸内細菌刺激に対し過剰なIL-23を産生することを突き止めた。このIL-23はTリンパ球やNK細胞からのIFN-γ産生を促し、Th1への過剰なシフトを引き起こしていると考えられる。

このように病態解明が進むにつれ臨床面では生物製剤を用いた分子標的治療の開発がめざましい。キメラ型抗TNFα抗体InfliximabがCD治療の中心となり、同剤によるTop-down therapyがCDの自然史を改善しうる可能性も期待されている。これに続いて、PEG化Fab fragmentであるCertolizumab pegol、完全ヒト型抗体AdalimumabなどのTNFα阻害剤も開発された。さらに完全ヒト型抗IL-12p40抗体やヒト型抗IL-6受容体抗体の有効性も報告された。接着分子を標的とした治療薬の開発も進み、リンパ球の腸管へのホーミングに必要なα4インテグリンに対するヒト化モノクローナル抗体Natalizumabの有効性も注目されている。我が国ではインテグリン阻害作用を持つ合成化合物AJM300の治験も始まっている。一方でこれらの生物製剤の標準的使用方法をどうするのか、免疫調整剤との併用の是否、生物製剤に対する不応例の出現や副作用による使用側でのリンパ腫の問題など新たに解決すべき課題も生じている。

CS-2-1　クローン病に対するInfliximabの長期治療成績

福岡大学筑紫病院消化器科
○小野陽一郎、平井　郁仁、松井　敏幸、槇　信一朗、
長濱　　孝

【目的】近年、クローン病（以下、CD）に対する治療の中で、抗TNF-α抗体であるInfliximab（IFX）は、寛解導入および寛解維持を目的として広く用いられるようになった。しかし、本邦では、長期の治療成績や治療効果に関する要因、長期投与による副作用の影響について未だ不明な点も多い。今回、IFXの長期的治療効果と併用療法が効果に関与するか否か、副作用、特に狭窄の影響および対応、について明らかにすることを目的とした。【方法】2009年3月までに当科でIFXを投与したCD患者は、191例であり、このうち151例が計画的維持投与を受けていた。これら151例中、長期経過の解析が可能であった137例を対象とした。治療効果の判定は、良好群：追加治療をせず、通常の生活を送れている者、中間群：外科治療以外の追加治療を要するも、社会生活を送れている者、不良群：外科的治療・長期入院を要した者と定義し、良好・中間群を有効、不良群を無効とした。対象の経年的な治療効果を判定し、有効例と無効例について、併用療法の有無、内容などについて比較検討した。また、狭窄の影響および対応については、IFXを2年以上投与された43例を対象とした。狭窄症例は、口側腸管の拡張を有する症例の他、連続する腸管腔の1／2未満の症例とした。【成績】IFX投与1、2、4年後の有効率はそれぞれ89.4%、86.0%、76.5%であった。2年以上投与された43例は、開始2年後に良好群22例、中間群15例、不良群6例と判定された。この43例で併用療法である在宅経腸栄養（HEN：900kcal以上）、アザチオプリン（AZA）の有無別に治療成績およびIFX投与前後のCRP値を検討した。HEN群（n=14）と非HEN群（n=29）の治療成績は、それぞれ85.7%、86.2%が有効で有意差はみられなかった。しかし、IFX導入前、2年後のCRP値は、非HEN群では、1.3±1.5から1.4±1.8であったのに対し、HEN群では1.1±1.1から0.2±0.2と有意に改善率が高かった（p＞0.05）。AZA群（n=23）と非AZA群（n=20）では、治療成績、治療前後のCRP値ともに有意な差はみられなかった。狭窄の影響については、2年以上投与群43例中、15例はIFX導入時に狭窄を伴っていた。2例は狭窄の増悪により外科的治療を要したが、11例は内視鏡的バルーン拡張術（以下、EBD）の併用にて継続投与が可能であった。残りの2例は保存的に対応し得た。【結論】IFXの計画的維持投与は長期的にも有効であった。また、HENの併用で、より炎症を鎮静化させうることが示唆された。副作用・狭窄については、EBDの併用により、多くの症例が内科的治療で対応し得た。今後、粘膜治癒や副作用（狭窄）に対する抑制、対応について詳細な検討を加える予定である。

CS-2-2　クローン病に対する生物学的製剤治療によって得られる粘膜治癒

金沢大学附属病院消化器内科
○加賀谷尚史、鷹取　　元、荒井　邦明、柿木嘉平太、
山下　竜也、水腰英四郎、酒井　明人、中本　安成、
岡田　俊英、金子　周一

【背景】生物学的製剤（Infliximab;IFX）を用いたクローン病（CD）治療は、CDAIの改善のみならず粘膜治癒をもたらすことが知られている。粘膜治癒が得られた症例では、再燃が抑制されることも期待され、クローン病の自然史が変わると目されている。【方法】IFXを用いた治療中のCD症例のうち、内視鏡による経過観察を行った症例に関して、粘膜治癒の有無と背景因子を比較した。【結果】2009年8月現在、当院当科で経過観察中のCDは64例である。男性43例、女性21例、年齢32.8歳（17歳-50歳）である。IFXによる寛解維持治療をしている症例は、34例である。男性24例、女性10例。年齢29.6歳（17歳-44歳）。IFX投与期間は、平均93週（1週-373週）。小腸内視鏡を用いて粘膜治癒の評価を行った症例は、26例であった。小腸内視鏡観察は、経肛門的に可能な限り深部挿入した。粘膜治癒の得られた症例：活動性病変を認めた症例＝15例：11例であり、粘膜治癒率は57.7％であった。粘膜治癒の有無に関して、腸管手術既往歴の有無、IFX開始までの罹病期間、900kcal以上の栄養療法、アザチオプリン投与の有無について有意差は認めなかった。IFX開始前のCRP値＝0.3 vs 1.7（p=0.11）、内視鏡評価時のCRP値=0.37 vs 1.34（p=0.2959）、IFX投与開始時の血清アミロイド蛋白A（SAA）値=20.9 vs 84.68（p=0.324）、内視鏡評価時のSAA値=12.6 vs 162.1（p=0.2227）に関しても有意差は認めなかったが、粘膜治癒の得られた症例では、炎症反応がより低値である傾向を認めた。【結論】IFXによる治療で粘膜治癒が得られた症例は57.7%であった。今回の検討では、粘膜治癒に寄与する因子は明らかとはならなかった。

CS-2-3　クローン病大量出血例に関する臨床的検討

[1]兵庫医科大学内科学下部消化管科、
[2]兵庫医科大学内科学上部消化管科
○中村　志郎[1]、吉田　幸治[1]、富田　寿彦[2]

【目的】クローン病（以下CD）の経過中には時に生命予後にも影響するような大量出血を生じる場合があり、その原因病変が深部小腸に存在する場合も多いことなどからしばしば内科治療に難渋し、診療上の問題となっている。今回出血後の治療に2単位以上の輸血を要する様な大量出血をきたしたCD31例を対象に、その臨床的な特徴と治療について、特にinfliximab（以下IFX）の有効性に関し検討を行った。【結果】A.大量出血例の臨床的特徴．症例の男女比は26：5、患者の年齢は19～50歳、平均33.7±6.9歳であった。病悩期間は0.8～23年、平均11.5±6.1年で、手術歴の有無については、有りが16例、無しが15例であった。出血時の病期は、活動期9例、緩解期22例で、31例中22例は出血時のCRP値が陰性であった。20例は出血の詳細については、ショックを呈したものが14例、以前に出血歴を有するものが19例、発病時にも大量出血をきたしていたものが10例存在していた。病型は小腸型12例、小腸大腸型15例、大腸型4例で、出血部位については回腸21例、空腸1例、大腸5例、吻合部4例で、出血の原因病変は縦走潰瘍20例、不整形潰瘍5例、瘻孔4例、広範粘膜脱落1例、不明1例であった。最終の出血時治療については27例が保存的に加療され、4例が緊急手術となっていた。B.大量出血例に対するIFXの治療効果．内科的治療の内容は重複を含め、輸血＋止血剤10例、内視鏡的止血術3例、IVR 2例、IFX投与22例で、IFXの治療内容は、Episodic 10例、Schedule 12例であった。経過観察期間内の内科治療のべ回数は、IFX投与が27回、IFX以外の保存的治療が48回であった。両者の短期的な治療効果として治療後1週間内の再出血回数と2週間以内の手術数を比較し、それぞれIFX投与が3/29、0/29、IFX以外の治療が16/48、4/48と、IFX投与に有意（p=0.03）な有効性が示された。初回IFX治療で一時止血が得られた21例のその後の長期的（平均観察期間 19.67±15.3ヶ月）な治療効果については、治療開始後に内視鏡で粘膜治癒が確認された8例では再出血を認めなかたっが、粘膜治癒が不明の13例では6例に大量の再出血を認めた。再出血を認めた6例は全てIFX再投与により一時止血が得られたが、その後は4例が手術（再出血時緊急1例、待機的3例）の適応となった。【結語】A.大量出血例の臨床的特徴は、CRP陰性の緩解期に多く、経過中に大量出血を繰り返す傾向を示し、出血部位では回腸、病変として縦走潰瘍が最も多かった。B.IFX治療は大量出血例の一次止血に高い有効性を示し、治療後の短期的な再出血率・手術率も他の保存的治療に比較し有意に低かった。IFX治療導入後の長期的な治療成績の向上には粘膜治癒確認の重要性が示唆された。

CS-2-4　若年者クローン病に対するInfliximabの有効性

東邦大学医療センター佐倉病院内科
○鈴木　康夫、吉松　安嗣、山田　哲弘、細江　伸央

【目的】クローン病は、発症後長期に渡り寛解と再燃を繰り返す慢性炎症性腸疾患の一つで、未だ原因不明の難治性疾患である。従来からの治療は食事制限と5アミノサリチル酸製剤投与を基本に炎症が高度あるいは難治な状態ではステロイド剤・免疫調節剤投与をさらに追加して症状の緩和と社会生活へ可能な限り復帰させることを主眼した対症療法が行なわれてきた。しかし、2002年に抗TNF-α抗体の一つであるInfliximab（IFX）が投与可能になると共に、著明な治療効果によって既にクローン病治療の中心的薬剤といっても過言ではなくなってきた。しかしIFXが従来の治療に対して抵抗性クローン病患者に対しても高率に有効性を発揮することが明らかにされつつあるが、一方ではIFXには免疫調節剤（IM）併用が必要か否か、IFX長期投与中の効果減弱時いかに対処するか、IFX投与の適切な適応症例の基準は何か、そしてIFX投与に際しての適切な時期はいつか、などIFX投与に際しては未解決な課題が存在する。特にIFXの投与時期に関しては、Top-down therapyとStep-up therapyとの長期比較研究から発症後出きるだけ早期にIFXを導入することが長期寛解維持には有効であることが推測されている。当科では同意が得られれば若年者クローン病患者に対しても積極的IFX治療を導入してきた。クローン病は若年期に発症する特徴を有していることから、若年者におけるIFX投与は真の意味でTop-down therapy実施に近い症例群と考えられる。そこで、若年者IFX投与症例群の臨床経過を解析し、Top-down therapyの意義および適切な投与時期の考察を試みた。
【対象と方法】18歳以下でIFXの寛解導入療法に引き続き1年以上の寛解維持療法が継続されている23症例（男：女=15：8、平均年齢：15.7±4.2、小腸型：小腸大腸型：大腸型=3：14：6）を解析した。IFXの有効性は、寛解導入率および1年間寛解維持効果を検討し、寛解維持効果の解析に際してはIFX8週間隔投与で症状の悪化が全く見られない症例群（A群）とIFX投与の効果はあるも8週間後のIFX投与前に悪化、あるいはIFX投与間隔が8週より短縮されている症例群（B群）に分類比較した。さらにIM同時投与症例の有無およびinfusion reaction発生の有無も合わせて解析した。
【結果】19症例（82％）で寛解導入に成功していた。寛解維持に関しては寛解導入に成功した19症例では、A群に相当する症例数が15/19症例（79％）に対してB群に相当する症例は4/19症例（21％）で寛解導入に不成功な症例は全てB群に属していた。IMをIFXと同時に併用している症例は2例のみであった。また、infusion reaction発生は2症例に認められ、IMの同時併用はなく全てB群に属していた。また、発症後最初のIFX投与に要した期間を検討すると、A群は全て2年以内であるのに対してB群は全て2年以上に渡り各種治療実施後不応性の結果、初めてIFXが投与開始されていた。
【結語】IFX投与若年症例の結果から、クローン病発症後2年以内にIFX療法を開始することが長期に良好な経過の実現を可能にすることが推測された。

CS-2-5　クローン病に対するMTXの治療成績

豊橋市民病院
○山雄健太郎、岡村　正造、浦野　文博、藤田　基和、山田　雅弘、北畠　秀介、石黒　裕規、山本　英子、林　寛子、山田　哲、大林　友彦、河合　学、川口　彩

【背景・目的】これまでのわが国におけるクローン病の内科的治療は5-ASA製剤やステロイド薬が用いられてきた。また、わが国特有の治療法に成分栄養療法であり、本邦では成分栄養療法の役割が重んじられてきた。近年、クローン病の内科的治療の有効性を示すデータが集約され、これによりわが国のクローン病の治療法も大きく変遷しつつある。2002年5月の保険適応後より生物学的製剤の代表格となったinflximab（IFX）は寛解導入,維持に有力な治療法として定着しつつあるが、長期の寛解維持には問題が多い。一方で、免疫調節剤の寛解導入、維持効果が明らかとなり、当院では、寛解導入療法および維持療法にAZA/6-MPを積極的に使用し、白血球数を指標に用量を調節するオーダーメイド療法を行いIFXからの離脱効果や、長期の寛解維持効果を報告してきた。しかしIFXやAZA/6-MPを用いても寛解導入、維持が困難な症例が確実に存在し、これらの症例に対する新たな治療法が待望されている。本邦では、慢性関節リウマチの治療薬として知られるMethotrexate（MTX）は、IFXとの併用でその高い治療効果を示す。欧米諸国においてはIFX、AZA/6-MP使用でも寛解を得ることができなかった症例の約半数に効果が得られたとの報告がある。今回われわれは5-ASA、PSL、AZA/6-MP、IFXなどの従来療法に抵抗性のクローン病症例に対しMTXを用いた治療を行い、治療効果や副作用について検討を行った。【対象・方法】2002年6月から2009年8月までに、当院にてIFXを使用し寛解導入療法を行ったクローン病患者82例であった。このうち寛解、維持困難案であり、MTXを使用した11例（男性7例、女性4例）を対象とした。MTX導入時の平均年齢は34.3歳（16-66）、MTXの平均使用期間は52.3週間（9-86）であった。MTXの投与方法は25mg/週の筋注もしくは5-15mg/週の経口投与にて治療を開始した。投与量はアナフィラキシーショック、肝機能障害、間質性肺炎などの副作用の出現の注意しながら用量調節を行った。これらの投与量は、海外の文献や日本リウマチ学会におけるリウマチ患者への投与量を参考にした。全11例でMTX開始時に使用していたIFXは維持投与とした。その後、緩解維持が得られた症例についてはIFXからの離脱をはかった。効果判定は、緩解：CRP≦1mg/dLかつIOIBD≦1点、有効：CRP≦1mg/dLまたはIOIBD≦1点、無効：CRP≧1mg/dLかつIOIBD≧1点とした。【結果】11例における治療効果は緩解：5例、有効：1例、無効5例であった。投与中止となった症例は2例で、1例に直腸癌を合併し手術を施行し、術後補助化学療法を行っている。もう1例はMTX抵抗性かつ挙児希望のため中止となった。副作用として軽度骨髄抑制出現が1例、肝機能障害にて減量を余儀なくされた症例を2例認めたものの、間質性肺炎の出現はいまだ認めていない。【結論】治療抵抗性クローン病に対しMTX投与を行い、約半数の症例で緩解を得ることができた。今後、本邦においてもMTXがクローン病に対する新たな治療薬として期待されるとともに、更なる症例の蓄積が必要と考えられた。

CS-2-6　クローン病に対するインフリキシマブ治療の現状と課題

大阪市立大学消化器内科
○鎌田　紀子、山上　博一、渡辺　憲治

【目的】クローン病（CD）に対するinfliximab（IFX）による治療は、2007年に維持療法も保険収載され、当科でも難治例を中心に投与症例が増加している。また、狭窄、瘻孔などの合併症回避、予後改善を目指したTop down/Early intevention治療が注目されている。IFXの登場で、CDの治療は大きな変化を遂げたが､症例の蓄積と共に種々の課題も出てきている。今回、我々のCDに対するIFXの投与症例から、日常臨床において問題となる点について検討した。【対象】2008年3月末までに当科にてCDに対しIFXを投与した120例で、そのうち計画的維持療法を一年以上施行した患者は40例であった。（うち計画的維持療法2年以上施行は15例であった。）【検討項目】一年以上の計画的維持療法40例のうち、男女比は35例：5例、病型は小腸型8例、小腸大腸型19例、大腸型11例、腸管皮膚瘻2例、小腸膀胱瘻2例、内瘻1例、腸管皮膚瘻1例であった。これらのうち、1．維持投与の間隔、2．投与期間短縮の理由、3．インフリキシマブ投与による副作用について検討した。【結果】1．インフリキシマブを0，2，6週で導入した後の維持投与期間は、8週毎で維持している症例が22例であったが、7週毎（4例）、6週毎（8例）、4週毎（6例）と期間短縮している症例では維持投与期間が長い症例ほど短縮傾向が見られた。2．長期投与の過程で、8週以内の腹痛・下痢・倦怠感などの症状出現のほか、内視鏡的に粘膜治癒を得られないor増悪傾向を認めたことなどが短縮の理由として挙げられた。3．副作用出現で投与中止となった症例は、皮疹などのアレルギー5例、呼吸困難1例、肺結核1例、腸閉塞1例、痔瘻癌1例などが見られた。結語：安全かつ効果的なインフリキシマブの計画的維持療法を目指す上で、投与期間や副作用について、当院の現状を報告する。

CS-2-7　狭窄を有するクローン病に対するIFX維持投与とバルーン拡張術のコンビネーション治療

[1]滋賀医科大学消化器内科、[2]滋賀医科大学光学医療診療部
○辻川　知之[1]、齋藤　康晴[2]、藤山　佳秀[1]

【目的】活動期クローン病に対するIFXの有用性はすでに確立されているが、小腸病変、特に狭窄や回腸瘻を有する症例でのIFX治療は未だ一定の見解が得られていない。我々は栄養療法やステロイド、さらに免疫調節剤にてコントロール困難なクローン病にはIFXを導入するとともに、活動性小腸病変に対しては積極的にバルーン拡張術を併用の小腸内視鏡を施行してきた。今回、狭窄を有する活動期クローン病に対してIFXとバルーン拡張術併用の有用性について検討した。【方法】IFX8週投与を継続しながら、シングルバルーン小腸内視鏡を施行したクローン病35例を対象とした。小腸内視鏡は症状の安定した外来通院中、あるいは腹部膨満感など軽度の狭窄症状出現時に行った。内視鏡挿入は強い癒着で挿入困難となるまでは経肛門的に挿入し、スコープが通過しない狭窄は瘻孔の無いことを確認したのち、CREバルーンにて15mmまで拡張しスコープを通過させた。【成績】IFX維持投与にもかかわらず活動性小腸病変は35例中25例（71%）に小潰瘍以上の活動性病変が見られた。バルーン拡張は19例に試みたが、3例は内視鏡到達不可能、2例は瘻孔合併のため最終的に外科切除が行われた。回腸の瘢痕狭窄のみの5例は1回の拡張のみで以後も通過良好となったが、潰瘍を伴う多発狭窄を有する4例ではIFX投与にても潰瘍治癒が困難で、かつ狭窄拡張を3回以上繰り返した。なお、バルーン拡張に伴う偶発症は1例で微小な穿孔を生じ開腹術が施行された。【結論】IFX維持投与のクローン病患者においても活動性小腸病変がみられるため定期的な小腸内視鏡は必要と考えられた。瘢痕狭窄症例では1回のバルーン拡張有効であるが、潰瘍を伴う小腸狭窄を有するクローン病ではIFX維持投与でもmucosal healingが困難なことが多く、狭窄拡張も繰り返す症例が多かった。ただし、このような症例では外科手術後においても再発を来しやすいため、長期経過例を集積してバルーン拡張併用IFX維持投与の有効性を検討する必要があると考えられた。

CS-2-8　クローン病痔瘻術後成績におけるインフリキシマブ投与の効果

三重大学消化管・小児外科
○吉山　繁幸、三木　誓雄、荒木　俊光、大北　喜基、川村　幹雄、小池　勇樹、大竹　耕平、井上　幹大、内田　恵一、楠　正人

【はじめに】クローン病の痔瘻は約50％の症例に合併する。手術施行例の約60％に再発が見られ、その約半数に一時的人工肛門が造設されるが、肛門病変が軽快し人工肛門を閉鎖できるのは約10％で、最終的に直腸切断術を余儀なくされる症例が少なくない。近年、痔瘻に対しインフリキシマブ（IFX）と外科治療の組み合わせにより良好な成績が得られたという報告がなされ、治療戦略が変化しつつある。今回、クローン病痔瘻に対する手術と術後のIFX投与が、その後の成績に与える影響を検討した。【対象と方法】当科で手術を施行したクローン病痔瘻手術患者33例（女性：男性=27：6）、総手術回数62回が対象。1）術後のIFX投与によりクローン病の痔瘻の再手術を抑制するか、2）術後のIFX投与により永久人工肛門造設は回避可能かについてそれぞれkaplan-meier法にて検討した。【結果】1）術式別による再手術率は、施行された術式の違いにより差は認められなかった。術後IFX投与の有無のみで分割し2群間を比較すると、累積非再手術率に差は見られなかったが、Scheduled 投与とEpisodic 投与の比較では、有意にscheduled投与で累積非再手術率は高かった。術後IFX投与のScheduled 投与とその他の維持療法との比較でも、累積非再手術率はScheduled投与で有意差をもって高かった。2）人工肛門非造設手術例について術後IFX投与の有無のみで分割し2群間を比較すると、その後の人工肛門造設術に影響を与えなかった。術後IFX投与のScheduled 投与とepisodic 投与を比較すると、有意差をもってScheduled 投与で、累積非人工肛門造設率が高かった。術後IFX投与のScheduled投与とその他の維持療法との比較でも、Scheduled投与で、高い累積非人工肛門造設率が認められた。人工肛門造設術を含め最終的な永久人工肛門の有無について検討すると術後IFX投与の有無、Scheduled 投与とepisodic 投与、Scheduled投与とその他の維持療法との比較において差は認められなかった。【考察】複雑痔瘻においてもseton drainageによるsepsisのコントロールと、IFXの投与により、約半数の患者で完全治癒が得られるとされ、またseton+IFXは治療効果・再発抑制においてインフリキシマブ単独より効果が高いと報告されている。今回の検討でクローン病痔瘻に対する手術後のIFXのScheduled maintenance therapyは、再手術の抑制や人工肛門の回避に有効であることが示唆された。しかし一旦、人工肛門を要する状態に至った場合、その効果は限定的である可能性が示唆された。

CS-2-9　瘻孔が手術適応となったクローン病に対する術前Inflixmab投与の影響

[1]兵庫医科大学下部消化管外科、
[2]兵庫医科大学感染制御学、[3]兵庫医科大学下部消化管科
○内野　基[1]、池内　浩基[1]、松岡　宏樹[1]、竹末　芳生[2]、
松本　譽之[3]、冨田　尚裕[1]

【背景】近年infliximab（IFX）の有用性により複雑なクローン病（CD）に対する治療成績も向上している報告が多い。しかしながら、手術を完全に回避するまで至らない症例も存在し、特に内瘻症例では最終的に手術を必要とする場合が多い。CD手術の原則は、炎症の軽減した状態で行うことが重要であると認識されている。最近では術前にIFX投与を行った症例を経験するようになり、印象的には良好に炎症が沈静化されており、縮小手術につながっているのではと感じさせられることも少なくない。しかしIFXが周術期に及ぼす影響については明らかでない。今回，瘻孔が手術適応となったCD手術症例についてIFXの影響を検討することとした．【対象】2005年4月から2009年5月に，瘻孔が手術適応となったCD66例をIFX投与，非投与群に分けて検討した．検討項目は術前治療、期間、術中因子（時間、出血量、切除小腸長）術後合併症とした．【結果】（A）IFX投与群は10例，（B）非投与群は56例であった．瘻孔の内訳は（A）十二指腸瘻2/10、膀胱瘻3/10、皮膚瘻1/10、回腸—回腸または回腸—結腸瘻4/10、（B）十二指腸瘻3/56、膀胱瘻9/56、皮膚瘻11/56、回腸—回腸または回腸—結腸直腸瘻32/56。術前、入院期間は（A）41.5（7-72）（B）40（12-90）、p=0.18。絶食TPN、ED投与、ステロイド投与は（A）6/10（60%）、9/10（90%）、5/10（50%）、（B）36/56（64.3%）、41/56（73.2%）、21/56（37.5%）と有意差は認めなかった。手術は回盲部切除（A）3/10（30%）、（B）35/56（62.5%）、p=0.04、大腸切除（全摘含む）、（A）5/10（50%）、（B）28/56（50%）、p=1.0であった。術中因子では手術時間（A）217.5（97-320）min、（B）171.5（95-335）min、p=0.2、出血量（A）315（35-860）、（B）180（15-1000）、p=0.21、切除小腸（A）50（10-140）、（B）50（10-165）、p=0.64と有意差は認めなかった。術後合併症は（A）1/10（膿瘍）、（B）7/56（縫合不全5、出血1、膿瘍1）、p=0.82、創感染は（A）2/20（B）16/56、p=0.58と有意差認めなかった。【結語】術式、瘻孔部位は統一していないものの、瘻孔症例では術中因子、術後合併症にIFX投与による影響はみられなかった。しかしながらIFX投与後ではCD病変の炎症は軽快しており、縮小手術につながる効果があると思われるため、今後さらに多数の症例での検討が必要であると考える。

CS-3-1　性別差とFDの治療効果に関する検討 - JMMSからの知見 -

[1]東京慈恵会医科大学外科学消化管外科、
[2]東北大学総合診療部、[3]済生会川口総合病院、
[4]東海大学消化器内科、[5]東北大学外科病態学講座、
[6]国立国際医療センター国府台病院、
[7]群馬大学病態制御内科、[8]町田市民病院外科
○中田　浩二[1]、本郷　道夫[2]、原澤　茂[3]、峯　徹哉[4]、佐々木　巌[5]、松枝　啓[6]、草野　元康[7]、羽生　信義[8]、柴田　近[5]

性別差が一部の機能性消化管障害の病態や治療効果に影響を及ぼすことが知られているが、機能性ディスペプシア（FD）との関連についてはほとんど知られていない。JMMSは日本国際消化管運動研究会が主導して行った、外来初診時のFD疑診患者を対象とした全国規模の臨床比較試験である。胃もたれ、胃の痛みが2週間以上出現している患者1042例のうち、不来院、内視鏡検査で器質的病変有、観察期間中の症状消失、を除外した618例を、モサプリド（M薬）投与群311例とテプレノン製剤（T薬）投与群307例に割付けし、患者背景と治療効果について検討された。【目的・方法】性別によりFDの背景因子に差がみられるかどうかについて検討した。また、治療薬剤（M薬、T薬）の有効性に性別差が及ぼす影響についてHR-QOL（SF-36）、症状スコア変化量、レスポンダー率により検討した。薬物治療が“有効“とするレスポンダー基準は、(1) 患者印象で「よくなった」以上とする”満足し得る症状改善”、および (2) 総合スコアが治療前の50%以下に減少、とした。【成績】JMMS対象・割付患者のうち男性243名と女性293名が治療を完遂した。内視鏡検査で“器質的疾患なし”の保障による症状消失の男女比は1:1.9であった。年齢、病型分布（もたれ型、痛み型、併存型）、治療前の症状スコア（‘もたれ’スコアのみ男性＞女性；$p<0.05$）およびHR-QOLに性別差はみられなかった。‘もたれ’、‘痛み’、‘総合（もたれ＋痛み）’スコア変化量とレスポンダー率はM薬では男性が、T薬では女性の方が有意にすぐれていた（$p<0.05$）。症状スコア変化量において男性ではM薬がT薬にまさっていたが、女性では両薬剤間に差はみられなかった。レスポンダー率は男性、女性ともにM薬がT薬よりも有意にすぐれていた（$p<0.05$）。【結論】M薬は性別にかかわらずFDに対する有効な治療薬であった。M薬（男性＞女性）とT薬（女性＞男性）の有効性にはいずれも性別差が認められた。女性では、男性と比べ心理社会的要因がより強く影響していると考えられ、FD診療においては性別差を考慮した治療戦略が求められる。

CS-3-2　胃シンチグラフィを用いたクエン酸モサプリドの胃運動機能に対する影響

[1]兵庫医科大学内科学上部消化管科、
[2]兵庫医科大学内科学下部消化管科、
[3]兵庫医科大学核医学・PETセンター
○富田　寿彦[1]、奥川　卓也[1]、豊島　史彦[1]、山崎　尊久[1]、桜井　淳[1]、田中　淳二[1]、森田　毅[1]、金　庸民[1]、大島　忠之[1]、堀　和敏[1]、渡　二郎[1]、松本　譽之[2]、柏木　徹[3]、三輪　洋人1

【背景】セロトニン（5-hydroxytryptamine, 5HT）は、消化管運動機能に大きく関与していることが広く知られている。健常人において、5-HT1B/D receptor agonistであるスマトリプタンは胃貯留能を改善し、排出能を遅延させることが報告されている。一方5-HT4 receptor agonistであるクエン酸モサプリドに関して胃排出能は改善するものの、貯留能に関する影響は明らかではない。近年、胃運動機能において胃排出のみならず貯留能の重要性が認識されてはいるが、貯留能に対する検査法である胃バロスタット検査は侵襲性と簡便性の問題から本邦では普及していないのが現状である。従来胃排出能の評価では、胃シンチグラフィ検査がGold standardとして知られているが、これを用いて貯留能を検討した報告は少ない。【目的】胃シンチグラフィ検査の貯留能・排出能としての有用性を評価し、これを用いて健常人におけるのクエン酸モサプリドの胃運動機能に対する影響を調べること。【対象・方法】健常人10例（男性8人、女性2人、平均年齢30.6±6.8年）を対象とした（クロスオーバー試験）。4時間以上の絶食状態でスズコロイドTc－99m（37MBq）含有した試験食（ANMS、SNMの標準食に準じて調整されたカレーライス）を座位で摂取した後、摂取直後、15分、30分、45分、60分、90分、120分、180分後の胃全体像をシンチレーションカメラで測定した。胃全体及び胃貯留能（胃上方1/3と規定）に関心領域を各時間帯で設定し、それぞれの放射能を測定し、貯留能及び排出能を算出した。健常人（10人）それぞれに、以下の条件下で胃運動を評価した（薬剤服用なし、スマトリプタン（SM）（50mg）を服用、クエン酸モサプリド（5mgを服用）。【結果】健常人においてSM投与前後での胃貯留能はそれぞれ胃全体の38.4±13.7％51.5±16.4％とSM投与で増加した（$p<0.01$）。またSM投与60分、90分、120分、150分で排出が有意に遅延（$p<0.05$）した。一方クエン酸モサプリド投与前後での胃貯留能はそれぞれ胃全体の38.5±13.2％、48.9±10.7％とクエン酸モサプリド投与で増加した（$p=0.06$）。またクエン酸モサプリド投与150分で排出が有意に促進（$p<0.05$）した。【結語】5-HT4 receptor agonistであるクエン酸モサプリドは胃排出能のみならず、胃貯留能を高めた。この特徴的な胃運動機能に対する作用がFD症状改善に関与している可能性がある。

CS-3-3 クロスオーバー法を用いたニザチジンによるFD患者に対する臨床症状と胃排出能への影響の解析

日本医科大学消化器内科
○二神 生爾、新福 摩弓、進藤 智隆、河越 哲郎、堀江 茜、岩切 勝彦、坂本 長逸

【背景・目的】機能性ディスペプシア（functional dyspepsia：FD）の病態の詳細はいまだ不明であり、消化管機能異常、知覚過敏、心理的・行動学的因子が複雑に絡み合った複合的な症候群といえる。現在、FDの治療方針としては、Rome III分類を基にしたTackらの提唱したアルゴリズムが最も参考になるものと思われる。しかしながら、EPSとPDSとのoverlapやIBS症状や胃・食道逆流症状を合併したoverlap 症候群の存在もあり、アルゴリズムのとおりにクリアカットに治療を進めることができない場合もある。また、愁訴期間が長いFD患者に対して酸分泌抑制剤として、長期間PPI製剤を使用することに対しても様々な問題があると思われる。酸分泌抑制作用と胃排出能改善効果があることが報告されているニザチジンを用い、本邦におけるニザチジンのFD患者に対する臨床症状と胃排出能への効果をはじめて検討したので、報告する。【方法】Rome-III基準に従い上腹部の愁訴のある患者に対し、腹部US・内視鏡・便潜血検査等により器質的疾患を除外したFD患者30名（PDS 24名、EPS 6名）を対象とした。クロスオーバー法によりニザチジンとレバミピドの両者を比較検討した。先行薬剤は封筒法により決定し、ニザチジン4週投与後レバミピド4週投与するA群と、レバミピド4週投与後、ニザチジン4週投与するB群に分けた。いずれも先発薬剤投与前、薬剤切り替え時、後発薬剤投与後の3点において、それぞれ臨床症状と胃排出能の測定を行い比較した。悪心・上腹部腹満感・食後飽満感・胃部不快感・上腹部痛・胸焼けの6つの腹部症状を強さ・頻度・持続時間によりスコア化（0-30）した。胃運動能の評価には13C-acetate呼気試験法を用いた。また血清グレリン値はELISA法を用いてアシル化グレリンとデスアシル化グレリン値を測定した。【結果】ニザチジン投与群においては上腹部腹満感・食後飽満感・胃部不快感・上腹部痛の合計スコアの改善例は21/30例であり、レバミピド投与群3/30例に比較し有意（$p<0.05$）に改善が認められた。一方でニザチジン投与群では胸焼け症状の改善例は16/30例であり、レバミピド投与群0/30例に比較し、有意に（$p<0.05$）改善を認めた。さらに、胃排出遅延群に対してはニザチジン投与群（9/11例）は、レバミピド群（1/6例）に比較し有意（$p<0.05$）に胃排出能を改善させた。また、ニザチジン投与による胃排出能改善例ではその89%（8/9例）に臨床症状の改善を認めた。ニザチジン投与群、レバミピド投与群ともに、アシル化グレリン、デスアシル化グレリン値に影響を与えなかった。【結論】FD患者の胃排出能遅延例に対してはニザチジン投与により臨床症状の改善が期待できると考えられた。

CS-3-4 プラマリーケアならびに基幹・大学病院における機能性ディスペプシアの治療指針

大阪市立大学消化器内科学
○富永 和作、越智 正博、町田 浩久、岡崎 博俊、山上 博一、谷川 徹也、渡辺 憲治、渡辺 俊雄、藤原 靖弘、荒川 哲男

【目的】機能性ディスペプシア（FD）の診断は、自覚症状の部位、持続期間、その頻度でなされるが、自覚症状のみで考案した治療指針では、背景に根付く病態生理を反映した治療方針とは言えない。一方、FDの患者背景にある胃運動や自律神経の機能異常などを検索しそれに基づく治療が必要と考えられるが､プライマリーケアを担当する医院･施設すべてにおいて、これら検査が可能なわけではなく、自覚症状を中心とした治療法に頼らざるを得ない。そこで、両者における治療指針を構築すべく基礎成績として、(A)．ディスペプシア症状以外の症状（逆流症状､あるいは下痢･便秘といった排便症状）の併存別にみたディスペプシア症状の強度について、自己記入式質問紙票を用いて解析した。(B)．生理機能異常としての胃運動機能障害と消化器症状との関連性について解析した。【方法】(A)．FD患者168名（男：女　59：109　平均44.6歳）、健常者50名（男：女　25:25　平均37.6歳）を対象とし､逆流症状あるいは下痢･便秘といった排便症状の有無別にみたディスペプシア症状の強度について検討した。使用したアンケートはGSRSであり、GSRSにおける各症状のcut off値は、健常者の結果（平均値＋2SD）をもとに、逆流症状: 1点、下痢症状: 2点、便秘症状: 2点と設定した。(B)．FD患者（61名、男：女　32：29　平均55.4歳）においてRI法における胃運動機能評価を行い、貯留能・排出能障害の両者を有する群と、一方のみを有する群、両者を認めない群での症状比較を行った。【成績】(A)．1. FD群を設定したcut off値により、A群（n=22）: HB（－）&DS（－）､B群（n=22）: HB（－）&DS（＋）､C群（n=34）: HB（＋）&DS（－）､D群（n=90）: HB（＋）&DS（＋）の4群に分類しえた（逆流症状: HB, 排便症状: DS)。2. 逆流症状を有するC、D群では、A、B群に比し腹痛、消化不良症状スコアは有意に高値であった（$p<0.05$)。3. 排便症状の有無別比較では、腹痛、消化不良症状スコアに差は認めなかった。(B)．1. 胃排出能障害は34名（55.7%）に、胃貯留能障害は30名（49.2%）に認められた。2. 胃排出能障害と貯留能障害には相関性が認められた（$p=0.027$)。3. 両者正常、一方の障害、両者障害の群は、それぞれ18（29.5%)、22（36%)、21（34.5%）であり、消化器症状も段階的に増強し、運動機能障害由来の症状の割合は約44%を占めることが示された。【結論】FDの症状相関からみた治療指針では、酸逆流症状が併存する患者群では、腹痛・消化不良の症状増幅に関与することから、酸分泌抑制薬が有効である可能性が示唆された。病態生理を反映した治療指針として、運動機能改善薬は約40%の症状に対して有効であることが示唆された。

CS-3-5 画像検査による過敏性腸症候群（IBS）の分類と治療の試み ー腸管運動異常型（ストレス型）IBSと腸管形態異常型IBSー

[1]横浜市立市民病院、[2]慶應義塾大学消化器内科
○水上　健[1]、小松　弘一[1]、鈴木　秀和[2]、日比　紀文[2]

【背景】過敏性腸症候群（IBS）には脳腸相関異常、知覚過敏、腸管運動異常の3つが病態とされており、症状が排便により軽快・就寝中は無症状・心理的緊張で増悪・大腸鏡・注腸で器質的異常がないことがIBSの特徴とされる。RomeIIIでは1）排便により軽快2）排便頻度の変化を伴う3）便性状の変化を伴うことが診断基準に記載されるが「ストレスの関与」は記載されない。そのため診断基準を満たすものの発症機序にストレスの関与がないものが混在する可能性がある。これまで我々は無麻酔大腸鏡挿入法－浸水法－（Dig Endosc 2007. vol19（1）p43-48,）を発表し、鎮痙剤で正常者の腸管運動を抑制して大腸鏡を施行すると「大腸鏡」自体の心理的負荷でIBSの遷延性腸管運動異常が惹起されることを発表した（消化器心身医学2009. 16（1）：91－97）。その中でIBS-Dのほとんどに遷延する蠕動、IBS-C の一部に遷延する分節型運動が見出されたことを報告したが、その後の検討により大腸鏡で腸管運動異常が観察される群では下痢のみ・便秘のみの症状を示すことが多く、腸管運動異常がない群では硬便に続く大量の軟便・下痢が便通の特徴で、注腸検査で腸管形態異常が見出されることが判明した。【目的】大腸鏡・注腸検査によりIBS各病型の腸管運動・腸管形態評価を行い、病態に与える影響を検討し、腸管運動・形態に応じた治療の検討を行う。【対象】当院で大腸鏡を施行し、IBSと診断された患者146名（男性74名、女性72名）【方法】鎮痙剤のみを前投与して大腸鏡検査を行い、鎮痙剤投与後の腸管運動パターン・腸管運動停止確認時間と腸管形態を部位別に評価する。可能な症例は同日に注腸検査を施行して腸管形態の確認をする。検査後、患者自身が症状に関連すると考えるストレスの有無を聴取し、大腸鏡で判断された運動異常・形態異常に応じた治療を施行して治療効果を判定する。【結果】腸管運動はIBS-D男性67%, 女性78%に8分以上遷延する蠕動, IBS-C男性48%, 女性10%で8分以上遷延する分節型運動が観察され、IBS-M男性14%, 女性0%であった。腸管形態はIBS-D男性28%, 女性44%, IBS-C男性58%, 女性92%, IBS-M男性100%, 女性100%に認めた。症状に先行するストレスはIBS-D男性62%, 女性67%, IBS-C男性39%, 女性5%, IBS-M男性9%, 女性4%に認めた。腸管運動異常症例にはセディールやドグマチール、イリボーが有用だったのに対し、形態異常症例ではコロネルや少量の緩下剤と運動や腹部マッサージが有用であった。【考察】IBS-DとIBS-C男性には運動異常が多く見出され、その多くに自覚するストレスを認めた。IBS-C女性の多くとIBS-M全例にS状結腸に好発する腸管形態異常を認め、先行するストレスはほとんど認められなかった。また運動異常症例はストレスで誘発・増悪する純粋な下痢のみ・便秘のみ症状であるのに対し、形態異常症例は症状に関連するストレスを自覚せず、まず硬便が出た後に大量の軟便・下痢が出ることが多く生活形態の変化（結婚・出産・退職など）を認めることが多かった。腸管運動異常と腸管形態異常では病態が異なり、病型や年齢層における性差、薬への治療反応性の性差の原因と考えられる。

CS-3-6 過敏性腸症候群患者におけるβ3 - adrenoceptor およびCholinergic receptor muscarinic 3 genetic polymorphismの検討

[1]岩手医科大学消化器・肝臓内科、
[2]岩手医科大学病理学講座（分子診断病理学分野）、
[3]岩手医科大学薬学部薬物代謝動態学講座
○小野寺沙織[1]、千葉　俊美[1]、安孫子幸人[1]、小穴　修平[1]、久多良徳彦[1]、遠藤　昌樹[1]、鈴木　一幸[1]、菅井　　有[2]、幅野　　渉[3]

【背景】ヒトβ3-adrenoceptor（AR）およびCholinergic receptor muscarinic 3（CHRM3）は消化管の平滑筋に発現すると言われているが、消化管機能異常との相関については明らかにされていない。【目的】過敏性腸症候群（IBS）患者とβ3-ARおよびCHBM3の遺伝子多型について検討する。【対象】Rome III基準の条件を満たすIBS患者81例とコントロール群68例を対象とした。【方法】IBS患者から採取した末梢血液中のDNAを抽出および精製し、β3-ARおよびCHBM3遺伝子部位をPCRにより特異的に増幅し、制限酵素により切断してそのパターンによりgenotypeを決定した。【結果】β3-ARのT/C型において、IBS群はコントロール群と比較して有意に高い結果を得られた（P＜0.05）。一方、CHBM3遺伝子多型はIBS群およびコントロール群では有意差は認められなかったが、罹病期間において3年以上罹患しているIBSは3年未満と比較してT/C型において有意に高い結果を得られた。【結論】β3-ARおよびCHRM3のpolymorphismが、IBSの病態治療に関連していることを示唆した。

CS-3-7　大建中湯の機能性腸疾患モデルにおける平滑筋収縮異常への有効性

九州大学病態制御内科学
○秋穂　裕唯、中村　和彦

【目的】機能性消化管障害の原因として腸炎後の免疫学的機序によるものが報告されてきている。過敏性腸症候群（IBS）の発症には消化管の炎症による腸管免疫系の異常が関与すし、サイトカインやセロトニンが腸管運動能異常、腹痛の病態機序に関わっていることが明らかとなってきた。また寛解期の炎症性腸疾患患者においても腹痛、便通異常をしばしば認め、これらの原因としてIBSの病態と同様にセロトニンの関与も報告されている（Minderhoud et al. Clin Gastroenterol Hepatol 2007）。これまでに我々はT細胞刺激による急性腸炎モデルにおいて遷延する平滑筋収縮異常に対し、大建中湯が、平滑筋条片および平滑筋細胞の双方で過収縮反応を抑制することを報告した。今回我々は本モデルにおけるサイトカイン動態と大建中湯成分の筋収縮への作用を検討した。【方法】急性腸炎はBALB /cマウスに抗CD3抗体（12.5μg）を腹腔内投与することにより作製し、大建中湯（2.7g/kg/day）を7日間経口投与した。消化管機能解析は、炎症終息後に小腸平滑筋条片標本と単離平滑筋細胞を用いてカルバコール刺激による収縮能を検討。また小腸の組織学的検討、サイトカイン等のmRNA・蛋白発現を解析した。さらに正常マウスの小腸平滑筋条片標本における大建中湯、構成生薬および主要成分の平滑筋収縮への影響をマグヌス法にて検討した。【成績】抗CD3抗体投与により絨毛の萎縮・陰窩の増生・アポトーシス・軽度の炎症細胞浸潤を特徴とする一過性の腸炎を認め、大建中湯処置は細胞浸潤を有意に抑制した。抗体処置群で認められる小腸平滑筋条片および平滑筋細胞の過収縮反応は、大建中湯処置によって双方共に有意に抑制された。抗体処置群でTNF-α, IL-1β, IFNγ, IL-6, IL-17a, ACT1, IL17RA等のmRNAレベルの急速な変化が引き起こされるが、大建中湯処置はこれらのうち特にTh17系の変化を抑制している可能性が示唆された。また、蛋白レベルにおいてはIL-13およびIL-17の発現亢進を有意に低下させた。一方、正常マウスにおける小腸平滑筋条片標本における大建中湯の反応性は一過性の収縮作用を認め、その後に持続的な弛緩作用を示した。【結論】大建中湯の投与はIBSに有効である可能性が示唆された。また、本モデルにおける平滑筋機能異常と大建中湯によるその抑制には、Th2/Th17系のサイトカインが関与している可能性が考えられた。

CS-3-8　マウス下部消化管におけるTRPV1発現神経の分布と神経ペプチド, セロトニン, NO合成酵素の局在に関する免疫組織学的検討

[1]城西国際大学薬学部薬理学講座、
[2]千葉大学薬学研究院薬効薬理学講座、
[3]千葉大学薬学研究院生態機能性分子研究室
○松本健次郎[1]、細谷　拓司[1,2]、Mee Wah　Lo[3]、田嶋　公人[1]、村山　俊彦[2]、高山　廣光[3]、堀江　俊治[1]

【目的】バニロイド受容体TRPV1は消化管知覚神経上に多く発現しており、IBSやIBDなどの下部消化管疾患において発現量が変化することが示唆されている。しかし下部消化管enteric nervous systemにおけるTRPV1受容体の分布や消化管機能制御物質との関与については明らかにされていない。そこで本研究では、マウス直腸、遠位、横行、近位結腸の各部位におけるTRPV1発現神経の分布とカプサイシンによる運動機能解析を行った。さらにTRPV1発現神経とCGRP, substance P, neurokinin A, Serotonin（5-HT）、NO合成酵素の分布を免疫組織学的手法によって明らかにすることで、下部消化管のTRPV1受容体（知覚神経）の活性化と機能について検討を行った。【方法】C57/Bl6マウスから下部消化管を摘出し部位別に標本とした。カプサイシンによる収縮反応の検討は、等尺性トランスデューサーを用いて平滑筋張力を記録することで行った。組織凍結切片のTRPV1免疫活性は、抗TRPV1抗体を用いアビジン・ビオチン・コンプレックス法とタイラマイドシグナル増幅法を組み合わせ検出した。さらに抗protein gene product 9.5（PGP9.5）, CGRP, substance P, neurokinin A, calretinin, 5-HT, nNOS抗体を用い二重染色を行った。【結果】TRPV1免疫活性は下部消化管の粘膜、粘膜下、深筋層神経叢、筋層、筋間神経叢において軸索上に認められ、特に直腸に最も多く発現していた。さらにカプサイシンによって誘起される輪状筋・縦走筋収縮反応も直腸において最も反応性が高いことが明らかとなった。TRPV1とPGP9.5, calretininとの2重染色の結果からTRPV1は外来性の神経軸索上に発現していることが示唆された。つづいて神経ペプチドの分布とTRPV1発現神経における局在について検討を行ったところ、CGRPは特に粘膜、粘膜下の血管周囲、筋間神経叢に多く発現しており、各層においてTRPV1とCGRP免疫活性の共存が確認された。Substance P, neurokinin Aは筋層、筋間神経叢において非常に多く発現しており、TRPV1とsubstance P免疫活性は一部共存していた。Substance Pとneurokinin A発現神経の分布は各層において完全に一致したことから、neurokinin AもTRPV1神経に含有されていることが示唆された。最後にTRPV1神経における5-HT, nNOSの局在について検討を行ったところ、5-HTは粘膜のEC cellと筋間神経叢に多く発現しており、特に粘膜のEC cellの近傍にTRPV1神経が走向しているのが明らかとなった。n-NOS神経は筋間神経叢と輪状筋に多く確認されたが、TRPV1神経との共存は確認されなかった。【結論】マウス下部消化管においてTRPV1神経線維は肛門側の外来性知覚神経に多く発現していることが明らかとなった。また下部消化管enteric nervous systemにおけるTRPV1受容体と神経ペプチド, 5-HT, nNOSの分布からTRPV1受容体の活性化と生理機能の変化を検討する上で重要な知見を得ることができた。

CS-4-1　細径経鼻内視鏡における食道がんスクリーニングにおける有用性の検討

東京医科大学病院内視鏡センター
○河合　隆、福澤　麻理、山本　圭

【目的】近年細径経鼻内視鏡が急速に普及している。しかしながら通常及びハイビジョン内視鏡に比べ明らかに画像が劣る。特に食道においては血管透見像の観察が重要となるため問題である。今回細径スコープを用いて食道癌を含む病変の通常観察とNarrow Band Imaging（NBI）観察を比較検討した。【方法】消化管スクリーニングにて細径経鼻内視鏡を行った97例の患者である。平均年齢は67.5±9.3．男女比は72：25。前向き検討で行った。全例に通常光観察（WL）、NBI観察（NBI）、ルゴール染色を行った。Yokoyama A, et al（Cancer Sci 2006:97: 905-11）の報告から97％に悪性および異型を認めるとされる5ｍｍ以上の明らかなルゴール不染を食道病変ありと定義した。【結果】食道病変は46病変（47.4％）に認めた。食道がんは3例、中等度以上の異型3例、その他は軽度異型を伴う炎症であった。46病変中WLにて12病変は観察可能であり、感度25.5％、特異度98.0％であった。一方、NBIでは29病変観察可能であり、感度63.0％、特異度96.1％であった。明らかにNBIの診断能が高かった。食道癌3例（0-IIb:2例、0-IIc:1例）のうち、2例は発赤を伴い、WLでも観察可能であったが、1例は発赤を伴わないため、WLでは観察困難であった。しかしいずれの病変もNBIではbrownish areaとして容易に認識可能であった。食道癌病変では、拡大内視鏡を後日施行し、IPCLの異常を確認可能であった。【結語】画質・画像が劣る細径経鼻内視鏡においても、NBIは食道癌および食道異常病変の認識に極めて有用であった。特に同色調の病変にも有用であり、細径スコープ使用時は積極的に使用すべきであると思われた。

CS-4-2　食道・咽頭におけるNBI観察の有用性について

[1]広島市立安佐市民病院内科、
[2]広島市立安佐市民病院内視鏡科、
[3]広島市立安佐市民病院臨床検査科
○斧山美恵子[1]、永田　信二[2]、鴫田賢次郎[1]、中山　奈那[1]、本田　洋士[1]、桑原　健一[1]、木村　茂[1]、辻　恵二[1]、大越　裕章[2]、坂谷　暁夫[3]、金子　真弓[3]、日高　徹[1]

【はじめに】消化管NBI観察の導入により食道・咽頭微小病変の発見数が上昇し，診断能が向上したと報告されている．【目的】NBI導入前後における食道・咽頭の微小病変の発見率と井上らのIPCL（intra-epithelial papillary capillary loop: 上皮乳頭内ループ状血管）pattern分類と組織型・深達度につき検討し，食道・咽頭におけるNBI観察の有用性について検討する．【対象と方法】1）NBI導入前の上部消化管内視鏡検査数6408例と導入後7658例における，食道・咽頭の径5mm以下の微小病変の発見率につき検討した．2）内視鏡的治療を施行した食道病変21例30病変（男性16例，女性5例，平均年齢70.6±7.5歳）を用いて，井上らのIPCL pattern分類と組織型・深達度診断について検討した．【結果】1）食道・咽頭微小病変の発見率は，食道：NBI導入前/導入後：0.03%（2/6408例）/0.75%（58/7658例），咽頭：NBI導入前/導入後：0%（0/6408例）/0.26%（20/7658例）でいずれも導入後有意に増加した．2）食道病変のIPCL pattern分類と組織型・深達度（no malignancy, low grade intraepithelial neoplasia, high grade intraepithelial neoplasia, T1a-EP～LPM）の関係は，IPCL type IV 17病変（6, 9, 2, 0), IPCL type V-1 7病変（0, 0, 1, 6), IPCL type V-2 6病変（0, 0, 2, 4）であった．IPCL type IVはlow grade intraepithelial neoplasia, IPCL type V-1, V-2はhigh grade intraepithelial neoplasia, T1a-EPまたはLPMまでの指標であった．【結語】NBI観察の導入により，食道・咽頭微小病変の発見数は有意に増加した．また，IPCL pattern分類は食道腫瘍の深達度診断の推定に有用と思われた．

CS-4-3　食道表在がん深達度診断におけるNBI併用拡大観察の有用性

静岡県立静岡がんセンター内視鏡科
○滝沢　耕平、田中　雅樹、角嶋　直美、池原　久朝、松林　宏行、山口裕一郎、小野　裕之

【目的】食道表在がんに対する深達度診断において、NBI併用拡大観察（NBI-ME）の有用性が示唆されてる。当院においても2008年後半より術前深達度診断にNBI-MEを導入している。今回我々は、NBI-MEの食道癌術前深達度診断における有用性およびその問題点を明らかにすることを目的とした。
【方法】2005年1月から2009年7月までに、当院にて内視鏡切除（EMRないしESD）を施行した食道扁平上皮がん230症例262病変のうち、放射線化学療法後の再発病変18例、内視鏡切除後の遺残再発病変3例、術前SM2診断で局所コントロール目的にて切除施行した10例、詳細な検討が不能であった8例をのぞいた197症例223病変を対象とし、以下の検討を行った。検討1）　術前深達度診断におけるNBI-ME使用群（拡大群）27例と非使用群（非拡大群）196例の2群における正診率比較。検討2）　拡大群での深達度誤診例におけるその理由。なお検討に際して深達度はT1a-EP/LPM、T1a-MM/T1b-SM1、T1b-SM2以深に分類した。NBIのみで拡大観察していないものは非拡大群として扱った。
【成績】結果1）深達度正診率は全体で75%（168/223）、拡大群85%（23/27）:非拡大群74%（145/196）であった。術後病理深達度別での正診率は、EP/LPMでは拡大96%:非拡大93%、MM/SM1では拡大50%:非拡大44%であった。病変サイズ別には、30mm以下では拡大94%:非拡大82%、30mm超では拡大73%:非拡大53%であった。結果2）　拡大群での深達度誤診は4例で、浅読みが3例（MMをLPM:2例、SM2をMM:1例）、深読みが1例（LPMをMM）であった。MMをLPMに浅読みした2例の誤診理由は、一例は病変内にびらんが存在したために詳細な拡大観察が困難であったことが考えられた。もう一例は易出血性およびcontact bleedingにより拡大観察が困難であった上に、MMの範囲はごく僅かで、かつMM浸潤部の表層をLPMの癌が覆っていたことが原因と考えられた。SM2をMMに浅読みした症例はSM浸潤範囲が狭い上に、病変部位がCeであったために内視鏡観察自体が困難な症例であった。LPMをMMに深読みした症例は、拡大観察による血管異型は軽度であったが、通常観察にて病変の一部に硬さを認めたため、総合判断としてMMとした症例であった。
【結論】現時点では症例数が少ないものの、NBI-MEを併用することにより深達度正診率の向上が認められた。易出血病変やびらんを有する病変で、全体の詳細な拡大観察が困難である場合や、浸潤部が狭いまたは表層が浅い病変に被覆されている場合など、拡大観察の限界もあると思われるが、今後症例を重ねることによりさらなる深達度正診率のNBI-MEによる上乗せ効果が期待されると考えられた。

CS-4-4　NBI併用拡大内視鏡観察における表在型食道癌深達度診断の検討

石川県立中央病院消化器内科
○竹村　健一、伊藤　錬磨、中西　宏佳、平野　　桂、稲垣　聡子、冨永　　桂、吉田　尚弘、金子　佳史、三輪　一博、山田　真也、土山　寿志

【目的】NBIやFICEシステムおよび拡大内視鏡の登場により，咽頭・食道領域の内視鏡観察法，診断法が変化してきている．これらを確立し癌の早期発見，深達度診断を行うことがその治療方針を決定する上で重要である．当院における表在型食道癌に対するEUS単独による深達度診断正診率は75%であり，さらなる向上を求めて2006年8月よりNBI併用拡大内視鏡観察（NBI拡大観察）を導入している．当院でこれまでに経験した表在型食道癌におけるNBI拡大観察の診断能および今後の課題について検討した.【対象および方法】対象は2006月8月～2009年7月までに当院にて表在型食道扁平上皮癌と診断され，内視鏡的治療もしくは外科的治療が行われ，その病理学的検索が可能であった57症例72病変．NBI拡大観察にて上皮乳頭内毛細血管ループ（IPCL）を同定し，井上分類に基づいたType IV～V2をdysplasia～cLPM（内視鏡治療絶対適応病変），多重血管や不整樹枝状血管を認めるものをV3としc MM/SM1（内視鏡治療相対適応病変），さらに血管の破綻や断絶を認めるものをVnとしcSM2（内視鏡治療適応外病変）と定義し，その術前深達度診断の正診率について検討した.【成績】54病変に対しESD/EMRC，18病変に手術を施行した．術前にNBI拡大観察にてType IV～V2と診断した病変の深達度診断正診率は96.2%（50/52），V3は78.6%（11/14），Vnは100%（4/4）であった．術前Type IV～V2病変の誤診例は浅読み（pMM）が2例で，1例は病変が広範囲であったために全域での詳細な観察が出来なかったこと，もう1例はNBIにて確認された多重血管を生検による影響と判断したことが原因と考えられた．V3の誤診例は3例ともに深読み（pEP 2例，pLPM 1例）であり，前医で施行された生検によって形成された再生血管を多重血管と診断したことが原因と考えられた．また術前にNBI拡大観察で視認できずルゴール不染にて発見され，ESDを施行しpEPと診断された病変を1例，術前NBI拡大観察にてbrownish areaとして視認するも，びらんを形成していたためにIPCLの評価が不能であり，total biopsy目的にESDを施行しpLPMと診断された病変を1例経験した．この2例を誤診に含めた表在型食道癌全体の深達度診断正診率は90.3%（65/72）であった.【考察】NBI拡大観察による深達度診断の正診率は，EUS単独による正診率に比べ向上した．しかし術前に生検が施行されている病変，腫瘍がびらんを形成している病変では深達度診断が不一致となる可能性が示唆された.

CS-4-5 NBI拡大内視鏡を用いた*Helicobacter pylori*（*H. pylori*）除菌前後における胃粘膜像の形態変化の観察

藤田保健衛生大学消化管内科
○大久保正明、田原　智満、柴田　知之、中村　正克、平田　一郎

【背景・目的】NBI併用拡大内視鏡は粘膜の微細構造、血管構築像を明瞭に可視化できる。我々は胃体部のNBI拡大内視鏡像が組織学的胃炎の程度と関連することを見出した（Gastrointest Endosc, 2009）。本研究では*Helicobacter pylori*（*H. pylori*）除菌前後における胃粘膜のNBI拡大内視鏡像を検討した。

【対象・方法】*H. pylori*陽性者30例（早期胃癌12例、胃癌消化性潰瘍7例、慢性胃炎11例）、を対象とした。除菌前の胃体部大弯のNBI拡大内視鏡像を当施設の分類（Gastrointest Endosc, 2009）に基づきNormal：正常なsub epithelial capillary network（SCEN）像、Type 1：やや腫大したピット構造、不整、不明瞭なSCEN像、Type 2：高度に開大、延長したピット構造、高密度で不整な血管像、Type 3：明瞭に区切られた楕円形または延長したピット構造、明瞭なコイル状の血管像に分類し、分類別に除菌後12週のNBI拡大内視鏡像と比較した。さらにシドニー分類による病理組織像との対比も行った。内視鏡像の判定は3名の熟練した内視鏡医の全員一致により行い、その結果と4人目の内視鏡医による判定との一致率を検討した。

【結果】除菌後12週の内視鏡像では除菌成功例のType 1, Type 2の全例（n=17）で腫大、延長したピット構造の改善を認め、血管像では不明瞭なSCEN像が明瞭化や不整な血管の密度の減少を認めた。組織像ではこれら全例で慢性炎症スコアの改善を認めた。一方、除菌不成功例6例では内視鏡像の変化は認められなかった。Type 3の全例（n=6）では除菌の結果に関わらず内視鏡像の変化は認められず、病理組織像では中等度以上の萎縮、または腸上皮化生を認めた。NBI拡大内視鏡像における腫大、延長したピット構造の改善、SCEN像の明瞭化、または不整血管の密度の減少を「NBI拡大内視鏡像的改善」と定義したとき、それらの判定は異なる内視鏡医において93.3％の一致率で行うことができた。

【結語】腸上皮化生を認めない症例では除菌後12週で慢性炎症の改善にもとづくNBI拡大内視鏡像の変化を認め、それらは除菌判定に有用であると考えられた。

CS-4-6 胃上皮性腫瘍の腺管構造と血管網の検討―crystal violet染色とNBI同時観察の有用性

長崎大学病院消化器内科
○磯本　一、大仁田　賢、宿輪　三郎

【緒言】Narrow Band Imaging（NBI）の導入により血管がより明瞭に認識できるようになり、さらに微小表面構造の観察も可能になっている。我々は胃上皮性腫瘍において以前よりcrystal violet（CV）染色による表面構造の拡大観察を行っているが、CV染色下でNBI観察を併用し、腺管構造と血管網を同時に観察することにより胃上皮性腫瘍のより正確な診断が可能か検討した。【対象と方法】長崎大学消化器内科にてCV染色を施行した胃上皮性腫瘍253例（早期胃癌228例、胃腺腫25例）の腺管構造と、そのうちCV染色下で同時にNBI観察を行った胃上皮性腫瘍60例（早期胃癌53例、胃腺腫7例）の腺管構造、血管構造の検討を行った。使用機器はオリンパスGIF-Q240Z、GIF-FQ260Zを使用した。観察方法は通常内視鏡観察後、NBI拡大観察、インジゴカルミン散布によるコントラスト法を行った。プロナーゼ水にて色素を洗浄した後、0.05%CVで染色し、黒色の先端フード（MB-162, MB-46）を装着後、拡大観察、NBI拡大観察を行った。【結果】腺管構造については腺管の大小不同、構造の不整、小型化、無構造について検討した。同一病変内に複数の所見が混在するものは重複して所見ととらえた。腺腫の場合は管状の均一な腺管構造を示すものが多かった。高分化型腺癌では構造の不整、腺管の大小不同が認められ、中分化型腺癌では腺管の小型化、無構造化が認められるようになった。低分化腺癌、印鑑細胞癌では無構造化が多く認められた。CV後NBI拡大観察下血管パターンについては貝瀬らのfine network pattern（網目状）とcorkscrew pattern（縮緬状）に加え、絨毛様構造の中に拡張したループ状血管を認めるパターン（ループ状）の3つに分類した。同一病変内に複数の所見が混在するものは最も優位なものを所見とした。腺腫では血管網は周囲の組織と大差なく、高分化型癌、中分化腺癌ではループ状、網目状の血管が主体であった。低分化型癌、印鑑細胞癌では縮緬状血管を多く認めた。また、腺管構造と血管網の対比では、網目状、ループ状血管を認める場合は腺管構造がある程度残っていた。一方、縮緬状血管を認める場合は腺管構造の無構造所見を多く認めた。腺管構造の崩れた部位に血管の増生や血管網の消失を認めた。縮緬状血管は分化度が低くなることによる腺管構造の崩れやびらんを反映しているものと思われた。【結論】胃上皮性腫瘍においてCV染色による表面構造の拡大観察は胃上皮性腫瘍の組織型を反映していた。NBIのみの拡大観察においても表面構造の観察は可能であるが、表面構造が分かりにくい症例もあり、CV染色下でNBI観察を併用し腺管構造と血管網を同時に観察することで胃上皮性腫瘍のより正確な診断が可能であると考えられた。ただし、胃癌の場合、組織型の混在、びらんを伴っていることなどから同一病変においても複数の所見が共存していることが多い。

CS-4-7　胃腺腫・胃癌の鑑別におけるNBI所見（Type分類）の有用性ーprospective studyー

[1]埼玉医科大学国際医療センター包括的がんセンター消化器内科、[2]済生会川口病院病理診断科、
[3]埼玉医科大学国際医療センター包括的がんセンター病理診断科
○野中　康一[1]、新井　　晋[1]、伴　　慎一[2]、永田　耕治[3]、外川　　修[1]、中尾　将光[1]、西村　　誠[1]、石川　恵子[1]、喜多　宏人[1]

【背景】胃腺腫と胃癌を内視鏡的に明確に鑑別することは必ずしも容易ではなく、生検病理診断でも両者の鑑別が困難な場合がしばしばある。近年NBI併用拡大観察が開発され、消化管癌の診断に広く応用され有用性が示されているが、胃腺腫と胃癌の鑑別にNBI併用拡大観察が有用かどうかは明らかでない。我々は、胃腺腫が疑われる病変にNBI拡大観察を施行し、粘膜微細構造と微小血管像の複合所見から独自のType分類を提唱し、胃腺腫と胃癌の鑑別に有用であることを報告してきた。この分類は粘膜微細構造を「明瞭」、「軽度消失」、「高度消失」の3段階に、微小血管像を「不明瞭」、「明瞭」、「異常」の3段階に分類し、その複合所見から5つのTypeに分類したものである。このType分類でTypeI、IIは腺腫（93.3%）、TypeIII～Vは胃癌（95.5%）と鑑別できる可能性を報告している。【目的】胃腺腫と胃癌の鑑別が必要と考えられる病変群に対しNBI併用拡大観察を行い、我々のType分類が胃腺腫と胃癌の鑑別に有用かを前向きに検討する。【対象・方法】2008年11月から10ヶ月間に当科でESD/EMRを予定された病変のうち、胃癌と胃腺腫の鑑別が必要な61病変を対象とした。術前にNBI拡大観察によるType分類を行い、TypeI、IIは胃腺腫、TypeIII～Vは胃癌と診断し、術後の病理組織の結果との正診率を前向きに検討した。【結果】TypeI：10 例、TypeII：7 例、TypeIII：20 例、TypeIV：17 例、TypeV：3例、分類不能：4であった。ESD病理結果：腺腫15例、腺癌46例であった。Type別の癌の割合はTypeI：3/10、TypeII：2/7、TypeIII：18/20、TypeIV：17/17、TypeV：3/3、分類不能：3/4であった【考按】TypeI、II（胃腺腫）の正診率：71%（12/17）、TypeIII～V（胃癌）の正診率：95%（38/40）であった。分類不能な4症例のNBI所見の特徴は、小型の腺構造が非常に密に存在し、微小血管像は点状または「不明瞭」であった。しかし切除標本を我々の方法によりNBI拡大観察するとfine　network様の異常血管を認め、この範疇をTypeIIIsとした。TypeIIIs 4症例のうち75%（3/4）が癌であった。TypeIIIsの形態は3例がIIa＋IIc、1例がIIc病変であり、すべて褪色調で陥凹を有する病変であった。【結論】NBI併用拡大観察に基づくType分類は、胃腺腫疑い病変における腺腫、癌の内視鏡的鑑別に有用であり、TypeI、IIは胃腺腫、TypeIII～Vは胃癌と診断できる可能性が示唆された。今後さらなる症例の蓄積や多施設での検討が必要であると考え、現在開始・継続中である。

CS-4-8　胃癌に対する5-アミノレブリン酸（5-ALA）を用いた光力学診断（PDD）の有用性

[1]岡山大学病院光学医療診療部、
[2]岡山大学消化器肝臓内科
○河原　祥朗[1]、筑木　隆雄[2]、堀　圭介[2]

【背景】光感受性薬剤を用いた治療（PDT:Photo Dynamic Therapy）は種々の癌の診断と治療に応用されている。この治療は光感受性薬剤が癌の病変部に選択的に取り込まれ蛍光を発する特徴を利用しているが、近年この原理を応用した診断技術（PDD:Photo Dynamic Diagnosis）が開発されてきている。具体的には光感受性薬剤を投与した後、癌病変の蛍光を検出し画像化する技術であり現在泌尿器科領域などで徐々に臨床応用が進んでいる。一方、光感受性薬剤の一つである5-アミノレブリン酸（ALA）は副作用が少なく、繰り返し使用が可能であること、代謝が早く遮光の必要がないことからPDT、PDDに適した薬剤としてすでに欧米では臨床で使用されている。5-ALAは細胞内で代謝されて蛍光物質であるプロトポリフィリンIX（PpIX）に変化する。PpIXは正常細胞では集積しにくく、癌組織内に多く集積する特徴があり、励起波長405nm、発光波長は635nmで測定することで癌細胞識別が可能である。今回我々は、胃癌患者に対して5-ALAを用いたPDDの有用性を検討した。【対象と方法】ESDの適応とされた早期胃癌25病変を対象とした。ESD術前に5-ALA　20mg/kgを内服。ESD時に蛍光内視鏡で観察、発光の有無、発光範囲を記録。胃癌病変部、正常粘膜部、の組織を採取し、極微弱発光検出分光システム（ケミルミネッセンスアナライザー；東北電子産業、英和株式会社）にレーザー光源を組み込んだ測定装置を用いて発光強度、スペクトルを測定記録。その後ESDを施行し、採取部位を含めた切り出しを行い採取部位の良悪性を診断。その診断結果と蛍光内視鏡画像及び発光強度の対比を行い、良悪性の診断がPDDによって可能かどうか検討。【結果】蛍光内視鏡にて25病変中20病変（80%）に発光が確認された。また25例全例に635nm付近にピークを持つスペクトルが確認された。【結論】5-ALAを用いたPDDは胃癌の良悪性診断に有用と思われた。PDDによる画像診断は範囲診断にも応用可能であり、今後さらなる機器の改良により発展が期待される。また組織の蛍光測定は迅速病理診断の代用となる可能性があり、さらなる検討を重ねる予定である。

CS-4-9 Obscure gastrointestinal bleeding（OGIB）におけるCapsule endoscopyの有用性

[1]大阪医科大学第2内科、
[2]大阪医科大学消化器内視鏡センター
○倉本 貴典[1]、森田英次郎[1]、阿部 真也[2]、楢林 賢[1]、能田 貞治[1]、依田有紀子[1]、石田 久美[2]、川上 研[1]、竹内 利寿[2]、村野 実之[1]、時岡 聡[2]、梅垣 英次[1,2]、樋口 和秀[1]

【目的】本邦における保険認可から約2年が経過し、カプセル内視鏡の検査件数は飛躍的に上昇している。カプセル内視鏡は従来のPush式小腸内視鏡等に比し、高い診断率を有していると報告されている。特に全消化管出血の約5%を占めるとされる原因不明消化管出血（OGIB）において、カプセル内視鏡の利用により小腸病変診断の有用性について、様々な報告がなされている。

今回我々は、当科における小腸出血病変を疑う症例に対して行った全カプセル内視鏡症例を解析し、現況における診断に関する問題点と対策についての考察を行った。

【方法】対象症例は2005年9月から2009年7月の間に行われたカプセル内視鏡217症例の最終診断について検討を行った。そのうち0GIB 120症例については、出血からのカプセル内視鏡検査までの期間、カプセル内視鏡検査時の活動性出血の有無、出血の程度、最終診断についてさらに検討した。

【成績】対象の内訳は、年齢（13-88歳）、性別（男70、女50）であった。カプセル内視鏡の大腸到達率は75.8%で胃通過時間は20±39分、小腸観察時間は4:24±2:55（mean±S.D）であった。当科でのOGIB症例では、最終的に診断可能であった症例は72例で、NSAIDs潰瘍が11例、動静脈奇形が11例、Crohn病が3例であった。小腸疾患が原因であったのは44例で、うち28例が潰瘍性病変であった。大腸肛門疾患や胃十二指腸疾患が最終診断の症例も少なくなく、カプセル内視鏡検査が出血部位の同定や小腸出血の否定につながるケースもみられ、小腸疾患の除外の面においてもカプセル内視鏡が非常に有用であった。

カプセル内視鏡時の出血所見の有無については有意差をもって診断確定症例で多く、また、出血からカプセル内視鏡検査までの日数についても診断確定症例で有意に短い結果とった。ヘモグロビン値については、2群間で明らかな差はみられなかった。

【結論】当科の検討では、海外の既報と異なり、血管性病変に比べ、潰瘍性病変の割合が高かった。

OGIBの診断に対してカプセル内視鏡は非常に有用と考えられるが、できるだけ出血早期にカプセル内視鏡を施行することが診断向上に重要と考えられた。

CS-4-10 OGIB患者に対するカプセル内視鏡の臨床的有用性

[1]広島大学内視鏡診療科、[2]広島大学消化器・代謝内科
○今川 宏樹[1]、岡 志郎[1]、田中 信治[1]、宍戸 孝好[2]、茶山 一彰[2]

【背景】2007年10月より保険収載されたカプセル内視鏡（CE）は非侵襲的で簡便であることから原因不明の消化管出血（OGIB）の診断における1st lineの検査として位置づけられている。しかしながら、CEの問題点として、診断時に出血源か否かに関して判断に迷う症例の取り扱いや見逃しあるいはCE偽陰性例の存在があげられる。【目的】OGIB患者に対してCEを施行し、ダブルバルーン内視鏡（DBE）にて小腸責任病変の有無を確認し得た症例の解析から、OGIB患者におけるCEの臨床的有用性と問題点を明らかにする。【対象と方法】当診療科において2006年4月から2009年7月末までにOGIB患者に対しCEを施行した190例のうち、食道、胃に長時間停滞し小腸評価が十分でなかった8例を除きCEとDBE両検査を施行した118例（男性75例、女性43例、平均年齢62.5歳）を対象とした。これらについてCEの全小腸観察率、CEによる責任病変指摘率、CE/ DBEの診断一致率、CEにおける偽陰性（CE陰性例のうちDBEにて病変を指摘しえたもの）率およびその理由、合併症について検討した。CEはGiven Imaging Ltd.、PillCamTM、解析にはRapid4を使用し、DBEはフジノン東芝ES社製DBE（EN-450P5またはEN-450T5）を使用した。なお、CEの読影は全て2名で別々に行った。【結果】CEの全小腸観察率は67.8%（80/118）で、CEによる責任病変指摘率は41.5%（49/118）であった。病変の内訳はびらん・潰瘍などの炎症性病変が28例、血管性病変が11例、腫瘍性病変が5例、活動性出血の指摘が4例、十二指腸水平脚憩室が1例であった。CE/DBEの診断一致率は87.3%（103/118）で、CE偽陰性率は9.3%（11/118）に認めた。CE偽陰性例の理由は、1．CEの通過時間が早い上部空腸の病変5例（angioectasia 2例、血管腫1例、非特異的小腸炎1例、放射線性小腸炎1例）、2．術後病変2例（胃切除後Billroth-II法再建輸入脚内のangioectasia 1例、小腸部分切除後回腸結腸端側吻合後の盲端部潰瘍1例）、3．残渣1例（腺腫性ポリープ1例）、4．粘膜下腫瘍1例（平滑筋肉腫1例）、5．バッテリー切れ1例（NSAIDs潰瘍1例）、6．その他1例（回腸憩室1例）であった。滞留等の合併症は1例も認めなかった。【考察】CEは安全に施行できDBEによる所見の診断一致率が高いことから、CEはOGIBの診断における1st lineの検査として臨床的に有用である。しかしながら、CEにて全小腸観察ができない症例、CE通過の早い上部空腸や術後盲端部の病変、残渣の多い症例はDBEなど他検査の併用が望ましいと考えられた。また、粘膜下腫瘍に関してはCE偽陰性の可能性に留意する必要がある。

CS-4-11 ダブルバルーン小腸内視鏡（DBE）、カプセル内視鏡（VCE）を用いた蛋白漏出性胃腸症の診断

[1]名古屋大学消化器内科学、
[2]名古屋大学附属病院光学医療診療部
○竹中 宏之[1]、大宮 直木[1]、中村 正直[1]、白井 修[1]、森島 賢治[1]、渡辺 修[1]、安藤 貴文[1]、川嶋 啓揮[1]、宮原 良二[2]、伊藤 彰浩[1]、廣岡 芳樹[2]、後藤 秀実[1]

【目的】近年DBE、VCEの登場により、これまで困難であった全小腸の内視鏡観察や生検組織の採取が可能となり小腸疾患の診断は飛躍的に向上した。今回我々は、蛋白漏出性胃腸症の診断におけるDBE、VCEの有用性について小腸Ｘ線検査と比較検討を行なった。【方法】2003年10月～2009年7月までに、当院にてα1アンチトリプシンクリアランスまたは蛋白漏出シンチグラフィにて蛋白漏出性胃腸症と診断された16例（男性9例、女性7例、平均年齢44.4歳）を対象とした。DBE、VCE、小腸X線検査経管法を施行し、蛋白漏出性胃腸症の原因疾患の鑑別を行った。【成績】16例の内訳はリンパ管拡張症5例（原発性4例、続発性1例）、いわゆる非特異性多発性小腸潰瘍症4例、アミロイドーシス3例、単純性潰瘍、悪性リンパ腫、右心不全、肝硬変各1例であった。検査の契機は浮腫が11例、下痢8例、貧血が6例、胸腹水1例（重複あり）であった。全例で低蛋白血症を認めた。DBEの有所見率は16例中13例（81.3％）であり、内視鏡下生検組織所見と併わせることにより16例中14例（87.5％）で診断が可能であった。VCEの診断率は8例中6例（75.0％）、小腸X線検査では10例中3例（30.0％）が診断可能であった。小腸X線検査は腸管の重なりやバリウムの付着不良などで微細病変の所見を得ることが困難であった。VCEは狭窄が疑われる病変については実施することができなかった。リンパ管拡張症1例は生前に診断できず死後剖検にて診断しえた。各種栄養素の消化・吸収試験としてPFD試験は8例施行し2例に陽性、Dーキシロース試験は4例中1例、便Sudan3染色は7例中1例が陽性を認め（重複あり）吸収不良の合併が示唆された。【結論】蛋白漏出性胃腸症の原因は多様であり、原因疾患の治療が重要である。しかし従来、診断に用いられてきた蛋白漏出シンチグラフィやα1アンチトリプシンクリアランスでは蛋白漏出を証明できても原因疾患の特定はできない。より簡便に施行できるVCEは病変のスクリーニングやフォローアップに、またDBE小腸Ｘ線検査に比し病変の詳細な観察や生検組織を得ることができ原因疾患の診断に有用であると考えられた。

CS-4-12 小腸疾患の診断における内視鏡的アプローチ法の新展開

[1]関西労災病院内科、[2]大阪大学消化器内科、
[3]NTT西日本大阪病院内科
○小森 真人[1]、飯島 英樹[2]、伊藤 善基[1]、久保 光彦[3]

【目的】近年、カプセル内視鏡（CE）とダブルバルーン内視鏡（DBE）の登場により、小腸疾患の診療に新展開が見られている。CEと比較し、DBEでは生検・超音波内視鏡等による診断や、従来上部・下部消化管内視鏡にて行われてきたあらゆる内視鏡治療が可能である。また、マルチスライスCT（MSCT）の登場により精細なVirtual Endoscopy（VE）像を作成することも可能となった。我々は、DBEを中心にCEやVEを併用した小腸疾患の診断における工夫や問題点につき検討した。【方法】対象は2004年6月から2009年9月までに1. 出血源不明の消化管出血（OGIB）症例、2. クローン病または診断困難症例、3. 小腸腫瘍症例、4. 腸閉塞症例、5. 異物誤嚥症例などに対してDBEを施行した191症例374件（経口的185件、経肛門的189件）（一部の症例にはVEを併用した）、2008年12月から2009年9月までにOGIB症例に対してCEを施行した40症例である。VE作成にあたり装置は東芝メディカル社製Aquillion（16DAS）を用い、3D画像作成はAquarius Workstationにて行った。上記の症例を中心に、様々な小腸疾患の診療に対する当院のアプローチ法につき整理・検討した。【成績】OGIB全144症例中93症例（65％）で出血源の同定が可能であった。出血源として、クローン病・非特異的多発性小腸潰瘍症・NSAIDs潰瘍・Graft穿通を含む潰瘍・糜爛性病変が43症例（46％）と最も多く、次いでangioectasiaなどの血管性病変・発赤点が16症例（17％）、癌・粘膜下腫瘍・悪性リンパ腫を含む腫瘍性病変が14症例（15％）、メッケル憩室4症例（4％）、憩室炎3症例（3％）、門脈圧亢進性小腸症2症例（2％）であった。十二指腸潰瘍、大腸憩室炎などの小腸外病変も11症例（12％）認めた。いずれの症例も内視鏡治療や外科手術など症例に応じた治療にて止血し得た。また、ファイバーの通過が困難な小腸狭窄病変に関してはDBE後、送気した状態でCTを撮影することによりVE像を作成し、狭窄部以深の小腸の評価が可能であった。出血源となった上記の症例に加え、SLEによる粘膜浮腫を伴う小腸炎、蛋白漏出性胃腸症、Cronkhite-Canada症候群、Peutz-Jeghers症候群などの炎症性病変や腫瘍性病変など様々な小腸疾患を対象に、DBEを中心にCEやVEを併用した安全かつ効率的な診療におけるアプローチ法につき整理・検討した。【結論】DBE、CE、VEなど消化管内視鏡の進歩により、小腸疾患の診療が可能となった。それぞれの長所・短所を浮き彫りにし、疾患別に診断における安全かつ効率的なアプローチのストラテジーにつき、我々の知見をもとに若干の文献的考察を加え報告する。

CS-4-13　緊急ダブルバルーン内視鏡におけるCO2送気の有用性

大阪警察病院内視鏡センター
○阿部　孝、柚木崎紘司、東　大里、李　兆亮、安丸　正一、田邊　淳、水谷　昌代、岡田　章良、河相　直樹

【はじめに】最近の救急医療は、救急現場の医師不足や離職、訴訟のリスクの増大により大変過酷な状況におかれている。我々内視鏡医が関与する消化管出血も同じような状況にある。そのために診断が遅れる事も多い。しかし消化管出血の診断や治療は、早期に行なう事が、診断率や予後の改善に結びつく事が以前より指摘されている。私たちは、以前よりCO2送気装置をダブルバルーン小腸内視鏡（DBE; double balloon enteroscopy）、ERCP,ESD,同日上下内視鏡などに応用し、腹満感の減少、処置の改善など良好な結果を得ている。現在では、すべての内視鏡検査に応用している。今回DBEにCO2送気装置を用いることにより挿入率の向上や内視鏡治療が容易になり、緊急DBEの結果が改善したので報告する。【対象】2004年7月より2009年1月までに大阪警察病院にて878件（経口375件、経肛門503件;男性583件、女性295件）のDBEを施行した。そのうちOGIBの194症例（男性131例；女性63例；平均年齢61.3歳、19－89歳）について検討した。顕出血のある場合にはDBEを優先し、時間的余裕がある場合には、カプセル内視鏡を優先している。対象症例194例のDBEのアプローチは、経口と経肛門法140例、経口法36例、経肛門法18例であった。2004年7月より2007年8月までは、通常の空気送気。2007年9月より2009年1月までは、CO2送気にて施行した。経口と経肛門を施行した140症例（空気送気；67例、CO2送気；73例）とCO2送気下で経口法のみにて全小腸観察が可能であった7例の147例を対象についてその挿入率について検討した。【成績】DBE施行にて194例中101例で診断が得られた。潰瘍性病変28例、血管性病変40例、腫瘍性病変22例、大腸病変11例であった。全小腸観察を目的とした147例の全小腸観察率（total rate）は、空気送気6.0%（4/67）、CO2送気57.5%（46/80）であった。また同日での経口と経肛門を施行した23症例の挿入率は、62.5%（20/32）であった。狭窄や潰瘍による挿入中止例を除く（actual rate）と、空気送気7.1%（4/56）、CO2送気68.7%（46/67）であった。同日での経口と経肛門の挿入率は、64.5%（20/31）であった。【結論】1．CO2送気装置を用いることにより挿入率の向上や同日での経口と経肛門法が容易になった。2．迅速な検査や治療が可能になり、緊急小腸内視鏡への運用が可能であった。

CS-4-14　ダブルバルーン内視鏡を用いた内視鏡治療の工夫と応用

関西医科大学内科学第三講座
島谷　昌明、松下　光伸、岡崎　和一

【背景】ダブルバルーン内視鏡（DBE）は小腸疾患の診断・治療を目的に開発され、小腸疾患の診断・治療の有用性が多数報告されている。しかし、DBEの功績は小腸疾患に対するだけではなく、オーバーチューブと2つのバルーンが存在することで、大腸挿入困難例に対するTotal Colonoscopyや術後再建腸管を有する胆膵疾患症例に対する内視鏡的アプローチも可能となった。【目的】今回、DBEを用いた内視鏡治療の実際について動画で供覧する。【対象】対象は2005年4月～2009年8月までDBEを施行した272例471件のうち1）大腸挿入困難例：22例24件、2）イレウス症例：5例5件、3）小腸狭窄症例：7例10件、4）術後再建腸管に対する胆膵治療（DB-ERCP）：98例155件である。【方法】使用機種は、FTS-EN450T5（有効長2000mm, 鉗子口径2.8mm）またはFTS-EN450BI5（有効長1520mm, 鉗子口径2.8mm）である。1）大腸挿入困難例は、熟練者がTotal Colonoscopy困難であった症例とし、内視鏡通過不能な狭窄例は除外した。2）イレウス管を挿入した4例に関してはイレウス管ガイド下に経口的DBEを施行した。1例は胆石イレウス症例で､内視鏡的に砕石術を施行した｡3）小腸狭窄に対して9件に拡張術、1件にmetallic stent挿入を施行した。4）通常の内視鏡ではERCPが困難である症例にDB-ERCPを施行した。【成績】1）大腸挿入困難例のTotal Colonoscopy成功率は100%（24/24）であった。処置施行率は70.8%（17/24）で、LSTに対してESDも可能であった。2）イレウス管ガイド下経口的DBE挿入は75.0%（3/4）で可能であった。また､胆石イレウス症例においては、EHLを用いることで8cm大の胆石を砕石することに成功した。3）拡張術の成功率は100%（9/9）であった。4）再建術式の内訳は、Billroth-II再建法（B）：44例71件、Roux-en-Y再建法（R）：54例84件であった。盲端部到達率はB:71/71件（100%）、R:81/84件（96.4%）であった。ERCP関手技成功率はB:71/71件（100％）、R:79/84件（90.0％）であった。処置内容は、排石47回（B:17、R:30）、EBD39回（B:20、R:19）、ENBD38回（B:17、R:21）、EST31回（B:14、R:17）、吻合部拡張術29回（B:15、R:14）、細径内視鏡による治療24回（B:10、R:14）、腫瘍生検10回（B:6、R:4）、ENPD1回（B:1、R:0）であった（重複あり）。【まとめ】1）DBE（EC-450BI5）を用いることで、Total Colonoscopyは全例で可能であった。2）小腸イレウス症例に対するイレウス管ガイド下経口DBEは試みても良い方法の1つと考えられた。胆石イレウス症例は基本的には手術であるが、DBE（EN-450T5）を用いることで、内視鏡的治療も可能であると考えられた。3）小腸狭窄に対する内視鏡的拡張術は、手術の前に考慮すべき方法の1つと考えられた。4）術後再建腸管症例に対する内視鏡治療は低侵襲という点から臨床的意義は大きい。DBE（EC-450BI5）を用いることで術後再建腸管に対して高率に盲端部まで到達可能であり、オーバーチューブで腸管を把持することで内視鏡が安定し、ESTやステント留置などの内視鏡処置・治療をより安全に行うことができた。今後、DBEに使用可能な処置具の開発や内視鏡システムの改良が必要であると考えられた。

基調講演　消化管悪性リンパ腫の臨床病理

岡山大学医歯薬学総合研究科病理学
吉野　正

本邦の悪性リンパ腫はリンパ節性と節外性の罹患率が拮抗しており、消化管は節外性の好発臓器である。頻出するリンパ腫にはmucosa-associated lymphoid tissue（MALT:粘膜関連リンパ組織）リンパ腫、びまん性大細胞型B細胞リンパ腫（DLBCL）、濾胞性リンパ腫、マントル細胞リンパ腫とT/NK細胞リンパ腫である。MALTリンパ腫は1983年に概念が提唱され、実際に診断する機会が増えたのは1994年のREAL分類前後からで、比較的新しい疾患であるが診断する頻度は非常に高くなっている。胃に好発し、その大半はH. pyloriを除菌することにより病変が消退し、病理発生機転にH.pylori感染が密接に関連していることが明らかとなった。一方、t（11；18）（q21；q21.1）を有する症例については除菌抵抗性であり、それらを含めて除菌抵抗例をどのように扱うかが、臨床的に重要な問題となっている。またA20に関して最近新たな知見が提示されている。大腸症例についても種々の特徴があり、抗生物質に反応する症例が存在することが判明してきた。DLBCLは従来は手術療法がなされてきたが、胃の症例の多くは化学療法と放射線療法で高率に寛解することが認められてきた。また、胃症例には*H. pylori*を除菌することにより消褪するものも見られる。EBウイルスとの関連したDLBCLは本邦からの情報発信である。濾胞性リンパ腫は十二指腸下行脚に好発することが近年判明し、2008年のWHO分類の第4版でも腸管濾胞性リンパ腫は濾胞性リンパ腫の新亜型として認められた。ダブルバルーン内視鏡による検索が行われるようになって、腸管の他部位への散布性病変が存在することなど新たな知見が出てきており、治療法などについては現在重要な検討課題となっている。マントル細胞リンパ腫はt（11;14）（q13;q32）とそれによるサイクリンD1の高発現が特徴である。消化管症例では非常に多数の隆起性病変が出現することが多く、難治性で適切な加療法の確立が望まれる。T/NK細胞リンパ腫には小腸に好発するT細胞リンパ腫と鼻型NK/T細胞リンパ腫がある。前者は欧米ではenteropathyを合併しやすいことが知れれているが、本邦ではまれである。腺管破壊性が強く、潰瘍と穿孔をきたしやすく予後不良である。γδT細胞に由来する症例も経験される。後者はEBウイルス陽性であり、大半はNK細胞由来である。アジア地区に好発するリンパ腫としてよく知られている。リンパ腫に関する研究や検査法、治療法の進歩は非常に急速である。REAL分類の改訂版ともいうべきWHO第3版が2001年に刊行され、その7年後に第4版が上梓されているが、リンパ腫関連疾患数は第3版の約1.8倍となり、各疾患に関する知見も相当新たなことが取り入れられている。この間、消化管については、小腸検索の新手段が開発適用され、PET CTなどの検索手段、治療法では抗ヒトCD20抗体をはじめとする画期的新薬が続々と開発されている。現在はこのような革新的時期にあたっており、リンパ腫についての集中的討議はまさに時宜を得たものと考えられる。本講演ではワークショップの基盤となる一般的な臨床病理学的知見を整理して報告する所存である。

WS-1-1　胃MALTリンパ腫の診断におけるNBI併用拡大観察下狙撃生検の有用性

[1]埼玉医科大学国際医療センター包括的がんセンター消化器内科、
[2]埼玉医科大学国際医療センター包括的がんセンター病理診断科
○野中　康一[1]、石川　恵子[1]、新井　　晋[1]、清水　道生[2]、桜井　孝規[2]、永田　耕治[2]、外川　　修[1]、中尾　将光[1]、西村　　誠[1]、喜多　宏人[1]

【背景】胃MALTリンパ腫を含む表層型悪性リンパ腫の内視鏡診断は非常に困難であり、内視鏡上MALTリンパ腫が疑われる病変であっても生検で診断がつかないことを経験することがある。現在までに、通常の初回内視鏡検査での胃MALTの診断能は1割から2割と報告されており、生検を加味しても5割という報告さえある。また胃の非上皮性腫瘍、特にMALTリンパ腫に対するNBI拡大観察の有用性の報告はほとんどないのが現状である。我々は胃MALTリンパ腫に対してNBI併用拡大観察を施行したところ、腺構造が消失傾向を示した光沢を有する粘膜に木の幹からあたかも枝が分岐したような微小血管像を認めることを発見し、この特徴的な血管像をtree like appearanceと提唱報告している。【目的】胃MALTリンパ腫が疑われる患者でNBI拡大観察を施行し、我々の提唱する異常血管「tree like appearance」を有する粘膜をNBI拡大観察下に狙撃生検することで診断能の向上に寄与するか検討した。【対象】胃MALTリンパ腫が疑われた症例または胃MALTリンパ腫とすでに診断された症例の計5例。方法: 上記5名の患者でNBI拡大観察を施行。病変内の異常血管を有する部位と有さない部位から狙撃生検を施行。症例1はtree like appearance（＋）の部位から10箇所、（－）の部位から10箇所。症例2は（＋）の部位から3箇所、（－）の部位から1箇所。症例3は（＋）の部位から4箇所、（－）の部位から5箇所。症例4は（＋）の部位から5箇所、（－）の部位から5箇所。症例5は（＋）の部位から2箇所、（－）の部位から2箇所の生検を施行した。その結果をもとにNBI拡大観察上の異常血管所見の有無と病理診断との関係について感度、特異度を検討した。結果: 生検の結果、MALTリンパ腫の診断と至った割合は、症例1:tree like appearance（＋）8/10、tree like appearance（－）2/10、症例2：（＋）3/3、（－）0/1、症例3：（＋）4/4、（－）0/5、症例4：（＋）5/5、（－）0/5、症例5：（＋）2/2、（－）1/2であった。異常血管有る（計24箇所）・無し（計23箇所）、二群間のMALTリンパ腫診断における感度は0.88、特異度0.90（p値＜0.01）であった。【結論】胃MALTリンパ腫が疑われる症例において、通常内視鏡検査所見に加え、NBI拡大観察を施行することがMALTリンパ腫の診断、胃癌などとの鑑別に非常に有用であると考えられる。特に我々の提唱するtree like appearace（異常血管）をNBI拡大観察下狙撃生検することで、胃内のMALTリンパ腫の存在診断に非常に有用であった。また症例の中で除菌成功患者の内視鏡検査では通常観察上病変は消失し、NBI拡大観察上もMALTリンパ腫を示唆する所見も消失。同部位からの生検結果もMALTリンパ腫を積極的に示唆する所見が消失したことからも胃MALTリンパ腫の治療効果判定においてもNBI拡大観察は有用である可能性が示唆された。

WS-1-2　消化管悪性リンパ腫の診断における拡大内視鏡観察の有用性

長崎大学消化器内科
○竹島　史直、大仁田　賢、山口　直之、磯本　一、水田　陽平、中尾　一彦

【目的】消化管悪性リンパ腫に対する拡大観察の報告は少ない。我々は胃MALTリンパ腫の拡大観察の特徴と治療効果判定への有用性を報告してきた（Endoscopy 2008; 40: 225）。今回さらに症例を追加し報告する。【方法】対象は 2001年11月から2009年7月まで、長崎大学消化器内科及び国立長崎医療センターで拡大内視鏡観察を行った胃MALTリンパ腫19例（男性7例、女性12例）と十二指腸濾胞性リンパ腫1例（女性1例）、年齢42～84歳、平均68歳である。通常観察後に0.05%クリスタルバイレットにて染色し、GIF-Q240Z, FQ260Zにて粘膜表面の微細構造を解析した。胃MALTリンパ腫の6例と十二指腸濾胞性リンパ腫の1例においてはNBIも併用した。【結果】胃MALTリンパ腫の病期は全例I期、肉眼型は表層型16例、潰瘍型1例、腫瘤型2例であった。拡大観察では、腺管の大小不同を全例に認め、腺管の膨化・大型化は18例（95%）に、腺管構造の消失・破壊像を14例（74%）に、12例（63%）では病巣内にリンパ濾胞様構造を確認できた。また13例（68%）で周囲の非腫瘍部と同様の腺管が病変内に混在していた。NBI観察を行った6例では全例に血管の拡張、蛇行、分岐を認めた。十二指腸濾胞性リンパ腫の1例では肉眼型はMLP型、拡大観察では絨毛構造の破壊、リンパ濾胞と拡張・蛇行した血管を認めた。胃MALTリンパ腫の全例で*H. pylori*陽性であり、近傍に早期胃癌を認めたため、同時にESDで切除した1例を除く18例に除菌治療を行った。3か月以上経過観察した14例中緩解は9例であった。緩解した9例は拡大観察を再施行し全例で腺管の異常所見の消失が確認され、NBIを行った2例も異常血管が消失した。除菌効果がなかった症例では拡大観察でも異常所見が残存した。【結論】胃MALTリンパ腫の拡大観察で、腺管構造や血管の異常が認められたが、*H. pylori*除菌により緩解した症例においてはこれらの異常所見が消失した。また、十二指腸濾胞性リンパ腫でも表面構造や血管の異常を認めた。拡大観察は消化管悪性リンパ腫の診断において有用だと考えられた。

WS-1-3　胃MALTリンパ腫に対する保存的治療の効果と長期経過

[1]岡山大学消化器・肝臓内科学、[2]岡山大学病理学、
[3]岡山大学病院光学医療診療部、[4]岡山大学放射線医学
○岡田　裕之[1]、河原　祥朗[3]、武本　充広[4]、市村　正浩[2]、
吉野　　正[2]、山本　和秀[1]

【目的】胃MALTリンパ腫に対する*Helicobacter pylori*（*HP*）除菌療法および放射線治療（RT）の治療効果と長期経過について検討する．【方法】対象はWotherspoonらのgrade 4～5に相当するstage I／II1（Lugano）症例．Study I：HP除菌剤を投与し5年以上経過しretrospectiveに検討したHP陽性68例、陰性4例．男性28例、女性44例．平均年齢64歳（44-82歳）．Study II：RT（対向二門照射。1.5Gy/日、総線量30Gy）を施行しprospectiveに検討した*HP*陰性14例および*HP*除菌後もMALTリンパ腫が残存した8例（3例はAPI2-MALT1陽性、2例は除菌後内視鏡像増悪し半年以内にRT施行．他の3例は内視鏡像の増悪なく、API2-MALT1陰性でありHP除菌後watchful waiting1年後RT施行したがstageの進行はなかった）．男性14例、女性8例．平均年齢63歳（37-83歳）．Wotherspoonらのgrade 2以下を寛解とし、それぞれの治療における寛解および寛解後の長期経過について検討した．【結果】Study I：HP除菌剤を投与により寛解となったのは72例中64例（89%）（*HP*陽性例63例、陰性例1例）．そのうち除菌後寛解までの期間は中央値4ヶ月（1-58ヶ月）．除菌後3ヶ月以内に26例（42%）、6ヶ月以内に43例（52%）、1年以内に58例（93%）が寛解となった．寛解後の観察期間中央値97ヶ月（63-165ヶ月）で再燃例は5/64例．4例は経過観察で再度寛解となり、*HP*再陽性化した1例は再除菌にて寛解となった．Study II：RT30Gyにて22例全例が寛解．21例は18Gy施行時に寛解、1例はRT終了後6ヶ月で寛解となった．RT後中央値65ヶ月（12-143ヶ月）経過し、全例にMALTリンパ腫の局所再発は認めていないが、1例は1年後に早期胃癌、2年後に肺癌を発症した。また、*HP*陰性3例に他部位再発を認めた．2例はAPI2-MALT1陽性で1例は頬部、眼窩および骨髄、他の1例は肺に再燃した．API2-MALT1陰性の1例は表在リンパ節に再燃しdiffuse large cell lymphomaであった．【結論】HP陽性胃MALTリンパ腫に除菌療法は有効である．除菌後寛解が遅延する例も存在するが、内視鏡像が改善しAPI2-MALT1陰性であれば1年は経過観察で可と考える．RTは*HP*陰性例や除菌治療に反応しない胃MALTリンパ腫の局所治療として有効であるが、その後、他臓器に再燃をきたす例もみられ寛解後も長期にわたる経過観察が必要である。

WS-1-4　限局期胃悪性リンパ腫の治療成績

[1]広島赤十字・原爆病院検査部、
[2]広島赤十字・原爆病院第六内科、
[3]広島赤十字・原爆病院放射線科、
[4]広島赤十字・原爆病院病理部
○麻奥　英毅[1]、田利　晶[2]、柏戸　宏造[3]、藤原　恵[4]

【目的】限局期胃悪性リンパ腫の治療成績を後方視的に解析する。【対象】1996年1月1日から2006年12月31日までに広島赤十字・原爆病院で治療した前治療歴のない限局期胃悪性リンパ腫患者79例。男性45例女性34例。年齢16才から93才（平均63才）。MALTリンパ腫42例、びまん性大細胞型（DLBCL）32例、濾胞性（FL）1例、Burkittリンパ腫3例、T細胞性リンパ腫1例。【方法】治療法は初期の症例には胃切除が中心であったが、1997年以降MALTリンパ腫に対しては*H. pylori*除菌および局所放射線照射を行い、中高悪性度リンパ腫に対しては時代を追って化学療法単独（CT）、化学療法＋放射線照射（CT+RT）、rituximab-化学療法＋放射線照射（R-CT+RT）を行った。尚中高悪性度リンパ腫においても*H. pylori*陽性例には除菌を行った。【結果】観察期間中央値86ヶ月。MALTリンパ腫42例の5年全生存率90%、除菌（＋放射線照射）を行ったMALTリンパ腫31例全例に完全寛解（CR）を得たが2例に再発を認めた。現在まで死亡は6例、リンパ腫関連死1例、他病死5例であり、他癌死を2例認めた。DLBCL32例の5年全生存率は83%で、32例中30例（94%）にCRを得た。CRに至らなかった例はいずれもCT例であった。再発は4例あり、CT 2例、CT+RT 2例でR-CT+RT例には再発を認めていない。5年無増悪生存期間（PFS）CT 68%、CT+RT 64%、R-CT+RT 100%であった。DLBCL3例で*H. pylori*除菌のみでCRを得ており、70～136ヶ月再発を認めない。中高悪性度リンパ腫36例中死亡は7例リンパ腫関連死2例、他病死5例であったが、二次性白血病を2例認めた。【考案】限局期胃MALTリンパ腫に対しては除菌および放射線照射で中期的にはコントロール良好であった。長期予後についてはさらに観察が必要である。DLBCLに対してはrituximabを併用することで予後の改善を認めた。CTとCT+RTでPFSに差を認めなかったこと、および二次発癌の観点から放射線併用には今後検討を要する。

WS-1-5　マウス胃MALTリンパ腫に対するcelecoxibおよびVEGF受容体抗体の効果

[1]北里大学薬学部臨床薬学研究・教育センター病態解析学、
[2]北里大学北里生命科学研究所
○中村　正彦[1]、高橋　哲史[1]、松井　英則[2]、土本　寛二[1]

われわれは、胃マルトリンパ腫症例においてHelicobacter heilmannii（Hh）感染が、Helicobacter pylori（Hp）よりも強い関連性を持つことを報告してきた。すなわち、われわれは、PCR法によりMALTリンパ腫およびその他の上部消化管疾患におけるHHLO陽性率について検討し、上部消化管疾患においては0.6%、MALTリンパ腫においては20.8%の陽性率を認めている。また、陽性例について菌種を二段階のPCRにより検討すると、多くはH. suisに属し、一部H.heilmanniiであることが明らかとなった。また、カニクイザル由来のHhを経口感染C57BL/6 mouseを継代し、6ヶ月感染により胃底腺部にlow grade MALTリンパ腫が形成されることを報告した。また、組織化学的検討から、その際著明な血管新生およびリンパ管新生を認めた。一方、この菌については、Hpに対するtriple therapyではeradicationが困難であることから、新たな治療法の開発が必要である。そこで抗腫瘍効果が各種腫瘍で示唆されているCOX-2 inhibitorのcelecoxibあるいはVEGF 受容体抗体を経口投与し、腫瘍形成、血管、リンパ管との関連を検討した。実験材料および方法　Hh感染群マウスおよび非感染群マウスをそれぞれvehicle群、30mg/kg/day投与群、100mg/kg/day投与群に振り分け、1日2回celecoxibの経口投与を開腹まで連日投与した。また、VEGF受容体（Flt-1, Flk-1, Flt-4）抗体を単独あるいは混合して腹腔内投与した。1、2、4週後に開腹し胃組織を取り出して、肉眼的腫瘍占拠領域の検討、及び免疫組織化学的に検討を行った。検討項目は、active caspase 3, active caspase 8, caspase 9, CD31, 5’-nucleotidase, Prox-1について、光顕および電顕的に観察した。結果Celeboxib投与後徐々に肉眼的腫瘍占拠領域は減少傾向を示し、4週後には有意の減少を示した。リンパ腫内における内皮細胞マーカーのCD31免疫活性および5’-nucleotidase、Prox-1免疫活性陽性部位は、対照群に比し徐々に減弱し、腫瘍組織におけるcaspase免疫活性の亢進が観察され、内皮細胞、血管内皮細胞およびリンパ管内皮細胞に一致する部分が認められた。VEGF受容体抗体投与では,特に Flt-4抗体と他の抗体を混合投与した群で著明な腫瘍縮小効果を認めた。この群においても、血管およびリンパ管内皮細胞の apoptosisの増加が観察された。結語celecoxibおよび VEGF受容体抗体は、Hh惹起胃MALTリンパ腫に対し、抗腫瘍効果を示し、その作用には血管、リンパ管新生抑制作用が関与することが示唆された。

WS-1-6　消化管悪性リンパ腫におけるNeuregulin4の役割

[1]名古屋市立大学消化器代謝内科学、
[2]名古屋市立大学臨床病態病理学
○海老　正秀[1]、片岡　洋望[1]、小林　郁生[1]、平田　慶和[1]、水島　隆史[1]、志村　貴也[1]、村上　賢治[1]、溝下　勤[1]、久保田英嗣[1]、谷田　諭史[1]、神谷　武[1]、稲垣　宏[2]、城　卓志[1]

【背景】EGF Receptor（EGFR）をはじめとする膜貫通型チロシンキナーゼレセプターであるHERファミリー（EGFR, HER2, HER3, HER4）およびそのligandであるEGFファミリーは消化器癌の増殖，転移において重要な役割を果たしていることが知られ，EGFRは大腸癌の分子標的治療のターゲットとして臨床応用されている．しかし消化管悪性リンパ腫細胞の増殖，転移機構におけるEGFファミリーおよびHERファミリーの役割は明らかにされていない．今回我々は，HERファミリーおよびそのligandであるEGFファミリーの発現を悪性リンパ腫において検討し，悪性リンパ腫の診断および治療への応用の可能性について検討した．【方法】1．胃癌細胞MKN28，大腸癌細胞HT29，リンパ腫細胞Raji,Daudi，KARPAS,NCU-L-4を用いて，HERファミリー（EGFR, HER2, HER3, HER4）とEGFファミリー（EGF, TGF-a, Amphiregulin（AR），HB-EGF, Epiregulin（EPR），Neuregulin（NRG）1, NRG2, NRG3, NRG4）のmRNA発現をRT-PCR法にて検討した．PCR は applied systems の AmpliTaq Gold PCR Master Mixを用いた．2．リンパ腫細胞に優位に存在するligandについて，消化管リンパ腫症例28例の臨床検体を用いて，免疫組織化学的手法により検討した．抗体はabcam社のRabbit polyclonal to NRG4抗体を用いた．【結果】1．EGFR，HER2およびそのligandであるEGF，HB-EGF，AR，EPR，TGFαは，胃癌，大腸癌細胞に発現がみられた．一方リンパ腫細胞株においては，EGF，HB-EGF，AR，EPR，TGFα, NRG1, NRG2などのリガンドやEGFR, HER2の発現は，認められず，HER3, HER4およびそのligandのNRG3, NRG4の発現が認められた．NRG4は，胃癌，大腸癌細胞に比べ，リンパ腫細胞株に高いレベルの発現が認められた．2．NRG4の免疫組織化学的検討では,消化管悪性リンパ腫28例中13例に，NRG4の蛋白発現が細胞膜と細胞質に認められた．Diffuse large B cell lymphoma（DLBCL）は25％，MALTは75％，Follicular lymphomaは57％，Mantle lymphomaは0％，T cell lymphomaは0％，Burkitt lymphomaは33%で陽性であった．NRG4の発現はDLBCLに比べ，MALTに多い傾向が見られた．現在，recombinant NRG4 蛋白を用いてNRG4のリンパ腫細胞増殖における機能を解析中である．【結論】EGFファミリー及びHERファミリーにおいては，消化管癌と悪性リンパ腫では発現分子種に差が認められた．消化管悪性リンパ腫，特にMALTにおいては，NRG4が重要な役割を果たしていることが示唆され，新たな分子標的となる可能性が考えられた．

WS-1-7　濾胞性リンパ腫小腸病変の診断とフォローアップにおけるカプセル内視鏡、ダブルバルーン内視鏡の有用性

[1]名古屋大学消化器内科学、
[2]名古屋大学附属病院光学医療診療部
○中村　正直[1]、大宮　直木[1]、白井　　修[1]、竹中　宏之[1]、
森島　賢治[1]、宮原　良二[2]、安藤　貴文[1]、渡辺　　修[1]、
川嶋　啓揮[1]、伊藤　彰浩[1]、廣岡　芳樹[2]、後藤　秀実[1,2]

【目的】カプセル内視鏡（VCE）とダブルバルーン内視鏡（DBE）の登場により濾胞性リンパ腫（FL）小腸病変の内視鏡像が明らかにされてきたが、それらを用いた小腸進展範囲やステージングについて十分な議論はなされていない。本研究の目的はFLの小腸病変診断とフォローアップにおけるVCE, DBEの有用性をレトロスペクティブに評価することである。【対象・方法】当院ではFLの小腸病変が疑われた患者に対しまずVCEを行い、その後にDBE（経口、経肛門法）を行って評価をしている。対象は2004年6月から2009年7月までにFLの小腸病変が診断された18例である。男性8例、女性10例で平均年齢は59.4歳（35-77歳）である。検査契機は上部消化管で偶発的に十二指腸病変を指摘されたのが14例、腹部症状の精査が4例である。診断DBEは16例で行い、そのうち事前のVCEは12例で行っていた。FL小腸病変の診断はVCE, DBEの内視鏡像と、小腸粘膜生検組織の免疫染色でCD10, CD20, bcl-2を用いて行った。ステージングはCT、PET、骨髄検査により行った。評価項目は、1、小腸病変の内視鏡像、組織診断、進展度診断とLugano分類につきDBEの結果を用いて検討した。また各項目ごとの関係を検討した。2、DBEの生検組織診断をゴールドスタンダードとした時、VCE進展度診断の精度につき検討した。3、Stage 1の症例につきリツキサン単独治療後の効果判定を上部消化管内視鏡とDBEを用いて行った成績を検討した。【結果】1、内視鏡像は白色顆粒を中心とした粘膜主体病変のみが13例であり、ひだ腫大、狭窄が3例であった。組織はWHO分類で1: 2: 3a＝11 :4 :1であった。進展は、十二指腸、空腸は全例生検陽性であり、大腸内視鏡未到達且つDBE到達の回腸で7/16, そのうち4例が大腸内視鏡到達の回腸で陽性であった。Lugano分類は1:2-1:2-2:4＝10:1:2:3であった。内視鏡像、進展度とLugano分類との関係は、回腸病変の有無とLugano分類の間で相関を認めた。2、12例中、3例で回腸のリンパ濾胞増生を病変と読影し、1例では回腸末端まで到達しえず回腸病変が指摘できなかった。VCEによる正診例は8 例で診断精度は66.7%であった。3、Stage 1の6例が効果判定を行いCRが3例、PRが2例、NCが1例であった。【結論】DBEはFL小腸病変の進展範囲の診断に有用であり、指摘した回腸病変は進行度と関係する可能性が示唆された。VCEはDBEと同様の病変を指摘できたが回腸病変の読影が困難な場合がある。

WS-1-8　小腸濾胞性リンパ腫に対するダブルバルーン内視鏡検査の意義

日本医科大学消化器内科
○田中　　周、小林　　剛、山田祐希江、高橋　陽子、
江原　彰仁、三井　啓吾、米澤　真興、辰口　篤志、
藤森　俊二、坂本　長逸

【背景・目的】小腸の悪性リンパ腫（ML）は極めて稀な疾患であるが、中でも濾胞性リンパ腫（FL）は中高年に好発する代表的な低悪性度B細胞性リンパ腫である。本邦のFLの頻度は増加しており、1990年以前は全MLにおけるFLの占める割合が8%だったが、2000年には15%と倍増していることが報告されている。またFLは経過が緩徐であるが化学療法が効きにくく、また一旦寛解しても再発しやすい傾向がある。治療として近年登場した抗CD20モノクローナル抗体である＜rituximab＞が期待されているが、未だ標準治療は確立されていない。ダブルバルーン内視鏡（DBE）やカプセル内視鏡（CE）が実用化され、全消化管の検索が可能になるとともに小腸FLの報告も増えたが、その臨床像、内視鏡所見などは不明な点が多く、解明されていないのが現状である。そこで我々の施設でDBEを実施した小腸原発のML症例のうち、小腸のFL症例に絞って様々な項目を検討し、その臨床的特徴を検討した。【方法】2003年より当科でDBEを施行した311例528件のうち小腸のMLは13例（FL7例、DLBCL4例、MALT1例、ETCL1例）あり、このうちFLと診断された7例を対象とし、内視鏡所見、臨床病理学的特徴、治療法、治療反応性などについて遡及的に検討した。【成績】男性4例、女性3例、診断時の平均年齢は61.4歳（50-74）。組織所見はgrade Iが5例、grade I～IIが2例であり、全例免疫染色でCD10、CD20、Bcl-2陽性が確認された。病期分類（Lugano分類）はI期1例、II1期4例、II2期2例。病変部位は十二指腸と空腸（57%）で頻度が高く、回腸（28%）は低頻度だった。内視鏡所見は白色小隆起の集簇病変が最も多く、他に腫瘤形成2例、腸管狭窄1例、白色のひだ変形のみが1例、通常のリンパ濾胞からFLを認めた症例が1例見られた。全例多発病変だった。CEを施行した症例では全例（100%）でFL病変の検出が可能だった。FLIPIは中危険群（2点）が4例、低危険群（0～1点）が3例。治療として6例に化学療法（R-CHOP3例、R-COPP1例、rituximab単剤2例）施行し、1例は経過観察（Watchful wait）した結果、CR4例、PR1例、NC2例だった。CRまでの期間は平均165.3日（46-264）で、1例は2年後に縦隔に再発しrituximab単剤で2nd CRとなった。また腸管狭窄の1例は化学療法後完全閉塞を来たしたが、DBEでバルーン拡張し手術を回避し得た。その際の生検でCRが確認された。【結論】小腸FLは十二指腸以外の小腸にも多発病変を有することが多く、DBEは病期診断や治療方針の決定だけでなく、閉塞部位の拡張も可能であり臨床的に極めて有用だった。またCEを実施した症例では、全例でFL病変の検出が可能で感度が非常に高いため有用なツールだった。しかし（1）MLは組織学的診断が治療法や病期の決定に必要不可欠であること、（2）内視鏡的に正常なパイエル板やリンパ濾胞からの生検でもFLが確認されることがあること、（3）MLは閉塞性病変を来すことがあること、などからCEによる病期診断や治療法の決定には限界があり、DBEが第一選択と考えられた。今後さらに症例を蓄積し、小腸FLの病態や最適な治療法に関する知見を深める必要がある。

WS-1-9　消化管原発濾胞性リンパ腫の病態 ―節性濾胞性リンパ腫並びに消化管原発MALTリンパ腫との比較―

[1]広島赤十字・原爆病院第六内科、
[2]広島赤十字・原爆病院検査部、
[3]広島大学病院内視鏡診療科、[4]岡山大学腫瘍病理学
○田利　晶[1]、麻奥　英毅[2]、國弘　真己[1]、田中　信治[3]、吉野　正[4]

【目的】節外浸潤臓器としてよく経験される消化管に病変の主座を有する濾胞性リンパ腫患者（FL-GI）の臨床病理学的特徴を明らかにする目的で、節性濾胞性リンパ腫（FL-LN）および最近近似性を有していることが報告されている消化管原発MALTリンパ腫と比較・検討した。【対象と方法】1. 1993年3月から2009年8月に広島赤十字・原爆病院にて精査・加療を行った、節性濾胞性リンパ腫（FL-LN）135例（M/F=61/74, age 15-83）、消化管原発濾胞性リンパ腫（FL-GI）22例（M/F=11/11, age 50-78）、上部消化管原発MALTリンパ腫 70例（MALT-GI）（M/F=34/36, age 32-91）の3群を対象として、臨床病期（Ann Arbor分類）、FL histological grade（WHO grade）、血中Hgb、血清LDH、血清s-IL2R、FLIPI（FL群のみ）、予後（Overall Survival）について比較検討した。2. FL-GI患者の中で小腸の内視鏡検査に同意した14人の患者（M/F=6/8, age 52-66）にダブルバルーン内視鏡検査（DBE）を実施した。【成績】1. FL-GIでは臨床病期がI-II期の患者が多く（19/22）WHO gradeは多くがGrade 1（19/22）であったのに対して、FL-LNにおいては臨床病期がIII-IV期の患者が多く（112/135）、WHO gradeはgrade 2が16/57、grade 3が6/57とgradeの高い症例がより多くを占めた。また、FL-LNではLDHの値も有意に高値を呈しFLIPIもLow, Intermediate, Highに同等に分布し、73%の症例がLowであったFL-GIと比較し明らかな違いが見られた。また、FL症例をMALT-GIと比較すると、MALT-GIでは臨床病期がI-II期の患者が60/69と多く、LDHおよびs-IL2RはFL-LNに比べ有意に低値であり、これらの項目においてはFL-GIと類似の傾向がみられた。Overall survivalはFL-LNとMALT-GIとの間に有意差を認めた。FL-GIは全例生存していた。2. FL-GIではDBEを実施した14人中9人において十二指腸に加えて小腸にも病変を認めた。その病理組織学的検討では、1例において十二指腸病変の中に典型的なFLと共にmarginal zone differentiationを認め、1例において十二指腸に典型的なFLを、終末回腸にmarginal zone differentiationを伴う同一cloneのFLを認めた。【考案】臨床病理学的特徴の検討より、FL-LNはFL-GIと比べ明らかに病変の占める範囲は広く、病理学的悪性度は高度でありFLIPIもその予後がより不良であることを示唆していた。またFL-GIは病理組織学的特徴を含むいくつかの点で消化管原発MALTリンパ腫への近似性を示す特徴を有しており、DBEにて十二指腸に加えて高頻度に小腸にも病変を認めることが明らかとなった。従ってFL-GIの治療方針はこのような特徴を踏まえた上でFL-LNとは区別して考慮されるべきであると考えられる。

WS-1-10　十二指腸follicular lymphomaに対して化学療法および経過観察を行なった12例

[1]愛知県がんセンター中央病院内視鏡部、
[2]愛知県がんセンター中央病院血液・細胞療法部、
[3]愛知県がんセンター中央病院消化器内科
○河合　宏紀[1]、丹羽　康正[1]、山本　一仁[2]、田近　正洋[1]、澤木　明[3]、水野　伸匡[3]、原　和生[3]、今村　秀道[3]、肱岡　範[3]、近藤　真也[3]、小林　佑次[3]、松本　和也[3]、赤羽　麻奈[3]、佐伯　哲[3]、鈴木　晴久[3]、山雄　健次[3]、森島　泰雄[2]

【はじめに】消化管原発の悪性リンパ腫の多くはMALT lymphomaやdiffuse large B-cell lymphomaであり、follicular lymphomaの頻度は3.6-5.9%と低く、比較的稀な疾患である。十二指腸follicular lymphomaは無症状および臨床病期がI期で診断されることが多く、積極的に化学療法や放射線治療、外科治療を行うか、watchful waitingとして経過観察とするか、治療方針について未だ統一されたconsensusは得られていない。当院では基本的に限局期の十二指腸follicular lymphomaに対してはrituximab単独療法、進行期に対してはR-CHOP療法を行なっている。今回その効果および経過について報告する。【対象と方法】2001年7月より2007年1月までに当院で十二指腸follicular lymphoma と診断された12例を対象とした。病理組織診断では、HE染色の他、CD5、CD10、CD20、Bcl2、CyclinD1などの免疫染色を行って診断した。対象の内訳は、年齢中央値57歳（42-71歳）、男性7例・女性5例。検診など自覚症状なしが11例、胸やけが1例であった。病変部位は全例が下行部であった。臨床病期は限局期（I期）が9例（終末回腸に多発病変1例）、進行期（IV期）が3例（骨髄浸潤2例、骨髄浸潤及び縦隔リンパ節1例）であった。全例に治療を勧めたが、1例のみ経過観察を希望しwatchful waitingとなった。限局期の8例にrituximab単独療法、進行期の3例にR-CHOPを施行した。rituximab単独療法はrituximab 375 mg/m^{2}を1週間間隔で4回点滴静注した。R-CHOP療法はrituximab 375 mg/m^2、cyclophosphamide 750 mg/m^2、doxorubicin 50 mg/m^2、vincristine 1.4 mg/m^2（以上、1回点滴静注）、prednisolone 100mg/body（5日間内服）を3週間間隔で6回投与した。【結果】rituximab単独療法を行なった限局期の8例の効果はCR 6例、PR 2例であった。CR例においては観察期間中央値1375日（869-2772日）で現在のところ再発を認めていない。R-CHOPを行なった進行期の3例では全例がCRとなった。観察期間中央値932日（911-2849日）で現在のところ再発を認めていない。Watchful waitingとなった1例は観察期間3604日で明らかな増悪を認めなかった。【まとめ】限局期の十二指腸follicular lymphomaに対するrituximab単独療法および進行期のfollicular lymphomaに対するR-CHOP療法は有効な治療法であると考えられた。今後は十二指腸follicular lymphomaの治療方針について多数例でのprospectiveな検討が望まれる。

WS-1-11　小腸悪性リンパ腫における臨床病理学的検討およびパラフィン組織上での蛍光 in situ hybridizationによる細胞遺伝学的解析

[1]京都府立医科大学消化器内科、
[2]京都府立医科大学血液・腫瘍内科学、
[3]京都府立医科大学人体病理学
○吉田　直久[1]、谷脇　雅史[2]、久貝　宗弘[1]、井上　　健[1]、
内山　和彦[1]、石川　　剛[1]、高木　智久[1]、半田　　修[1]、
小西　英幸[1]、若林　直樹[1]、八木　信明[1]、古倉　　聡[1]、
内藤　裕二[1]、柳澤　昭夫[3]、吉川　敏一[1]

【目的】小腸に対する検査法の改革により小腸悪性リンパ腫の発見頻度は高くなってきており，その臨床病理学的特徴の解明が期待されている．一方，悪性リンパ腫では，病理組織型と遺伝子染色体再構成の間に密接な関連性が認められるので，染色体転座の検出は診断に有用である．そこで本研究では，組織FISH法を用いて小腸悪性リンパ腫の遺伝子染色体再構成を検出し，臨床病理学的特徴との関連を明らかにする．【方法】1997年から2008年までに当院で診断された小腸悪性リンパ腫30例を対象とし，臨床病理学的検討および染色体転座の検出を行った．そのうち26例においては染色体転座の解析をパラフィン包埋組織切片を用いたfluorescence in situ hybridization（tissue-FISH）法を用いて行った．ホルマリン固定組織を薄切し，脱パラフィン後，塩酸および高熱処理を加えた．その後特異的DNAプローブをhybridizationして検出した．【成績】発生部位は十二指腸12例（40%），回腸9例（30%），空腸4例（13%），多部位5例（17%）であった．病理組織型はdiffuse large B-cell lymphoma（DLBCL）:14例（47%），mucosa-associated lymphoid tissue lymphoma（MALT lymphoma）:6例（20%），follicular lymphoma（FL）:6例（15%），mantle cell lymphoma（MCL）:4例（13%）であった．肉眼型は，DLBCLは潰瘍性病変が50%（7/14），MALTは表層性病変が50%（3/6）を占めた．MCLは3/4例がpolyposisを呈した．染色体転座の解析では，FLは全例がIGH/BCL2陽性，MCLも全例がIGH/BCL1陽性であった．MALT　lymphomaではAPI2/MALT1を16.7%（1/6）に認めた．DLBCLにおいてはIGH/BCL2を21.4%（3/14），API2/MALT1を7.1%（1/14），IGH/c-MYCを7.1%（1/14）に認めた．【結論】（1）病理組織型は，DLBCLがもっとも高頻度であった．（2）DLBCLは潰瘍性病変，MALTは表層性病変，MCLはpolyposisを示す傾向があった．（3）IGH/BCL2を示すDLBCLはFLから進展したと考えられる．組織FISH法によって小腸悪性リンパ腫の分子病態の解明が期待される．

WS-1-12　消化管悪性リンパ腫の治療と予後：569例の臨床病理学的解析

[1]九州大学病態機能内科学、[2]九州大学形態機能病理学
○中村昌太郎[1]、松本　主之[1]、梁井　俊一[1]、平橋美奈子[2]、
飯田　三雄[1]

【目的】消化管悪性リンパ腫の予後因子を解析し、各組織型における至適治療法を検討する。【方法】消化管原発悪性リンパ腫569例（胃原発408例、腸管原発138例、胃・腸併存23例）の組織分類を見直し、治療法と予後について遡及的に検討した。一部の症例では、fluorescence *in situ* hybridization（FISH）により、*MALT1*、*IGH*、*BCL2*などの遺伝子領域の転座とコピー数の異常を検索した。【成績】1）全例の組織型は、MALTリンパ腫 244例（43%）、diffuse large B-cell lymphoma（DLBCL）221 例（39%）、濾胞性リンパ腫 40例（7%）、T細胞性リンパ腫 44例（8%）、その他（Burkittリンパ腫、マントル細胞リンパ腫など）20例（4%）であった。t（11;18）/*API2-MALT1*はMALTリンパ腫の22%に認め、*IGH*転座は、濾胞性リンパ腫（74%）、DLBCL（33%）、MALTリンパ腫（6%）でみられた。非外科的治療施行例は、胃原発群（35%）、腸管原発群（25%）より、胃・腸併存群（78%）で頻度が高かった。多変量解析では、T/B免疫表現型、臨床病期、年齢、B症状、MALTリンパ腫がoverall survival（OS）およびevent-free survival（EFS）いずれにおいても有意な予後規定因子であり、加えて穿孔はOSの、腸管浸潤、化学療法はEFSの独立した予後規定因子であった。2）除菌治療を行った胃MALTリンパ腫（DLBCL併存を含む）122例においては、75例（61%）で完全寛解がえられ、EUSによる粘膜下層深部浸潤とt（11;18）/*API2-MALT1*が独立した除菌無効因子であった。長期予後では、粘膜下層深部浸潤と*MALT1*過剰コピーが独立したEFS不良因子であった。3）濾胞性リンパ腫（胃原発17例、腸管原発23例）においては、非外科的治療が腸管原発例の15例（65%）で選択されたが、胃原発例では16例（94%）に外科手術が行われた。有意な予後規定因子は見出せなかったが、t（14;18）/*IGH-BCL2*陽性例はEFS不良の傾向がみられた。【結論】消化管悪性リンパ腫に対する至適治療法は、組織型、浸潤部位、臨床病期に応じて決定すべきである。FISHによる各組織型に特徴的な遺伝子異常の検出は予後予測に有用と考えられる。

WS-2-1　潰瘍性大腸炎難治例に対する血球成分吸着除去療法の効果 ー特に長期予後と治療効果予測因子についてー

[1]秋田赤十字病院附属あきた健康管理センター、
[2]秋田赤十字病院消化器科、[3]秋田大学第一内科
○飯塚　政弘[1,2]、相良　志穂[1]、堀江　泰夫[3]

【目的】潰瘍性大腸炎（UC）難治例に対して現在血球成分吸着除去療法（CAP）が広く行われ、その有用性が評価されていている。しかし、CAP抵抗例の臨床的特徴、治療後の長期予後、治療効果予測因子などについては必ずしも十分な検討がなされているとはいえない。今回、CAPを施行したUC難治例に対してこのような点を中心に解析を行ったので報告する。【方法】2002年6月～2009年8月の期間に、秋田大学医学部第一内科（2002年6月～2008年3月）または秋田赤十字病院消化器科（2008年4月～2009年8月）で29例のUC難治例（男14、女15、平均年齢37.6歳）に対して46回（1回1～2クール）CAP療法（GCAP、LCAP、GCAP＋LCAP）を施行した（全例には整腸剤の投与が行われていた）。これらの症例を対象に、治療後の活動指数（DAI score）の改善度、緩解率、ステロイド離脱率を調べるとともに、CAP施行後7か月～5年8か月間（平均3年3か月間）観察を行い、再燃頻度とその時期について調べた。緩解率については、CAP施行理由（Prednisolone（PS）抵抗またはPS依存）、PS総投与量、深掘れ潰瘍の有無による違いについて検討を加えた。また、治療効果予測因子としてCAP施行時の温感（手足または腹部）の有無に注目し、温感の有無による緩解率の違いについて解析を行なった。【成績】（1）DAI soreは治療前後で11.3から3.7（p＜0.001）に改善を示した。（2）初回または再施行を含む全体での緩解率は70.5％（PS抵抗例69.2%、PS依存例71.5%）、ステロイド離脱率は46%（PS抵抗例45%、PS依存例47%）であった。（3）緩解例の65%が1～49ケ月（平均10ケ月）後に再燃をきたした。再燃時には、CAP再施行、免疫調節剤、抗生物質、5-ASA増量などによる治療が行われた。（4）再燃後再度CAP施行例の緩解率は56%であった。（5）深掘れ潰瘍は16回で認められ、50%が緩解に至り38%が外科手術となった。（6）PS総投与量の平均は、緩解群4197mg、非緩解群8992mg（p＝0.013）であった。（7）外科手術は7例（24%）に施行された。その内訳は、3例は初回よりCAP無効の重症例、3例は初回CAP有効であったが再燃時CAP無効の重症例、1例はCMV頻回陽性を示したPS依存例であった。（8）CAP施行時に温感を認めた症例では、82%が緩解に至り69%がステロイド離脱に成功したが、温感を認めなかった症例の緩解率は50%であった。【結論】PS抵抗重症例、深掘れ潰瘍合併例、PS総投与量の多い症例とともにCAP再施行例では緩解率が低下傾向を示した。全例難治例のためCAP施行後6割以上に再燃が認められたが、治療の工夫により最終的な外科手術の割合を24%に抑えることができた。CAP施行時の温感の有無はCAPの治療効果を早期に予測しうる因子として有用と考えられた。

WS-2-2　内科治療限界域にある重症潰瘍性大腸炎患者の予後：当院IBDセンター内科・外科における横断的検討

[1]兵庫医科大学内科下部消化管、
[2]兵庫医科大学病院IBDセンター、
[3]兵庫医科大学下部消化管外科
○福永　健[1]、池内　浩基[2,3]、中村　志郎[1,2]、松本　譽之[1,2]

【目的】
重症潰瘍性大腸炎（UC）の追加治療として、2009年7月よりTacrolimus（FK506）が新たに本邦で保険適応となり、Infliximabの保険承認も予測されるなど内科的治療の選択肢は、近未来、急速に広がるとともに内科的治療方針は錯綜・混乱が予想される。UCの内科的治療の目的は早期寛解導入とその長期維持にあるが、同時に患者生命予後に重大な影響を与える炎症性発癌(CC)の合併予防に注意を払わねばならない。今回我々は、現状における内科治療限界症例を「白血球系細胞除去療法（CAP）が導入されたステロイド強力静注療法抵抗性急性期重症UC患者」と定義し、内科的治療の短・長期的予後の検討に加え、結腸切除術（以下、手術療法）導入例におけるCC発症を当院IBDセンター内科・外科のデータベースより横断的に抽出、重症UC患者のQOL向上を第一に考えたUC治療の在り方を考察した。
【方法】
（1） 2000-2006年に当院IBD内科において、UC初診断後1年以内かつ直前1週間以上の≧0.8mg/kg/dayのステロイド静注に抵抗を示しCAP（LCAP/GCAP=19/28）を導入された急性期重症UC患者47例（平均Lichtiger CAI=13.0±3.7）を抽出、寛解導入効果および、その後36か月間の長期予後を追跡した。但し、寛解維持療法としてAzathioprine（AZA）は併用していない。
（2）当院IBD外科において、我々のCAP臨床導入（1994年）から2008年までに手術療法を選択したUC、977症例を対象とし、術前病態とCC合併率をCAP併用の有無で比較・検討した。
【成績】
（1）70.2％（33/47）の症例が週1回x10回のCAP治療により臨床的寛解（CAI≦4）に導入でき、その36ヶ月後における累積非再燃率および手術回避率はそれぞれ24.2%、54.5%であった。
（2） 全手術例に占めるCAP治療併用例の割合は47.2％（461/977）であり、うち9例（2%）に癌・dysplasiaが認められCAP 非併用（ステロイド単独）群（16.8%; 85/516）より有意に合併率が低かった（P＜0.01）。他方、CAP併用群は非併用群と比較して有意に罹病期間が短く（P＜0.01）、併用ステロイド量は多かった（P＜0.01）。
【結論】
ステロイド抵抗性難治性UCに対するCAPの寛解導入効果は従来の報告と同等であった。有効例の36ヵ月後の予後は欧米におけるCyclosporine持続静注療法後のAZA非併用例の成績と近似しており難治例の長期予後は、寛解導入の為の追加免疫調節治療によらないと考えられた。一方、手術症例の検討で長期UC罹患例におけるCAP併用を要さない程度の難治例の中等症再燃例が高発癌リスク症例であることが示唆された。以上、内科・外科の横断的検討により、内科治療限界線上のUC患者においては患者QOL向上と致命的合併症であるCC発症を予防する観点から、早期の適切な追加免疫調節治療による迅速な寛解導入と厳密な監視下における寛解維持治療が肝要であると思われた。

WS-2-3　長期治療経過の予測法としての白血球除去療法の位置づけ

[1]慶應義塾大学消化器内科、
[2]東京医科歯科大学消化器内科
○高山　哲朗[1]、岡本　　晋[1]、長沼　　誠[2]、斎藤　理子[1]、
筋野　智久[1]、三上　洋平[1]、井上　　詠[1]、松岡　克善[1]、
久松　理一[1]、矢島　知治[1]、岩男　　泰[1]、緒方　晴彦[1]、
金井　隆典[1]、日比　紀文[1]

白血球除去療法は主に潰瘍性大腸炎に対する治療法として用いられているが、その作用機序については不明な点が多く、初回治療効果を予測する有効な因子についても未だ不明な点が多い。一方で、白血球除去療法が著効する症例も少なからず経験する。今回我々は当院で2001年から2006年までに白血球除去療法を施行した117名のうち、解析可能であった90例（平均年齢36.4±15.5歳、男性55例、女性35例、平均罹病期間7.6±7.1年）の患者を対象としたhistorical cohort studyを計画し、臨床背景、初回治療有効性について検証を行うと共に、2回目以降の白血球除去療法治療効果、3年以上の長期経過の検討、長期経過に関わる因子を検証した。治療効果の判定は白血球除去療法終了（1-2クール）後または中止時に行い、LichitigerのCAIにて評価した。治療後CAIが4点以下となった症例を寛解導入とし、寛解には至らなかったが治療前後で4点以上の変化があった症例を有効とし、それ以外を無効とした。初回白血球除去療法施行前のCAIは9.2±3.5であった。白血球除去療法の初回治療効果の有効率は64%の症例にみられた。初回治療の効果を予測する因子としては罹病期間が抽出された。長期経過についてはKaplan-Meier法により生存曲線を求め、再入院、再PSL投与までの日数を検証するとともにその後の入院の有無について検証を行なった。白血球除去療法により寛解導入された症例ではその後の経過も良好であり、再燃時の再施行は79%と有効率が上昇し、一方初回治療無効例についてはその後の再施行時の有効率は40%と低かった。再白血球除去療法施行時のCAIは初回寛解例で10.4±2.7,初回有効例で10.6±2.9であり無効例で8.4±1.1であった。初回白血球除去療法後に免疫調節剤を投与した症例ではその後の再入院は有意差をもって低く、再PSL投与、再手術率についても低い傾向が見られた。以上の結果から白血球除去療法著効例についてはその後も経過が良好であり、再燃時にも再施行の効果が期待できると共に、無効例については長期予後改善のために免疫調節剤の積極的な使用が望まれると考えられた。白血球除去療法の初回治療の有効性を規定する因子については不明であったが、白血球除去療法の施行により長期経過の予測を可能とすると考えられる。

WS-2-4　潰瘍性大腸炎重症例に対するシクロスポリン持続静脈注射療法の有効性の検討

大阪市立大学消化器内科
○高塚　正樹、十河　光栄、渡辺　憲治

【目的】潰瘍性大腸炎（UC）重症例に対するシクロスポリン持続静脈注射療法（CsA）の有効性が認知されて以降、本邦でも導入施設が増加した。当院では潰瘍性大腸炎重症例に対し、従来ステロイド強力静脈注射療法やパルス療法を用いることが多かったが、2006年末の導入以降、難治例を中心に投与例が増えている。今回その治療経験を解析し、CsAの有効性と問題点、さらにはサイトメガロウイルス（CMV）感染との関連について検討した。【方法】2009年9月までにCsAを投与した症例は20例、年齢は17～68歳（中央値42歳）、男女比は15：5であった。重症度は重症8例、中等症12例で、臨床経過は再燃寛解型16例、初回発作型4例であった。罹患範囲は全大腸炎型14例、左側腸炎型6例で、CsA導入理由はステロイド抵抗ないし依存の難治例19例、ステロイド治療不可のステロイド副作用例1例であった。広域抗生剤とST合剤併用下にCsAをトラフ値（400～600ng/ml）目標に2週間投与し、2週間の時点でCAIが4以下になった例を有効とし、それ以外は原則準緊急手術を行った。全例でCMV検査を血中抗原（C7HRP）ないし内視鏡生検粘膜PCRにて行い、いずれかが陽性であればガンシクロビルもしくはホスカビルの抗ウイルス剤を併用した。【結果】本人の宗教的信条に関連して緊急手術を行った1例を除き、有効率は57.9%（11/19例）で、6例が外科手術（緊急2例、準緊急4例）を要した。外科手術になった6例を除く13例のうち、1例は急性腎不全により死亡、もう1例はCsA開始後にCMV抗原が陽性化し2週間後の時点でCAIが4以下にならなかった。また、CsAにて寛解導入後の寛解維持療法に免疫調節剤を使用した症例は、アザチオプリン（AZA）にアレルギーがある例と難治例でなくAZAの投与が必要でないと考えられた例の2例を除く9例で、全例外科手術を要さず、寛解を維持していた。有効群と無効群の背景因子を検討したところ、60歳以上の高齢者での有効率は20.0%（1/5例）と59歳以下の78.6%（11/14例）に比べ低率で、60歳以上の肝硬変合併例が急性腎不全にて死亡した。CMV陽性9例全体での有効率は66.7%（6/9例）だったが、特に血中CMV抗原陽性例での有効率は20%（1/5例）と低率であった。【結論】CsAは重症ないし難治性潰瘍性大腸炎に対し有効であるが、高齢者やCMV抗原陽性例では有効率が低く、効果不十分例で手術時期の判断を誤らないことも重要である。

WS-2-5　当院における難治性重症潰瘍性大腸炎に対する治療法の検討

東邦大学医療センター佐倉病院
○曽野　浩治、山田　哲弘、細江　伸央、鈴木　康夫

【はじめに】潰瘍性大腸炎（UC）の重症例は大量ステロイド投与によって初めて寛解導入が可能になるが、大量ステロイド投与によっても寛解導入困難な症例も少なからず存在し、そのようなステロイド不応性重症UCは内科治療の限界症例として大腸全的術が選択されている。我々は、そのような難治性重症UCに対して従来からシクロスポリン（CsA）持続静注療法が有効性を発揮することを報告してきた。また、ステロイド抵抗性症例にはサイトメガロウイルス（CMV）腸炎の合併が存在し、的確な診断と抗ウイルス剤投与によって改善症例が少ないことも報告してきた。また最近では、クローン病に対して有効性を発揮している抗TNF-α抗体製剤（IFX）をCsA持続静注療法無効例に対し投与し有効症例を経験している。そこで、当院における難治性重症例におけるCsAの治療成績とCsA無効症例に対するIFXおよび抗ウイルス剤投与の治療成績を検討した。【方法】過去5年間当院に入院となった重症例UCでCsA持続静注療法が実施された40例（男女比16：24　平均年齢29.9歳　全大腸炎型：左側型30：10）における寛解導入率は26例（65%）であった。CsA持続静注療法無効例に対しては、IFXを使用し6例（15%）、抗ウイルス剤投与を投与した7例（18%）で寛解を得ており、手術例は8例（20%）であった。【結語】難治性重症UCに対しCsA持続静注療法は有効な治療法であるが、同時にIFX投与および抗ウイルス剤投与の有効性が示唆された。

WS-2-6　重症難治性潰瘍性大腸炎に対するシクロスポリン持続静注療法の有効性と限界の検討

社会保険中央総合病院
○吉村　直樹、唯見　徳馬、中島真如紀、河口　貴昭、酒匂美奈子、高添　正和

【目的】シクロスポリン（CsA）持続静注療法の導入によりステロイド（PSL）抵抗性難治性潰瘍性大腸炎（UC）症例に対する手術回避率は向上したがCsA療法抵抗性（＝内科治療の限界）症例も少なくない。今回、CsA療法を施行した重症難治性UC症例の治療成績を検証し、CsA療法の有効性と内科治療の限界について検討した。【方法】当院にて2004年10月から2009年8月までにCsA療法を導入した重症UC133例（平均年令:35.1±14.0歳;平均Lichtiger index（CAI）:13.7±2.2;Max21）を対象としてCsA導入時の1）PSL投与量・期間、2）内視鏡所見、3）サイトメガロウィルス（CMV）感染の有無により緩解導入率（＝手術回避率）を検証し内科治療の限界について検討した。また､1）より緩解維持率を検証し長期予後について考察した。【成績】133例中114例（85.7%）がCsA療法により緩解導入できた。a）内視鏡所見、CAIからPSL抵抗性と判定し当初からCsAを投与した（Top-down 療法）群（31例）、b）PSL（40mg以上）投与2週以内に抵抗性と判定しCsAを併用した（早期投与）群（43例）、c）PSL投与が2週以上の長期にわたる症例に手術回避のためにCsAを併用した群（59例）の緩解導入率はa）群31例中28例（90.3%）､b）群43例中41例（95.3%）、c）群59例中45例（76.3%）でありc）群は他の2群に比べ有意に低下していた（p＜0.01）。また、緩解導入症例114例の平均入院日数は37.1±15.6日（平均CsA投与日数:13.6±2.2日）で各群の平均入院日数はa）群31.1日、b）群41.5日、c）群37.0日でありa）群では他の2群に比べ入院日数が短かった。内視鏡所見で検討すると133例中、1）深掘れ潰瘍を呈さないものは9例（6.8%）のみであり、124例（93.2%）が2）深掘れ潰瘍型または3）粘膜欠損型を呈していた。各型の緩解導入率は1）型100%、2）型88.6%、3）型77.8%でありPSL抵抗性が予想される2)、3）型でも高い緩解導入率を示した。CMV感染の有無で検討するとCsA導入時のCMV陽性症例は22例、導入時は陰性でCsA投与中に陽性となった症例は8例あり、計30例中6例（20%）が内科治療抵抗性で手術となった。CsA導入時のCMV陽性症例については原則CsA療法と体重kg当り5mgのganciclovirの併用投与を施行しているが22例中3例（13.6%）が手術となった。一方、投与経過中に陽性となった8症例では3例（37.5%）が手術となったことから、投与経過中のCMV陽性症例は厳格な感染症治療が必要であると考えられた。内視鏡所見から検証するとCMV陽性30例全例が2）または3）型であり13例（43.3%）が3）型であった。また､手術症例6例中5例（83.3%）が3）型であり粘膜欠損型でCMV陽性症例は内科治療抵抗性が示唆された。さらに､CsA療法抵抗性症例5例に抗TNF-α抗体（IFX）を単回投与したところ4例は手術を回避でき5-ASA製剤とアザチオプリン（AZA）の併用にて緩解維持できている（4例は114例に含む）。緩解導入症例で6ヶ月以上（6-47ヶ月）経過観察し得ている78例の再燃率を検討すると再燃症例は45例（57.7%）ありa）群は22例中8例（36.4%）、b）群は26例中14例（53.8%）、c）群は30例中23例（76.7%）に再燃を認め緩解導入後の予後でもCsAの早期投与の有用性が示唆された。【結論】PSL抵抗性難治性UCの手術回避には現状ではCsA療法が有用な治療法と考えられるが、PSLの有効性の早期見極め、CsAの早期導入、厳格なCMV治療が入院期間の短縮、緩解導入率、緩解維持率の向上に寄与する。また、今後はIFXの適用拡大により緩解導入率の更なる向上が期待できると思われる。

WS-2-7　ステロイド依存・抵抗性潰瘍性大腸炎に対するアザチオプリン/6-メルカプトプリンの緩解導入効果：血球除去療法との比較

九州大学病態機能内科学
○河内　修司、松本　主之、飯田　三雄

【目的】活動期潰瘍性大腸炎（以下UC）に対するアザチオプリン（以下AZA）/6-メルカプトプリン（以下6-MP）内服による緩解導入効果の検討は少ない。また血球除去療法（以下CAP）との比較を行なった検討はない。そこで、活動期UCに対するAZA/6-MPの緩解導入効果と安全性をCAPと比較検討した。【方法】ステロイド依存もしくは抵抗性の軽症・中等症（SeoインデックスによるUCAI150以上220未満）の活動期UC患者で、併用プレドニゾロン投与量40mg/日以下の65例を対象とした。緩解導入目的でAZA/6-MPを投与した38例（AZA35例、6-MP3例）とCAPを行った27例（顆粒球除去療法20例、白血球除去療法7例）の2群間で緩解導入率と副作用を比較した。各群で治療開始後10週以内にUCAI150未満となったものを緩解導入と定義した。累積緩解導入率はKaplan-Meier法で算出し、Log-rankテストで検定した。【成績】2群間において、性別、年齢、罹病期間、罹患範囲、UCAI、臨床経過（再燃緩解・慢性持続）、ステロイド投与量および反応性（依存・抵抗）、血液データ（白血球、血色素、血小板、CRP）に差は認めなかった。10週後までに緩解導入となった例は、AZA/6-MP群21例（55.3%）、CAP群19例（70.4%）であり、両群間で差はみられなかった（P=0.26）。副作用は、AZA/6-MP群5例（13.2%）、CAP群8例（29.6%）に出現したが、有意差は認めなかった（P=0.12）。AZA/6-MP群の副作用は、全例投与3週以降に出現し、肝障害、急性膵炎など重篤なものが認められ、全例投薬を中止した。一方、CAP群の副作用はCAP施行中のみに出現し、頭痛や気分不良など軽微であり、副作用のため治療を中止した症例はなかった。【考察】AZA/6-MPは、CAPと比較すると緩解導入率および安全性はやや低いが、有意差はみられなかった。CAPは高額の医療費を要すること、頻回の通院ならびに静脈穿刺が必要であることから身体的・時間的負担が大きい。これに対し、AZA/6-MPは、副作用に注意を要するが、安価で簡便な緩解導入療法と考えられる。【結語】軽症・中等症のステロイド依存・抵抗性UC患者における緩解導入療法として、AZA/6-MP投与も考慮すべきである。

WS-2-8　難治性潰瘍性大腸炎に対するTacrolimusの治療効果と長期予後

大阪医科大学附属病院第二内科
○村野　実之、倉本　貴典、楢林　　賢、柿本　一城、
石田　久美、川上　　研、森田英次郎、村野　直子、
梅垣　英次、樋口　和秀

Tacrolimus（FK506）は炎症性腸疾患の新たな治療法として注目され潰瘍性大腸炎（UC）に対する寛解導入効果など有効性が実証され，2009年7月効能追加申請された薬剤である．今回我々は難治性潰瘍性大腸炎に対するTacrolimusの治療効果と長期予後について検討した．【方法】当科で経過観察し得たUC患者中（2004年4月～2009年7月），内視鏡所見が明確であり，かつステロイド治療抵抗例57例中，寛解導入療法としてTacrolimus経口投与（目標トラフ値：10～15ng/ml）を行った22例（男女比13:9，平均年齢38.3±14.1歳）を対象とし，（1）Tacrolimusの治療奏効性，長期予後（再燃率と緩解期間），（2）奏効例と無効例の臨床的（ステロイド投与量，直前のステロイド投与期間，投与後CAI経時的推移）および内視鏡的相違，さらに（3）投与時副作用について検討した．【成績】（1）Tacrolimus 投与における奏効率は77.3%（17/22）で，再燃は15.4%（2/17）に見られた（平均観察期間：19.6±10.2ヶ月）．尚，サイトメガロウイルス感染合併例は81.8%（18/22）であった．また寛解導入し得た17例における寛解維持療法について70.6%（12/17）の症例はアザチオプリンに移行可能であったが，23.5%（4/17）の症例では継続投与し漸減を図っている．（2）臨床的検討：発症時Clinical Activity Index（CAI）では無効群でやや高値を呈したものの（奏効群15.6±3.5 vs 無効群17.2±2.3）有意差は見られなかった．ステロイド投与量では直前の4週間の総投与量において無効群で有意に多量であった（奏効群689±414mg vs 無効群873±405mg）.さらにTacrolimus導入までのステロイド投与期間では無効例で有意に長期間であった（奏効群18.2±4.9days vs 無効群29.8±11.1days）．Tacrolimus投与の奏効性を経時的に検討したところ投与後5日目以降においてCAIに有意差を認めた．内視鏡所見：両群に差は見られなかった（Matt’s　Grade奏効群3.3±0.8 v s 無効群3.8±0.4）．（3）副作用として，手指振戦18.2%（4/22），頭痛9.1%（2/22），嘔気4.5%（1/22），真菌性眼内炎4.5%（1/22）が見られたが，骨髄抑制，耐糖能・肝腎機能異常は認めなかった．【結論】Tacrolimusは難治性UCの寛解導入・維持において有効な薬剤であるが，症例の選択や導入時期投与期間，および併用薬剤などの問題，また重篤な副作用もあるため慎重に適応症例を検討し，厳重な管理の上，投与が必要であると考えた．

WS-2-9　Infliximabによる難治性潰瘍性大腸炎の手術回避をめざした長期治療戦略

[1]札幌厚生病院IBDセンター、[2]札幌医科大学第一内科
○本谷　聡[1]、田中　浩紀[2]、下立　雄一[1]、今村　哲理[1]

【目的】難治性潰瘍性大腸炎（UC）に対するinfliximab（IFX）計画的維持投与の長期治療成績は，ACT1においては54週で34.7%，我々の過去の検討においても22.7%であり，クローン病での成績と比較すると良好とは言い難い成績である．また，1年以上の長期投与における有効性は明らかにされておらず，UCに対するIFX長期寛解維持投与が抱える問題点は数多く残されている．今回我々は，IFXが長期間有効であった症例を対象とし，IFXによる難治性UCの長期治療戦略を手術回避とQOL向上の観点から、その自然史を変えることが可能であるかをも念頭に検討したので報告する．【対象と方法】2005年1月から2009年7月までにIFXを投与した難治性UC患者27例（男性16例・女性11例，平均年齢31.4歳，平均罹病期間3.84年）を対象とした．IFX 5mg/kgを0，2，6週に投与し，有効例においては以後8週間隔で投与した（計画的維持投与）．再燃を認めた症例ではIFX投与間隔の短縮を試み，有効例においては以後再燃時のみ投与した（episodic投与）．活動性の評価にはCAIを用い4点以下を寛解とした．1年後，2年後の寛解維持率・手術回避率を検討した．さらに，2年以上寛解維持されている症例を緩解維持群（7例），緩解導入後に再燃した症例を緩解後再燃群（8例），無効であった症例を無効群（12例）とし，患者背景・IFXの投与方法について検討した．【結果】寛解維持率は1年後25.9%，2年後22.7%であった．手術回避率は1年59.1%，2年50.0%であった．寛解維持群7例中5例においては，IFX投与間隔の延長を試みても再燃を認めず，さらに4例でIFX離脱が可能であった．高率にIFX離脱が可能である点はクローン病に対する維持投与と大きく異なる点であると思われた．また寛解後再燃群においては，episodic投与により手術を回避できている症例を5例認めた．【結論】計画的維持投与により1年間寛解維持されている症例は，その後も長期間寛解維持が可能である事が示された．さらに，これらの症例においては，IFXからの離脱が考慮できるものと考えられた．また，緩解導入後に再燃を認めた場合にも，episodic投与を有効に活用する事により長期的に良好な予後を得る事ができる可能性が示唆された．よってIFXは難治性UCの手術を高率に回避し、UCの自然史をも変え得ることが示唆された．

WS-2-10　潰瘍性大腸炎に対する新規抗菌薬多剤併用療法の有用性について

[1]日本大学消化器肝臓内科、[2]日本大学消化器外科
○加藤　公敏[1]、上原　俊樹[1]、宮本　俊八[1]、岩本　真帆[1]、正田　　健[1]、尾上　雅彦[1]、水野　滋章[1]、石井　敬基[2]、増田　英樹[2]、森山　光彦[1]

【目的】腸内細菌をTargetとした潰瘍性大腸炎（UC）に対する抗菌薬多剤併用ATM療法が、慈恵医大、大草らにより開発され（Scand J Gastroent 2005)、我々もその有用性を報告してきた。今回UCに対する抗菌剤療法の長期的な有効性も含めて報告する。【方法】対象は、5ASA, PSLなど既存の薬剤に、AMPC 1500mg、TC 1500mg、metronidazole 750mg/日の3剤（ATM）の2週間経口投与を行った、ステロイド依存性24例、抵抗性4例を含む難治性UCを中心とする38例である（平均35.8才、男女比：28/10、罹患平均8.5年)。全大腸炎23、左側大腸炎13、直腸炎型2例で、重症4例、中等症29例、軽症5例である。抗菌剤投与前、投与3、12および24ヶ月及び一部の症例では48ヶ月まで内視鏡による経過観察を行った。臨床的活動度はLichtiger 症状スコア（CAI）で評価し、スコアが3以上低下したものを有効、スコア5以下で粘血便の消失がみられるものを緩解とした。内視鏡はSchroederの内視鏡所見分類でgrade 0～3に分類した。また経過観察中、緩解例でも再燃した症例や、症状の改善が充分ではない症例には、12ヶ月の経過観察後、ATM療法を再度あるいは3回まで行った。ステロイド離脱については、ステロイド中止後3ヶ月以上再燃のないものを離脱例とした。【成績】3ヶ月後の有効率はステロイド依存性では19例（79%)、抵抗性では2例（50%）であり、12ヶ月後での緩解率は、依存性で79%、抵抗性で100%であった。CAIは投与前8.9より3ヶ月4.3、12ヶ月3.2、内視鏡的活動度も2.2から1.6、1.3と有意な低下を認めた。24ヶ月後の緩解維持率は、初回のみの治療群において 87.5%、12ヶ月後に2回目以降のATM治療を行った群では、24ヶ月後に依存性、非依存性あわせて50%の緩解率を示した。この療法が有効であった症例では、血管像の回復や炎症性ポリープなどの所見の改善が12、24、36あるいは48ヶ月でみられた。ステロイド離脱率は12ヶ月で減量中を除いて28例中23例（82%）と高く、その後の抗菌剤再投与例を含めるとほぼすべての症例でステロイド離脱が可能であった。副作用は異味症1例、倦怠感2例、発熱3例、下痢2例、嘔気1例、食欲不振が2例、薬疹が3例であり、血液検査では1例にAST、ALTの上昇を認めた以外異常はなかった。服薬コンプライアンスは薬疹の3例を除き平均96% (71-100%) であった。【結論】本抗菌薬多剤併用療法は、UCに対する新規治療法として再燃抑制、ステロイド離脱の面からもその長期的有用性が認められる。

WS-2-11　ステロイド依存型UCに対する抗菌剤多剤併用療法（ATM療法）の長期観察例での検討 -ステロイド依存からの脱却を目指して-

神鋼加古川病院消化器内科
○寺尾　秀一、山城　研三、森田　志保、平野　仁崇、田中　景子

【背景と目的】現在ステロイドの減量あるいは離脱が困難な場合AZA（6MP）の追加が推奨されているが、長期的予後からは免疫抑制剤を使用せずにステロイドの減量・離脱に成功する治療法の確立が望まれる。我々は2004年からUCに対する抗菌剤多剤併用療法の多施設共同研究に参加しているが、その後症例を重ねステロイド依存型UCに対するATM療法の効果について独自に検討し、ATM療法施行後1年以上観察例で本治療法の位置づけについて検討した。【方法】ATM療法は2004年11月から開始し、2009年2月までに76件のべ91回施行してきた。そのうちステロイド依存型UCは48例であった。この48例についてATM施行前および最終観察時点（最短1年2ヶ月、最長4年2ヶ月）での、PSL使用量、併用薬（AZA）、内視鏡所見、組織所見、臨床症状を検討した。なおATM療法はAMPC 1500mg+Tetracycline1500mg+Metronidazole 750mg/ 日の3剤の2週間経口投与を試みる治療法である。症状は1ヶ月～3ヶ月ごとにチェックし、内視鏡検査は原則投与前、投与終了3ヶ月目、12ヶ月目、以降原則6ヶ月ごとに施行した。症状はLichtiger symptom scoreを，内視鏡所見はMatts' score（大腸7箇所各部位の積算スコア）を、病理組織スコアはMatts' score（採取部位の平均スコア）を用いた。【結果】症状スコア平均は、ATM療法前5.21、ATM療法後の最終観察時点4.79であった。内視鏡の積算スコアの平均は、ATM療法前14.17、ATM療法後の最終観察時点は12.19であった。病理組織スコアの平均は、ATM療法前2.66、ATM療法後の最終観察時点2.69であった。ATM療法前のステロイド投与量はPSL換算で平均7.59mg/日で、ATM療法後のステロイド投与量はPSL換算で平均2.92mg/日であった。34例はステロイドを完全離脱し、6例で減量、3例が不変、5例は症状悪化で増量されていた。ATM開始前にAZAが投与されていたのは、48例例中13例で、最終観察時にAZAが投与されていたのは9例であった。AZA投与有りから中止になったのは5例、投与無しから有りになったのは1例であった。【考察】対象がステロイド依存型UCであるため投与前後で各スコアに顕著な差は現れなかったが、対象48例中34例がステロイドを完全離脱し（離脱率70.1%）、6例で減量に成功した。UC治療経過中にステロイドの減量あるいは離脱困難に遭遇した場合、AZA（6MP）の追加の前にATM療法が選択肢のひとつになりうると考えられた。

WS-2-12　潰瘍性大腸炎の手術症例の検討 ー外科の立場からー

久留米大学外科学講座
○衣笠　哲史、赤木　由人、白水　和雄

【背景】潰瘍性大腸炎（以下UC）は内科的な治療方法（薬物や白血球除去療法など）にて多くの症例で緩解導入できるようになってきた。しかし、未だ外科的治療法を必要とする症例もある。当科におけるUC患者の手術症例を検討した。【対象と方法】2001年から2009年までにUCの診断で手術を施行された39例を対象とした。【結果】症例の平均年齢は40.7歳で平均BMIは19.9、男女比は27例：12例、左側大腸炎型10例、全大腸炎型29例であった。手術時の主訴（重複あり）は、下血（大量下血を含む）25例、下痢15例、腹痛10例、などであった。発症から手術までの罹病期間は平均97.3ヶ月で、ステロイド総投与量は平均14.6 g、術直前の1日ステロイド投与量は平均15.3 mgであった。術前に白血球除去療法を施行されていたのは28例であった。手術の内訳は待機手術：30例、緊急手術：9例であった。手術適応は、待機手術では難治例（10年以上の経過またはステロイド総投与量が10g以上を含む）が24例、大腸癌合併（dysplasiaを含む）が6例であり、緊急手術では出血によるもの6例、急性腹膜炎が1例、その他2例であった。術後合併症は縫合不全が8例、腸閉塞3例、尿崩症、皮下膿瘍、肛門周囲膿瘍、急性腎不全各1例で、緊急手術症例に重篤な合併症が認められた。【結語】UCの手術は、重篤な合併症を避けるために待機手術症例を増やすべきであり、緊急手術は全身状態などを見極めタイミングよく施行することが肝要と考えられた。要するに、内科医との連携を密にすることが患者の予後を左右すると思われた。また、癌合併の症例が16.7%認め、最近も重篤な症例を経験したことなどから、外科医としてもUCの大腸癌サーベーランスの方法や手術のタイミングを模索することは今後の重要な課題と思われた。

WS-3-1 Collagenous colitis 33例の臨床病理学的検討

[1]福岡大学筑紫病院病理部、[2]福岡大学筑紫病院消化器科
○原岡 誠司[1]、岩下 明徳[1]、松井 敏幸[2]

【目的】Collagenous colitis（CC）は近年増加傾向にあり、日本人症例に関しての内視鏡異常所見や原因薬剤との関連性など臨床報告も増えている。しかし多数例についての病理形態学的報告は少なく、今回我々はCCの病理組織像について詳細に検討した。【方法】2001年から2009年7月までに当院およびその他の関連施設で大腸生検を施行し病理組織学的診断がなされたCC 33症例を対象とした。collagenous band（CB）厚の測定は測定誤差を少なくする為に腺管構造が垂直方向に確認できる部位で測定し、その厚さが10μm以上を有意と判定した。病理組織学的所見としてCB厚とその分布、粘膜固有層内および表層上皮内への炎症細胞浸潤、被蓋上皮の脱落、陰窩の形態等について検討した。【結果】患者の平均年齢は73.6±9.14歳（50～87歳）であり、男女比は7：26で中高年女性に多かった。臨床所見を詳細に検討しえた14症例については全例で水様性下痢を認め、全例薬剤の関連がありその内訳はlansoprazol 11例、NSAIDs 3例であった。内視鏡異常所見としては血管網増生・走行異常（14例）、粗ぞう31961;・顆粒状粘膜（10例）、線状縦走潰瘍・瘢痕（3例）を認めた。14症例の総生検数81検体のうち基準に従いCB厚を測定しえた66検体（81.5%）の平均CB厚は33.1±15.8μmであり、右側結腸では31.9±14.6μm、左側結腸では34.3±13.9μmと両者のCB厚に有意差は認めなかった。粘膜固有層内の炎症細胞浸潤および表層上皮内への好中球浸潤は殆どの検体で無いかあっても軽度であり、陰窩の数や形態の異常は殆ど認めなかった。CBが厚くなるとCBの分布が連続性に見られる傾向はあったが、CB厚と被蓋上皮の脱落の程度やCB厚と好中球浸潤の程度に有意な相関はなかった。また組織学的所見の程度と内視鏡異常所見に有意な相関は認めなかった。【結論】組織学的に粘膜における急性炎症の程度は多くの症例で軽度であり、CBの肥厚以外に特徴的な組織学的所見は認めなかった。CBの厚みや分布形態が一様ではないこと、CB厚は左側・右側結腸間で有意差は無く内視鏡異常所見との相関も無いこと、病理標本によっては粘膜面の向きにより正確にCB厚を把握できないことなどから、CCの確定診断においては内視鏡所見の有無に関わらず大腸の各部位からstep biopsyを行い、なるべく多くの生検標本について病理組織学的検索を行う必要があると思われた。更なる症例の検討を加え報告する。

WS-3-2 当院で経験したCollagenous colitisにおける縦走潰瘍合併例、非合併例の比較検討

JA岐阜厚生連中濃厚生病院消化器科
○山崎 健路、華井 頼子、勝村 直樹

【緒言】collagenous colitis（以下CC）は1976年にLindstromによって報告された大腸の炎症性疾患である。血便を伴わない水様下痢を主症状とし、組織学的には大腸粘膜上皮直下のcollagen bandの肥厚を特徴とする。欧米では大腸内視鏡や注腸造影では異常所見に乏しいとされるが、本邦においては、血管透見不良、顆粒状粘膜など何らかの内視鏡所見を有する報告が多い。細長い縦走潰瘍を有するCC症例の報告が本邦においても散見され、薬剤との関連からも注目されている。【目的】2004年1月から2009年8月までに当院、岐阜大学医学部光学医療診療部で経験したCCの8症例において、内視鏡所見、薬剤の内服歴、治療経過等につき検討を行った。【対象】2004年1月から2009年8月まで大腸内視鏡検査を施行され、大腸粘膜の生検による病理組織学的所見にてCCと診断された8症例を対象とした。年齢は 40歳～83歳（平均 64.4歳）。性別は男性 3人、女性 5人。いずれの症例においても持続する水様下痢症状の精査のため全大腸内視鏡検査を施行した。【結果】縦走潰瘍合併例は3例、非合併例は5例であった。縦走潰瘍は3症例すべて左半結腸に存在した。縦走潰瘍合併例すべての症例にlansoprazole（以下LPZ）の内服歴が認められた。NSAIDsを併用している患者は認めなかった。縦走潰瘍非合併例5例中、LPZの内服歴を有する患者は4例（うち2例はNSAIDsも併用）、1例はticlopidineの内服歴を有した症例であった。縦走潰瘍合併例、非合併例共にLPZの内服歴を有する患者6例中5例はLPZの内服中止後、症状が改善した。縦走潰瘍非合併例の 1例はLPZ内服継続に関わらず、止痢剤等の対症薬により症状が改善した。LPZ内服開始から下痢症状出現までの期間は、縦走潰瘍合併例では平均3か月、非合併例では平均4か月であった。LPZ中止から下痢症状消失までの期間は、縦走潰瘍合併例で平均0.8か月、非合併例では平均1.5か月であった。CC患者における縦走潰瘍の発症の原因として、内視鏡挿入時の機械的圧迫や空気注入による粘膜伸展に伴うものとの考察があるが、縦走潰瘍合併例はいずれも初回内視鏡検査時に縦走潰瘍が指摘されており、内視鏡操作によるものとは考えにくく、腸壁の硬さや蠕動によるものと推測した。縦走潰瘍非合併例においても、その後の経過観察で縦走潰瘍を指摘できた症例は認めなかった。【結語】対象患者数が少ない検討ではあるが、縦走潰瘍合併例はすべてLPZの内服歴を有しており、Umenoらの報告にあるように、LPZの内服歴との関連が強く示唆された。その他、縦走潰瘍合併例と、非合併例において、臨床症状、臨床経過において異なる点は見出せなかった。CC症例は内視鏡所見に乏しいとされるが、大腸粘膜に幅の狭い縦走潰瘍を認めた場合、CCを鑑別疾患に挙げる必要がある。縦走潰瘍の発症機序、薬剤との関連については今後症例の蓄積、検討を要すると思われた。

WS-3-3　collagenous colitisの臨床的検討

大阪市立総合医療センター消化器内科
○大川　清孝、上田　渉、佐野　弘治

【目的】当科で経験したcollagenous colitis（CC）7例を対象に臨床像、内視鏡像、治療などについて検討を行う。【対象】当科で経験した7例を対象とした。慢性下痢があり、生検組織でcollagen band の厚さが10μ以上あるものをCCと診断した。【方法】年齢、性別、症状、使用薬剤、内視鏡像、内視鏡像と生検像の比較、治療などについて検討した。【結果】年齢は58～73歳で、男2人、女5人であり女に多かった。症状は全員慢性下痢があり、その他腹痛2人、下腿浮腫1人、発熱1人であった。また、低蛋白血症をきたした例は2例みられた。CCと関係のある使用薬剤はlansoprazol 5人、NSAID2人であった。内視鏡的な異常は7例中6例にみられた。血管透見低下が最も多く6例に、易出血性、縦走潰瘍・瘢痕が3例に、血管増生が2例に、横走潰瘍・瘢痕が1例にみられた。内視鏡検査に起因すると思われる粘膜の裂創も2例にみられた。また、特徴的な長い縦走潰瘍を有する症例も1例みられた。内視鏡的異常所見と生検の関係は、内視鏡的異常のある部位では全て生検でcollagen bandの肥厚を認めたが、内視鏡的な異常のない部位で2例にcollagen bandの肥厚を認めた。1例のみが内視鏡的に異常がなかったが、症状よりCCの可能性を考え生検し診断に至ったが、他の6例は内視鏡的に明らかな異常を認めため生検した。縦走潰瘍の症例は虚血性大腸炎を疑い、血管透見低と易出血性がみられた1例はアミロイドーシスを疑い生検した。他の4例は内視鏡像よりCCを疑って生検した。治療は薬剤中止により明らかに軽快したものが4例でいずれもlansoprazolが投与されていた症例であった。1例はlansoprazolとNSAIDの中止にても症状は軽快せず、著明な蛋白漏出をともなっていたためpredonisoloneの投与を行い軽快した。他の2例は薬剤の関与はなかった。【結論】内視鏡の異常は7例中6例と高率に認められ、特定の薬剤の服用歴や慢性下痢の存在などから診断はそれほど困難ではなかった。内視鏡時の裂創も本症を疑わせる所見であり生検すべきと考えられるが、このような場合、穿孔の可能性が高いとの報告もみられ注意すべきと考えられた。

WS-3-4　当院におけるCollagenous colitisの検討

札幌厚生病院第一消化器科
○黒河　聖、今村　哲理

【はじめに】collagenous colitisは，大腸粘膜表層上皮直下のcollagen bandが肥厚して，慢性水溶性下痢を主症状とする炎症性疾患である．大腸内視鏡検査では，粘膜の褪色調変化，血管透見性の低下，微細な凹凸状顆粒の増生など非常に軽微な所見しか認めず，粘膜の生検で診断されることが多い疾患である．今回，collagenous colitisの発症要因，内視鏡所見，治療，予後等について検討した．【対象】当科で2006年から2009年までに経験したcollagenous colitis（生検でcollagen bandの肥厚を認めた）症例11例について検討する．【方法】collagenous colitis症例11例の成因，臨床症状，内視鏡所見，予後について検討する．【結果】男性5例，女性6例．平均年齢は71.5歳．主訴は下痢が2例，水溶性下痢が9例．既往歴は，心不全3例，腎不全2例，逆流性食道炎2例，喘息1例，リウマチ1例，糖尿病1例（重複あり）．服薬歴はlamsoprazole：7例，cilostazol：2例，NSAID：1例，aspirin：1例，prednisolone:1例（重複あり）．内視鏡所見は，通常観察での血管透見性の低下を全例認め，色素散布による観察で微細な凹凸顆粒状粘膜を8例に認めた．発赤，ビランを認めたのは5例で，縦走潰瘍瘢痕は3例に認めた．collagen bandの肥厚は平均26.4μm（42.5-13μm）．予後は原因薬剤の中止にて，7症例が2週間から3ヶ月で症状改善し，2症例が改善ないため止痢剤の服用となった．【結語】collagenous colitisは，慢性の下痢を症状に以前は内視鏡検査でも所見を認めないため生検せず，経過観察をされていたことが多い．昨今，高解像度な内視鏡器具の発達と疾患自体の知識も広く知れ渡り，服薬状況と合わせて，内視鏡検査する側も注意深い観察と，生検による確認を行うことが多くなっている．当院でも，年々発見される症例も増え，原因と思われる薬剤等の中止にて改善されることも多いため，臨床症状から精密な内視鏡所見と生検にて診断し，治療を予定することが重要かと思われる．

WS-3-5 Collagenous colitis 12例の検討 —縦走潰瘍はcollagenous colitisの特徴か—

大阪赤十字病院消化器科
○齋藤 澄夫、坂本 梓、津村 剛彦、岡部 純弘、圓尾 隆典、大崎 往夫

【目的】Collagenous colitis（以下CC）は慢性水様下痢を主訴とし、病理組織学的に大腸上皮直下に厚いcollagen band（以下CB）を有することで診断される。病因は不明であるが自己免疫機序や薬剤（NSAIDsやPPIなど）との関連性が示唆されている。従来は大腸内視鏡検査や注腸造影などで異常を認めないとされてきたが、最近では縦走潰瘍など内視鏡上の異常所見の報告が相次いでいる。今回我々はCCの臨床所見、内視鏡所見、病理所見について検討した。【対象と検討項目】対象は2007年3月から2009年9月までに当科でCCと診断された12例（男性2例、女性10例、平均年齢65.5歳）。内服薬、症状、症状発現までの期間、病悩期間、内視鏡所見と病変部位、CBの厚さおよび経過について検討した。【結果】12例中11例がPPIを内服中であり、ランソプラゾール（以下LPZ）内服例が10例（5例はNSAIDs併用）、オメプラゾールとNSAIDsの併用例が1例であった。残り1例はアトピー性皮膚炎の既往のある患者で内服薬はなかった。LPZ内服中でステロイド減量を契機に発症した症例が2例あった。症状は全例において慢性水様下痢を認め、腹痛が5例、体重減少や発熱を伴った症例が2例ずつ、血便は1例のみであった（重複あり）。PPI内服開始から症状発現までの期間は2週間から半年以内であることが多かったが、内服開始より3年目に発症した症例が1例あった。病悩期間はさまざまであり、1年以上にわたって下痢型IBSと診断されていた症例、3年間下痢と下腹部痛の寛解、増悪を繰り返していた症例もあった。内視鏡所見は7例に縦走潰瘍または瘢痕を認め、左側結腸に好発していた。うち2例は内視鏡挿入時に認めていない出血を伴った粘膜裂創であり、内視鏡検査時に生じたと考えられた。血管透見不良や粘膜浮腫、粗ぞうな粘膜がみられた症例もあった。縦走潰瘍は境界明瞭で辺縁が整であり、浮腫を伴わず、非常に長いことが特徴的であり、虚血性腸炎でみられる縦走潰瘍とは異なっていた。CBの厚さは平均30μm（12-51μm）であった。PPIの関与が疑われた11例中7例ではPPI中止により2週間以内に下痢は収まったが、2例はPPI中止後1ヶ月以上も下痢症状が遷延した。なお2例はPPIを中止することなく自然に軽快した。症状が遷延した症例や縦走潰瘍を呈した症例でCBが厚く、PPIを中止することなく軽快した症例や内視鏡上異常所見を認めなかった症例でCBが薄い傾向がみられた。フォローの大腸内視鏡検査を行った3例では縦走潰瘍は瘢痕化しており2例はCBも消失していた。【考察】CCの発症にはPPI（特にLPZ）が関連することが示唆されたが、高齢女性に多く、NSAIDs併用例が多いこと、ステロイド減量を契機に発症した症例、PPI内服から長期間経過して発症した症例、PPIを中止せずに発症する症例もあることから、自己免疫学機序やNSAIDs内服、その他の因子など様々な要因が複合して発症すると考えられる。また境界明瞭で細長い縦走潰瘍はCCの特徴的な内視鏡像と考えられ、CBの厚さが内視鏡所見の程度や臨床症状の経過と相関する可能性が示唆された。【結論】Collagenous colitis12例を経験し、これらの内視鏡像および臨床像について報告した。

WS-3-6 自験例からみたcollagenous colitis発症の背景と内視鏡像

[1]大阪鉄道病院消化器内科、[2]大津赤十字病院消化器科
○南 竜城[1]、清水 誠治[1]、廣瀬 亮平[1]、内藤 達志[1]、福田 亘[1]、森本 泰隆[1]、清水香代子[1]、富岡 秀夫[1]、本庶 元[2]

【はじめに】collagenous colitisは1976年にLindstromによって報告された疾患概念であり，最近本邦での報告例が急増している．慢性下痢を主訴とし，組織学的に大腸上皮基底膜下のcollagen bandの形成や粘膜固有層内の炎症細胞浸潤がみられることで診断される．基礎疾患として免疫異常や薬剤の関与が考えられているが，とくにPPIとの関連がクローズアップされるようになってきている．また，画像上は特異的な所見に乏しいとされていたが，血管像の異常や縦走潰瘍（瘢痕）が高率に認められることが知られるようになった．【目的】本症の背景因子（基礎疾患，薬剤），内視鏡所見の解析を目的とした．【対象】過去8年間に当院で経験した本症14症例である．【成績】年齢は41-79歳（平均68.2歳）と高齢者に多く，性別では男性1例（7.1%），女性13例（92.9%）と女性が圧倒的に多かった．症状は慢性下痢が13例（92.9%），無症状（便潜血陽性）が1例（7.1%）であった．基礎疾患は整形外科疾患（骨粗鬆症，頚椎症，変形性膝関節症，慢性関節リウマチなど）が9例（64.3%），循環器疾患（高血圧症，狭心症，心筋梗塞）が9例（64.3%），代謝疾患（糖尿病，高脂血症，高尿酸血症）9例（64.3%），神経疾患（脳梗塞）2例（14.3%）であった．使用薬剤としてはPPIが11例（78.6%），NSAIDsが11例（78.6%），両者併用が9例（64.3%），いずれも服用していない症例は1例（7.1%）のみであった．内視鏡所見として縦走潰瘍または縦走潰瘍瘢痕がみられた症例が6例（42.9%）で，部位は横行結腸が2例，S状結腸が4例で，1例でみられたS状結腸の開放性潰瘍は輪郭が鮮鋭で周囲粘膜に浮腫がみられたが発赤はみられなかった．血管像の異常として血管増生が9例（64.3%），血管透見不明瞭化が7例（50%）にみられた．1例では血管増生とともにびらん，粘液付着の所見が広範囲に認められた．また，色素散布が行われた7症例の内，3例でひび割れ様の所見を認めた．症状は薬剤の中止のみで軽快したが，PPIとNSAIDs併用例で後者のみの中止で症状が改善した症例もみられた．【結論】本症の病因として従来の報告通りPPI，NSAIDsの関連が濃厚であると考えられた．とくに両者の併用がなされていた症例が多数を占めた．また自験例ではPPI単独服用の患者は含まれていなかった．これらの薬剤を服用中の患者で慢性下痢を認めた場合には本症を疑い，これまでに報告されている縦走潰瘍・瘢痕や血管像の異常に注目して観察を行い，多部位よりの生検を行うことが診断する上で重要であると考えられた．また，色素散布で観察されるひび割れ様所見の意義についてもさらに検討を加える必要があると考えられた．

WS-3-7 薬剤起因性大腸炎としてのcollagenous colitisの検討

新潟県立吉田病院内科
○八木 一芳、水野 研一、中村 厚夫、関根 厚雄

【目的】当院では14例のCollagenous colitis（CC）を経験しているが13例は薬剤起因性であり、原因薬剤の中止とともに症状は消失している。近年、このような薬剤起因性のCCの報告が多くなっている。当院の症例を用いて（1）原因薬剤、（2）内服から発症までの期間、（3）内視鏡像、（4）内服中止からの症状改善までの期間、（5）内服中止による組織像の変化を検討したので報告する。【症例】14例全例が大腸内視鏡検査時の生検で診断された。14例のCCのうち13例が薬剤性と考えられ、（1）6例はNSAIDsと考えられ、7例はランソプラゾールと考えられた。1例のみ薬剤が関与していないと考えられ、プレドニン投与で改善した。（2）NSAIDs起因性と考えられた症例は4例が内服開始から数年、1例が数ヶ月、1例は不明であったが、発症までの期間は長い傾向があった。一方、ランソプラゾールは2ヶ月が4例、3ヶ月が1例、10ヶ月が1例、不明が1例と発症まで比較的短いと考えられた。（3）内視鏡像としてはNSAIDs（アスピリン）起因性CCの1例が縦走潰瘍瘢痕様変化、偽膜様変化を有していた（Yagi K, et al. Nonsteroidal anti-inflammatory drug-associated colitis with a histology of collagenous colitis. Endoscopy 33:629-632;2001に掲載の症例 ）が他の13例は特別な内視鏡的所見を示さなかった。（4）1例の薬剤非起因性CCはプレドニン内服で1週間ほどで症状改善、薬剤起因性の13例も原因薬剤中止で全例1週間で症状は消失していた。薬剤起因性の13例のうち7例は原因薬剤中止2ヵ月後に再度大腸内視鏡検査と生検を行った。7例の内、5例はcollagen bandの消失を認めたが、2例は残存していた。しかし炎症細胞は減少し、Ki67を用いた細胞動態は正常に復しており、表層上皮は成熟した上皮に改善していた。【結論】慢性難治性下痢症例を診た場合、CCを疑い、大腸内視鏡を施行し、所見がなくとも施行医師は生検を行うことが必要である。特に慢性下痢の症例には原因となりうる薬剤の内服の有無を確認し、外来時の問診で薬剤起因性CCを考えることが大切である。当院では1998年に始めて経験したNSAIDs（アスピリン）起因性CCは縦走潰瘍や偽膜様変化があったためCCを考えず、他薬剤で治療を試みてCC治癒に至るのが遅れてしまったが、2例目からの12例の薬剤起因性CCは全例初回問診時にCCを考え直ちに大腸内視鏡検査と生検を行って診断に至っている。薬剤性を考えたときは原因薬剤を中止するのが治療の基本である。

WS-3-8 慢性下痢患者におけるcollagenous colitisの頻度と臨床的特徴

佐久総合病院胃腸科
○堀田 欣一、小山 恒男、友利 彰寿、高橋亜紀子、北村 陽子

【目的】欧米では慢性下痢の重要な原因疾患のひとつとしてcollagenous colitis（以下、CC）は広く認知されており、病態､治療法の解明が進んでいる。しかし､本邦ではいまだ、報告は少なく、その頻度は明らかにされていない。目的は本邦での慢性下痢症例におけるCCの頻度および臨床的特徴を明らかにすることである。【方法】対象は2003年4月から2007年7月の間に、慢性下痢を主訴に当院を受診し、大腸内視鏡下ランダム生検を施行された82名（男性46名、女性36名、年齢中央値58歳）を遡及的に解析した。慢性下痢は1ヶ月以上続く下痢で、明らかな血便を伴わない徴候とした。大腸内視鏡にて、明らかな大腸炎の所見を認めない場合でも、盲腸、上行結腸、横行結腸、下行結腸、S状結腸、直腸の各部位より最低1個の生検を採取した。また、血管透見不良/粘膜肥厚、毛細血管増生、粘膜易出血性等の微細な内視鏡所見についても記載した。患者の臨床症状、薬剤服用歴について診療録を用いて調査した。CCの病理組織学的定義は被覆上皮直下に10μm以上のcollagen bandを認めるものとした。HE染色での診断を基本としたが、HEでcollagen bandの存在を疑う症例については、膠原線維に対する免疫染色であるAzan染色、Masson-trichrome染色などを行い、診断の補助とした。【成績】全対象の18.3%（15/82）にCCを認めた。Collagen bandの厚さは平均25±13μmであった。CC患者の年齢中央値は68歳（範囲：29-87歳）、男女比7:8であった。平均下痢回数は7.3±4.5行/日、平均下痢持続期間は2.5±2.1月であった。腹痛は26.7%、体重減少は33.3%、倦怠感は33.3%に認めた。薬剤服用歴（重複あり）は11例（73%）に認められ、プロトンポンプインヒビターを9例（ランソプラゾール8例、ラベプラゾール1例）、NSAIDsを7例（ロキソプロフェン4例、アスピリン2例、ジクロフェナク1例）に認めた。内視鏡的特徴の検討では血管透見不良/粘膜肥厚を12例（80%）、毛細血管増生を9例（60%）、粘膜易出血性を1例（6.7%）に認めた。明らかな潰瘍やびらんを有する症例は認めなかった。【結論】今回のわれわれの研究結果から、本邦においても欧米と同様に慢性下痢の原因疾患として相当数のCCの症例が存在することが示唆された。プロトンポンプインヒビターおよびNSAIDs内服歴を有する患者を高頻度に認めた。内視鏡的には血管透見不良/粘膜肥厚、毛細血管増生などの軽微な所見を認めたのみであった。本邦においても一般内科医、消化器内科医、病理医に対してCCの認識を高め、積極的に大腸内視鏡下生検を行うことにより、本邦における本疾患の実態が解明されるものと期待される。

WS-3-9 Lansoprazole-associated collagenous colitis -スナネズミモデルでの検討 -

[1]名古屋市立大学消化器代謝内科学、
[2]愛知医科大学消化器内科
○水島 隆史[1]、溝下 勤[1]、片岡 洋望[1]、神谷 武[1]、
谷田 諭史[1]、佐々木誠人[2]、城 卓志[1]

【目的】膠原線維性大腸炎（collagenous colitis）は、プロトンポンプ阻害剤（PPI）などとの関連が指摘されている（Thomson RD., et al. Am J Gastroenterol., 97: 2908-2913, 2002.）。臨床的には、難治性胃潰瘍および難治性逆流性食道炎で、PPI投与が長期化する現状があり、collagenous colitis発症との関連性の解析は重要である。一方、スナネズミは、Helicobacter pylori（Hp）が安定して胃粘膜に感染するため、ヒト上部消化管疾患解析の良いモデル動物として知られている。今回、我々はスナネズミにlansoprazoleを持続的に経口投与しcollagenous colitis発症との関連を検討した。【方法】1. スナネズミ（n=40）をlansoprazole 50倍量投与群（n=14）、lansoprazole 10倍量投与群（n=13）、lansoprazole 非投与群（コントロール群、n=13）の3群に分けて実験を開始した。lansoprazoleは飼育粉末飼料CE-2に混じて経口投与した。2. 実験開始後25 週（6か月後）で、lansoprazole 50倍量投与群、lansoprazole 10倍量投与群、コントロール群のスナネズミをそれぞれ、n=7、n=7、n=6屠殺した。同様に実験開始後50週（12か月後）で、それぞれn=7、n=6、n=7屠殺した。3. 屠殺後、大腸を採取しHE染色およびMasson trichrome染色を行い病理学的に解析した。【成績】1. 実験開始後25週（6か月後）で屠殺したスナネズミ（n=20）では、軽度の炎症細胞浸潤を認めるのみで、明らかなcollagen bandは確認されなかった。2. 実験開始後50 週（12か月後）で屠殺したスナネズミ（n=20）では、lansoprazole 50倍量投与群の1例で、大腸粘膜上皮下のcollagen bandが確認された。【結論】スナネズミにPPIであるlansoprazoleを経口投与することにより、大腸粘膜上皮下にヒト類似のcollagenous colitis様のcollagen bandが確認された。今後、実験開始後100 週（24か月後）で屠殺したlansoprazole投与群のスナネズミの大腸に関しても検索する予定である。

WS-4-1　食道癌に対する鏡視下手術の現状と今後の課題

大阪市立総合医療センター消化器外科
○竹村　雅至、森村圭一郎、吉田　佳世、福岡　達成、
櫻井　克宣、張　　翔、豊川　貴弘、山本　　篤、
山下　好人、西口　幸雄、池原　照幸

【はじめに】胸部食道癌に対する鏡視下手術は導入以来約10年が経過し、最近では多くの施設で行われるようになっている。我々の施設では1995年に胸腔鏡下食道切除術を導入以降約300例の食道癌症例に適応してきたが、現在でも胃癌・大腸癌に対する鏡視下手術に比べて普及しているとは言い難く、食道癌に対する標準術式としては認められていない。今回、本術式の現状と今後の課題について検討した。【対象】2006年1月～2008年12月の3年間に当院で胸腔鏡下食道切除・腹腔鏡下胃管作成術を施行した76例を対象とした。2007年末までは同一の術者（術者A）が手術を行い（A群:59例）、2008年1月からは別の術者（術者B）が手術を行った（B群：17例）。ただし、術者Bは術者Aの執刀期間に第一助手として全手術に携わっている。また、両者とも内視鏡外科学会の食道領域での技術認定を有している。【術式】手術は胸部操作先行で開始し、ポート（6ポート）のみで行う完全鏡視下法で行っている。また、腹部操作は臍右側に7cmの小開腹を置き、左手を挿入する用手補助下に胃管作成を行っている。再建経路は後縦隔を用い、頸部で吻合を行っている。術式に関しては、両群ともに同様の術式である。両術式とも手術手順書を作成し、教育と定型化を行っているが、胸部操作の手術手順は17項目に別れ、腹部操作は9項目である。【結果】2群間の背景因子を比較したが、年齢・性別・主占居部位には差がなく、切除標本の病理組織学的な所見にも差がなかった。平均手術時間はA群：352分・B群：482分で、平均胸部操作時間はA群：155分・B群：243分であり、両者ともにA群で有意に短かった（$p<0.01$）。総出血量はA群：554g・B群：491g、胸部出血量はA群：299g・B群：231gで差がなかった。腹部操作の手術時間・出血量には差が無かった。さらに、術中に重篤な合併症はなく、術後合併症の頻度にも差が無かった。【結語】当院では鏡視下食道癌手術は定型化がなされており安全に施行可能であるが、チームとしてのLearningには多数例を必要とすることが問題点である。さらに、食道領域の内視鏡外科学会技術認定医は少なく、今後は指導医の充足とトレーニングシステムの確立が不可欠である。現在、鏡視下食道癌手術を導入する施設は増加してきているものの、施設毎の症例数が少ないことや術式にかなり相違があることが問題点であり、標準となる術式の確立とトレーニングシステム・教育プログラムの確立と実践が必要である。また、食道癌の鏡視下手術の導入は腹腔鏡下胃管作成術からの導入が容易である。

WS-4-2　食道癌鏡視下手術の現状と未来

[1]日本医科大学外科、[2]日本医科大学千葉北総病院外科、
[3]日本医科大学消化器内科
○牧野　浩司[1]、内田　英二[1]、宮下　正夫[1]、野村　　務[1]、
大川　敬一[1]、萩原　信敏[1]、堀場　光二[2]、古川　清憲[2]、
岩切　勝彦[3]

【はじめに】近年、消化管悪性腫瘍に対する鏡視下手術は広く受け入れられ、大腸癌、胃癌に関しては、標準治療となりつつあり、適応拡大も広がっている。食道癌における鏡視下手術（Video assisted thoracoscopic surgery of esophagus：VATS-E）は、普及には至っていなかった。宇山らにより半腹臥位VATS-Eが考案されてから、当科を含め多くの施設で導入された。その要因について、当施設において、半腹臥位胸腔鏡食道切除手術導入に至るまでに、導入、施行してきた鏡視下手術の変遷とその成績を含めて報告する。【対象と方法】1999年～T1b、N0に対して縦隔鏡補助下食道切除術（MATHE）を35例、2005年以降T1b、T2食道癌患者に対して左下側臥位VATS-Eを小開胸HATS併用で20例施行後、2009年以降、気胸・小開胸併用半腹臥位VATS-Eを5例施行した。【結果】根治性において1. T1b症例において、左下側臥位VATS-Eでは、開胸症例と予後は同等であった。2. 左下側臥位VATS-Eで肺転移1例、MATHEでリンパ節転移3例を認めた。3. MATHEでは、開胸せずにより低侵襲であるが、107,109,106tbLなどリンパ節郭清が不十分な部位があった。安全性において1. 一過性の反回神経麻痺をVATS-Eの左下側臥位2例、半腹臥位1例、MATHEの3例に、軽度の縫合不全を左下側臥位VATS-Eの2例（胸腔内吻合1例）、MATHEの4例に、肺炎をMATHEの1例に認めたが改善した。2. 流動的なメンバーで、左下側臥位VATS-Eを3年間行ったが、HATS併用でも肺の圧排が困難な場合が多く、手術時間の短縮が得られず、開胸創の拡張も多かった。3. 肺の圧排が不要な半腹臥位VATS-Eを導入し、また術野に血液などが溜まらず、手術操作が行い易かった。4. 当科では緊急開胸に対応するため、半腹臥位VATS-Eにおいて小開胸併用で行っているが、緊急の状況、操作の困難性からの開胸創の拡張はこれまでには無い。5. 再建に関しては、半腹臥位VATS-Eでは、後縦隔経路、頸部吻合にて行い、問題は無かった。6. 食道癌鏡視下手術の導入で、術後在院日数が減少した。【結論と展望】1. T1b癌に対する食道癌鏡視下手術では、VATS-Eが安全性、根治性からも標準とすべきである。VATS-Eの中でも2. 左下側臥位VATS-Eでは、術者、助手、スコピスト全員の安定した手技の習熟と時間を要すると思われ、特に助手の肺圧排などによる術野展開の手技は重要で、技術を要するため、固定したメンバーや症例数が必要と考えられた。3. 流動的なメンバー、限られた症例数の場合、肺が重力で術野から避けられ、さらに低圧で気胸することによって術野展開が良好な半腹臥位か完全腹臥位VATS-Eが優れている。4. 出血時の対応、手術中の分離肺換気などにおける気管支鏡施行などを考慮すると、手術台のローテーションによって手術時は腹臥位へ、緊急開胸時は左下側臥位へと対応可能な半腹臥位VATS-Eが、安全で導入し易い。症例数の多い施設では、適応を高度進行癌、術前治療例にも拡大しており、安全性、根治性で良好な成績が報告されている。今後当科でも適応拡大していく予定で、安全性、根治性の面から食道癌の標準治療となりうる。

WS-4-3　進行胃癌に対する腹腔鏡下胃切除術の現状と未来

藤田保健衛生大学上部消化管外科
○吉村　文博、谷口　桂三、金谷誠一郎、宇山　一朗、春田周宇介、河村祐一郎、平松　良浩、篠原　寿彦、石田　善敬、礒垣　　淳、小森　義之、櫻井　洋一

【はじめに】腹腔鏡下胃切除は胃癌治療ガイドライン上，臨床研究として位置づけられ，その適応はcT1N0のstageIAないしcT2N0,cT1N1のstageIBとしている．われわれは，先進的に腹腔鏡下胃切除を施行している施設において適応拡大は可能と考えており，D2郭清により根治度が望める全ての胃癌を適応として行っている．今回，当科におけるpMP以深の胃癌に対する腹腔鏡下胃切除の成績と，D2郭清を伴う腹腔鏡下胃全摘術の手技を提示する．【対象】1999年8月から2009年2月までの胃癌に対する腹腔鏡下胃切除805例のうち，pT2以上で根治度A，Bの得られた腹腔鏡（補助）下胃切除209例につき検討した．【手技】脾摘を伴う胃全摘，D2郭清を供覧する．まず膵下縁の腹膜を切離し膵尾部背側を剥離する．次に小網を切開し食道を切離する．食道切離により遊離した胃底部，噴門部を尾側に牽引し，胃を尾側に脱転しながら頭側から尾側に向かう視野下に，胃横隔間膜郭清，左下横隔膜動脈噴門枝切離，胃底部背側剥離，胃脾間膜切離，脾背側後腹膜切開を行い，膵尾部を遊離する．膵尾部にて脾動静脈を露出，切開し脾摘を行う．膵尾部が十分に遊離されるのでこれを左側に牽引しつつNo.11d，11p，連続してNo.7，No.9，No8aリンパ節郭清を行う．次いで左胃静脈を切離し右側に操作を進めNo.6リンパ節郭清，十二指腸切離，No.12a,5リンパ節郭清を行う．再建はlinear staplerを用いたOver lap法，functional end to endを主体に行っている．【成績】平均観察期間は1068日．209例の内訳は fstageIB 83例，fstageII 56例，fstageIIIA 46例，fstageIIIB 24例．5年生存率はstageIB 93.1%，stageII 89.1%，stageIIIA 52.5%，stageIIIB 46.5%であった．再発症例は27例で，stage別の再発転移例はfstage IB 2例，fstageII 6例，fstageIIIA 11例，fstageIIIB 8例であった．腹膜再発症例が13例（pT2:2例，pT3:11例），肝転移症例が7例（v1:2例，v2-3:5例），リンパ節再発症例が6例（pN1:1例，pN2:5例），その他の臓器転移を6例に認めた．【結語】腹腔鏡下手術では拡大視効果により微細な解剖が開腹手術よりも確認できるようになった．術式の確立，手技の習熟により，正確で安全なリンパ節郭清が可能であると考える．今回の検討において，腹腔鏡手術独自の再発症例はなく，観察期間が短いが，予後に関しても進行胃癌に対する適応拡大を示唆する成績が得られた．

WS-4-4　標準化された手術手技からみた胃癌に対する鏡視下手術の現状（根治性と安全性）と今後の展望

[1]九州大学腫瘍外科、[2]九州大学病院先端医工学診療部
○大内田研宙[1,2]、永井　英司[1]、高浪　英樹[1]、大塚　隆生[1]、家入　里志[2]、当間　宏樹[1]、田上　和夫[2]、橋爪　　誠[2]、田中　雅夫[1]

現在、胃癌に対する鏡視下手術はガイドライン上stage 1Aと1Bの症例に対する臨床研究として記載されているが、D1+beta以下の郭清を必要する症例に関しては広く受け入れられ、すでに標準治療になりつつあると思われる。また、先進的な施設ではD2郭清をともなう鏡視下手術も積極的に行われている。このような鏡視下手術の適応拡大に関しては、胃癌においても他の疾患と同様に安全性と根治性が確保されなければならない。この安全性と根治性を確保するためには手術手技の標準化が不可欠であり、これまでにも多くの報告がなされてきている。今回、我々は当教室の鏡視下胃切除術において標準化された手術手技のうち特に根治性や安全性に関わるものを選択し、その意義に関してビデオを供覧し考察する。また、今後の取り組みとして現在進めている鏡視下手術への新規ドーム型3D立体映像提示システムの導入に関しても報告する。1, 根治性を確保するための手術手技の標準化；根治性に直接関わる手技として郭清手技がある。すでに郭清に関して標準化の報告が多くあるが、我々は6番リンパ節郭清を患者右側から行っており、この際の場の展開として、十二指腸下角までの大網組織層の先行剥離を特に重視している。この操作により十分な幽門部の挙上とそれに伴う結腸間膜前葉の尾側への展開を容易とし肥満症例においても十分な郭清を無理なく遂行できるものと考えている。また患者右側尾側のポートから挿入している術者右手の鉗子軸方向を生かすことで、適切に血管処理や切離ラインを決定でき、6番の郭清が確実なものとできると考えている。2, 安全性に関わる手技の標準化；血管処理や止血操作など出血量に関わる手技や術後合併症に関わる再建手技、各種デバイスに関わる臓器損傷を回避するための手技などは直接安全性と関わる。当教室では出血に関しては最小限の組織への緊張と剥離操作を重視し、また再建では安全性向上のために十分な視野のもとで腸管への過度の緊張なく行える腹腔内でのRoux en Y再建を基本としている。さらに各種デバイスの特性を理解し、極力周囲の臓器損傷のリスクをなくすよう心がけている。3, 今後の取り組み；すでに国内でも胃癌に対するロボット手術が行われ、その3D映像とロボットアームの有用性が報告されているが、その導入および維持管理コストを考慮すると一般診療への普及にはまだまだ時間がかかる。そこで現在、我々は比較的安価に導入できる腹腔鏡用3D立体映像提示システムを開発し、その導入を進めてきたので、その現状を今後の展望とともに報告する。【まとめ】胃癌鏡視下手術の今後の適応拡大のためには安全性と根治性の確保が必要不可欠であるが、手術手技的な面からはその標準化により開腹手術と同等の手術が可能であると思われる。また、今後3D立体映像システムも含めてさらなる手術関連器具の進歩により、より安全で根治性の高い手術が一般診療レベルで普及するものと期待される。

WS-4-5　高位胃病変に対する内視鏡を併用した腹腔鏡下胃切除術：内視鏡補助下胃切除術（EAGR）

[1]東海大学消化器外科、[2]東海大学付属東京病院
○松井　英男[1]、岡本　祐一[1]、中村　健司[1]、鍋島　一仁[1]、小澤　壮治[1]、近藤　泰理[2]、幕内　博康[1]、生越　喬二[1]

【背景】術前診断cT1cN0の胃癌に対し、腹腔鏡補助下胃切除（LAG）を適応としているが､病変が比較的高位（M, U）に存在する場合には、術式の選択や胃の切離方法に工夫が必要になる。【目的】高位胃病変（M, U領域）の早期胃癌に対する術中胃切離法を考案する。【対象と方法】2003年6月より2009年9月までのLAG症例75例を対象とした。M領域病変に対する幽門側胃切除（LADG）では、術前に病変のclippingを行い、小開腹創から十二指腸を離断したのちに経十二指腸断端的に12mmポートを挿入し、炭酸ガスを送気して術者自らが内視鏡を施行した。病変部および術前に留置したクリップを観察しながら切離線を決定した。また、U領域で噴門にかからない早期病変に対しては噴門側胃切除（LPG）とし、内視鏡医が経口的内視鏡を施行し、術前に留置したクリップを観察しながら腹腔鏡下に胃管形成を行なった。また、その内視鏡を経食道的に腹腔内に出し、それをガイドにして自動縫合器のカートリッジフォークを下部食道内に誘導し、食道胃管側々吻合を施行した（内視鏡補助下吻合）。【結果】LADG6例、LPG8例に対し本法を施行した。全例でクリップが容易に確認され、胃の切離を小開腹創ないしは腹腔内で自動縫合器を用いて行った。口側、肛門側断端の距離（mm）はLADG（18.8±1.4, 112.5±10.6）、LPG（21.3±7.1, 47.5±3.5）であり、断端陽性例はなかった。LPGでは安全に鏡視下吻合が可能であった。【結論】内視鏡手技を併用することで十分な切離断端が確保され、食道胃管吻合も安全に施行できた。内視鏡補助下胃切除術は高位胃病変に対するLAGを施行する上で有用と思われた。

WS-4-6　胃癌鏡視下手術の適応拡大と上部胃癌に対する鏡視下手術のブレークスルー

石川県立中央病院消化器外科
稲木　紀幸、山本　道宏、伴登　宏行、山田　哲司

【はじめに】胃癌鏡視下手術の適応拡大は鏡視下によるD2リンパ節郭清が担保されることが課題となる．また，腹腔鏡補助下の胃切除が拡がりつつある一方，上部胃癌に対する鏡視下手術がいまだ躊躇されるのは，その再建方法の確立が課題となる．【1.鏡視下D2リンパ節郭清】【対象】2009年7月までに287例の腹腔鏡下胃切除（LAG）を施行した．T2N0のIB期症例までLAGを適応しているが，特にSS浸潤やN1の可能性が高い症例に対しては，原則としてD2節郭清を行っている．また，D2郭清対象症例の病変の位置としてはM-L領域の胃癌に限り，脾摘を必要とする上部進行胃癌に対しては行っていない．計27例のD2郭清症例のうち，LD，L領域，LM，M，ML領域はそれぞれ11，17例，深達度M/SM/MP/SS/SEはそれぞれ1/14/7/5/1例，s-stage IA/IB/II/IIIAはそれぞれ10/11/6/1例であった．M-L領域胃癌に対するD2郭清において課題となるのは，No.11p，12a，14vとなる．これらの郭清手技をビデオにて供覧しそのポイントを述べる．ベースとなる手術手技はD1+β郭清としている．No.14v郭清は，No.6の郭清に先立ち，膵下縁と中結腸動脈を指標に行う．中結腸動脈に沿い膵下縁をたどり，上腸間膜静脈前面を確認する，患者左側から順に上腸間膜静脈表面を露出しつつ郭清を仕上げる．No.12a郭清は，まず総肝動脈を全周性に剥離し，その背側より脾静脈～門脈を同定する．門脈左縁を指標にリンパ節組織を頭側へ切離を進めて12aの郭清を仕上げる．このとき助手はNo.5，8aを含んだ小彎の膜を一塊に左側へ，総肝動脈を尾側へ牽引し，術者は固有肝動脈を患者右側に牽引して視野を展開する．No.11p郭清は，まず助手が胃膵ヒダを腹側へ挙上し，胃底部背側に通常大のガーゼを充填してスペースを確保する（ガーゼによる展開）．助手は鉗子で保持したガーゼで膵を尾側・背側に転がして視野を展開する．腹腔動脈周囲の神経叢で形成される左胃動脈左側の傾斜面（ゲレンデ）を露出しつつ，一方で脾動脈前面を背側に露出しつつ脾静脈前面まで到達し郭清を仕上げる．【結語1】これらの手技上のポイントにより，M-L領域の進行癌に対するD2リンパ節郭清は容易となると考える．【2.鏡視下D2リンパ節郭清】上部胃癌に対する腹腔鏡下手術はこれまでに62例（噴切：31例，全摘：31例）．近年，噴切・全摘をより定型化しやすいような工夫を行なっている．再建における手術手技をビデオにて供覧し，その成績を述べる．再建手技：食道-胃／食道-空腸吻合手技は，最近は原則としてliner staplerを用いたoverlap吻合を導入している．liner stapler挿入口は体腔内での連続縫合により閉鎖している．食道周囲の十分なスペースを確保することで，良好な視野下での安全な縫合が可能であると思われる．食道周囲の剥離に難渋し，overlap法を回避しcircler staplerにコンバートした症例も対比的に提示する．この際，食道断端に巾着様縫合を加え鏡視下でアンビルを挿入固定し，overlap法のポート配置をそのまま利用してcircler stapler本体の挿入を行った．【成績】噴切31例中，circler stapler22例，overlap9例．全摘31例中，circler stapler20例，overlap11例であった．処置を要した縫合不全症例はcircler stapler3例，overlap2例であった．【結語2】われわれが取り入れている工夫により，腹腔鏡下噴門側胃切除および胃全摘の導入がより容易になると考えている．

WS-4-7　胃癌に対する腹腔鏡下胃切除の再建手技の変遷 ～ベストの再建法を求めて～

済生会横浜市東部病院消化器センター外科
○江川　智久、大橋　真記、伊藤　康博、高橋　剛志、三原　康紀、岡村　明彦、林　　忍、土居　正和、長島　　敦

腹腔鏡下胃切除は臨床研究位置づけであるものの、近年その手術数の増加は顕著である。腹腔鏡下手術の普及には安全性と根治性の確保が重要である。当院では2001年にHALSで腹腔鏡補助下胃切除を導入し、2009年9月現在までに約120例の症例経験を重ねてきた。当院でのHALSから始まった胃癌に対する腹腔鏡補助下胃切除は時代とともに郭清範囲、再建手技は変遷してきた。郭清はD2郭清が可能となり腹腔鏡補助下幽門保存胃切除も導入してきた。腹腔鏡下胃切除の安全と根治性の確保には手技の定型化が重要であり、安全性において特に再建手技の確立が重要である。再建手技により、手術手順も変わり郭清手技の視野展開の難易度も左右する。ところが今だ、決まった再建方法は確立されていない。本発表では、当院での再建手技の変遷を振り返り、それぞれの特徴を検討する。導入当初は、B-I再建を小開腹創から行っていたが、この方法では患者体型に非常に左右され、肥満型では再建時に非常なストレスを感じることもしばしば経験する。また、通常B-I再建時は、吻合の縫い代を確保するため十二指腸切離を行わず後腹膜郭清を行うことが多い。後腹膜郭清においてはやはり十二指腸切離を行った方が、視野展開が容易である。その点、R-Y再建は十二指腸離断を後腹膜郭清に先立って行うので、視野展開に優れている。そのため、その後は小開腹創からのR-Y再建を行った。R-Y再建は安全で非常によい方法ではあるもの、B-I再建に比べると手術時間が延長する。また、術後経過観察中に胆道系疾患が生じERCP施行の必要性を要する症例を経験しB-I再建でできるものはその方が望ましいと考えた。様々な試行錯誤の後、2009年からは体型に左右されない完全鏡視下B-I再建を行っている。完全鏡視下では十二指腸切離を行うため後腹膜郭清の視野も良好である。ところが、一度も直視下に吻合を確認しないため、術中内視鏡を行い切離線の確認や再建後の吻合部の出血・狭窄の有無、air leakの有無の確認を行う。腹腔鏡と内視鏡のhybrid手術は安全性の確保に有用と考えられる。現状ベストの再建法と考えている完全鏡視下のB-I再建をビデオ中心に報告する。

WS-4-8　大腸癌に対する腹腔鏡下大腸切除術の現状と展望

大阪医科大学一般・消化器外科
○田中慶太朗、奥田　準二、近藤　圭策、茅野　　新、山本　誠士、清水徹之介、米田　浩二、大浦　康宏、谷川　允彦

【背景】腹腔鏡下大腸切除術が開始されて約20年が経過した。日本においては直腸を含んだ大腸癌に対する腹腔鏡下手術が保険適応となったが、各施設における腹腔鏡下手術の導入程度には大きな差がある。社会的にも腹腔鏡下手術は徐々に浸透し患者のニーズも高まってきている。【当科での現状】1993年9月から2009年6月までに1723人（進行癌1213人）に腹腔鏡下大腸癌手術を施行した。腫瘍占居部位の内訳は盲腸/上行結腸381人、横行結腸189人、下降結腸99人、S状結腸/RS 532人、Ra 233人、Rb 289人であった。術式は全部位に対して内側アプローチを基本としてきた。2000年より大腸癌術前検査として3D-CTを導入して術前シミュレーションと術中ナビゲーションに活用してきた。腫瘍占居部位別のポイントを以下に述べる。[盲腸/上行結腸癌]上腸間膜静脈に対して回結腸動脈が腹側を通過するもの（TypeA, 56.8%）と背側を通過するもの（TypeB, 43.2%）に分類し安全で確実なリンパ節郭清に留意している。臍部小開腹創から安全に右側結腸を体外へ誘導するために、副右結腸静脈の存在に注意する必要がある。[横行/下行結腸癌]副中結腸動脈の存在の有無など支配血管のバリエーションが多いため、3D-CTなどで確認し合理的な血管処理に注意している。左結腸曲の授動に際しては胃結腸間アプローチ、下行結腸側アプローチで左結腸曲の頂点をしぼり込み最後にトップからのアプローチで脾結腸間膜を切離したうえに、膵下縁で横行結腸間膜起始部を切離して授動を完了する3方向アプローチ法を定型化してきた。[S状結腸/直腸癌]腹腔鏡の拡大視効果を生かした精緻な神経温存に加えてTMEやTSMEでの剥離操作を基本とし、安全で確実な直腸の切離と吻合がポイントとなる。特に低位直腸癌に対する肛門管直上までの剥離操作が行えれば、DSTのみならずprolapsing法やISRなどの究極の肛門温存術式にも応用が可能である。また、Rb直腸癌に対する腹腔鏡下手術の適応はcMP, cN0までとしてきたが、2008年からcA, cN1症例に対して術前CRTを行ったうえに腹腔鏡下手術の適応としている。これらより下部直腸癌に対する肛門温存率は89.7%となった。また、低位前方切除術では2006年以降に術式を定型化し直腸剥離操作に加えて上直腸動脈の走行部位を意識した直腸間膜処理を行うことで、echelon60を用いた直腸の1回切除率が70.3%と向上した。さらに、縫合不全が2006年以前は7.4%（14/189例）であったのに対して2006年以降は2.9%（6/209例）と減少した。（最近1年間では2%（2/101））【展望】腹腔鏡下結腸右半切除術、S状結腸切除術は一般病院にも安全に普及しつつある。横行結腸、下行結腸、下部直腸などの腹腔鏡下手術が困難とされてきた部位も、手術手技を定型化することによって徐々に普及してゆくものと考える。しかし、経験と環境に合わせて段階的に安全性を重視して適応を拡大することが肝要である。

WS-4-9　直腸癌に対する腹腔鏡下手術の現状と展望

国立病院機構九州がんセンター消化器外科
○坂口　善久、南　　一仁、大垣　吉平、沖　　英次、
坂本　快郎、藤　也寸志、岡村　　健

結腸癌に対する腹腔鏡下手術はすでに確立され、近年直腸癌に対しても腹腔鏡下手術が行われるようになったが、標準手術として普及しているとは言えず実施施設は限られている。直腸癌に対する腹腔鏡下手術は手術難度が高く、根治性と安全性が十分に検証されていないのが現状である。当センターの手術適応は側方郭清の不要な症例としており、根治性に関しては中枢側D3リンパ節郭清とTMEで保たれると判断している。腹腔鏡独特の視野での拡大視、手技の定型化で、より精密なリンパ節郭清、より繊細な剥離操作が可能となっている。我々は内側アプローチによるD3郭清を行い、吻合部および口側腸管の血流維持を目的に左結腸動脈は基本的に温存している。また、安全性に関して問題となる手技は前方切除術における直腸の切離と吻合である。直腸癌手術においては操作の困難性から縫合不全が多いと言われている。当センターでの2009年3月までの症例でもRsの癌では縫合不全は経験していないが、Ra/Rbの癌では縫合不全を21%に認めた。しかし、十分な解剖の把握や手技の習熟、適切な機器の使用、術後管理の工夫によって縫合不全の発生は抑制させることができる。直腸剥離においては、TMEの層での正しい剥離を行い、下部直腸の場合は肛門挙筋周囲まで十分に剥離操作を行っておく。TSMEを行う際にも直腸切離予定部より肛門側の直腸授動を十分に行う。直腸切離前に腸管クリップを病変の肛門側にかけ直腸内を洗浄する。切離は右下のポートから挿入したlinear Staplerも用い、2回までの計画的切離で確実に行う。吻合は自動吻合器を用いたDST法で行っている。低位での吻合例では、術直後の腸管内圧の上昇を防ぐ目的で径肛門的減圧チューブを留置している。このチューブ留置により縫合不全の予防効果が得られている。一方、開腹手術では視野不良な骨盤底でも、腹腔鏡下手術では明瞭繊細な観察が可能であり、内肛門括約筋切除や直腸切断術においても腹腔内から肛門側への十分な剥離が行える。その結果会陰側からの操作も容易となり、腹腔鏡下手術のメリットを最大限に生かせる手術である。さらにポート創以外に腹部皮膚切開を行わない手術が可能であり、直腸癌手術で多い創感染の心配もなく、ストマ管理上も有効で、術後QOLはさらに向上される。直腸癌においても腹腔鏡外科医の修練により安全な手術が可能であり、根治性を確保した低侵襲な機能温存手術として、腹腔鏡下手術は今後広がっていくと考えられる。

WS-4-10　小腸クローン病に対する鏡視下手術の適応拡大とその工夫

[1]東京慈恵会医科大学附属柏病院外科、
[2]東京慈恵会医科大学消化器外科
○河原秀次郎[1]、渡辺　一裕[1]、牛込　琢郎[1]、野秋　朗多[1]、
小林　　進[1]、柏木　秀幸[2]、矢永　勝彦[2]

【緒言】腸管の切除・再建操作を行うために小切開創の造設が必要である。我々は、Treitz 靭帯とBauhin弁の解剖学的位置のvariationが少ないため空腸病変であれば臍上部、回腸病変であれば臍下部に小切開創を造設することで腹腔鏡のassistなしに小腸クローンに対する手術が行えることを報告してきた（Hepato-Gastroenterology, in press）。しかし病変が複数疑われる症例や瘻孔を伴うような症例では腹腔内の観察は重要であり、腹腔鏡を用いた観察は有用である。この場合、腹腔内の検索のために用いる鉗子を挿入するためのtrocarを小切開創と別の部位に挿入したのではcosmeticではない。我々は1つの創から腹腔内の観察と腹腔内手術操作が行えるsingle incision laparoscopic surgery（SILS）を導入したのでその有用性を報告する。【手術手技】全例に腹腔鏡下右結腸切除術を施行した。初回手術例は臍部に約3cmの縦切開を造設し、再発症例は恥骨の約4横指上部に約3cmの横切開を加えて腹膜まで切開する。直視下に12mmのトロッカーをその創に挿入して気腹する。十分に気腹してから初回手術例は12mmトロッカー刺入部の左右尾側近傍に5mmトロッカーを腹腔内で交叉するように2本挿入する。再発手術例は12mmトロッカー刺入部の左右頭側近傍に5mmトロッカーを腹腔内で交叉するように2本挿入する。2本の鉗子を用いて病変部腸管を検索し、右結腸と回腸を後腹膜より十分に剥離授動後、3本のトロッカーを抜去後、創部の腹壁を約4cmに延長して腸管切除と再建を行う。【成績】平成21年5月から8月に小腸クローン病に対するSILSを用いた腹腔鏡下右結腸切除術を5例（初回手術1例、再発4例）に施行した。手術時間155.0±40.6分、平均出血量96.0±43.4ml。術後とくに合併症なく経過し、レミケードを用いた加療目的で術後10日目に内科に転科できた。【考察】SILSは1つの創から腹腔鏡下手術を行う術式であるが、トロッカー挿入創から腸管切除再建術ができる場合には小さな創1つだけで手術が完了できる。手術創が臍部にある場合には、臍の“くぼみ”のために創があまり目立たない。腹腔内に癒着があり左右側腹部からのトロッカー挿入が困難な症例でも、随時癒着を剥離してworking spaceを拡大することで手術が継続でき、最終的に1つの創だけで対応可能である。【結語】今後集積した症例の検討が必要であるが、SILSは腹腔鏡下手術の中でも低侵襲でよりcosmeticな術式と考えられ、腹腔内に癒着がある再発症例にも適応できるため今後の発展が期待される。

WS-4-11　パラレル法による単孔式腹腔鏡下手術

昭和大学藤が丘病院外科
○日比　健志

腹腔鏡下手術はその侵襲度の低さ､視野の良さから､徐々に開腹手術に取って代わられつつある。この数年は完全に腹壁に創を残さないという観点から、NOTESの手技も議論されるようになってきた。しかしながら、その手技の難しさも相まって、普及するまでには至っていない。こうした中で発表された単孔式腹腔鏡下手術は、臍のみをトロッカーの挿入孔として使用する事から、術後にほとんど傷が目立たない手技となっている。この手術法にはパラレル法とクロスハンド法があり、特にパラレル法では今までと同じトロッカー、鉗子類を従来法で扱う事から、導入し易い手技となっている。しかしながら全てのトロッカーを1つの臍の創から挿入する事から、鉗子の取り回しに工夫が必要なため、訓練は必須と考えられる。我々は最近始められたブタを用いたパラレル法、クロスハンド法の講習を受け、さらにブタで実践を行い、先駆者の講義を受け、現在パラレル法にて単孔式腹腔鏡下手術を開始している。適応としては単純な切除手術である胆嚢摘出術、虫垂切除術が考えられるが、今後はさらに高度な手術も視野に入れている。最近は小腸癌に対して同法を施行している。

WS-4-12　当院における消化管低侵襲手術に対する取り組み

名古屋市立大学消化器外科
○高山　悟、原　賢康、佐藤　幹則、竹山　廣光

【目的】現在腹腔鏡手術は広く行われその有効性・安全性も確立しつつある。そして手技の安定化に伴い新たな潮流が発生しつつある。それはさらなる低侵襲化への流れであり、単孔式手術そしてNOTESへの流れである。特に近年アメリカを中心とした海外ではその方向性が明確となってきている。そこで今回われわれは、当院で行っているNOTESを目指した取り組みをここに紹介する。【方法】まずは単孔式手術への取り組みであるが、最近日本でも行われつつある単孔式胆嚢摘出術がその基本にあるが、当院では鉗子の干渉を避ける目的で硬性腹腔鏡ではなく軟性内視鏡を用いた手術を行い始めている。具体的には胃カメラ及びESDの手技を用いた手術である。この方法により回盲部病変に対する小切開単孔式手術を行った。またNOTESへの取り組みであるが、当院では直腸・S状結腸に対し、病変の肛門抜去術を行うことによりHybrid-NOTESに近い手術を行いはじめている。【成績】われわれが行った手術では特に大きな合併症無く退院しており、結果は概ね良好であった。しかしながら手術時間は長くなる傾向があり、未だ発展途上の手技的であることは否めず、また使用している道具も改善の余地は大きいと思われる。【結論】腹腔鏡下の腸管切除手術がさらに普及していくためにはその創がさらに小さくなることは当然ながら望ましい。その点では今回の提示症例はその点を満たしつつある。われわれは今後これら方法による症例を増やしその安全性を確立し、さらなる手技へと発展させていきたいと考える。

WS-5-1　当院における中・下咽頭表在癌に対する内視鏡治療の妥当性

[1]静岡県立静岡がんセンター内視鏡科、
[2]静岡県立静岡がんセンター頭頸科
○田中　雅樹[1]、小野　裕之[1]、滝沢　耕平[1]、角嶋　直美[1]、池原　久朝[1]、山口裕一郎[1]、松林　宏行[1]、淺野　理恵[2]、上條　朋之[2]、飯田　善幸[2]、鬼塚　哲郎[2]

【目的】内視鏡機器の進歩や診断能の向上、耳鼻科医との連携や知識の共有により、中・下咽頭癌の早期発見例は増加しつつある。内視鏡的切除術（ER）は中・下咽頭表在癌に対する低侵襲かつ簡便な治療として注目を集めているが、その適応は各施設毎に異なるのが現状である。ERは消化管癌の粘膜病変を対象に開発された治療であり、中・下咽頭においても上皮内病変を治療適応の原則としている施設が多いと思われる。一方で、中・下咽頭癌症例は多重癌を合併する頻度が高く、手術や化学放射線療法の既治療例が多いことから、上皮下に浸潤した病変に対しても相対的・社会的な適応としてERを施行する機会が少なくない。当院はがん診療連携拠点病院という施設の特性上、多重癌症例が特に多く、上皮下浸潤を来した病変に対してERを施行した症例を少なからず経験している。これまでにERを施行した症例の経過から、現在の治療適応の妥当性を評価する。【方法】対象は2005年3月から2009年7月の期間に、頭頸部の上皮性腫瘍に対しERを施行した36症例54病変のうち、病理学的に癌と診断され、喉頭病変を除いた32例49病変とした。ERの適応は、原則としてCTやMRIで明らかな周囲組織への浸潤がなく、リンパ節転移・遠隔転移がないものとした。ERは主にEMRCを用い、2008年5月以降は症例によりESDを施行した。全例手術室で全身麻酔管理下に治療を施行し、喉頭展開には直達喉頭鏡を使用した。原則として頭頸科が主科となり、治療時に内視鏡科が介入する形で入院管理を行った。【成績】年齢中央値は67.0（47-79）歳で、男性30例、女性2例であった。30例に異時性または同時性の重複癌を認め、28例が頭頸部癌または食道癌を重複していた。頭頸部癌既治療例は11例（手術単独4例、放射線療法＋手術3例、全身化学療法1例、放射線療法1例、化学放射線療法1例、手術＋術後化学療法1例）、食道癌既治療例は7例（術前化学療法＋食道亜全摘術1例、化学放射線療法6例）、前治療の無い症例は14例であった。対象となる32例49病変のうち、上皮内病変は20病変、上皮下浸潤を来した病変は29病変であった。腫瘍長径中央値は15（6-40）mmで、全て扁平上皮癌であった。術後の喉頭浮腫に対して緊急気管切開を施行した症例を2例経験した以外には、治療に関連した重篤な偶発症は見られなかった。観察期間中央値は26（1-54）ヶ月で、局所遺残・再発を6例に認めた。6例中2例は深部断端陽性で、4例は多分割切除であった。遺残・再発病変が発見されるまでの期間は15（1-25）ヶ月で、4例は再ERまたは部分切除術により喉頭機能温存が可能であったが、部分切除術後に再発し化学放射線療法を施行した症例と、ER後に遺残したため喉頭全摘術を施行した症例を1例ずつ認めた。頸部リンパ節転移を認めた症例は6例で、2例は主病巣の脈管侵襲が陽性であり、3例は他臓器の同時性重複癌が原発巣と思われた。全例に頸部郭清術を施行し、無再発生存中である。他病死を3例認めたが、原病死は見られなかった。【結論】ERは低侵襲で偶発症の少ない治療であり、中・下咽頭領域の上皮内癌のみならず、上皮下浸潤を来した病変に対しても有用な縮小治療となる可能性が示唆され、現在の治療適応は妥当であると考える。一方で根治治療としては不十分な側面もあり、follow up間隔や期間、追加治療の時期など、今後の検討が必要である。

WS-5-2　咽頭EMR/ESDの治療成績

佐久総合病院胃腸科
○岸埜　高明、小山　恒男、北村　陽子

【はじめに】近年内視鏡機器の改良と共に咽頭表在癌の内視鏡所見が明らかとなり、多くの内視鏡医が咽頭領域を十分に観察するようなった。このため、小咽頭癌の発見が増加し咽頭領域でもEMR/ESDが積極的に行われつつあるが、追加治療や転移の危険因子など、解決すべき問題が多々残されている。本研究では自験例を元に咽頭領域のEMR/ESDの治療成績を明らかにし、その適応を検討した。【目的】EMR/ESDにて治療された咽頭癌の治療成績を明らかにする事。【対象】2006年1月から2009年8月までにEMR/ESDを行った中下咽頭病変37例44病変を対象とした。全例男性、年齢67（50－82）歳、嗜好歴は喫煙（67%、25例)･飲酒（56% 21例)、既往歴は頭頚部癌0例･食道癌 5例･胃癌12例、前立腺癌1例、治療手技はESD 40例、EMRC 4例。【方法】咽頭ESDは全身麻酔下にて行い、彎曲型喉頭鏡を用いて術中の視野を確保した。局注はグリセオールを用い、粘膜切開、上皮下剥離共にHookナイフを施行した。術後喉頭浮腫予防のため局注量を最小限に抑え、全例ESD終了時に抜管した。【結果】病変部位は下咽頭：13、中咽頭：31病変。肉眼型は0－IIa 14、0－IIa＋IIb 1、0－IIb＋IIa 1、0－IIa＋Isp 1、0－IIb 25、0－IIc 2。切除長径中央値：EMRC 12.7（9-20）mm, ESD 22.9（9-59）mm。腫瘍長径中央値：EMRC 4.1（1.3-9）mm, ESD 6.9mm（0.7-48)。一括完全切除率：EMRC 75%（3/4）, ESD 100%（40/40)。非完全切除1例は中咽頭正中の4mm大の病変でEMRCにて十分吸引できず、断端判定不明とされた。この反省から中下咽頭正中の病変はESD、梨状窩の5mm以内の病変に対してはEMRCを施行した。組織型Pharyngitis2.2%（1/44)、IN（Intra-epithelial neoplasia：食道癌取り扱い規約に準じる）9.1%（4/44)、SCC 88.6%（39/44)。深達度は上皮内81.8%（36/44)、上皮下浸潤15.9%（7/44)。リンパ管浸潤は2%（1/44）であった。合併症は、穿孔0%（0/37)、後出血3%（1/37)、ヨード皮膚炎11%（4/37)、嚥下障害3%（1/37）であった。観察期間中央値（範囲）は24ヶ月（2-43カ月）で､局所再発は0%（0/37)､リンパ節転移は6%（2/37)、遠隔転移は0%（0/37）であった。リンパ節転移2症例は上皮下浸潤癌であった。病変1：肉眼型 IIa、腫瘍径 15×10mm、ly1、v0、浸潤距離 700μm、浸潤幅　3700μm、隆起径 15mm、病変2：肉眼型 IIa＋Isp、腫瘍径 11×8mm、ly0、v0、浸潤距離 1000μm、浸潤幅　1100μm、隆起径 6mmで、共に外科的に廓清した。【結語】上皮内癌では局所再発、リンパ節、遠隔転移例は見られず、内視鏡治療の適応と考えた。上皮下浸潤癌で7例中2例にリンパ節転移を認められ、上皮下浸潤はリンパ節転移の危険因子と考えられた。長径5mm程度まではEMRC法で一括切除が可能だが、下咽頭正中部は上皮下の線維化が強く吸引が困難であるため、ESDを第一選択とすべきと思われた。

WS-5-3　当院における頭頸部表在性癌治療の現状

[1]癌研有明病院消化器内科、[2]癌研有明病院頭頸科、
[3]癌研有明病院病理部
○土田　知宏[1]、石山晃世志[1]、大前　雅実[1]、岡田　和久[1]、
春日　彰良[1]、平澤　俊明[1]、山本　頼正[1]、五十嵐正広[1]、
山本智理子[3]、川端　一嘉[2]

【はじめに】近年、内視鏡機器の進歩とともに内視鏡医の関心の高まりによって中・下咽頭領域の表在性癌がよく発見されるようになり、内視鏡治療も行われるようになってきている。しかし、内視鏡治療の適応や頭頸部表在性癌の予後については十分な検討がなされていないのが現状である。【目的】当院における、内視鏡治療を行った頭頸部表在性癌の治療成績を把握し、この領域の治療方針について検討する。【対象と方法】2006年6月より2009年7月までに当院にて表在性の中・下咽頭癌と診断され内視鏡治療を行った47病変（40名、遺残再発2病変含む）を対象にした。治療は、全例で全身麻酔下に頭頚科スタッフによる喉頭展開下に内視鏡治療を行っている。病変部位、肉眼型、病変径、合併症、局所再発、リンパ節転移、異時多発癌、重複癌について検討した。【結果】男女比は40：2で、年齢は42－84歳（平均66歳）であった。病変部位は中咽頭が2病変、下咽頭が45病変であった。病変の肉眼型は隆起した0-Iもしくは0-IIa病変が30病変、隆起のない0-IIb病変が17病変であった。病変の大きさは、20mm未満は27病変、20mm以上が20病変であった。左右両側にまたがる病変に対する内視鏡治療は行われていなかった。non-lifting のため切除不可能であった1症例および十分な喉頭展開ができず切除できなかった1症例認められたが、その他45病変に対し内視鏡治療（ESD7病変、EMR-C38病変）が行われている。合併症として、術中の出血、喉頭浮腫がそれぞれ1症例に認め、気管切開が行われている。出血症例は、内視鏡的止血が困難となり外科的に止血術が行われた。止血に難渋した2症例に対し予防的に気管切開が行われている。治療後、誤嚥性肺炎を2症例に認められている。EMR-C法にて治療した2症例に、遺残再発認められ、再度内視鏡治療行い経過観察中である。現在までに異時多発病変が認められ内視鏡治療を行った症例はない。1症例にリンパ節転移が認められ、追加治療を行い経過観察中である。重複癌は34症例85％に認められている。内視鏡的切除後最終病理診断は、全例扁平上皮癌であり、上皮下浸潤を22病変で認めた。垂直断端陽性が疑われた症例が1症例認めたが、経過観察中である。脈管侵襲陽性例は7病変（ly（＋）6病変、v（＋）3病変）に認められた。他病死が1症例認めているが、その他は生存経過観察中である。【考察】頭頸部表在性癌に対する内視鏡治療は、病変の局所コントロールに優れた治療法と考えられる。しかし、さらなる手技の向上、工夫が必要であると思われる。さらに、リンパ節転移のリスク評価を行い内視鏡治療の適応を検討していく必要がある。

WS-5-4　咽喉頭表在癌に対する内視鏡治療

[1]川崎市立川崎病院外科、[2]川崎市立川崎病院耳鼻咽喉科
○大森　泰[1]、佐藤　靖夫[2]、川久保博文[1]

【目的】咽頭・喉頭癌はその多くがリンパ節転移を伴った進行癌で発見される事が多く、それ故にその予後は不良である。近年、画像強調内視鏡と拡大内視鏡の進歩と普及、咽頭・喉頭癌の臨床的高危険群の確立に伴って上皮-上皮下層（EP-SEP）に限局する表在癌のスクリーニングと診断が可能となってきた。このような表在癌は食道と同様にリンパ節転移の可能性が低いと推測され、内視鏡治療に代表される局所治療により良好な予後が期待されると考えられるようになった。本演題では咽喉頭表在癌に対する内視鏡治療の現状と予後、およびその有用性を検討する。【対象と方法】2000年1月より2009年9月までに川崎市立川崎病院外科・耳鼻咽喉科にて経験した、咽喉頭表在癌のうち、内視鏡治療が行われ病理組織学的検討が可能である症例を対象として、治療方法・合併症・予後を検討する。【結果】2000年1月より2009年9月までに川崎市立川崎病院外科・耳鼻咽喉科において咽喉頭表在癌212例（375病変を）経験した。壁深達度EP-SEP（上皮-上皮下層まで）、Clinical-N0（術前CT/Echo評価による）を治療適応とし、160例（298病変）に内視鏡治療（EMRC/ESD/ELPS;Endoscopic Laryngo-PharymgealSurgery）が施行された。男女比は149:11、年齢は37-87歳（平均63.2歳）である。治療方法はEMRC64例（98病変）、ESD2例（4病変）、ELPS101例（132病変）、APC3例（4病変）、生検鉗子切除3例（3病変）である（治療法の重複あり）。EMRCは手技が容易で低侵襲であり、術後喉頭浮腫7例を認めたが重篤な合併症は無かった。ELPS（Endoscopic Laryngo-Pharyngeal Surgery）は咽喉頭のほぼ全域で手術可能、病変の確実な一括切除・切除深度調整・瘢痕部切除が可能、切除粘膜径の制限無しなどの利点を有し、CRT後再燃例においても深達度が軽度の筋層浸潤までであれば切除が可能である。ELPSでは術後後出血3例、切除側の術後一過性声帯麻痺6例、術後癒着による喉頭運動制限4例、術後皮下気腫1例を認めたが重篤な合併症は無い。ELPSは鏡視下手術に習熟した外科医やmicro手術に習熟した頭頸部外科医には習得が容易で、下咽頭食道接合部から頸部食道に広がる病変に対してもELPS+ESD併用Hybrid内視鏡治療として応用が可能であり極めて汎用性の高い手技である。小病変切除にはEMRCが、2亜部位以上に広がる広域病変や凹凸の強い部位での一括切除にはELPSが第一選択の治療手技であり、ESDは後壁小中病変を適応とする限局された手技である。咽喉頭表在癌内視鏡治療例160例の予後は生存133例・死亡27例である。生存133例においては局所再燃・臓器転移は無かったが5例に頸部リンパ節転移を認めたが全例が追加治療により生存中である。死亡例は肝硬変などの他病死25例、頸部リンパ節転移・局所再燃などによる原病死2例であった、生存期間は116ヶ月、5年生存率はEP癌100％、SEP癌93.3％であった。【結論】壁深達度EP-SEP、Clinical-N0の咽喉頭表在癌に対する内視鏡治療は低侵襲でQOLの高い治療であり、十分な根治性と良好な予後が得られる。

WS-5-5　食道表在癌症例に対する各種内視鏡治療法の選択

東海大学消化器外科
○島田　英雄、幕内　博康、小澤　壮治、千野　　修、
葉梨　智子、木勢　佳史、山本壮一郎、名久井　実、
数野　暁人、生越　喬二

【目的】食道表在癌治療における内視鏡治療の選択と位置付けに関して1．EEMR-tube法による治療成績と適応拡大2．ESDの新しい手技としてのダブルチャンネルESDの実際3．頭頸部癌重複例に対するERの適応ついて報告する。【対象】1989年9月から2008年12月までに食道表在癌796例、1016病巣のERを施行した。対象は2007年12月までの752例、深達度亜分類ではM1, 2:524例、M3, SM1:182例、SM2, 3:46例である。【方法】EEMR-tube法は従来よりの手技である。ダブルチャンネルESDはEEMR-tubeを併用しての新しい手技である。1．粘膜切開までは小山らの手技に準じている。2．EEMR-tubeに内視鏡を通し、粘膜切開を行った口側部まで挿入する。EEMR-tubeのサイドチャンネルより細径把持鉗子を挿入し病巣の口側端を把持する。3．カウンタートラクションをかけた状態で粘膜剥離操作を行う。【成績】1．EEMR-tube法によるEMRの治療成績：EMR後1年以上の経過観察ができた2007年12月までの709例のうち27例（3.8%）に局所再発を認めた。診断までの期間は5～44ヶ月で中央値は14.7ヶ月であった。深達度別ではM1, M2の524例中14例（2.7%）、M3の124例中10例（8.1%）、SM1の39例中2例（5.1%）、SM2の16例中1例（6.2%）であった。再発時の内視鏡所見は0-IIbが14例（50.0%）、0-IIcが9例（34.7%）また粘膜下腫瘍様形態を呈した症例を4例（15.3%）に認めた。再発時の深達度はM1が14例（53.8%）、M2が8例（23.7%）、SMが5例（19.2%）であり、粘膜下再発で内視鏡所見で異常を認めずCT検査でT4と診断された症例を1例経験した。リンパ節再発はSM1症例の39例中、6例にリンパ節転移を認めた。リンパ節再発診断までの期間は41～60ヶ月で中央値は50ヶ月であった。追加治療を希望されなった2例と既往疾患や全身状態から積極な追加治療が困難な4症例であった。2．EEMR-tube併用ダブルチャンネルESDの有用性：細径鉗子を軽く押すことでカウンタートラクションがかかり容易に粘膜下剥離層の視野を展開できた。剥離操作では従来の引き切りに加え、押し切りも安全にできた。血管の確認と止血処理が容易にできた。3．頭頸部癌スクリーニング例におけるERの適応：2004年4月から2007年6月までに頭頸部癌症例262例の食道スクリーニング検査を行い38例（14.5%）の食道癌を発見した。重複した26例の早期食道癌に関しては2008年12月までに14例（46.1%）に治療を行った。ER例は頭頸部癌の治療後1年以上の経過追跡で再発兆候を認めなかった12例である。【結語】1．EMRでの局所再発率は3.6%であり、多くは内視鏡治療で対応できた。M3以深の適応拡大例には、臓器、リンパ節再発を考慮しての対応が必要である。2．ダブルチャンネルESDの有用性を示した。3．頭頸部癌に重複する早期食道癌のER適応は、双方のバランスを考慮して行う必要である。

WS-5-6　当院における表在型食道癌に対する内視鏡治療の検討

石川県立中央病院消化器内科
○冨永　　桂、伊藤　錬磨、中西　宏佳、平野　　桂、
吉田　尚弘、稲垣　聡子、竹村　健一、山田　真也、
三輪　一博、金子　佳史、土山　寿志

【背景】内視鏡的粘膜下層剥離術（ESD）は早期胃癌に対する内視鏡的治療手技として開発された。サイズによらず一括切除が可能であること、切除断端のみならず、微小SM浸潤や脈管侵襲の有無を正確に検討することが可能といった、その長所から急速に普及し、近年は食道にも応用されつつある。【目的】当院では、2002年11月にESDを導入以降、表在食道癌に対して、深達度cEP/LPMを絶対適応とし、臨床的にリンパ節転移がない症例ではcMM/SM1を相対適応とし、内視鏡的切除を行っている。当院における内視鏡治療の成績を検討し、食道癌におけるハイリスク群、pMM/SM1症例の予後について考察した。【対象と方法】2002年11月から2009年6月までに経験した合計85病変（EMR 16病変、ESD 69病変）を対象とし、最大径が1cm未満であればEMR-C、1cm以上であればESDを選択した。【結果】85病変の内訳はpEP/LPMが70病変（EMR 16/ESD 54）、pMM/SM1が15病変（ESD 15）であった。pMM/SM1病変のうち、脈管侵襲があったのは5病変（33.3%）であり、その後の追加治療は、放射線化学療法（CRT）、化学療法、放射線療法（RT）がそれぞれ1例ずつ、無治療が2例であった。脈管侵襲がなかった10病変（66.7%）はCRT、RTが1例ずつ、他8例は無治療であった。他病死を除く症例では脈管侵襲の有無に関わらず、全例が無再発で生存経過観察中である。治療後のフォローアップは、3ヶ月後、6ヶ月後、1年後、1年半後、2年後以降は1年に1回とし、通常観察に加えてルゴール散布、NBI拡大を併用した内視鏡検査を行っている。偶発症としては、ESDで穿孔率5.7%、術後狭窄率7.0%、遺残再発率1.4%であり、EMRではどれも認めなかった。局所再発率はともに0%であり、リンパ節や遠隔転移もみられていない。一括切除率はEMR/ESD 81.2/92.9%であり、切除時間はEMR/ESD 16/65.4分であった。異時多発（1年以上）は6例（7.1%）で、異時期間平均は14.2か月であり、同時多発（1年未満）は6例（7.1%）に認められた。同時・異時多発群は、ルゴール不染帯が高度である群と飲酒量が1日2合以上である群で非同時・異時多発群と比較し、有意に多い結果であった。多臓器癌合併は31例39癌病変に認め、胃癌20例（23.5%）が多く、口腔内･咽喉頭領域は5例（5.9%）であった。【結語】ハイリスク群としては、特に胃癌や頭頸部癌などの多臓器癌合併症例、多飲酒家やルゴール高度不染帯のある症例が挙げられ、厳重な経過観察が必要と思われる。また、サイズでEMR、ESDの選択をすることにより、1cm以下の病変に対しては短時間での切除が望め、1cm以上の病変に対するESDにおいても、遺残再発が少なく、一括切除率の向上が見られ、また、懸念されていたような偶発症の増大も見られなかった。表在食道癌に対する内視鏡的治療としてEMR、ESDは有用であると考えられた。また、当院で相対適応としているpM3/SM1でのESD後の経過においては、原病死を認めず、生存例に関しては全例、再発を認めておらず、適応拡大病変としての可能性が示唆された。

WS-5-7　当科における表在型食道癌に対するESDの工夫

京都府立医科大学消化器内科
○尾藤　展克、山田　展久、和田　貴子、山田　真也、
玄　　泰行、土肥　　統、吉田　直久、内山　和彦、
石川　　剛、高木　智久、半田　　修、小西　英幸、
八木　信明、若林　直樹、古倉　　聡、内藤　裕二、
吉川　敏一

【背景と目的】当科では2003年10月に食道ESDを導入したが、術者により様々なデバイスを使用しており、また偶発症も多く治療成績は安定しなかった。そこで2008年8月よりデバイスをフラッシュナイフに固定し、また偶発症対策としてCO2送気を導入した。導入前後における治療成績、また偶発症につき比較検討した。【対象と方法】2003年10月から2009年8月までに当院において食道癌に対しESDを施行した76病変のうち、フラッシュナイフおよびCO2送気を導入した2008年8月以前の43病変と導入以降の33病変につき、一括切除率、切除断端陰性率、病理学的根治率、切除時間、偶発症につき比較検討した。なお導入前後においては術者の経験年数に差を認めない。【結果】フラッシュナイフおよびCO2送気導入前、導入後においてそれぞれ平均腫瘍径は20.1（5-65）mm、17.6（5-38）mmであった。一括切除率はそれぞれ88.4%、100%（p=0.043）、切除断端陰性率は83.7%、90.9%（p=0.358）、病理学的根治率は72.1%、84.8%（p=0.186）、平均切除時間は171.9（40-480）min、105.5（15-210）mim、偶発症は、導入前は縦隔気腫4例、穿孔2例、後出血1例、導入後は穿孔1例でありいずれも保存的に軽快した。【結論】食道ESDにおいてデバイスの固定と装置の工夫により治療成績の向上と偶発症の減少がみられた。フラッシュナイフの送水機能により安全な切除と施行時間短縮に寄与したと考えられた。またデバイスの固定によりデバイス操作やストラテジーの統一化が図れた。

WS-5-8　治療成績からみた食道表在癌に対するESDの有用性　—EAMの治療積積と比較して—

[1]広島大学内視鏡診療科、[2]広島大学保健管理センター、
[3]広島大学消化器・代謝内科
○卜部　祐司[1]、日山　　亨[2]、桑原　隆行[3]、福原　達磨[3]、
岡　　志郎[1]、田中　信治[1]、吉原　正治[2]、茶山　一彰[3]

【背景】食道は胃に比べて壁が薄く漿膜が存在しないこと、心拍動や呼吸変動の影響も大きく、椎体、気管、大動脈の圧排などによりEndoscopic Submucosal Dissection（ESD）手技の難易度は高い。一方、Endoscopic Aspiration Mucosectomy（EAM）は、1992年に鳥居らによって考案された内視鏡治療法（日消誌1993;90;728）であるが簡便であり、比較的大きな病変でも一括切除できることが知られている。【目的】食道表在癌に対してESDとEAMの治療成績と比較し、ESDの位置づけについて検討する。【対象と方法】2005年10月から2009年8月までに当科で内視鏡治療を施行した食道表在癌172例220病変のうち、放射線治療後の異時性多発および以前の内視鏡治療後再発症例を除いた食道表在癌157症例204病変を対象とした。これらについてEAM群（2005年10月から2007年8月まで）63症例83病変、ESD群（2007年9月から2009年8月まで）94症例121病変に分類し、この2群間における完全一括摘除率、術時間、偶発症（後出血率・穿孔率・術後狭窄率）、局所遺残再発率について検討した。【結果】完全一括摘除率はEAM群で94%（47/50）、ESD群で100%（121/121）で、ESD群で完全一括摘除率は有意に高かった。また、腫瘍径別の検討を行うと径10mm以下ではEAM群100%（29/29）、ESD群100%（47/47）、径11～15mmではEAM群90%（9/10）、ESD群100%（10/10）で、両群間で差を認めなかった。一方、径16～20mmではEAM群81%（9/11）、ESD群100%（21/21）で、径21mm以上ではEAM群42%（14/33）、ESD群 94%（41/43）径ESD群で完全一括摘除率が有意に高かった。平均術時間はEAM群19.1分、ESD群49.7分で、ESD群で平均術時間が有意に長かった。後出血率はEAM群2%（2/83）、ESD群1%（1/121）、穿孔率はEAM群2%（2/83）、ESD群5%（6/121）、術後狭窄率はEAM群8%（7/83）、ESD群7%（9/121）で、いずれも両群間で差を認めなかった。局所遺残再発率はEAM群5%（4/83）、ESD群0%（0/121）で、EAM群で局所遺残再発率が有意に高かった。【結論】径15mm以下の食道表在癌に対する内視鏡的切除法としてESDとEAMの治療成績は同等であったが、径15mmを越える食道表在癌に対してはESDが望ましい。

WS-5-9　当院における食道表在癌に対するESDの実際

[1]神戸大学附属病院消化器内科、
[2]神戸大学附属病院光学医療診療部
○森田　圭紀[1]、豊永　高史[2]、藤原　昌子[1]、小畑　大輔[1]、
田中　心和[1]、若原　ちか[1]、万井真理子[2]、東　　健[1]

【目的】食道表在癌の治療法として、内視鏡治療、外科手術、化学放射線療法の3者があるが、近年ESDの登場により、病変の大きさに関わらず一括切除でき、詳細な病理学的検索が可能となり、内視鏡治療は新展開を迎えている。今回、当院におけるESDによる内視鏡治療の実際とその位置づけについて検討報告する。【方法】当院では術前精査として、NBI拡大観察、EUS、CT等を行い、食道癌治療ガイドラインに基づき、絶対的適応及び相対的適応病変に対して十分なICのもとESDによる内視鏡治療を積極的に施行し、切除後の病理診断によって追加治療の必要性を検討している。最終病理診断にて深達度がm3までかつ脈管侵襲（－）のものを治癒切除として経過観察、それ以外のものを非治癒切除として追加治療を検討した。対象は、Flushナイフを導入して手技の安定した2007年5月から2009年5月までの108症例130病変（男性96例、女性12例、平均年齢67.8±9.1歳）で、平均腫瘍径は29.3±16.5（2－100）mm、平均観察期間は13.7±6.6ヶ月であった。一括切除率、一括完全切除率、偶発症発生率、局所再発率、リンパ節・遠隔転移率、異時性多発癌、術後多臓器癌合併率、予後について検討を行った。【結果】一括切除率100％、一括完全切除率93．8％、偶発症発生率は穿孔0．77％（保存的に治癒）、後出血0％、術後狭窄30．7％（全て内視鏡的バルーン拡張術にて改善）、局所再発率0％、リンパ節・遠隔転移率3．7％、異時性多発癌4．6％、術後多臓器癌合併率1．8％であった。非治癒切除症例は21例（19．4％）（追加外科手術9例、CRT5例、高齢等にて無治療経過観察7例）であったが、これまでのところ原病死は認めていない。【結論】食道表在癌に対してESDを行うことにより、局所再発が抑えられ、正確な病理診断によって術後の追加治療の適応について適切に検討することが出来ると考えられた。また、周在性の大きな病変であっても内視鏡的バルーン拡張術によって最終的に術後狭窄は回避できるものと考えられた。

WS-5-10　当科における表在型食道癌に対する治療戦略
－ESDとPDTを中心に－

[1]長崎大学病院光学医療診療部、
[2]長崎大学病院消化器内科
○山口　直之[1,2]、磯本　　一[1,2]、西山　　仁[2]、大場　一生[2]、
大仁田　賢[2]、池田　幸紀[2]、竹島　史直[2]、宿輪　三郎[2]、
中尾　一彦[2]

【目的】食道表在癌に対するESDは難易度が高いものの広範囲病変の一括切除をも可能にした。一方で深達度MM・SM1病変に対する治療指針は一定の見解が得られていない。また、PDTは他治療後のサルベージ治療との位置づけである。今回、当科におけるESD及びPDTを施行した食道表在癌の治療成績を報告する。【方法】対象は2006年4月から2009年9月にESD或はPDTを施行した食道癌:71例（扁平上皮癌:66例、バレット腺癌:5例）。治療方針：ESDの絶対的適応は深達度EP/LPM・2/3周以下、相対的適応は深達度EP/LPM・2/3周を超えるもの（全例に術後予防的バルーン拡張術）およびMM/SM1症例でリンパ節転移の可能性の低い症例（5cm以下の分化型・肉眼型0-II型・INF-α・脈管侵襲陰性）とした。PDTの適応は化学放射線療法後の局所遺残や再発例、ESD適応外ないし困難例で画像上明らかに転移を認めない手術ハイリスク症例とした。フォローアップ方法はNBI拡大内視鏡と胸・腹部CTにて行い、内視鏡は1,3,6,12ヵ月後、以後6ヶ月毎、胸・腹部CTは6ヶ月毎とした（フォローアップ率93.0%、66/71）。検討項目:1）治療成績、2）偶発症、3）局所再発率、4）リンパ節・遠隔転移、5）同時多発癌、6）異時多発癌、7）多臓器癌。【成績】症例の概要：ESD症例は扁平上皮癌:56例（EP:24例、LPM:22例、MM:3例、SM1:3例、SM2:4例）、バレット腺癌:5例（SMM:2例、LPM:1例、DMM:1例、SM1:1例）、PDT症例は表在性扁平上皮癌10例。1）治療成績：ESD症例の一括切除率・一括治癒切除率は順に、食道扁平上皮癌例100%（56/56）・87.5%（49/56）、バレット腺癌例100%（5/5）・80.0%（4/5）であった。PDTは2回以内の照射によって内視鏡上病変が全例消失し、有効率100%（10/10）であった。2）偶発症：ESD症例では扁平上皮癌例で穿孔0.0%（0/56）・後出血0.0%（0/56）・術後狭窄12.5%（7/56）、バレット腺癌例で穿孔0.0%（0/5）・後出血0.0%（0/5）・術後狭窄0.0%（0/5）、PDT症例は穿孔0.0%（0/10）．後出血0.0%（0/10）・術後狭窄10.0%（1/10）であった。3）局所再発率：ESD症例では1例もなし、PDT症例では20.0%（2/10）に認めたが再照射で消失した。4）リンパ節転移・遠隔転移:ESDを施行した扁平上皮癌例では、非治癒切除で追加外科手術またはCRTを施行した7例も含め、全例リンパ節転移・遠隔転移ともに認めなかった。バレット腺癌例では非治癒切除となったSM1・ly+症例で外科手術標本にてリンパ節転移を認めた。PDT症例ではリンパ節転移を2例（20.0%）、遠隔（肝）転移を1例（10.0%）に認めた。5）同時多発癌：ESD症例では扁平上皮癌例で19.6%（11/56）、バレット腺癌例では1例も認めなかった。PDT症例では10.0%（1/10）に認めた。6）異時多発癌:ESD症例・PDT症例ともに1例も認めていない。7）多臓器癌：ESD症例では扁平上皮癌例で13例（23.2%）（咽頭癌4例、胃癌4例、肺癌2例、肝細胞癌1例、その他2例）、バレット腺癌例は1例も認めなかった。PDT症例は3例（30.0%）（咽頭癌1例、胃癌1例、肝細胞癌1例）であった。【結論】食道ESDは安全且つ高い一括切除率と根治性が得られ、食道表在癌に有用であるが、広範囲切除例では狭窄が高頻度にみられる。食道表在癌に対するPDTは安全で有効率も高いことから、化学放射線治療後の再発例や手術・ESD困難例といった他治療のサルベージ療法として利用可能である。

WS-5-11　食道癌CRT後の遺残・再発に対する救済治療としての光線力学療法

京都大学附属病院消化器内科
○眞下　陽子、堀松　高博、森田　周子、江副　康正、
宮本　心一、武藤　　学、千葉　　勉

【背景】化学放射線療法（CRT）は食道癌に対する根治的治療法の一つである。CRTは高い奏効率が得られ、またCR例では照射野内リンパ節転移は1.6%と少なく（Onozawa M. et al, Radiother Oncol. 2009 Aug;92（2）:266-9.）、照射野内のリンパ節転移のコントロールは良好である。しかし局所の遺残・再発率は40-60%と高く（Herskovic A, N Engl J Med. 1992;326:1593-8. Cooper JS, JAMA.1999;281:1623-7.）、治療成績向上のためには原発巣に対する救済治療の開発が今後の課題である。Swisher SG.らは根治的CRT後であっても早期の段階（T1N0 or T2N0）で再発が確認されれば外科切除により長期生存が期待できると報告している（J Thorac Cardiovasc Surg. 2002 Jan;123（1）:175-83.）。しかしCRT後の手術は周術期死亡率が約15%と高く、安全な治療法とは言い難い。近年、局所遺残・再発症例の中で深達度がT1aまでの症例であれば内視鏡切除により良好な局所コントロールと長期生存が得られる事が報告されている。（Hattori S. et al, Gastrointest Endosc. 2003 Jul;58（1）:65-70. Yano T. et al, Endoscopy. 2008 Sep;40（9）:717-21.）一方でT1b以深の症例に対しては内視鏡切除では根治が難しく、外科切除以外の根治的治療は存在しなかった。最近、矢野らはCRT後の遺残・再発症例であっても筋層（T2）までの深達度であれば、救済治療として光線力学療法（Photodynamic therepy:PDT）が有効であると報告している（Yano T. et al,日本食道学会学術集会プログラム抄録集 63回 page145 2009.06）。【目的】食道癌CRT後の局所遺残・再発病変に対してPDTを施行した7例の治療成績から、救済治療としてのPDTの有効性や安全性について検討する。【対象】2006年4月から2009年10月までに当院で食道癌に対してCRTを施行した症例のうち、局所の遺残・再発病変に対してPDTを施行した7例。（6例は治療前T4であり手術適応外、1例は全身状態不良のため手術不能）【結果】症例の内訳は、男性5例・女性2例、年齢中央値68歳（53-76歳）、CRT前のT-Stage T4：6例・T2：1例、原発巣遺残2例・原発巣再発5例、再発までの中央値：11ヶ月、再発時cStage：T1b 5例・T2 2例・全例N0 M0であった。PDT照射量中央値：190J（130-525J）、PDT後CR 4例（全例生存）、遺残3例（1例は原病死）。PDT後合併症としては、拡張術を必要とする瘢痕狭窄：5例、壊死物質による通過障害：2例、日光過敏症：2例に認めたが、食道穿孔は認めなかった。【考察】CRT後の遺残・再発症例に対する救済治療としてPDTは、安全で有効な治療であることが示唆された。食道癌CRT後の遺残・再発に対する救済治療としてのPDTの適応は、1.リンパ節転移や遠隔転移を認めない症例（N0M0）2.遺残腫瘍の深達度が筋層（T2）までの病変、または内視鏡切除が不可能な病変3. 救済治療としての手術を拒否している、または全身状態から手術が困難と想定される症例と考える。原発巣遺残・再発の早期発見のためには内視鏡/超音波内視鏡検査による厳重な経過観察が重要であり、また、遠隔転移がなく照射野内のリンパ節転移がコントロールされている症例であれば、PDTによる局所治療のみで根治が期待できる。

WS-6-1 検査別にみたClostridium difficille関連下痢症の診断

[1]京都府立医科大学消化器内科、[2]大阪鉄道病院消化器内科
○森本 泰隆[1]、若林 直樹[1]、久貝 宗弘[1]、井上 健[1]、吉田 直久[1]、高木 智久[1]、小西 英幸[1]、八木 信明[1]、古倉 聡[1]、内藤 裕二[1]、吉川 敏一[1]、清水 誠治[2]

【背景】Clostridium difficile関連下痢症（CDAD）は，近年世界的な増加傾向にあり欧米では死亡率が7%にのぼる．重症例の救命と10%を超える再発率が問題で迅速な診断と病状把握が重要である．初期診断は簡便さから糞便簡易診断キットが用いられるが偽陰性も多く，嫌気培養，内視鏡検査，血液検査，腹部CT検査などで総合的に評価する必要がある．【目的と方法】今回我々はCDADの初期診断にどのような検査を組み合わせるべきかを検討した．【結果】嫌気培養よりも糞便キットの方が感度は高かったが，嫌気培養を併用することで診断率は向上した．内視鏡を施行した症例42例のうち偽膜を伴った22例については内視鏡診断が可能であり，特に下血例では内視鏡的に偽膜癒合や潰瘍形成を認め，死亡例が存在した．既報通り白血球上昇と低ALB血症の頻度は高かった．腹部CT検査は胸腹水貯留例に有効であった．再発群は治癒群より平均血清ALB値が低かった．【考察】白血球上昇を伴う下痢には本疾患を鑑別にあげ，糞便キットと嫌気培養を併用すべきである．病状把握のために最も有用な検査は内視鏡検査であり，偽膜癒合や潰瘍形成などから重症度が推測できることから，積極的に内視鏡検査を施行することが望まれる．また腹部CT検査を追加することにより胸腹水や腸管炎症の範囲を評価することは可能である．低ALB血症を伴う症例では再発リスクを念頭に置くべきである．

WS-6-2 アフタ様びらんのみを呈したClostridium difficile腸炎の検討

大阪市立総合医療センター消化器内科
○上田 渉、佐野 弘治、大川 清孝

【背景・目的】Clostridium difficile（C. difficile）は芽胞形成性偏性嫌気性菌で、通常腸管内の正常細菌叢によって増殖が抑制されている。しかし抗生物質投与によって菌交代現象を生じC. difficileの著明な増加が生じると大量の毒素が産生され偽膜性腸炎が発症すると考えられている。内視鏡像としては偽膜形成がよく知られているが、実際のC. difficile腸炎の内視鏡像は多彩であり、アフタ様びらんのみを呈する症例もあり、その臨床病理学的な意義を検討する【方法】2003年から2009年までに便培養にてC. difficileが認められ、かつ下部内視鏡検査が施行された41例のうち、アフタ様びらんのみを呈したC. difficile 腸炎7例を対象に検討した。【結果】年齢は27歳から81歳で平均51歳であった。男女比は2：5と女性が多く、抗生物質はセフェム系が4例と最も多かった。下痢は7例中6例に認め、血性下痢も4例認められた。CD Toxinは7例中6例に陽性で、治療はVCM投与が3例、メトロニダゾール投与が2例、抗生物質中止のみで軽快が2例であったが1例再発症例を認めた。抗生物質使用からCSまでの日数は平均22日であった。7例中3例は、症状発現から内視鏡検査施行までが7日以内であった。4症例は臨床症状は割合軽微なものの2週間以上症状が持続していた。【考察】C. difficile 腸炎においてアフタ様びらんのみが観察される症例があり、C. difficile 腸炎の軽症例もしくは初期像を観察している可能性がある。アフタ様びらんのみしか観察されない症例でも、病歴からC. difficile 腸炎の発症を疑う場合には、嫌気培養まで含めて便培養を行うことが重要と考えられる。

WS-6-3　潰瘍性大腸炎患者の大腸内視鏡における腸液培養、組織生検培養と便培養の検討

藤田保健衛生大学病院消化管内科
○藤田　浩史、長坂　光夫、平田　一郎

【目的】潰瘍性大腸炎の増悪・遷延因子としての腸管細菌感染を調べる目的で腸液培養・組織生検培養と便培養を用い活動性と抗生剤、免疫調整剤使用の有無についてそれぞれ検討した。【方法】今回我々は、2008.1月～2009.3までに当院内視鏡センターで大腸内視鏡を施行した潰瘍性大腸炎84症例のべ135回の大腸内視鏡検査中に施行しえた腸液培養と中等症～重症の潰瘍性大腸炎患者で組織培養をあわせて施行しえた39症例のべ60回の結果を検討した。さらに腸液培養施行前1ヶ月以内に便培養施行可能であった29例のべ46回の検出菌の比較をおこなった。腸液培養84症例の内訳は、男性51例、女性33例。年齢は42.9±15.1（男性42.4±14.9、女性43.6±15.8）。組織培養39症例の内訳は、男性19例、女性20例。年齢は42.9±16.4（男性43.7±15.9、女性42.9±17.5）。便培養29症例の内訳は、男性18例、女性11例、平均年齢は43.5±16.1（男性41,2±14.3、女性47.2±18.7）、便培養と腸液培養の間隔は平均7.9±8.5日（0～30日）活動性は寛解期6例、活動期40例。腸液培養は大腸内視鏡挿入時、直腸～S状結腸の腸液を内視鏡的に吸引したのち3～5mlを嫌気ポーターに採取した。組織培養は潰瘍辺縁もしくは観察範囲内で炎症が最も強いと思われる背景粘膜より採取した。内視鏡所見はMayo scoreを用い緩解期（Mayo 0）、中等症（Mayo1～2）、重症（Mayo 3）とした。C, difficileとFusobacteriumを合わせた偏性嫌気性群をCD+FM群と定義した。【成績】腸液培養では病原性大腸菌は12症例で検出され寛解期10症例（28.5%）、中等症2症例（6%）、重症0症例（0%）であった。C, difficileも12症例で検出され寛解期5症例（41.6%）、中等症3症例（25%）、重症4症例（33.3%）であった。Fusobacteriumについてはvarium 1症例、nucleatum4症例、necrophorum1症例で検出された。Aeromonus は sobria1 例、hydrophila2 例、caviae1 例であった。組織培養では中等症32症例、重症7症例であった。病原性大腸菌、C, difficileはそれぞれ2症例、3症例。Fusobacteriumについてはvarium 1症例、klebsiella pneumoniae 3症例（7.6%）とVeionella2症例（5%）で検出された。腸液培養と便培養の比較検討では病原性大腸菌はそれぞれ3/46症例（6.5%）、9/46症例（19.5%）で検出された。【結論】病原性大腸菌は寛解期で、CD+FM群は活動期で腸液培養 からの検出頻度が高く菌交代現象に関連した嫌気性菌の関与が示唆された。活動期の病原性大腸菌検出に関しては好気条件下での 便採取法が嫌気ポーターでの採取法より検出率が高い 可能性があり、両者を組み合わせる必要があると考えられた。C, difficile、Fusobacterium属は腸液培養で検出率が高く、組織培養検体の好気性条件下での暴露時間の関与が示唆された。

WS-6-4　難治性潰瘍性大腸炎患者に合併するサイトメガロウイルス腸炎：当院IBDセンターにおける検討

[1]兵庫医科大学内科学下部消化管科、
[2]三重大学消化器内科学
○菊山　梨紗[1]、福永　　健[1]、應田　義雄[1]、樋田　信幸[1]、飯室　正樹[1]、吉田　幸治[1]、横山　陽子[1]、上小鶴孝二[1]、中村　志郎[1]、竹井　謙之[2]、松本　譽之[1]

【目的】Cytomegalovirus（CMV）はヘルペスウイルス科に属する大型のDNAウイルスであり、本邦では欧米に比して潜伏感染者が多いと言われている。一方、消化器分野においては難治性潰瘍性大腸炎（UC）の病態に本ウィルスが関与している可能性が注目されている。特に、最近はステロイドのみならず異常な免疫応答の是正を意図した免疫調節剤によるUC治療が一般的となってきており、宿主免疫機能抑制によるCMVに代表される日和見感染が治療経過や予後に影響する可能性が考えられている。他方、CMVの検出感度の向上に伴い病的意義の少ない物の存在も指摘されることから、治療効果予測や予後への影響を明確にすることが重要である。そこで我々は、最近1年に当科IBDセンターで経験されたUC入院例を対象として、CMV感染の影響を後ろ向きに検討し治療法や予後との関係を考察した。【方法】2008年5月から2009年5月までに当科で経験された中等症以上の活動性を有する急性期UC入院例96症例を後ろ向きに解析し、そのうちCMV感染が検出された31症例（32.3%）について臨床病型や治療との関係を検討した。CMV感染は血中CMVpp65抗原（C7-HRP）、血中・組織中CMV DNA PCR定性、特徴的な内視鏡所見、組織病理学的検査により診断した。【結果】CMV検出例31例（男24/女7）の平均年齢・罹病期間は45.2歳、46.6月。71.0%は全大腸炎型。併用治療では高用量ステロイド療法が71.0%、CAP併用が13.3%であり、CMV感染例ではC7-HRP陽性が38.7%にみられた。Ganciclovir（GCV）投与は74.2%に行った。GCV投与例における有効率は87.0%、GCV無効例は全例手術治療に移行した。一方、同時期におけるCAP治療併用全例を対象にCMV感染をチェックしたところ、CMV感染合併患者は3.6%（13/112）であった。またCMV感染例において、C7-HRP陰性例のうち21.1%（4/19）でGCV投与を行うことなく従来の治療にて改善した。【結論】難治性UCの活動性制御を目的に投与された免疫抑制治療により惹起されるCMV腸炎は、早期発見による対処が重要である。今回の検討の結果、直近のステロイド投与量、病型などの背景がCMV感染合併の潜在リスクであることが示された。CAP併用例でCMV感染合併率が少なかったことより、CAPによる相対的なステロイド投与量抑制がCMV腸炎発症リスク軽減に有用であると期待された。末梢血C7-HRP抗原陰性CMV感染症例におけるGCV投与の選択基準にさらなる検討が必要と考えられた。一方、C7-HRP陽性例では末梢血への異型リンパ球出現やALT上昇などCMVの腸管外感染を示唆する所見が連動して出現する症例も散見され、CMV感染症が全身感染症であることを鑑みてこれらが鋭敏かつ簡便なC7-HRP陽性CMV感染の補助的判断因子となりうると期待された。

WS-6-5 難治性潰瘍性大腸炎に合併するサイトメガロウイルス（CMV）感染の診断と治療の最前線

[1]関西労災病院内科、[2]大阪大学消化器内科、
[3]NTT西日本大阪病院内科
○前川 聡[1]、小森 真人[1]、牧野 仁[1]、飯島 英樹[2]、伊藤 善基[1]、萩原 秀紀[1]、久保 光彦[3]

【目的】ステロイド剤や免疫抑制剤などに治療抵抗性で難治性の潰瘍性大腸炎患者においては、サイトメガロウイルス（CMV）感染の関与が指摘されている。CMV感染の診断には従来、血中CMV抗原測定、病理組織診断による核内封入体の有無の確認が標準的である。ところが、内視鏡的・臨床経過的にCMV感染が疑われるにもかかわらず、これらの検査が共に陰性となる症例をしばしば経験する。我々は、CMVの診断にRT-PCR法を用いた、血中および腸管粘膜内のCMV-DNA測定の有用性を検討した。また、ガンシクロビル抵抗性のCMV陽性難治性潰瘍性大腸炎患者の存在も示唆されており、抗CMV抗体高力価免疫グロブリン投与の有用性を検討した。【方法】対象は、2008年4月から2009年9月まで、当院において難治性潰瘍性大腸炎患者30名に対し、(1) 血中CMV抗原、(2) 組織診断による核内封入体、(3) 血中CMV-DNA、(4) 腸管粘膜内のCMV-DNAによりCMV感染の有無を検索した。CMV-DNAの検出にはRT-PCRを用い、2×10copy/10^6cell以上を陽性とした。また、難治性クローン病（大腸型）患者7名においても同様の検索をした。CMV-DNA陽性患者にはガンシクロビル投与を行い、一部陰性化を得られない症例に対しては、抗CMV抗体高力価免疫グロブリンを投与し有用性を検討した。【成績】難治性潰瘍性患者30名中10名（33%）で腸管粘膜内のCMV-DNAは陽性であった。うち9名は炎症部位でのみ、1名のみ非炎症部位でも陽性を示した。腸管粘膜内CMV-DNA陽性患者10名のうち、血中CMV-DNA陽性患者は2名（20%）、血中CMV抗原もしくは核内封入体陽性患者は1名（10%）であった。内視鏡的には、腸管粘膜内CMV-DNA陽性群と陰性群では、スコア（Matt's,DAI,CAI）による差は認めなかった。難治性クローン病患者7名では全症例腸管粘膜内CMV-DNAは陰性であった。腸管粘膜内CMV-DNA陽性患者にはガンシクロビル投与を行い、大半は陰性化に伴い内視鏡所見の改善を認めたが、一部陰性化を得られない症例に対しては、抗CMV抗体高力価免疫グロブリンを投与し陰性化を得られた。【結論】従来の血中CMV抗原・病理組織診断による核内封入体、さらには血中CMV-DNAでは、難治性潰瘍性大腸炎患者におけるCMV感染の検索が困難な症例が多数存在し、腸管粘膜内CMV-DNAの有用性が示唆された。また、ガンシクロビル抵抗性のCMV陽性難治性潰瘍性大腸炎患者における抗CMV抗体高力価免疫グロブリン投与の有用性が示唆された。我々の知見をもとに若干の文献的考察を加え報告する。

WS-6-6 当院におけるサイトメガロウイルス腸炎の検討

[1]東京医科大学病院内視鏡センター、
[2]東京医科大学病院消化器内科
○福澤 麻理[1]、山本 圭[1]、原田明日香[2]、塚本咲貴子[2]、立花 浩幸[2]、立花智津子[2]、野中 雅也[2]、羽山 弥毅[2]、八木 健二[2]、藤原 麻里[2]、福澤 誠克[2]、片岡 幹統[2]、川上 浩平[2]、山岸 哲也[1]、河合 隆[1]、酒井 義浩[2]

【背景】本邦において成人では90%以上がサイトメガロウイルス（Cytomegalovirus；以下 CMV）に感染しており，多くの場合は不顕性感染の経過を辿る．しかし，初感染あるいは免疫低下状態での回帰感染をきたすと様々な臓器障害を起こし，中でも消化管はその好発部位である．【目的】当院におけるサイトメガロウイルス腸炎患者の背景，および臨床・病理学的診断項目について検討する．【対象と方法】2001年1月から2009年8月までに当院で診断されたCMV 腸炎18例（平均年齢；49.7歳，性比；男：女＝9:1）を対象とした．【検討項目】臨床像，内視鏡像，生検診断について検討した．【結果】発見動機では下痢10例（55.6%），血便4例（22.2%），便潜血反応陽性で発見された症例は1例（7.1%）で，無症状3例（21.4%）であった．対象症例のうちHIV感染患者は11例（61.1%）で，全例CD4/CD8比は低値であった．同時期に下部消化管疾患を合併した症例は2例で，内訳は腸管アメーバ赤痢とGVHD腸炎であった．内視鏡像は全例に打ち抜き潰瘍を認め，病変部位は上行結腸10例（55.6%）が最多であった．生検により診断可能であった12例（66.7%）のうち，8例に核内封入体の存在を確認した．治療は経過の追えた17例中16例がGCV静脈点滴もしくは内服で，再発は3例（11.1%）であった．【結論】CMV腸炎の診断には臨床症状，患者背景，内視鏡像から本症を疑うことが大切である．

WS-6-7　当院における最近10年間の腸結核症例の検討

琉球大学附属病院光学医療診療部
○知念　寛、岸本　一人、金城　渚、金城　福則

我が国においては、戦後、衛生状態の改善、抗結核療法の進歩により、結核患者は減少し、それに伴い腸結核患者も比較的稀な疾患となり、臨床現場での認識も薄れつつあった。しかし1997年以降、結核症例数の減少が鈍化し、高齢化や、ステロイド・免疫抑制薬の投与、HIV感染者などによるコンプロマイズドホストの増加と相俟って、結核に対する注目が高まりつつある。

消化管領域においては、小腸内視鏡の進歩により、小腸結核と遭遇する機会が増加し、その一方で近年急速に増加しつつあるクローン病との鑑別が非常に重要な問題となっている。腸結核の診断についても、古くは肺結核と合併するものが多かったが近年は腸結核単独でみつかる症例が増え、培養や病理が確定診断に必須とされ、臨床現場では、現在も診断に苦慮することも少なくないが、PCR法やクオンティフェロン法といった補助診断法が開発され、その有用性が報告されている。

このような現状を踏まえ、当院において最近10年間に経験した腸結核症例について後方視的に検討を行ったので報告する。

WS-6-8　クラミジア直腸炎の臨床像

淀川キリスト教病院消化器病センター消化器内科
○松井　佐織、菅原　淳、向井　秀一

【はじめに】Chlamydia trachomatis（C.t.）は性行為感染症（Sexually transmitted disease；STD）の原因として最も多く，我が国でもその増加が問題となっている．C.t.は婦人科や泌尿器科領域の感染症を生じ，肝周囲炎（Fitz-Hugh-Curtis syndrome）や結膜炎，直腸炎を引き起こす．本邦でのクラミジア直腸炎の報告例自体はまだ少ないが日常診療において未診断例も多いと考えられる．クラミジア直腸炎の内視鏡所見として特徴的な半球状小隆起は病理組織学的には炎症細胞浸潤とリンパ濾胞の増生と考えられ，炎症性腸疾患や原因不明のリンパ濾胞増殖症との鑑別が必要となる．今回我々の経験した19症例に関してその臨床像と治療について検討する．【対象】2005年4月から2009年4月までに当科にて経験したクラミジア直腸炎19例（男性10例，女性9例）．平均年齢は37.9歳（14～64歳）．【結果】主訴は血便13例（68.4%），腹痛7例（36.8%），下痢7例（36.8%），便潜血陽性4例（21.1%）であった．診断はクラミジアザイムにて行い，便（もしくは大腸粘膜）培養を施行した15例は全例培養陰性であった．大腸内視鏡検査を全例に行い，15例（68%）で罹患範囲は直腸にとどまっており，S状結腸より深部に病変を認めたものが4例（21.1%）あった．内視鏡所見としては“半球状小隆起”を14例（73.7%）に認め，その他にびらんを9例（47.4%），発赤を8例（42.1%）に認めた．治療は抗生剤投与を15例（68%）に行い，投与された抗生剤はAZM，LVFX，MINO，CEPN-PI，CAM，ganciclovirで，抗生剤の平均投与期間6.5日（1～14日）であった．抗生剤投与されなかった症例は内視鏡所見が特徴的ではなく，IBDとの鑑別が困難であったため，5-ASAとSASPなどによる加療や経過観察のみを行っていた．アメーバ腸炎の合併が2例，アミロイドーシスの合併が1例あり，潰瘍性大腸炎（UC）の合併が1例あった．経過中に潰瘍性大腸炎を疑われるようになった症例も3例あった．【考察】報告例では女性の報告が多いが当院では男性が多かった．本症はSTDであるが，患者本人からの病歴聴取のみではその感染源がわからないものが多く，パートナーを含めた病歴聴取や治療方針を考える必要があると考えられた．クラミジア直腸炎とUC合併の疑われた症例については，クラミジアザイムが陰性化するとその内視鏡像や症状が改善しており，局所感染を示しているものと考えられた．また，典型的な半球状隆起を認めなかった症例でも，抗生剤治療にて症状・内視鏡所見とも改善しており，病変の部位や年齢などの背景因子を考えて本症を疑う必要があると思われる．

WS-6-9　腸管スピロヘータ症自験94例の臨床病理学的検討

福岡大学筑紫病院病理部
○田邉　　寛、岩下　明徳、原岡　誠司、池田　圭祐、
大重　要人、太田　敦子、西俣　伸亮

【背景】腸管スピロヘータ症（Intestinal spirochetosis）はヒトではB.aalborgiおよびB.pilosicoliを原因菌とする腸管感染症で、最近では本邦でも報告例が増加している。今回腸管スピロヘータ症自験94例について臨床病理学的検討を行った。【結果】当院94例の年齢は23-85歳（平均54.5歳）で、男性77例、女性17例であった。有症状例は27例（血便・下血13例、下痢・軟便5例、腹痛・腹部違和感7例、便秘2例）で、このうち少なくとも9例はアメーバ性腸炎や大腸癌などの基礎疾患による症状であった。検出部位は盲腸21例、上行結腸23例、横行結腸25例、下行結腸7例、S状結腸20例、直腸18例、そして虫垂1例と全大腸に認められた。検出部位の肉眼的所見はpolyp・小隆起が63例と最も多く、うち47例は腺腫や過形成性ポリープなどに偶発的に合併していた。また腸炎を来す基礎疾患がなく発赤、びらん、小潰瘍、浮腫状粘膜などの所見を呈し、組織学的にも腸炎の所見が見られた症例は7例にすぎなかった。検出されたスピロヘータのうち86例がB.aalborgiと考えられる短い菌であった。【結論】本邦の腸管スピロヘータ症は近年報告例が増加し、当院でも病理標本の注意深い検鏡により多くの症例が確認されるようになった。腸管スピロヘータ症は比較的若年者の男性に多いが、好発部位や特異的な肉眼所見は指摘できない。ほとんどが無症状で腺腫などに合併し偶然みつかる場合が多く、スピロヘータ単独で粘膜を障害し腸炎を来たすことはほとんどないと考えられる。ゆえにびらん・潰瘍からの生検にてスピロヘータが見られた場合は、アメーバ性腸炎など他疾患の合併を念頭におき再評価すべきと考える。

WS-6-10　アメーバ性大腸炎：最近4年間に当院で経験した17症例の検討

大阪府立急性期・総合医療センター消化器内科
○竹田　晃、入江　孝延、井上　敦雄

【背景】赤痢アメーバ感染症は、輸入感染症として比較的稀な疾患と考えられてきたが、 近年日本での発生報告数は増加傾向にある。【目的・方法】当院では2006年1月から2009年9月までに17症例のアメーバ性大腸炎を経験したので、その臨床病理学的特徴から診断に役立つ事項を症例毎に検討することを目的とした。検討項目：年齢、性別、症状、海外渡航歴、同性愛者、性行為感染症、内視鏡所見、補助診断法、腸外病変。【結果・考察】年齢・性別：平均年齢は49歳（22-82歳）、男女比は13：4であった。全例で感染の契機となるような海外渡航歴はなかった。男性同性愛者は4例で、うち2例でHIV感染を認めた。感染経路の特定はプライバシーの問題もあり問診からは困難であったが、海外渡航歴がないこと、性活動が活発な年齢の男性に多いことから、性行為感染と推測される。またこのことは国内で感染が拡大していることを示していると考えられる。HIVは検査に同意を得られた13例中2例でみられ、いずれも同性愛者であった。ただ70歳以上の高齢者が2名（男女各1名）おり、感染経路は不明で持続感染で偶然見つかった可能性があると考えられた。診断の契機となった症状は血便7例、下痢5例、腹痛6例で、腸炎症状がなく検診や他疾患の精査過程で偶然見つかった症例が6例（35%）あった。また腹部症状が強いため急性腹症として当院救命センターに搬送された症例が2例あったが、いずれもHIV感染陽性であった。免疫低下によりより重篤化する可能性を示していると考えられる。内視鏡所見：急性腹症で緊急手術となり術後に組織診断された2例を除いた15例全例で症状の有無に関わらず大腸病変をみとめた。いずれもびらん・潰瘍であり、大きさは数mmから全周に及ぶものまで様々であるが、汚い黄色がかった白苔を伴うのが特徴であった。病変の部位は回盲部（86%）・直腸（60%）に多く、1例を除きいずれかに病変を認めた。また全大腸炎を5例認め、潰瘍性大腸炎との鑑別診断が問題になると考えられるが、当院では潰瘍性大腸炎としてフォローされていた症例が1例あった。それ以外に内視鏡所見から偽膜性腸炎と診断した1症例があった。補助診断法として便検鏡・生検組織検鏡・病理組織診断・血清抗体が一般的であるが、便検鏡は陽性率が低く、また無症状症例も多いため、当院では内視鏡診断に加えて生検組織検鏡・病理組織診断・血清抗体を基本としている。組織診断のコツは潰瘍中心から十分量の組織を採取することであり、血清抗体は初回検査時のtitreが低い場合は3-4週後のペア血清での測定が有用であった。腸外病変としてアメーバ性肝膿瘍を2例に認めたが、いずれも無症状で肝膿瘍の診断から大腸検査を施行し判明した。【結語】正確な診断にはまずその疾患を知り、疑うことが必要で、アメーバ性大腸炎はvariationに富む疾患であるためそのことがより重要である。当院では2006年以降にアメーバ性大腸炎の症例が急増しているが、1例診断した後にスタッフ全員で症例検討をし、その後は症例を重ねる度に診断能力が高まってきた経緯がある。Variationに富むアメーバ性大腸炎について、どのような症例でアメーバ性大腸炎を疑い診断していくかを、興味ある経過・所見を提示し、報告する。

WS-6-11　ランブル鞭毛虫症の画像所見と診断法について

[1]大阪鉄道病院消化器内科、[2]大津赤十字病院消化器科
○清水　誠治[1]、内藤　達志[1]、福田　　亘[1]、廣瀬　亮平[1]、南　　竜城[1]、森本　泰隆[1]、清水香代子[1]、富岡　秀夫[1]、本庶　　元[2]

ランブル鞭毛虫症は主に汚染飲食物からの嚢子の経口摂取あるいは水系感染によるが，性行為によっても感染が成立し，旅行者下痢症，免疫不全時の日和見感染の病原体でもある．当院で経験したランブル鞭毛虫症3例の内視鏡所見を中心とした画像所見を提示するとともに診断法について言及したい．【症例】症例1：22歳女性．2年前にハワイに旅行したが，同時期より軽快増悪する軟便と腹部不快感がみられるようになり，複数の病院を受診していた．過敏性腸症候群の診断で内服治療を受けていたが，症状が軽快しないため当科を受診した．血液検査では軽度の白血球増多がみられたのみであった．糞便検査で嚢子が認められランブル鞭毛虫が疑われた．上部・下部消化管内視鏡では異常所見を認識できなかった．十二指腸からの生検組織を用いた塗抹細胞診で栄養型虫体を認め本症と確定診断した．メトロニダゾール内服で症状は速やかに消失した．症例2：47歳男性．近郊の山で採れる湧水を飲用水に用いていた．1ヶ月前より下腹部痛と軟便が出現したため当院を受診した．血液検査では軽度の白血球増多と肝機能異常がみられたが後者は脂肪肝によるものと考えられた．その後，1日10行の水様性下痢が出現し再受診した際の糞便の鏡検で栄養型虫体を認め本症と診断した．上部消化管内視鏡では十二指腸に軽度の発赤が，下部消化管内視鏡では回盲弁の軽度の腫大がみられたのみであった．メトロニダゾール内服で症状は消失した．症例3：28歳男性．生来健康であり，便通も1日1行の普通便がみられていたが，6日前から軟便，微熱が，3日前からは1日20行を超える水様便とともに40℃台の発熱がみられるようになったが，腹痛は軽度であった．近医を受診して点滴，内服治療を受けたが症状が改善せず脱水をきたしたため当科に紹介された．血液検査では白血球数は正常であったが，肝・胆道酵素とCRPの上昇がみられた．上部消化管内視鏡では十二指腸下行脚にKerckring皺襞の軽度の腫大，やや黄色調でなだらかな顆粒状隆起が多数観察された．小腸X線検査では腸蠕動は著しく亢進し，バリウムの粘膜付着はきわめて不良であった．十二指腸のKerckring皺襞の輪郭不整と小さな円形の透亮像が散在性に描出された．下部消化管内視鏡で大腸には発赤やびらんはみられなかったが，分厚い粘液の付着がみられた．回腸終末部では皺襞の軽度腫大がみられ，リンパ濾胞がやや目立ち，粘膜がやや浮腫状かつ粗慥であった．糞便の鏡検にて栄養型虫体が証明された．メトロニダゾール内服で軽快した．【考察】本症は急性腸炎として発症することが多いが，2-4週間で自然軽快することが多く看過されている可能性が高い．また慢性感染では過敏性腸症候群と誤診されることがある．便培養では検出できないため，本症を疑い糞便の塗沫検鏡を行うことが重要であるが，嚢子のみが検出される場合には十二指腸粘膜生検の塗抹細胞診が有用と考えられる．画像所見としては軽微な異常を認めるにすぎず，十二指腸下行脚や回腸終末部における皺襞腫大やリンパ濾胞の腫大による顆粒状隆起の多発，絨毛の腫大，粘液の付着などの軽微な所見に着目する必要がある．

WS-6-12　糞線虫症の臨床
ー下部消化管内視鏡像を中心にー

[1]豊見城中央病院消化器内科、[2]豊見城中央病院病理
○峯松　秀樹[1]、真喜志知子[1]、金城　光世[1]、新垣　京子[2]

【はじめに】糞線虫症は熱帯・亜熱帯に広く分布する腸管感染症である。糞線虫症の診断には普通寒天培養が簡便で最も有効な検査方法であるのに対し内視鏡診断はあまり重要視されていない。上部消化管にびらん・塑像粘膜・潰瘍・狭窄など多彩な像を認めるが軽症の症例には観察されないことも多いことが理由である。一方、下部消化管内視鏡では内視鏡変化を伴うことが稀とされ、詳細な報告が少ないのが現状である。【目的】当院で糞線虫症に対して行った内視鏡検査をもとに下部消化管における内視鏡所見の特徴を検討する。【方法】平成18年9月より平成21年7月に当院にて糞線虫症と診断された56症例のうち下部消化管内視鏡検査を施行した29症例を対象とし、症状・検査所見・診断課程・内視鏡所見を検討する。【結果】性別はM/F　25/4、平均年齢　73.6歳（56-86歳）、診断時に症状を認めない症例が最も多く（15症例）、腹部症状（10症例）体重減少など（4症例）であった。癌の合併症例は5症例（化学療法中は1症例）、ステロイド使用例など免疫低下が示唆される症例は7症例であった。好酸球増多は52％（13/25）、IgE高値は88％（7/8）、HTLV-1陽性は39％（9/23）であった。診断は普通寒天平板法/虫体検出で行い、普通寒天平板法では96%（24/25）で陽性、大腸組織生検の14症例において虫体が確認された。下部消化管内視鏡検査では78％（23/29）に所見が確認され、盲腸～上行結腸に所見を認めた症例は91％（21/23）と高率であった。回腸末端観察において所見を認めた症例はなかった。下部消化管内視鏡所見は白色隆起型・びらん型・混合型に大別され、それぞれ16症例、3症例、9症例であった。拡大内視鏡検査および病理組織から粘膜上皮下の好酸球浸潤の影響で白色隆起の形態を呈し、その中心に糞線虫虫体が観察されることがあった。【考察および結論】糞線虫症の多くは無症状であるが抗がん剤や免疫抑制剤の使用や個体抵抗減弱で顕症化し、重症例では死亡するとされている。白色隆起の本体は粘膜固有層に侵入した虫体に好酸球が集簇したものと推測される。白色隆起が糞線虫症の内視鏡所見の中心で同所見は腹部症状のない症例に高頻度で認める傾向があるためルーチン検査であっても診断ができ、十数年後に重症化する前に駆虫が可能である。糞線虫の内視鏡診断は従来十二指腸、空腸の所見が有効とされていたが下部消化管に無症状または症状の軽微なうちから白色隆起・びらんを認め、特徴的所見を呈し診断に有用と考える。沖縄・奄美出身者においては腹部症状の有無に関わらず好酸球増多・HTLV-1陽性例、下部消化管内視鏡検査で白色隆起・びらんを有する症例には強く糞線虫症の存在を意識し診療を行うことが必要と思われる。

WS-6-13 重症糞線虫症における下部消化管内視鏡所見の検討

[1]琉球大学光学医療診療部、[2]琉球大学第一内科
○岸本 一人[1]、知念 寛[1]、平田 哲生[2]、外間 昭[2]、
金城 渚[1]、金城 福則[1]、藤田 次郎[2]

【目的】糞線虫症は，糞線虫Strongyloides stercoralisによっておこる寄生虫感染症である．腹痛や軟便など軽度の消化器症状が主体であるが，抗HTLV-1（Human T Lymphotropic virus type-1）抗体陽性者やステロイド剤服用者などの免疫抑制状態においては，過剰感染による吸収不良症候群や消化管出血，麻痺性イレウスなどを呈し，さらに播種性糞線虫症へ進展すると肺炎や敗血症，化膿性髄膜炎などを合併し致命的となることがある．今回，重症糞線虫症における下部内視鏡所見像について検討した.【対象および方法】糞線虫症のうち，腹部膨満，腸閉塞などの消化器症状を呈した過剰感染および，髄膜炎，敗血症などを呈した播種性糞線虫症を重症糞線虫と定義した．1982年-2009年の間に当科および関連施設に入院した重症糞線虫症36例のうち，下部消化管内視鏡検査を行った20例の内視鏡像と生検所見についてretrospectiveに検討した．【結果】下部消化管内視鏡では45%（9/20例）で大腸に異常を認め，主な所見は発赤40%（8/20例），びらん30%（6/20例），浮腫25%（5/20例），潰瘍5%（1/20例）であった．生検により虫体を証明しえたのは40%（4/10例）であった．【結論】重症糞線虫症の45%に下部消化管内視鏡検査で大腸に発赤，びらん，浮腫などの異常所見を認めた．生検では40%に虫体を認め，早期診断における有用性が示唆された．

WS-7-1　食道扁平上皮癌に対する画像強調内視鏡の現況と今後の課題

[1]東京慈恵会医科大学内視鏡科、
[2]東京慈恵会医科大学消化器・肝臓内科、
[3]東京慈恵会医科大学病理
○郷田　憲一[1]、田尻　久雄[2]、池上　雅博[3]

近年、autofluorescence imaging（AFI, 自家蛍光）、narrow band imaging（NBI, 狭帯域光）などの新しい画像技術を装備した光デジタル法の画像強調内視鏡image-enhanced endoscopy（IEE）が開発された。その臨床応用によって、強い刺激性を有するヨード染色を行うことなく、平坦な早期の扁平上皮癌が発見可能となることに期待が寄せられている。また、NBIは拡大内視鏡との併用により、扁平上皮表在癌の術前深達度診断においても有用であるとの報告がある。ところが、AFIやNBIなどが早期食道扁平上皮癌のスクリーニング法として、ヨード染色に取って代わるのか？補完するだけなのか？については、未だ客観的データが不足している。また、術前深達度診断においては、これまで中心的役割を担ってきた超音波内視鏡とNBIとを比較した臨床データが不足しており不明な点が多い。そこで我々が行ってきた臨床試験を基にIEEの現況と今後の課題について考えたい。がんセンター東・中央病院を中心に当科も含めた多施設で、食道癌患者 320人（既往も含む）を対象に食道扁平上皮癌の発見率と診断精度について通常とNBI内視鏡とを比較検討した。NBIの食道がん発見数は通常のそれより優位に高く（101 vs. 57,P＜0.0001）、診断精度はNBIが通常より明らかに高かった（55.3% vs. 90.2%）（manuscript submitted）。食道扁平上皮表在癌（n=20）の通常・NBI・AFI内視鏡像を当科25人の内視鏡医に対して提示し、それぞれの癌病変の視認容易性をスコア化したアンケートを用いて、ヨード染色像との比較検討を行った。いわゆるbrownish areaを基調としたNBI像はヨード染色像に最も類似しており、通常（P＜0.0001）, AFI（P＜0.0001）より有意差をもって視認が容易であると判定された。全体の解析では通常とAFIとの間には有意差はなかったが、病変の大きさと肉眼型別に層別化した検討では、早期癌の典型的内視鏡像である20mm以下, 陥凹型の病変において、AFIの描出能は通常より有意に低かった（P=0.003,P=0.0006）（Dis Esophagus 2009）。食道扁平上皮表在癌（n=110）に対して通常・NBI拡大・高周波EUS（20MHz,miniprobe）を施行し、それら各modalityの術前深達度診断精度についてprospectiveに比較検討した。NBI拡大の術前正診率が最も高く、高周波EUSは深読み傾向が強かった。SM癌に対するsensitivityは高周波EUSが最も高く（83%）、NBI拡大は最も高いspecificity（95%）を示したが、3者間に有意差は認められなかった（Dis Esophagus 2009）。最もエビデンスの高い多施設検討の結果や我々のAFIを含めた検討からも、食道扁平上皮癌の発見と診断において、NBIが最も有望であることに異論は少なかろう。しかし、従来の染色法IEEでgold standardでもあるヨード染色との厳密な比較試験が必要であり、その結果如何によってNBIの一つの将来像が見えてくるであろう。深達度診断に関してはcontroversialであり、今後、緻密にデザインされた比較検討の追試が不可欠であろう。

WS-7-2　Narrow-band imaging（NBI）併用拡大内視鏡の胃粘膜への応用:新しい診断体系（VS classification system）の有用性と限界

[1]福岡大学筑紫病院消化器科、[2]福岡大学筑紫病院消化器科、
[3]福岡大学筑紫病院病理部
○八尾　建史[1]、長浜　孝[2]、槙　信一郎[2]、松井　敏幸[2]、
岩下　明徳[3]

【目的】2006年から通常観察に加えNBIを併用した拡大内視鏡観察が一般の臨床でも可能になった．しかしながら，NBIを腺上皮である胃粘膜に応用した場合，どのような現象が起こり，どの解剖的構造が明らかになるかは，明らかではない．さらに，視覚化された解剖学的所見を用い，診断体系を構築することは，重要な命題である．そこで，(1) NBIを胃粘膜の拡大観察に応用した場合，どのような機序で何が視覚化されることを明らかにし，(2) それらを用いた新しい診断体系を提唱し，臨床的有用性を求める．【方法】(1) 正常胃粘膜の拡大内視鏡像と組織学的所見とを対比し，NBIを胃粘膜に応用した場合，光の反射・吸収・拡散・散乱などの現象がどのように組織中で起こるかを，光の波長別に検討する．(2) 視覚化される解剖学的所見を用い，連続した早期胃癌100例を対象とし，早期胃癌に特徴的なNBI併用胃拡大内視鏡所見を求め，その有用性と限界を明らかにする．【成績】(1) 光の波長別の検討では，胃粘膜において，415 nmを中心波長とする青色狭帯域光は，主に，腺開口部・腺窩辺縁上皮と上皮直下の毛細血管の視覚化に寄与していた．一方，540 nmを中心波長とする緑色狭帯域光は，主に集合細静脈の視覚化に寄与していた．(2) 以上の結果から，NBI併用拡大内視鏡により視覚化される微小血管構築像microvascular pattern（V）の指標は，上皮下毛細血管，集合細静脈，病的な状態で出現する微小血管であり，視覚化される粘膜表面微細構造microsurface pattern（S）の指標は，腺窩辺縁上皮，腺開口部，腺窩と腺窩の間の窩間部であると考えられた．従って，これらのVとSそれぞれの指標を用い，Regular/Irregular/Absentと分類し，連続した早期胃癌100例の所見を判定すると，97%の症例で，Irregular MV patternまたはIrregular MS patternであり，これらはすべて癌と非癌部の境界に明瞭なdemarcation lineを有していた．これらの指標を用いても癌と診断できない限界は，未分化型癌であった．【結論】微小血管構築像と表面微細構造の解剖学的指標を用いたVS classification systemは，より客観的なNBI併用胃拡大内視鏡の診断体系のひとつとなると考えられた．参考文献：Yao K, Anagnostopoulos GK, Ragunath K. Magnifying endoscopy for diagnosing and delineating early gastric cancer. 2009; 41: 462-467

WS-7-3　胃NBI拡大観察における「White Zone」を用いた診断の可能性

新潟県立吉田病院
○八木　一芳、水野　研一、中村　厚夫、関根　厚雄

【目的】胃粘膜をNBI併用拡大内視鏡観察すると血管以外に白縁が観察される。この白縁で縁取られる模様から粘膜模様を読むことが一般的である。演者らはこの白縁をwhite zone（WZ）と命名して検討してきた。真上からの観察ではWZは辺縁腺窩上皮にあたると考えられるが、斜め観察のWZは窩間部の一部も含む内腔に接する粘膜ドームの表層部を観察している。演者らは「WZはNBI光が進む方向にある程度の距離で上皮が連なっている」状況で観察される、と考えている。また切除標本に酢酸を散布して粘膜模様を観察するとWZはその粘膜模様ともピットの形態とも一致しないことが多い。それはWZが粘膜模様そのものでなく上皮細胞層を反映しているためと考えられる。細胞層の丈が低い場合は細いWZが観察される。胃癌ではWZが観察される症例は胃炎との鑑別が困難な症例が多い。このような知識を背景に胃癌のNBI拡大診断にWZが有用か否かを検討した。【方法】検討症例はNBI併用拡大観察と組織学的検討を行った萎縮性胃炎59例と分化型粘膜内癌105例である。まずWZが観察される症例か否かを分けた後、WZが観察される症例で胃癌と胃炎のWZの違いと考えられる次の4項目を検討した。（1）WZからなる模様の小型不整化（2）WZの不鮮明化（3）WZ自体またはWZからなる模様の多彩・形状不均一（4）WZ自体またはWZからなる模様の方向性不同である。【成績】分化型粘膜内癌の62例（59.6%）はWZからなる粘膜模様を認めたが43例（41.3%）はmesh状の血管パターンでWZは認めなかった。胃炎は51例（86.4%）にWZを認めた。（1）は癌32（51.8%）、胃炎3（5.8%）、（2）は癌35（56.5%）、胃炎4（7.8%）、（3）は癌25（40.3%）、胃炎4（7.8%）、（4）は癌23（37.1%）、胃炎5（9.8%）であった。（1）+（2）は癌25（40.3%）、胃炎0（0%）、（3）+（4）は癌17（27.4%）、胃炎0（0%）、（2）+他の（1）（2）（3）の因子では癌38（61.3%）、胃炎3（5.8%）であった。WZと組織像との対比検討では（1）は癌による窩間部の狭小化、不整化、（2）は癌による窩間部の狭小化または腺窩の不十分な形成、（3）（4）は癌腺管の窩間部、腺窩を中心とした構造の多彩さ、不均一さ、などがNBI併用拡大で表現されていると考えられた。【結論】WZおよびそれからなる粘膜模様の所見からも癌と非癌を鑑別することは可能であった。特に不鮮明化は重要な所見と考えられる。血管像と組み合わせることで範囲診断などはさらに正確になると考えられるが、WZは弱拡大観察や斜め観察でも認識でき病変の全体の範囲像を観察する時などはWZが有用である。

WS-7-4　早期胃癌ESD時代における画像強調内視鏡観察の意義　～特に適応拡大病変における有用性と問題点について～

京都府立医科大学消化器内科
○玄　泰行、山田　展久、福居　顕文、岡嶋　学、
和田　貴子、尾藤　展克、山田　真也、土肥　統、
吉田　直久、内山　和彦、石川　剛、高木　智久、
半田　修、小西　英幸、若林　直樹、八木　信明、
古倉　聡、内藤　裕二、吉川　敏一

【背景】早期胃癌に対するESDの適応拡大に伴い、術前の正確な範囲診断は必要不可欠である。当科では2006年6月より通常観察・色素観察に加え、FICEあるいはNBIを用いた拡大観察（以下、画像強調内視鏡観察）を早期胃癌診断に導入し、術前に画像強調内視鏡による詳細な観察を行うとともに、ESDの際、通常・色素観察では範囲が不明瞭な病変に対して、画像強調内視鏡を用いてマーキングを行っている。【目的】早期胃癌の範囲診断における画像強調内視鏡観察の有用性と問題点を検討する。【対象と方法】2006年6月から2009年7月まで当科にて術前に画像強調内視鏡観察を行い、当院にてESDによる一括切除もしくは外科手術を施行し、病理組織学的に検討が可能な未分化型早期胃癌（por/sig）19病変（ESD 12病変、手術7病変）（M癌15病変、SM癌4病変）及び分化型優位未分化混在癌11病変（ESD 8病変、手術3病変）（M癌7病変、SM癌4病変）、分化型早期胃癌188病変（ESD188病変）（M癌157病変、SM癌31病変）を対象とした。画像強調内視鏡観察を併用した術前の範囲診断の正診率、範囲診断を誤った症例の特徴をレトロスペクティブに検討した。なお、範囲診断正診率の判定については、術後のmappingと術前の内視鏡診断がほぼ一致するものを正診とし、断端が陰性であっても明らかに広めに切除した病変や術前に不明瞭であったためにnegative biopsyを行って確認した病変は診断できていないものとした。【結果】未分化癌・未分化混在癌における範囲診断の正診率はESD・外科手術症例併せて、83.3%（25/30）であり、一致しなかった5病変のうち4病変はsig、1病変はpor、これらは画像強調内視鏡観察で明らかな異常粘膜・血管パターンを認めない部分にも病理所見上、癌の進展を認めた。分化型癌における範囲診断の正診率は96.8%（182/188）であり、分化型癌で2cm以下、UL（－）のいわゆるガイドライン病変における範囲診断正診率は98.3%（117/119）、それ以外の病変は94.2%（65/69）であった。範囲診断を誤った6例のうち、4例はnegative biopsyを併用した、あるいは広めに切除したことで側方断端は陰性であったが、2例は側方断端陽性であった。この6症例の背景胃粘膜の粘膜模様は榊分類におけるCDパターンが4例、BCパターンが1例、Dパターンが1例と化生性変化が強い傾向にあり、また3例は20mm以上の表層拡大型IIa病変であった。【結論】画像強調観察による粘膜模様、血管パターンを用いた範囲診断において、未分化癌では、範囲を類推できない病変が存在した。分化型癌においては、範囲診断能は良好であり、通常・色素観察に画像強調内視鏡を加えることで範囲診断能の向上が期待できると考えられたが、背景胃粘膜の化生性変化が強い場合や表層拡大型の病変において、範囲が不明瞭になることがあった。これらの病変に対しては、ESD前にnegative biopsyによる確認を行うなど慎重な対応が必要と考えられた。

WS-7-5　水浸下酢酸法によるNBI拡大観察の検討

佐久総合病院
○高橋亜紀子、小山　恒男、友利　彰寿

【はじめに】
胃癌の側方進展範囲診断や組織型診断におけるNBI拡大観察の有用性が多々報告されているが、その基本所見は標準化されていない。我々はNBI拡大観察所見を表面構造と血管構造に大別して評価することをJDDW2006で提唱した。表面構造ではその基本構造をvilliとpitに2分し、その大小不同、不整、融合、不明瞭化を評価する。一方、血管構造では走行不整、口径不同、ネットワークの有無を評価する。一方、NBI拡大観察の弱点として近接観察中に粘液が付着して観察が困難となる事、接触性出血を来たし易い事が指摘されていた。これらの問題を解決し、表面構造をより詳細に観察するために演者らは2008年8月より水浸下にて1.5%酢酸を撒布した後、水浸下NBI拡大観察を行っている。
【目的】
水浸下酢酸撒布NBI拡大観察の有用性を評価すること。
【対象と方法】
2008年8月から2009年7月までに水浸下酢酸法によるNBI拡大観察を行い、その後ESDを施行した胃上皮性腫瘍113病変のうち、分化型優位癌98病変を対象とした。対象の内訳は性別：男性71例女性22例、年齢中央値（範囲）71（42～89）歳、占拠部位：U領域13病変・M領域37病変・L領域48病変、腫瘍長径（中央値）15（4～78）mm、肉眼型：隆起型38病変・陥凹型58病変・平坦型2病変、深達度：m癌89病変・sm癌9病変、組織型：分化型（tub1, tub2, pap）のみ91病変・低分化型（por）混在7病変であった。対象病変をレトロスペクティブに検討し、酢酸撒布前後の水浸下NBI拡大写真の表面構造（pit様構造、villi様構造、不明瞭化）を評価した。
【結果】
1、水浸下NBI観察でvilli様構造と評価した病変は72病変、pit様構造と評価した病変は18病変、判定不能であったのは8病変であった。酢酸撒布後NBI観察ではそれぞれ76病変、21病変、1病変であった。全体に表面構造が不明瞭であった8例中、7例は酢酸撒布により表面構造が観察可能となった。2、水浸下NBI観察でvilli様構造と評価した72病変のうち、不整を認めた病変は72病変（100%）であり、酢酸撒布後NBI観察においても不整を認めた病変は72病変（100%）であった。大小不同ではそれぞれ61病変（84.7%）、61病変（84.7%）、癒合では13病変（18.1%）、8病変（11.1%）、不明瞭化では37病変（51.4%）、4病変（5.6%）であった。不整や大小不同は水浸下NBI観察にても評価可能であったが、癒合を読み切れていなかった。また水浸下NBI観察では不明瞭化と評価した病変が約半数もあったが、酢酸を撒布すると表面構造は大部分で評価可能であった。3、水浸下NBI観察でpit様構造と評価した18病変のうち、不整を認めた病変は18病変（100%）であり、酢酸撒布後NBI観察においても不整を認めた病変は18病変（100%）であった。大小不同ではそれぞれ15病変（83.3%）、15病変（83.3%）、不明瞭化では6病変（33.3%）、1病変（5.6%）であった。不整や大小不同は水浸下NBI観察にても評価可能であった。また水浸下NBI観察では不明瞭化と評価した病変が約3割あったが、酢酸を撒布すると表面構造は大部分で評価可能であった。
【まとめ】
酢酸撒布下NBI観察による表面構造の不整と大小不同の評価は水浸下NBI観察とほぼ同等であった。表面構造の不明瞭化は酢酸撒布により評価可能となった。
【結語】
水浸下酢酸撒布NBI拡大観察は表面構造の評価に有効であった。

WS-7-6　早期胃癌の範囲診断困難例における明暗コントラスト法の有用性

[1]富山大学内科学第3講座、
[2]富山大学附属病院光学医療診療部
○藤浪　斗[1]、工藤　俊彦[2]、梶浦　新也[1]、小川　浩平[1]、
細川　歩[1]、杉山　敏郎[1]

【背景】早期胃癌に対する内視鏡的粘膜下層剥離術（ESD）は病変の大きさを任意に設定でき、一括切除が可能な手技である。そのため、術前には正確な深達度診断と正確な範囲診断が要求される。従来、早期胃癌の範囲診断はインジゴカルミンの散布により粘膜表面の凹凸を強調し、癌の範囲を明瞭にしてきた。しかし、インジゴカルミン散布によるコントラスト法では癌の範囲診断が困難な症例も経験する。近年では拡大内視鏡や、NBI（Narrow Band Imaging）、酢酸散布法、AIM（acetic acid-indigocarmine mixture）法などを用いた範囲診断の有用性が報告されている。【従来法の長所と短所】1）NBI併用拡大内視鏡検査は、病変全周のdemarcation lineを追うことで病変の範囲を正確に捉えることできる検査法である。しかし最大倍率で焦点を合わせ、病変全体を詳細に観察するには時間と根気を要する検査である。2）酢酸散布法はや癌部と非癌部を赤白コントラストで描出し、範囲診断を補助するための方法であるが、病変の境界がまだら状・不鮮明に描出されることがあり、範囲診断に迷うことがある。3）AIM法は酢酸にインジゴカルミンを併用することで明瞭なコントラストが得られるが、萎縮の強い粘膜には色素が反応しにくいため、癌部との区別がつきにくいことがある。【方法】そこでわれわれは酢酸散布法にNBIを併用した明暗コントラスト法で、従来法との比較を行った。【結果】明暗コントラスト法により、従来法で病変の範囲診断が困難であった症例について癌部を明瞭に描出可能であった。本法ではインジゴカルミンを使用していないため、範囲診断に迷う部分に対しては、速やかに拡大観察への移行も可能であった。【考察】従来法に明暗コントラスト法を追加することにより、早期胃癌の正確な範囲診断に要する検査時間の短縮や、診断過程を簡略化することが可能であった。

WS-7-7　i-scanと酢酸加インジゴカルミン色素（AIM法）を用いた胃癌の範囲診断

[1]岡山大学病院光学医療診療部、
[2]岡山大学消化器肝臓内科
○河原　祥朗[1]、岡田　裕之[2]、山本　和秀[2]

従来、早期胃癌の治療前は通常の内視鏡観察、インジゴカルミンによる色素内視鏡観察、周辺の生検によって範囲診断を行なうことがスタンダードであった。しかしながら、大きな病変になるほどその範囲診断は困難となり、いわゆるⅡｂ病変など範囲診断に苦慮する病変が増加してきた。範囲診断の向上を目的として拡大内視鏡、NBI（Narrow band imaging）などの開発、応用が進められている。我々は従来の診断学を基礎に、簡便に範囲診断を向上させる目的で酢酸加インジゴカルミン色素（AIM 法）を考案し、その有用性を報告してきた（Digestive endosco 2009, 21, 14-19）。一方、昨年ペンタックス社より新しいデジタル画像強調技術i-scanが開発された。現在我々はi-scanの胃癌診断おける適切なモード設定、有用性、上述のAIM法との組み合わせなどを検討している。今回それらの診断の実際の手技と成績、ピットフォール等を報告する。【対象】当院にて早期胃癌と診断された145例。【方法】0.6%酢酸加0.4%インジゴカルミン溶液（AIM）を作製。病変切除前に通常観察（WL）、i-scanによる観察、インジゴカルミン（IC）散布後観察、AIM散布後観察,AIM+i-scanによる病変範囲診断を行い、切除後のマッピング標本と対比しその正診率を検討した。【結果】正診率はWL53%、IC76%、i-scan76%, AIM 92%, AIM+i-scan 93%であった。【考察】i-scanはICと同等の診断能を持ち簡便に使用可能であった。AIM法と組み合わせることで、さらなる診断能の向上が得られた。

WS-7-8　胃底腺領域における胃粘膜微細模様とUpdated Sydney Systemを用いた病理学的組織像に関する検討

JR仙台病院消化器科
○川村　昌司、及川　圭介

【目的】HP感染による萎縮・腸上皮化生は、前庭部から体部大彎へ段階的に進行するため、同じ胃内でも観察部位により多彩な粘膜微細模様を呈する。今回我々は、胃底腺領域の粘膜微細模様と、その病理学的組織像の関連について検討を行ったので報告する。【方法】当院にて発見された活動性十二指腸潰瘍（DU）20例､未分化型癌（un-dif）20例、分化型癌（dif）47例を対象とした（男性58例・女性29例、平均年齢64.4歳）。それぞれ体中部小彎・大彎の健常粘膜微細模様を拡大内視鏡にて観察し、八木分類に従って判定した。観察部位からの生検病理組織像をUpdated Sydney Systemに準じて評価し、粘膜微細模様との関連を検討した。【成績】対象症例はUBTにて、全例HP感染が陽性であった。DU例は内視鏡的萎縮が少なく、点状（B-1）を主体とした粘膜微細模様がみられた。un-dif例は内視鏡的萎縮がやや進行し、体部小彎に腺開口部の白濁化・胃小溝の増加（B-2～3）がみられ､管状模様（A-1）も混在していた。dif例は体部小彎に管状・顆粒状模様（A-1～2）が多くみられ、体部大彎にもA-1がみられた。生検組織像との比較検討では､inflammation scoreは､B-1（1.70）からB-2（1.95）まで徐々に高値となり､B-3（1.74）､A-1（1.29）､A-2（1.17）と徐々に低下していた。activityは、B-1～2間（1.60）が高値となり、B-3（1.11）、A-1（0.48）、A-2（0.17）と徐々に低下していた。atrophy・metaplasiaは、B-1（0.48・0.00）、B-2（0.95・0.15）、B-3（1.79・0.42）、A-1（2.76・2.38）、A-2（2.83・2.17）と徐々に高値となっていた。【結論】拡大内視鏡で観察される胃底腺領域の粘膜微細模様は、HP感染初期の炎症・活動性が高い病理像から、萎縮・腸上皮化生の進行する病理像と関連がみられ、慢性胃炎の診断に有用となる可能性が示唆された。このような胃炎の拡大内視鏡像の知識は、疾患を伴いやすい背景胃粘膜像をとらえることや、腫瘍境界の診断を行う上で必要であると考えられる。

WS-7-9　表在性胃腫瘍診断に対する画像強調観察の有用性ー前向き比較臨床試験によるエビデンスー

[1]東京慈恵会医科大学内視鏡科、
[2]東京慈恵会医科大学消化器・肝臓内科
○貝瀬　満[1]、加藤　正之[1]、田尻　久雄[1,2]

【背景と目的】胃癌の早期発見は胃癌死を減らす有効なアプローチである。しかし、ESDの対象になる表在性胃腫瘍は通常白色光内視鏡（WLI）によって20－40%の確率で見逃される（Toyoizumi H, Kaise M, et al. GIE 2009）。そこで胃癌診断能を向上させるために画像強調内視鏡が有用か否か明らかにするために前向き比較臨床試験を行った。【方法と結果】1）臨床試験1　WLI vs 自家蛍光内視鏡（AFI）：胃ESDの術前精査内視鏡を予定している患者とESD後経過観察内視鏡を予定している患者　計51例を対象に、同一患者に対して2名内視鏡医（患者情報を知らされていない）が別々にWLI、AFIを行い、病理結果をgold standardとした腫瘍診断能を算出した。胃腫瘍診断感度はAFI64.1%、WLIが74.4%と有意差がなく、特異度はAFI（40.1%）がWLI（82.7%）に比して有意に低かった。2）臨床試験2　WLI vs Tri-modal endoscopy（TME）：胃ESDの術前精査内視鏡予定患者とESD後経過観察患者　計62例を対象として、患者情報を知らない内視鏡医がまずWLIを行って胃腫瘍診断し（WLI診断能）、引き続いてAFI・NBI拡大内視鏡を行って胃腫瘍診断した（TME診断能）。病理結果をgold standardとして腫瘍診断能を算出し、感度はWLI 77%, TME 89.4%、特異度はWLI 84．3,% TME 98.0%とTMEの診断能が優位に良好であった。3）臨床試験3 WLI vs NBI拡大：NBI拡大による精査内視鏡を予定している患者111名を対象。内視鏡医はまずWLIを行い、早期胃癌と診断した病変、および早期胃癌とは診断しないが癌との鑑別を行うための生検が必要と判断した病変を研究の対象病変に登録した（これまでに一度も病理検査されていないnaive病変）。WLIに引き続いてNBI拡大内視鏡を行い、NBI拡大による胃癌・非癌診断したうえで生検を行った。生検病理診断をgold standardとして胃癌診断能を比較した。NBI拡大は胃癌診断感度93%、特異度96%であり、WLI（感度40%、特異度61%）に比して有意に診断能が高かった。【まとめ】表在性胃腫瘍診断に対する前向き比較臨床試験によって、NBI拡大内視鏡は最も精度の高い画像強調内視鏡であることが明らかとなった。NBI拡大内視鏡は通常内視鏡の1.5倍の時間と拡大操作の熟練を要し、普及の障害となる。今後、熟練を要さずに拡大観察の可能なシステムの開発とNBI光量の向上がNBI拡大内視鏡の普及のkeyとなる。

WS-7-10　従来の色素を用いたpit pattern診断とNBI拡大観察のすみわけ

[1]広島大学内視鏡診療科、[2]広島大学消化器 代謝内科
○金尾　浩幸[1]、田中　信治[1]、茶山　一彰[2]

【背景】我々は，間接的に観察されるpit様構造に微小血管所見を加味したNBI拡大所見分類（Gastrointest Endosc 2009; 69, 631-6）を提唱し，大腸腫瘍性病変の組織型，深達度とよく関連することを報告してきた．【目的】NBI拡大所見分類と組織型，深達度との関係及び，その客観性を検討するとともに，従来の色素を用いた拡大観察とのすみ分けを考察することである．【対象と方法】検討1）大腸病変543病変（過形成，腺腫，早期癌）を対象とし，NBI拡大所見分類と組織型，深達度及びSM-m（SM 1000μm以深）癌の診断能について検討した．検討2）Type Cを呈す大腸病変189病変を対象として，NBI使用経験4年以上の内視鏡医3名（Group A）とNBI使用経験2ヶ月未満の内視鏡医3名（Group B）とでそれぞれNBI拡大観察所見分類を行い，両Group間でのInterobserver agreementと内視鏡医1名（Group B）でのIntra-observer agreementを算出し同分類法の客観性を検討した．【結果】検討1）typeA: 過形成性ポリープ（HP）95%（42/44），腺腫 5%（2/44），typeB: HP 1%（2/273），腺腫 77%（209/273），M-SM1癌 22%（62/273），C1; 腺腫34%（42/125），M-SM1癌 62%（78/125），SM-m癌 4%（5/125），C2; M-SM1癌 40%（16/40），SM-m癌 60%（24/40），C3; M-SM1癌 7%（4/61），SM-m癌 93%（57/61）であった．type AではHP，type Bでは腺腫，type C1では腺腫，M-SM1癌，type C3ではSM-m癌が有意に高率だった．C3をSM-m癌の指標とすると，感度 93.4%，特異度 94.0%，accuracy 94.7%であった．検討2）interobserver agreement: Kappa values=0.749で良好な一致率が得られた．Intraobserver agreement: Kappa values=0.745で非常に良好な一致率が得られた．【結語】我々のNBI拡大所見分類は良好な質的診断能と客観性があり，色素を用いた従来の拡大観察によるpit pattern診断を減じることが可能であると考えられた．具体的には，NBI拡大観察でほとんどの質的診断が可能であり，C2と診断に迷った症例のみが従来の色素を用いたpit patter診断の適応となる．

WS-7-11　NBI拡大観察による大腸病変の深達度診断

[1]昭和大学横浜市北部病院消化器センター、
[2]昭和大学横浜市北部病院病理科
○三澤　将史[1]、和田　祥城[1]、樫田　博史[1]、林　武雅[1]、
細谷　寿久[1]、若村　邦彦[1]、宮地　英行[1]、池原　伸直[1]、
山村　冬彦[1]、大塚　和朗[1]、浜谷　茂治[2]、工藤　進英[1]

【目的】大腸病変において、narrow band imaging（NBI）拡大観察で得られるvascular patternの質的診断・深達度診断に対する有用性について検討を行った。【方法】対象は2006年1月から2009年3月に NBI で拡大観察し切除された3005病変。内訳は、過形成性ポリープ 90病変、腺腫2261病変、腺癌 654病変（M～SM微小浸潤癌[SMs] 512病変, SM深部浸潤癌[SMm] 142病変）である。Vascular pattern は、正常腺管を網目状に細い血管が取り囲むnormal、血管が不明瞭で淡い色調を呈するfaint、楕円形の桿状腺管の回りを比較的太さが均一な血管が取り囲むnetwork、血管が密集し被覆上皮が太く濃く観察されるdense、口径不同や蛇行・途絶した太い血管をみとめるirregular、不整な血管が散見されるが血管の分布が疎なsparseの6つに分類した。【結果】過形成性ポリープは90例中74例がfaintであり、faintを過形成性ポリープの所見と仮定すれば、感度 / 特異度 / 正診率は82.2% / 98.5% / 98.0%であった。鋸歯状腺腫は86例中29例がfaintであり、過形成性ポリープと鑑別が困難なものが存在した。早期癌の中でirregularないしsparse patternをSMmの指標と仮定した場合、感度 / 特異度 / 正診率は93.0% / 89.0% / 89.9%であった。一方、同様の病変においてVI高度不整、VN型pit patternをSMmの指標とした場合、感度 / 特異度 / 正診率は84.5% / 96.7% / 94.0%であった。SMmの病変において、病理組織学的にはirregularは64.4%、sparseは79.5%がSM深部浸潤に一致して粘膜筋板の消失をみとめた。また、DRの露出はirregularの37.3％、sparseの75.3％にSM深部浸潤に一致してみとめられた。Vascular patternによる深達度診断は病理組織を反映している可能性が示唆された。【結論】NBI併用拡大内視鏡観察は、腫瘍・非腫瘍の鑑別およびSMmの診断に有用である。しかしvascular patternによる診断は、pit pattern診断と比較するとSMmに対する特異度・正診率が低いため、irregular / sparse patternを呈する病変ではpit patternを詳細に評価する必要があると考えられた。

WS-7-12　NBI観察下微細血管・粘膜模様による大腸腫瘍性病変の診断

[1]久留米大学内科学講座消化器内科部門、
[2]久留米大学病理学講座
○河野　弘志[1]、鶴田　修[1]、前山　泰彦[1]、有田　桂子[1]、
長谷川　申[1]、安元真希子[2]、秋葉　純[2]、佐田　通夫[1]

【背景】NBI観察下微細血管模様およびpit pattern観察による大腸腫瘍性病変の診断に関する検討の結果、NBI観察下微細血管模様に関して佐野らの分類を用いてIIIA型と診断した病変におけるpSM massive癌病変の存在が相当数認められたことから（2008日本内視鏡学会総会）、更なる深達度診断向上のためにIIIA型を亜分類する必要性があると考えられる。【目的】NBI観察下微細血管模様による大腸腫瘍性病変の診断能を明らかにする。【方法】NBI観察下微細血管模様およびクリスタルバイオレット染色下のpit pattern観察のいずれも施行され、内視鏡下または外科的に切除された大腸上皮性腫瘍131病変を対象とし、1）腺腫およびpM-SM scanty癌を対象に微細血管模様およびpit patternによる質診断能2）全ての癌を対象に微細血管模様およびpit patternによる深達度診断能を検討した。微細血管模様分類は佐野の分類に従った。Capillary pattern（CP）type Iを非腫瘍、type IIを腺腫、type IIIAをcM-SM scanty、type IIIBをcSM massiveに相当するものとした。またIIIA型を呈する病変を八木の提唱するpitおよび腺管の一部と考えられているホワイトゾーン明瞭病変と不明瞭病変に亜分類した。Pit pattern分類は工藤・鶴田分類に従い、さらにVI型を軽度不整と高度不整に二分し、I型を非腫瘍、II-IV型を腺腫、軽度不整VIをcM-SM scanty、高度不整VIおよびVNをcSM massiveに相当するものとした。癌SM浸潤度はSM浸潤距離を測定し、SM1000μm未満の浸潤をpSM scanty、SM1000μm以上の浸潤をpSM massiveとした。【結果】1）微細血管模様およびpit patternによる質診断能はそれぞれ、正診率70.2%、76%、癌診断の感度41.2%、44.4%、特異度85.3%、97.1%　2）微細血管模様およびpit patternによる深達度診断能はそれぞれ、正診率81%、66.7%、pSM-massive癌診断の感度55.6%、63%、特異度100%、69.4%であった。IIIA型でホワイトゾーン明瞭な病変にはcM-SM scanty癌が多く、ホワイトゾーン不明瞭な病変にpSM massiveが多くみられた.【結語】大腸上皮性腫瘍の質および深達度診断でpit pattern診断とNBI観察下微細血管・粘膜模様診断能 はほぼ同等と考えられた。IIIA型を亜分類することで大腸癌の深達度診断は向上すると考えるが、今後の症例の積み重ねが必要である。

WS-7-13　大腸腫瘍性病変に対するFICE拡大血管およびpit様構造の観察とpitスコアを用いた拡大内視鏡観察の有用性の検討

[1]京都府立医科大学消化器内科、
[2]大阪鉄道病院消化器内科、[3]京都府立医科大学人体病理学
○吉田　直久[1]、若林　直樹[1]、久貝　宗弘[1]、井上　　健[1]、
奥田さやか[1]、宮脇喜一郎[1]、土肥　　統[1]、玄　　泰行[1]、
森本　泰隆[2]、内山　和彦[1]、石川　　剛[1]、高木　智久[1]、
半田　　修[1]、小西　英幸[1]、八木　信明[1]、古倉　　聡[1]、
内藤　裕二[1]、柳澤　昭夫[3]、吉川　敏一[1]

【背景】大腸腫瘍のpit patternは病理組織と関連しており臨床上有用である．しかしながらVI pit patternにおける不整度の評価は施設ごとにばらつきがある．我々はVI pit patternにおいて不整所見を客観的に評価するpitスコアの有用性を報告してきた（Gastroenterol Endosc 2007;49;1806-14）．一方で，富士フィルムメディカル社のFICEやオリンパス社のNBIによる腫瘍の拡大血管観察およびpit様構造の観察も有用性が期待されている．FICEは08年11月よりシステムのバージョンアップがあり画質が格段に向上している．我々はFICEを用いて拡大観察を行い腫瘍性病変に対する評価を行った．【目的】大腸腫瘍性病変において，pitスコアを用いた拡大pit観察と，FICEを用いた拡大血管およびpit様構造の観察の有用性を検討した．【方法】2008年11月から2009年8月までに当科で拡大pit観察とFICEによる拡大血管およびpit様構造の観察が行われ，内視鏡的または外科的切除を施行した大腸腫瘍性病変40病変，肉眼型は表面型27病変，隆起型13病変，病理組織は，腺腫18病変，M-SM1000μm未満癌18病変，SM1000以深癌4病変，を対象とした．拡大pit観察では，報告に基づいて各々の不整所見に応じてpitの腺口不整を2点，大小不同，配列の乱れ，不明瞭な始点終点を各1点としてスコアにて評価した．またFICEによる拡大血管およびpit様構造の観察では，血管とpit様構造の不整度により整をA（adenomatous）type，軽度不整をAC（adenomatous-cancerous）type，および高度不整をC（cancerous）typeと分類した．【結果】拡大pit観察では，腺腫をpitスコア0-1点の病変と，M-SM1000μm未満癌を2-3点の病変と，SM1000μm以深癌を4-5点の病変と対応させた場合，各々の感度/特異度は83/76％，53/86%，88/93％であった．FICE拡大血管およびpit様構造の観察では，Atypeを腺腫と，ACtypeをM-SM1000μm未満癌と対応させた場合，各々の感度/特異度は63/83％，67/63％であった．【結論】1. pitスコアを用いた色素拡大内視鏡観察は病理組織と相関していた．2. FICE拡大血管観察では病理組織との相関が認められた．3. M-SM1000μm未満癌においてはいずれの観察においても感度特異度とも十分な成績とはいえず通常観察も含めて総合的に診断する必要性が示唆された．pitスコアを用いた色素拡大内視鏡観察は病理組織と相関していた．またFICE拡大血管観察も病理組織との相関が認められた．しかしながらM-SM1000μm未満癌においてはいずれの観察においても感度特異度とも十分な成績とはいえず通常観察も含めて総合的に診断する必要性が示唆された．

WS-8-1　低用量アスピリンによる食道粘膜障害と胃内pH

[1]浜松医科大学臨床研究管理センター、
[2]浜松医科大学第一内科
○杉本　光繁[1]、西野　眞史[2]、小平　知世[2]、山出美穂子[2]、
伊熊　睦博[2]、古田　隆久[1]

【目的】低用量アスピリンは脳循環器系疾患の予防と治療にために頻用されており、特に高齢化社会を迎える中でその使用頻度が増している。アスピリンは、75mgの低用量であっても胃や小腸などの消化管粘膜障害とともに、それにもとづく消化管出血のリスクを増加させることが知られているが、食道粘膜障害への影響は明らかになっていない。また、胃内pH値が低用量アスピリン内服に起因する食道粘膜障害発症に影響を及ぼすか否か、あるいはプロトンポンプ阻害剤（PPI）が粘膜障害への予防効果を示すか否かついても不明である。今回、我々は前向き研究にて低用量アスピリンが胃内pHに相関して食道粘膜障害を引き起こすか否かを検討することを目的とした。【方法】内視鏡検査で食道粘膜障害がなく、過去に逆流性食道炎に伴う症状がない15人の*H. pylori*陰性健常ボランティアを対象に、プラセボ、アスピリン（ASP）100mg、RPZ10mg、ASP（100mg）+RPZ（10mg）、ASP（100mg）+RPZ（10mg4回投与）の5種類の投薬内容で7日間投与し、7日目に上部消化管内視鏡検査と24時間胃内pHモニタリング検査を施行した。また、ECJから1cm口側の正常粘膜より生検を行い、病理組織学的検討を行った。【成績】ASP投与時には、7日間の投与にもかかわらず、食道粘膜障害が7人（46.7%）[5（33%）: grade M; 2（14%）: grade A］で認められた。24時間胃内pHは、食道炎の重症度別に異なり、grade A GERD群で1.5（1.1-1.9）、非GERD群で5.6（0.8-8.4）と両群間で有意差を認めた（P = 0.04）。日中、夜間別に胃内pHの検討を行うと、RPZの投与の有無にかかわらず、日中の胃内pHは夜間におけるものよりも有意に高く、夜間pHはGERD発症群と非発症群間で明らかな差を認めた。病理組織学的検討において軽度の約半数の症例で炎症細胞浸潤や微小血管径の拡張などの所見を認めたが、投薬内容別やGERDの重症度間で明らかな差を認めなかった。RPZの投与により胃内pHは明らかに上昇し、アスピリン投与による食道粘膜障害の発症や腹部症状の出現を予防した。また、アスピリンの投与は胃酸分泌に影響を与えなかった。【結論】低用量アスピリンは、健常若年ボランティアに対して7日間の短期間の内服にもかかわらず、約半数の症例で食道粘膜障害を引き起こすことから、GERDのリスクファクターの一つである可能性が考えられる。低用量アスピリンによる食道粘膜障害は、特に夜間の胃酸分泌の程度に強く影響され、常用量であるRPZ10mgは胃内酸分泌を抑制することにより有効に食道粘膜障害を予防することが可能である。高齢者や数種類の抗凝固薬やNSAIDsの内服者などの消化管粘膜障害発症の高リスク群に対しては、低用量アスピリン内服時には積極的にPPIなどの酸分泌抑制剤の併用が推奨されるべきかもしれない。

WS-8-2　一般病院で経験したNSAIDs/アスピリン潰瘍出血例の特徴とその予防の検討

大阪府済生会中津病院消化器内科
○福知　　工、山下　博司、豊永　貴彦、江口　考明、
仙田　花実、百瀬　健次、小嶋　融一、孝橋　道敬、
大塚　真美、大橋　里奈、伊藤　　大、蘆田　　潔

【目的】本邦は高齢化が進行しており，心血管系疾患や整形外科的な訴えが増加しNSAID，アスピリンの使用頻度が増加し，出血性潰瘍の発生が懸念される．演者らは過去6年間に経験した出血性NSAIDs/アスピリン潰瘍の臨床的検討を行った．【方法】1）．2003～8年に受診した出血性潰瘍264例（平均年齢:63.7歳，男女比:186:78）中，アスピリン服用群をA群，NSAID服用群をB群，両者服用していなかった群をC群，NSAIDs+アスピリン併用服用群をD群として比率を算出した．2）．NSAIDs+アスピリン併用を除外したA, B, C群間の臨床的特徴の差異を比較した．3）．A, B群の出血前の予防投与薬とPPI投与による潰瘍改善率よりNSAIDs/アスピリンによる潰瘍予防を検討した．【成績】1）．各群の比率はA群11.7%（31例，平均年齢:70.5歳，男女比:33:33），B群24.6%（65例，平均年齢:72.2歳，男女比:25:6），C群60.3%（159例，平均年齢:59.3歳，男女比:63:43），D群3.4%（9例，平均年齢:76.9歳，男女比:5:4）であった．2）．消化性潰瘍の有既往率は（A群, B群, C群）で（29.0%（9例），18.5%（12例），49.7%（79例））でA，B群で有意に既往がなく，*H. pyroli*陽性率（2007-8年の追跡）は（58.8%（10/17例），47.6%（10/21例），88.2%（45/51例））でA，B群で有意に陽性率が低かった．腎機能障害の出現率は（46.7%（14例），34.4%（22例），11.5%（18例））でA，B群で有意に潰瘍出血に伴った腎機能障害が出現しA群で1例，B群で3例止血後に急性腎不全に至り緊急透析を要した．非アスピリン抗血栓薬の服用率は（54.8%（17例），15.4%（10例），7.6%（12例））でA群で有意に服用率が高く，輸血率は（61.3%（19例），64.6%（42例），37.1%（59例）），A，B群で有意に輸血を要した症例が多く，平均輸血量は（2.56，3.50，1.97）（単位）でB群で有意に多かった．死亡率は（9.7%（例），18.4%（例），4.4%（例））でB群で最も高かった．3）．潰瘍に対する予防投与が行われていた症例はA群:38.%（13例），B群:53.8%（35例）であり，その内訳はA群: 防御系薬剤:7例，H2RA:6例，B群: 防御系薬剤:24例，H2RA:11例，PPI:1例，PG製剤:1例であった．PPIの投与でA，B群いずれでも全例潰瘍の改善を認め，PPIがNSAIDs/アスピリンによる潰瘍の予防に最も期待される薬剤であると考えている．【結論】出血性潰瘍のうち，39.7%でNSAIDs/アスピリンを服用していた．NSAIDs/アスピリン潰瘍は*H. pyroli*陰性例も多く消化性潰瘍の既往のない症例が多く，高齢で発生しやすいという以外は推測不可能である．非アスピリン抗血栓薬はアスピリン潰瘍で最も併用されていたが，輸血量はNSAIDs潰瘍が最も多かった．NSAIDs/アスピリン潰瘍は潰瘍出血に伴い腎機能障害が出現しやすく，時に腎不全にまで至る．死亡率はNSAIDs潰瘍が最も高かった．以上，出血すると非NSAIDs/非アスピリン潰瘍に比して重篤なNSAIDs/アスピリン潰瘍は適切に予防されるべきであり，H2RA，防御系薬剤では期待が薄く潰瘍治療に最も有効で長期投与しても安全なPPIが好ましいと考えている．

WS-8-3　NSAIDs・アスピリンによる上部消化管出血の臨床像

[1]大分大学消化器内科、[2]大分市医師会立アルメイダ病院
○水上　一弘[1]、村上　和成[1]、安部　高志[1]、園田　　光[1]、井上　邦光[1]、松成　　修[1]、棚橋　　仁[1]、沖本　忠義[1]、兒玉　雅明[1]、本村　充輝[2]、小川　　竜[2]、阿南　重郎[2]、石飛　裕和[2]、藤岡　利生[1]

【目的】我々はNSAIDs・アスピリン（Asp）服用者において、致死的状況に陥る危険性のある上部消化管出血について、臨床像の検討を行った。【対象】2005年4月から2009年3月までの4年間で、当院及び当院関連施設にて上部消化管内視鏡検査を行い、出血あるいは貧血の原因となる所見が認められた症例 745例を対象とし、臨床的背景について検討を行った。【結果】出血の原因として最も多かったのは胃十二指腸潰瘍で455例、次に逆流性食道炎（RE）、AGML、胃癌、静脈瘤破裂、Mallory-Weiss症候群、血管拡張などであった。出血したRE症例の59％、AGMLの77％にNSAIDsかAspの内服が認められた。胃十二指腸潰瘍症例のうちNSAIDs内服例は149例、Asp内服症例は86例であった。そのうち出血性胃潰瘍症例について検討すると、NSAIDs・Asp内服症例では、内服歴のない胃潰瘍例と比較して、多発潰瘍・低位潰瘍となる傾向があった（p＜0.05）。またNSAIDs・Asp潰瘍症例を*H. pylori*感染で群別し比較すると、*H. pylori*陽性例は62％であり、*H. pylori*陰性例は陽性例と比較して、潰瘍は多発する傾向（p＜0.05）にあり、発生部位は有意に低位であった（p＜0.01）。NSAIDs内服群とAsp内服群との比較では、薬剤の内服開始から出血が出現するまでの期間は、内服後1週間から5年以上まで、いずれの群でも認められたが、NSAIDs内服例では比較的短期的に、Asp内服例では長期間内服を行った例に多く認められた。またAsp潰瘍は基礎疾患として心疾患を有し、他の抗血小板薬・抗凝固薬を併用している例が多く（約57％）、同剤の併用例は、L-Asp単独内服例と比較すると、血圧低下率が44％と17％、輸血率が74％と40％と有意に高くなっていた。潰瘍予防薬については、39％には抗潰瘍薬を内服していなかった。逆にPPIを内服していた症例について検討を行った。NSAIDs・Asp潰瘍症例でPPIを内服していた症例は13例あり、うち5例はステロイド併用、3例は外科的治療後、2例は消化管癌の疼痛コントロール目的にて使用されていた。【結論】NSAIDs・AspはGERDやAGML等の粘膜傷害でも出血を来たしうる。とくに抗血小板薬・抗凝固薬と併用した例では、輸血が必要であったり、ショック状態を呈する例を多く認め、とくに注意が必要である。NSAIDs・Asp潰瘍の予防薬としては、現在PPIが最も有用であるのは自明であるが、特殊な環境下では十分な効果が期待できない場合がある。

WS-8-4　NSAIDおよびAspirin起因性潰瘍の特徴についての検討

兵庫医科大学内科学上部消化管科
○金　庸民、堀　和敏、三輪　洋人

【背景と目的】*H. pylori*（以下*Hp*）による潰瘍とNSAID（以下Ns）およびAspirin（以下Asp）起因性潰瘍にはその発生部位や形態に違いがあるとされているが、実際にはその差異を検討した報告は少ない。また、その両者が合併したときの潰瘍の特徴に関しても明らかにされてはいない。本研究では特にNsおよびAspを服用している*Hp*感染者での潰瘍発生様式に注目し、*Hp*潰瘍とNsおよびAsp潰瘍の特徴の差を明らかにすることを目的とした。【対象と方法】2004年6月から2009年5月に当院で行なわれた、上部消化管内視鏡検査25508例のうち410例の活動性胃潰瘍患者について解析を行なった。平均年齢は65.6歳、男性278人、女性132人であった。これらの患者の*Hp*感染の有無、Ns、Asp使用の有無について調べた。*Hp*感染については、組織鏡検法、迅速ウレアーゼ試験、血清Hp-IgG抗体、尿素呼気試験ですべて陰性を*Hp*（－）患者とした。Ns（－）で*Hp*（－）の26例とAsp（＋）・Ns（＋）で*Hp*（＋）の11例を除いた373例＜Ns（＋）*Hp*（－）：27例、Ns（－）*Hp*（＋）：268例、Ns（＋）*Hp*（＋）：78例＞について潰瘍の発生部位、形態、個数および出血の有無を調べた。また、*Hp*（－）でAsp（－）の37例と*Hp*（＋）でAsp（＋）・Ns（＋）の11例を除いた362例＜Asp（＋）*Hp*（－）：16例、Asp（－）*Hp*（＋）：294例、Asp（＋）*Hp*（＋）：52例＞についても同様に検討した。【結果】Ns（＋）*Hp*（－）患者はNs（－）*Hp*（＋）患者に比して、前庭部の潰瘍が多く（p＜0.001）、不整形の潰瘍が多く（p=0.014）、多発潰瘍の頻度が高く（p＜0.001）、出血の頻度が高かった（p=0.002）。Ns（＋）*Hp*（＋）患者ではNs（－）*Hp*（＋）患者に比して、前庭部の潰瘍が多く（p=0.045）、不整形の潰瘍が多く（p＜0.001）、多発潰瘍の頻度が高く（p=0.005）、出血の頻度が高かった（p＜0.001）。またNs（＋）*Hp*（＋）患者はNs（＋）*Hp*（－）患者に比して、前庭部の潰瘍が少なかった（p=0.005）。Asp（＋）*Hp*（－）患者はAsp（－）*Hp*（＋）患者に比して、前庭部の潰瘍が多く（p＜0.001）、多発潰瘍の頻度が高く（p＜0.001）、出血の頻度が高かった（p=0.009）が、不整形潰瘍の頻度に差はなかった。Asp（＋）*Hp*（＋）患者ではAsp（－）*Hp*（＋）患者に比して、出血の頻度が高かった（p＜0.001）。またAsp（＋）*Hp*（＋）患者はAsp（＋）*Hp*（－）患者に比して、前庭部の潰瘍は少なく（p=0.007）、多発潰瘍の頻度が低かった（p=0.009）。Ns（＋）患者とAsp（＋）患者の比較では、潰瘍の部位、多発潰瘍の頻度、出血の頻度に差はなかったが、Ns（＋）患者の潰瘍がより不整形であることが多かった（p=0.015）。【結語】NsおよびAsp潰瘍は、発生部位、潰瘍の多発性、出血のし易さで、さらにNs潰瘍ではこれらに加えて潰瘍の形が、*Hp*潰瘍と異なっていた。Ns使用と*Hp*感染が併存している患者の潰瘍では、主にNs潰瘍の特徴を備えていた。Ns潰瘍の形はAsp潰瘍と比較して、より不整形であった。

WS-8-5　虚血性心疾患をともなう低用量アスピリン長期服用患者における内視鏡的潰瘍と出血症状との関連

日本医科大学消化器内科
○遠坂由紀子、三宅　一昌、楠　　正典、進藤　智隆、植木　信江、河越　哲郎、二神　生爾、津久井　拓、坂本　長逸

【目的】高齢化に伴い増加する虚血性心疾患（IHD）に対し，低用量アスピリン（L-ASA）が2次予防薬として推奨されている．L-ASAはその抗血小板作用と消化管傷害作用により，消化管出血イベントの増加が懸念されている．L-ASAによる潰瘍出血率は1.5％程度であるが，無症候性の内視鏡的潰瘍（3mm以上の粘膜欠損）は10～15％に及ぶ．当院，関節リウマチ患者を対象とした検討では，NSAID重複群において内視鏡的消化性潰瘍発症率が最も高かったが，L-ASA＋NSAID併用群における内視鏡的潰瘍を有する分群にのみ小球性貧血を認めた．つまり，低用量L-ASAは消化管傷害に加え抗血小板作用を有することから，無症候性の軽微な内視鏡的潰瘍でも潜在性出血を来たし得ることを示した．そこで今回，L-ASA長期服用者における，上部消化管出血を疑う症状（出血関連症状）と内視鏡的潰瘍との関連を検討した．【方法】対象は，2005.10から2006.11までに心臓カテーテル検査（CAG）を行い，長期L-ASA内服を必要としたIHD患者である．CAG後2年間に施行した上部内視鏡検査によって明らかになった内視鏡的消化性潰瘍，消化器症状および基本情報を内視鏡記録および診療録から抽出した．出血関連症状は，吐下血または潜在的Hb低下（1.5g/dL＜）とし，出血関連症状に加え内視鏡的消化性潰瘍を認めた場合を出血性消化性潰瘍とした．【結果】患者背景は，年齢67.4±10.6歳，男性74.4%．16％に三枝病変を認めた．潰瘍既往の有無に関わらず，52.5%が抗潰瘍薬（PPI，常用量H2RA）を併用していた．538例のうち，96例に上部内視鏡検査を行った．そのうち出血症状を認めた33例（吐下血11例，潜在的Hb低下22例）中14例（42.4％）で内視鏡的潰瘍を認めたが，出血関連症状がない63例では,2例（3.2％）のみであった（P＜0.01）．吐下血例の54.5%（6/11）および潜在的Hb低下例36.4%（8/22）に内視鏡的潰瘍を認めた（N.S.）．出血性潰瘍は2年間で14例，発症率は年間1.3%，平均72.4歳，潰瘍出血までの期間は91日（中央値）であった．発症部位は胃潰瘍が11例，十二指腸潰瘍が2例，胃十二指腸潰瘍が1例であった．潰瘍の大きさは平均8.8mm，単発が3例，多発が11例であった．内視鏡的な止血術を必要とする改変Forrest分類のI～IIaは4例のみであった．抗潰瘍薬併用例の内視鏡的潰瘍発症率は，非併用例と比べ，有意に抑制されていた（0.9%, 0.6% vs 4.7%）．【結語】長期L-ASAを服用するIHD患者において，吐下血同様，潜在的貧血は内視鏡的潰瘍の存在と関連している．L-ASA関連潜在性内視鏡的潰瘍は消化管出血に関与している可能性が高く，抗潰瘍薬による予防治療が望まれる．

WS-8-6　経皮的冠動脈形成術後における消化管出血の頻度ならびに患者背景に関する検討

大阪市立大学消化器内科学
○灘谷　祐二、渡辺　俊雄、亀田　夏彦、町田　浩久、岡崎　博俊、谷川　徹也、山上　博一、渡辺　憲治、富永　和作、藤原　靖弘、荒川　哲男

【背景】経皮的冠動脈形成術（PCI）施行直後には、心血管イベントの発症並びに、PCIを行うことによる精神的、肉体的負荷状態が惹起されるに加え、低用量アスピリンや抗凝固薬、血小板薬などが多く併用されるため、もっとも消化管傷害のリスクが高い時期であると想定される。特に消化管出血は重篤な経過をたどることから重要であるが、最近では上部消化管に加えて中部、下部消化管出血が注目されている。【目的】PCI施行後に低用量アスピリン内服を行った症例において、術後30日以内の消化管出血の頻度、部位ならびに患者背景を検討した。【対象】2007年5月から2009年6月までに当院で虚血性心疾患のためPCIを施行した症例の中で、術後低用量アスピリンを内服し、1ヶ月以上経過観察し得た303例（平均年齢68.5才、男性238例）を対象とした。消化管出血は、1）吐血、2）下血，あるいは3）便潜血反応陽性で血液中ヘモグロビン濃度が 2.0 g/dl以上低下し、他に貧血の原因となる疾患を認めない場合、と定義した。出血部位の検索には内視鏡を用い、中部の出血が疑われる例にはカプセル内視鏡ならびにバルーン内視鏡を用いた。【結果】303例中13例（4.3%、平均年齢74.2才、男性11例）に消化管出血が認められた。出血13例の中でアスピリン内服歴が3ヶ月未満の者は10例であり、また12例が他の抗血小板薬（クロピドグレル8例、チクロピジン5例、シロスタゾール2例、ワーファリン2例）を併用していた。胃潰瘍症例が3例、胃悪性腫瘍例が1例、小腸潰瘍および大腸憩室両者からの出血例が1例、胃潰瘍および小腸潰瘍からの出血例が1例、出血部位不明が7例（5例は全身状態不良のため出血源は検索されず）であった。慢性腎不全をみとめた症例は6例、糖尿病の合併をみとめた症例は7例、胃十二指腸潰瘍の既往をみとめた症例は5例であった。9例がプロトンポンプ阻害剤を、1例がH2ブロッカーを内服していた。【結語】PCI後の低用量アスピリン内服者における消化管出血の頻度は比較的高く、腎疾患特に透析の既往あること、胃潰瘍、十二指腸潰瘍の既往があること、重篤な全身疾患の合併などが出血のリスクファクターである可能性が示唆された。また、出血部位は上部消化管のみならず、全消化管から起こりえることが明らかになり、必要に応じて小腸、大腸内視鏡検査をおこなうことが出血源の同定検索に必要であると考えられた。

WS-8-7　低用量アスピリン上部消化管潰瘍病変におけるレニン・アンギオテンシン系の関与

[1]川崎医科大学食道・胃腸内科、
[2]心臓病センター榊原病院消化器科
○塩谷　昭子[1]、西　隆司[1]、榊原　敬[2]、鎌田　智有[1]、春間　賢[1]

【目的】低用量アスピリンによる上部消化管出血の危険性はNSAIDsや他の抗血小板薬との併用により、高くなることが指摘されている。低用量アスピリン内服例を対象に、併用薬剤による上部消化管潰瘍のリスクについて検討した結果、潰瘍群では、プロトンポンプ阻害薬（PPI）に加えて、アンギオテンシンII受容体拮抗薬（ARB）の併用率が有意に低率であることを以前に報告した。今回、angiotensinogen（AGT）と angiotensin II type I receptor（AGTR1）遺伝子の多型と消化管粘膜病変との関連性について検討した。【対象および方法】対象は、内視鏡検査を行った低用量アスピリン内服316例（男性110例、女性68例、年齢42～91歳、平均年齢71歳）。ARB非内服174例および内服142例。詳細な問診調査後、内視鏡検査時、約5mlの静脈血 を採取し、*H. pylori*抗体を測定し、全血よりDNAを抽出し、AGT（A-20C, A-6G, T174M, M235T）、AGTR1（T-713G, C-521T, A1166C）遺伝子多型はPCR-RFLP 法により検出した。3mm以上の粘膜欠損を潰瘍病変と定義した。【成績】潰瘍発生群では、潰瘍の既往歴を有する例が有意に多かったが、*H. pylori*感染との関連性は認めなかった。PPI（OR 0.17 95%C.I. 0.06-0.3）およびARB（OR 0.44 95%C.I. 0.20-0.97）内服例が潰瘍群で有意に少なく、thienopyridine derivatives 併用率が有意に高率（OR 3.8 95%C.I. 1.8-8.0）であった。ARB非内服群では、AGTR1（-521）Tアレル（OR 0.28 95%C.I. 0.09-0.86）と、ARB内服群では、AGT（A-20C, M235T）, AGTR1（T-713G）SNPと上部消化管潰瘍病変との間に有意な関連性を認めた。【結論】ARBはPPIとともに低用量アスピリンによる上部消化管潰瘍発生に対して抑制的に作用し、さらにレニン・アンギオテンシン系遺伝子のSNPの関与が示唆された。

WS-8-8　投与経路の違いによるアスピリンの胃粘膜傷害性とCOX-2発現の変化～他のNSAIDとの相違～

京都薬科大学病態薬科学系薬物治療学分野
○天ヶ瀬紀久子、越智　暁夢、林　裕二郎、湖城　梓、竹内　孝治

【目的】非ステロイド系抗炎症薬（NSAID）は各科領域で広く用いられている薬剤であるが、副作用としてヒトおよび実験動物において胃粘膜損傷を引き起こすことが知られている。NSAIDはシクロオキシゲナーゼ（COX）阻害作用を有し、これら薬物による胃粘膜損傷の発生機序は内因性プロスタグランジン（PG）の低下を中心に説明されている。しかし、NSAIDのCOX阻害の強さと胃傷害性の程度は必ずしも相関しないこと、また内因性PGを十分に低下させる用量のアスピリンの非経口投与は胃損傷を惹起しないことからもNSAIDの胃粘膜傷害性をPG低下のみでは説明できないことは明らかである。しかし、NSAIDによる胃損傷の発生がPGの産生低下に起因する防御系の脆弱化を背景にしていることは間違いない。NSAIDは投与経路にかかわらず胃粘膜に損傷を惹起するが、アスピリンは経口投与時のみ胃傷害を惹起することが知られている。また当研究室において、NSAIDは胃粘膜においてCOX-2を誘導し、このCOX-2阻害がNSAID傷害発生に重要であることを報告している。本研究では、アスピリンおよびインドメタシンの経口もしくは非経口投与時の胃粘膜傷害性を比較し、COX-2発現とPG枯渇との関連について検討した。【方法】雄性SD系ラットを使用した。18時間絶食後にアスピリンおよびインドメタシンを経口もしくは皮下投与し、4時間後に胃粘膜に発生した損傷を解剖顕微鏡下に剖検した。胃粘膜PGE2含量はEIA法、胃運動はバルーン法により、また胃粘膜電位差（PD）はウレタン麻酔したラットの胃をex-vivoチャンバーに装着した条件下に測定した。胃粘膜COX-2発現はRT-PCRおよびreal time-PCR法により検討した。【結果】インドメタシンは経口および皮下投与いずれによっても胃粘膜PGE2含量の低下、胃運動の亢進および胃粘膜COX-2発現を引き起こし、胃粘膜損傷を惹起した。一方、アスピリンは経口投与時には胃粘膜PGE2の低下、COX-2発現の誘導および胃粘膜損傷を惹起したが、皮下投与時には胃粘膜PGE2低下を引き起こすものの、COX-2発現および胃粘膜損傷を惹起しなかった。アスピリンの経口投与は一過性の胃運動亢進および著明なPD低下を誘起した。外因性PGE2処置はアスピリン誘起胃損傷の発生および胃運動の亢進を抑制したが、アスピリン誘起COX-2発現およびPD低下には影響を与えなかった。一方、インドメタシン投与によるCOX-2発現は胃運動を抑制する用量のPGE2およびアトロピンの投与により阻害された。【結論】インドメタシンは投与経路によらずCOX-2発現を誘導し胃損傷を惹起するが、アスピリンは経口投与の場合のみCOX-2発現の誘導および胃損傷を惹起することが判明した。アスピリン経口投与により惹起されるCOX-2発現は胃粘膜に対する直接作用によるPDの低下に起因するものであり、インドメタシンに代表される他のNSAIDではCOX-1阻害による胃運動亢進と密接に関連しているものと推察される。

WS-8-9　レーザードプラー血流計を用いた胃粘膜血流測定と臨床応用

[1]広島逓信病院、[2]広島郵政健康管理センター、
[3]岡山大学消化器・肝臓・感染症内科
○保崎　泰弘[1]、白神　邦浩[1]、澤山　智之[2]、湯谷　　剛[1]、
坂本　直子[1]、宮原　弥恵[1]、原田和歌子[2]、井上　純一[1]、
岡田　裕之[3]、山本　和秀[3]

【目的】高齢者のNSAIDsの出血性胃潰瘍の予防を目的として、初めに加齢による胃粘膜血流の変化を明らかにした。第2に胃粘膜萎縮と胃粘膜血流量との関係について検討を行った。第3に薬物（sofalcone）の胃粘膜血流量におよぼす影響の定量的観察を行った。第4に従来のNSAIDsとCOX-2選択的阻害薬（celecoxib）の胃粘膜血流量におよぼす影響の違いについて若干の検討を行った。【方法】初めに胃内視鏡検査を行った33例を対象として胃粘膜血流の観察を行った。レーザードプラー血流計を用いて胃粘膜の血流量、血液量、血流速度について同時測定を行った。測定結果を60歳から90歳までの高齢者群（平均年齢69歳、16例）と42歳から59歳までの若年者群（平均年齢50歳、17例）に分けて検討を行った。　第2に胃粘膜血流測定を行った44症例について、胃内視鏡下における肉眼的所見から胃粘膜萎縮度を6段階（C-I, C-II,C-III,O-I,O-II, O-III）に分類を行なった。この胃粘膜萎縮度とレーザードプラー血流計を用いて観察を行った胃粘膜血流量との関係について解析を試みた。第3に胃粘膜腫瘍を認め内視鏡下粘膜切除術（EMR）を施行した患者13症例について10例はsofalcone 内服群、3例は非内服群とした。sofalcone内服群は、EMR施行後1週間目より内服を開始した。観察は sofalcone 内服前、内服後1週間目、内服後6週間目の計3回施行した。第4にcelecoxib内服前後およびloxoprofenからcelecoxibに内服変更した患者の血流量を測定した。【成績】初めに1.血流量は高齢者群では平均45.4、若年者群では平均38.0で有意に高値を示した（ｐ＜0.05）。2.血液量は2群間に有意差を認めなかった。3.血流速度は高齢者群では平均3.68、若年者群では平均2.92で有意に高値を示した（ｐ＜0.02）。第2に萎縮度の軽いC-I,C-II,C-IIIを一まとめとし（n=13）、萎縮度の中程度のO-I, O-II（n=14）、萎縮度の重いO-III（n=17）と3群に分類して症例数を比較的均等にして検討を行った。胃粘膜血流量はC-I,II,III 16.95±6.89、O-I,II 18.64±6.73、O-III 17.23±5.49であった。第3にSofalcone 内服前の胃粘膜血流量を100％とした時の、内服後1週間目の値は131±38（p＜0.03）と有意な血流量の増加を認めた。内服後6週間目の値は169±70（p＜0.02）とさらに著明に血流量の増加を認めた。一方、非内服群では血流量の増加を認めなかった。第4にcelecoxib内服前（12.9）後（13.1）では血流量に差を認めなかった（n＝4）。一方loxoprofen（10.5）からcelecoxib（16.3）への変更では血流増加を認めた。（n=1）【結論】初めに1.高齢者の胃粘膜の血液量、血流量は若年者と同程度かそれ以上に保たれていた。2.高齢者の胃粘膜の血流速度が若年者と比較して高値であったのは末梢循環における動脈硬化の影響が考えられた。　第2に胃粘膜血流量は内視鏡下に肉眼的に分類された胃粘膜萎縮度に影響を受けないことが示された。第3にSofalcone はプロスタグランディン（PG）代謝酵素活性を阻害することにより、内因性のPGを増加させることにより胃粘膜血流量の増加をもたらす事が知られており、胃粘膜下層における血流増加と一致した。最後に従来のNSAIDsにより胃粘膜血流量が低下するがcelecoxibにおいては血流量低下は認められなかった。血流量は胃粘膜萎縮度よりは薬物の影響から推測してプロスタグランディンの代謝の調節機能に影響を受けている可能性が示された。

WS-8-10　^{13}Cーナプロキサン呼気試験によるNSAID潰瘍リスクの検討

[1]浜松医科大学第一内科、
[2]静岡県立大学薬学部実践薬学分野、
[3]浜松医科大学臨床研究管理センター
○小平　知世[1]、西野　眞史[1]、山出美穂子[1]、魚谷　貴洋[1]、
杉本　　健[1]、大澤　　恵[1]、杉本　光繁[3]、伊熊　睦博[1]、
内田　信也[2]、古田　隆久[3]

【背景】非ステロイド系抗炎症薬（NSAID）は消化性潰瘍の要因の一つである。出血性NSAID潰瘍はCYP2C9＊3患者に多く，NSAIDの代謝低下の関与が示唆されている。ナプロキサンはNSAIDの一つで，主にCYP2C9によって代謝される。ナプロキサンが代謝される際，代謝物の他に$^{13}CO_2$が産生されるが，このナプロキサン投与後の呼気中$^{13}CO_2$量は、NSAIDの代謝酵素活性の指標となると考えられる。【目的】今回，^{13}Cーナプロキサン呼気試験が、NSAIDの代謝酵素活性の指標となり，NSAID潰瘍の予測因子になるか検討した。【方法】ヘリコバクター・ピロリ菌陰性若年健常ボランティア15名を対象に，ナプロキサン600mg／日（分2，2日間）内服前後で胃カメラを行い，modified LANZA score（MLS）を用いて粘膜障害の程度を評価した。また，^{13}Cーナプロキサン300mg内服前から48時間まで定時的に呼気を採取し，呼気中の$^{13}CO_2/^{12}CO_2$の変動（$\Delta^{13}CO_2$（‰））をPocOneにて測定した。さらに，各被検者のCYP2C9遺伝子型を解析し比較検討した。【結果】ナプロキサン内服後の粘膜障害は軽度（MLS Grade 1，2）が5例、中等度（MLS Grade 3）が7例，重度（MLS Grade 4）が3例であり，全例で何らかの粘膜障害が認められた。$\Delta^{13}CO_2$のAUC_{0-2hr}値は軽症群で6.55h・‰，中等度群では5.45h・‰，重症群では，4.04h・‰であり，内視鏡的粘膜障害が重症な群ほど，$\Delta^{13}CO_2$が有意に低かった（p＝0.04）。また，CYP2C9＊1／＊3の2例（3.27h・‰）については，CYP2C9＊1／＊1の13例（5.88h・‰）と比べ，$\Delta^{13}CO_2$が低く，内視鏡所見も重症であった。【結論】NSAIDの粘膜傷害リスクにはNSAIDの薬物動態が関与し，^{13}Cーナプロキサン呼気試験にて予測できる可能性が示唆された。また，CYP2C9＊3もリスク因子であることが確かめられた。しかし，本邦でのCYP2C9＊3の頻度は数％であり，ナプロキサンの薬物代謝の個体差には様々な因子が関与している可能性がある。^{13}Cーナプロキサン呼気試験は，種々の遺伝子多型や加齢の影響等の種々の因子を総合して代謝活性を評価できる方法であり，今後，個々のNSAID潰瘍リスクの予測に寄与する事が期待される。

WS-8-11　NSAIDs、アスピリン服用に伴う上部消化管、小腸粘膜傷害の現況と対策

[1]関西労災病院内科、[2]大阪大学消化器内科、
[3]NTT西日本大阪病院内科、[4]大阪警察病院内科
○戸田万生良[1]、小森　真人[1]、飯島　英樹[2]、伊藤　善基[1]、
萩原　秀紀[1]、阿部　　孝[4]、久保　光彦[3]

【目的】高齢化社会に伴い虚血性心疾患や脳疾患の二次予防として低用量アスピリン（81-100mg/日）、整形外科領域にてNSAIDsを用いる機会が急増している。従来、NSAIDs、アスピリンによる上部消化管傷害に関する報告は多いが、小腸粘膜傷害に関してはその診療の困難性からか殆ど報告されていない。近年、カプセル内視鏡（CE）やダブルバルーン内視鏡（DBE）の登場により、小腸病変の診療は飛躍的に向上した。我々は、NSAIDs、アスピリン服用に伴う上部消化管、小腸粘膜傷害の現況と対策につき検討を行った。【方法】対象は、2004年4月から2009年9月までに、内視鏡的止血術を施行した上部消化管出血202症例（食道・胃静脈瘤破裂は除く）、DBEを施行した191症例374件（経口的185件、経肛門的189件）（一部の症例にはVirtual Endoscopy（VE）を併用した）の中で上部・下部消化管内視鏡検査にて出血源不明の消化管出血（OGIB）症例に対しDBEを施行した小腸出血144症例、CEを施行した40症例である。【成績】上部消化管出血202症例の内、出血性潰瘍は159例､低用量アスピリン服用症例は36例（18%）であり、2007年9月の当院総受診患者中の低用量アスピリン服用症例の率（16534人中750人,4.5%）に比し有意に高かった。出血性潰瘍の内訳は、胃潰瘍127症例、十二指腸潰瘍32症例、中でも低用量アスピリン服用症例は各々22例（17%）、8例（25%）であった。また、DBEを施行したOGIB144症例の出血源同定率は93例（65%）､その内､潰瘍･糜爛性病変は43例（46%）であり、中でも低用量アスピリン4例（9.3%）を含むNSAIDs起因性と考えられた症例は6例（14%）であった。出血源同定可能であった93症例中、NSAIDs服用症例は20例（アスピリン群10例、非アスピリン群10例）であった。出血源として潰瘍・糜爛性病変は、非アスピリン群7症例（70%）、アスピリン群4症例（40%）であり、血管性病変及び腫瘍性病変と比し多かった。また、CEを施行したOGIB40症例の出血源同定率は28例（70%）、その内、潰瘍・糜爛性病変は18例（64%）であり、中でも低用量アスピリン1例（5.6%）を含むNSAIDs起因性と考えられた症例は5例（28%）であった。出血源同定可能であった28症例中、NSAIDs服用症例は8例（アスピリン群4例、非アスピリン群4例）であった。さらには、NSAIDs起因性膜様小腸狭窄に対するVEの可能性についても報告したい。【結論】低用量アスピリンにより上部消化管、小腸粘膜傷害による消化管出血のリスクは増加する事が示唆された。また、低用量アスピリンを含むNSAIDs（非アスピリン群とアスピリン群）による上部消化管、小腸粘膜傷害の現況と対策、さらにはNSAIDsの種類による好発部位や内視鏡所見の特徴の違いについても、我々の知見をもとに若干の文献的考察を加え報告する。

WS-8-12　カプセル内視鏡、ダブルバルーン内視鏡によるNSAID服用症例における小腸病変の検討

京都府立医科大学消化器内科
○半田　　修、内藤　裕二、岡嶋　　学、久貝　宗弘、
山田　展久、松山　隆三、福居　顕文、宮脇喜一郎、
土肥　　統、玄　　泰行、奥田さやか、吉田　直久、
内山　和彦、高木　智久、石川　　剛、小西　英幸、
若林　直樹、八木　信明、古倉　　聡、吉川　敏一

【背景と目的】NSAIDによる小腸粘膜傷害が近年注目されている。今回我々は小腸内視鏡（カプセル内視鏡；VCE、ダブルバルーン内視鏡;DBE）施行例においてNSAIDsを服用していた症例を抽出し、NSAIDs小腸粘膜傷害の臨床像を検討することを目的とした。【対象と方法】対象は2006年1月から2009年7月までに当院でVCEを施行した109例（女性53例､男性67例）とDBEを施行した123例の（女性58例、男性65例）のうち、NSAIDsを服用していた症例を抽出し、その背景、内視鏡所見、経過等を検討した。【成績】検査目的はVCEでは原因不明消化管出血が67例、それ以外が42例であった。全小腸観察率は78％であった。LDA服用は17例、ステロイド服用は7例、その他のNSAIDは10例であった。有所見は85%、内訳はangioectasia、びらん･潰瘍、ポリープ、血管腫等であった。一方、DBEでは原因不明消化管出血が67例、それ以外が42例であった。LDA服用は20例、ステロイド服用は11例、その他のNSAIDは9例であった。有所見は83%、内訳はangioectasia、びらん･潰瘍、ポリープ、血管腫等であった。潰瘍などの病変は下部回腸に多い傾向が見られた。貧血の進行、下血の持続など臨床的に必要がある場合はNSAIDsの中止を行う、COX-2阻害薬への変更、および粘膜保護薬を併用するなどの処置をおこない症状の改善を認めた。【結論】小腸内視鏡検査でNSAIDs服用例における小腸粘膜傷害の検討をおこなった。NSAIDs服用例では多発する多様な病変を認め、NSAIDs起因性小腸粘膜傷害の診断に有用であった。NSAIDsの中止が困難な症例に対する対応が今後の仮題であると考えられた。

WS-8-13　NSAIDs起因性小腸・大腸病変の臨床像

[1]松山赤十字病院胃腸センター、[2]九州大学病態機能内科学、[3]順天堂大学人体病理病態学
○蔵原　晃一[1]、松本　主之[2]、飯田　三雄[2]、八尾　隆史[3]

【目的】NSAIDs 起因性小腸・大腸病変の特徴を明らかにすること。【方法】過去12年間に松山赤十字病院消化器科、九州大学病態機能内科学および関連病院において、消化管の精査を施行した症例のうち、診断の確定したCrohn病、潰瘍性大腸炎、腸管Behcet病などの炎症性腸疾患患者を除外したうえで、1, 小腸・大腸に局所性の潰瘍性病変ないしびまん性炎症性病変を認め、2, NSAIDsの使用歴が明らかで抗生剤の併用がなく、3, 生検組織もしくは切除標本組織で特異的炎症所見を認めず、4, 便あるいは生検組織の培養検査が陰性で、5, NSAIDs中止後の病変の軽快ないし治癒を確認できた症例をNSAIDs起因性小腸・大腸病変と診断した。これらの症例における臨床像、X線・内視鏡所見、および病理所見を遡及的に検討した。【成績】計48例が診断基準を満たしていた。年令は22歳から81歳（平均63歳）で男性20例、女性28例であった。病変の形態から潰瘍型38例（小腸12例, 大腸26例）、腸炎型10例（小腸2例, 大腸8例）に分類できた。潰瘍型38例中4例（小腸3例, 大腸1例）にdiaphragm-like stricture（膜様狭窄）の合併がみられた。潰瘍型の大部分の症例は貧血、下血を契機に大腸内視鏡検査もしくはバルーン小腸内視鏡検査で潰瘍の存在が確認されたが、膜様狭窄合併を認めた小腸潰瘍3例は腸閉塞症状を契機に小腸X線検査で診断された。潰瘍型では38例中27例で経口ないし経肛門的にロキソプロフェン、ジクロフェナク、ないしインドメタシンが投与されていたが、腸炎型10例中5例ではメフェナム酸が投与されていた。潰瘍型のうち、大腸26例中24例で右側結腸に病変を認めた。潰瘍型の特徴は回盲弁上、ハウストラ上ないしケルクリングひだ上の輪状傾向を有する境界明瞭な潰瘍に要約され、NSAIDs投与中止数週後に瘢痕化した。膜様狭窄合併を認めた小腸潰瘍3例はいずれもバルーン小腸内視鏡導入前の症例で、NSAIDs中止後も狭窄の改善を認めなかったため小腸切除術が施行された。潰瘍型の組織所見として、軽度の炎症細胞浸潤と核分裂像、あるいはアポトーシス小体が特徴的であった。腸炎型は下痢を主訴に急性発症した症例がほとんどで、内視鏡的には出血性腸炎もしくはアフタ性腸炎の所見を呈し、組織所見でも出血、好酸球を主体とした非特異的な炎症細胞浸潤を認めた。【結論】小腸・大腸の潰瘍、狭窄、あるいはびまん性腸炎では本症を念頭に置き、NSAIDs使用歴を確認すべきと思われた。NSAIDsに関連する小腸・大腸病変の頻度や臨床像を明らかにするには、今後更なる多数例での検討を要する。

WS-8-14　NSAIDs起因性の小腸粘膜傷害の表現形と分布の検討

日本医科大学消化器内科
○藤森　俊二、高橋　陽子、山田祐希江、江原　彰仁、小林　剛、瀬尾　継彦、三井　啓吾、米澤　真興、田中　周、辰口　篤志、坂本　長逸

【目的】NSAIDsの濃度・胆汁酸の濃度・腸内細菌叢は小腸の部位で異なっていることからNSAIDsによる粘膜傷害は小腸部位により表現形が異なる可能性がある。腸肝循環のある通常型NSAIDsは胆汁とともに小腸口側で濃度が高い可能性があり、小腸細菌叢は肛門側で大腸細菌叢に近づくことが明らかになっている。絨毛欠損は絨毛が消失した上皮が一定の広がりを持つ病変で、成因・組織像の特徴は不明であるが、近年アスピリン投与後にも認められることがわかった。びらん・潰瘍性病変と絨毛欠損について発生頻度を調べるとともに、その分布を比較検討し病変の発生部の特徴を解明することが目的である。【方法】当施設で行ったNSAIDs起因性小腸粘膜傷害に対する予防薬評価目的で施行した2つのランダム化試験（Gastrointestinal Endosc 2009;69:1339-46, Gastroenterology 2009;136:A880）の対照群を合計して今回の解析対象とした。対象は50歳未満の健常成人男性55例である。対象はNSAID（diclofenac sodium 75mg/day）およびプロトンポンプ阻害剤（omeprazol 20mg/day）の投与を2週間受けた。投与前と投与後の小腸における絨毛欠損・びらん・潰瘍について病変数を算定するとともに病変の分布をカプセルの小腸通過時間を用いて検討した。本試験は当大学倫理委員会の承認を得ている。【結果】投薬前のカプセル内視鏡検査で55例中6例（10%）にびらん3個、絨毛欠損3個を認めた。投薬後ではカプセル内視鏡が盲腸に達しなかったために2名が脱落し、53例が検討対象となった。53例中32例（60%）に計636病変を認め、内訳は潰瘍を8例23病変・びらん22例498病変・絨毛欠損16例115病変であった。絨毛欠損の90%は小腸口側に位置し、すべての潰瘍は肛門側であった。びらんについては小腸内の分布に明らかな傾向を指摘できなかった。絨毛欠損と潰瘍の分布は有意に異なっていた。（$P < 0.0001$）。【結論】diclofenac起因性の小腸絨毛欠損と潰瘍性病変の分布は異なり、両病変の発生機序は異なると考えられた。病変の好発部位から、絨毛欠損はNSAIDsの直接作用や高濃度の胆汁の関与が、潰瘍性病変には腸内細菌の関与が推定された。

WS-8-15　NSAIDs起因性小腸傷害発生のメカニズムとその予防法

[1]大阪医科大学第二内科、[2]京都薬科大学薬物治療学分野
○梅垣　英次[1]、依田有紀子[1]、時岡　　聡[1]、竹内　　望[1]、竹内　利寿[1]、天ヶ瀬紀久子[2]、加藤　伸一[2]、竹内　孝治[2]、樋口　和秀[1]

【目的】インドメタシン（IM）などの非ステロイド系消炎鎮痛剤（NSAIDs）は、胃のみならず小腸においても粘膜傷害を惹起することが知られている。近年、カプセル内視鏡や小腸内視鏡の開発によりヒトにおいて小腸の観察が可能となったことにより、原因不明の消化管出血の約10%はNSAIDsによる小腸粘膜傷害が原因であることが明らかとなり、その予防と治療が重要視されている。しかし、その病態や障害に対する治療法・予防法については未だ明らかでない点が多い。そこで、現存する消化性潰瘍治療薬や炎症性腸疾患治療薬がラットのNSAIDs起因性小腸傷害を抑制できるか否かを検討し、そのメカニズムについて考察した。【方法】SD系雄性ラットにIM（10mg/kg）を経口投与し、24時間後に小腸を摘出し小腸粘膜に発生した損傷面積（mm2）の和を潰瘍係数として評価した。投与薬剤は、PPIとしてランソプラゾール30,100mg/kg、オメプラゾール30,100mg/kg、ラベプラゾール30,100mg/kgは各々IM投与30分前に1回経口投与した。H2受容体拮抗薬は、シメチジン100mg/kg、ファモチジン3,10mg/kg、ラフチジン30mg/kg、防御因子増強薬は、レバミピド100,300mg/kg、テプレノン100,300mg/kg、イルソグラジン1,10mg/kg、エカベトナトリウム300,1000mg/kg、ポラプレジンク30,100mg/kg、炎症性腸疾患治療薬は、スルファサラジン100,300,1000mg/kg、メサラジン500,1000,2000mg/kg、プロスタグランジン製剤はミソプロストール0.1ul/kg、を用いそれぞれIM投与30分前､6時間後に2回経口投与した。【結果】(1) ラットにIMを投与することにより、小腸全域に散在性に様々な形態の潰瘍性病変が発生し、同時にiNOS、MPO活性、粘膜内腸内細菌数が上昇した。(2) ランソプラゾール、ラフチジン、ミソプロストール、レバミピド、テプレノン、イルソグラジン、スルファサラジン、メサラジンはIMによる小腸病変を抑制した。(3) 防御因子増強薬は、小腸粘膜粘液分泌亢進作用や抗炎症作用が、小腸粘膜傷害抑制に一部関与すると推察された。(4) スルファサラジンの抑制機序に関して、抗炎症作用と腸内細菌抑制が関与すると考えられた。(5) ランソプラゾールは、粘液亢進作用はなく、HO－1増加作用や抗炎症作用が小腸傷害発生抑制に関与すると推察された。現在ボランティアを対象としたNSAIDs小腸傷害に対する消化性潰瘍治療薬の臨床効果について検討中であり、その結果も合わせて報告する。【結論】酸の関与が考えられないIM起因性小腸傷害を抑制する消化性潰瘍治療薬（PPIやH2受容体拮抗薬）や炎症性腸疾患治療薬が存在し、それぞれの薬剤の効果発現メカニズムは異なる可能性が示唆された。今後その病因と治療法に関してさらに詳細な解析が必要と考える。

WS-8-16　大腸出血性疾患に対するNSAIDsの検討

佐賀大学消化器内科
○鶴岡ななえ、坂田　資尚、岩切　龍一

【目的】高齢化社会に伴い脳・心血管系の疾患および整形外科的疾患は増加し、アスピリンを含めたNSAIDsの使用頻度は増加しており、その上部消化管に対する関与は既に知られている。また、下部消化管出血の原因にも血管・腸管因子以外に、NSAIDsの関与が示唆されており、特に虚血性腸炎や大腸憩室出血における関与が報告されている。今回我々は、虚血性腸炎および大腸憩室出血の患者を対象に、患者背景およびNSAIDs内服等の疾患に影響を与える因子について、症例対照研究にて検討を行った。【方法】2000年1月から2008年12月までに入院加療を要した、虚血性腸炎および大腸憩室出血の患者98名（男：女　52：46）を対象とし、基礎疾患（脳血管障害、心疾患、高血圧症、高脂血症、糖尿病、腎疾患、骨粗鬆症）、NSAIDsおよび抗血栓剤の内服、入院期間、喫煙、飲酒、排便習慣等について、性別および年齢を一致させた患者98名を対照とし検討を行った。【成績】虚血性腸炎と大腸憩室出血において基礎疾患（脳血管障害、心疾患、高血圧症、高脂血症、糖尿病、腎疾患、骨粗鬆症）、入院期間、喫煙、飲酒、排便習慣等に有意差は認めなかった。また虚血性腸炎の患者においては、対照群と比較し上記検討項目において有意差ある因子は認めなかった。しかし大腸憩室出血においては、上記検討因子のなかでNSAIDs・抗血栓剤内服（オッズ比4.6、95％信頼区間1.54‐13.70、p＝0.0061）と心疾患（オッズ比2.932、95％信頼区間1.136‐7.569、p＝0.0262）が有意な危険因子として挙げられた。また大腸憩室出血の患者においては、NSAIDs・抗血栓剤内服により入院期間が長くなる傾向にあり（オッズ比1.048、95％信頼区間1.002‐1.098、p＝0.0423）、NSAIDs内服（オッズ比5.387、95％信頼区間1.008‐28.783、p＝0.0489）および便秘症（オッズ比10.221、95％信頼区間1.622‐64.412、p＝0.0133）が入院中再出血の危険因子となっていた。【結論】虚血性腸炎と大腸憩室出血において基礎疾患、喫煙、飲酒、排便習慣等の背景因子に差はないものの、大腸憩室出血ではNSAIDsおよび抗血栓剤の内服が有意に多く、NSAIDsおよび抗血栓剤内服が大腸憩室出血に関与していることが示唆された。

WS-8-17　大腸憩室出血とNSAIDとの関連

木沢記念病院
○杉山　宏

【目的】近年，大腸憩室出血を多く経験するようになった．我々は洗腸後，透明フードを用いた内視鏡を施行，憩室周囲にフードを軽く押し当て吸引し，憩室を反転，観察することで憩室出血の診断を試みたところ高率に出血の責任憩室が診断できるようになったが，NSAIDの投与例を多く認めた．そこで，憩室出血とNSAIDとの関連について検討を試みた．【方法】1997年以降，内視鏡診断した大腸憩室出血72例，97回を対象に，NSAIDと臨床像，内視鏡所見について検討した．統計学的検討は，2群間の平均値の差の比較にはMann-Whitney U検定を，比率の比較にはχ二乗検定を行った．【結果】憩室出血97回中25回で低用量aspirin以外のNSAID（以下，N）が，15回で低用量aspirin（以下，A）が，2回でN＋Aが投与されていた．内視鏡の初期所見で活動性出血を認めたのは97回中5回（5.2%）のみであったが，dypyridamole，diclofenac s.，A，A＋cilostazol，A＋lornoxicam＋limaprost a.が投与され，全例がAを含む抗血栓薬やNの投与例であった．出血部位は，N投与例では右側結腸が27回中8回（29.6%），左側結腸が17回（63.0%），不明が2回（7.4%）であったが，N非投与例では右側結腸が70回中44回（62.9%），左側結腸が25回（35.7%），不明が1回（1.4%）であり，N投与例では左側結腸の出血例が有意に多かった（$p<0.05$）．憩室出血97回中9回（9.3%）で，区域性または全結腸の憩室の多数にびらんを認めたが，N投与例が27回中6回（22.2%），N非投与例が70回中3回（4.3%）であり，N投与例では区域性または全結腸の憩室の多数にびらんを有意に多く認めた（$p<0.01$）．また，憩室出血では通常，憩室以外の粘膜にはびらんを認めないが，97回中，N投与例の2回（2.1%）のみが憩室以外の粘膜にもびらんを認めた．また，憩室出血では通常，出血の責任憩室は1箇所であるが，N投与例の2回（2.1%）のみは出血の責任憩室を2箇所に認めた．72例中13例（18.1%）は1カ月以上の間隔で計25回の再出血を認めたが，その間隔は直前までNが投与されていた例は平均8.9ヵ月，Nが投与されていなかった例は平均14.5ヵ月であり，N投与例では再出血までの期間が短い傾向にあった（$p<0.1$）．【結論】内視鏡の初期所見で活動性出血を認めたのは低用量aspirinも含めたNSAIDや抗血栓薬の投与例であった．低用量aspirin以外のNSAID投与例では左側結腸の出血例が多い，区域性または全結腸の多数の憩室内にびらんを認める，憩室以外の粘膜にびらんを認める，出血部位が複数である，短期間に出血を繰り返す，という特徴が認められたが，低用量aspirin投与例では認められなかった．

WS-8-18　低用量アスピリン服用と大腸憩室出血について

帝京大学内科
○山本　貴嗣、阿部浩一郎、服部　研吾、石井　太郎、久山　泰

【背景】近年動脈硬化性疾患の予防目的で低用量アスピリン（LDA）を服用する症例が増加し、それに伴って副作用である消化管出血や粘膜傷害が臨床的に問題となっている。最近の研究によりLDAが上部消化管のみならず小腸や大腸にも影響を及ぼすことが示唆されているが、我が国の臨床データは十分ではない。【目的】大腸憩室出血患者におけるLDAの関与を調べる。【方法】2005年－2008年に大腸憩室出血で当科に入院した47症例についてその背景因子、入院後経過を調査し、LDA服用の有無による相違について評価した。【結果】全47例中LDA服用者は約半数の23例で、非服用者と比較して高齢であり、高血圧、動脈硬化性疾患などの基礎疾患を有する症例が多かった。入院後経過では、LDA群で若干輸血が多い傾向があった。また初回入院後再発する例が多くみられた【結論】結腸憩室出血患者において、LDA服用者が多く認められた。LDA服用者における憩室出血の特徴として、高齢者、基礎疾患が多い、などの特徴があり、また再発が多い傾向が認められた。LDA服用者における憩室出血に対し、有効な予防策を検討する必要があると考えられた。

WS-8-19　75歳以上の高齢者の下部消化管出血に及ぼすNSAIDsの影響

[1]新中間病院外科、[2]新中間病院内科、
[3]新中間通谷クリニック
○末廣　剛敏[1]、矢毛石陽一[1]、實藤　健作[1]、奥平　恭之[1]、狩野ただし[1]、嶺　博之[1]、境　文孝[2]、豊川　毅[2]、潮下　敬[2]、杉江　由美[2]、松崎　浩一[3]

【背景】わが国において急速に進みつつある高齢者社会を反映して抗血小板薬内服中の症例が増えその影響として消化管出血をきたす高齢者が増加している。当院における高齢者における下部消化管出血の現状とNSAIDsの影響について報告する。【対象】電子カルテが導入された2006年8月より2009年7月までの36ヶ月間に当院において内視鏡を行った下部消化管出血症例を対象とした。後期高齢者である75歳以上の長寿群とそれ以下の対照群に分け、背景、NSAIDs使用の有無、内視鏡診断、治療法などについて比較検討した。【結果】この期間の大腸内視鏡施行例は992例で下部消化管出血に対し内視鏡的診断がなされたのは50例（5.0%）であり、長寿群30例、対照群20例と長寿群が有意に多かった。疾患別では腸炎20例（長寿13例対照7例）、内痔核13例（長寿5例対照8例）、悪性疾患14例（長寿10例対照4例）、大腸ポリープ1例（長寿1例）、大腸憩室2例（長寿1例対照1例）で、長寿群で悪性疾患が多かった。大腸内視鏡施行992例におけるNSAIDs内服例は214例21.6%（長寿130例37.5%対照84例13%）、低容量アスピリン製剤内服163例16.4%（長寿105例30.3%対照58例9.0%）、その他NSAIDs内服は70例7.1%（長寿38例11%対照32例5%）であったのに対し下部消化管出血例ではNSAIDs内服例は19例38%（長寿16例53%対照3例15%）、低容量アスピリン製剤内服15例30%（長寿14例46.7%対照1例5%）、その他NSAIDs内服は9例18%（長寿6例20%対照3例15%）と下部消化管出血例では長寿群で低容量アスピリン製剤が、対照群でその他のNSAIDsが多かった。また、低容量アスピリン製剤内服症例の内訳は腸炎8例、内痔核3例、腫瘍3例、憩室1例と腸炎での出血が多かった。低容量アスピリン製剤内服の原疾患は脳梗塞10例、心房細動2例、血液透析2例、不明1例であった。来院時Hbは10.6g/dlで長寿群（Hb 9.6g/dl）は対照群（Hb 12.2g/dl）に比し有意に低値であり、低容量アスピリン製剤内服の有無では内服群（Hb 9.5g/dl）が非内服群（Hb 11.1g/dl）より低かったが長寿群においては内服例Hb9.7 g/dl非内服例Hb9.5 g/dlと差は無く年齢による影響も考えられた。輸血は11例に平均3.6単位施行し、長寿群8例（平均4.3単位Hb6.7g/dl）は対照群3例（平均1.7単位Hb6.2g/dl）より輸血前のHb値には差はないが輸血量が多かった。しかし輸血施行例中7例が悪性疾患でありその中で低容量アスピリン製剤内服例は2例のみであった。治療は絶食のみが最も多く悪性疾患6例に手術を施行、1例に抗癌剤治療を行った。緊急大腸内視鏡による止血は大腸憩室に対し試みたが施行できなかった。低容量アスピリン製剤の中断中止は13例に行ったが原疾患の再発は見られなかった。【まとめ】75歳以上の高齢者における下部消化管出血の現状とNSAIDsの影響について検討した。高齢者においては低容量アスピリン製剤内服の頻度が高く、特に虚血性腸炎、内痔核といった比較的浅い疾患において出血が見られていたが、内服の有無では貧血の程度に差は無く絶食と薬剤中断にて症状は改善した。また輸血例のほとんどが悪性疾患であり下部消化管出血においてはNSAIDs内服による良性疾患の輸血のリスクは低いものと考えられた。

WS-9-1　クローン病手術症例におけるインフリキシマブ使用の有用性

[1]田附興風会医学研究所北野病院消化器センター外科、
[2]田附興風会医学研究所北野病院消化器センター内科
○橋田　裕毅[1]、伊藤　裕章[2]、中西　保貴[1]、吉田　昌弘[1]、吉村　弥緒[1]、高橋　英雄[1]、吉冨　摩美[1]、多田　正晴[1]、上田　修吾[1]、寺嶋　宏明[1]、尾崎　信弘[1]

【目的】当院では，クローン病の治療において，抗TNFα抗体であるインフリキシマブ（以下，IFX）を第一選択としたいわゆるtop down strategyを行い良好な成績をあげており，IFX投与中の患者おいて適応と判断されれば，手術加療を行っている．さらに術後非特異的炎症が病態の増悪を惹起し，再燃につながりうる観点から，術後早期にIFX投与を再開しており，これまで多くの症例を手掛けている．今回，術前術後のIFX投与，手術加療の有用性に関して検討した．【対象】2006年1月から2009年6月に，クローン病患者において手術を行った症例の30例を対象とした．平均37歳，30例中28例が男性であった．フォローアップ期間は，平均674日（58～2524日）であった．【結果】IFX投与を受け，手術が必要となった症例は9例で，術前にIFX投与を行っていない症例は21例であった．手術適応となった原因は，狭窄が20例であり半数以上を占めていた．手術症例の約半数に腹腔鏡下手術を施行しており，また術前IFX投与群において，術早期での縫合不全，膿瘍形成などの合併症は認めず，術前IFX非投与手術症例と比較しても，手術時間，出血量などに差は認めなかった．また術後の在院日数の延長は認めなかった．30例中26例に対し，術後平均14日にIFXを再開しており，術後IFX投与回数は平均11回（2～22回）であった．現在までに，再燃を認めた症例はない．一方で，術後IFXを投与しなかった症例4例のうち2例に再燃を認めている．【結語】クローン病に対する手術症例において，術前でのIFX投与による合併症の増加は認めず，従来と同様に手術が遂行されると考えられ，さらに術後早期からのIFX投与が，病勢のコントロールに重要である可能性が示唆された．今後さらなる経過観察を要すると考えられる．

WS-9-2　クローン病に対するインフリキシマブ投与症例の検討―外科の立場から

帝京大学外科
○松田　圭二、赤羽根拓哉、島田　　竜、堀内　　敦、渋谷　　肇、中村　圭介、青柳　賀子、端山　　軍、山田　英樹、野澤慶次郎、石原聡一郎、渡邉　聡明

【目的】外科手術を受けたクローン病症例に対するインフリキシマブ（IFX）の効能を明らかにすることを目的として，当科の症例を検討した．【対象と方法】1989年から2009年8月までに当科で経験したクローン病47例のうち，IFX投与歴のある11例について，性別，発症年齢，病型，既往手術，内視鏡下拡張術の有無，IFX投与の経過観察期間，IFX投与後の手術，手術内容，併用ステロイド量の増減，IFXの副作用，対処法，症状の変化を検討した．【結果】男性10例，女性1例，クローン病発症年齢は平均22.9±6.5歳（12～35歳），病型は小腸型1例，小腸大腸型10例で，肛門病変は全例にみられた．既往手術はシートンが4例，回盲部切除が2例，肛門切開排膿が2例，直腸切除1回＋結腸切除1回＋ストマ造設＋ストマ閉鎖が1例，結腸切除3回＋小腸切除2回＋虫垂切除が1例，結腸右半切除＋ストマ造設＋ストマ閉鎖＋シートン2回が1例であった．小腸狭窄に対する内視鏡下拡張術が，2例（18%）に対して施行された．IFX投与期間は平均1年8ヵ月（5ヵ月～6年2ヵ月）であった．IFX維持投与開始後に外科手術施行例はなかった．IFX投与前にステロイドが投与されていた症例は5例で，うち4例（80%）でIFX投与後にステロイド減量あるいはステロイド投与中止に至った．副作用は2例（18%）にみられ，アレルギー反応が1例，AST,ALT上昇が1例であった．アレルギー反応に対しては抗ヒスタミン剤併用にてその後2年以上にわたって問題なくIFX投与を続行している．AST,ALT上昇例も1回の休薬のみでデータは改善し，その後8ヵ月にわたってIFX投与続行中である．自他覚症状で改善がみられたのが6例（55%）であり,痔瘻治癒･軽快が2例（18%），肛門痛改善が2例（18%），腹痛改善が1例（9%），腸管皮膚瘻改善が1例（9%）であった．IFX投与後の死亡例はなかった．【結語】IFX投与症例は，自他覚所見の改善がみられ，副作用も少なく，軽度であり，フォローアップ期間中に手術は行われなかった．フォローアップが短期間であるため，IFX投与と手術回避の相関関係を明らかにすることはできなかったが，今後の検討課題である．

WS-9-3　インフリキシマブ導入前後でのクローン病術後維持療法の相違と再発率の比較

九州大学病態機能内科学
○江崎　幹宏、松本　主之、矢田親一朗、飯田　三雄

【背景と目的】クローン病（CD）における術後再発予防は内科治療における重要な課題である。栄養療法はCDに対する術後再発予防効果を有するが、患者のコンプライアンスは必ずしも高くない。一方、インフリキシマブ（IFX）は有効な術後維持療法となり得る可能性が報告されており、本邦CDにおいてもその治療効果を検証する必要がある。そこで、今回我々は当科におけるIFX導入前後でのCD術後療法の変遷と再発率の相違を検討した。【対象と方法】2003年5月以前に手術を施行し栄養療法による術後維持療法が推奨された36例（IFX導入前群）と、2005年8月以降に手術が施行され術後早期よりIFXの計画的維持投与が行われた22例（IFX導入後群）を対象とした。臨床像（発症年齢、罹病期間、既手術歴の有無、病変範囲、臨床病型、活動性肛門病変の有無）ならびに術後療法（栄養療法、5-ASA、PSL、免疫抑制剤、IFX）を遡及的に検討し、2群における術後維持療法ならびに再発率の比較を行った。なお、栄養療法は全観察期間で≧1200kcal/日の経腸栄養剤服用が継続できた症例を栄養療法ありとし、術後再発はCDAI≧150かつベースラインと比較してΔCDAI≧70を満たした時点で術後再発ありと定義した。【結果】(1) IFX導入後群では導入前群と比較して有意に5-ASA、免疫抑制剤の併用例が多かった（順に$p<0.0001$, $p<0.05$）。栄養療法に関しては、IFX導入前群では全例で術後早期より栄養療法が開始されたが12例は退院後1ヶ月の時点で継続困難となり、最終的に栄養療法ありと判断できたのは17例（47%）であった。IFX導入後群では11例（50%）で術後栄養療法が開始され9例（41%）で全経過において栄養療法が遵守されており、両群における栄養療法実施率に差を認めなかった。(2) IFX導入前群では平均25ヶ月の経過観察期間中20例（56%）で再発が確認された。一方、IFX導入後群では平均17ヶ月の観察期間中再発は1例（5%）のみで、IFX導入後群で術後再発率は有意に低かった（$p<0.05$）。【結論】IFXの計画的維持投与の導入により薬物療法の併用機会が増加する一方で栄養療法選択の機会は減少した。しかしながら、IFX導入により本症術後再発は抑制される可能性が示唆された。

WS-9-4　クローン病における術前のインフリキシマブ投与は術後の合併症を増加させるのか？

宮崎大学腫瘍機能制御外科
○佛坂　正幸、池田　拓人、内山周一郎、千々岩一男

【はじめに】近年，クローン病に対して抗TNF－α製剤であるインフリキシマブ（IFX）が広く使われるようになり，有効性が報告されている．しかしその生物学的特性により副作用が懸念されており，特に感染症を誘発する可能性が指摘されている．今回，IFXの術前投与が周術期の合併症を増加させるか否かについて検討した．【対象】2003年より現在までに腹部手術を受けた74例，93回の手術について検討した．このうち，術前にIFXを投与されていた症例は10例であり，7例が術前3ヶ月以内に投与されており，この7例について検討した．内訳は，男性6例，女性1例で，年齢は37.1±16.2（平均±標準偏差）歳で，ウィーン分類による病態はB2：3例，B3：4例，病型はL2：1例，L3：3例，L4：3例であった．手術適応は狭窄4例，内瘻3例（うち膀胱瘻2例）であり，2例では術前のIFX投与により腸閉塞となった症例であった．術前のIFX投与回数は5.4±7.9回であり，投与から手術までは34.3±18.0日であった．2例でステロイド投与の既往があったが直前に投与されていた症例はなく，3例で免疫抑制剤を併用していた．手術は回盲部切除：2例，吻合部切除：2例，右結腸切除：1例，結腸全摘：1例，結腸全摘＋腹会陰式直腸切断：1例であり，膀胱瘻切除：1例，狭窄形成：1例を追加した．全例で術中内視鏡を行い，腸管吻合は6例で行い，全例手縫吻合を行った．残り1例では回腸人工肛門造設を行った．術後のIFX投与は6例で行われている．【結果】術後30日以内の早期合併症は3例にみられた．内訳はイレウス：2例，中心静脈カテーテル感染：1例であり，いずれも保存的治療により軽快した．この他2例（1例は重複）でドレーン抜去後に発熱がみられ，腹腔内膿瘍を疑ったが確証は得られず，保存的治療で軽快した．術後30日以上の長期合併症はみられていない．IFXが投与されていない，および3ヶ月以前に投与された67例，86回の手術の早期合併症は23回（1回は重複）でみられ，創感染：9例，腹腔内膿瘍：4例，中心静脈カテーテル感染：3例，縫合不全：2例，イレウス：2例，吻合部狭窄：1例，術後出血：1例，肝機能障害：1例，急性膵炎：1例であった．腹腔内膿瘍の3例および縫合不全の1例で外科的治療を行ったが，他は保存的治療で軽快した．合併症の頻度は術前IFX投与例と非投与例で有意差はなかった．【結語】腹部手術前のIFXの投与は周術期の合併症を増加させることはなく，また重篤な合併症もきたさず，IFX投与後でも問題なく手術は可能と思われた．

WS-9-5　クローン病における術後抗TNF-α抗体製剤の再燃抑制効果（無作為割付前向き検討にて）

[1]兵庫医科大学病院内科下部消化管科、
[2]兵庫医科大学病院内科上部消化管科
○吉田　幸治[1]、中村　志郎[1]、福永　　健[1]、上小鶴孝二[1]、横山　陽子[1]、應田　義雄[1]、飯室　正樹[1]、樋田　信幸[1]、三輪　洋人[2]、松本　譽之[1]

クローン病（以下CD）は慢性炎症性腸疾患であり、内科的治療を継続するも再燃・緩解を繰り返す。長期の経過では不可逆な合併症による腸管切徐を余儀なくされる。しかし、術後粘膜病変の再燃は1年で約90％と症状再発に先行して高率におこるとされる報告もあり術後の再燃予防は再手術を回避する意味でも重要である。Infliximab（以下IFX）は、その有効性の高さより現在ではCD治療の中心になりつつある。しかし、術後再燃予防としての維持投与については臨床適応となっておらず、それ故、有効性など十分に検討されていないのが現状である。今回我々は、術後より再燃予防を目的としたIFXの有効性を2群の無作為割付け前向き検討試験として評価した。【対象】当科の臨床研究に参加同意された術後CD患者で12ヶ月以上経過を追跡し得たCD患者16名。IFX投与を中心として再燃予防を行った群:IFX群8名。栄養療法を中心とした既存治療を行った群：既存治療群8名。【患者背景】両群間で年齢、罹病期間、病型、術前治療内容に有意差は認めなかった。【評価】上記2群での臨床的再燃率（CRP値、IOIBDscore）、粘膜再発を術後12ヶ月以内の内視鏡にて評価した。【結果】CRP値においては非再燃率はIFX群80%、既存治療群40%でp＜0.05の有意差をもって再燃予防効果を示した。IOIBDscoreも同様にp＜0.05の有意差をもってIFX群の非再燃率が高い傾向を示した。内視鏡的評価においてもIFX併用群は観察しえた8例中2例（25%）にビラン、小潰瘍の再発をみとめたが、既存治療群は観察しえた4例中3例（75%）で粘膜再燃を認め、有意差をもってIFX群で粘膜非再燃率が高い結果が得られた。【結語】評価期間が術後1年と短期間ではあるが、術後の再燃予防としては術直後よりIFXを積極的に導入することが粘膜病変の再燃予防、また臨床的緩解維持に有効である可能性が示唆された。

WS-9-6　クローン病に合併する痔ろうに対するインフリキシマブ投与

[1]三菱神戸病院消化器科、[2]三菱神戸病院外科、
[3]三菱神戸病院内科、[4]摂南総合病院内科
○橋本　可成[1]、斉藤　正樹[2]、金　　英植[2]、鄭　　充康[2]、前田　暁行[2]、藤井　壽仁[4]、北沢　勇人[3]、松田　耕作[3]、貫名　英之[3]

【目的】クローン病に対するインフリキシマブ投与は現在トップダウンテラピーの導入もあり、第一選択となってきた。しかし、クローン病に合併する痔ろうに対しては、内科的治療のみならず外科側からのアプローチが必要で、消化器内科医は治療方法の選択に難渋しているのが現状で、肛門専門医が在中しておれば問題がないが、外科側としても肛門疾患に精通していなければ治療に難渋するケースもみられる。当科ではシートンドレナージ後にレミケードスケジュールメンテナンスを実施し、肛門疾患のコントロールが容易であったため報告する。【方法】当科でクローン病でインフリキシマブスケジュールメンテナンス施行中の11例で痔ろうを合併した6例について、シートンドレナージの有無、施行時期、転帰、インフシキシマブ治療による肛門合併症とその対策などについて検討した。【成績】当科でインフリキシマブスケジュールメンテナンス施行例は男性8例、女性3例で投与回数は55回から4回の合計225回で合併症はインフジョンリアクション1回で、肛門疾患に関しては肛門狭窄2例であった。6例の肛門部病変はインフリキシマブ投与後速やかにwet anusからdry anusとなり、排膿は消失し肛門へのガーゼ塗布は不要となった。狭窄例1例は栄養療法、バルーン拡張と緩下剤投与でコントロール良好となった。もう1例は現在栄養療法で狭窄症状はないが将来的には拡張を考慮している。痔ろう症例はいずれも投与前にシートンドレナージし排膿して局所コントロールの上でインフリキシマブ投与開始し速やかに炎症消退と排膿の停止をみた。今後のシートン抜去時期を考慮中である。【結論】1, クローン病に合併した痔ろうについてはシートンドレナージの後インフリキシマブスケジュールメンテナンスが有用で、狭窄に対しては何らかの拡張術が必要である。

WS-9-7　痔瘻・肛門周囲膿瘍を有するクローン病症例に対するインフリキシマブの肛門手術後再発予防目的投与の成績

[1]生駒胃腸科肛門科診療所、[2]健生会奈良大腸肛門病センター
○増田　勉[1,2]、稲次　直樹[2]、吉川　周作[2]、内田　秀樹[2]、山口　貴也[2]、山岡健太郎[2]、横谷　倫世[2]、稲垣　水美[2]、下林　孝好[2]

【目的】クローン病の肛門病変の内、Houghes分類のsecondary lesionである肛門周囲膿瘍、痔瘻は、肛門管に存在するクローン病変に由来するので、incidental lesionと比較して難治性であり、再発を繰り返し、複数回の手術を要することから肛門機能の低下を招き、治療に難渋することが多い。またこのような病変に対し肛門手術後にインフリキシマブを再発予防目的に投与した成績の報告はあまり無い。今回Houghes分類のsecondary lesionである肛門周囲膿瘍、痔瘻を有するクローン病症例で肛門病変の手術後にインフリキシマブを再発予防目的に投与した成績について検討した。【方法】インフリキシマブ投与前の肛門手術回数及び投与後の手術回数、瘻孔閉鎖率、直腸切断術の有無、投与後観察期間、免疫調節剤併用の有無等について調べ、肛門病変の手術後再発予防目的インフリキシマブ投与の有効性を検証した。【対象】当院において登録されている170名のクローン病症例の内、Houghes分類のsecondary lesionである肛門周囲膿瘍、痔瘻を有し、肛門病変の手術後にインフリキシマブを再発予防目的に8週間毎に投与した13例。【成績】性別：男性9例、女性4例。クローン病発症後経過期間（月）：24～201（中央値132）。病型：小腸型：1例、大腸型：5例、小腸大腸型：7例。腸管手術の有無：有り：5例、無し：8例。クローン病発症後初回肛門手術までの期間（月）：0～128（中央値38）。クローン病発症後インフリキシマブ投与までの期間（月）：5～129（中央値58）。インフリキシマブ継続投与後観察期間（月）：13～25（中央値20）。インフリキシマブ投与後副作用;有り2例（infusion reaction　1例、肺炎1例）、無し11例。免疫調節剤併用有無：有り4例（2例はその後中止）、無し9例。インフリキシマブ投与前肛門手術回数は1～4回（1回：9例、2回：2例、3回：1例、4回：1例（直腸切断術症例））。インフリキシマブ投与後肛門手術回数は0～4回（0回：9例、1回：1例（直腸切断術症例）、3回：2例、4回：1例）。直腸切断術となった1例を除く12例は、現在寛解維持中である。また瘻孔閉鎖率は76.9%（10/13）であった。【考察】初回肛門手術後にインフリキシマブ投与された9例のうち、7例はその後肛門手術を受けずに寛解を維持している。直腸切断術症例は、4回の肛門手術後に初めてインフリキシマブを投与し、その後13ヶ月で直腸切断術となっており、肛門病変が高度に進行してしまってからの投与となっていた。インフリキシマブの投与時期が問題であると考えられた。【結論】Houghes分類のsecondary lesionである肛門周囲膿瘍、痔瘻を有するクローン病症例に対して肛門手術後に再発予防目的にてインフリキシマブを投与した症例の69%（9/13）はその後の手術が不要となった。肛門病変に関して直腸切断術となった1例を除いて全例寛解状態（瘻孔閉鎖率76.9%）であり、投与後の副作用も重篤なものは無かった。Houghes分類のsecondary lesionである肛門周囲膿瘍、痔瘻を有するクローン病症例に対して肛門手術後のインフリキシマブの再発予防目的投与は有効であると考えられた。

WS-9-8　抗TNFα製剤によるFcレセプターを介したヒト血球と結合能の相違

九州大学病態機能内科学
○鳥巣　剛弘、松本　主之、藤岡　審、飯田　三雄

【目的】クローン病の緩解率が抗TNF α 製剤の種類により異なる事が様々な臨床研究から明らかとなっているが、そのメカニズムについてはまだ不明な点が多い。今回ヒト末梢血において抗TNF α 製剤の血球に対する結合能の差を検討した。【方法】健常人とCD患者の末梢血から血球を単離しフローサイトメトリーを用いて結合能を蛍光ラベルした抗TNF α 製剤または抗TNF α 製剤と蛍光2次抗体を用いて比較した。【成績】健常人、CD患者いずれにおいてもインフリキシマブとアダリムマブはエタナセプトに比べて好中球、単球、NK細胞、B細胞との結合能が有意に高かった。Fcブロッカーや抗CD16抗体、抗CD32抗体、抗CD64抗体により結合は同等に抑制できることから抗TNF α 製剤とヒト血球との結合はFcレセプターを介していることが推測された【結論】Fcレセプターを介したヒト末梢血との結合がTNF α 製剤の種類により差があることが示された。

WS-9-9　クローン病のステロイド依存例・抵抗例に対するインフリキシマブの有効性の検討

石川県立中央病院消化器内科
○吉田　尚弘、伊藤　錬磨、中西　宏佳、平野　　桂、冨永　　桂、稲垣　聡子、竹村　健一、山田　真也、三輪　一博、金子　佳史、土山　寿志

【背景】現在クローン病の治療戦略としては、ステロイド治療に先んじてインフリキシマブ（以下IFX）を使用するTop-down治療の有効性が多数報告されている。しかし実際の臨床ではステロイド依存例・抵抗例に対してIFXの導入を検討しなくてはならない局面にしばしば遭遇する。【目的】ステロイド依存例・抵抗例に対するIFXの有効性を予測できる因子を検討し、IFX導入の適切なタイミングを明らかにする。【対象と方法】2002年1月から2008年12月までに当院でステロイド依存例・抵抗例へIFXを導入した中でScheduled maintenance投与を行った10症例（男性8症例、女性2症例）を対象とした。治療効果の予測因子としては発症年齢、発症からIFX投与までの期間、ステロイドの総投与量、クローン病合併症に対する手術回数について検討した。治療効果はIFX導入1年後に判定し、クローン病による入院歴・手術歴・合併症を認めず、CDAIが150以下のものを寛解と判定した。【結果】IFX投与1年後の治療効果判定では6症例（60.0%）が寛解状態であった。寛解群6症例と再燃群4症例で各因子について比較すると、発症年齢の平均は27.3±6.9 vs 21.8±6.3歳、発症からIFX投与までの期間の平均は44.1±10.1 vs 119.5±39.1か月で、ステロイドの総投与量の平均は4563±2681 vs 13563±10913mg、手術回数の平均は 0.83±0.68 vs 1.25±0.82回であった。また発症からIFX投与までの期間とステロイド投与量の間には相関係数0.85の相関が認められた。【考察】寛解群では再燃群に比べてIFX投与までの期間・ステロイド総投与量が少ない傾向があった。IFX投与までの期間とステロイド投与量には高い相関があり、臨床的には把握の簡便な前者がIFX有効性の予測因子として有用であると考えられた。また、若年発症例や手術回数の多い例では再燃する可能性が高く、このような症例では特に早期のIFX導入が必要であると考えられた。【結語】ステロイド依存例・抵抗例に対してIFN導入を検討する場合は、できるだけ早期の導入が望ましいと考えられた。

WS-9-10　クローン病に対する当科のインフリキシマブトップダウン療法の成績

大分赤十字病院消化器内科
○石田　哲也、一木　康則、永松　秀康、上尾　哲也、高橋　　健、杉　さおり

【目的】わが国のデータではクローン病の累積手術率：10年間で70%、累積再手術率：50%と報告されている。クローン病の診療のおいてこのような長期予後、自然史をかえることができる治療法が希求されている。一方インフリキシマブ（IFX）によるいわゆるトップダウン療法はクローン病の自然史を変えるかもしれないと期待されている。そこでIFXのトップダウン療法は通常の投与方法に比して治療効果が優れているか検討するため当科においてトップダウン療法を施行した患者について現時点での成績を報告する。【方法】当科のトップダウン療法はクローン病の診断1年以内にIFXを投与開始する方法と定義した。投与方法は3回連続投与後　8週毎に維持投与した。対象は2002年より2009年7月まで当科でIFXを投与したクローン患者のうちトップダウン療法を試行し1年以上経過観察した症例　23例である。男性15例、女性8例、平均年齢：21歳（12-43）、病型：小腸型2例、小腸大腸型15例、大腸型6例、平均罹病期間：4.7ヶ月（1ヶ月-12ヶ月）、痔ろうの合併；10例、（全員　seton drainageなどの手術後にIFX導入）、内ろう、外ろうの合併はなかった。腸管穿孔術後に導入した例が1例、併用療法は栄養療法：8例（エレンタール　300～900 kcal/日）、5-ASA製剤：20例、免疫調節剤：6例【成績】平均観察期間：28ヶ月（12－49）、投与開始後10週目には23例中22例が緩解導入でき　1例も症状改善した。これらの症例のうち病勢悪化、合併症のため入院した例：1例。効果減弱のためIFX投与期間の短縮した例：3例、免疫調節剤の追加投与が必要になった例：3例、副作用：2例（遅発性過敏症　1例、頭痛　1例）。IFX投与開始1年後に内視鏡検査施行した11例中8例に粘膜治癒を認めた。【結語】IFXをクローン病発症の早期より投与すると治療成績がよりよくなる可能性が示唆された。観察期間が短期間であるので結論を出すことはできないが、IFXのトップダウン療法は患者の長期予後、自然史の改善に役立つのではないかと思われる。

WS-9-11　当院におけるクローン病に対するTop-down療法の長期成績

豊橋市民病院
○大林　友彦、山田　雅弘、岡村　正造

【目的】infliximab（IFX）は緩解導入に有力な治療法として定着しつつあるが、その長期緩解維持効果などの面からも未だ問題が多い。現在のクローン病に対する治療アルゴリズムは、5-ASA製剤や成分栄養療法から治療を開始しステロイド治療も試みたあとに、その依存例や無効例にIFXを投与するStep-up療法であるが、最近では既存治療に先んじてより早期にIFXを投与するTop-down療法の有効性が報告されている。当院ではさらに、緩解導入時および維持療法にAZA/6-MPを積極的に使用し、白血球数を指標に用量を調節するオーダーメイド療法を行い、現在までその有用性が示唆される一定の治療成績を得ている。今回それらの結果をふまえ、当院におけるTop-down療法による緩解導入及び緩解維持における成績を検討し、報告する。【方法】2002年6月から2009年8月までに、当院にてtop-down療法にて緩解導入療法を行ったクローン病患者45例のうち、2年以上の経過観察が可能であった36例を対象とした。AZA/6-MPを併用した患者では、投与量を診察時の至急採血で白血球数が3000～5000/mm^3に維持できるように25～200mg/10～120mgの間で調節するオーダーメイド療法を行った。緩解導入はCRP＜1.0mg/dlかつIOIBD＜1点を満たした状態とした。緩解維持は緩解状態が24週以上継続した状態とした。【検討項目】Top-down療法における緩解導入成功率、緩解維持率（1年、2年時、さらに観察終了時）を検討した。また、緩解導入にIFXを単独で投与した群（28例）と、AZA/6-MPを併用した群（8例）での緩解導入成功率､および緩解維持率を比較検討した。【結果】24週以内に緩解導入に至った症例は19例（IFX単独14例、IFX+AZA/6-MP併用5例）で53％であり、緩解維持率は1年時50％､2年時42％､観察終了時42％であった。また、緩解導入率はIFX単独群で50％（14/28例）、IFX+AZA/6-MP併用群で63％（5/8例）であり、緩解維持率はIFX単独群で1年時46％（13/28例）、2年時36％（10/28例）、観察終了時36％（10/28例）であり、IFX+AZA/6-MP併用群では観察終了時まで緩解維持された。【結語】Top-down療法により高い緩解導入率が得られ、さらにAZA/6-MPを併用することにより高い緩解導入率、緩解維持率が得られた。元々強力なステロイド治療を必要としないような軽症例にもTop-down療法を行うべきかどうかなど更なる検討は必要ではあるが、Top-down療法は緩解導入、さらには緩解維持にも有効である。

WS-9-12　クローン病Infliximab効果減弱例の検討

藤田保健衛生大学消化管内科
○長坂　光夫、平田　一郎、鎌野　俊彰、藤田　浩史

【目的】近年、クローン病に対して抗TNF-α抗体であるInfliximab（IFX）が開発され、その有効性が臨床所見、画像所見において明らかになった。しかしIFXで寛解導入できていた症例でも維持投与中に次第に効果が減弱する症例（いわゆる2次無効例）が見られるようになりIFX治療の継続が困難な症例も出てくるようになった。今回我々はそれら効果減弱例をretrospectiveに検討しそれぞれの対処方法についてretorospectiveに検討した。【対象、結果】2008年6月までに当科でIFXを投与した症例は147例。その内訳は男性115例、女性32例、平均年齢33.1歳（12 - 74歳）初回投与時の平均年齢31.0歳、罹患期間は平均9.8年（0.2 - 24年）初回投与時の罹患期間7.2年、総投与回数1041回、平均投与回数は6.1回（1 - 34回）であった。そのうち、IFX無効例（症状の軽快なし、CRPの低下なし、CDAIの軽快なし）は1例もなく（ただしアレルギー反応による中止例は含まない)、あらゆる工夫でも寛解導入に持ち込めない症例は1例。一時は寛解導入できたが維持投与中に効果減弱した症例（2次無効例）は10例で内訳は投与間隔の短縮（4w～6w）のみで再度緩解導入できた症例は6例、投与間隔の短縮に免疫調節剤（AZA）を併用して再寛解できた症例は2例、再度0w, 2w, 6wのIFX寛解導入投与のみを施行して再寛解できた症例は1例、投与間隔の短縮とAZAを追加しさらに0w, 2w, 6wのIFX寛解導入投与を施行し再寛解した例は1例であった。また、初回の0w, 2w, 6wのIFX寛解導入投与で寛解導入困難であったがその後の投与間隔の短縮とAZAの追加で寛解した症例は1例であった。【結語】IFX効果減弱例に対して投与間隔の短縮やAZAの併用で再寛解導入することができた。また0w, 2w, 6wのIFX寛解導入投与も有効であると考えられた。【考察】わが国では保険適応の問題からIFX増量投与が困難であるため、効果減弱例に対しては投与間隔の短縮と免疫調節剤の併用での対処、またそれでも不十分な場合は再度の0w, 2w, 6wIFX寛解導入投与が必要である。今後はIFXの増量投与（倍量投与)、顆粒球除去療法の併用、他の生物製剤へのスイッチなども有効と考えられ、治療の幅が広がると考えられる。

WS-9-13 過去に投与時反応を発現し再投与を試みたクローン病の5例

長崎大学病院消化器内科
○矢嶌 弘之、磯本 一、竹島 史直、植原 亮平、松島加代子、森崎 智仁、法村 大輔、中島悠史郎、石居 公之、山口 直之、大仁田 賢、中尾 一彦

【背景】クローン病へのInfliximab投与により従来の治療に抵抗する活動期例や外瘻に対して高い有効率が得られている.一方、副作用として感染症、投与時反応（投与2時間以内）や遅発型過敏反応（投与2～14日後）などがありしばしば治療に難渋する事がある．【方法】当科ではクローン病患者39症例（男性31名、女性8名）に対して計288回のInfliximab投与を行っており、そのうち過去に投与時反応を発現した5症例を対象とし検討を行った．【結果】症例は男性4名、女性1名、患者の年齢は22～54歳、平均34.2歳であった．病悩期間は5～24年、平均11.6年で3例が手術歴を有した．小腸型2例、小腸・大腸型3例．2例が活動性腸病変に対して、3例が瘻孔に対するInfliximabの投与であった．2例は単回投与例であり、3例はスケジュール投与例であった．アナフィラキシー様反応を3例、脈拍異常を2例に認めた．発症時の投与回数は2回目の発症が1例、3回目の発症が3例、5回目の発症が1例であった．全例にステロイド内服併用は無く、3例にアザチオプリンの内服併用を行っていた．反応の程度としては軽症1例、中等症3例、重症が1例であった．計測し得た3例の全例に抗Infliximab抗体を認めた．投与時反応例に対してジフェンヒドラミン、シメチジン、ヒドロコルチゾンの併用を行った結果、3例に投与時反応を認め2例が継続投与を行うことが可能であった．また、うち1例では再投与時には投与時反応は出現しなかったが投与1週後にループス様症候群を発症し治療に難渋している．【結語】投与時反応発現例においても予防措置により安全に再投与できる症例もある．再投与が可能であった場合でも投与時反応以外の副作用の発現に留意すべきであると考えられた．

WS-9-14 当院におけるクローン病に対するインフリキシマブ維持投与例の検討

[1]山形大学内科学第二（消化器内科学）講座、
[2]山形大学附属病院光学医療診療部
○佐々木 悠[1]、折居 智彦[1]、西瀬 祥一[1]、藤嶋昌一郎[1]、佐藤 剛司[1]、名木野 匡[1]、岩野 大輔[1]、矢尾板孝夫[1]、武田 弘明[2]、河田 純男[1]

【はじめに】インフリキシマブ（以下､IFX）は､クローン病（以下、CD）の症状改善のみならず、粘膜障害にも有効とされ、CDの自然史を変えうるという期待を持って本邦でも維持投与が認可され、治療の中心的な存在となってきた。【目的】当院でのCDに対するIFX維持投与例の効果および副作用の現状を明らかにし、臨床的因子が治療効果に及ぼす影響および副作用対策について検討すること。【方法】当院通院中にIFXの投与を受けたCD患者27例のうち、維持投与が予定され、2009年6月までに半年以上の経過を追えた18例を対象とし、カルテ調査によりレトロスペクティブに解析した。IFXの効果は、投与後に何らかの追加治療介入を要した群を再燃群、要さなかった群を非再燃群として評価した。尚、当院では、再燃例および術後症例に対し積極的にIFX導入を行う姿勢で加療を行っており、また原則的に、IFX投与前に抗ヒスタミン剤内服およびステロイド剤点滴静注による前投与を行っている。【成績】対象者のIFX初回投与時の平均年齢は32.4（17～52）歳、男女比13：5、平均罹病期間は8.5（0.8～27.8）年、病型は小腸型2例（11%）、大腸型11例（61%）、小腸大腸型5例（28%）、また患者一人当たりの平均入院回数は3.6（1～10）回、平均腸切除回数は0.9（0～3）回であった。IFX投与後の平均観察期間は16.5（7.7～32.9）か月、非再燃群は12例（67%）で、再燃群6例（33%）と比し性別や年齢、体重、病型、前入院回数・腸管切除回数、前治療や併用治療の内容に有意な差は認めなかったが、罹病期間は非再燃群で短い傾向にあった。血液生化学所見を比較すると、再燃群では血清アルブミン値が全経過を通して低い傾向にあり、投与後6週後のCRP値の下がりが悪かった。再燃までの平均期間は4.3（2.6～8）か月で、全例でIFXは継続し、ステロイド剤の追加（2例）や栄養療法の強化（4例）といった内科的治療のみが追加され、経過観察しえている。対象者全体で、IFX投与後には経腸栄養療法、ステロイド投与、平均入院回数および腸切除回数の減少が見られた。副作用は4例（22%；感染症、皮疹、頭痛、咳嗽、一過性肝障害）に認め、頭痛による中止1例（5.6%）があったが、投与時反応は全経過を通して経験していない。【考察】当院でのIFX維持投与は、対象者の67%で半年以上の緩解を維持し、入院回数や腸切除回数、ステロイド投与および経腸栄養療法の施行を減少させ、患者QOLを向上させていると思われた。また長い罹病期間や血清アルブミン値の低さ、CRP値の下がりの悪さは、再燃を予知させ、早期の追加治療を決断しうる要因となりうる可能性があると示唆された。IFXの特有な副作用である投与時反応を認めない原因として、前投与の影響が考えられた。【結論】当院でのCDに対するIFX維持投与は良好な効果を示しており、罹病期間や血清アルブミン値、CRP値を指標にすると再燃に対しより早期に治療を開始でき、さらにQOLの高い治療をなしえる可能性がある。また投与時反応予防に、抗ヒスタミン剤内服およびステロイド剤点滴静注による前投与が極めて有効なことが示唆された。

WS-9-15 Crohn病に対するInfliximabの長期臨床成績 ～免疫調節剤併用、Top-down治療、Tight maintenanceから効率的な治療戦略を模索して～

札幌厚生病院IBDセンター
○下立　雄一、本谷　聡、今村　哲理

【目的・方法】2002年4月～2009年3月までの7年間に当院にてInfliximab（IFX）0、2、6週投与による寛解導入に引き続き8週毎の計画的維持投与が行われたCrohn病患者109例（IFX開始時の平均年齢29±8.8歳、男性：女性＝78：29）を対象とした。IFX開始時から6ヶ月以上の免疫調節剤（AZAまたは6-MP）併用下にIFX計画的維持投与を行った群（併用治療群：維持治療中に併用を中断した9例を含む）76例とIFX開始時に免疫調節剤が併用されなかった群（IFX単独治療開始群：維持治療中に併用を開始した12例を含む）33例に分け、その累積非再燃率をKaplan Meier法にて算出した。再燃の定義は症状の増悪（CDAI150以上）によるIFX投与間隔の短縮あるいは入院加療を要した場合とした。また発症から4年以内またはステロイド治療に先行してIFXを導入するTop-down治療、あるいは再燃時にIFXを4～6週間隔に短縮投与するTight maintenanceが長期経過に及ぼす臨床効果を検討し、Crohn病の効率的な治療戦略を模索した。【成績】併用治療群およびIFX単独治療開始群での平均免疫調節剤併用期間は20.6±20.12ヶ月、2.7±8.02ヶ月であった。併用治療群のうち免疫調節剤を継続使用した67例と併用を中断した9例の再燃率は59.7%、55.5%と同程度であった。Kaplan Meier法にて算出された12ヶ月、24ヶ月、36ヶ月時点での累積非再燃率は併用治療群で67.4%、53.5％、48.0％、IFX単独治療開始群で59.3％、34.9％、30.5％であり、併用治療群で累積非再燃率は高い傾向であった。しかしIFXの投与間隔を短縮して再度寛解導入および維持を行ったところ、その寛解維持率は併用治療群で86.9%、82.2％、73.5％、IFX単独治療群で86.9％、79.5％、75.3％とほぼ同等の結果となった。併用治療群76例のうちTop-down治療は28例、Step-up治療は48例に行われた。Top-down治療群における12ヶ月、24ヶ月、36ヶ月時点での累積非再燃率は69.7%、61.0％、48.8％であり、Step-up治療群に比較して高い傾向であった。【結語】免疫調節剤をIFX開始時から6ヶ月以上併用することで将来的にTight maintenanceの必要性は低下するものの、再燃時にTight maintenanceを導入することにより免疫調節剤併用の有無に関わらず寛解維持率は同程度まで改善された。Top-down治療に加えて、免疫調節剤併用やTight maintenanceを行うことで長期予後が改善される可能性が示唆されたが、Tight maintenanceのみで十分なのか、免疫調節剤併用の両方が必要なのかは今後さらなる症例の蓄積と長期経過観察が必要と思われた。

WS-10-1　癌拠点病院外来化学療法におけるsecond line Bevacizumabの効果と安全性について

市立豊中病院外科
○畑　泰司、柳川　雄大、北原　知洋、銭谷　昌弘、宗方　幸二、渡邉　法之、高本　香、三宅　正和、林　昇甫、川西　賢秀、清水　潤三、池田　公正、藤田　淳也、岩澤　卓、赤木　謙三、堂野　恵三、北田　昌之、島野　高志

【はじめに】Bevacizumabは2007年4月に本邦で承認され，使用が可能となった．現在，フッ化ピリミジン系薬剤ベースの化学療法との併用は進行再発大腸癌に対する標準的な治療である．しかし，実地臨床で単一施設におけるSecond lineでの使用についてはその有効性と安全性についての報告はまだ少ない．今回，2年以上が経過しSecond line以降で使用している症例も増加してきていることから公立の癌拠点病院である当院における外来化学療法での効果と安全性について検討した．【対象】2007年10月から2009年6月のにSecond lineとしてBevacizumabを使用した22症例．PSは全例ECOG≦1であった．併用レジュメンはm-FOLFOX6が21名，FOLFIRIが10名，5FU/LVが1名であった．このうち6名はfirst lineでもBevacizumabを使用していた．なお，全例first lineが m-FOLFOX6でSecond lineがFOLFIRIであった．すべての症例において投与のマネージメントは大腸化学療法専門外来で，投与は外来化学療法センターでおこなった．【結果】男女比は1:1で年齢は47歳から73歳（中央値は62.4歳）．平均投与サイクル数は12.4回であった．治療効果はCR1名，PR4名，SD12名，PD3名，NE2名で奏功率は25.0%，腫瘍制御率は85.0%であった．NEの2例はいずれも患者の希望で治療を変更した症例であった．副作用はETCAE v.3でGrade3以上のものは血液毒性では白血球減少22.7%，好中球減少36.4%，血小板減少5%であった．非血液毒性としてはm-FOLFOX6との併用で1名にGrade3の末梢神経障害を認め，1名に重篤化した間質性肺炎を認め入院加療を必要とした．この症例はまた，Bevacizumabに特徴的な副作用では明らかな血栓症や穿孔例は認めず，Grade1-2の出血が16.7%でほとんどが鼻出血や歯肉からのものであった．また蛋白尿は11.1%，高血圧が27.8%であった．First lineから引き続いて投与した6名について1例がSecond lineで高血圧がGrade1からGrade2になったが降圧剤でのコントロールは良好であった．その他については特にSecond lineで副作用が強くなる傾向は認めなかった．【まとめ】Second lineでのBevacitumabの使用は有用で且つ公立病院の外来化学療法レジュメンとして安全に投与が可能と考えられた．症例数は少ないもののFirst lineから引き続いての投与についても同様と考えられた．1名を除き投与中の入院は必要とせず，外来での加療が妥当と考えられた．ただし，重篤な合併症もあることからこの薬剤の特性を念頭に置いたintensiveなフォローが必要と思われる．発表当日はさらに症例を蓄積して報告する予定である．

WS-10-2　実地臨床における切除不能・再発大腸癌に対するbevacizumab，cetuximabの治療効果

埼玉医科大学総合医療センター消化管・一般外科
○石橋敬一郎、岡田　典倫、石畝　亨、桑原　公亀、大澤　智徳、宮崎　達也、芳賀　紀裕、石田　秀行

【背景・目的】切除不能・再発大腸癌に対する，従来の1次治療mFOLFOX6，2次治療FOLFIRIに2007年10月より選択的にbevacizumab（bev）を，また，2008年10月より3次治療にcetuximab（cet）（±）CPT-11を導入してきた．しかしながら，bevのmFOLFOX6，FOLFIRIに対する上乗せ効果についてのエビデンスは乏しく，また本邦でのcet（±）CPT-11に対する治療成績の報告も少ない．今回，実地臨床におけるmFOLFOX6，FOLFIRIに対するbev上乗せ効果と，3次治療としてのcet（±）CPT-11の有用性について検討した．【対象・方法】2005年12月から2009年8月の間に，切除不能・再発大腸癌に対して1次治療mFOLFOX6±bevが導入された152例を対象．1次治療mFOLFOX6±bev，2次治療FOLFIRI±bevの治療成績，3次治療としてのcet（±）CPT-11の治療成績について検討した．【結果】1次治療としてmFOLFOX6単独は122例，mFOLFOX6＋bevは30例であった．奏効率は各31.4%，51.7%とmFOLFOX6＋bevで良好な傾向があった（p=0.07）．病態制御率は各64.3%，93.1%（p=0.16）と差はなかった．50％無増悪生存期間（PFS）は各9.8ヶ月，16.2ヶ月と無増悪生存期間に差はなかった（p=0.19）が，2年全生存率は各53.6%，84.7%とmFOLFOX6+bevの方が良好であった（p=0.05）．2次治療としてFOLFIRI単独は45例，FOLFIRI＋bevは31例であった．奏効率は各17.1%，25.9%（p=0.53）と差はなかったが，病態制御率は各54.3%，85.2%とFOLFIRI＋bevで良好であった（p=0.01）．50％PFSは各6.4ヶ月，19.1ヶ月とFOLFIRI＋bevで無増悪生存期間は良好な傾向であった（p=0.06）．3次治療として25例にcetの導入を考慮し，EGFR発現を検討したところ19例（76%）が陽性であった．このうち15例（単剤3例，CPT-11併用12例）にcetを導入．11例が評価可能でありSD 2例，PD9例であった．50%PFSは単剤2.6ヶ月，CPT-11併用2.6ヶ月，50％生存期間は各4.3ヶ月，6.9ヶ月と差はなかった．【結語】実地臨床において1次治療mFOLFOX6，2次治療FOLFIRIにbevを併用の有用性が示唆された．3次治療としてのcetに関しては，症例数は少ないがCPT-11併用の有用性は認められなかった．今後の検討が必要であると考える．

WS-10-3　切除不能大腸癌患者におけるセツキシマブ／イリノテカン療法とFOLFIRI療法の比較

東京大学腫瘍外科
○野澤　宏彰、須並　英二、北山　丈二、斎藤　晋祐、金沢　孝満、風間　伸介、谷澤健太郎、川合　一茂、名川　弘一

【背景】切除不能/再発性大腸癌に対する化学療法の進歩はめざましく、5-FUに加えてイリノテカン、オキサリプラチンの導入で平均生存期間が1年半を超え、さらにベバシツマブなどの分子標的治療薬の登場で更なる延長が望めるようになった。一方で治療薬による有害事象も多岐にわたり、これが原因で治療の継続が困難になることもしばしば経験する。今回われわれは、最近本邦でも認可されたEGF受容体阻害抗体セツキシマブのイリノテカン併用療法症例を、FOLFIRI療法の症例と、抗腫瘍効果と有害事象の両面から比較検討を行った。【対象と結果】2009年9月までに8名（男女比5:3,平均56才）のEGF受容体陽性の切除不能の再発大腸癌患者に対して、計110サイクル（4-34;中央値9サイクル）のセツキシマブ/イリノテカン併用療法を施行した。セツキシマブは原則として週1回、初回400 mg/m^2、以降250 mg/m^{2}の用量で投与し、イリノテカン（29 - 127 mg/m^2）は2週毎に投与した。治療ステージは全員3次治療以降であった。抗腫瘍効果の点では、6例でRECISTに基づき評価可能であったが、best responseは1例でPR、2例でSD、3例でPDと判定された。無増悪生存期間の中央値は101日であった。副作用の特徴は、1,2サイクル目にGrade 2以上の白血球減少･好中球減少（CTCAE ver3）であり（5例（63%）に出現)、多くは3サイクル目以降で回復した。全治療期間ではこれらの有害事象は7.3%、5.5%の頻度にとどまった。全患者で挫瘡様皮疹や遅発性の爪周囲炎が見られたが、ステロイド外用剤により制御可能であった。その他の自覚症状の出現率は食欲不振17.4%、倦怠感11.0%などであった。一方、FOLFIRI療法は27例（男女比18:9,平均57才）に対して計190回（1-31;中央値7）施行されており、原則として5-FU 1,200 mg/m^2 x 2日および400mg/m^{2}のbolus投与に加えてlevofolinate（200 mg/m^2)、イリノテカン（60 - 172 mg/m^2）を2週毎に投与した。治療ステージは1次治療2例、2次治療12例、3次治療以降が13例であった。抗腫瘍効果が画像上評価可能な22例でのbest responseは、PR2例、SD2例、PD18例であり、また無増悪生存期間の中央値は105日であった。有害事象としては、治療期間中のGrade 2以上の白血球減少・好中球減少は8.4%､12.6%に出現し､食欲不振､倦怠感の出現率が各々52.6%、17.9%と高率であった。【結論】セツキシマブ療法は遅い治療ステージでも病勢の進行を抑制することが示された。またFOLFIRI療法とは異なるスペクトラムの有害事象が見られたが耐えうる範囲内であると考えられた。従って、セツキシマブ／イリノテカン併用療法はFOLFIRI療法の代替療法となりうる可能性が示唆された。

WS-10-4　進行再発大腸癌に対するセツキシマブ併用化学療法の意義

九州大学消化器・総合外科
○佐伯　浩司、江見　泰徳、神代　竜一、中西　良太、久松　雄一、久保　信英、中ノ子智徳、藤中　良彦、杉山　雅彦、吉田倫太郎、吉永　敬士、森田　　勝、掛地　吉弘、前原　喜彦

【背景】大腸癌治療ガイドラインによれば、切除不能進行再発大腸癌に対する化学療法の一次治療、二次治療としてはFOLFOX±Bevacizumab、FOLFIRI±Bevacizumabの順次療法を考慮し、三次治療としてはCPT-11＋CetuximabもしくはCetuximab単独療法を考慮するとされている。Cetuximabは、本邦において2008年9月にEGFR陽性、二次治療以降の症例に対して保険診療承認された。海外でのエビデンスから標準治療として広く普及していくと考えられるが、本邦における有用性、安全性に関するデータは少なく、今後検証していく必要がある。【目的】当科および関連施設における進行再発大腸癌に対するCetuximabの使用状況を調査し、安全性を評価する。【方法】2008年10月から2009年4月までに九州大学消化器・総合外科連携9施設において、進行再発大腸癌に対してCetuximabが投与された29症例を対象とした。患者背景(性別、年齢、Performance Status、対象病変)、治療ステージ、併用化学療法、治療回数、有害事象などを調査項目として評価した。【結果】1. 患者背景：性別は男性17例、女性12例、平均年齢は62歳（42－79歳)、Performance Statusは全例0もしくは1であった。対象病変を2か所以上有する症例は17例（58.6%）であった。原発巣を有する症例は8例（27.6%)、肝転移巣を有する症例は17例（58.6%)、肺転移巣を有する症例は13例（44.8%）であった。Cetuximabの効果予測因子として、標的であるEGFRのシグナルカスケードの下流の蛋白であるKRASの変異の有無が注目されており、海外ではKRAS野生型のみにCetuximabの上乗せ効果が得られることが示されているが、今回の対象29例においてKRAS変異検査は行われていなかった。2. 治療内容：治療ステージとしては全例三次治療以降であり、18例（62.0%）は4次治療以降としての投与であった。併用化学療法は、Cetuximab単独が3例（10.3%)、CPT-11併用が23例（79.3%)、FOLFIRI併用が3例（10.3%）であった。Cetuximab治療回数は平均6回（1－24回）であり、21例（72.4%）が現在治療継続中であったが、7例が原病悪化により、1例が有害事象により治療中止となっていた。3. 有害事象：2例（6.9%）においてInfusion Reactionが発現したが、いずれも軽度でありその後の治療継続は可能であった。皮膚障害は22例（75.9%）に認められたが､12例（41.4%）はGrade2以上であった。【結語】進行再発大腸癌に対するCetuximab投与の実態調査の結果、重篤な有害事象の報告もなく、安全に治療が継続できることが明らかとなった。また、皮膚障害が高頻度に認められており、適切な併用療法、支持療法が重要であると考えられた。

WS-10-5　切除不能・再発大腸癌に対するセツキシマブの安全性と有効性の検討

[1]富山大学第三内科、[2]高岡市民病院外科
○梶浦　新也[1]、細川　　歩[1]、山脇　秀元[1]、板谷　優子[1]、板谷　優子[1]、植田　　亮[1]、齋藤　聖子[1]、小川　浩平[1]、月岡　雄治[2]、堀川　直樹[2]、小林　隆司[2]、藪下　和久[2]、野手　雅幸[2]、澤崎　邦廣[2]、杉山　敏郎[1]

【背景】切除不能・再発大腸癌の化学療法において、セツキシマブ療法は欧米では大規模臨床試験の結果から標準治療とされている。しかし国内での承認試験では少数の安全性確認試験が行われただけで、エビデンスの蓄積は十分とは言えない。また欧米の臨床試験では*Kras*遺伝子変異型にはセツキシマブの治療効果がないことが示されており、国内においても変異測定に関するガイダンスが整備されたが、抄録投稿時点で*Kras*遺伝子変異測定は保険診療になっていない。
【目的】大腸癌化学療法におけるセツキシマブ療法の安全性と有効性を評価する。また*Kras*遺伝子変異の有無を測定し、治療効果について検討する。
【対象と方法】我々は国内承認前の2006年10月から当大学の倫理審査委員会の承認を得て、同意の得られた患者に対して個人輸入によるセツキシマブ治療を実施した。それらの症例と、国内承認後の保険診療症例を合わせた計23症例を対象に、後方視的に安全性と有効性を検討した。治療効果判定はRECIST v1.0、有害事象はNCI-CTCAE v3.0を使用した。患者の同意を得て腫瘍の*Kras*遺伝子変異の有無をダイレクトシークエンス法にて解析した。
【成績】男性/女性：15/8、年齢中央値63歳（48-79）、PS0/1/2/3：14/7/1/1、結腸/直腸：18/5、イリノテカン併用有/無：19 /4。2次治療としての投与は1症例でFOLFOX療法に抵抗性の患者で、他は3次治療以降の投与で5FU、イリノテカン、オキサリプラチンに抵抗性あった。現時点での経過観察期間中央値は552日（79-1129）、投与回数中央値8回（1-32）。評価可能病変のある19症例での奏効率は5%、病勢制御率は74%であった。全患者の無増悪生存期間中央値は124日（4.1ヶ月）、全生存期間中央値は354日（11.6ヶ月）であった。*Kras*遺伝子変異型の5症例に対してもセツキシマブ治療が行われたが、奏功例はなく、無増悪生存期間中央値は35日（1.2ヶ月）、全生存期間中央値は78日（2.6ヶ月）で治療効果は乏しい結果であった。Grade3 以上の有害事象はHb減少2例（9%）、好中球減少1例（4%）、皮疹1例（4%）、下痢1例（4%）であった。
【結論】我々の検討でもセツキシマブは比較的安全に投与可能であった。また、既報同様、*Kras*遺伝子変異型に対してはセツキシマブ治療効果に乏しく、予後も不良で、*Kras*遺伝子変異の検討は有用であると考えられた。

WS-10-6　抗体時代の大腸癌化学療法：抗体療法による緊急症

[1]日本医科大学千葉北総病院外科、[2]日本医科大学外科
○山田　岳史[1]、古川　清憲[1]、横井　公良[1]、真々田裕宏[1]、金沢　義一[1]、内田　英二[2]

【緒言】大腸癌において抗体治療は極めて有用であり、なくてはならない治療法である。Bevacizumab（Bev）やCetuximab（Cet）には既存の抗癌剤のような血液毒性、消化器毒性はない。しかし、Bevは血管新生を阻害することから、血管に関する特有の副作用の発現が知られており、発現率は少ないが、一度出現すると重篤になり、死亡例も報告されているため、その対処は注意深く行うべきである。またCetは重篤な副作用は少ないと考えられているが、未だ十分な経験が得られておらず、慎重な対応が肝要であると考えられる。我々は抗体治療において様々な有害事象に遭遇したので症例を交え、報告する。また併せてDダイマーの有害事象予測因子としての有用性を報告する。
【症例1】Bevによる脳梗塞：44歳男性。肝転移を有する結腸癌に対し、原発巣を切除後FOLFOX+Bev療法を開始。7コース終了後、突然意識消失し、CT施行したところ広範囲脳梗塞と診断され、1週間後に永眠された。（Dダイマー：24.4ng/ml）【症例2】Bevによるフルニエ症候群：66歳男性。直腸癌術後局所再発に対しFOLFOX+Bev療法を開始。4コース終了後、陰嚢の腫脹、壊死、内部にガス産生を認めた。横行結腸に人工肛門を造設し、切開排膿および壊死組織の除去を施行したところ炎症所見は軽快し、第11病日に開放創のまま軽快退院された（Dダイマー：44.4 ng/ml）。1か月の休薬の後、再びFOLFOX+Bev療法を再開し、現在のところ経過良好である。【症例3】Bevによる鎖骨下静脈血栓症、痔瘻再発、小腸結腸瘻：58歳男性。肝転移を伴う結腸癌に対し、原発巣を切除し、FOLFOX+Bev療法を開始した。4コース終了後、血栓症を認め、血栓除去術および抗血栓療法を施行。小腸結腸瘻に対しては開腹し、瘻孔部分の切除を行った（Dダイマー：55.4 ng/ml）。現在は抗血栓療法を継続しながら、Irinotecan+Cet療法を行っている。【症例4】Cetuximabによる消化管穿孔：大腸癌肝転移、卵巣転移手術後の肝再発に対しCetuximabを単独投与。9コース終了後消化管穿孔。全身状態不良であり、経皮的に穿刺排液を行ったが3日後に永眠。【まとめ】一般に抗体療法の有害事象は軽微であるが、致死的な有害事象をきたすことがあり注意が必要である。Bev投与時には動脈血栓症だけでなく、静脈血栓症にも注意が必要であり、また開発時に報告された1-3%よりも高頻度である可能性がある。DダイマーはBevの有害事象予測因子になりえ、5.0 ng/ml以下の症例では大きな有害事象を認めなかった。

WS-10-7　医療経済の観点からみた大腸癌化学療法

佐賀大学一般・消化器外科
○矢ヶ部知美、隅　　健次、小林毅一郎、三好　　篤、
神谷　尚彦、北島　吉彦、能城　浩和、宮崎　耕治

【はじめに】我が国のCost of cancer（癌に関わる社会的負担）を人口動態調査、国民医療費、患者調査、国勢調査、労働力調査を用いた試算によると、医療費が2兆5,758億円、入院・外来受診による遺失利益が5,563億円、早死による遺失利益が6兆7,868億円で、合計9兆9,179億円と推計されている。結腸、直腸癌の医療費は悪性新生物の一般医療費の15.4％（約453億円）を占めており、本邦の大腸癌の医療費は各癌腫の中で最も大きな社会的負担となっている。この試算は濃沼らにより平成17年度の国民医療費、患者調査と平成18年社会医療診察行為別調査より行われている結果であり、抗体製剤の時代を迎え、さらに増大していくことが予想される。【目的】分子標的薬を用いた進行再発大腸癌化学療法における医療費を検証する。【対象】当院でmFOLFOX6+ベバシツマブ療法を行った13例を対象とした。（年齢中央値：57歳、男：女＝　11：2,　1次治療：2次治療　8：5, 平均投与回数7.9回）【結果】当院のmFOLFOX6+ベバシツマブの療法のregimen内容は、前投薬：ポララミン5mg、デカドロン8mg、カイトリルまたはグラニセロトン3mg　A：生理食塩水100ml、アバスチン5mg/Kg、生理食塩水100ml　B：エルプラット85mg/m^2+5％ブドウ糖液500ml　C：アイソボリン200mg/m^2+5％ブドウ糖液250ml 、D：5FU（Bolus）400mg/m^2+5％ブドウ糖100ml　E：5FU（civ）2400mg/m^2である。1コースあたりの平均薬価は支持療法薬を加えると339,730円（2週毎投与として月679,460円）であり、検査料、ポート関連手技料などを含めた総医療費平均は1コースあたり362,533円（2週毎投与として月725,066円）であった。また、初回導入時には埋め込み型中心静脈ポート留置およびmFOLFOX6に伴う入院費用として500,000円程度（うち手術料128,000円）要しており、仮に1年間継続できた場合、1人あたりの年間総医療費は約8,860,000円となる。未治療例を対象とした第II相臨床試験（TREE1 and TREE2）の結果より白岩らは1st-lineにおけるmFOLFOX6にベバシツマブを用いることによる増分費用効果比（Incremental Cost Effectiveness）を8,588,787円/LYG （Life Year Gain）と試算しているが、この結果と比較すると、抗腫瘍薬剤費へ手術料、入院諸経費、検査料、有害事象に対する支持療法に要する費用を加算すると、実際の医療費は更に数十万円程度高額になることが示唆された。【考察】一般に、費用効果分析の域値基準は英国では約500から700万円/QALY（Quality Adjust Life Year）、米国では約500万円から1000万円/QALY未満であれば、その医療行為を行うことは医療経済的に妥当であるとしている論文が多いとされる。こうした概念は日本にはあまり浸透しておらず、議論される機会がこれまでは少なかった。しかし、非常に高額な抗体治療の適応が拡大される現在、保険財政へ更に圧迫していくことは必定であり、『国民皆保険制度を維持しつつ、質の高い医療を享受するためには誰が財源を負担していくのか』社会的な議論をすべき時期にきているのではないだろうか？また、我々腫瘍専門医は、医療経済的な観点を忘れずに薬剤の適正使用に真摯に取り組む必要があると考えられた。

F-1-1　大腸腫瘍性病変に対するNBI拡大観察とpitスコアを用いた拡大内視鏡観察の有用性の比較検討

[1]京都府立医科大学消化器内科、[2]大阪鉄道病院、
[3]京都府立医科大学人体病理学
○井上　健[1]、吉田　直久[1]、久貝　宗弘[1]、森本　泰隆[2]、
奥田さやか[1]、宮脇喜一郎[1]、玄　泰行[1]、土肥　統[1]、
内山　和彦[1]、石川　剛[1]、半田　修[1]、高木　智久[1]、
小西　英幸[1]、若林　直樹[1]、八木　信明[1]、古倉　聡[1]、
内藤　裕二[1]、柳澤　昭夫[3]、吉川　敏一[1]

【背景】拡大内視鏡でVIpitを示す大腸腫瘍は，種々の病理組織像を示す．軽度不整，高度不整では客観的評価が困難な例もあるため，我々はVIpit pattern病変においてpitスコアは有用であることを報告してきた（Gastroenterol Endosc 2007;49;1806-1814）．一方で，NBIによる腫瘍の拡大血管観察もその有用性が期待されている．【目的】大腸腫瘍性病変において，pitスコアを用いた拡大内視鏡観察とNBI拡大観察の有用性を比較検討した．【方法】2007年5月から2009年8月までの間に当科で色素拡大内視鏡観察とNBI拡大観察が行われ，内視鏡的あるいは外科的切除を施行した大腸腫瘍性病変64病変（表面型53病変，隆起型11病変，腺腫30病変，M-SM＜1000μm癌27病変，SM≧1000μm癌7病変）を対象とした．色素拡大内視鏡観察では，pitの腺口不整（2点），大小不同（1点），配列の乱れ（1点），不明瞭な始点終点（1点）の所見によるスコアにて評価し，NBI拡大観察では，血管の不整度によりA type（adenomatous type），AC type（adenomatous-cancerous type）およびC type（canceroustype）に分類した．【結果】大腸腫瘍性病変に対する色素拡大観察では，腺腫をpitスコア0-1点の病変と対応させた場合は，その感度/特異度は，83/82％であった．M-SM＜1000μm癌においては，2-3点の病変と対応させた場合，感度/特異度は，56/86％であった．またSM≧1000μm癌においては，4-5点の病変と対応させた場合，感度/特異度は，86/91％であった．NBI拡大観察では，Atypeでは70％が腺腫，ACtypeでは56％がM-SM＜1000μm癌，Ctypeでは80％がSM≧1000μm癌であった．A typeを腺腫と対応させた場合は，感度/特異度は，53/85％であった．AC typeをM-SM＜1000μm癌と対応させた場合は，感度/特異度は，74/68％であった．C typeをSM≧1000μm癌と対応させた場合は，感度/特異度は，57/95％であった．ACtypeにおけるSM深部浸潤癌は3例であり，それらのpitスコアは3,5,5点であった．【結論】1，pitスコアを用いた色素拡大内視鏡観察は病理組織と相関していた．2，NBI拡大観察では，CtypeはSM深部浸潤癌に対して特異度が高く，手術適応病変の指標となり得る可能性が示唆された．3，ACtypeを呈する病変は多岐に渡るため，pit pattern観察を併用することが望ましい．

F-1-2　大腸腫瘍性病変におけるＮＢＩ拡大観察を用いた深達度診断能の有用性の検討

[1]東京慈恵会医科大学内視鏡部、
[2]東京慈恵会医科大学病院病理部、
[3]東京慈恵会医科大学消化器肝臓内科
○斎藤　彰一[1]、池上　雅博[2]、田尻　久雄[3]

【目的】NBI拡大観察における腫瘍部の毛細血管模様の所見が深達度診断に寄与するか検討した．【方法】当科で術前に拡大内視鏡観察（NBIおよびピオクタニン染色）を行った大腸腫瘍447病変を対象とした．これらは内視鏡および外科切除後に実体顕微鏡下で切り出しされ、病理標本と対応可能であったもののみを選出した．NBI拡大観察における血管模様の分類を以下の4者に分類し検討した．走行が目立たない1型、pit patternが間接的に認められ軽度拡張した血管が目立つ2型、著明に拡張を呈する3型、走行が途切れて追えない4型に分類した．また3型は絨毛構造を呈すると考えられる間質に拡張血管が並走する3V（Villous）型とpit patternが不明瞭で拡張血管に不規則性が出現する3I（Irregular）型に亜分類した．SM浸潤癌は1000μmにとどまるものをSM-S癌、それ以深のものをSM-M癌とした．【成績】病変の内訳では過形成性ポリープ（HP:10mm以上）63病変、鋸歯状腺腫（SA）19病変、腺管腺腫（TA）130病変、粘膜内癌（M-Ca）123病変、SM浸潤癌112病変であった．1型で86.8%がHP、10.3%がSA、2.9％がTAであった．2型では2.5%にHP、3.1%にSA、62.8%がTAで29.8%にM-Caがみられた．3V型では6.0%がSA、57.4%がM-Caで半数以上を占め、23.8%がTA、12.8%にSM浸潤癌がみられた．3I型では粘膜内病変は28.4%で、SM浸潤癌のうちSM-S癌が19.4%、SM-M癌が52.2%と半数以上の症例でSM浸潤癌であった．4型では96.0%がSM-M癌、残り2.0%ずつがM-CaおよびSM-S癌であった．病理表層組織性状との比較では、SM浸潤癌の表面組織性状を以下の三者に分類し検討した．粘膜内病変が全域で残存するものをType A、SM浸潤部が表層に露出するも間質反応を伴わないものをType B、伴うものをType Cとした．SM浸潤癌112病変のうち、2型および3V型でtype Aが56.3%、43.7%がType Bであった．3I型では44.9%がType A、51.0%がType B、4.1%がType Cであった．4型ではType Bが25.5%で、74.5%がType Cであった．次に早期大腸癌（M-CaおよびSM癌）235病変において、血管模様とpit patternとでSM深部浸潤癌の指標を血管模様では4型、pit patternではVN・VI高度不整とした際の深達度診断能を比較した．血管模様では感度92.9%・特異度80.6%・正診率88.4%、pit patternでは感度91.0%・特異度89.2%・正診率90.4%であった．【結論】大腸腫瘍性病変では血管径の拡張程度が強くなるにつれ、異型度が高くなった．またその拡張に不規則性が出現することでSM浸潤の可能性が疑われた．すなわち4型ではSM深部浸潤癌の指標と捉えることが可能であった．一方、腫瘍血管走行が残存する3I型ではSM深部浸潤をきたしている可能性も疑われるが、SM浅層にとどまる病変および粘膜内病変が残存している可能性も残されており、症例によって内視鏡治療も一考すべきことが示唆された．またpit patternと血管模様で正診率において大きな差はみられず、このことから観察手順として、NBI拡大観察で治療方針に迷う症例でのみ、ピオクタニン染色を用いた拡大観察を二次精査として用いることで問題ないと考えられた．

F-1-3　大腸腫瘍性病変の深達度診断におけるCapillary pattern の有効性

[1]国立がんセンター東病院内視鏡部、
[2]佐野病院消化器センター
○更屋　　勉[1]、池松　弘朗[1]、大野　康寛[1]、角田　千尋[1]、
依田　雄介[1]、金子　和弘[1]、佐野　　寧[2]

【背景】大腸病変に対するNBIの有効性は明らかになってきたが、深達度診断において各施設の分類も様々で議論の余地がある。当院では以前よりCapillary pattern（CP）を使用しており、CP type IIIBをSM massive癌の指標と考えている。【目的】NBIによる大腸病変に対する深達度診断の有用性を検討した。【対象と方法】2005年10月から2009年3月の間に十分なNBI観察が行われ、内視鏡的・外科的に切除された1565病変を対象とした。NBI診断は、CPを使用した。【成績】病変の内訳はAdenoma：1300病変、M・SM1：194病変、SM2・3：71病変であった。CPはCP type II：1324病変、type IIIA：172病変、type IIIB 69病変であった。CP type IIIBをSM massive癌の指標とすると正診率、感度、特異度、陰性的中率（NPV）、陽性的中率（PPV）は97.7％、73.2％、98.9％、98.7％、75.3％であった。CP type IIIB 69病変の内訳は、高度異型腺腫：1病変、M・SM1：16病変、SM2・3：52病変であった。中分化腺癌32病変中、CP type IIIBは22病変（68.8％）であった。高異型度癌 94病変中、CP type IIIBは63病変（67.0％）であった。Desmoplastic reaction（DR）をもった45病変中、CP type IIIBは42病変（93.3％）であった。また粘膜筋板が破壊され、SM層が露出した 51病変中、CP type IIIBは46病変（90.2％）であった。【結論】深達度診断において正診率は良好な成績を得たが、感度、PPVが低いことから、over surgeryを防ぐ意味において、十分な色素拡大内視鏡観察を追加する必要があることが示唆された。DRを持つ病変や粘膜筋板の破壊されたほとんどの病変はCP type IIIBを認めることが分かった。

F-1-4　Capillary pattern分類を用いた大腸腫瘍・非腫瘍性病変に対するNBI診断能に関する検討

大阪市立大学消化器内科学
○細見　周平、町田　浩久、富永　和作、永見　康明、
中谷　雅美、杉森　聖司、亀田　夏彦、岡崎　博俊、
谷川　徹也、山上　博一、渡辺　憲治、渡辺　俊雄、
藤原　靖弘、荒川　哲男

【背景】拡大内視鏡観察を用いた大腸病変に対するpit pattern診断は、腫瘍/非腫瘍の鑑別および癌の深達度診断においてその有用性が広く認知されている。また近年、NBIなどの画像強調観察が登場したことで病変表面の微細血管や表面構造の詳細観察が可能となり、それらの所見による新たな診断技術や分類が報告されている。しかし、それらの分類は未だ統一されておらず、各々の有用性も十分に明かにはなっていない。【目的】大腸病変のNBI拡大微小血管観察によるCapillary pattern分類（CP分類）を用いた大腸病変の質的診断における有用性と内視鏡検査施行医間での一致率を検討した。【対象と方法】2008年5月から2009年5月までに、当院でNBI拡大観察および色素拡大観察を行った後に内視鏡的切除を行った15mm以下の病変の中で、病理学的評価が可能であった112病変を対象とした。NBI拡大観察・色素拡大観察で得られた拡大画像から各1～3枚を選択、順不同に並べ替えた後に、NBI拡大観察・色素拡大観察経験2年以上の消化器内視鏡医3人が評価を行った。NBI拡大観察にはCP分類を用い、CP type I を非腫瘍、CP type II・IIIA・IIIBを腫瘍に相当するものとした。色素拡大観察には工藤・鶴田分類を用い、I・II型pit patternを非腫瘍型、IIIs・IIIL・IV・V型pit patternを腫瘍に相当するものとした。一致率の検討にはCohenのκ係数を用いた。【結果】各分類の術者間の一致率（κ係数）は、CP分類 0.587であったのに対し、工藤・鶴田分類 0.765であった。非腫瘍・腫瘍の鑑別を行った場合の術者間の一致率は、NBI拡大観察 0.721、色素拡大観察 0.917であった。CP分類で術者間のばらつきが生じた病変は、評価がCP type IIとtype IIIAに分かれた高度異型管状腺腫や粘膜内癌や、CP分類では分類が困難であった病変などであった。内視鏡医3名中2名以上がCP分類で分類不能と判断した病変は5病変（4.5%）あり、その内訳は炎症性ポリープ1病変、若年性ポリープ1病変、腺腫3病変であった。腺腫のうち2例は発赤の強い病変、1例は鋸歯状腺腫であり、いずれも微細血管の観察が困難であったが、色素拡大観察を併用で適切な術前診断が可能な病変であった。【結論】NBI拡大観察におけるCP分類を用いた大腸病変の内視鏡診断は、非腫瘍・腫瘍の鑑別に有用であり、また、内視鏡医間で良好な一致率を有することが示唆された。

F-1-5　大腸腫瘍・非腫瘍の鑑別診断能は短時間の講義で習得できるのか？ーNBIとpit patternの検討ー

[1]岡山大学消化器・肝臓内科学、
[2]岡山大学病院光学医療診療部、
[3]国立がんセンター中央病院内視鏡部、
[4]国立がんセンター東病院内視鏡部、
[5]佐野病院消化器センター、[6]住友別子病院内科
○東　玲治[1]、浦岡　俊夫[2]、加藤　順[1]、桑木　健志[1]、石川　信[1]、斎藤　豊[3]、松田　尚久[3]、池松　弘朗[4]、佐野　寧[5]、鈴木　誠祐[6]、山本　和秀[1]

【背景】大腸の全腫瘍性病変を内視鏡的に切除するClean colonは、大腸癌の発生を抑制する可能性があるため推奨されている。不要な内視鏡切除を避けるために、小さなポリープにおいても、腫瘍・非腫瘍の鑑別診断は重要であるが、その正診率は比較的低いという報告がある。近年、NBI観察は大腸の腫瘍・非腫瘍性病変の鑑別に有用で、色素内視鏡観察と同程度の診断能を有すると報告されているが、これらの報告は熟練した専門医による報告が多く、大腸NBI診断能の習得性に関する報告は少ない。【目的】NBIによる大腸腫瘍・非腫瘍性病変の鑑別診断能およびその習得性を明らかにすること。【方法】2008年9－10月に当院および関連病院で、同意の得られた患者の大腸内視鏡検査時に発見された5mm以下の病変に対して、通常、NBI（非拡大、拡大）、インジゴカルミン撒布下（非拡大、拡大）観察を行った後、すべて内視鏡切除又は生検を行った。各検査法の画像の中から、最も明瞭な画像を1枚ずつ選択後、情報を知らない内視鏡検査未経験の研修医群（A群）、大腸内視鏡の経験があるもののNBI・拡大観察未経験の消化器内科医群（B群）、NBI診断経験5年以上の専門医群（C群）、各群4人に内視鏡画像を無作為に提示し、各々が病変の鑑別診断を行った。さらに、A・B群は専門医による講義を1時間受けた後、再度同様の鑑別診断を行った。NBIおよびpit pattern診断には、佐野分類と工藤分類を各々用いた。病理診断をgold standardとし、A・B群における講義の前後での正診率および講義後でのC群との正診率の比較、各群における診断の一致率（interobserver agreement, κ値）の比較を行った。【成績】37症例・44病変（腺腫27、過形成性ポリープ17）の計220枚の画像が得られた。B群における受講後の正診率は、NBI非拡大・拡大、色素拡大で有意に上昇し（講義前 vs 講義後B群; NBI非拡大65% vs 78%, p=0.007; NBI拡大73% vs 90%, p＜0.001; 色素拡大67% vs 81%, p=0.003）、C群と同等であった（C群; NBI非拡大81%, NBI拡大93%, 色素拡大85%）。κ値はNBI非拡大と同拡大、色素拡大で有意に上昇し（講義前 vs 講義後B群; NBI非拡大0.31 vs 0.54, p＜0.016; NBI拡大0.46 vs 0.79, p＜0.001; 色素拡大0.33 vs 0.59, p=0.005）、正診率と同様にC群と同等となった（C群; NBI非拡大0.62, NBI拡大0.85, 色素拡大0.7）。なお、3群とも、正診率、κ値ともにNBI拡大が最も高かった。一方、A群の正診率は、受講後に通常・NBI非拡大・NBI拡大で有意に上昇し（講義前 vs 講義後A群; 通常43% vs 64%, p＜0.001; NBI非拡大53% vs 66%, p=0.016; NBI拡大63% vs 74%, p=0.019）、κ値は通常・NBI拡大で有意に上昇した（講義前 vs 講義後A群; 通常-0.068 vs 0.24, p=0.001; NBI拡大0.16 vs 0.39, p=0.018）が、いずれにおいてもC群には及ばず、NBI非拡大・拡大および色素拡大の正診率・κ値は、共に有意差を持って他群よりも劣っていた。【結論】一般の消化器内科医は、短時間の講義により専門医と同等のNBI診断並びに色素拡大診断を習得できる可能性が示唆された。特に、NBI拡大は高い講義後の正診率および診断の一致率から、習得しやすい診断法であることが示唆された。

F-1-6　NBI拡大観察を用いた大腸腫瘍深達度診断に関する検討

[1]広島市立安佐市民病院内科、
[2]広島市立安佐市民病院内視鏡科
○鳴田賢次郎[1]、永田　信二[2]、中山　奈那[1]、斧山美恵子[1]、本田　洋士[1]、桑原　健一[1]、木村　茂[1]、辻　恵二[1]、大越　裕章[2]、日高　徹[1]

【目的】NBI拡大観察による大腸腫瘍深達度診断の指標について検討する。【対象と方法】対象は2009年6月までにNBI拡大観察を施行した大腸腫瘍性病変1065病変（過形成性ポリープ（HP）: 59，腺腫: 815，粘膜内癌（M）: 151，SM微小浸潤癌（1000μm未満: SM-s）: 8，SM多量浸潤癌（SM-m）: 32）。NBI分類は広島大学分類に準じ，A: 微小血管の不可視，B: 整な血管模様または整なpit構造，C: 不整な血管模様または不整なpit構造，血管の太さ/分布によりC1-C3に亜分類した。pit pattern分類は工藤・鶴田らに準じ，さらにVIを軽度不整（VI-L）と高度不整（VI-H）に細分類した。1）NBI拡大観察所見分類と組織型・深達度の関係を解析し，2）NBI拡大所見にpit patternを併用し深達度診断能について検討した。【結果】1）NBI分類と組織型・深達度の関係は，AはHP: 54.7%（58/106），腺腫: 41.5%（44/106），M: 2.9%（3/106），SM-m: 0.9%（1/108），BはHP: 0.1%（1/819），腺腫: 88.3%（723/819），M: 11.4%（93/819），SM-m: 0.2%（2/819），C1はM: 46.3%（50/107），腺腫: 44.4%（48/108），SM-s: 6.5%（7/108），SM-m: 2.8%（3/108），AからC1はSM-sまでの病変が99.4%（1027/1033）を占めた。C2はM: 26.3%（5/19），SM-s: 5.3%（1/19），SM-m: 68.4%（13/19）であった。C3はSM-m: 100%（13/13）であった。AからC1はSM-sまで，C3はSM-mの指標と考えられた。一方，C2はMからSM-mまでの幅広い病変を認めた。2）NBI拡大観察（C2）にpit patternを併用するとC2/non-V，VI-Lは83.3%（5/6）がSM-sまでの病変で，C2/VI-H，VNは92.3%（12/13）がSM-mであった。【結語】広島大学分類のNBI拡大観察所見で，AからC1はSM-sまで，C3はSM-mの指標と考えられ，C2を呈した場合はpit pattern観察を併用することでさらに深達度診断の絞り込みが可能であった。

F-1-7　早期大腸癌診断におけるNBI併用色素拡大観察の有用性

京都桂病院消化器センター消化器内科
○日下　利広、藤井　茂彦

【目的】早期大腸癌に対するNBI併用色素拡大内視鏡診断能を評価し，治療選択における有用性について検討する．【対象と方法】2006年8月から2008年12月に当院でNBI併用色素拡大観察後に内視鏡的あるいは外科的に切除された早期大腸癌197病変〔m癌148病変，sm-S（sm-slight） 癌 14 病 変，sm-M（sm-massive） 癌 35 病変〕を対象とした．なおNBI分類は広島分類を用い，色素はCrystal Violet染色を主に用い，一部indigocarmineも用いた．【成績】検討1）深達度別のNBI－pattern: m癌ではB/C-1/-2/-3 type:36/109/3/0 病変，sm-S癌ではB/C-1/-2/-3 type:1/10/3/0 病変，sm-M癌ではB/C-1/-2/-3 type:0/6/18/11 病変であった．m+sm-S癌/sm-M癌に対するNBI診断の感度/特異度は83/96％で，陽性/陰性的中率は83/96％であった．検討2）深達度別の色素下pit-pattern: m癌では非VI/VI軽度/VI高度/VN pit:37/109/2/0 病変，sm-S癌では非VI/VI軽度/VI高度/VN pit:1/9/3/1 病変，sm-M癌では非VI/VI軽度/VI高度/VN pit:0/6/17/12 病変であった．m+sm-S癌/sm-M癌に対する色素下pit診断の感度/特異度は83/96％で，陽性/陰性的中率は83/96％であった．検討3）NBI下のLong Irregular Vessel（LIV:複数pit間に渡る口径不同な蛇行不整血管と定義）の検討: LIVはC-2/-3 type35病変中16病変（46%）に認めた．LIV（－）症例と比較して，LIV（＋）症例は深達度がより深く，ly/v因子が多い傾向があった．【結論】NBI併用色素拡大観察による早期大腸癌の内視鏡診断は高い深達度診断能を有し，極めて有用と考えられ，今回の検討ではNBIあるいは色素下の拡大観察は各々同等の診断能を示した．しかしNBIと色素下pit診断は同じ病変内で似て非なるものを視認しており，相補的にそれらを組み合わせることで，より確度の高い診断治療ストラテジーの決定が可能になると考えられる．当日は現状での当院での診断治療ストラテジーも含めて供覧したい．

F-1-8　NBI拡大観察による大腸病変の深達度診断

[1]昭和大学横浜市北部病院消化器センター、
[2]昭和大学横浜市北部病院病理科
○和田　祥城[1]、三澤　将史[1]、樫田　博史[1]、林　武雅[1]、
細谷　寿久[1]、若村　邦彦[1]、宮地　英行[1]、池原　伸直[1]、
山村　冬彦[1]、大塚　和朗[1]、浜谷　茂治[2]、工藤　進英[1]

【目的】大腸病変において、narrow band imaging（NBI）拡大観察で得られるvascular patternの質的診断・深達度診断に対する有用性について検討を行った。【方法】対象は2006年1月から2009年3月に NBI で拡大観察し切除された3005病変。内訳は、過形成性ポリープ 90病変、腺腫2261病変、腺癌 654病変（M～SM微小浸潤癌[SMs] 512病変, SM深部浸潤癌[SMm] 142病変）である。Vascular pattern は、正常粘膜を網目状に細い血管が取り囲むnormal、血管が不明瞭で淡い色調を呈するfaint、楕円形の桿状腺管の回りを比較的太さが均一な血管が取り囲むnetwork、血管が密集し被覆上皮が太く濃く観察されるdense、口径不同や蛇行・途絶した太い血管をみとめるirregular、不整な血管が散見されるが血管の分布が疎なsparseの6つに分類した。【結果】過形成性ポリープは90例中74例がfaintであり、faintを過形成性ポリープの所見と仮定すれば、感度 / 特異度 / 正診率は82.2% / 98.5% / 98.0%であった。早期癌の中でirregularないしsparse patternをSMmの指標とすれば、感度 / 特異度 / 正診率は93.0% / 89.0% / 89.9%であった。一方、同様の病変においてVI高度不整、VN型pit patternをSMmの指標とした場合、感度 / 特異度 / 正診率は84.5% / 96.7% / 94.0%であった。SMmの病変において、病理組織学的にはirregularは64.4%、sparseは79.5%がSM深部浸潤に一致して粘膜筋板の消失をみとめた。また、DRの露出はirregularの37.3%、sparseの75.3％にSM深部浸潤に一致してみとめられた。Vascular patternによる深達度診断は病理組織を反映している可能性が示唆された。【結論】NBI併用拡大内視鏡観察は、腫瘍・非腫瘍の鑑別およびSMmの診断に有用である。しかしvascular pattern による診断は、pit pattern診断と比較するとSMmに対する特異度・正診率が低いため、irregular / sparse pattern を呈する病変ではpit patternを詳細に評価する必要があると考えられた。

F-1-9　大腸腫瘍の非拡大NBI所見分類 ～CTNIG分類の提唱～

[1]広島大学内視鏡診療科/消化器・代謝内科、
[2]佐野病院消化器センター
○大庭さやか[1]、田中　信治[1]、岡　志郎[1]、茶山　一彰[1]、
佐野　　寧[2]

近年、NBI拡大観察の普及により大腸腫瘍の質的量的診断における有用性が多数報告されている。一方で、その基準となる分類は施設により異なり統一化されていない。また、欧米では拡大観察の普及率は低く、内視鏡機種のスペックも異なっている。我々のNBI拡大観察所見分類は、pit様構造と微小血管所見の総合評価であるが、佐野分類は微小血管構築所見のみによる分類である。しかし、広島大学分類A～Cと佐野分類I～IIIは、ほぼ同じコンセプトであり、今回、これを基本に、大腸腫瘍の非拡大NBI所見分類の作成（Type 1～3）を試みた。

この分類は、1）血管の色調（vascular intensity）、2）微小血管（vessels）と3）pit patternの3項目を加味した分類で、通常近接観察でおおむね診断可能な非拡大内視鏡所見による大枠（CTNIG分類）である。

具体的には、Type 1:1）Same or less than background, 2）None or isolated lacy vessels may be present coursing across the lesion, 3）Brown or black dots, star or round shaped pits surrounded by white, Type 2: 1）Increased, 2）Thick brown vessels surrounding the pits, 3）White oval, tubular or branched pits surrounded by brown vessels, Type 3: 1）Mixed of increased and decreased; decreased in the area of concern, 2）Has area（s）with markedly distorted or missing vessels, 3）Has areas with distorted or missing pits, と3つにカテゴリーに分類し定義した。

我々のC1～3と佐野分類のIIIA、IIIBなどの亜分類などの評価には拡大観察が必要なため、この分類では、あえて近接観察で評価できる非拡大観察所見としてType 1～3の3分類にとどめたが、その臨床的意義として、これまでと同様に、Type 1はhyperplasia、Type 2はadenoma～high grade dysplasia、Type 3はSM浸潤癌の指標になると考えられる。なお、この分類が非拡大観察でどこまで臨床的に有用なのかについて、現在、欧米の複数内視鏡医とaccuracyとvariabilityの評価を検討中である（Colon Tumor NBI Interest Group: CTNIG）。

この分類は、拡大観察を行わない内視鏡医を対象としたものであり、将来的には本邦の様々な分類の最大公約数的な拡大観察所見情報を導入し、さらに有用な分類に発展させたい。

F-2-1　早期胃癌適応拡大病変に対するESDの現状と問題点

[1]長崎大学消化器内科、[2]国立病院長崎医療センター、[3]宮崎病院
○大仁田　賢[1]、山口　直之[1]、磯本　　一[1]、竹島　史直[1]、中尾　一彦[1]、西山　　仁[2]、宿輪　三郎[3]

【目的】早期胃癌に対する内視鏡的粘膜下層剥離術（ESD）の導入に伴いガイドライン適応内病変から適応拡大が進んできているが、その長期成績は明らかではない。今回、ESDが施行された早期胃癌（適応内病変、適応拡大分化型癌、適応拡大未分化型癌）の治療成績、再発、予後に関して報告する。【方法】対象は2001年1月から2008年12月の間にESDを施行した胃上皮性腫瘍1067例のうち胃腺腫を除く早期胃癌904例。フォローアップ方法は内視鏡検査・腹部CTにて行った。フォローアップ期間は内視鏡：1,3,6,12ヵ月後、その後1年おき、腹部CT：1年後、3年後、5年後とした。検討項目 1治療成績(一括切除率、一括完全切除率) 2偶発症 3局所再発 4リンパ節転移 5遠隔転移 6異時多発癌 7予後【成績】症例の概要は適応内病変425例、適応拡大分化型癌322例（分化型m癌・腫瘍長径21mm以上・UL（－）194例、分化型m癌・腫瘍長径30mm以下・UL（＋）90例、分化型sm1癌・腫瘍長径30mm以下 38例)、適応拡大未分化型癌5例、適応外病変152例。1 一括切除率、一括治癒切除率は順にそれぞれ適応内病変は96.9%（412/425)、95.5%（406/425)。適応拡大分化型癌は94.4%（304/322)、88.8%（286/322)。適応拡大未分化型癌は100%（5/5)、100%（5/5)。2 偶発症：適応内病変は穿孔2.6%（11/425)、後出血1.4%（6/425)。適応拡大分化型癌は穿孔5.0%（16/322)、後出血1.9%（6/322)。適応拡大未分化型癌は穿孔0%（0/5)、後出血0%（0/5)。3 局所再発を認めたものは3例あり、適応内病変、適応拡大分化型癌がそれぞれ1例ずつでいずれも分割切除になったものであった。また適応拡大未分化型癌の1例は一括切除でESDでの病理標本では治癒切除と判定されていたが、半年後に局所再発を認めた。4、5 リンパ節転移・遠隔転移なし。6 異時多発癌：全体で17例あり、適応内病変8例、適応拡大分化型癌9例、適応拡大未分化型癌0例であった。7 予後：経過観察中、胃癌死は1例も認めなかった。他病死したものは20例あり、他臓器癌9例、肺炎4例、脳梗塞2例、その他5例であった。【結論】適応内病変、適応拡大病変ともに良好な治療成績が得られており、ESDは適応拡大病変に対しても有効であるが、局所再発を予防するためには一括切除が重要である。胃癌死はないものの他病死があり、全身精査や高齢者における適応を検討する必要があると考えられた。

F-2-2　適応拡大病変に対するESD治療成績の検討

[1]石川県立中央病院消化器内科、[2]石川県立中央病院病理科
○金子　佳史[1]、伊藤　錬磨[1]、中西　宏佳[1]、平野　　桂[1]、稲垣　聡子[1]、吉田　尚弘[1]、冨永　　桂[1]、竹村　健一[1]、三輪　一博[1]、山田　真也[1]、土山　寿志[1]、片柳　和義[2]、車谷　　宏[2]

【目的】当院における胃ESD適応拡大病変の治療成績について検討した。【方法】2002年3月～2008年8月までにESDを施行し、術後に病理学的検索を行った初発単発の適応内病変（脈管侵襲のない分化型腺癌：Ul（－)、2cm未満のM癌）376例、適応拡大病変（脈管侵襲のない分化型腺癌：Ul（－）の2cm以上M癌はすべて、Ul（＋）の3cm以下M癌、およびULの有無に関わらず3cm以下のSM1癌-粘膜下層浸潤距離500μm以下）270例を対象とした。先進部が未分化型もしくは未分化型優位の胃癌に対するESDは、適応外としており対象に含めなかった。各群の一括完全切除率・平均切除時間・偶発症・経過観察率（術後1年以上経過観察が可能であった病変)・遺残再発率・転移の有無を検討した。また適応拡大病変のうち、ESD導入当初の2003年2月（導入後1年）までの30例を前期、以降の240例を後期と分類し、各期間における治療成績を比較検討した。適応内病変に対する経過観察は12ヶ月毎に、適応拡大病変に対しては6ヶ月毎に内視鏡検査および腹部CT、腫瘍マーカー測定を行った。【結果】適応内病変および適応拡大病変各群における治療成績は、一括完全切除率（97.0% vs. 88.9%; p＜0.05)、平均切除時間（51.3±36.3分 vs. 76.9±50.9分; p＜0.05)、偶発症（3.0% vs. 5.9%; p=0.08)、経過観察率（85.3% vs. 79.6%; p=0.07)、遺残再発率（0.8% vs. 1.5%; p=0.46）であった。遺残再発例は全例、非一括完全切除例であった。経過観察可能であった全症例において遠隔転移、原病死は認めなかった。適応拡大病変における前期vs.後期の治療成績は、一括完全切除率（70.0% vs. 91.3%; p=0.02)、平均切除時間（81.4±53.7分 vs. 76.4±50.6分; p=0.61)、偶発症（6.7% vs. 5.8%; p=0.35)、遺残再発率（6.7% vs. 0.8%; p=0.06）であった。全期間を通じ適応拡大病変の一括完全切除率は、適応内病変と比し有意に低く、切除時間は優位に長かった。拡大病変の一括完全切除率は後期で有意に高く、非一括完全切除例は、治療技術に起因する例が前期88.9%、後期73.3%であり有意差を認め無いものの改善傾向を認めた（p=0.61)。【結論】一括完全切除を前提とした拡大病変に対するESDは、遺残再発例を認めないことから妥当な治療法と考えられた。治療経験数の増加に伴い一括完全切除率が上昇することから、拡大病変に対するESDは、治療技術の習熟後に取り組むべきと考えられた。一方で、より大型の病変や高度の線維化病変に対する治療数が増加したことにより偶発症発生率、平均切除時間には有意な改善は認められなかった。

F-2-3　早期胃癌に対するESDによる適応拡大の現況

広島市立広島市民病院内科
○太田　　茂、中川　昌浩、小川　恒由、黒目　学、
大江　啓常、植木　　亨、水野　元夫

【目的】早期胃癌に対する内視鏡治療においては、大きな腫瘍径やUL（＋）などの従来の治療手技における制約がESDにより解消されつつあり、ESDは急速に普及し、Gotoda論文を根拠にしてのガイドライン病変からの適応拡大も当たり前のように行われている。当科でも適応拡大病変に対するESDを積極的に試みており、その現況について検討した。【方法】2001年6月～2009年8月の期間に当科でESDを施行した早期胃癌620症例749病変のうち、胃癌治療ガイドライン病変（GL群）416病変（55.6%）、適応拡大病変（拡大群）236病変（31.5%）を対象とし、両群における治療成績、偶発症、追加治療、予後などに関し比較検討した。【成績】拡大群の内訳は、腫瘍径＞20mm：153病変（64.8%）、SM1：38病変（16.1%）、UL（＋）：35病変（14.8%）、未分化型：10病変（4.2%）であった。治療成績：治癒切除率、GL群：408/416（98.1%）、拡大群：227/236（96.2%）であり、両群ともに良好であった。また、UL（＋）病変では33/35（94.3%）であった。偶発症：後出血/穿孔/肺炎/狭窄、GL群：11（2.6%）/8（1.9%）/0%/0%、拡大群：12（5.1%）/3（1.3%）/2（0.8%）/3（1.3%）であり、狭窄は拡大群にて有意に高率であった。後出血、穿孔、肺炎例はいずれも保存的に軽快したが、狭窄に対するバルーン拡張時に1例で穿孔を来たし、外科手術を施行した。追加治療、非治癒切除病変は非一括完全切除 12病変、評価不能 5病変の計17病変であり、追加治療としてAPC焼灼、追加切除などの内視鏡治療：9病変、外科手術：3病変を施行し、5病変は高齢、基礎疾患などのために経過観察となった。治癒切除ではあったが、拡大群のうちSM1：5例が既報のリンパ節転移に関する危険性を不安視し、希望により追加外科手術を行ったが、外科手術を施行した計8例では局所遺残、リンパ節転移は認められなかった。予後、平均観察期間は31.0M（1～98M）であり、再発はLM（＋）であったが基礎疾患のために経過観察したGL群の1例に局所再発を認めたのみであり、追加ESDにて根治が得られた。両群ともに原病死はなく、他病死がGL群：15例（4.2%）、拡大群：7例（3.2%）にみられ、3年生存率はGL群：96.4%、拡大群：97.7%であった。【結論】早期胃癌に対するESDによる適応拡大は手技的には問題なく、ガイドライン病変と同等の良好な治療成績、予後が得られており、適応拡大を含めた胃ESDの標準化は可能であると考える。

F-2-4　胃ESDの適応検討

京都府立医科大学消化器内科
○和田　貴子、山田　展久、尾藤　展克、山田　真也、
玄　　泰行、土肥　　統、吉田　直久、内山　和彦、
石川　　剛、高木　智久、半田　　修、小西　英幸、
八木　信明、若林　直樹、古倉　　聡、内藤　裕二、
吉川　敏一

【目的】当院では2002年より早期胃癌の内視鏡治療においてESDを導入し、現在ではほとんどの症例でESDを選択している。当院における早期胃癌に対するESDの適応について治療成績および安全性、長期予後の観点で検討する。【対象と方法】2002年6月から2009年5月までに当院でESDを行った早期胃癌334病変を解析対象とした。病変をガイドライン適応病変（以下適応群）、ガイドライン適応拡大病変（以下拡大群）、適応外病変（適応外群）の3群に分け、一括切除率、完全切除率、偶発症率を求めた。また、当院で1年以上Follow up可能であった症例169病変を対象として、局所再発率、転移再発率、異時多発率を求めた。【結果】一括切除率は適応群：拡大群：適応外群＝97.4：91.4：89.8%、完全切除率は、適応群：拡大群：適応外群＝92.2：81.7：63.3%であり、適応群で有意に一括切除率、完全切除率が高い結果であった。また、偶発症率は10：18：18%で、拡大群：適応外群で高い傾向にあった。拡大群のそれぞれの検討では、当院で1年以上Follow up可能であった症例の局所再発率、転移再発率、異時多発率は0%、0%、4.7%であった。異時多発の8例は、平均21カ月で指摘されており、治療後も定期的なFollow upが必要であると考えられた。拡大群の非一括切除病変17例の内訳は8例が範囲診断の誤り、6例が分割切除、2例が技術的ミス、1例が切り出し時の問題であった。【結論】早期胃癌のガイドライン適応拡大病変を治療する際は範囲診断・治療方針を十分検討したうえで行う必要があると考えられた。

F-2-5　当院におけるESDの治療成績
ー適応拡大の妥当性ー

[1]東京医科大学消化器内科、[2]東京医科大学内視鏡センター、
[3]国立がんセンター中央病院内視鏡部、
[4]東京医科大学消化器外科
○川上　浩平[1]、河合　　隆[2]、後藤田卓志[1,3]、立花　浩幸[1]、
羽山　弥毅[1]、野中　雅也[1]、八木　健二[1]、福澤　誠克[1]、
片岡　幹統[1]、酒井　義浩[1]、森安　史典[1]、山本　　圭[2]、
福澤　麻理[2]、高木　　融[4]、青木　達哉[4]

【目的】ESDが保険収載され3年経過した。ガイドライン病変から適応拡大病変まで含めてESDが行われているのが現状である。今回、我々は当院におけるESDの治療成績を検討し、適応拡大病変の妥当性について検討したので報告する。【対象、方法】2003年5月から2009年7月までESDを行った早期胃癌175病変を対象とし、ガイドライン病変（GL）、適応拡大病変（適拡）：UL（－）分化型M癌＞2cm以上、UL（＋）分化型M癌＜3cm、UL（－）分化型SM1癌≦3cmの2群に分けて検討した。対象の　1．一括完全切除率　2．局所遺残再発率3．不完全切除の要因4.追加治療5．偶発症　6．遠隔転移率　について検討した。【結果】1．一括完全切除率　GL:93.4%（113/121）、適拡:79.6%（43/54）
　2．局所遺残再発率　GL：1.6%（2/121）適拡：　3.7%（2/54）であった。全て側方断端陽性病変で粘膜内の遺残病変であった。　3．不完全切除の要因　GL：6病変が導入初期の分割切除などによる技術的要因により側方断端が陽性となった。1病変は剥離深度が浅く、垂直断端が陽性となった。1病変は側方範囲診断の誤診例であった。適拡：9病変が技術的要因により側方断端が陽性となった。2病変は側方範囲診断の誤診例であった。　4．追加治療　GL：4病変が経過観察され、遺残再発を認めていない。1病変は再ESDを行い、その後遺残再発を認めていない。1病変は再ESD後、2回APC焼灼行い、その後再発を認めていない。垂直断端陽性の1例のみ、局所切除が行われたが、遺残所見は認めなかった。（1例は他院に行かれたため詳細不明）適拡：7病変が経過観察され、遺残再発は認めていない。導入初期の症例でSM1の側方断端陽性症例と範囲診断の誤診2例の計3例に対し手術が行われ、誤診例の2例に局所遺残を認めた。（1例は高齢で、併存疾患もあり経過観察できていない）5．偶発症　穿孔はGL：0.8%（1/121）、適拡：5.5%（3/54）認めたが、全例内視鏡的閉鎖術にて、保存的に軽快した。後出血はGL：4.1%（5/121）、適拡：3.7%(2/54)認めたが､全例内視鏡的に止血可能であった。6､遠隔転移率　観察期間中央値　20.7か月（1－59か月）と観察期間は短いが､遠隔転移はいずれも認めていない。【結論】平均観察期間は短く、症例数も少ないが、現在まで適応拡大病変の遠隔転移は認めていない。今後多施設による長期経過の検討が必要だが、適応拡大病変は、ESDの治療の適応として妥当と思われた。さらに一括切除向上には、範囲診断における酢酸散布やNBI併用拡大内視鏡などを用い、また技術的には豚などの胃を用いた教育指導および実際のESDに対するトレーニングシステムの確立が重要と思われた。

F-2-6　胃ESD標準化に向けた当院の工夫
―プレセデックスを使用した鎮静法の検討

[1]武田総合病院消化器センター、
[2]京都府立医科大学消化器内科
○滝本　見吾[1]、上田　智大[1]、島本福太郎[1]、小嶌　祐介[1]、
藤永　陽介[1]、柏　　敦文[1]、山内　宏哲[1]、松山　希一[1]、
吉川　敏一[2]

【目的】当院では2004年の内視鏡的粘膜下層剥離術（Endoscopic Submucosal Dissection;ESD）導入時からNLA変法やプロポフォール（以下、PF）を用いて鎮静を行ってきたが、いずれの方法も過鎮静となれば呼吸抑制や血圧低下、さらには不穏を生じ、治療を中断せざるを得ない経験をした。その経験から術中に適切な鎮静と呼吸、循環動態の安定を保つことが、治療時間の短縮と偶発症の予防につながると考えた。そのため我々は、2008年より意識下鎮静が可能との報告があるプレセデックス（以下、DEX）を用いた鎮静法を行い、偶発症の減少や治療時間の短縮を認めたが、通常量のDEXでは血圧が低下する症例が散見された。そこで今回DEXの減量を目的に新しい鎮静法を実施し、その有効性を検討したので報告する。【対象と方法】対象は同時期に胃ESDを施行した60例。鎮静方法別に15例ずつ以下の4群に分け比較検討した。A群（NLA変法）：導入時ミダゾラム0.1mg/kg＋ペンタゾシン7.5mg静注、B群（PF法）：導入時PF 5mg静注、維持量3mg/kg/hour、C群（通常量DEX法）：導入時DEX 6μg/kg/hour,10分間静注、維持量0.6μg/kg/hour、D群（少量DEX法）：導入時DEX 3μg/kg/hour、5分間＋ミダゾラム2mg静注、維持量0.4μg/kg/hour。全症例において、不穏時や体動時にミダゾラム1mgまたはペンタゾシン7.5mgの静脈内投与を追加した。術中は血圧、脈拍、動脈血酸素飽和度（以下SpO2）を測定した。検討項目は､術中の血圧、SpO2、追加ミダゾラム使用量、追加ペンタゾシン使用量、治療時間、鎮静の程度とした。鎮静の評価はRamsay鎮静スコアを用いた。【結果】血圧低下（90mmHg以下）はA群:7%、B群:27%、C群:33%に認めたがD群では認めなかった。SpO2の低下（90%以下）は、A群:13%、B群:27%、C群:0%、D群:0%であり、A群とB群では酸素投与量の増量を必要とした。追加ミダゾラム平均使用量は、A群:2.4mg,B群:0.27mg,C群:0.13mg,D群:0.27 mgであった。追加ペンタゾシン平均使用量は、A群:7mg,B群:5mg,C群:1 mg,D群:1mgであった。平均治療時間は、A群:90分,B群:80分,C群:64分,D群:60分であった。適切鎮静率（Ramsay score 2～3点を得られた症例）においては、A群：B群：C群:D群＝20%：40%：80%：94%であり、それ以外はすべて過鎮静であった。【考察】DEXは呼吸抑制なく適切な鎮静を得られたが、常用量では血圧低下を認めた。導入時にDEXを減量し、ミダゾラムを併用したD群では、血圧低下なく適切な鎮静が得られ、DEX減量により血圧低下が防止でき、DEX減量による鎮静深度の低下をミダゾラムが補ったためと思われる。また、DEXによるペンタゾシン、ミダゾラムの追加量の低減も適切鎮静率の上昇に寄与していると思われ、適切な鎮静と呼吸循環動態の安定が治療時間の短縮につながったと考えた。【結論】少量DEXを用いた鎮静法は安全かつ有効であることが示唆された。

F-2-7　早期胃癌UI合併適応拡大病変に対するESDの治療成績

[1]広島市立安佐市民病院内科、
[2]広島市立安佐市民病院内視鏡科
○木村　茂[1]、永田　信二[2]、鴫田賢次郎[1]、中山　奈那[1]、
斧山美恵子[1]、本田　洋士[1]、桑原　健一[1]、辻　恵二[1]、
大越　裕章[2]、日高　徹[1]

【目的】ESDの導入によりUl（＋）病変も一括切除が可能となり、3cm以下の分化型であれば適応拡大病変とされている。当科においてもUl（＋）病変に対しESDを施行しており、Ul（＋）病変の治療成績から適応拡大について検討する。【方法】2009年6月までにESDを施行した胃腫瘍性病変447例のうちUl（＋）病変55例（12.3%）である。Ul（＋）病変を3cm以下、分化型、MまたはSM1癌を適応拡大群（以下Ul拡大群：32例）、それ以外を適応外病変（以下Ul適応外群:23例）とした。さらに比較対象としてUl（－）、2cm以下、分化型、粘膜内癌をガイドライン病変（GL群:277例）とし、治療成績（一括切除率、完全一括切除率、切除時間、穿孔率）につき検討した。【結果】一括切除率はGL群98.9%（275/276）、Ul拡大群93.8%（30/32）、Ul適応外群95.7%（22/23）であった。完全一括切除率はGL群98.9%（273/276）、Ul拡大群78.1%（25/32）、Ul適応外群69.6%（16/23）でUl（＋）の病変では完全一括切除率がGL群に比べ有意に低かった。UL（＋）病変の病理学的不完全切除の内訳（重複あり）は、Ul拡大群では水平断端陽性あるいは評価不能7例であり、Ul適応外群では垂直断端陽性あるいは評価不能6例（SM2癌4例）、水平断端陽性あるいは評価不能3例であった。治療時間はGL群56.1±35.2分、Ul拡大群106.5±47.5分、Ul適応外群173.5±109.0分でUL病変は治療時間が長かった。穿孔率（微小穿孔も含む）はGL群0.3%（1/276）、Ul拡大群3.1%（1/32）、Ul適応外群0%（0/23）であった。技術的な要素を考慮し、ESD施行症例数300例までの症例を前期、以後を後期とし、Ul（＋）病変の完全一括切除率について検討すると、前期ではUl拡大群68.8%（11/16）、Ul適応外群50%（6/12）であったが、後期ではUl拡大群87.5%（14/16）、Ul適応外群90.9%（10/11）であった。技術の向上とともに完全一括切除率が向上していると考えられた。Ul拡大群の経過（平均観察期間460.4±365.1日）は、全例経過観察となり、1例が経過中に局所再発したが、追加ESDにて完全一括切除された。Ul適応外群の経過（平均観察期間491±421.5日）は、6例が手術となり、17例が高齢や基礎疾患を理由に経過観察されており、他病死を2例認めたものの原病死は認めていない。【結語】UL合併早期胃癌の適応拡大病変に対するESDはガイドライン病変に比べ、治療時間が長く、完全一括切除率も低かったが、技術の向上とともに、克服できる可能性があると考えられた。

F-2-8　瘢痕併存病変に対するESDの検討

仙台市医療センター仙台オープン病院消化器内科
○前田　有紀、平澤　大、鈴木　敬、尾花　貴志、
菅原　俊樹、大平　哲也、原田　喜博、山形　拓、
鈴木憲次郎、小池　良樹、野田　裕、藤田　直孝

【背景】胃癌治療ガイドラインでは分化型で3cm以下の病変であれば、潰瘍瘢痕併存（以下Ul）症例も内視鏡治療の適応拡大として許容されている。ただし粘膜下層への局注で挙上しない深いUlを伴う場合、穿孔の危険が高く、深達度の判定が困難でEMRの適応外とされている。UL＋病変でのESDは技術的に不可能ではないが困難であり、その治療成績の報告はまだあまりない。【目的】潰瘍瘢痕併存病変に対する胃ESDの問題点を明らかにする。【方法】2003から2008年に胃上皮性腫瘍の内視鏡治療を行った878病変のうち、Ul＋と判断しESDを行った87病変を対象（Ul＋群）とした（同時多発癌、残胃癌、胃管癌は除外）。同時期のUl－と判断しESDを行なった425病変を対照（Ul－群）として、治療完遂率、一括切除率、一括完全切除率、穿孔率に関して比較検討した。また、Ul＋群の37病変を抽出し切除標本の挫滅の程度を、同時期のUl－群37例（占拠部位、腫瘍径を可能な限りマッチングした）と比較した。Ul＋は、「内視鏡的に潰瘍もしくは襞集中を認める」、「局注でLiftingが得られない」、「線維化が高度で剥離時にSM層が同定できない」のいずれかを認めた病変とした。切除標本の評価に関しては、広範な挫滅により病理組織学的評価が出来なかったものをMajor damage、病理評価は可能であったが分割（Piecemeal）となったもの、標本に孔（Hole）を生じたもの、標本に切れ込み（Notch）が出来たもの、または小さな焼灼の影響が加わったもの（Burn）をMinor damageとした。【結果】治療を完遂できなかった症例は両群とも1例もなかった。一括切除率はUL＋群／Ul－群で各々、88／ 99%（p< .001）、一括完全切除率は82／ 94%（p< .001）であった。Ul－群の分割切除となった5例は、単純なスネアのかけ損いが3例、出血コントロール不良と穿孔のため急遽EMRに変更した2例であった。一方、Ul＋群の分割切除9例は全例がESD中に剥離する層の同定が不能で、一括切除を断念した症例であった。穿孔率は4.6／ 2.4%（p= .407）で統計学的有意差はなかったが、Ul＋群で高い傾向を示した。切除標本の評価では、Major damageは両群とも1例もなかった。Minor damageは38／11%（p= .015）にみられ、Ul＋群で有意に高かった。ただし治療時期を前期／ 後期に分けるとUl＋群とUL－群の切除標本の挫滅の程度に差はなかった。【結語】UL＋群では一括切除を断念し、分割切除となった症例が多くみられた。切除標本の挫滅の程度も強く、穿孔率も高い傾向にあった。ただし、治療断念症例はなく、標本も病理評価に耐えうる状態であった。ESDによる潰瘍瘢痕併存病変に対する治療は技術的に可能であるが、一括切除断念症例の術前の見極めが今後の課題と考えた。

F-2-9　当院におけるUL合併適応拡大病変に対するESDに関する検討

[1]神戸大学消化器内科学、
[2]神戸大学附属病院光学医療診療部
○藤原　昌子[1]、森田　圭紀[1]、豊永　高史[2]、東　健[1]

【目的】近年、早期胃癌に対する内視鏡治療はESDの登場により大きな変貌を遂げた。すなわち、ESDにより大きさや粘膜下層の線維化の有無に関わらず腫瘍を一括完全切除できるようになり、正確な病理組織学的評価が可能となった。ESDの普及に伴いその適応も拡大されつつあるが、適応拡大病変の中でもUL合併病変に対するESDは技術的に難易度も高く、病理学的検索も困難である。そのためこれらの病変に対しては適応をきちんと評価し手技的な工夫を試み、適切な標本を得ることが不可欠となる。今回、我々は当院におけるUL合併適応拡大病変に対する治療成績を評価し、その妥当性について検討する。【方法】2001年11月から2009年6月までに当院にてESDを施行された胃腫瘍824病変のうち病理組織学的にUL（＋）で30mm以下の適応拡大病変88病変；以下UL（＋）群と、UL（－）で30mm以下の437病変;以下UL（－）群で比較検討を行った。ESDは主にIT knife系を用い、特にULの厳しい部位では先端系のデバイスを併用した。また治療困難な部位おける症例に対しては必要に応じてDouble scope-ESDを併用した。一括切除率、一括完全切除率、治癒切除率、平均切除径、平均腫瘍径、偶発症（穿孔、後出血）、局所遺残・再発、リンパ節・遠隔転移の有無について両群を比較検討した。【成績】一括切除率はUL（＋）群：UL（－）群でそれぞれ98.8%：99.5%、一括完全切除率は95.5%：98.6%、治癒切除率は80.6%：93.8%とUL（－）群で高かった。UL（＋）群での非治癒切除例の原因はpSM2以深が12例、VM（＋）2例、LM（＋）1例、リンパ管侵襲1例、未分化型優位2例（重複あり）であった。平均切除径 44.8mm :38.3mm、平均腫瘍径 17.0mm：16.5mmと平均切除径が UL（＋）群で大きい傾向がみられた。偶発症に関しては穿孔5.6%：0.05%、遅発性穿孔 1.1%：0.22%、後出血5.6%：1.4%とUL（＋）群で高かった。遅発性穿孔の1例を除いて、全例が保存的加療可能であった。また、両群において現在までに局所遺残・再発、リンパ節・遠隔転移をみとめていない。【結論】適応拡大病変に対するESDは技術的にはデバイスの使い分けやDouble scope-ESDなどの手技の工夫により一括切除が可能となったが、術前診断には限界があり、非治癒切除となるfactorが多く含まれているため、現在では一括切除による詳細な病理学的検討が追加治療の判定に必須であるよと考えられた。

F-2-10　早期胃癌適応拡大病変における治療成績と予後

[1]岩手医科大学内科学講座消化器・肝臓内科分野、
[2]岩手医科大学病理学講座分子診断病理学分野
○久多良徳彦[1]、遠藤　昌樹[1]、千葉　俊美[1]、鈴木　一幸[1]、菅井　有[2]

【目的】消化管粘膜内腫瘍に対するESDの有用性は各臓器で認知されている．胃においてはカテゴリーを適応病変，拡大，非適応に分け治癒判定しているが最も重要なのは適応拡大病変の正当性を予後を中心に検証することである．今回，我々は自験例を基に適応拡大症例の妥当性を検討する．【対象】2002年から2009年8月までに早期胃癌に対しESDを施行した897例，1101病変．性別は男性648例，女性249例．平均年齢は69.6歳であった．術後の病理診断によるカテゴリー分類は適応730病変，適応拡大256病変，他院施行後再発例7病変，非適応108病変．【検討項目】適応拡大病変における1.治癒切除率．2.偶発症．3.治療時間．4.非治癒の原因．5.術前診断から見た非治癒の原因．6.予後．【結果】1.211/256:82.4%. 2.穿孔率10/256:3.9%, 後出血率14/256:5.5%, 前庭部狭窄 3/256:1.2%. 3.72.9（14~345）分．4.（技術的因子，重複あり）分割11病変，側方陽性または不明28病変，深部陽性または不明11病変．5.（術前拡大病変で術後非適応と診断した例）SM2 28病変，リンパ管侵襲26病変，静脈侵襲3病変，低分化優勢8病変，SM1, 30mm以上4病変．6.2007年までに施行した拡大症例166例中156例に経過観察が可能であった（追跡捕捉率94.0%）．死亡例は11例だが全例他病死．局所再発2例，異所再発にてESD施行は5例．手術施行例は9例．異所再発が低分化であったのが6例，再々発が1例，1例はESD後病理診断で9mmの分化型優勢SM400μmの局所完全切除であったが再深部が低分化であったため手術を施行したところリンパ節転移を認めた．1例は幽門狭窄にて手術を施行した．【考察】最長6年間の経過からは治癒判定後の局所再発，リンパ節転移は認めず，適応拡大基準は妥当である可能性が高い．混在癌の扱いは面積優勢にてカテゴリー分類しているが，当科で経験したSM1, 30mm以内の分化型優勢癌でリンパ節転移を認めた．過去の手術例でも最深部低分化のSM癌で転移例が認められたこと，術前には優位と判定しなかったがCTにてリンパ節腫脹の疑いがあったため手術を施行したが，単純に面積優勢だけで判定すると経過観察した可能性がある．前庭部狭窄例にも外科手術を要した例があり，狭窄長が切除後の経過に関わると思われる．病理学的な基準とは別に限界症例として適応外となる可能性がある．分割例，側方陽性例に関しては導入時に安全性も重視し，一定の術時間以上はスネアにて最低でも切除はする方針であったことも関与しており，解決が予想される．線維化例での切り込みや深部断端陽性（判定不能）は今後も課題であると考える．【結語】短期中期経過観察例からは現在の早期胃癌内視鏡治療適応拡大基準は妥当であると考える．混在癌や狭窄が予想される例の対応も課題である．

F-2-11　ESDを施行したSM1胃癌の検討

[1]北里大学消化器内科学、[2]北里大学病理学
○東　瑞智[1]、田辺　聡[1]、樋口　勝彦[1]、佐々木　徹[1]、石戸　謙次[1]、堅田　親利[1]、阿江太佳子[1]、小泉和三郎[1]、三上　哲夫[2]、岡安　勲[2]

【目的】早期胃癌のESD適応拡大条件として、SM1癌では脈管侵襲陰性、分化型、腫瘍径30mm以下が挙げられている。この条件をもとに今回、当院のSM1癌ESD症例における治療成績を中心に検討した。【方法】2002年2月から2008年10月までに早期胃癌に対してESDを施行した624例のなかで、術後病理組織診断でSM1癌と診断された41例42病変（6.7%）を対象とし、術前正診率、偶発症、治癒切除率、SM浸潤幅、予後について検討した。【結果】病理学的SM1癌の内視鏡深達度正診率は38.1%で、術前にM/SM2癌と診断されたものが59.5/2.4%であった。EUSを施行した17例のうち3例のみがSM1癌と診断され、残る14例がM癌と診断され、そのうちの10例がMicroSM浸潤を疑われていた。偶発症は穿孔率4.8%、術後出血率11.9%であった。術後病理組織診断で27例（64.3%）が適応拡大治癒切除、15例（35.7%）が非治癒切除と診断された。組織型では分化型/未分化型40/2例であった。ULを合併した13例の中で2例が未分化型であった。SM浸潤幅について術前診断M群/SM群の比較では1602/2048μmと統計学的有意差は認めず、1.適応拡大治癒切除（27例）群 2.腫瘍径＞30mmの根治切除例（6例）もしくは未分化型（1例）群 3.脈管侵襲陽性（8例）群の3群に分けると1500/1434/3030μmと3群間では有意差はないが、適応拡大治癒切除群と脈管侵襲陽性群間で有意差を認めた（p=0.017）。追加外科切除は10例あり、2例が治癒切除群、8例が非治癒切除群（腫瘍径＞30mmの根治切除例/VM陽性/脈管侵襲陽性/未分化型 3/2/2/1例）であった。すべての追加手術症例で所属リンパ節転移はなく、経過観察中の局所再発、リンパ節転移、遠隔転移は認めなかった。追跡不能の7例を除き全例無再発生存中であるが、異時性多発胃癌を認めESDを施行した4例のうち1例でSM1癌を認めた。【考察】SM1癌においては内視鏡深達度診断をM癌とする症例が多く、EUSを施行しても診断は困難である。病理学的検索においては、SM1癌は適応拡大条件を満たす治癒切除群の割合が低い傾向にあるが、その後の局所再発、リンパ節転移、遠隔転移を認めておらず、長期予後は比較的良好と考えられる。また、SM浸潤幅は内視鏡深達度診断には影響しないが、脈管侵襲に関与する可能性が示唆された。【結語】SM1癌適応拡大条件としての脈管侵襲陰性、分化型、腫瘍径30mm以下の病変に関しては、M癌に準じて経過観察可能であると考えるのが妥当である。術前診断が今後の課題である。

F-2-12　UL合併癌、SM浸潤癌に対するESDの妥当性

虎の門病院消化器科
○布袋屋　修、飯塚　敏郎、山下　聡、菊池　大輔、藤本　愛、中村　仁紀、松井　啓、黒木優一郎、三谷　年史、矢作　直久

【背景】早期胃癌の内視鏡治療はESDの開発と普及によって対象となる病変の適応拡大が試みられている。内視鏡切除によって外科的切除と同等の根治性を得るためには、正確な病理診断に基づいた根治性の評価のための一括切除が大原則であり、適応拡大の妥当性についてはまず**「ESDによる一括切除」**という技術的条件、そして**「転移がほとんどない」**という理論的条件の両面からの検証が必要である。とりわけ剥離層に癌浸潤や線維化を伴う病変は、従来の標準適応病変よりも技術的難易度が高い反面、根治性については適応外との線引きをいっそう厳密に評価する必要があり、深部断端陽性や側方断端陽性は極力さけられなければならない。
【目的】適応拡大SM1癌や潰瘍合併癌に対するESDの技術的・理論的妥当性を検討した。
【対象と方法】09年7月までに診断的な意味も含みESDを行った1040病変のうち、術後病理診断によって適応拡大治癒切除（未分化型、混合型は除外）と判断したUL+癌（M、＜3cm、分化型癌、脈管侵襲管陰性）112病変とSM1癌（SM 500μm以下、＜3cm、分化型癌、脈管侵襲管陰性）62病変について、UL-癌（M、UL-、＜3cm、分化型癌、脈管侵襲管陰性）573病変をコントロールとして患者背景、全麻下率、切除サイズ、治療時間、局所完全一括切除率、偶発症（穿孔・後出血）、局所遺残・再発率を比較検討した。UL+癌やSM1癌に対するESDはデュアルナイフまたはフックナイフの併用、局注剤（ヒアルロン酸）、セデーション（全麻下）、剥離深度の設定など状況に応じた至適治療戦略の工夫を行った。
【成績】UL-群/UL+群/SM1群の順で平均年令は69.2/66.5/67.3才、男;女＝434:139/98:14/43:19であった。全麻下率＝4.7/17.0/11.3%でUL+群やSM1群で全麻下例が多かった。平均切除サイズは35.3/41.7/38.8とUL+群で切除サイズが大きかった。平均治療時間は75.1/97.8/105.9分と有意差を認めたが、局所完全一括切除率＝99.5/97.3/95.2%や後出血率＝4.2/5.4/1.6、穿孔率＝1.4/2.7/1.6%に有意差を認めなかった。UL-群の1例（副病変によるLM＋例）で局所遺残再発を1年後に認めたが、再ESDによって局所コントロール可能であった。フォローアップ期間が短いものの、現在までリンパ節再発・遠隔転移を1例も認めていない。
【考察】技術的難易度の高いUL+癌やSM浸潤癌に対するESDも、至適治療戦略によって安全性・根治性ともに短期成績は良好であった。「転移がほとんどない」という理論的条件については現在までは良好な予後が得られているが、今後更に逐年的な検証が必要である。

F-2-13　臨床病理学的および技術的側面からみた胃SM癌に対するESD適応拡大の可能性

[1]広島大学内視鏡診療科、[2]広島大学消化器・代謝内科、
[3]広島大学病理部、[4]広島県立大学人間文化学部健康科学科
○佐野村洋次[1]、岡　　志郎[1]、田中　信治[1]、東山　　真[2]、
金尾　浩幸[2]、毛利　律生[2]、吉田　成人[1]、茶山　一彰[2]、
有広　光司[3]、嶋本　文雄[4]

【背景と目的】胃SM癌に対する内視鏡的治療としては、腫瘍径30mm以下、分化型、深達度SM1（～500μm）、脈管侵襲陰性例が適応拡大病変として胃癌治療ガイドライン（2004年度版）に記載されている。一方、適応外胃SM癌でも、リンパ節（LN）転移を認めない症例を多数認め、内視鏡的治療適応拡大の可能性が論じられている。今回、胃SM癌におけるLN転移危険因子に関する検討と、内視鏡的に摘除可能なSM垂直浸潤距離の検討から、胃SM癌に対するESD適応拡大の可能性について考察する。【対象と方法】検討1）広島大学および関連施設にて外科的切除あるいは内視鏡的切除後に追加胃切除を施行した胃SM癌220例（うちLN転移陽性は37例､16.8%）を対象とし､性別（男 vs. 女）、年齢（60歳未満 vs. 60歳以上）、部位（U領域 vs. M領域 vs. L領域）、肉眼型（隆起型 vs. 陥凹型）、潰瘍（あり vs. なし）、腫瘍径（＞30mm vs. ≦30mm）、主組織型（分化型 vs. 未分化型）、浸潤先進部組織型（分化型 vs. 未分化型）、SM垂直浸潤距離（＞1000μm vs. ≦1000μm）、SM水平浸潤距離（＞6000μm vs. ≦6000μm）、INF（α vs. β/γ）、リンパ管侵襲（陽性 vs. 陰性）、静脈侵襲（陽性 vs. 陰性）について各項目とLN転移の関連について検討をおこなった。検討2）当診療科にて2002年4月から2009年3月までにESDを施行した胃SM癌146例（同期間の全ESD 1095例中、13.3%）を対象とし、SM垂直浸潤距離（＞1000μm vs. ≦1000μm）別の垂直断端陰性摘除率について検討をおこなった。【結果】検討1）腫瘍径＞30mm、浸潤先進部組織型未分化型、SM垂直浸潤距離＞1000μm、SM水平浸潤距離＞6000μm、INF β/γ、リンパ管侵襲陽性、静脈侵襲陽性でLN転移陽性率が有意に高かった（SM水平浸潤距離はROC曲線によりcut off値を算出）。上記因子に関するロジスティック回帰を用いた多変量解析では、腫瘍径＞30mm、リンパ管侵襲陽性、浸潤先進部組織型未分化型、SM水平浸潤距離＞6000μm、SM垂直浸潤距離＞1000μmがLN転移の独立した危険因子として抽出された。また、SM垂直浸潤距離≦1000μm、腫瘍径≦30mm、主組織型分化型、脈管侵襲陰性の条件を満たす36例中、LN転移は1例も認めなかった（95%信頼区間：0 - 8.0 %）。検討2）SM垂直浸潤距離≦1000μmでの垂直断端陰性摘除率は93.2%（110/118）で、SM垂直浸潤距離＞1000μmでの垂直断端陰性摘除率60.7%（17/28）と比較し有意に高かった。なお、SM垂直浸潤距離≦1000μmで垂直断端陽性となった原因としては、UL 3例、ESD導入初期 2例、その他 3例であった。【結語】種々の病理所見を考慮することで、SM垂直浸潤1000μmまでの胃SM癌までESD根治基準を拡大できると考えられた。また、SM垂直浸潤1000μmまでは、技術的にもESDにて完全一括摘除可能であった。

F-2-14　未分化型胃癌に対する内視鏡的治療症例の検討

[1]岡山大学消化器・肝臓内科学、
[2]岡山大学病院光学医療診療部
○堀　　圭介[1]、河原　祥朗[2]、岡田　裕之[1]、河合　大介[1]、
小林　沙代[1]、喜多　雅英[1]、築木　隆雄[1]、谷岡　大輔[1]、
井上　雅文[2]、川野　誠司[2]、上村　雅之[1]、山本　和秀[1]

【背景】未分化型胃癌に対する内視鏡的治療適応についてはM癌、UL（－）、20mm以下が適応拡大症例とされている。しかし未分化型胃癌の術前の進達度診断、及び病変範囲診断は困難を伴う事が多い。又、適応拡大症例特に未分化型胃癌に関する内視鏡的治療後の予後に関する報告は少なく適応拡大に関して十分なコンセンサスが得られていない。　【目的】胃未分化型早期胃癌に対する内視鏡的治療症例の術前診断及び予後を検討する　【対象】2002年2月より2008年8月までに当院にて内視鏡的粘膜切除（EMR）又は内視鏡的粘膜下層切開剥離術（ESD）を施行した未分化型早期胃癌17症例　【方法】未分化型早期胃癌に対する内視鏡的治療症例の術前、術後診断につき病変範囲、及び進達度の対比を行った。又、内視鏡的治療後予後の検討を行った。　【結果】対象症例は男性10例、女性7例、平均68.9歳であった。病変径は術前診断平均11.3±4.4mm、術後15.6±5.4mmと術前に過少評価する傾向が認められた。完全一括切除率は15/17　88.2%であり、不完全切除は側方断端陽性1症例、深部断端陽性1症例であった。合併症は筋層損傷2例、後出血1例を認めたが、緊急手術及び輸血を要した症例は認めなかった。全症例術前適応拡大と診断した症例であったが4例23.5%が術後適応外症例（20mm＜ 1例　SM2 2例　UL（＋）1例）であった。術後適応拡大症例と診断された17症例は追加手術を施行していないが、観察期間中央値21ヶ月（range：1-50ヶ月）にて他病死を2例認めるのみで局所､転移再発及び原病死を認めていない。【結語】未分化型早期胃癌の範囲及び深達度診断は慎重に行う必要があると思われた。適応拡大症例の内視鏡治療後の予後は良好と思われたが、さらなる経過観察及び症例の蓄積が必要と思われる。

F-2-15　当院における早期胃癌適応拡大病変に対するESDの長期治療成績

大阪市立大学消化器内科学
○中谷　雅美、町田　浩久、永見　康明、越智　正博、杉森　聖司、蘆田　玲子、亀田　夏彦、岡崎　博俊、谷川　徹也、山上　博一、渡辺　憲治、富永　和作、渡辺　俊雄、藤原　靖弘、荒川　哲男

【背景】早期胃癌に対する内視鏡治療として内視鏡的粘膜下層剥離術（ESD）が開発されて以来、その高い一括切除率や詳細な病理組織学的な検討が可能となることからESDは急速に普及し、胃癌治療ガイドライン病変にとどまらず、適応拡大病変への治療の標準化が期待されている。しかし、適応拡大病変への内視鏡治療の有効性は長期予後を含めて十分に明らかにはなっていない。【背景目的】当院で早期胃癌に対するESD施行症例において、適応病変と適応拡大病変の治療成績を比較し、適応拡大病変へのESDの有効性と長期予後を検討する。【対象･方法】2003年7月以降に当院で早期胃癌に対してESDを行い、切除標本の病理組織診断の結果をもとに当科での内視鏡治療適応病変と判断した症例で、3年以上を経過した症例を対象とした。当科における早期胃癌の内視鏡治療後経過観察計画では、ガイドライン病変（GL病変）に対しては年に1回の上部消化管内視鏡検査を、また適応拡大病変に対しては1年毎の腹部造影CT検査を追加しリンパ節・他臓器転移の有無を検索している。GL病変群と適応拡大病変群にわけ、一括切除率、治癒切除率、3年生存率をretrospectiveに比較検討した。なお、当科では早期胃癌の内視鏡治療適応条件としてGL病変はcm以内・分化型・粘膜内･潰瘍なし、適応拡大病変（1:大きさ不問･分化型･粘膜内･潰瘍なし、2:3cm以内･分化型・粘膜内・潰瘍あり、3:3cm以内・分化型・sm1、cm以内・未分化・粘膜内・潰瘍なし）を満たすものとしている。【結果】2003年7月～2006年8月に早期胃癌に対するESDを施行した症例は90例98病変であった。このうち3年以上追跡可能であった症例80例88病変（91%）を対象とした。これらの内訳はGL病変:適応拡大病変＝45:43病変であった。一括切除率は全体で94%、GL病変:適応拡大病変＝98:91%で有意差はみられなかった。治癒切除率は全体で92%、GL病変:適応拡大病変＝98:86%で有意差を認めた（p＜0.014）。9病変は治癒切除とならず、その内訳はGL病変:適応拡大病変＝1:8病変であった。GL病変1例は分割切除例、適応拡大病変8病変のうち4病変が分割切除、水平断端不明/陽性がそれぞれ2病変であった。水平断端不明2病変は追加治療を行わず、水平断端陽性2例に対しては全例ESDを追加した上で経過観察とし、いずれも再発なく経過している。垂直断端陽性例は認めなかった。合併症については、後出血を8例（9%）、穿孔は3例（3%）に認めたが、いずれも保存的に軽快した。経過観察中、局所再発、リンパ節転移や遠隔転移は認めなかった。他病死の6症例を除いた74症例において、3年生存率は100%であった。【考察】治癒切除率は92%と良好であったが、GL病変に対し適応拡大病変が低かった。19%で治癒切除とならず、要因として約半数は側方断端が不十分であった。治癒切除率の改善に向けて、技術の向上のみならず、従来の色素観察に加えて特殊光観察などを行うことで術前診断の精度向上が期待される。適応拡大病変における3年生存率はGL病変と同等であり、ESDが標準的治療になりうる可能性があると思われた。【結語】早期胃癌における適応拡大病変へのESDは、長期予後に差は認められず、妥当な治療である可能性が示唆された。

F-2-16　早期胃癌に対するESDの治療成績
－適応拡大prospective studyにおける検討－

[1]大阪厚生年金病院内科、[2]国立大阪医療センター消化器科
○道田　知樹[1]、前田　晃作[1]、太田　高志[2]

【目的】ESD導入時よりのEMR適応拡大研究例を対象に、治療成績を検討した。【方法】明らかなSM浸潤所見のない、UL（－）又はUL（＋）/＜3cmの病変に対し、ESD後、胃癌治療GLに従い、転移のない条件を満たす場合はentryののち経過観察され、それ以外は適応外病変として手術が勧められた。【成績】対象は2001.11月～2009.8月に施行された、ESD 870症例（癌 801, 腺腫44, 非腫瘍25）（術後観察期間中央値41ヶ月）で、適応外病変96例（13%）を除く、705例がentryされた。GL/適応拡大/非治癒切除病変の一括切除率は全て95%以上であった。entry例では、GL/適応拡大病変の治癒切除率は各99, 91%で、経過観察中7例（1%）で局所遺残再発があり、根治度（EB/分割切除例）の因子で有意差を認めた。適応外病変では、52例が手術されLN転移を3例（6%）に認め、残りの手術拒否44例は経過観察され4例で局所再発を認めた。ESD後局所再発は合計11例で、術後中央値24ヵ月（3-78ヶ月）に認められ、1例のみESD後7年で進行癌再発を認め、他の10例は再ESDにてM癌と診断された。緊急手術例はなかったが、間質性肺炎の1例（0.11%）で術関連死亡を認めた。【結論】適応拡大に伴い、適応外病変がESD対象に一定割合で含まれたが、一括切除による正確な診断が可能であった。本研究でのESDの治療成績は比較的良好であるものの、進行癌再発や術関連死のイベントも散見され、慎重な対応が必要と考えられた。

F-3-1　がん専門病院における消化管癌に対するNST活動

[1]静岡県立静岡がんセンター食道外科、
[2]静岡県立静岡がんセンターNST
○佐藤　弘[1,2]、稲野　利美[2]、福田　博之[2]、盛田　早苗[2]、片岡　智美[2]、根本　紀子[2]、吉田　尚史[2]、妻木　浩美[2]

【はじめに】当院は2002年9月開院の16病棟569床の地方がん専門病院である．多職種チーム医療を病院の基本姿勢とし，がん医療を行ってきた．NSTは，口腔ケア，緩和ケア，WOCなどの院内の他のサポートチームより遅れ，2007年9月より活動を開始した．依頼症例の原疾患は消化管癌の占める割合は大きい．がん専門病院におけるNST活動を通し，消化管癌の栄養サポートの現況，問題点について検討した．【目的】がん専門病院における消化管癌に対するNST活動のアウトカムと問題点を明らかにすること．【対象と方法】2007年9月から2009年5月までにNSTチームとして介入した32例のうち消化管癌16例（50%）を対象Retrospectiveに症例の背景，NST活動のアウトカム，問題点を検討した．当院の職員に対するNST活動に対するアンケートも施行．【結果】消化管癌症例の16例の内訳は，男性14例，女性2例．平均年齢70.8±15.3（歳）．原疾患は食道癌7例，大腸癌5例，胃癌4例．平均BMIは17.5±2.8．依頼目的は経口摂取の改善12例，PEGの合併症対策3例，長期人工呼吸器管理患者に対する経腸栄養と輸液1例．依頼目的が達成できたのは10例（63%）．達成と判断された理由としては，QOLやADLの改善，在宅管理可能な栄養法で退院，栄養状態の改善，下痢や逆流性食道炎の改善などである．外来まで継続して介入したのが6例（38%）．依頼者は看護師13例，医師3例．職員に対するアンケートの結果では，NSTの活動は81.5%が知っていたが，依頼方法を知らないが47%を占めた．栄養管理に難渋する例としては，がん治療の後遺症や副作用62%，経腸栄養剤のトラブル14%，癌による栄養障害10%．【結論】消化管癌に対する活動はNSTの中心を占める．当院の依頼件数が少ないのは，開院からNST活動開始まで時間を要したことにより，NSTチームとしてではなく，個別に介入する症例が多く，また依頼方法が十分には周知されていないためと考えられる．依頼者は看護師が多く，医師は少ない．看護師の栄養に関する意識の高さの表れと考えられる．在宅での継続を考慮した栄養管理法の検討依頼が多く，患者・家族の対応能力や考えとの調整が必要となることが多い．また介入が，総合的には好転につながらない症例も多く，また予後が限られた症例も多いことより，活動の目的と役割を明確にする必要がある．

F-3-2　大学病院における病棟型NST活動の取り組み

[1]東北大学病院胃腸外科、[2]肝胆膵外科
○生澤　史江[1]、柴田　近[1]、林　洋毅[2]、海野　倫明[2]、佐々木　巌[1]

【目的】東北大学病院は2003年10月より全科依頼型のNSTを設立し現在に至っている。診療報酬改訂により栄養管理実施加算が算定可能となり、2007年4月より電子媒体による診療支援システム内に栄養管理システムが導入され、さらに有志23病棟からNSTコアスタッフとして看護師が加わった。栄養管理システムは体重変化の他に、アルブミン、総リンパ球数、総コレステロール値を1-12までスコア化したCONUT（CONtrolling NUTrition stasus）値を用いて、0-1: 正常　2-4: 軽度　5-8: 中等度　9-12: 高度栄養障害として評価されている。胃腸外科では、2005年に管理栄養士と共同で胃切除術後経口摂取量を調査し5回食を開発、肝胆膵外科では2006年より、大量肝切除術症例に対し、術前胆汁還元および経口栄養剤投与並びに術後第1病日（POD1）より空腸瘻から経腸栄養（EN）、POD3よりEN+経口摂取とするプロトコールを施行している。NST専門療法士である病棟看護師の誕生を契機に、2008年5月より、医師、栄養士による胃腸外科・肝胆膵外科病棟（50床）での病棟型NST活動を開始したので報告する。
【方法】2008年5月より当病棟において、NST担当医師（2名）、病棟NST担当看護師（3名）、栄養士（非専属）によるmeetingを毎週月曜に行った。栄養管理システムで表示可能なCONUT値の栄養障害判定ならびに体重変化や食事摂取量をもとに、看護師が独自に作成した問題抽出チェックリストよりmeeting対象患者を抽出した。検討項目は、2008年5～10月と前年同期間（2007年5～10月）における、a. 栄養指導件数、b. 高カロリー輸液製剤（TPN）投与熱量、c. ブドウ糖加アミノ酸含有輸液製剤（PPN）投与熱量、d. 脂肪乳剤投与熱量を比較した。また、e. 病棟医師・スタッフの変化を調査した。
【結果】a. 栄養指導件数は07年: 16、08年: 228、09年: 180件と急増した。b. TPN投与熱量は、07年: 59,000、08年: 1,161,560kcalで有意に増加した。c. PPN投与熱量は、07年: 835,170、08年: 826,560kcalで差はなかった。d. 脂肪乳剤投与熱量は07年: 42,610、08年: 107,200kcalで有意に増加した。e. 病棟医師・スタッフの変化については、担当以外の看護師のmeetingへの参加、第24回日本静脈経腸栄養学会総会での発表、病棟NST担当医師の1名増員、第10回NST医師教育セミナーに胃腸外科・肝胆膵外科より8名参加したことであった。
【考察および結論】病棟NST活動により、医師・看護師双方に意識の変化が認められた。その背景には、栄養指導件数の増加による栄養士との連携、NST介入による個々の症例のプラスの変化があるものと思われる。今後も病棟型NST活動およびアウトカム評価を行い、病棟専属栄養士設置も視野に入れ、活動を継続していきたい。

F-3-3 消化管癌において、術前の主観的包括的栄養評価（SGA）はNST介入の基準として有用か？

日立製作所日立総合病院外科
○田中潤一郎、丸山 常彦、永井 雄三、市田 晃彦、河口 義邦、野渡 剛之、青木 茂雄、三島 英行、清松 知充、酒向 晃弘、上田 和光、奥村 稔

【目的】主観的包括的栄養評価（SGA）は簡便で経費も必要としない栄養アセスメント法であり、栄養スクリーニングとして利用されている。術前のSGAに着目し、消化管癌術後の術後在院日数、合併症の発生、転帰などの予測に有用であるかを検討し、術前におけるNST介入の基準となるかを評価した。【方法】2006年4月から2009年2月に、当院にて消化管癌手術を行った763名を対象とした。疾患の内訳は胃癌383名、結腸・直腸癌338名、その他42名。平均年齢は67.4歳であった。当院のSGAは8項目で評価し、当てはまる項目数により「栄養障害なし」「中等度栄養障害」「高度栄養障害」群に分けている。【結果】栄養障害なし680名（89.1%）、中等度栄養障害80名（10.5%）、高度栄養障害3名（0.3%）であった。術後平均在院日数は中等度栄養障害27.4日、栄養障害なし16.5日と有意差を認めた。また、術後合併症発生率も中等度栄養障害37.5%、栄養障害なし16.0%と有意差を認め、縫合不全、腹腔内膿瘍、術後腸閉塞、肺炎、MRSA感染症の発症数で有意に中等度栄養障害が多かった。術後の転帰は死亡退院が中等度栄養障害で有意に高率であり、軽快退院は栄養障害なしの群で有意に高率であった。SGAの項目数、SGAの項目の内容では「やせ」「食事摂取量の変化」「体重変化」「1週間以上の消化器症状」が術後合併症発生の危険因子であった。【結論】消化管癌の手術において、術前のSGAは術後在院日数、術後合併症の出現、転帰の予測に有用であり、術前のNST介入の基準として十分であった。今後は、術前のSGAで栄養障害と判断した症例について、適切なNSTの介入を試みたい。

F-3-4 L-グルタミン酸ナトリウム（Monosodium L-glutamate: MSG）の消化管運動に対する効果

群馬大学病態総合外科
○豊増 嘉高、持木 彫人、森田 廣樹、小川 敦、矢内 充洋、緒方 杏一、田部 雄一、安藤 裕之、大野 哲郎、藍原 龍介、桑野 博行

【序論】L-グルタミン酸ナトリウム（MSG）は味の素で知られる代表的なうまみ物質である。舌上に発現しているtaste receptor type 1（T1R）やmetabotropic glutamate receptor（mGluR）がその受容体として知られており、それを介して消化管内分泌、外分泌系に様々な反応を起こすことが報告されている。近年T1RやmGluRが消化管内にも存在することが報告され、さらには胃内にMSGを投与することで迷走神経求心性線維を活性化することや、前頭葉を刺激することも示唆されているが、実際に消化管運動に影響を及ぼすかについて大動物での検討はなされていない。そこでMSGを意識下のイヌ胃内に投与することにより消化管運動が促進的に影響をうけるという仮説を立てた。本研究の目的はMSGの胃内投与が上部消化管に与える影響とそのメカニズムの解明である。【対象と方法】ビーグル犬を用いて全身麻酔下に胃、十二指腸、小腸にフォーストランスデューサーを縫着。胃瘻、十二指腸瘻、中心静脈カテーテルを挿入留置。腸管運動機能の回復を待って意識下にMSGを注入、doseは4種類とし、胃、または十二指腸瘻より注入した。注入前後で血中セロトニンの濃度変化を観察した。他のアミノ酸との比較対照としてグルタミンを用いた。これらの実験と並行してアセトアミノフェン法による胃排出実験も行った。また、Atropine、Hexamethonium、Dopamine、Granisetronの前投与、幹迷切犬への空腹期投与も行った。これに加えて受容体の局在を検討する目的で胃体部大弯側に迷走神経の支配が保たれたpouch（Pavlov pouch犬）、同部位で迷走神経の支配が断たれたpouch（Heidenhain pouch犬）、前庭部に迷走神経の支配が保たれたpouch（Antral pouch犬）を作製し、MSGの空腹期投与を行った。【結果】空腹期においてMSGの胃内投与は容量依存性に体部以下の運動を亢進した。しかしながら、MSGの十二指腸内投与では反応を認めなかった。比較対照であるグルタミンを胃内に投与しても運動の亢進作用は認められなかった。最も反応を強く認めたdoseのMSGを食前に投与することにより食後期の運動ならびに胃排出も促進された。セロトニンの変動はMSG投与による影響をほとんど認めず、幹迷切犬においては運動の亢進作用を認めなかった。また遮断薬の前投与でも反応は有意に抑制された。Pavlov pouch犬ではpouch内へのMSG投与で胃、十二指腸と合わせてpouchも運動の亢進を認めたが、Heidenhain pouch犬、Antral pouch犬ではpouch内MSG投与で運動の亢進を認めなかった。【結論】MSGを胃内に投与すると上部消化管運動および胃排出は促進的な影響を受け、この反応は迷走神経を介した経路であることが示された。またMSGを認識する機構は胃体部のみに存在することが示唆された。

F-3-5　当院NSTの活動成果と新たなる試み -食道癌周術期管理におけるNST介入-

山陰労災病院外科
○豊田　暢彦、徳安　成郎、野坂　仁愛、若月　俊郎、竹林　正孝、鎌迫　　陽、谷田　　理

【背景と目的】近年、栄養療法の普及と発展から医療の質を高めることを目的としたNST（Nutrition Support Team：栄養サポートチーム）はここ数年全国の病院で爆発的に拡がっている。当院では2004年9月より院内勉強会や他施設NSTの見学を経て、2005年2月より活動を開始した。今回、当院NSTのこれまでの成果を報告するとともに、昨年より開始した食道癌周術期管理におけるNST介入の成績について報告する。【活動内容】患者介入は原則として医師からのコンサルテーションとしている。回診は昼食時に各病棟週1回行い、介入症例の検討の他、検査科がリストアップする低アルブミン患者の栄養管理状況の把握も行っている。毎週木曜日の夕方には症例カンファレンスを行い、第3週目は委員会として栄養に関する勉強会や薬剤部や検査科などの各部署からの報告も行っている。【活動成果】NST介入症例は2009年3月までに151例（男性86例、女性65例）で、年齢は48－100歳（平均76.4歳）。依頼診療科は、内科41例、外科37例、脳外科31例、整形外科31例、神経内科6例、心臓血管外科3例、皮膚科1例、泌尿器科1例であった。このうち128例（85％）が栄養状態の改善を認め、在宅または転院に移行した。サブグループの活動として、これまで計10回の院内セミナーの実施、自助食器の導入、嚥下造影の実施、各種マニュアルの作成、転院時の栄養管理情報提供書の作成を行った。【食道癌周術期への介入】2008年より手術を前提とした食道癌患者8例を対象とし、周術期にNSTとして介入した。術前は管理栄養士より説明後、免疫栄養剤を1日500ml経口投与し、理学療法士により呼吸器リハビリを行った。術後はICUにて管理し、間接熱量計を用いて日々必要エネルギー量を計算し、術後2日目より免疫栄養剤にて経腸栄養を開始した。人工呼吸器より離脱とともに呼吸器リハビリを再開し、術後7日目より経口摂取を開始した。また、可能な限り毎日栄養管理を中心としたカンファレンスを行った。【結果】8例の平均年齢は63.8歳であり、男性5例、女性3例であった。抜管までの期間は平均3.1日であり、ICU在院期間は平均4.2日であった。全例合併症なく退室したが、1例は術後10日目に縫合不全から膿胸を併発し再入室した。経腸栄養による下痢を3例に認めたが、投与速度や量の調節により改善した。栄養指標としてプレアルブミンは術前平均29.6mg/dlに対し、術後1週間で18.3 mg/dlと低下したが、2週間目には24.1 mg/dlと正常範囲内に改善した。【考察】地道なNSTの活動により栄養管理に対する意識が高まってきた実感はある。しかし、まだまだ栄養サポートを必要とする患者は多く、その拾い上げ方法の検討、NSTへの依頼件数の伸び悩み、他の委員会や地域との連携など問題は少なくない。今後、さらなる栄養療法の啓蒙や電子カルテ稼動に合わせた効率のよいNST活動に取り組んでいきたい。一方、食道癌の周術期管理は医師一人で行うには荷重が大きく、それ故NSTというチーム医療が本領を発揮すると考える。今回、その周術期管理を他職種で行うことにより、知識はもちろんマンパワーの面でも余裕が生まれ、治療に関して正の連鎖につながったと考える。【結語】栄養療法はすべての医療の基本であり、今後も科や病態の枠を超えたチーム医療としてのNST活動を積極的に展開していきたい。

F-3-6　予防的PEG施行者における栄養管理の検討

北海道大学第三内科
○羽田　政平、浅香瑠美子、西田　　麗、山本　桂子、吉田　武史、今井　亜希、森　　康明、小野　尚子、中川　　学、中川　宗一、加藤　元嗣、浅香　正博

【目的】経皮的内視鏡的胃瘻造設術（PEG）は，主に摂食不良・嚥下障害となった患者に対して行われて最近増加している．近年，頭頚部癌の放射線・化学療法（CRT）前にPEGを施行し良好な完遂率を認めたとの報告がされている．このたび，当院において予防的PEG施行者を中心に栄養管理について検討した．【方法】2006年1月から2008年12月までに当院してPEGを施行した94例（男性65例，女性29例，平均年齢60.1歳）を対象に後ろ向きの解析をおこなった．嚥下障害や誤嚥予防のためにPEGを造設した摂食障害群は47例で，放射線または放射線化学療法に備え予防的に造設した予防的PEG群 は46例である．両群における臨床背景とPEG造設後の転帰，予防的PEG群における放射線化学療法の成績と栄養管理について検討した．【結果】予防的PEG群の原疾患は下咽頭癌13例，上咽頭癌12例，中咽頭癌9例，舌癌4例，その他8例で，摂食障害群より有意に体重，血清アルブミン値は高かった．摂食障害群と予防的PEG群のPEG使用率は100％と85.7％，PEG抜去率は，6.4％と67.4％であった．予防的PEG群でのCRT完遂率は89.1％で，Grade2以上の粘膜傷害の副作用は84.9％で認めた．PEG造設の中央値はCRT開始から7日目で，PEGによる栄養管理は開始の中央値は20日目であった．予防的PEG群でのCRT前後での体重変化はなかったが，アルブミン値は若干低下した．PEG抜去はCRT後平均43日目であった．PEG造設症例のうち，栄養士による栄養アセスメントが行われた症例は89例（94.6％）であった．NSTへ依頼があった症例は8例（8.5％）であった．【結語】大学病院では予防的PEGの頻度は多く，治療中の栄養管理に有用で半数以上は治療後に抜去可能であった．

TF-1-1　食道粘膜様重層扁平上皮細胞系の確立と酸に対する食道粘膜防御機構

[1]兵庫医科大学内科学上部消化管科、[2]ツムラ中央研究所、
[3]兵庫医科大学内科学下部消化管科
○大島　忠之[1]、小瀬木順一[1,2]、櫻井　　淳[1]、田中　淳二[1]、
富田　寿彦[1]、森田　　毅[1]、金　　庸民[1]、堀　　和敏[1]、
渡　　二郎[1]、松本　譽之[3]、三輪　洋人[1]

【目的】重層扁平上皮からなる食道の各上皮細胞層がそれぞれがどのような機能を担っているかは全く明らかとなっていない．また食道は粘液分泌能が低いことから，胃酸などの逆流により容易に障害される．これまでヒト食道粘膜上皮の防御機能を*in vitro*で検討するモデルは報告がなく，今回我々は食道粘膜様重層扁平上皮細胞系の作成を試みた．また重層扁平上皮細胞バリア機能に対する酸の影響を検討した．【方法】気管と食道は前腸内胚葉から発生し，気道上皮細胞が扁平上皮細胞に分化し得ることを利用し，NHBE細胞（ヒト正常気道上皮細胞）を用いて検討を行った．Air liquid interface（ALI）により，NHBE細胞培養を行い，粘膜上皮のバリア機能は，電気抵抗値（TEER）とfluorescein-5-（and-6-）-sulfonic acid（FSA）（MW 478 Da）の透過性変化により検討を行った．タイト結合関連蛋白（claudins，JAM-A，occludin，ZO-1）の発現は，免疫蛍光染色とwestern blottingにより検討した．mRNAの発現は RT-PCRで検討した．酸刺激によるタイト結合蛋白の局在と発現変化は，免疫蛍光染色あるいはNP-40に対する可溶性画分と非可溶性画分を抽出しwestern blottingで検討した．【成績】NHBE細胞は，ALIにより，5-10日で重層扁平細胞層を形成し，TEERは経時的に上昇し，FSA透過性は，経時的に低下した．重層扁平上皮細胞マーカー（CK4，CK13）は，ALI培養後にのみ発現した．タイト結合関連蛋白（claudins，JAM-A, occludin, ZO-1）の局在は，ヒト食道粘膜における局在と類似し，食道粘膜様重層扁平上皮細胞系が確立された．上皮内腔側の酸（pH2-3）刺激により，pH2では，経時的にTEERは有意に低下し，FSA透過性は有意に増加した．一方pH3刺激では，興味深いことにTEERは上昇傾向を示した．pH2刺激1時間でClaudin-1の1%NP-40不溶性画分は減少傾向を示し，4時間まで変化がなかった．claudin-4の1%NP-40不溶性画分の発現レベルは経時的に減少し，4時間で有意に減少した．【結論】In vitro食道粘膜様重層扁平上皮細胞系を確立することができた．酸は直接上皮細胞に作用しclaudin-4を変化させることでバリアー機能を障害する可能性が考えられた．

TF-1-2　食道粘膜創傷治癒機転における上皮間葉転換関連miRNAs（200 family・205）の関与

長崎大学消化器内科
○松島加代子、磯本　　一、中尾　一彦、植原　亮介、
森崎　智仁、法村　大輔、矢島　弘之、石居　公之、
中島悠史郎、三馬　　聡、山口　直之、大仁田　賢、
市川　辰樹、竹島　史直

miRNAは18～25塩基のnon-coding RNAで、標的となるmessenger RNAに相補的に結合し、配列特異的に蛋白質への翻訳を阻害する。miRNAは現在、約700種同定されており、細胞増殖、分化・発生、感染、発癌など種々の生命現象に関わっていることがわかってきたが、個々の働きはまだまだ解明され始めた段階である。今回、我々は創傷治癒の機序にも関わりの深い上皮間葉転換(epitherial-methenchimal translation以下EMT）に着目した。EMTの促進的因子にZEB-1、2があるが、これらに相補性のある配列をもつmiR-200 familyとmiR-205はEMTに抑制的に関わっている可能性がある。miR-200 familyとは2か所のcluster内に存在する配列の酷似したmiR-141、200a、200b、200c、429の総称である。本研究では、消化管粘膜創傷治癒の基礎的検討として、in vitroにおけるmiR-200family、miR-205と食道扁平上皮細胞のEMT・遊走能等との関連を中心に検討した。

【方法】実験1：不死化食道扁平上皮細胞（Het1A）を用いてmiR-200family、-205のmiRNA precursorもしくはanti-miRNA inhibitorを導入しmiRNAの発現を増加もしくは減少させた細胞群を作成し、それぞれシャーレに播種しコンフルエントにした後、人為的に線状の創傷を作成し、創傷治癒速度を比較した（wound healing assay)。実験2：次にこれらの細胞を用いて、マトリゲルでコーティングした有孔性のchamber上に細胞を播種し、マトリゲルを通過する細胞数をカウントすることにより遊走能を検討した（transwell migration assay)。 実 験3：Het1A、OE21を用いて、実験2の方法でmiR-200familyの発現を制御し、ZEB-1、2とE-cadherin、N-cadherinのEMT関連因子の変化をwestern blotを用いて検討した。

【結果】結果1：Het1AではmiR-200b、-205を強制発現させた際に創傷治癒が遅滞した。結果2：miR-141、-200b、205発現の抑制により遊走細胞数の有意な増加を認めた。とくにanti-miR-200b inhibitorの導入細胞の細胞形態はEMT様であった。結果3：Het1AではmiR-200b、-429を増加させることによりE-cadherinの増加を認めていた。

【結論】miR-141、-200b、-205によるEMT制御が、食道粘膜上皮細胞の遊走能を変動させ創傷治癒に影響を与える。miRNAの発現制御による創傷治癒の促進或は治癒の質向上という、消化管粘膜創傷の新たな治療戦略の可能性が示唆された。

TF-1-3　胃粘膜修復におけるアクアポリンの役割

京都薬科大学病態薬科学系薬物治療学分野
○林　　周作、倉田　直人、山口　彩、加藤　伸一、
竹内　孝治

【目的】胃粘膜上皮細胞は酸、ペプシンや*Helicobacter pylori*などの傷害因子から粘膜を防御するためのファーストバリアの役割を担っている。一方で、過度の傷害因子の曝露や防御機構の破綻は傷害の発生に繋がるが、傷害が粘膜表層に限局されている場合、傷害を免れた上皮細胞が速やかに遊走し、傷害部を覆うことにより粘膜を修復する上皮再構築という現象が知られている。この過程にはイオンや水の細胞膜輸送を介した細胞容積や細胞内pHの制御が重要であると考えられている。アクアポリン（Aquaporin: AQP）は水を選択的に透過する水チャネルとして知られている。近年、主に遺伝子改変マウスを用いた解析から、これまでに予想しなかった水透過調節以外のAQPの新たな役割が明らかになってきた。その一つは、AQPの細胞遊走への寄与であり、上皮や内皮細胞または腫瘍細胞の遊走に関与していることが報告されている。ゆえに、胃粘膜上皮細胞の遊走にもAQP1が関与する可能性が考えられるが、現在のところ全く不明である。本研究では、上皮細胞の遊走を中心とした胃粘膜損傷の修復におけるAQPの役割について、ラット正常胃粘膜上皮細胞株RGM1を用い、他種の細胞の影響を受けないin vitro条件下において検討した。【方法】損傷修復モデルとしてRGM1を24 wellプレートに播種し、コンフルエントな単層を形成後、各wellの中央に一定サイズの円形の損傷を作製し、一定時間後における損傷面積の変化を測定した。本モデルでは、損傷作製直後から損傷周囲の細胞が仮足を形成し、損傷の中心に向かって遊走を行うため、経時的な損傷面積の縮小が観察できる。【結果】これまでに細胞遊走との関連が報告されているAQPアイソフォームのうち、RGM1はAQP1を発現していた。AQPを非選択的に阻害する水銀イオン（塩化水銀）は濃度依存的に損傷面積の縮小を抑制した。一方、細胞生存率に対しては塩化水銀は何ら影響を与えなかった。AQP1をノックダウンしたRGM1では細胞遊走が遅延しており、損傷の修復も有意に抑制された。なお、細胞生存率はAQP1をノックダウンすることにより影響を受けなかった。AQP1の発現が低下した状態では、塩化水銀は損傷面積の縮小に対して影響を与えなかった。また、AQP1をノックダウンした細胞では遊走細胞先端における仮足形成の明らかな減少が観察された。【結論】AQP1は上皮細胞の遊走を中心とした胃粘膜損傷の修復において重要な役割を果たしており、AQP1はおそらく仮足形成に必要な細胞先端におけるアクチン線維の進展に関与しているものと推察される。

TF-1-4　ラット腸管虚血再灌流障害における抗好中球モノクロナール抗体Urge-8の障害軽減効果

[1]宇和島市立吉田病院外科、[2]愛媛大学分子病理学
○甲谷　孝史[1]、阿部　康人[2]

【目的】小腸移植などの腸管虚血後の血流再開により，虚血再灌流障害が生じる．このため重篤な臓器障害が発生することがある．この虚血再灌流障害の軽減を目的に以下の実験を行った．【方法】ラット腸管虚血再灌流障害モデルとしてSMAOモデルを作製した．これに対して，抗好中球モノクロナール抗体Urge-8を静脈内単回投与し，障害を軽減できるか否かを検討した．さらに，好中球機能およびサイトカインを測定した．抗ラット好中球モノクロナール抗体Urge-8は，愛媛大学阿部らが作製したもので，IgG1, κ light chainである．8週齢の雄性ウィスター系ラット（体重250-350g）を以下の3群に分類した．1）単開腹群（S群）：単開腹のみ，2）Control群（C群）：虚血30分前コントロールIgG1抗体投与，3）Urge-8投与群（U群）：虚血30分前Urge-8 250 μg/kgを投与した3群とした．45分間虚血，6，12，24時間再灌流の急性実験で，各群各時間における好中球貪食能，IL-6，IL1-β，TNF-α および摘出小腸の病理組織学的検討（HE染色）を行った．【結果】摘出回腸病理所見は，C群に比べて，U群は，浸潤程度の強い症例が有意に少なかった．Urge-8抗体は，HE染色による光顕所見上の腸管粘膜傷害を軽減していた．好中球貪食能では，再灌流後6，12時間で，U群はS，C群に比べて約30%減少していた．IL-6値およびTNF-α 値は，再灌流後6，12時間で，U群はS，C群に比べて抑制されていた．【結語】抗好中球モノクロナール抗体Urge-8は，好中球機能を抑制することにより腸管虚血再灌流障害を軽減したことが示唆された．

TF-1-5　インドメタシン並びに酸環境曝露はミトコンドリア傷害を惹起する

筑波大学人間総合科学研究科消化器病態制御医学
○松井　裕史、宇土　潤平、金子　剛、兵頭一之介

【目的】NSAIDs起因性胃粘膜傷害は、COX阻害によるPGE2の低下によって生じるとされてきた。炎症に伴う疼痛は主としてCOX2由来のPGE2に由来するが、胃粘膜保護に与るPGE2はCOX1由来と考えられたため、疼痛や炎症の軽減に有効かつ胃粘膜病変をもたらさない薬剤としてCOX2選択的阻害剤が提案され、臨床上胃粘膜病変の軽減に有効という報告がなされた。しかし現在、FDAは長期投与でCOX2選択的阻害剤と非選択的COX阻害剤間で胃粘膜病変の発生頻度に有意差を認めないと結論付けている（FDA 3677b104stats)。また、NSAIDs起因性胃粘膜病変が酸分泌抑制剤投与で治癒することから、1）COX阻害を介さず、2）細胞外酸環境に関連する胃粘膜傷害発症機序の存在が示唆される。我々はこれまで、細胞の酸環境への曝露が細胞膜の脂質過酸化とアポトーシスを惹起することを報告してきたが、その詳細は不明のままであった。一方我々は、インドメタシン投与がミトコンドリアの機能不全と、それに伴う活性酸素の放出を惹起し、細胞の脂質過酸化とアポトーシスが誘導されることを報告している（Nagano,2005)。NSAIDs起因性胃粘膜傷害が胃酸分泌抑制によって抑制されることから、酸環境曝露による細胞傷害はNSAIDs起因性のものと同一の機序で生じている可能性がある。今回我々は酸環境曝露による細胞傷害がミトコンドリアの機能不全と、それに伴う活性酸素の放出によって生じるかどうかを検討した。また活性酸素消去作用のあるrebamipideの効果を併せて検討した。【方法】細胞外水素イオン濃度とミトコンドリア機能の関係を検討するために、各種pH（1～7.4）における細胞の酸素消費量を測定した。また、ミトコンドリア膜電位をJC-1を用いて測定した。各種pHの培地における細胞内pHをBCECF-AMを用いて検討した。さらにナイジェリシンを用いて細胞内pHを変化させ（pH6.6～7.4)、細胞内pHとミトコンドリア機能の関係を検討した。各種pHの培地における細胞由来活性酸素種をESRを用いて検討した。さらにインドメタシン（0.03mM～0.3mM）と細胞外pHの相乗効果の有無を検討した。また､同様の系でRebamipideの効果を検討した。【結論】 インドメタシンの投与と細胞外pHの低下は相乗的にRGM1の酸素消費量を低下させ、ミトコンドリア膜電位を低下した。細胞外pHの低下（pH7→4）に伴い細胞内pHは低下（pH7.4→6.9）した。細胞内pHの低下はミトコンドリア由来活性酸素の放出を惹起した。またrebamipideは酸環境／インドメタシン起因性細胞傷害を抑制した。【結語】インドメタシン投与と細胞外pHの低下はともにミトコンドリア機能不全と活性酸素種の発生を生じ、細胞傷害を惹起する。

TF-1-6　慢性胃炎患者における血漿グレリン濃度と*H. pylori*感染：萎縮性胃炎との関係

[1]岩手医科大学消化器・肝臓内科、
[2]岩手医科大学病理学講座（分子診断病理学分野）
○千葉　俊美[1]、池田　圭政[1]、安孫子幸人[1]、久多良徳彦[1]、遠藤　昌樹[1]、鈴木　一幸[1]、菅井　　有[2]

【背景】成長ホルモン放出ペプチドであるグレリンは主に胃底腺より分泌され、摂食促進作用、消化管運動促進作用､胃酸分泌作用を有するとされているが､*H. pylori*（*HP*）感染の有無におけるグレリン分泌の動態については一定の見解が得られていない。【目的】血漿グレリン濃度（活性型）と内視鏡的および組織学的萎縮の程度と*HP*感染の関連を明らかにする。【対象】上部消化管内視鏡検査にて胃十二指腸潰瘍瘢痕もしくは明らかな器質的疾患を有しない慢性胃炎患者80例（女性50例、男性30例；平均年齢65.7歳：*HP*感染陽性51例、陰性29例)。【方法】内視鏡的萎縮性胃炎の拡がりの程度は木村・竹本分類に従って評価し、胃炎の組織学的診断はUpdated Sydney Systemに従って5点生検を施行し、炎症、活動性、腸上皮化生、萎縮の程度を4段階にスコアリングした。また、血漿グレリン濃度は早朝空腹時に採血しELISA法を用いて測定し、グレリン細胞数は免疫組織染色法を用いた。*HP*感染の有無は血清HP IgG抗体と病理診断で判定した。さらに、血清ペプシノーゲンI/II比についても同時に検討した。【結果】血漿グレリン濃度およびグレリン細胞数は男性および女性では有意差を認めなかった。*HP*感染陽性群では、組織学的炎症、活動性、腸上皮化生および萎縮の程度すべてにおいて陰性群に比較して有意に高値を示した（P＜0.05)。また、ペプシノーゲンI/II比も*HP*感染陽性群では陰性群と比較し有意に高値を示した。血漿グレリン濃度およびグレリン細胞数と内視鏡的胃粘膜萎縮の程度は負の相関関係を示し、さらに組織学的萎縮の程度とは胃角部から胃体部で負の相関関係を示した。【結論】*HP*感染によって胃粘膜萎縮を生じることにより血漿グレリン濃度が低下することを確認した。

TF-1-7　胃潰瘍治癒過程におけるオートファジーの意義

大阪市立大学消化器内科学
○谷川　徹也、渡辺　俊雄、町田　浩久、岡崎　博俊、山上　博一、渡辺　憲治、富永　和作、藤原　靖弘、荒川　哲男

【背景と目的】オートファジーは真核生物が持つ細胞内自己分解機構であり、二重脂質膜で構成される隔離膜が細胞質や他のオルガネラを取り込むことでオートファゴソームを形成し、消化酵素を持つリソソームと融合して内容物を分解するシステムである。オートファジーは飢餓状態や炎症時に誘導され細胞内の代謝回転や飢餓時の栄養源確保のための生理機能としての役割を有すると考えられており、がんの発生や進展、自然免疫にも関与することが示唆されている。しかしながら消化器疾患における関与とその意義については殆どわかっていない。オートファジーはmammalian target of rapamycin（mTOR）シグナル伝達経路により抑制を受け、mTOR阻害剤であるrapamycinによりオートファジーは誘導される。オートファジーはAtg分子をはじめとした様々な分子により調節されるが、その中でもbeclin1とmicrotubule-associated protein light chain 3（LC3）が中心的役割を担っている。本研究では胃潰瘍治癒過程におけるオートファジーの関与とその意義を検討した。【方法】マウスに酢酸実験潰瘍を作成した。潰瘍作成日より3日後を潰瘍発生日とし、潰瘍発生日より4日後および7日後に胃を摘出した。潰瘍組織におけるBeclin1およびLC3-IIの発現はウェスタンブロッティング法および蛍光免疫染色法を用いて検討した。また、rapamycin（1-3 mg/kg BW）およびオートファジー阻害剤であるchloroquine（60 mg/kg）を1日1回4日間腹腔内投与して潰瘍発生日より4日後に胃を摘出して潰瘍面積を比較した。cyclooxygenase（COX）-2およびvascular endothelial growth factor（VEGF）の遺伝子発現はreal time RT-PCR法を用いて検討した。【結果】潰瘍発生日より4日後および7日後潰瘍組織においてbeclin1のタンパク発現の誘導が認められた。その局在は主に潰瘍辺縁の腺上皮および潰瘍辺縁から潰瘍底に遊走した上皮細胞に認められた。また、潰瘍組織においてLC3-II分画の発現誘導が認められた。rapamycin投与群では潰瘍のサイズはコントロールに比し約1/2であり潰瘍治癒は促進していた。またrapamycinの投与により胃潰瘍組織におけるCOX-2およびVEGFの遺伝子発現の亢進が認められた。一方、chloroquineの併用投与によりrapamycinによる潰瘍治癒促進作用は消失した。【結論】オートファジーの誘導は潰瘍治癒に対し促進的に作用することが明らかとなった。また、潰瘍治癒過程におけるオートファジーの場は主に潰瘍辺縁の腺上皮および潰瘍辺縁から潰瘍底に遊走した上皮細胞である可能性が示唆された。

TF-1-8　麻酔下ラットへのワサビ辛味成分アリルイソチオシアネート胃内適用による粘膜傷害性と粘膜血流増大

[1]城西国際大学薬学部薬理学講座、
[2]千葉大学薬効薬理学講座
○田嶋　公人[1]、佐藤　翔吾[1,2]、松本健次郎[1]、村山　俊彦[2]、堀江　俊治[1]

【目的】胃粘膜の恒常性は、粘液-重炭酸イオンゲル層のPre-epithelialバリア、抗酸化物質やタイトジャンクション（TJ）などのEpithelialバリア、および粘膜血流などのPost-Epithelialバリアと呼ばれる多くの防御機構により保たれている。香辛料トウガラシやワサビは古くから健胃薬としても用いられ、トウガラシ辛味成分カプサイシンは、熱感受性受容体TRPV1活性化を介して胃粘膜血流を増大させるなど粘膜防御を高めることが知られている。しかし、臨床ではトウガラシは胃粘膜刺激物と考えられ、胃潰瘍の既往歴患者には再発防止目的で摂取を控えるよう指導されており、基礎と臨床において今なお乖離がある。一方、ワサビ辛味成分アリルイソチオシアネートは、冷感受性受容体TRPA1を活性化することが明らかにされている。さらに、動物実験により胃粘膜傷害に対し損傷増悪と抑制それぞれが報告されているが、これら作用機序に関しては依然不明であり、ワサビなどの香辛料摂取と胃粘膜傷害性に関する科学的根拠の提示には至っていない。そこで本研究では、アリルイソチオシアネートの胃粘膜傷害性についてカプサイシンと比較検討した。またその際、胃粘膜血流への影響についても解析した。【方法】動物は、雄性SD系ラットを一晩絶食後使用した。オメプラゾール前処置後、ウレタン麻酔下に胃をex-vivoチェンバーに装着した。50 mM塩酸存在下、アリルイソチオシアネートもしくはカプサイシンを胃内適用し、それら適用前後における胃粘膜血流と酸の消失量を15分間毎に測定した。また、実験終了時には、出血性胃損傷の有無を観察した。組織学的検討はHE染色およびPAS染色にて評価した。【結果】アリルイソチオシアネート（10-100 mM）は、胃内適用時に著明な粘膜血流の増大を引き起こし、回収除去後も持続的な血流増大が観察された。また、アリルイソチオシアネート（<30 mM）適用は酸の消失量の亢進が認められ、その値は実験終了時まで続いたが出血性胃粘膜傷害の発生には至らなかった。一方、カプサイシン（100 mM）の胃内適用は、アリルイソチオシアネート（100 mM）と等モルにも関わらず酸の消失量の亢進を誘起せず、出血性胃粘膜傷害も観察されなかった。HE染色により、アリルイソチオシアネート30 mM以上の適用により表層粘液細胞の剥離が観察され、PAS染色においてもその陽性細胞領域の減少が観察された。さらに、アリルイソチオシアネート（100 mM）適用では、胃腺底部において管腔間隙が引き裂かれるような傷害が生じていることが観察された。これらより、アリルイソチオシアネートによる胃粘膜血流の増大反応は、アリルイソチオシアネートそれ自身による血流増大作用と濃度依存的な表層粘液細胞の剥離に起因する酸の消失量亢進に伴う血流増大が生じ、出血性損傷に至らないことが推察された。【結論】ワサビ辛味成分アリルイソチオシアネートは、トウガラシ辛味成分カプサイシンと異なり、胃粘膜防御機構のEpithelialバリアを崩壊させた。しかし、アリルイソチオシアネートの適用が肉眼的な胃粘膜損傷化に繋がらない理由として、胃粘膜防御機構のPost-epithelialバリアに位置する粘膜血流の増大反応が、酸の消失量亢進に伴い生じることが推察された。

TF-1-9　マウスインドメタシン小腸粘膜傷害モデルにおけるBach1の役割に関する検討

[1]京都府立医科大学消化器内科、[2]東北大学生物化学分野
○春里　暁人[1]、内藤　裕二[1]、高木　智久[1]、山田　真也[1]、平田　育大[1]、尾松　達司[1]、井上　健[1]、福本　晃平[1]、堀江　隆介[1]、内山　和彦[1]、半田　修[1]、石川　剛[1]、古倉　聡[1]、市川　寛[1]、武藤　哲彦[2]、五十嵐和彦[2]、吉川　敏一[1]

【背景と目的】近年、ダブルバルーン小腸内視鏡やカプセル内視鏡の開発によって、NSAIDsによる小腸粘膜傷害がクローズアップされている。しかしながら、それらに対する薬物治療のストラテジーは未だ確立されていない。Bach1はHO-1発現制御において重要な役割を担っていることが報告されている。今回我々は、NSAIDsによる小腸粘膜傷害におけるHO-1の役割を検討するため、Bach1ノックアウトマウスを用いて以下の検討を行った。【方法】C57BL/6（wild-type）mice とBach1（-/-）miceにインドメタシン（10mg/kg）を皮下投与し小腸粘膜障害を作製した。インドメタシンにより誘発された小腸粘膜病変は実体顕微鏡下に潰瘍スコアを測定し、病理組織の検討を行った。またMPO活性と炎症性サイトカインも同時に評価した。HO-1の発現についてはウエスタンブロット法と免疫組織染色による評価を行った。【結果】インドメタシンにより誘発された小腸粘膜病変はwild-type mice に比べBach1（-/-）miceにおいて有意に改善し、小腸粘膜におけるHO-1の発現もBach1（-/-）miceで高かった。小腸粘膜中のTNF-alpha、IFN-gammaといった催炎症性サイトカインやMPO活性もwild-type mice に比べBach1（-/-）miceにおいて有意に減少していた。【結論】Bach1の抑制によるHO-1のup-regulationによって小腸粘膜傷害が改善することが示された。今後、Bach1を制御することがNSAIDsによる小腸粘膜傷害の治療応用につながる可能性が示唆された。

TF-1-10　急性門脈圧亢進症のgut barrierに与える影響

近畿大学保健管理センター
○橋本　直樹

肝硬変患者はspontaneous bacteremia, peritonitisになりやすく、その成因解明のため、急性門脈圧亢進モデルを作成し検討した。【対象、方法】Wistar系ラット20匹を用い、1.acute portal vein stenosis（PVS）（n=13）20Gの針を門脈本幹に沿っておき、針と門脈とを3-0絹糸で結さつし、その後針を抜去し、portal vein stenosisを作成し、acute portal hypertension modelとした。2.sham群（n=7）A.48時間後、再開腹し、MLNのリンパ節の細菌培養を行い、回盲弁より10cm口側の回腸20cm摘出し、腸粘膜の湿重量、蛋白量、Alp、γ－GTP活性を測定し、さらに小腸組織のIgAの免疫染色、ギムザ染色によるmast cell,絨毛高を測定した。B.mucosal permiability:24時間後、胃内にPSP（100mg/kg,BW）投与し、代謝ケージにて24時間尿を採取した。【結果】1．MLNの細菌培養：PVSは12/13、sham1群は0/7であった。2．湿重量、蛋白量、Alp,γ－GTPにおいて、PVS群はsham群に秘し、有意に低値を呈した。一方、mucosal permiabilityを反映するPSPは、PVS群においてsham群に比し、有意に高値を呈した。組織学的にも、PVS群はSham群に比し、絨毛高の委縮を認め、mast cell、IgAの免疫染色においても有意な低値を呈した。【結語】急性門脈圧亢進症では、小腸粘膜のbrush border enzyme、組織中のIgA,Mast cellの有意な低下がみられ、さらにmucosal permiabilityの有意な亢進がみられた。

TF-1-11　ATRA 及び類縁化合物と腸管上皮細胞の炎症反応

[1]獨協医科大学消化器内科、[2]獨協医科大学消化器研究室
○内園まり子[1]、島田　忠人[1]、鈴木　真琴[1]、田部井恭子[2]、山形　道子[1]、田嶋　章弘[1]、平石　秀幸[1]

【目的】All-trans retinoic acid（ATRA）は核内受容体である retinoic acid receptor（RAR）のリガンドであり，消化管を含む多くの組織で重要な生理作用を有している．最近，臨床的なレチノイン酸の使用が炎症性腸疾患のリスクになるっているという報告から，我々は大腸癌由来細胞株を用いて，NF-κB シグナリングに対する ATRA および類縁化合物の影響について検討を行った．【方法】大腸癌由来細胞株を使用しレポーター遺伝子アッセイにより，ATRA および他の RAR リガンドによる RAR および NF-κB の活性化について検討した．またターゲット遺伝子である IL-8 mRNA の発現をモニターした．また p38, MEK, JNK 阻害剤を用いた場合の NF-κB 活性化,および TNF-α, IL-1β の NF-κB 活性化に及ぼす影響についても検討した.さらに，ATRA による NF-κB 関連因子（RelA, p50 , NF-κBIA, NF-κBIB）の発現についても検討した．【結果】（1）ATRAは濃度依存性に RAR を活性化した．（2）ATRA 及び他の RAR リガンドは，濃度依存性に NF-κB を活性化した．（3）ATRA は IL-8 mRNA の発現を誘導した．（4）p38, MEK, JNK 阻害剤を用いた場合，ATRA による NF-κB 活性化の程度は低下した．（5）TNF-α による NF-κB の活性化および IL-8 mRNA の発現誘導は，ATRA によって増強された．（6）ATRA は RelA, p50, NF-κBIA, NF-κBIB の発現を増加させた．【結論】今回の結果により，ATRA 及び類縁化合物は大腸上皮細胞で NF-κB カスケードを活性化し，炎症刺激に対する感受性を増大させている可能性が考えられた．

TF-1-12　大腸myofibroblast由来FGF15/19の大腸上皮細胞に及ぼす影響

京都府立医科大学消化器内科
○内山　和彦、内藤　裕二、高木　智久、尾松　達司、平田　育大、春里　暁人、堀江　隆介、井上　健、福本　晃平、山田　真也、林　奈津子、水島かつら、吉田　直久、石川　剛、半田　修、小西　英幸、若林　直樹、八木　信明、古倉　聡、吉川　敏一

【目的】これまで我々は、一酸化炭素（CO）が大腸myofibroblastにおけるmir710の発現抑制を介してFGF15発現を増加し、大腸上皮細胞の迅速細胞再構築（restitution）を促進することを報告してきた。FGF15はこれまで主に胆汁酸分泌に関与する因子として知られているが、大腸上皮細胞への作用はほどんど報告がない。そこで今回、我々は大腸上皮におけるFGF15の役割を上皮細胞のrestitution、増殖、細胞防御の点で解析し、臨床データと合わせて検討した。【方法】マウス大腸myofibroblastにおけるFGF15 mRNA発現をTNF-alpha刺激によってPCRにて検討した。また、マウス大腸正常上皮細胞（YAMC）に対し、FGF19 recombinant protein（10, 50, 100ng/ml）を作用させた際の増殖能をWST-8にて、restitutionをwound healing assayにて、さらにH2O2による細胞傷害に対する細胞死の検討としてヘキスト染色を用いて検討した。また、FGF19の特異的受容体であるFGFR4の発現を正常、および潰瘍性大腸炎の大腸粘膜において免疫染色法にて検討した。また、FGF19 mRNA発現を正常、潰瘍性大腸炎粘膜においてPCRにて検討した。【結果】TNF-alpha刺激にて大腸myofibroblastにおけるFGF15 mRNA発現は増加した。recombinant FGF19 proteinによってYAMCの増殖能、restitution、アポトーシス抑制は濃度依存性に有意に増加した。また、FGFR4は大腸粘膜のcrypt下部にて発現が見られ、潰瘍性大腸炎粘膜において発現が増加していた。FGF19 mRNA発現も潰瘍性大腸炎患者において大腸粘膜での増加を認めた。【結語】大腸myofibroblastから炎症刺激によってFGF15/19発現が増加し、上皮細胞の増殖、restitution促進、アポトーシス抑制に関与することが分かった。また潰瘍性大腸炎においてもFGF15/19発現が増加しており、大腸上皮細胞の再生、防御に関与していることが示唆される結果であった。

TF-1-13 下部消化管の粘膜防御機構における，chymase依存性MMP-9の役割

[1]大阪医科大学第二内科、[2]大阪医科大学薬理学教室
○柿本 一城[1]、村野 実之[1]、石田 久美[1]、高井 真司[2]、依田有紀子[1]、能田 貞治[1]、川上 研[1]、倉本 貴典[1]、阿部 洋介[1]、井上 拓也[1]、森田英二郎[1]、金 徳男[2]、梅垣 英次[1]、樋口 和秀[1]

【背景】Matrix Metalloproteinases（MMP s ）は組織の支持や維持に重要なExtracellular Matrix（ECM）の分解において中心的役割を担う酵素であり，癌の浸潤や転移，あるいは多くの炎症性疾患との関与が指摘されている．MMP s の中で，最近MMP-9が胃潰瘍や炎症性腸疾患（IBD）において重要な役割を果たしていることが報告され，MMP-9の制御が消化管の粘膜防御機構において有用なstrategyになると考えられる．一方，chymaseは肥満細胞顆粒中に存在するキモトリプシン類似セリンプロテアーゼであり，MMP-9の前駆体のpro MMP-9を活性型MMP-9に変換することで，炎症に強く関わっている．しかしながら腸炎における，chymaseの関与については明らかにされていない．今回，マウスDSS誘発腸炎，およびラットNSAIDs起因性小腸傷害を用いて，粘膜防御機構におけるchymase依存性MMP-9の関与について検討した．＜実験1＞【方法】6週齢のBALB/cマウスの雄を用いて，DSS誘発腸炎を作製した．(1) 5%DSS投与7日目に屠殺し，大腸抽出液中のMMP-9活性，chymase活性を測定した．またin vitroで大腸抽出液とchymase阻害薬を反応させ，MMP-9活性の阻害効果を検討した．(2) Chymase阻害薬投与群（10mg/kg）におけるMMP-9活性，chymase活性，Disease Activity Index（DAI），Histological damage score（HDS）を検討した．【結果】(1) MMP-9活性とchymase活性は，DSS投与にて有意に上昇した．またin vitroにてchymase阻害薬はpro MMP-9からMMP-9活性への変化を有意に減少させた．(2) MMP-9活性，chymase活性，DAI，HDSは全て有意に減少した．＜実験2＞【方法】雄性SD系ラットを用いてNSAIDs起因性小腸傷害を作製した．(1) インドメタシン（IM）経口投与（10mg/kg）後，3，6，12，24時間で小腸を摘出し，潰瘍係数，MMP-9活性，ミエロペルオキシダーゼ（MPO）活性の経時的変化を測定した．またin vitroでIM投与24時間後の小腸抽出液とchymase阻害薬を反応させ，MMP-9活性の阻害効果を検討した．(2) Chymase阻害薬投与（10mg/kg）24時間後での潰瘍係数，MPO活性，MMP-9活性，組織学的評価を検討した．【結果】(1) MPO活性，MMP-9活性は12時間，24時間後で有意に上昇し，潰瘍係数の経時的変化と一致した．In vitroにてchymase阻害薬は活性型MMP-9を有意に抑制した．(2) 潰瘍係数は13.9%，MPO活性は35.5%，MMP-9活性は51.0%と有意に減少した．【まとめ】マウスDSS誘発腸炎，およびラットNSAIDs起因性小腸傷害のいずれにおいてもMMP-9の活性化が関与しており，chymase阻害薬はMMP-9活性を減少させることで，有意に腸病変を改善した．消化管の粘膜防御機構においてchymase依存性MMP-9が重要な役割を果たしていることが明らかとなり，今後様々な腸疾患に対してchymase阻害薬が新たな治療薬となる可能性が示唆された．

TF-2-1　糖尿病における潰瘍治癒遅延と酸化修飾蛋白質

[1]京都府立医科大学消化器内科、
[2]京都府立医科大学生体機能分析医学講座、
[3]同志社大学生命科学部
○内藤　裕二[1]、高木　智久[1]、鈴木　隆裕[1]、平田　育大[1]、大矢　友子[2]、岡田ひとみ[2]、林　奈津子[1]、水島かつら[1]、平井　泰子[1]、内山　和彦[1]、石川　剛[1]、半田　修[1]、古倉　聡[1]、市川　寛[3]、吉川　敏一[1]

【目的】糖尿病症例においては､胃潰瘍をはじめとして様々な部位における創傷治癒遅延をしばしば経験するが、高血糖病態が損傷治癒過程における詳細な機序は明らかではない。一方で、糖尿病の病態では酸化ストレスが亢進していることが報告されており、血管内皮障害をはじめとした糖尿病合併症進展における酸化ストレスの重要性が指摘されている。さらに、活性酸素の産生には糖化修飾蛋白AGE（advanced glycation end products）の生成も関与しており、その病態における役割が注目されている。今回、我々は、マウス酢酸潰瘍モデルを用いて高血糖状態による胃潰瘍治癒遅延の病態機序の解明に関して酸化修飾蛋白解析を行ったので報告する。【方法】7週齢雄性C57BL/6マウスを用い、麻酔下に腹部正中切開ののち、岡部らの方法に準拠し胃前壁漿膜側に40%酢酸を30sec接触させる酢酸押し当て法による胃潰瘍モデルを作成した。また、糖尿病はStreptozotocin（STZ）180 microgram/kgを腹腔内投与することにより作成した。STZ投与後4週後に胃潰瘍を作成し、胃潰瘍作成後3日目、7日目に潰瘍面積を計測し、Control群（STZ非投与群）と比較・評価した。また、STZ投与群とControl群（STZ非投与群）の胃潰瘍形成後7日目の胃粘膜を回収し、糖化修飾、酸化修飾蛋白質の発現解析を行った。さらに、糖化修飾阻害剤であるOPB-9195を投与し、病態への影響を評価した。【結果】STZにより糖尿病が惹起されたマウスにおいては明らかに潰瘍の治癒が遅延していた。糖尿病胃潰瘍粘膜においては、酸化修飾蛋白として71 kDa heat shock cognate protein（HSC70）、78 kDa glucose regulated protein（GRP78）のアクロレイン修飾蛋白質が、糖化修飾蛋白としてPeroxiredoxin-VI（PrxVI）のメチルグリオキザール修飾蛋白質が同定され、糖尿病における胃潰瘍治癒遅延への関与が考えられた。また、糖化修飾阻害剤であるOPB-9195の投与は、高血糖状態は改善しなかったが、潰瘍の治癒遅延は明らかに改善した。【考察】糖尿病における胃潰瘍治癒遅延に酸化・糖化修飾蛋白が重要な役割を果たしていることが明らかとなった。

TF-2-2　視床下部性肥満症における肝機能障害の遺伝子学的検討

[1]先端医療財団臨床研究情報センター、
[2]桐生大学医療保健学部
○木場　崇剛[1]、井上　修二[2]

【目的】視床下部は、生態における代謝機能において重要な役割を果たしている。視床下部からの放出ホルモンや抑制ホルモンは、下垂体門脈系を経て下垂体前葉に達すると細胞膜表面の特異的レセプターと結合して、下垂体ホルモンを体循環に放出したり抑制したりしながら一連の代謝を司る。視床下部から分泌される神経ホルモンの中には、視床下部だけでなく末梢組織でも産生されるものがあり、特に消化管ではパラクリン系としても機能している。また、視床下部腹内側核を破壊すると過食が起こり、視床下部性の肥満症が起こることが知られており、現代病である肥満症による肝機能障害は、国内外を問わず、最近の肝臓病のトピックの一つである。【方法】視床下部腹内側核破壊ラットの肝臓で発現する様々な遺伝子の発現を、DNAマイクロアレイ法およびTaqman PCR法を用いることによって検討した。【成績】視床下部内側核を破壊すると、肝臓において、SULT4A1やACSL1などの神経関連遺伝子、CISHなどの免疫関連遺伝子、SPC24やSERPINA7などの細胞増殖およびアポトーシス関連遺伝子、ELOVL6などの肝脂肪に関与する遺伝子の変動を認めた。【結論】これらの知見は、肥満症と肝機能障害の今後の研究にも成果を与えるものであると信じる。

TF-2-3　生活習慣病と大腸発癌について,ラット発癌モデルでの検討

佐賀大学内科学
○冨永　直之、白石　良介、岩切　龍一、藤本　一眞

【目的】近年大腸癌は急増し，女性においては悪性新生物死亡数第1位となっている．その背景には食生活の欧米化による脂肪摂取量の増加がその一因と考えられている．BMI高値は大腸癌のリスクであることも報告され，今日では大腸癌は生活習慣病とまでいわれるようになった．そこで、今回我々は大腸発癌における脂肪長期摂取の影響と，脂肪長期摂取下における発癌抑制物質の効果について、ラット大腸癌発癌モデルを用いて検討した．【方法】6週齢雄性SDラットを用い，アゾキシメタン投与群と非投与群に分け，食餌成分でコントロール群，10%コーン油（ω-6 poly-unsaturated fatty acid，PUFA）群，10%オリーブ油（ω-9 PUFA）群,10%牛脂（saturated fatty acid,SFA）群,10%魚油（ω-3 PUFA）群の5群に割り付けた．アゾキシメタン投与後12週で前癌病変とされるaberrant crypt foci（ACF）の発生数を，44週で腫瘍数や非腫瘍部背景粘膜におけるWntシグナル関連分子や酸化ストレス，細胞増殖能（BrdU）について検討した．また，発癌を最も促進した牛脂群において，発癌抑制物質として抗酸化物質である1%還元型グルタチオン（GSH）や1%中性脂肪型共役リノール酸（conjugated linoleic acid，CLA-TG），1%遊離脂肪酸型共役リノール酸（CLA-FFA）をそれぞれ添加し，脂肪長期摂取下における発癌抑制効果について検討を行った．【結果】コントロール群と比較して，コーン油群と牛脂群ではACF数および大腸発癌は増加し，オリーブ油群と魚油群では減少した．発癌が増強されたコーン油群と牛脂群では大腸非腫瘍部粘膜におけるβ-cateninやWnt2，cyclin D1の発現が増加した．牛脂群ではBrdU陽性細胞の増加が認められ，その分布はコントロール群と比較し陰窩上部に多くみられた．GSH添加群ではACF数が減少し，44週時における発癌抑制効果は有意でないものの酸化ストレスやアラキドン酸カスケードの抑制が示唆された．CLA添加群ではACF数および大腸発癌とも抑制が認められ，その抑制はCLA-FFA群でより顕著であった．CLAは牛脂群で増加したβ-cateninやWnt2，cyclin D1の発現を抑制した．CLA添加によりBrdU陽性細胞は減少し，その分布はほとんどが陰窩底部であった．【結論】 牛脂およびコーン油の長期摂取は大腸発癌促進作用があることが判明し，その一因としてWntシグナルの亢進，酸化ストレス，細胞増殖能亢進が考えられた．一方で，魚油やオリーブ油の摂取は大腸発癌を抑制し，GSHやCLAは脂肪長期摂取下においても発癌に対して抑制的に働くことが推測された．現在、これらのヒトに対する発癌抑制効果に関しては生理機能や安全性が確立しておらず，今後，多くの知見が集積され，発癌抑制において重要な役割を担うことが期待される．

TF-2-4　2型糖尿病患者における上部消化管内視鏡検査の安全性ー自律神経活動に与える影響ー

[1]一宮西病院消化器内科、[2]犬山中央病院内科
○森　　昭裕[1]、伏見　宣俊[1]、大橋　憲嗣[1]、建部　英春[2]、井上　　洋[2]、奥野　正隆[2]

【目的】糖尿病（DM）患者の増加とともにDM患者が上部消化管内視鏡検査（EGD）を受ける機会が増えている。EGDは概ね安全であるがまれに重篤な心血管系偶発症が報告されている。一方、DM患者では診断後早期にDM性自律神経障害が出現すると言われ、心臓自律神経障害（CAN）はDM患者の約20%にみられると報告されている。このため、DM患者でのEGD施行には、CANを介した心血管系偶発症に注意が必要と考えられる。われわれは2型DM患者において通常の経口的EGD（oEGD）により自律神経系アンバランス（交感神経活動の亢進と副交感神経活動の低下）が生じ不整脈を誘発する危険があること（J Gastroentel 2008;43:603-8）、経鼻的EGD（nEGD）は自律神経活動への影響が少ないこと（J Gastroentel 2008;43:38-44）を報告してきた。今回、nEGDとoEGD時の自律神経活動の違いを非DM患者、DM患者で測定し、DM患者におけるEGDの安全性を検討した。【方法】スクリーニングEGDが予定され承諾の得られたDM患者89例、非DM患者89例を対象とし、各々を無作為（単純ランダム）にnEGD とoEGDに振り分けた。各群でEGD直前から終了時までの心室性期外収縮（VPC）の発生数、EGD中、直後の収縮期血圧（sBP）、脈拍（pulse）、EGD開始1分、2分、3分、直後の心拍変動パワースペクトル解析によるLF/HF値（交感神経活動を示す）とlog HF値（副交感神経活動を示す）を測定し、各々の検査前値からの変化（Δ）で検討した。2群間の検定はWelch’s t test、χ2乗検定で行いp＜0.05を有意とした。【結果】非DM群はnEGD　45例（nNDM群）、oEGD　44例（oNDM群）、DM群はnEGD　46例（nDM群）、oEGD　43例（oDM群）となった。4群間で年齢、性別、検査前のsBP、pulse、log HF、LF/HFに有意差なし。nDM、oDMでの DM罹病期間に　有意差なし。非DM群：副交感神経機能はnNDM、oNDMともにわずかに低下するも検査終了時回復した。交感神経機能はoNDMがEGD開始直後で有意に増加したもののnNDMはわずかな変動であった。ΔBP、Δpulseは検査中増加したがn NDMで有意に低くかった。VPCの出現頻度に差はなかった。DM群：副交感神経機能はnDM、oDMともに差がなく徐々に低下し検査終了時有意に最低値となった。交感神経機能はoDMがEGD開始直後と終了時で有意に増加したが、nDMはわずかな変動であった。ΔBP、Δpulseは検査中増加したがnDM、oDMで有意差はなかった。VPCはoDMで多い傾向にあった。【結論】非DM患者ではoEGDで交感神経機能亢進はあるものの自律神経活動アンバランスはみられない。DM患者ではo EGDは自律神経活動アンバランスが存在しVPCの出現頻度が増加する。n EGDは非DM 、DMともに安定した自律神経変動を示し、DMにおいてもVPCの出現頻度は少なく安全性が高いことが示唆された。

TF-2-5　逆流性食道炎とBMIおよび生活習慣との関連についての検討

[1]ハッピー胃腸クリニック、[2]三重短期大学、
[3]名古屋女子大学
○豊田　英樹[1]、中瀬美紀子[1]、田邊　菜穂[1]、駒田　亜衣[2]、
豊田　美香[1]、豊田　長世[1]、中森　隆子[3]

【目的】BMIおよび食生活習慣が逆流性食道炎（RE）に及ぼす影響について、内視鏡所見と食習慣調査を検討することにより明らかにする。【方法】平成20年1月～8月までに内視鏡検査を受け、さらに生活・食習慣アンケート調査に協力の得られた23歳から90歳の189名（男性81人、女性108人、平均年齢58.6±15.6歳）を対象とした。内視鏡の所見と生活・食習慣との関連についてt検定、カイ2乗検定および相関により解析した。REはロサンゼルス分類（改）を用いて評価した。内視鏡的に変化を認めなかった症例（Grade N）をN群、色調変化が認められた症例（Grade M）をM群、粘膜傷害がみられた症例（Grade A,B）をAB群とした。【結果】ロサンゼルス分類（改）Grade N 95例、Grade M 61例、Grade A 30例、Grade B 3例と重症例は含まれていなかった。内視鏡的に変化を認めなかったN群は男性32人、女性63人、色調変化が認められたM群は男性37人、女性24人、粘膜傷害がみられたAB群は男性12人、女性21人であった。M群では男性より女性の方が有意に多かった（p=0.003）。BMI（kg/m2）では18.5未満が19人（10%）、18.5以上22未満が82人（43%）、22以上25未満が55人（29%）、25以上が33人（15%）であった。BMIによる各群のうち色調変化が認められたM群および粘膜傷害がみられたAB群が占める割合は、BMI 18.5未満は4人（21）%、BMI 18.5以上22未満は34人（40%）、BMI 22以上25未満は33人（60%）、BMI 25以上は23人（69%）であり有意差を認めた（p=0.007）。食生活調査結果との比較において、N群に比べM群、AB群の方が有意（もしくは傾向）に高い比率を認めたのは「甘党である」、「チョコレートを好む」、「濃い味を好む」、「激辛料理を好む」、「アルコールを飲む機会が多い」であった（p =0.06/0.04/0.002/0.07/0.005）。なお、最高体重と現体重の差とREとの関連を検討したが、体重増加とREに関連を認めなかった。【結論】 欧米からの報告により肥満はREの危険因子と考えられているが、我が国での検討結果は必ずしもそうではなかった。今回の検討ではBMIが増加するに従いREの比率がに高くなっており、軽度の肥満であってもREのリスクとなることが推測された。RE症例ではアルコール、チョコレート、スパイシーフード、濃厚な味付けを好む場合が多く、食習慣の変更がRE予防に有用である可能性が推測された。

TF-2-6　胃食道逆流症の維持療法中の患者の栄養指標の変化と生活習慣病の発症について

産業医科大学第三内科
○芳川　一郎、渡邊　龍之、久米恵一郎、原田　　大

【目的】
逆流症状・逆流性食道炎・食道腺癌のリスクは肥満により増加する。体重コントロールは胃食道逆流症（GERD）の基本的治療であるが、強力で有用な治療薬であるプロトンポンプ阻害薬（PPI）の下では、軽視されがちである。PPI維持療法中のGERD患者の栄養指標の変化については検討されていない。今回われわれは、各種栄養指標の変化と生活習慣病の発症について、PPI投与中のGERD患者群と年齢・性を一致させた酸分泌抑制薬を投与されていない対照群において比較検討した。
【方法】
1）GERD群は、PPI維持療法中のGERD患者52名（男性36名・女性16名、平均年齢68歳）で、観察期間は平均2.2年（0.8-5.7年）であった。対照群は、性、年齢、観察期間を一致させ、逆流症状を有さず酸分泌抑制薬を投与されていない毎年人間ドックを受診している58名である。
2）観察期間中の血中総蛋白、総コレステロール、中性脂肪、血圧、体重、body mass index（BMI）の変化について両群間で比較検討した。
3）さらに観察期間中に高血圧、高脂血症、糖尿病の薬物療法が新たに開始された患者数を両群間で比較検討した。
【成績】
1）GERD診断時のLos Angeles分類は、所見なし　18名、A　6名、B　13名、C　5名、D　3名、内視鏡未施行　7名であった。維持療法のPPIレジメは、omeprazole 10 mg　24名、omeprazole 20 mg　12名、rabeprazole 10 mg　8名、lansoprazole 15 mg　5名、lansoprazole 30 mg　3名であった。
2）観察期間中の血中総蛋白、総コレステロール、中性脂肪、血圧の変化については両群間で有意な差は認めなかった。
3）GERD群では観察期間中に体重（PPI投与前: 56.4±10.4, 観察期間終了時: 58.6±10.8 kg, mean±SD, p ＜0.0001）とBMI（PPI投与前: 23.1±3.1, 観察期間終了時: 24.0±3.1 kg/m2, p＜0.001）は有意に増加した。対照群においては、観察期間中に有意な体重とBMIの変化はなかった。観察終了時に、観察開始時体重の5%以上体重が増加した患者は、GERD群の19名（36%）、対照群の2名（4%）であった（p＜0.0001）。
4）観察期間中に高血圧、高脂血症、糖尿病の薬物療法が新たに開始されたのは、GERD群 8名、対照群 5名で、GERD群で多い傾向を示した。
【結論】
PPI長期維持療法中にGERD患者の体重は有意に増加した。その原因としてPPIが逆流症状を改善することにより、結果的に過食を誘発した可能性が考えられる。GERD患者の維持療法においては、体重増を来たさないよう食生活や生活習慣について強く指導する必要がある。

TF-2-7 バレット粘膜形成の病因：内臓脂肪の関与

[1]横浜市立大学附属病院消化器内科、
[2]東京都立広尾病院消化器内科
○秋山 智之[1,2]、稲森 正彦[1]、米田 正人[1]、飯田 洋[1]、遠藤 宏樹[1]、細野 邦広[1]、藤田 浩司[1]、坂本 康成[1]、藤沢 信隆[2]、高橋 宏和[1]、古出 智子[1]、所 知加子[1]、後藤 歩[1]、阿部 泰伸[1]、小山 茂[2]、中島 淳[1]

【目的】日本人におけるバレット粘膜（BE）の疫学的危険因子として，我々は加齢，飲酒，喫煙，逆流性食道炎，食道裂孔ヘルニアが危険因子であり，肥満や幽門側胃切除が必ずしも危険因子ではないことを報告してきた（1-3）．しかし欧米では肥満は胃食道逆流症（GERD）やBEの危険因子であるとする報告が散見される．今回肥満症例を多く含む非アルコール性脂肪性肝疾患（NAFLD）症例におけるBEを研究することでバレット粘膜形成の成因につき明らかにしたい．【方法】当院で診断されたNAFLD症例のうち，1年以内の間隔で上部内視鏡検査と腹部CTを施行された172例を対象とした．BEはThe Prague C&M Criteriaに準じて内視鏡的に診断し，内臓脂肪と皮下脂肪は臍レベルのCT画像を用いて定量した．同時にアディポネクチン，レプチンなどの採血データを検討した．【成績】内視鏡的BEは，全登録症例の41.3%に認められ，その大部分がSSBEであり，一般集団と差を認めなかった．BE群には食道裂孔ヘルニアの割合が非常に高かった（P＜0.0001）．内臓脂肪は，BMIを調整してもBEと独立した相関が認められた．アディポネクチンはBE症例で有意に低値であった．【結論】内臓脂肪とBEの相関がBMIとは独立して認められた事から，肥満がBEの発生に及ぼす影響の主因として内臓脂肪の存在が考えられた．その機序として腹圧の上昇による食道裂孔ヘルニアの増加からGERDを促す機械的機序の他、内臓脂肪より分泌されるアディポネクチン等のBEの発生への関与も推察された．【文献】1. Akiyama T, et al. Dig Dis Sci. 2008 Epub ahead of print. 2. Akiyama T, et al. BMC Gastroenterol. 2008; 8: 58. 3. Akiyama T, et al. Hepatogastroenterology. 2008; 55: 1899-904.

TF-2-8 メタボリック症候群と胃食道逆流症（GERD）の関連性についての検討

[1]大分大学総合診療部・消化器内科、
[2]西日本産業衛生会大分労働管理センター、
[3]九州大学別府先進医療センター 放射線科
○井上 邦光[1]、村上 和成[1]、塩田 星児[1]、安部 高志[1]、水上 一弘[1]、園田 光[1]、松成 修[1]、綿田 雅秀[1]、棚橋 仁[1]、沖本 忠義[1]、児玉 雅明[1]、藤岡 利生[1]、溝口 博本[2]、宮坂 光俊[3]

【背景と目的】近年、高齢化や欧米化された食生活とともに生活習慣や生活環境が大きく変化しており、生活習慣病の予防という観点からメタボリック症候群の概念が提唱されている。また肥満、高齢化に伴う食道裂孔ヘルニア患者が増加することなどにより胃食道逆流症（GERD）も増加すると考えられているが、メタボリック症候群とGERDの関連性は今のところ明らかではない。そこで本研究ではメタボリック症候群とGERDの関係について検討するために、検診施設における生活習慣病予防検診の受診者を対象として、メタボリック症候群がGERDの内視鏡所見および症状の程度に及ぼす影響について検討を行った。【対象と方法】2008年4月～2009年5月までに生活習慣病予防検診の受診者で、上部消化管内視鏡検査を施行された方501名、男性350名、女性151名、平均年齢48.1歳（30-71歳）を対象とした。内視鏡所見ではロスアンゼルス分類Grade A以上を逆流性食道炎とした。また上部消化管内視鏡検査に際し、F-Scaleにて問診を行い、8点以上を逆流症状ありとした。これら内視鏡所見と逆流症状について、生活習慣病検診により得られたデータ（身長、体重、BMI、腹囲、血圧、空腹時血糖（FBS）、中性脂肪（TG）、HDL）との関連について検討した。【結果】対象者501名のうち逆流性食道炎を認めたのは9.9%（男性14.0%、女性0.6%）であった。年齢別で見ると30-39歳が13％、40-49歳が10%、50-59歳8.4%, 60-69歳10％であり、若年者でやや高い傾向にあった。またGERD症状を有する患者は28%（男性30%、女性23％）であった。年齢別で見ると30-39歳が23％、40-49歳が32%、50-59歳27%、60-69歳27％であり、中高年者でやや高い傾向にあった。メタボリック症候群に該当する方は13.7%（男性18.8%、女性2.6%）と男性がほとんどであり、メタボリック症候群の必須項目である腹囲異常は41.3%（男性54.5%、女性10.5%）に見られた。メタボリック症候群該当者で、逆流性食道炎患者が18.5%、非該当者では8.5%でp=0.009とメタボリック症候群該当者では有意に逆流性食道炎の割合が高かった。食道裂孔ヘルニアについては両群間で優位な差はなかった。また腹囲異常の有無とGERDの関連について検討したところ、腹囲異常の該当者では逆流性食道炎が17.8%, 非該当者は4.4%と腹囲異常に該当する方は逆流性食道炎の割合が有意に高値（p＜0.001）であり、食道裂孔ヘルニアは腹囲異常該当者で43.4%、非該当者は26.1%と食道裂孔ヘルニアも有意に多かった（p＜0.001）。一方症状に関してはF-Scale8点以上が、対象全体の27.7%であり、うちメタボリック症候群該当者で25.7%、非該当者では28%、腹囲異常の該当者では8点以上が30.2%, 非該当者は26.2%といずれも有意差は認められなかったが、このうちF-Scale中の逆流症状の項目（FSSG-RS）に関して検討したところ、腹囲異常を有する男性は非該当者の男性に比べ有意（P=0.004）に逆流症状が認められる結果を得た。【結論】メタボリック症候群およびメタボリック症候群の必須項目である腹囲異常は逆流性食道炎、食道裂肛ヘルニアの発症と関連があることが示唆された。一方症状に関してはメタボリック症候群の有無は症状と関連が認められなかったが、男性では腹囲異常が逆流症状と関連することが示唆された。

TF-2-9　一般住民健診受診者における*H. pylori*感染が動脈硬化へ及ぼす影響についての検討

弘前大学消化器内科
○下山　克、福田　眞作

【目的】*Helicobacter pylori*感染が虚血性心疾患の発症や動脈硬化の促進に関与するとの報告がなされているが、動脈硬化促進因子である喫煙の有無も併せて検討した研究は少ない。また、住民健診を対象とした研究は*H. pylori*感染診断が血清抗体法のみの場合が多く、動脈硬化が進展する高齢者では胃粘膜の委縮が強いことが多いため、感染診断の正確さに問題があった。今回我々は、一般住民健診を受診した健常成人を対象に、動脈硬化の進展への*H. pylori*感染の影響について、喫煙者と非喫煙者でそれぞれ検討した。【方法】青森県弘前市岩木地区の住民健診を受診した一般成人のうち、同意の得られた40歳以上の913名を対象とした。便中*H. pylori*抗原（テストメイトピロリ抗原EIA）と血清抗*H. pylori*抗体（Eプレート）を測定し、両検査が陽性の者を感染者、両検査とも陰性の場合を非感染者とした。喫煙については健診時まで喫煙していた者を喫煙者、喫煙歴のない者を非喫煙者とし、過去に喫煙歴があり健診時までに禁煙していた者は除外した。動脈硬化の指標として左右両側の脈波伝達速度（ba-PWV）を、動脈閉塞・狭窄の指標として足関節上腕血圧比（ABI）を測定した。喫煙率が性別、年齢で異なるため比較検討は性別・年代別に行った。【成績】今回の対象者ではba-PWVは高齢化するにつれ高値となっており、高齢者ほど動脈硬化が進んでいた。喫煙者と非喫煙者、*H. pylori*感染の有無のみで比較した場合には、男女ともに中年者（40～59歳）、高齢者（60歳以上）のいずれもでもba-PWV, ABIに違いはなかった。しかし、喫煙者では高齢男性においてba-PWVは*H. pylori*感染者（n=34）が1864.1±336.3 cm/sであるのに対し、非感染者では1714.2±186.0 cm/s（n=12）であり、感染者で有意に高かった（p＜0.01）。ABIについては感染者が1.10±0.12、非感染者が1.12±0.11であり、両群に違いはなかった。中年男性喫煙者と女性の喫煙者、男女の非喫煙者では*H. pylori*感染の有無によるba-PWV, ABIの違いは認められなかった。比較した各群間でBMIも比較したが、有意差は認められなかった。【結論】喫煙の有無、*H. pylori*感染の有無に関わらず動脈硬化は年齢とともに進行するが、高齢の喫煙者で*H. pylori*感染がある場合に動脈硬化が強く、長期の喫煙習慣のある個体において*H. pylori*感染が動脈硬化をより進行させる可能性が示唆された。それに対し、喫煙者であっても動脈の狭窄・閉塞については*H. pylori*感染の影響は少ないものと思われた。

TF-2-10　生活習慣調査を用いた大腸ポリープ拾い上げについての検討

香川県立がん検診センター
○安田　貢、青木　利佳、山ノ井　昭

【目的】大腸がん検診の一次スクリーニング方法に免疫学的便潜血2日法があるが，その感度は十分とは言えない．内視鏡スクリーニングやCT colonographyも広く実施するにｈ課題が多い．大腸がんの主な危険因子は，食事や嗜好，運動等の生活習慣の中にあり，多くの大腸がんはポリープの増大に伴って多段階的に発生することが知られている．そこで今回我々は，検診受診者の生活習慣調査が一次スクリーニング法として有用であるかどうかを検討するため，大腸ポリープと生活習慣の関連性についてアンケート調査を用いて検討した．【方法】対象は平成18年6月から10月までに当センターで大腸内視鏡検査を受けた500名の受診者である．検査前に運動，飲酒，喫煙の状態，食習慣（食事回数，野菜・果物・魚や赤身の肉・脂料理・加工肉・インスタント食品等の摂取状況）等についてアンケート記入をお願いした．検査後の所見用紙より，5mm以上のポリープが大腸に1個でも認めた場合をポリープ（＋），ポリープを認めないか，あっても5mm未満であればポリープ（－）として集計，統計学的検討を行った．【成績】アンケートの有効回答数は389件であった．ポリープ（＋）は93例（23.9%）に認められた．アンケート調査の結果，単変量解析では野菜の摂取不足，毎日の飲酒，喫煙（歴）あり，BMI22以上の群にポリープ（＋）が有意に多かった．多変量解析では，毎日の飲酒，野菜の摂取不足，BMI22以上が有意であり，この3因子を有する人（全体の5.7%）のポリープ（＋）は，全く有しない人に対して，odds比で7.3倍であった．【結論】本検討は大腸がんの発生リスクというよりは，ポリープ増大に関する危険因子の調査であると言える．したがって赤身の肉摂取に有意差を認めなかったこと，喫煙歴が多変量解析で選択されなかったこと等は，これらが腫瘍の発育にあまり係わっていないということを示すものかもしれない．今回の検討においては，大腸腫瘍との関連性において不確実因子とされている野菜不足，毎日の飲酒に有意差を認めた．アンケート調査方法を再考する必要性があるが，これらにBMI22以上を加えた3因子を用いて，検診で5mm以上のポリープ症例を拾い上げる方法として運用可能かどうかも今後検討したい．

TF-2-11　抗糖尿病薬メトホルミンを用いた生活習慣病における大腸癌の予防戦略

横浜市立大学消化器内科
○細野　邦広、遠藤　宏樹、高橋　宏和、稲森　正彦、中島　　淳

【目的】近年、大腸癌のリスクファクターとして肥満、糖尿病などが考えられており、生活習慣病としての一側面を持つ。抗糖尿病薬として臨床応用されているメトホルミンは薬理作用としてAMP protein kinase（AMPK）の活性化を介したmammalian target of rapamycin（mTOR）経路の抑制が知られており、mRNAの翻訳開始を調節することにより細胞増殖および細胞生存に関与することが明らかになっている。今回その薬理作用に注目し高脂肪食による肥満モデルマウスを用いてメトホルミンのポリープ抑制効果を検討した。【方法】C57BL/6マウスを用いてazoxymethane投与による発癌モデルマウスを作成した。高脂肪食による給餌を行ない、それぞれ通常飲水、メトホルミン入りの飲水に分け連日経口投与した。20週目でのポリープ発生頻度、大腸癌のサロゲートマーカーであるaberrant crypt foci（ACF）、背景粘膜の増殖能（BrdU index）、大腸上皮組織での蛋白発現（Western blot法）をそれぞれ検討した。さらに糖代謝への影響を血糖値、HOMA指数を用いて検討した。【結果】メトホルミン投与群において、ポリープ数、ACF数、BrdU indexは減少した。またマウスの体重、内臓脂肪の減少傾向を認めた。血液検査においては、血糖値、HOMA指数ともに改善傾向を認めた。メトホルミンの作用する分子機構として大腸上皮組織におけるmTOR経路およびその下流のS6K、S6Pの発現は抑制されていた。【結論】メトホルミンはAMPKの活性化を介してmTOR経路を抑制し大腸発癌抑制に働く可能性が示唆された。今後このメトホルミンを肥満や糖尿病患者など大腸癌の高危険群に対して投与することが大腸癌発生予防につながる可能性がある。

TF-2-12　大腸癌患者の腸内フローラの解析と機能性乳酸菌製剤による大腸癌予防の可能性

[1]国際医療福祉大学病院消化器内科、[2]国際医療福祉大学
○大原　正志[1]、吉野　肇一[1]、北島　政樹[2]

大腸癌の発生には食習慣を含む生活習慣が深く関わっている。食生活習慣の中で、食物繊維摂取の減少による便中脂肪酸、遊離脂肪酸の増加、糞便重量の低下、大腸通過時間の延長による腸内環境の悪化による有害菌や胆汁酸の増加などの発癌因子の増加することが報告されている。食習慣の欧米化に伴い大腸癌の発症は増加しているが、その好発部位は直腸からS状結腸の領域で、なぜこの領域に多く発症するかについては不明である。近年、機能性乳酸菌製剤（FLAB）が、腸内フローラや腸内環境の改善を促進することが報告されているが、腸内フローラにどのように影響して腸内環境を改善しているかについては明らかにされていない。また、大腸癌患者の腸内フローラについても不明の点が多い。今回、大腸癌患者の腸内フローラ・腸内環境を健常人と比較してその差異を検討し、FLABを摂取することで腸内フローラ・腸内環境がどのように改善するかについての検討行う。そして、FLABで大腸癌発症予防の可能性と大腸癌のS状結腸・直腸領域の好発理由についての考察を行う。対象と方法：対象は大腸癌患者10例（M:7, F:3, 平均年齢: 61.3y）と健常人20例（M;12, F:6, 平均年齢59.5y）である。方法は、大腸癌、健常人（10例）の糞便、末梢血を採取し、腸内フローラの解析、糞便重量及び水分量、糞便pH、糞便腐敗菌、短鎖脂肪酸（SCFA）の解析、血中IL-1βやNK細胞活性の測定を行った。次いで、健常人（10例）に対してプロバイオティクス（LG21乳酸菌）を1回/日12週間摂取させ、4週，8週,12週目に糞便、末梢血を採取して上記と同様の検討を行った。結果：大腸癌患者では健常人に比べ有意に糞便腐敗菌の産生が高く、SCFAの総量も低かった。血中IL1-β、NK細胞活性には有意な差は認められなかった。健常者にプロバイオティクスを摂取させると腐敗菌の産生が抑制され、SCFAの産生も有意に増加した。SCFAの中で特にイソ酪酸の増加が認められ、血中IL1-β、NK細胞活性も投与前に比べ有意に増加した。考察と結論：大腸癌患者では健常人に比べて腸内環境が悪化していることと、プロバイオティクスの摂取で、腸内環境を改善して腐敗菌の産生抑制やSCFAのイソ酪酸の増加、宿主のNK細胞活性を増加させることが出来ることが示された。SCFAの酪酸やイソ酪酸はアポトーシス促進やWntシグナルを介して細胞増殖を制御して大腸癌発症予防に関わることが報告されている。また、NK細胞活性は腫瘍細胞に対するアポトーシス作用を有することが知られ、プロバイオティクス自身も抗腫瘍作用を持つことが実験動物で報告されている。大腸各部での発酵とSCFAについては、上行結腸、横行結腸においてpH5～6, SCFAが120～130mmol/lと高く、下行結腸ではエネルギー源として粘膜上皮からSCFAが吸収されることもあり、pH6～7でSCFAも90mmol/lとなり、さらにS状結腸・直腸ではpH≦7,SCFAも50mmol/l以下になることが報告されている。われわれは、同領域のSCFAの低値が、大腸癌のS状結腸・直腸領域に多い理由の一因となっている可能性を考えている。以上のことから、FLABの摂取により大腸癌発症を予防することが出来る可能性があると考えられた。

TF-2-13　メタボリックシンドロームと虚血性腸炎との関連

[1]市立伊丹病院消化器内科、[2]大阪大学保健センター
○村山　洋子[1]、堀木　優志[1]、佐治　雪子[1]、佐野村珠奈[1]、北田　学利[1]、西田　誠[2]

【目的】虚血性腸炎は腸管粘膜の血流障害によって組織の虚血性変化を生じ粘膜面に潰瘍やびらんを生じる可逆性の病変である。虚血性腸炎の発症には、生活習慣病が関与している可能性があると推測されているが、その発症機序はいまだ明らかではない。そこで今回我々は、生活習慣病と虚血性腸炎との関連についてretrospectiveに検討した。【方法】H17年1月からH20年1月までの期間に当院で経験した虚血性大腸炎 80例を対象とした。男性17例、女性63例、年齢19歳～86歳、平均年齢は 60.9歳 。これらの症例について、BMI、高血圧、高脂血症、糖尿病の有無、喫煙歴、飲酒、便秘、腹部手術歴について検討した。また一部の症例において血液中のアディポネクチン濃度・TNF-α濃度をELISA法にて検討した。 【成績】BMI（kg/m^2）は平均21.8±3.4で（男性22.4±3.6、女性21.7±3.2）、高血圧は31.3%、高脂血症は 38.8%、糖尿病は6.3%、喫煙歴は20.0%、飲酒歴は23.8%、便秘は43.8%、腹部手術歴は37.5%に認めた。年齢は60歳代（27.5%）、80歳代（25%）、70歳代（15%）の順に多く、40歳未満の症例は11例（13.8%）であった。病変は下行結腸（37.5%）からS状結腸（31.3%）に好発していた。罹患率では、男性17例（50歳以下7例、50歳以上10例）、女性63例（50歳以下10例、50歳以上53例）で50歳以上の女性に有意に多い傾向を認めた。内視鏡像では一過性型66.3%（男：女比は16:37）、狭窄型33.8%（男：女比は1:26）とともに女性に多い傾向を認めた。女性の54.0%に便秘、44.4%に腹部手術歴を認めた。一方男性では、41.1%に喫煙歴、52.9%に飲酒歴を認めた。50歳以上の女性においては、高血圧、高脂血症、糖尿病のいずれか1つ以上の疾患を持っている症例を38/53（71.7%）と高率に認めた。血液中のアディポネクチン濃度（APN）とBMIは逆相関を示し、APN値（μg/ml）・TNF-α値（pg/ml）は男性APN（8.8±1.8）、TNF-α（1.1±0.7）、女性APN（11.6±1.3）、TNF-α（0.9）であった。40歳未満の症例ではAPN（6.4±1.0）と低い傾向にあった。【結論】虚血性腸炎は、高齢者（閉経後）の女性に多く、その成因として、生活習慣病や腸管側因子との関連が示唆された。

YS-1　FOLFOXレジメンの実際、治療継続のコツ

国立がんセンター中央病院消化器内科
○島田　安博

大腸癌患者数は急激な増加を示しており、切除不能進行再発大腸癌の治療法の均てん化が重要である。2005年以降oxaliplatinが導入され、海外と同様にFOLFOX療法が大腸癌治療の標準治療として国内患者の実に7割強に実施されるようになった。さらに2007年以降、bevacizumabやcetuximabなどの分子標的薬が登場し、いわゆる海外との薬剤格差は消失した。2009年版大腸癌治療ガイドライン（大腸癌研究会編）では、一次治療としてFOLFOX, FOLFIRI, 5FU/l-LV, UFT/LVの4レジメンが推奨され、可能であれば前3レジメンではbevacizumab併用を行うように提示された。二次、三次治療としてcetuximabの使用も推奨されている。さらに、2009年9月には経口剤とoxaliplatinにbevacizumabの併用が可能となり、選択肢が拡大した。FOLFOX療法は22時間x2日または46時間持続点滴が必要であるために中心静脈カテーテル・ポートが必要である。また5FU持続点滴のためにインフューザーを携帯することになる。主な有害事象は末梢神経障害、食欲低下、口内炎、嘔気、白血球減少、血小板減少、アレルギーなどである。このうち、蓄積性の末梢神経障害は8コース以降には多くの症例で観察され、中止後にも症状は一時進行するので、oxaliplatin中止の判断が重要である。明らかな増大がなければ、sLV5FU（5FUとl-LVの持続点滴法）で明らかな病状進行（PD）まで治療継続することが勧められる。CTなどの画像診断は2ないし3ヶ月毎に実施し、明らかな増大がないことを確認しながら治療継続を判断する。またCEAやCA19-9などの腫瘍マーカーもその推移により治療継続判断に参考とすることができる。明らかな増大が確認された場合には、全身状態が良好であれば二次治療に移行する。FOLFOX後のPDであれば、FOLFIRIを選択することが多い。その際にKRAS遺伝子野生型では、FOLFIRI+cetuximab併用の選択が可能であるが、変異型ではFOLFIRI単独になる。さらに、三次治療では、KRAS遺伝子野生型ではirinotecan+cetuximab併用またはcetuximab単独の選択となる。このように、大腸癌化学療法は現在使用可能である薬剤を順次可能な限り長期に使用することにより、病状の安定化を目指す治療方針と考えることができる。最近では、転移が一臓器のみであるが切除不能と判断される症例において、化学療法（conversion chemotherapy）により腫瘍縮小が実現できた例に対して果敢に転移巣切除を試みて良好な成績を示すとの報告もある。

すでに海外において切除不能例においても生存期間が30ヶ月を超える報告もあり、現在の薬剤の特徴を十分に理解して、最大限の治療効果と有害事象の最小化を目指した治療の実践が重要と考える。このためには病棟から外来治療センターへのスムーズな移行、また医師、看護師、薬剤師によるチーム医療の実勢が成功への秘訣となる。さらに医療経済的視点を含めて治療法の適応について、患者と相談して最善の選択を考慮する必要がある。

YS-2　ベバシズマブ・オキサリプラチンの副作用対策と限界点

九州大学病院薬剤部
○池末　裕明

1. 副作用対策におけるチーム医療の重要性

がん化学療法では様々な副作用が高頻度に発現する．患者の生活の質を著しく低下させ治療中断や中止を余儀なくされ，ときに致死的な経過をたどることもある．十分な治療効果を得るには適切な副作用対策が不可欠で，患者および家族を中心に多くの医療スタッフが連携し，適切な予防策をとり副作用を注意深くモニタリングし，副作用の回避または重篤化防止に努めるとともに，注意すべき副作用とその初期症状を患者と家族に説明しておくことが重要である．

2. 九州大学病院における取り組み

我々は，がん化学療法における副作用対策を充実させるため，3種類のがん化学療法ワークシートを適宜組み合わせて活用している．これらのツールは，いつ，どの様なことに注意すべきか視覚的に注意喚起されており，適切な副作用対策を行うのに有用で，患者や医療スタッフからも好評を得ている．

但し，支持療法についてのエビデンスが蓄積されている副作用ではある程度の対策が可能だが，十分でない副作用も多く対応に苦慮することもある．FOLFOX療法とベバシズマブを併用するレジメンもその一つで，医療チームでのきめ細かい対応が不可欠である．

3. ベバシズマブの副作用対策

ベバシズマブでは，アナフィラキシー様症状，高血圧，蛋白尿，出血，血栓塞栓症，創傷治癒遅延，消化管穿孔などに注意が必要である．アナフィラキシー様症状は，本剤が一部マウス由来のアミノ酸配列を含むことによるもので，初回は90分かけて慎重に投与する．但し，問題なければ2回目以降はより短時間で投与可能である．ベバシズマブの投与にあたっては，重篤な副作用の初期症状を分かりやすく説明し，副作用を注意深くモニタリングするとともに，定期的な検査による早期の症状把握と対応が欠かせない．高血圧および血栓塞栓症に対しては，降圧薬および抗凝固薬によって症状のコントロールがはかられる．但し，より重篤化した場合や消化管穿孔などが発現した際には，ベバシズマブの減量や投与を中止せねばならない．

4. オキサリプラチンの副作用対策

オキサリプラチンでは稀にアナフィラキシー様反応が発現する．数コース目の投与でも突然発現することがあるため，緊急時に迅速な対応ができる体制の整備が不可欠である．また，骨髄抑制や消化器毒性なども多く発現するが，多くの場合対処可能である．適切な抗菌薬や制吐薬の選択，次回投与時における抗がん剤の投与量確認など，処方支援においても薬剤師の果たすべき役割は大きい．

末梢神経障害は高頻度に発現する副作用で，投与を中断せざるを得ないことも多い．寒冷刺激を避け，オキサリプラチンを一時中止し症状の回復とともに再開する方法が一般的だが，十分ではない．幾つかの対策が検討されており，代謝物のオキサレートに結合するCa/Mg製剤もその一つである．ランダム化比較試験の中間解析で，抗腫瘍効果の低下が懸念されたため試験は中止されたが，その後の解析で，抗腫瘍効果には影響せず末梢神経障害を予防し得ることが学会報告されている．当院薬剤部では，ラットを用いたオキサリプラチン誘発末梢神経障害の病態モデルを作成し，その発現機序や対策法を検討している．オキサリプラチンの投与によって，急性期における低温知覚異常・アロディニアと慢性期における機械的アロディニアが認められた．オキサレートの投与では急性期障害が認められた．この急性期障害はCa/Mgの前投与によって抑制されたが，慢性期障害は抑制されなかった．以上より，急性末梢神経障害に対するCa/Mg製剤の有用性が示唆された．対策が確立されていない副作用については，発現機序の解明と対策の確立が望まれる．

YS-3　大腸癌化学療法におけるレジメン奏効症例の検討

[1]佐賀大学附属病院薬剤部、[2]佐賀大学一般・消化器外科、[3]佐賀大学附属病院看護部
○持永早希子[1]、隅　　健次[2]、土肥佐和子[3]、矢ヶ部知美[2]、古賀　靖大[2]、能城　浩和[2]、藤戸　　博[1]、宮崎　耕治[2]

現在の大腸癌化学療法は、5-FU/LV、イリノテカン、オキサリプラチンに加えベバシズマブやセツキシマブなどの分子標的薬が導入され、飛躍的な治療成績の向上をみている。これらの薬剤を適切にすべて使い切ることが生存期間の延長につながるとされている。また近年は、S1やカペシタビンなどの経口抗がん剤との併用療法も患者のQOLや忍容性の面から重要な選択肢となって来つつある。

地方の一大学病院である我々の施設においても、それぞれの患者背景、治療の段階に応じて適切なレジメン選択、治療効果の正確な評価、有害事象に対する十分な観察、評価および対策を行い、治療を長く継続していくことが治療成績の向上につながると考え、日々診療を行っている。

当院では、安全で効果的ながん化学療法が実施できるようなチーム体制を多職種と連携しながら開発し、改良を重ねてきた。まず、レジメン審査委員会において、支持療法も含めたレジメンの登録を行い、診療科の枠を超えた情報の一元管理と共有を行っている。また、患者ごとに検査結果や投与量の推移が把握できる『患者プロトコール』によって、それぞれのレジメンに特有の有害事象や減量基準にも医師のみでなく薬剤師や看護師も対応できるように工夫している。さらに、毎回の化学療法において、医師、薬剤師、看護師によって、診察内容、抗がん剤の投与量、バイタル、投与状況、血液検査結果、有害事象のGrade分類などを『化学療法モニタリングテンプレート』に記載して、電子カルテに展開させることで、職種を超えた情報の共有を行っており、治療の評価や副作用管理、安全性の担保において大変有用と考えている。

今回我々は、当院の化学療法管理システムを用い、それぞれのレジメン、FOLFOX療法、FOLFIRI療法および、当院にて第2相試験を行なったCPT-11+S-1療法の症例について検討した。医師、薬剤師それぞれの立場から患者背景、奏効率、治療継続期間、dose intensity、有害事象の発現状況などを解析し、我々のレジメン選択の妥当性を検証し、奏効症例の背景を明らかにすることを試みた。結果を、奏功症例を呈示しつつ報告する。さらに、それぞれの症例における数次にわたる大腸癌化学療法が効果的に安全に施行されたかについて検討し、長期生存の得られた症例に注目し、各段階におけるレジメン選択の戦略を探求した。

大腸癌化学療法における適切な治療選択について、地域に根ざした地方の病院の現場より報告する。

YS-4　標準的治療に抵抗性であった横行結腸がん症例

[1]済生会熊本病院薬剤部、[2]済生会熊本病院腫瘍内科
○北岡　朋子[1]、境　健爾[2]

【緒言】進行・再発の直腸・結腸がんの化学療法においては、5-FU、L-OHP、CPT-11、Bevacizumab、Cetuximabなどの主要薬剤をいかに患者の病状や意向に合わせ、効率よく使用するかが重要となる。今回我々は初診時に高度に進行し、標準的治療にほとんど反応のみられない症例を経験したので、その治療歴を紹介する。

【症例】84歳男性（2008年）。2年前に脳梗塞を発症し、脳神経外科医院に通院中。2008年8月末より左上下肢不全麻痺が出現、同院にて頭部CT施行し右前頭葉に腫瘍を認めたため当院紹介受診となる。頭部MRI上転移性と思われる径1.6×2.0×1.7cmの腫瘍および腫瘍周囲に広範囲の脳浮腫を認める。脳の腫瘍に対して9月γナイフを施行する。原発巣検索し、横行結腸に全周性2型の結腸がんを認め、肺、肝に多発性の転移性病変および腹膜播種を認める。結腸の病変は通過障害の危険があり人工肛門造設術施行。結腸がんの全身性転移（Stage IV）と診断、CVポートを造設し11月よりmFOLFOX6を開始する。治療前1,388.3であったCEAが、2009年1月62.8と一過性に低下する。しかし2月以降徐々に再上昇。9コースmFOLFOX6を施行するがCEA徐々に上昇するため、3月よりFOLFIRIに変更。CEAは上昇を続け、6月のCT上、肺転移は縮小、肝転移は増大を認める。FOLFIRIを中止しS-1へ変更、7月には一過性にCEAの低下を認めるが翌月には再上昇を認める。この頃より、背部に激痛が出現、PET-CT、MRIにて、右C7/Th1椎間孔の狭窄を伴う転移性腫瘍をTh1椎体に認める。オキシコドンによる疼痛コントロールと、ゾレドロン酸水和物の投与を開始。局所の疼痛と右神経根および脊髄の圧迫麻痺を防ぐためTh1の転移病変に対して計36Gyの放射線照射をS-1併用で施行。がん性疼痛は軽減し麻痺の進行は認めなかったが、徐々に衰弱が進行しADLも低下する。本人と相談しCetuximabを開始するが衰弱の進行止められず10月下旬再入院、11月永眠される。

【医師の立場から】患者のPS、年齢、病変の広がり、病勢に加え、生活環境や経済的事情など患者側の意向・要望を考慮しながら治療は計画される。標準的治療の使用順番、それぞれの療法の継続期間、Cetuximabの使用時期は妥当であったか、などについて再検討してみたい。

【薬剤師の立場から】当院では化学療法の約85%を外来で実施している。本症例はmFOLFOX6導入からCetuximabまで1年弱の化学療法を全て外来で施行した。外来という限られた時間の中でより良い医療を提供するために、毎朝の化学療法室カンファレンスにおいて医師・薬剤師・看護師で患者の問題点を共有し討議している。また、外来化学療法室専任薬剤師は、レジメン管理、処方監査、抗がん剤調製にとどまらず、標準治療の適用や、きめ細やかな支持療法の提供、緩和医療の充実など、患者指導や医師の処方支援を行うべく薬学的管理を実践している。しかしながら、治療抵抗性であった本症例を通じて、薬剤師が担う役割を改めて考えてみたい。

KT-1　難治性胃食道逆流症の治療戦略 —ラット胃・十二指腸液逆流モデルを用いての検討

[1]滋賀医科大学分子診断病理学講座、
[2]株式会社ツムラ　ツムラ研究所
○向所　賢一[1]、久保田訓世[2]、土屋　和明[2]、服部　智久[2]、
杉原　洋行[1]、服部　隆則[1]

【背景】欧米では、胃・食道逆流症（以下GERD）の罹患率の上昇とともにBarrett食道や、食道腺癌が増加している。また、GERDの治療では、胃酸分泌抑制剤であるProton pump inhibitor（以下PPI）が広く用いられている。しかしながらPPI療法で不完全あるいは効果がないGERDは1日1回PPIを投与した患者のうちの約40%にまで及んでおり、特に胆汁を含む十二指腸液の逆流に対しては、効果が完全には見られないと報告されている。一方、PPIの長期投与では、これまでいくつかの副作用が報告されている。代表的なものとして、ヘリコバクター・ピロリ感染患者における胃体部の萎縮性胃炎の悪化や胃底腺ポリープの増加の報告がある。また、胃酸濃度を抑制することにより、胃内に細菌が増生し、特に高齢者が夜間に胃内容物を不顕性に誤嚥することにより、市中肺炎のリスクが増大するとの報告もある。本研究では慢性の胃消化管機能低下のある患者に広く用いられ、8種類の混合生薬の乾燥エキスから構成された漢方薬である六君子湯の治療効果を、最近我々が独自に確立したヒトのGERD症例における逆流様式に近い胃十二指腸液逆流モデルを用いて検討した。【方法】8週齢のWistar ratを用いて実験を行った。手術法としては、まず、ヒトには存在しない前胃を切除後、食道を約 5mm長軸方向に切開し、食道の切開部と胃体部を吻合した。さらに、十二指腸液を胃に逆流させるように手術を追加した。その後に、500mg/kg/bodyにて六君子湯を飲水に混ぜた投与群と、六君子湯非投与群の2群にわけ、手術後1週間及び1ヶ月飼育後に屠殺し、食道および胃を摘出、HE染色にて、炎症の程度や広がりについて組織学的に検討するとともに、胃内容物を採取し、内容物の重量を測定した。炎症の評価については、マクロ像およびHE染色を参考とし、HE染色にて、炎症細胞浸潤、間質の浮腫、びらんや潰瘍形成のある部位を決定し、胃—食道吻合部から炎症のある部位までの距離をルーペを用いて測定した。【結果】手術後1週間では、投与群では、非投与群に比べ、炎症は軽度であり、食道—腺胃吻合部から口側に炎症が波及した距離（mean±SE）は、非投与群（Group B）では、4.40±1.20 cmであったのに対して、投与群（GroupA）では、2.91±0.96 cmとなり、六君子湯投与群において、有意な短縮を認めた。また、手術後1ヶ月において六君子湯投与群は非投与群に比べて、炎症細胞浸潤や食道重層扁平上皮の過形成性変化、再生性の変化は極めて軽度であった。【結語】新しい胃十二指腸液逆流モデルにおいて、六君子湯投与により、胃及び食道クリアランスが促進され、食道への消化液の逆流量が減少し、組織学的にも食道炎が著明に改善することが確認された。六君子湯の胃及び食道クリアランス効果は、グレリンを介する胃及び小腸の蠕動運動促進によると考えられている。六君子湯が、酸分泌抑制剤とは異なった機序によるGERD、特に胆汁逆流などを伴うPPI不応性GERDに対する新しい治療薬として期待できると考えられた。現在、このモデルに対して、PPIのひとつであるOmeprazoleを投与した実験も行っており、上記研究結果とあわせて報告する。

KT-2　ラット逆流性食道炎モデルを用いたGERD症状の評価と治療戦略

[1]兵庫医科大学内科学講座（上部消化管科）、
[2]株式会社ツムラ　ツムラ研究所
○三輪　洋人[1]、大島　忠之[1]、渡　二郎[1]、堀　和敏[1]、
富田　寿彦[1]、小瀬木順一[1,2]

【目的】近年、痛みの受容体が次々とクローニングされ、疼痛に対する分子生物学的アプローチが盛んに行われるようになった。しかし、急性疼痛に対する研究の急速な進歩に比して慢性の漠然とした腹部症状に対するアプローチは未だ少なく、その結果腹部症状発現のメカニズムはほとんど解明されていない。この分野の研究の遅れは慢性的な腹部症状の評価の動物モデルがないことがその要因の一つであるが、我々はこれまでラット逆流性食道炎モデルにおいて、その自発運動がGERD症状の指標となることを報告してきた。今回の検討ではこの系においてOmeprazoleと六君子湯のGERD症状改善効果を評価し、そのメカニズムを調べることを目的とした。
【方法】ラット慢性酸逆流性食道炎モデルは以前に報告された方法（Omura N.et al.1999, Asaoka D.et al.2005）を用いて8週齢の雄性Wistarラットで作成した。ラットは5日間の順化の後に手術を施行し、手術後10日間にわたり自発運動をモニターした。自発運動は赤外線センサーシステム（NS-AS01）を用いてラットからの赤外線を追跡することにより測定したが、動きはじめから停止までを一回の運動とし、運動の回数を定量化して自発運動の指標とした。食道炎ラットに対しプロトンポンプ阻害剤Omeprazole 、六君子湯（TJ-43）を投与したのちに自発運動、タイト結合蛋白（Claudin-3）の発現、食道粘膜細胞内間隙を調べ対照と比較した。六君子湯投与後の食道粘膜ではClaudin-3の発現に加えてClaudin-3のｍRNAの産生をRT-PCRで調べた。ラットは10日目で殺し、びらんのサイズを評価し、また食道粘膜細胞内間隙は透過性電子顕微鏡を用いて非びらん部位で調べた。
【結果】逆流性食道炎モデル群において自発運動2日目から10日目までの運動の総カウント（昼夜両方）はSham群に比べ著明に減少した。Omeprazole投与では食道のびらんのサイズは用量依存的に有意に減少したが六君子湯の投与では変化が無かった。また、Omeprazole、六君子湯投与により、自発運動は用量依存的に有意に増加したが、自発運動の総数とびらんのサイズとは関係しなかった。逆流性食道炎ラットにおいてタイト結合蛋白発現（Claudin-3）は減少していたが、Omeprazoleおよび六君子湯投与ではNP40不溶性分画でのClaudin-3が有意に増加した（$p<0.01$）。また逆流性食道炎ラットでは細胞間隙は著明に拡大したが、六君子湯の投与で細胞間隙の拡大は有意に抑制された（$p<0.01$）。
【結論】逆流性食道炎ラットの自発運動減少はラットのGERD症状の指標となる可能性がある。逆流性食道炎ラットではタイト結合蛋白発現が減少し、また食道粘膜細胞間間隙が拡大していた。Omeprazoleおよび六君子湯投与で自発運動が増加したが、これら薬剤の投与でタイト結合蛋白発現減少が抑制された。これに加えて六君子湯投与では食道粘膜細胞間間隙拡大も有意に抑制された。六君子湯投与ではOmeprazole投与でみられた食道びらん発生の減少がみられないことと併せて、両者のGERD症状改善機作は異なるものと考えられた。

KT-3　漢方薬を用いたからだにやさしい胃食道逆流症の治療をめざして

大阪府立母子保健総合医療センター小児外科
○川原　央好

【背景】小児にみられる消化管運動異常による疾患の病態は複雑で、治療に難渋することが少なくない。特に、胃食道逆流症（GERD）は、小児では成人以上に様々な症状の原因となり、QOLの低下に繋がる。鏡視下手術の普及によって腹腔鏡下噴門形成術が低侵襲で短期間にGERDを根治的に治癒させるとの考えが広まり、外科治療が選択される症例が増加してきた。しかし、噴門形成術後には、おくび（ゲップ）がしにくくなったり、お腹が張りやすいというような術後の機能的障害がみられたり、dumping 症候群、GERDの再発などの問題もあり、まず内科的治療を尽くす事が重要との意見が強くなってきている。一方、cisaprideが副作用のために市場から消えてからは、GERDに対して効果が確立している薬剤はproton pump inhibitor（PPI）のみとなったが、代謝酵素の遺伝子多型や長期投与による障害などの問題も指摘されている。GERDは胃内容の食道への過度の逆流が原因となっていることから、消化管運動をバランスよく調節することによって逆流をコントロールすることができれば、生理学的に合目的な治療、即ち、からだにやさしい治療につながる。我々は、上部消化管不定愁訴に有効とされてきた六君子湯に着目し、本方剤がGERD患児において1回あたりの酸逆流時間を減少させ、その結果酸逆流時間率も低下し、臨床的にも諸症状を軽減させることを明らかにした（Pediatric Surgery International 2007）。本研究では、六君子湯のこのような効果の背景にある上部消化管運動に対する生理学的効果について検討した。
【対象・方法】（研究1）食道運動への影響をみるため、酸逆流時間率が5％を超えた患児5例で六君子湯（TJ-43）0.3g/kg/日の1週間投与前後に無麻酔下持続的食道内圧検査を行い、下部食道収縮圧、下部食道括約筋（LES）圧、食道体部運動パターンの変化について検討した。数値は中央値（範囲）で示し、統計的検討はWilcoxon signed-rank testで行った。
（研究2）^{13}C呼気ガス検査でT1/2（^{13}Cの50％胃排出時間）が90分以上の患児9例において、同量のTJ-43の投与3日後に再検査を行い、胃排出能parameter（T1/2,Tlag,GEC）の変化について検討した。
【結果】（研究1）下部食道収縮圧［77（75-88）mmHg vs 68（58-101）mmHg（p=0.50）］とLES圧［25（15-29）mmHg vs 26（15-32）mmHg（p=0.47）］は有意な変化を示さず、食道蠕動パターンにも変化はみられなかった。
（研究2）胃排出指標のうち、T1/2［115（94-167）分 vs 107（64-166）分（p=0.02）］とTlag［60（42-90）分vs 47（29-59）分（p=0.03）］は有意に短縮したが、GEC［3.1（2.8-3.8）vs 3.2（2.6-4.0）（p=0.15）］は有意な変化を示さなかった。
【結論】今回の結果からは、六君子湯の食道酸逆流時間の減少をもたらす原因となる食道運動に対する作用については明らかにできなかったが、遅延した胃排出を改善させる可能性が示唆された。8種の生薬からなる六君子湯は様々な面から全人的に作用していることが推測され、その有効性を明らかにするためには、異常を呈している生体を対象として客観的手法を用いてエビデンスを構築することが重要と考えられる。

KT-4　NERD症例における食道クリアランスと症状改善に関する検討

千葉大学附属病院光学医療診療部
○尾高　健夫

【背景】 近年、胃食道逆流症（以下GERD）の疫学調査により、その過半数が内視鏡的にmucosal breakを認めない非びらん性逆流症（以下NERD）であることが報告されている。また、NERD症例には慢性萎縮性胃炎を有する症例が多く、胃酸分泌能は逆流性食道炎症例と比較して低く、GERD治療の第一選択薬であるPPIの奏功率が低いことも知られている。これらの知見より、NERDの病態には酸分泌以外の要素、すなわち消化管の機能的障害が強く関与していることが推測される。

【目的】 NERD症例における食道運動機能の特徴を明らかにし、治療前後におけるその機能と自覚症状の変化について検討する。

【対象】 1週間に2日以上認める不快な胸焼けまたは逆流感を主訴とし、上部消化管内視鏡検査でmucosal breakを認めず、また症状の原因となり得る他の器質的疾患も認めずNERDと診断された18症例。

【方法】 NERDと診断後、1週間以上すべての消化器薬の内服を休止し、食道内圧・インピーダンス同時測定検査を施行。測定カテーテル挿入後、患者様に5mlの水嚥下を5回、5mlのスポーツゼリー嚥下を5回、計10回の嚥下を行っていただき、その時の食道壁運動・下部食道括約筋（以下LES）圧・嚥下物の移動状態を測定した。また、自覚症状の評価として、GSRSによる症状のスコアリングを行った。
その後、六君子湯7.5g/日を8週間単独投与し、再び食道内圧・インピーダンス同時測定とGSRSを施行。投与前後における食道運動機能と自覚症状の変化を検討した。

【結果】 NERD症例の安静時LES圧は18.1±1.8mmHg（mean±SE）と正常範囲内であったが、嚥下時LES残存圧は8.0±1.1 mmHgと高値を認めた。遠位食道収縮圧は58.8±10.8 mmHgと正常範囲内であったが、蠕動性収縮出現率は65.6±7.6％と低値を示した。complete bolus transit率は60±5.3％と低値であり、食道クリアランスの低下を認めた。
六君子湯投与後では、安静時LES圧は16.8±1.6mmHgと有意差は無かったが、嚥下時LES残存圧は4.1±0.9 mmHgと有意に下降し正常範囲内となった。遠位食道収縮圧と蠕動性収縮出現率は投与前後で有意差を認めなかったが、complete bolus transit率は投与後83.9±4.1％と有意に上昇し、食道クリアランスの改善を認めた。
GSRSによる自覚症状の評価では、酸逆流症状スコアが六君子湯投与前3.06±0.29に比べ投与後2.03±0.25と、全消化管症状スコアが2.02±0.15から1.48±0.08と有意な改善を示した。

【結論】 NERDの病態として、食道運動機能の失調による食道クリアランスの低下が関与していることが推察された。また、六君子湯はNERD症例の症状軽減に有効であり、その機序の一つとしてLESに作用し低下した食道クリアランスを改善することが示唆された。

KT-5　PPI抵抗性GERDへの臨床的アプローチ

[1]大阪医科大学第二内科、
[2]群馬大学附属病院光学医療診療部、
[3]大阪市立大学消化器内科学、[4]佐賀大学内科学、
○樋口　和秀[1]、草野　元康[2]、荒川　哲男[3]、藤本　一眞[4]

GERDの主たる発生要因は胃酸を含む胃内容物の逆流である。従って、酸分泌を抑制するPPIが第一選択薬としてGERDの治療に用いられている。しかしながら、PPIのスタンダード療法によって十分に症状が改善しないPPI抵抗性GERD患者が約30％認められ、治療に難渋するケースがある。その理由として、1）十分に酸が抑制されていない群､2）生理的範囲内であるが逆流した酸が関与している群、3）酸以外の逆流に起因する群、4）逆流がまったく関与していない群に分かれる。とくに症状の観点からは、GERDとFunctional Dyspepsia（FD）のオーバーラップがあり、草野らが開発したGERDの症状から診断に用いるFスケールでは、約半数が運動不全型の症状として質問表にあげられている。

一方、FDの運動不全タイプの症状に対しては、消化管運動改善薬が中心となっている。漢方薬の中でも、六君子湯は、プラセボやシサプリドとの比較試験において有意に症状改善作用を示している。そこで、我々は難渋するPPI抵抗性GERD患者の治療法を確立する目的で、PPI通常量と六君子湯の併用療法（以下、併用群）あるいはPPI倍量投与療法（以下、倍量群）の治療効果を多施設共同ランダム化群間比較試験で検討した。

本研究において、我々はPPI通常量（ラベプラゾール、10 mg/day）による治療を4週間以上行ったにもかかわらずGERD症状（Fスケールスコアが8点以上）を訴える患者をPPI抵抗性GERDと定義した。これらの患者の中から、食道内視鏡所見がロサンゼルス分類（改）でgrade N, M, A, およびBと診断された患者を本研究に登録し、併用群（36例）あるいは倍量群（35例）に無作為に割付けた。

両群それぞれ4週間の投薬治療を行い、治療前後のFスケールスコアにより、各群の有効性を評価した。また、各症例のスコア改善率を算出し、治療効果の程度を群間で比較した。なお、Fスケールは、GERDの診断及び治療効果を客観的に評価する指標として、日本で開発された問診票である（Kusano, M. et al.　J Gastroenterol.2004,39,p.888.）。

結果は、併用群および倍量群の何れにおいても有意なGERD症状の改善効果が認められた。一方、改善率で評価した治療効果は両群間で同等であった。以上のことより、PPI抵抗性GERD患者に対する治療戦略として、消化管運動改善薬である六君子湯とPPIの併用療法あるいはPPIの倍量療法のどちらも有用であることが示された。このことから、PPI抵抗性GERDの病態に、酸分泌抑制が不十分である可能性、FDのように胃を中心とした運動の機能異常が合併している可能性が考えられる。さらに、今後、六君子湯およびPPI倍量の改善効果を発揮するメカニズムの解明が必要であろう。

なお、本研究は、佐賀大学医学部附属病院消化器内科、大阪市立大学大学院医学研究科消化器内科学、群馬大学医学部附属病院光学医療診療部、大阪医科大学附属病院第二内科およびそれらの関連施設による共同研究である。

抄　録

◆◆◆ 一　般　演　題 〈オーラルセッション〉 ◆◆◆

査読委員による厳正な審査の結果、優秀な一般演題に を印しております。

O-1-1　NKG2D発現減弱を介したT細胞機能抑制による胃癌の免疫逃避機構

鳥取大学病態制御外科
○辻谷　俊一、斎藤　博昭、池口　正英

【目的】NKG2DはNK細胞やCD8+ Tリンパ球などの細胞表面に発現するNK活性化受容体で、NKG2Dリガンドの MICA/Bの刺激により免疫細胞は活性化される。胃癌患者のCD8+ Tリンパ球のNKG2D発現を解析し、免疫抑制に関わる機序を調べた。【方法と結果】胃癌患者37名、健常成人22名の末梢血単核球（PBMC）から分離したCD8+ Tリンパ球のNKG2D発現をflow cytometryで測定すると、胃癌患者の発現は健常成人より有意に低値で（$p<0.01$）、胃癌の深達度、組織型、臨床病期と有意に相関した。また、切除標本の癌組織中腫瘍浸潤リンパ球（TIL）から分離したCD8+ Tリンパ球のNKG2D発現はPBMC由来のCD8+ Tリンパ球より有意に低値であった（$p<0.05$）。さらに、根治切除の10症例において、術後のPBMC由来CD8+ Tリンパ球のNKG2D発現は術前に比べて有意に回復した（$p<0.01$）。一方、末梢血中の可溶性MICA濃度をELISA法にて測定したが、胃癌患者と健常成人の間で有意差を認めなかった。免疫回避機序解明のため、胃癌患者のPBMCをPMA＋ionomycinで刺激し細胞内サイトカイン染色してFACSにて解析するとCD8+ Tリンパ球のNKG2D発現とIFN-γの発現は相関した。CD8+ Tリンパ球のNKG2D発現低下は癌細胞表面のMICA 発現と相関し、Transwellを用いた実験で液性因子ではなく癌細胞とCD8+ Tリンパ球の接触がNKG2D 発現低下を引き起こしている可能性が示唆され、抗MICA 抗体を加えるとCD8+ Tリンパ球のNKG2D発現は回復した。【結語】CD8+ Tリンパ球におけるNKG2D発現は癌の進行とともに低下し、IFN-γ発現も相関して低下するが、その発現低下は可逆的で、癌細胞表面MICAとの持続的な接触がCD8+ Tリンパ球のNKG2D発現低下に関与している可能性が示唆された。

O-1-2　進行胃癌における Reg ファミリー蛋白発現と予後の関連について

[1]獨協医科大学病理学（人体分子）、[2]獨協医科大学内科学（消化器）、[3]獨協医科大学学長
○山岸　秀嗣[1,2]、福井　広一[1]、関川　　昭[1]、冨田　茂樹[1]、田中　宏幸[1]、廣瀬　元彦[1]、尾形　英生[1]、市川　一仁[1]、井村　穣二[1]、寺野　　彰[3]、平石　秀幸[2]、藤盛　孝博[1]

【背景・目的】Regenerating gene（REG）は、ラット再生膵よりクローニングされた遺伝子で、その遺伝子産物は、膵島だけでなく胃上皮細胞に対しても細胞増殖を有する。ヒト REG ファミリーのなかで、REG Iα と REG IV 蛋白は胃癌で過剰発現することが報告されている。このことより、胃癌においてREG Iα と REG IV 遺伝子が重要な役割が果たすと考えられているが、胃癌において、REG Iα と REG IV 蛋白発現が予後予測因子になるかを包括的に検討した報告はない。そこで、本研究では、REG Iα と REG IV 発現によって胃癌を分類し、それらの発現が胃癌患者の予後予測因子になりえるか検討した。【対象・方法】外科的に切除された進行胃癌 63 症例を対象とした。REG ファミリー蛋白 REG Iα および REG IV の発現を免疫組織化学的に検討し、それらの発現と予後を含めた臨床病理学的因子の関連を統計学的に解析した。【結果】REG Iα と REG IV 発現は、63 例中 33 症例（52 %）および 31 症例（48 %）において陽性であった。REG Iα 発現は、静脈侵襲および病期と有意に相関した。一方､REG IV 発現は､臨床病理学的因子と相関を認めなかった。REG Iα と REG IV 発現が共に陰性である胃癌患者は、どちらかが陽性である患者に比べ有意に予後が良好であった。以上より、REG 蛋白発現は、胃癌患者の予後を予測するのに有効であると考えられた。

O-1-3　胃の低分化腺癌充実型とこれに随伴する管状腺癌の胃腸型性質、細胞接着因子の特性

新潟大学保健学研究科検査技術科学分野
○渡辺　友子、岩渕　三哉、渡辺　徹、池亀　央嗣、濁川　慎吾、佐川　圭吾

【背景】胃癌は胃型，腸型，混合型，分類不能型に粘液形質型分類され、それぞれの特性が検討されている。胃型と胃優位型管状腺癌は、発育とともに低分化腺癌非充実型（非充実癌）へ移行しやすいこと、移行に伴いE-cadhelin（EC）発現が減弱することが報告されている。しかし、低分化腺癌充実型（充実癌）とこれに移行する管状腺癌の特性の報告はほとんどない。
【目的】胃充実癌とこれに随伴する管状腺癌の胃腸型性質、細胞接着因子の特性を検討する。
【方法】外科的切除され、癌組織内にリンパ球などの炎症細胞浸潤のない胃充実癌40個（35個は管状腺癌を随伴）を用いて、粘液形質（MUC5AC、MUC6、MUC2、CD10）、腸上皮転写因子Cdx-2、細胞接着因子LI-cadherin（LIC）、ECを免疫染色した。
【成績】充実癌は、粘液形質型分類では胃型6個、混合型6個、腸型14個、分類不能型9個であり、粘液形質発現と腸型マーカーCdx-2・LIC発現による胃腸型性質分類では腸型性質優位型28個（70%）、胃型性質優位型12個（30%）であった。随伴管状腺癌は、胃型5個、混合型12個、腸型14個、分類不能型4個であり、腸型性質優位型28個（80%）、胃型性質優位型7個（20%）であった。EC高度発現は随伴管状腺癌の28個（80%）、充実癌26個（74%）にみられ、24個では管状腺癌と充実癌に共通にみられた。
【結論】胃充実癌は腸型性質の癌が多いこと、腸型性質の管状腺癌から移行する場合が多いこと、移行してもEC高度発現は保持される傾向があることが示された。胃充実癌は非充実癌とは異なる特性を有することも示された。

O-1-4　ラミニンβ3鎖、γ2鎖のヒト胃癌における発現と癌進展との関連

札幌医科大学内科学第一講座
○井伊　正則、山本　博幸、宮本　千絵、宮本　伸樹、谷口　博昭、足立　　靖、日崎　恵一、田沼　徳真、須河　恭敬、佐々木　茂、有村　佳昭、篠村　恭久

【目的】Laminin（Lm）-332（Lm-5）を構成するLmα3、Lmβ3、Lmγ2鎖おのおのの単鎖としての発癌進展における役割が注目されている。興味深いことに、Lmβ3は、細胞外基質分解酵素MMP7によって限定分解を受けることによって細胞の運動能が亢進し、Lmγ2とMMP7はともにβ-catenin/TCFの標的遺伝子である。ヒト胃癌におけるLmα3、Lmβ3、Lmγ2の発現およびその役割を明らかにすることを目的とした。
【方法】ヒト胃癌細胞株および胃癌組織を対象とした。Lmα3､Lmβ3、Lmγ2の発現をRT-PCR、western blotting、免疫蛍光染色、免疫組織染色等により解析した。さらに細胞株では、Lm鎖の培養上清への分泌や運動能などを解析した。
【成績】種々の胃癌細胞株で、Lmβ3およびLmγ2の発現を認めた。分化度の低い癌でLmβ3およびLmγ2の共発現を認める傾向があった。Lmβ3およびLmγ2の培養上清への分泌が確認された。細胞株の運動能は、Lmγ2の発現と相関した。胃癌組織では、Lmβ3、Lmγ2ともに、浸潤先進部に強く発現する傾向が認められ、癌の進展との相関を認めた。
【結論】Lmβ3およびLmγ2は、ヒト胃癌の進展において重要な働きをしていることが示唆された。

O-1-5　胃癌におけるmicroRNA-34b/cのエピジェネティックな不活化

[1]札幌医科大学第一内科、[2]札幌医科大学生化学、
[3]札幌医科大学公衆衛生、[4]札幌医科大学
○鈴木　拓[1,2]、山本英一郎[1,2]、高丸　博之[1]、五十嵐伸一[1]、野島　正寛[1,3]、山本　博幸[1]、豊田　実[2]、今井　浩三[4]、篠村　恭久[1]

【目的】今回、我々は胃癌におけるmicroRNA遺伝子のエピジェネティックな異常を明らかにすることを目的とした。【方法】胃癌細胞株MKN74およびAGSをDNAメチル化阻害剤5-aza-dCおよびHDAC阻害剤4-PBAにて処理し、発現誘導されるmiRNAをAgilent社のマイクロアレイにより網羅的に解析した。miRNA発現をTaqMan RT-PCRにより検討した。レポーターアッセイによりプロモーター活性を解析した。MSPおよびbisulfiteパイロシークエンス法によって、胃癌細胞株および胃癌臨床例（n=68）のメチル化を解析した。miR-34b/cを胃癌細胞に導入し、MTTアッセイおよび遺伝子発現マイクロアレイ解析を行った。【結果】DACおよび4-PBA処理により、胃癌細胞において470個中100個以上のmiRNA発現が顕著に上昇することが確認された。この中からp53標的遺伝子であるmiR-34b/cに注目した。胃癌細胞13株すべてにおいてmiR-34b/cの発現が正常胃粘膜よりも低下していた。miR-34b/c上流のCpGアイランド領域にプロモーター活性が確認され、胃癌細胞株全ておよび胃癌症例の68%においてCpGアイランドのメチル化を認めた。胃癌細胞にmiR-34b/cの過剰発現させることで、MET、サイクリンE、CDK4など標的遺伝子の発現低下および増殖抑制が確認された。【結論】今回の結果から、miR-34b/cが胃癌において高頻度に不活化されていることが明らかとなり、腫瘍抑制的なmiRNAとして機能していることが示唆された。

O-1-6　胃癌治癒切除例における節外浸潤の形態分類の臨床病理学的意義

東海大学消化器外科
○中村　健司、岡本　祐一、松井　英男、鍋島　一仁、小澤　壮治、近藤　泰理、幕内　博康、生越　喬二

【目的】各種の固形癌においては、腫瘍の節外浸潤が予後に影響を及ぼすことが以前より報告されている。だが節外浸潤の定義は報告者によって異なっており、一定の基準はない。本研究では、過去の報告の中から汎用されている幾つかの定義を拾い上げ、それぞれの臨床病理学的意義について比較検討した。【方法】リンパ節転移陽性だが、治癒切除が行われた胃癌切除症例103例を対象とした。節外浸潤を以下の2群に分類した。被膜破壊：転移リンパ節の被膜を破壊して腫瘍がリンパ節の周囲に浸潤している状態、腫瘍結節：摘出したリンパ節の周りに付着した軟部組織内に存在する癌細胞結節で、明らかなリンパ節構造を認めないもの。【結果】(1) 節外浸潤陰性例は38例、陽性例は65例であった。65例中、被膜破壊群は50例、腫瘍結節群は15例であった。被膜破壊群は節外浸潤陰性群と比較して、腫瘍径が大きく、深達度やリンパ節転移が進んだ症例が有意に多く認められた。腫瘍結節群と節外浸潤陰性群の比較では、腫瘍結節群でリンパ節転移の進んだ症例が有意に多く認められた。被膜破壊群と腫瘍結節群では、背景因子に有意差を認めなかった。(2) 5年生存率は被膜破壊群38.9%、腫瘍結節群77.4%、節外浸潤陰性群87.3%であった。被膜破壊群は他の2群と比較して有意に予後不良であった。再発形式では、肝転移やリンパ節転移再発は3群間に差を認めなかったが、腹膜再発は被膜破壊群で有意に高率であった。【結語】被膜破壊群は腫瘍結節群と比較して予後不良であるため、節外浸潤について検討するときは、被膜破壊と腫瘍結節に分けて検討することが重要であると思われた。

O-2-1　ESDを施行した早期分化型胃癌の発症部位および癌周囲の腸上皮化生における空腹時十二指腸胃逆流の関与

日本医科大学消化器内科
○枡　卓史、三宅　一昌、新福　摩弓、進藤　智隆、植木　信江、楠　正典、河越　哲郎、二神　生爾、津久井　拓、坂本　長逸

【目的】十二指腸胃逆流（DGR）は、残胃炎やバレット食道を介して発癌に関わると考えられている。さまざまな程度の生理的DGRが存在するが、DGRと胃癌発症との関連は明らかではない。残胃癌が吻合部近傍に多いことは、DGRが発癌に強く影響することを示唆する。そこで、早期分化型胃癌の発症部位、とくに幽門近傍における、空腹時のDGRの関与について検討した。【方法】対象は、胃切除の既往がない、分化型早期胃癌148症例。胃癌部位をUML分類に従い3群に分類。さらに、L領域は、癌の肛門側境界が幽門輪から1cm未満と1cm以上を、それぞれL1群とL2群に細分類した。DGRは、内視鏡下にて採取した空腹時胃液を用いて、酸素比色法によって胆汁酸濃度（GBA）を測定し評価した。【成績】L1群のGBAは、他の群と比べ高値を示した。さらに、高度なDGRと早期胃癌症例の発症部位との関係を明らかにするために、粘膜毒性を有すると考えられる400μmol/l以上のGBAを示したDGR（+）；28例、および400μmol/l以下であったDGR（−）；120例の存在部位を、それぞれ図式化し、DGR（+）の胃癌部位はDGR（−）群と比べ、幽門輪近傍と胃角小彎側に多いと考えられた。L-p群は、他の群と比較すると、DGR（+）例を高率に認めた（p=0.020）。さらに、高GBA群（1,000μmol/l以上）と低GBA群（10μmol/l未満）に分け、腸上皮化生（IM）の程度をシドニーシステムに従い比較した。高GBA群のIMスコア（2.17）は低GBA群のスコア（1.94）に比べ高い傾向にあった。【結論】高度な生理的DGRは、幽門輪近傍の分化型胃癌発症に関与している可能性がある。DGRは、胃遠位側における発癌の予測因子および治療戦略の指標になるかもしれない。

O-2-2　*H. Pylori*除菌後に胃癌が発見された時点での背景胃粘膜の検討

[1]岡山市久米南町組合立国民健康保険福渡病院内科、
[2]岡山大学腫瘍制御学講座病理・病態学分野、
[3]広島市立広島市民病院内視鏡科、[4]日本鋼管福山病院消化器内科
○武　進[1,4]、大原　信哉[2]、水野　元夫[3]、石木　邦治[4]

【目的】*H. Pylori*除菌による胃癌の予防効果が明らかとなっているが、除菌後にも一定の割合で胃癌が発見されることは残念ながら事実である。我々は除菌後に胃癌が発見された患者の発見時の背景胃粘膜について検討を行い早期発見の手がかりがないか探った。【方法】*H. Pylori*除菌治療を行い除菌成功と判定され、その後300日以上内視鏡的に経過観察された1674人中胃癌の発生した24症例を対象に、胃癌が発生した時の前庭部及び体中部大弯の生検組織にて背景胃粘膜の評価をupdated Sydney systemに準じて行った。【結果】2例は組織材料不適のため症例ごと検討から除外した。1例は前庭部の萎縮の評価ができなかった。好中球浸潤は全例前庭部・体部とも0。5年未満発見例では、単核球浸潤は前庭部0.30、体部0.50、萎縮は前庭部1.11、体部0.90、腸上皮化生は前庭部0.70、体部0.60。5年以上発見例では、単核球浸潤は前庭部0.08、体部0、萎縮は前庭部1.42、体部0.17、腸上皮化生は前庭部1.00、体部0であった。胃癌の発生を認めた時点で好中球浸潤は消失しており、単核球浸潤を認めることも稀であった。一方、胃粘膜萎縮と腸上皮化生については一定の割合で認められるが5年以上経過して発見された症例の場合、体中部大弯の萎縮と化生は軽度であった。【結論】除菌後の胃粘膜の状態からその後の発癌のリスクを推定することは不可能であると思われる。また、除菌後長期間経過し萎縮や化生が改善してきた（？）時点においても胃癌は発見されることも明らかとなった。つまり現時点では除菌時の背景胃粘膜の内視鏡的な萎縮の程度に応じてその後の発癌のリスクを推定してフォローアップの方法を考えるしかないと思われる。

O-2-3　治癒切除胃癌におけるnomogramを用いた予後予測

名古屋市立大学消化器外科学
○赤毛　義実、若杉　健弘、舟橋　　整、原　　賢康、坂本　雅樹、松尾　洋一、高山　　悟、佐藤　幹則、岡田　祐二、竹山　廣光

【目的】胃癌術後のfollow-upにおいて、補助化学療法を選択するには、より正確に予後（再発危険率）を予測する必要がある。今回、Memorial Sloan-Kettering Cancer Centerで作られた予後を5年生存率何％で予測するnomogramの有用性について当科で経験した症例を用い検討した。【方法】1982年から2000年までに経験した胃癌症例1118例の内リンパ節転移陽性で根治度B以上の手術ができた318症例の内、nomogram で予後を評価できる条件を満たし、かつ3年以上経過観察できた287例を対象にnomogramで計算された予後の予測値と実際の予後について検討したので報告する。【結果】実際の5年での予後と予測値をstage 別にみると、stageIb（n=23）100％:予測値（86.6% SD 5.2）, stageII（n=59）79.3%:予測値（62.6% SD 20.0）, stageIIIa（n=88）44.5%:予測値（39.9% SD 250.5）, stageIIIb（n=78）34.4%:予測値（26.1% SD 19.9）, stageIV（n=39）12.8%:予測値（17.3% SD15.2）とほぼ予測値に一致した予後であった。nomogramで5年の予測値を25％毎に4グループ別け実際の予後と検討すると、1st quartile（＜25%）;16.5%:予測値（9.9%）, 2nd（25-50%）;48.4%:予測（36.6%）, 3rd（50-75%）;63.8%:予測値（60.8%）, 4th（≧75%）;92.5%:予測値（84.2%）であり、ほぼnomogramの予測値に一致した予後であった。【結語】Memorial Sloan-Kettering Cancer Centerで作られたnomogramは胃癌の予後予測に有用であると考えられる。

O-2-4　S-1による胃癌術後補助化学療法後の再発症例に関する検討

日立製作所日立総合病院外科
○丸山　常彦、永井　雄三、市田　晃彦、河口　義邦、野渡　剛之、青木　茂雄、田中潤一郎、三島　英行、清松　知充、酒向　晃弘、上田　和光、奥村　　稔

【目的】ACTS-GCにより、胃癌stage IIおよびIIIに対するS-1の術後補助化学療法の有効性が示されたが、S-1による術後補助化学療法後の再発症例に対する治療法は確立されていない。当院におけるS-1による胃癌術後補助化学療法後の再発症例の現況について検討した。【方法】当院において2006年1月より2008年12月までS-1を用いた胃癌術後補助化学療法を施行したstage IIおよびstage IIIの症例は63例であった。再発症例はそのうち12例（19%）であり、その背景因子、次治療法、予後を検討した。【結果】stage別の再発率はII：1/15（7%）、IIIa：6/24（25%）、IIIb：5/24（21%）。組織型別再発率はtub：5/28（18%）、por：7/29（24%）であった。8例に化学療法が施行されており、4例は急激な増悪のため治療不可能であった。8例中6例はタキサン系、2例はS-1が選択されており、それぞれPRを1例ずつ認めた。タキサン系を選択した6例中4例はS-1中止後4ヶ月以内の再発、2例は副作用でS-1を中止した症例であった。S-1を選択した症例の2例は補助化学療法終了後6ヶ月以降の再発症例であった。再発からの生存期間中央値は5.3ヶ月、1年生存率は41%であった。【結論】S-1の胃癌術後補助化学療法後の再発症例に対する化学療法は、補助化学療法中止からの期間によって、タキサン系またはS-1の再投与が選択されていた。再発症例の中には急激に増悪する症例が3割程度に存在した。再発後の予後は不良であるため、治療法の確立が重要であると考えられた。

O-2-5　高齢切除不能胃がん症例におけるS-1ベース化学療法の有用性の検討

日本医科大学消化器内科
○河越　哲郎、小林　　剛、川見　典之、梅澤まり子、名児耶浩幸、新福　摩弓、進藤　智隆、楠　　正典、二神　生爾、三宅　一昌、岩切　勝彦、坂本　長逸

【目的】切除不能胃がん症例において、PSが良好で臓器障害のない症例に対してはS-1ベースの化学療法が生存期間の延長とQOLの維持に有効であると報告されている。しかし、これらの検討対象の多くは75歳以下の症例であり、75歳以上の症例においてそのまま当てはまるかどうかは不明である。今日、高齢化社会に伴い切除不能胃がん患者の半数以上は75歳以上の高齢者が占めると推定されており、これらの症例を対象とした検討は重要である。そこで今回、我々は75歳以上の切除不能胃がん症例を対象にS-1ベースの化学療法が有効であるかどうかを検討した。【方法】2005年1月から2007年12月までに我々の施設で切除不能胃がんと診断された75歳以上の患者12例と75歳以下の患者12例を対象としレトロスペクティブに解析した。【成績】75歳以下の患者（非高齢者）群でBSCとなった症例は2名、平均年齢58歳、理由はいずれも重症感染症に伴うDICであり平均生存期間は5日であった。75歳以上の患者（高齢者）群でBSCとなった症例は4名で平均年齢85歳、理由は単にPS4の低下例が多く平均生存期間は2.75カ月であった。化学療法施行例の非高齢者群の背景：平均年齢：61歳、男/女：9/1、PS：0/1/2/3/4＝4/4/2/0/0、組織型：分化型3、未分化型7、転移部位：リンパ節9、肝2、腹膜6、骨1、化学療法内訳（S-1単独4、S-1/低用量CDDP6）。化学療法施行例の高齢者群の背景：平均年齢：80歳、男/女：5/3、PS：0/1/2/3/4＝2/5/1/0/0、組織型：分化型3、未分化型5、転移部位：リンパ節8、肝3、腹膜3、骨1、化学療法内訳（S-1単独4、S-1/低用量CDDP4）。S-1ベース化学療法の生存期間中央値は非高齢者群で9.7カ月、高齢者群で9.5カ月であった。grade3/4の有害事象は非高齢者群で白血球減少10%、貧血10%、疲労10%、皮疹10%であり、高齢者群で白血球減少25%、貧血12%、Cre上昇12%、食欲不振12%、下痢12%であった。【結論】75歳以上の切除不能胃がん症例であってもPS良好例ではS-1ベースの化学療法は生存期間の延長に有用である可能性が示唆された。

O-2-6　異時多重胃癌に対する光線力学療法（PDT）の有用性

[1]獨協医科大学消化器内科、[2]獨協医科大学医療情報センター、[3]増山胃腸科クリニック、[4]獨協医科大学学長
○生沼　健司[1]、中村　哲也[2]、熊谷今日子[1]、山岸　秀嗣[1]、増山　仁徳[3]、平石　秀幸[1]、寺野　　彰[4]

【背景】早期胃癌に対して内視鏡的切開剥離術ESD: endoscopic submucosal dissection）を代表とする高周波切除が主流であるが、その治療後瘢痕部の遺残や同部に発生した異時発生の多重癌に対する内視鏡的治療法は確立されていない。今回、胃癌ESDの瘢痕部を含む異時多重癌に対し、光線力学療法（photodynamic therapy：PDT）を行い、良好な経過を得たので報告する。【症例】 73歳の男性。検診目的の胃透視で胃体部の粘膜不整を指摘され、平成17年2月に上部消化管内視鏡検査を施行。胃体上部大弯後壁寄りに近接したIIc病変2ヶ所を認めた。同年5月に同病変2ヶ所をESDで一括切除し、その後経過観察していた。平成20年3月に、ESD後の瘢痕口側にIIc病変と胃前庭部小弯にIIa+IIc病変を認めた。前者は粘膜下層以深への浸潤が示唆されたために手術を勧めたが拒否され、十分な説明と同意の上PDTを選択することとなった。同年6月に癌に対してフォトフリンPDT（エキシマダイレーザー4mJ、60Hzを計150+50=200J照射）を行い、翌日にもPDT（計300+300=600J照射）を追加した。その後1年以上経過観察しているが、遺残再発を認めない。【考察・結語】PDTは腫瘍選択的破壊を特徴とし、胃癌に対する穿孔の報告はなく、侵襲が少ない優れた治療法である。また繰り返し施行できるという利点があり、複数の病変にも治療可能である。PDTは、本症例のように内視鏡的高周波切除後の異時多重胃癌に対して有用な治療法と思われた。

O-3-1　粘膜切開生検による胃GISTの病理組織診断法

[1]東京医科大学病院消化器内科、[2]東京医科大学病院内視鏡センター
○片岡　幹統[1]、河合　　隆[2]、原田明日香[1]、塚本咲貴子[1]、杉本　弥子[1]、立花　浩幸[1]、立花智津子[1]、羽山　弥毅[1]、野中　雅也[1]、山本　　圭[2]、八木　健二[1]、藤原　麻里[1]、福澤　麻理[2]、福澤　誠克[1]、川上　浩平[1]、酒井　義浩[1]、森安　史典[1]

【目的】胃GIST（gastrointestinal stromal tumor）は，他の粘膜下腫瘍（submucosal tumor;SMT）同様に組織診断は困難である．GIST診療ガイドラインでは病理組織診断法としてEUS-FNAB（endoscopic ultrasonography-fine needle aspiration biopsy）が推奨されているが，一部の施設でしか行われていないのが現状である．我々は，ESD（endoscopic submucosal dissection）の手技を用いた粘膜切開生検により，胃GISTの病理組織診断を行っているため報告する．【方法】粘膜切開生検はESDの周囲切開同様にSMTの表面に局注液を注入後，表面粘膜を針状メスなどの先端系デバイスにて腫瘍表面の被膜まで切開し，腫瘍を十分に露出させ生検鉗子を用いて組織採取を行う．生検後は切開面をクリップにて縫縮し検査を終了とした．胃SMTに対し粘膜切開生検を行った13例を腫瘍径，占拠部位（L,M,U），病理組織診断率，偶発症発生率について検討した．【成績】平均年齢55±19歳．男女比10：3．平均腫瘍径24.0mm．占拠部位はL 3例，M 4例，U 6例．病理組織診断率は100％（GIST 9例，異所性膵 2例，leiomyoma 2例）．偶発症は認めなかった．5例のGIST症例は外科的切除を施行し，摘除標本の病理組織診断は粘膜切開生検による病理組織診断と免疫染色や組織学的悪性度と一致した．【結論】粘膜切開生検は胃GISTの組織診断に有用であり，外科的切除標本の病理組織診断と免疫染色や組織学的悪性度が一致したことからも，一般的な病理組織診断法になり得ると考えられた．

O-3-2　胃粘膜下腫瘍に対する粘膜切開下生検の有用性

静岡市立静岡病院消化器内科
○黒石　健吾、田中　俊夫、大野　和也、中村　尚広、鈴木　亮、岡崎　　敬、濱村　啓介、高橋　好朗、小柳津竜樹

胃粘膜下腫瘍（以下SMT）診断には種々の方法かあるが最終的には病理診断が必要である。GISTガイドラインによれば腫瘍径2cm以上のSMTにおいて生検でGISTが証明されれば手術の対象となる。しかし胃SMTに対してBoring biopsyまたはEUS-FNAを行っても腫瘍細胞を確実に採取することは容易ではない。そこで我々は胃SMTに対して電気メスで粘膜を切開し腫瘍を生検しているが、今回はその有用性、安全性につき検討した。対象：平成16年4月より21年8月までに当科でSMTと診断され、生検が必要と判断された男性3例、女性2例。方法：充分なインフォームド・コンセントの後に検査を施行した。鎮静下に内視鏡検査を行い、まずMEUSを施行し粘膜下に腫瘍が存在することを確認する。その後粘膜下にボスミン加グリセオールを適量注入し、針メスで粘膜を約5mm切開する。その後生検鉗子を切開創より挿入し生検を行う。最後に切開創を2～3クリッピングで縫縮し終了。術当日は絶食として1泊の経過観察入院としている。結果：SMT5例の大きさは12mmから25mm。診断はGIST3例、筋原性腫瘍1例、神経原性腫瘍1例であった。各症例3個から7個の生検を行った。その検体中に腫瘍細胞を確認できたのは、1例で5/6であったが、他は5/5、3/3、4/4、7/7、合計採取25検体中24検体に腫瘍細胞を確認できた。合併症として1例に生検時噴出性出血があり、焼灼+HSE止血を要したが止血可能であり、後出血はなかった。考察：腫瘍組織は25検体中24検体で得られており診断には有用であった。偶発症として1例に術中出血を認めたが止血可能であり、検査は安全に行い得ると思われた。

O-3-3　胃癌の内視鏡観察診断と生検診断不一致例の検討

[1]東京都多摩がん検診センター消化器科、
[2]東京都多摩がん検診センター検査科
○水谷　　勝[1]、入口　陽介[1]、山村　彰彦[2]、小田　丈二[1]、高柳　　聡[1]、冨野　泰弘[1]、岸　　大輔[1]、大村　秀俊[1]、板橋　浩一[1]、山田　耕三[1]

【目的】良悪性診断における生検の重要性は言うまでも無いことだが、過剰な生検は偶発症のリスクや医療経済の観点からも慎むべきである。今回、当センターにおける生検の現状を踏まえた上で、必要十分な生検のための対策を見出すことを目的とした。【方法】過去9年間の上部消化管内視鏡検査の内視鏡観察診断と生検病理診断を照合した。なお、X線同部位指摘症例、紹介症例、胃癌治療歴を有する症例は対象から除外した。【成績】対象期間中ののべ42021件の検査のうち、内視鏡観察時に少しでも癌を疑って生検が行われていたのは6.7%の症例であった。そのうち病理診断で癌が証明されたのは22.5%にすぎなかった。偽陽性症例の内訳は、胃炎35%、びらん31%、潰瘍・潰瘍瘢痕17%、褪色域4%の順であった。一方、癌症例における内視鏡観察診断の正診率は71%であった。深達度別では早期癌66%、進行癌95%、早期癌に限ると分化型66%、未分化型64%、隆起型72%、陥凹型62%であり、陥凹型早期癌の正診率が低い結果であった。分化型陥凹型癌はびらん、分化型隆起型癌はポリープ、未分化型癌は潰瘍・潰瘍瘢痕や胃炎と誤診した症例が多かった。【結論】偽陰性を減らすためには特にびらんや潰瘍・潰瘍瘢痕に対して色素撒布はもちろん、拡大内視鏡なども用いて診断能の向上を図って行くことが重要と考えられた。

O-3-4　胃洗浄廃液を用いた新たな胃がん診断への挑戦

聖マリアンナ医科大学消化器肝臓内科
○渡辺　嘉行、大石　嘉恭、前畑　忠輝、伊東　文生

【目的】我々は、胃癌におけるDNAのメチル化異常が高頻度に認めることに注目し、診断マーカーとして臨床応用すべく網羅的メチル化解析を行い候補遺伝子を得ることにした。通常、胃がん特異的にメチル化異常のある遺伝子の同定は、腫瘍部および周辺非腫瘍部組織の「点」と「点」による比較解析が行われる。しかしながら、非腫瘍部は胃粘膜萎縮、*H. Pylori*感染、腸上皮化生などの様々な影響によりメチル化レベルが均一でないことから「点」と「点」によるメチル化比較解析に再現性の高い結果を期待することが困難である。我々は、通常内視鏡観察時に破棄してきた胃内洗浄液に注目し、回収したDNAがメチル化解析にも十分耐えうる診断ツールとなることを発見した。胃洗浄液は胃内の情報を「点」としてではなく「面」として捉えることが可能である。この特徴を利用し、早期胃癌に特異的に認めるメチル化異常遺伝子の同定を内視鏡的胃粘膜下層剥離術（ESD）の前後で胃洗浄液を回収し、比較検討した。【方法】ESD治療の前後胃洗浄液（6症例、12サンプル）を回収、DNA抽出を行い、Methylated CpG Island Amplification Microarray（MCAM）によるゲノムワイドなDNAメチル化解析を行った。検証解析にはパイロシークエンス法を用いた。【成績】早期胃癌特異的に遺伝子メチル化異常を認める候補遺伝子をえることに成功した。【結論】胃洗浄液MCAMによる胃がん分子内視鏡診断は近未来的な胃癌のスクリーニング検査としてだけでなく、胃癌予測診断や治療後残存胃の再発リスク群選定に有用と思われた。

O-3-5　経鼻内視鏡のスクリーニング検査としての有効性

[1]日本医科大学武蔵小杉病院消化器病センター、[2]吉野医院
○吉野　雅則[1,2]、吉野　雅武[2]、鈴木　英之[1]、徳永　昭[1]

上部消化管内視鏡検査の経口挿入に伴う苦痛は患者が検査を敬遠する大きな一因である。経鼻的胃内視鏡検査はこの苦痛の原因である「舌根部への刺激によりおこる咽頭反射」を最小限に抑える。極細径（最大径5.9mm）であるため溜まった唾液を楽に飲み込むことができ、食道入口部通過前後の違和感も少ない。鎮静剤、鎮痙剤が不要であるため安全であり、検査中は自由に会話ができるため患者の安心感が高まる。

当院における平成17年6月から平成21年6月までに施行された経鼻内視鏡検査初回症例540例について検討した。使用機器はEG-270N5、検者はすべて同一の日本消化器内視鏡学会認定専門医・指導医が行った。自己抜去症例2例を含む4例で経鼻挿入が不可能であった。

鼻腔通過時の疼痛、出血に対しては適切な挿入鼻腔の選択と前処置を行なうことにより最小限に抑えている。これまでに処置の必要な鼻出血は経験していない。経口内視鏡に比べて解像度が低い、輝度が暗いため病変の見落としが懸念されるが、経口内視鏡検査の十分な経験のある検者が施行すれば遜色ない検査が可能であると考える。経口内視鏡同様、胃体部小弯、十二指腸球部後壁などの生検のしづらい部分はあるが、送脱気の加減などで現在まで生検不能であった症例はない。

全例にインジゴカルミン散布を使用することによる癌検出率の向上も期待したが、近接観察など十分な観察を行なえば全例への使用は不要と考えた。

経鼻的胃内視鏡検査はスクリーニング検査において、苦痛軽減という面で大変有用であり、患者の検査に対するコンプライアンス向上が癌の発見率の増加につながるものと考えた。

O-3-6　胃進行癌のウェーブレット解析による胃電図所見
ー胃電図による胃進行癌の診断は可能かー

[1]愛知厚生連足助病院内科、[2]名古屋市立大学消化器・代謝内科
○井出　政芳[1]、小林　真哉[1]、早川　富博[1]、城　卓志[2]

【目的】本研究の目的は胃進行癌に特徴的な胃電図所見を明らかにし、胃進行癌の胃電図診断の可能性について検討することである。【対象】非胃癌群｛消化器疾患を有さないボランティア8名（26.6±2.9才）、消化器疾患を有さない虚血性心疾患患者5名（74.8±9.7才）｝、胃癌群｛進行胃癌患者9名（82.9±6.5才）｝の胃電図を記録した。【方法】空腹時に背臥位で胃電図記録用アンプ（BIOPAC社製）を用いて心窩部周囲4箇所に貼付した電極から胃電図を記録した。Gabor関数をアナライジング・ウエーブレットとして胃電図記録のウエーブレット解析を行い、非胃癌群と胃癌群における胃Slow wave振幅変動の時間－周波数領域における特徴（周波数および振幅ゆらぎのパターン：以下胃電図パターンと呼ぶ）について、その相違を両群間で比較検討した。【結果】胃癌群に特徴的胃電図所見として（1）時間的分節化：経時的に連続する胃電図パターンの連続性の破綻（2）空間的分節化：4カ所の記録部位において観察される胃底部から胃前庭部に向かって進行する胃電図パターンの各記録部位における対応関係の破綻（3）周波数分布の狭小化：胃Slow wave振幅変動の高周波成分の抑制の3点が認められた。【考案】これらの所見の内（1）（2）は非胃癌群でも認められたが、（3）は胃癌群にほぼ必発でありこれに（1）あるいは（2）の所見が重畳することをもって非胃癌群と区別することができた。【結語】多チャンネル胃電図記録についてウェーブレット解析を行えば、得られた胃電図パターンから胃進行癌の診断をつけることは可能であると考えられた。

O-3-7　低侵襲治療を視野に入れたGIMTに対するEUS-FNAの役割

[1]杏林大学第三内科、[2]同病理学教室
○中村　健二[1]、山口　康晴[1]、村山　隆夫[1]、内田　康仁[1]、田部井耕一[1]、畑　英行[1]、蓮江　智彦[1]、比嘉　晃二[1]、田内　優[2]、土岐　真朗[1]、青木　圭[1]、大倉　康男[2]、高橋　信一[1]

【目的】GIST診療ガイドラインが2008年作製され，我が国ではEUS-FNAによる組織診断が重要視され，その高い診断率が報告されている．当院でも2008年よりEUS-FNAを本格導入しており，GIMTに対する低侵襲治療を視野に入れたEUS-FNAの役割を検討する．【方法】2008年7月より2009年9月までに当院で施行したEUSで第4層より連続するGIMTに対するFNA施行5症例につき検討した．【結果】症例は男女比1:4，平均年齢49.8歳，部位U領域:M領域:L領域2:3:0，平均腫瘍計29.2mmであった．検体採取率は100%で，病理診断は全て組織診断が可能であり，かつ免疫染色による診断が可能であった．内訳は，GIST4例，平滑筋腫1例であった．GISTの1例に腹腔鏡下部分切除が行われ，病理診断はMIB-1 3.0%のlow risk GISTで術後経過は良好である．GISTの2例は今後切除の方針である．GISTの1例は手術拒否例で現在経過観察中である．平滑筋腫の1例は大きさが60mmであり，外科治療の適応ではあるが，現段階で治療は希望されず経過観察中である．【結論】現在我が国ではGISTに対しNOTES，Hybrid NOTES，腹腔鏡下による低侵襲治療が積極的に施行，検討されている．積極的にGISTか否かを診断し，早期治療をすることでより低侵襲の治療を受けられる可能性が高く，EUS-FNAの役割はより重要になると考えられる．また，当院での症例は実働年齢層が多く，確定診断を付けることにより，治療時期をあらかじめ計画できることも患者のQOLに寄与すると考えられる．

O-4-1　小児へのdirect法PEG造設にて皮膚潰瘍形成をきたした症例に対する検討

[1]佐賀大学内科、[2]佐賀大学光学医療診療部
○中野　良[1]、冨永　直之[1]、白濱奈津子[2]、鶴岡ななえ[1]、坂田　資尚[1]、下田　良[1]、綱田　誠司[2]、坂田　祐之[1]、岩切　龍一[2]、藤本　一眞[1]

【目的】当院では小児に対する胃瘻造設の際、感染予防の観点からdirect法を第一選択として行ってきた。そのうち、造設後に皮膚潰瘍をきたした3例について原因や共通点、pull法との比較について検討を行った。【方法】潰瘍をきたした小児PEG症例3例について、患者背景、造設手技、及び術後経過について考察した。【結果】当院におけるdirect法による胃瘻造設数は全年齢を通して23例で、そのうち15歳以下の小児が4例であった。皮膚に潰瘍形成をきたした症例は3例で、すべて小児であった。小児においてはその食道径からpull法の感染予防キットが使用しづらいためdirect法にて造設を行ってきたが、4例行ったうち3例に腹壁固定縫合部の皮膚潰瘍形成を認めた。しかし成人におけるdirect法PEG造設例では皮膚潰瘍形成は一例も認めていない。腹壁固定時は成人と比べて緩く縫合を行っているがそれでも皮膚潰瘍は減少していない。【結論】direct法は感染予防の観点からは、従来法のPEGよりも優れているとされているが、当院での経験においては小児症例に関しては可能な限りpull法で造設することが望ましいと考えられた。

O-4-2　新たな胃壁固定法 ～胃瘻造設における胃壁固定器具の開発～

[1]青葉台病院外科、[2]飯塚市立病院外科、[3]九州労災病院外科
○永田　淳[1]、松本健太郎[3]、永田　眞人[1]

経皮的内視鏡下胃瘻造設術において術後早期の事故（自己）抜去による胃瘻チューブの脱落によって消化液や栄養剤の漏出を引き起こし汎発性腹膜炎や敗血症などの重篤な偶発症につながることが報告されている。胃瘻造設後の創部感染を減少させる造設手技としてPush/Pull法に代わりIntroducer法やDirect法が施行される頻度が多くなっているが、これらの方法で胃瘻造設を行う際に胃壁腹壁固定は必須の手技である。筆者らは従来の方法に加え、より簡便な器具の開発を目的として新たな体内臓器吊り上げ用具を考案した。筆者らの開発した新しい体内臓器吊り上げ用具はアンカーと呼ばれる先端部に付属した固定糸をスリット付き穿刺針の内腔に装填した状態で体表から穿刺した後、付属の内筒を用いてアンカー部を押し出すことにより臓器内腔に吊り上げ器具を留置したことを確認してから固定糸を引き上げ、体内臓器を固定するものである。この方法を用いて2007年4月から2009年7月までに60例に経皮的内視鏡下胃瘻造設術を施行した。固定に要した時間は1分以内であった。新しいアンカー付き固定糸及び手術手技に起因した術後早期合併症を検証したが、重篤な合併症はこれまでに報告されていない。

O-4-3　内視鏡的胃ろう造設術の手技：direct法は局所の感染を減少させる？

[1]横浜市立大学附属病院消化器内科、[2]横浜甦生病院緩和医療科
○古出　智子[1]、稲森　正彦[1]、内山　崇[1]、渡邊誠太郎[1]、飯田　洋[1]、細野　邦広[1]、遠藤　宏樹[1]、坂本　康成[1]、高橋　宏和[1]、所　知加子[1]、安崎　弘晃[1]、後藤　歩[1]、佐藤　晶子[2]、日下部明彦[2]、阿部　泰伸[1]、中島　淳[1]

【背景】内視鏡的胃ろう造設術は近年急速に広まっており，大学病院においても造設件数が増加している．それに伴い合併症の報告も増加しつつある．【目的】当院における内視鏡的胃ろう造設術に関し後向き検討を行う．【方法】2005年10月から2009年6月までに当院内視鏡センターにて内視鏡的胃ろう造設術を施行した231例を対象とした。造設手技,臨床背景と合併症,特に局所感染を中心に検討した。【結果】年齢の中央値は73歳（28-92歳），男女比はほぼ2対1で原疾患は悪性疾患が4割，神経変性疾患が3割，脳血管障害その他が3割であった．合併症としての局所感染を25例（11%）に認めた．Direct法（97例）と他の方法（概ねpull法，134例）を比較すると，単変量解析では局所感染が少なかった（p=0.0319）．局所感染に関係する因子を多変量解析にて解析すると，Direct法は有意に感染が少なかった（odds ratio 0.280, 95%CI 0.100-0.802, p=0.0175）【結語】今回の後向き研究では，direct法による内視鏡的胃ろう造設術は有意に局所感染の危険性を低下させると考えられた．

O-4-4　Introducer変法での鎮静下PEG造設時の循環動態に対する影響-経口内視鏡と経鼻内視鏡の比較

[1]福島県立医科大学消化器・リウマチ膠原病内科学講座、
[2]福島県立医科大学付属病院内視鏡診療部
○鈴木　玲[1]、引地　拓人[2]、佐藤　匡記[1]、入澤　篤志[1]、高木　忠之[1]、佐藤　愛[1]、池田　恒彦[1]、渡辺　晃[1]、中村　純[1]、郡司　直彦[1]、小原　勝敏[2]、大平　弘正[1]

【目的】近年、極細径内視鏡による経鼻内視鏡が、通常の経口内視鏡と比較して、呼吸・循環動態に影響が少ないことが報告されており、PEG造設にも応用されてきている。そこで、鎮静下にIntroducer変法でPEGを造設した場合の循環動態の変動を、経口内視鏡と経鼻内視鏡で前向き比較試験を施行した。【方法】2007年12月から2009年2月までにPEGを施行した25例を無作為に経口内視鏡（O群）と経鼻内視鏡（N群）の2群に振り分けた。O群はGIF-Q260、N群はGIF-XP260Nで施行し、PEGはイディアルボタン24Fr（Olympus）を使用した。呼吸循環モニターによる監視下に経鼻的に酸素2L/分を投与し、塩酸ペンタゾシン15mgとミダゾラム2.5mgを静注5分後に内視鏡を挿入した。2 群間において、内視鏡挿入前後の呼吸循環動態（血圧、脈拍、rate pressure product（RPP））の変化、手技時間、炎症反応や肺炎などの有害事象の有無を比較検討した。なお、PEGの手技は、PEG造設経験100例以上の医師を含む2名以上の医師で施行した。【結果】O群13例、N群12例に分けられ、平均年齢は各々69.4歳、N群69.8歳であった。挿入から抜去までの手技時間はO群19.7分間、N群20.0分間と差がなかった。内視鏡挿入後の循環動態の最大の変化は、O群、N群で、各々、収縮期血圧26.9/23.1mmHg、拡張期血圧18.6/13.8mmHg、脈拍9.4/4.6回/分、RPP3229/2499であり、いずれも差はなかった。O群で術後の肺炎が1例で認められたが、炎症反応の変化（WBC増加、CRP上昇）には差はみられなかった。【結論】鎮静下でのIntroducer変法でのPEG造設において、経口挿入でも経鼻挿入でも循環動態や炎症反応に差はなく、両者共に安全に施行できることが示唆された。

O-5-1　当科における非静脈瘤上部消化管内視鏡止血例の検討

岩手医科大学内科学講座消化器・肝臓内科分野
○樋口　雅隆、遠藤　昌樹、久多良徳彦、千葉　俊美、鈴木　一幸

【目的】当科で施行した上部消化管内視鏡施行例を解析することにより，至適な止血法，および問題点を明らかにすること．【対象】2004年から2008年までの間に当科において内視鏡止血術を施行した208例．男性153例，女性55例．平均年齢65.3歳．疾患の内訳は消化性潰瘍165例，粘膜切除後潰瘍17例，その他が26例であった．【結果】消化性潰瘍例では165例中163例に内視鏡止血が可能（98.2%）であった．粘膜切除後潰瘍では17例中15例（88.2%）が止血可能で2例に外科手術を行った．止血処置具は消化性，粘膜切除後ともにヒータープローブ法が最も多く用いられ，次にクリップが多かった．再出血の検討では処置具が単独の症例からは16.2%，複数では10.8%とcombination therapyが低い傾向を認めた．セカンドルックの有無では未施行例から1例（5.3%），再出血を認めた．再々出血は10例に認められ，進行癌，心疾患などの重症基礎疾患を有する症例が多かった．Forrest分類別ではIa群で再出血は10.3%，非Ia群で16.1%であった．【考察】止血法の第一選択は明確な基準はなく術者の好みによるところが大きいが，止血率は高く概ね問題はなかった．セカンドルック未施行例からの再出血は低値であったが，現状では明確な基準はなく24時間以内の再検が妥当ではないかと考える．【結語】止血成功率は満足のいける結果であったが，症例に応じたセカンドルックの必要性，治療法の推奨は今後の課題である．

O-5-2　当院における非静脈瘤性上部消化管出血に対する内視鏡的止血術の治療成績

[1]済生会熊本病院消化器病センター、[2]済生会熊本病院中央検査部
○村岡　正武[1]、上原　正義[1]、吉田　健一[1]、江口　洋之[1]、藤本　貴久[1]、多田　修治[1]、神尾多喜浩[2]

【対象および方法】2007年6月から2009年5月までの2年間に、当院において施行した内視鏡的止血術のうち、非静脈瘤性上部消化管出血症例を対象とした。対象症例数は342例（70.9±13.6歳）あり、男性が226例（68.0±13.0歳）、女性が116例（77.0±12.0歳）であった。出血部位、疾患、Forrest分類、止血法、再出血の有無などについてretrospectiveに検討した。【結果】出血部位は胃が最も多く219例で、十二指腸が99例、食道は24例であった。疾患は胃潰瘍が最も多く166例、次いで十二指腸潰瘍が60例であった。Forrest分類ではIa、Ib、IIaが293例を占めた。止血法は、食道ではクリッピング、胃ではソフト凝固、十二指腸ではHSE局注が多かった。342例のうち再出血を31例認めた。十二指腸のForrest分類Iaで特に再出血率が高く、14例のうち7例で再出血していた。十二指腸のForrest分類Ia症例に関して解析した。年齢、基礎疾患の有無、NSAIDsや抗凝固剤使用の有無は、再出血率と明らかな関連性が指摘できなかった。止血法について解析したところ、クリッピングが出来た症例の再出血は、6例のうち1例のみであった。一方、クリッピングが出来なかった症例では、8例のうち6例で再出血していた。【結語】十二指腸からの出血で、Forrest分類Iaの症例では視野の確保が困難なことが多く、クリッピングやその他の止血処置が難しいことが少なくない。クリッピングが出来た症例では良好な止血が得られたが、クリッピングが出来ない場合、再出血率が高く、注意が必要と考えられた。

O-5-3　当院における上部消化管出血に対する内視鏡止血困難例の検討

杏林大学医学部第三内科
○田部井弘一、土岐　真朗、三浦　みき、大野亜希子、倉田　勇、村山　隆夫、内田　康仁、川越　圭、畑　英行、蓮江　智彦、比嘉　晃二、田内　優、中村　健二、青木　圭、山口　康晴、高橋　信一

【目的】上部消化管出血に対する内視鏡止血術はすでに確立し，満足しうる止血率が得られているが，止血に経動脈的塞栓術（以下TAE）や外科的手術（以下手術）を要する止血困難例も依然存在する．今回我々は内視鏡止血困難例の現状とその背景因子について検討した．【方法】2004年9月から2009年8月までの5年間に内視鏡止血術を施行した250例（静脈瘤出血は除外）を対象とした．内視鏡止血術の限界を明らかにするため，内視鏡止血群と内視鏡止血が困難で，TAEあるいは手術を要した止血困難群を比較検討するとともに，止血困難例に対する危険因子を見いだすためロジスティック回帰分析による多変量解析を行った．【結果】全250例のうち，内視鏡止血群234例93.6%，止血困難群16例6.4%であった．止血困難群の内訳は，胃潰瘍3例，十二指腸潰瘍6例，動脈瘤穿破1例，腫瘍性疾患3例，十二指腸憩室1例，不明2例であった．このうち，TAEを要したものは12例75%であり，手術（TAE後）を要したものは1例6.3%，TAEあるいは手術への移行の途中での死亡4例25%であった．多変量解析では，80歳以上の後期高齢者，十二指腸下行部以降の病変，ショック，抗凝固療法が止血困難の独立した危険因子であった（いずれもp<0.01）．【結論】ショックを伴う80歳以上の高齢者や十二指腸下行部以降の病変，抗凝固療法施行中の症例では，内視鏡止血術に固執せずTAEや手術を念頭におく必要があると考えられた．

O-5-4　消化性潰瘍出血における内視鏡治療抵抗性リスク因子の検討

愛知医科大学消化器内科
○増井　竜太、水野　真理、小笠原尚高、近藤　好博、伊藤　義紹、土方　康孝、河村　直彦、徳留健太郎、宮下　勝之、飯田　章人、舟木　康、佐々木誠人、春日井邦夫

【目的】上部消化管出血に対する内視鏡的止血術は高い止血率が得られるが，手術となる症例も存在する．内視鏡治療抵抗例となるリスクを予測することは，治療法の選択及び予後の向上に有益と思われる．【方法】1998年1月～2008年12月に止血術を行った出血性胃十二指腸潰瘍428例（GU317，DU111）を対象とした．初回止血困難例と，2回以上の止血術を要した例を高危険群と定義し，背景因子として性別，年齢，出血傾向を伴う基礎疾患，喫煙，飲酒，潰瘍既往，薬剤（抗血栓薬，NSAIDs，ステロイド），ショック，Hb，Albを，潰瘍因子として潰瘍の大きさと個数，露出血管の大きさ，活動出血の各因子につき高危険群のリスクを多変量解析で検討した．止血困難例の背景，止血法についても検討した．【結果】74例，17.5%（GU57，DU17）が高危険群で，46例は1回の追加治療で完全止血した．18例に3回以上の止血術を要し，11例で完全止血した．背景因子では70歳以上（OR:2.06），ショック（有,OR:5.26），Hb<8g/dl（OR:2.8），Alb<3.2g/dl（OR:2.23）で有意となり，潰瘍因子では露出血管の大きさ（2mm以上,OR:4.3），活動出血（有,OR:2.21）が有意であった．止血困難例17例は重篤な合併症を有していた．止血法による止血率の差はみられなかった．【結語】高齢，ショック，貧血，低Alb，2mm以上の露出血管，活動出血は止血に難渋するリスクが高いため，これら高危険因子を早期に把握することが，適切な治療法の選択及び予後の向上に有用であると考えられた．

O-5-5　十二指腸憩室―特に傍乳頭憩室症の検討

[1]日本歯科大学生命歯学部外科学講座、[2]藤崎病院
○富田　凉一[1]、藤崎　滋[2]

【目的】十二指腸憩室はVater乳頭近傍に多く認める。そして、Vater乳頭を中心に1cm以内に存在する憩室を傍乳頭憩室と定義している。その解剖学的位置関係から、肝胆膵疾患を合併することが知られている。今回、傍十二指腸憩室症例の臨床的特徴を検討した。【方法】教室で経験した傍乳頭憩室20例（男性10例、女性10例、49～90歳）について、その臨床的特徴を分析した。【成績】1）乳頭部口側に単発が多く、その大きさは2cm未満が多かった。2）入院時臨床検査成績については、大きさが4cm以上例では、GOT, GPT 値、胆道系酵素値、血清ビリルビン値、血清アミラーゼ値の異常が認められた。3）結石については、存在部位は総胆管結石症が半数を占め、結石の種類はビリルビン石灰石が多かった。4）胆嚢内胆汁細菌陽性率は高く、検出細菌の種類は Escherichia coli が最も多かった。【結論】傍乳頭憩室症にはOddi括約筋機能不全が存在すると思われた。

O-5-6　当院で経験した十二指腸憩室出血9例の臨床的検討

[1]済生会熊本病院消化器病センター、[2]済生会熊本病院病理
○上原　正義[1]、尾石　義謙[1]、村岡　正武[1]、吉田　健一[1]、工藤　康一[1]、江口　洋之[1]、藤本　貴久[1]、多田　修治[1]、神尾多喜浩[2]

【目的】十二指腸憩室出血は胃・十二指腸潰瘍出血に比べ頻度はまれではあるが、止血困難な症例に遭遇する機会が多い。今回、自験例について臨床的検討を行った。【方法】2000年4月から2009年9月までに当院にて経験した十二指腸憩室出血9例を対象に、主訴や輸血の有無、抗血栓薬やNSAIDsの内服歴、出血部位、止血法、合併症について臨床的検討を行った。【結果】男性4例と女性5例であり、年齢は70歳以上が7例と高齢者に多かった。全例主訴として吐血か下血を認め、輸血を行っていた。抗血栓薬の内服は6例（67%）に認め、バイアスピリンが3例、ワーファリンが4例（1例は両者併用）であった。NSAIDsの内服はバイアスピリン含めて 5例（56%）に認めた。出血部位は、下行部5例、水平部4例であった。初回内視鏡検査で憩室出血が確認されたのは下行部4例に対し、水平部では1例のみであった。出血源が確認できた8例は、全て露出血管を認めた。止血術としては、内視鏡的止血術が8例で、出血源が正確に特定できなかった1例は動脈塞栓術を行った。内視鏡的止血術の内容は、クリップが7例、HSEが1例であった。5例は透明フードを併用した。再出血を2例に認め、1例はクリップで再止血し、もう1例は動脈塞栓術にて止血し得た。後者はクリップによる穿孔のため後腹膜気腫を併発し、その後外科的に憩室部分切除術を行った。【結論】十二指腸憩室出血は高齢者に多く、抗血栓薬やNSAIDsの内服が多かった。内視鏡的止血術はクリップが主であったが、クリップによる穿孔を1例認め、合併症として十分注意する必要があると考えられた。

O-6-1　胃腫瘍に対するESDにおけるPPI術前投与時期の検討 -胃内pH上昇効果から-

[1]福島県立医科大学附属病院内視鏡診療部、
[2]福島県立医科大学消化器・リウマチ膠原病内科学講座
○引地　拓人[1]、佐藤　匡記[2]、入澤　篤志[2]、高木　忠之[2]、佐藤　愛[2]、池田　恒彦[2]、鈴木　玲[2]、渡辺　晃[2]、中村　純[2]、大平　弘正[2]、小原　勝敏[1]

【目的】胃腫瘍に対するESDの後出血予防には胃内pHを上昇させておくため，PPIの術前投与が望ましい．しかし，適切な投与時期の知見は得られていない．そこで，ESD時のラベプラゾール（RPZ）の適切な術前投与時期を明らかにすることを目的に検討した．【方法】2007年11月から2008年11月までにESDを施行した胃腫瘍34例を対象に，RPZのESD術前投与における胃内pH上昇効果と術後出血の頻度を前向きに検討した．対象を，ESDの3日前からRPZ投与を行う群（3日前群）とESD当日朝よりRPZ投与を行う群（当日群）に無作為に振り分けた．RPZは，20mgを 1日1回朝で内服投与し，当日は朝6時に内服し，ESDは午後1時半以降で施行した．絶食期間中もRPZは内服で継続投与した．ESDは，単独で200例以上のESD経験がある医師1名が必ず術者か介助者となった．胃内pHは，内視鏡を胃内に挿入後，鉗子孔から挿入したERCPカニューレで胃液を採取し，2点補正式pHセンサーで測定した．術前内視鏡検査時（ESD前pH）とESD時に胃内pHを測定した（ESD時pH）．酸分泌抑制剤内服中の場合には，術前内視鏡検査の7日以上前から中止させた．【結果】3日前群24例，当日群10例．平均ESD前pHは，3日前群5.0（1.5-7.2），当日群4.8（1.8-7.4）（P=0.87）．平均ESD時pHは，3日前群7.2（5.7-8.6），当日群6.5（4.9-7.3）であり，3日前群で有意に高値であった（P=0.0082）．また，胃内pHの変化は，当日群では差がなかった（P=0.13）が，3日前群はESD時pHが有意に高値であった（P=0.0001）．ESDの後出血を来した患者はおらず，RPZ投与に伴う有害事象もみられなかった．【結論】ESD時に胃内pHを上昇させるためには，RPZは3日前投与が有用であった．

O-6-2　ESDによる胃幽門輪病変の治療成績

[1]岡山済生会総合病院内科、[2]津山中央病院内科、
[3]岡山大学病院光学医療診療部、[4]三豊総合病院内科
○石山　修平[1]、塩出　純二[1]、今川　敦[24]、河原　祥朗[3]

【背景】ESDによる治療困難な病変として幽門輪に病変がかかり，十二指腸側へ病変が進展している場合が挙げられる。今回幽門輪病変におけるESD治療の有用性と問題点などに関して検討を行った。【対象・方法】2004年7月から2008年12月までの期間において，当院および津山中央病院においてESD治療を行った病変が幽門輪に存在する17例を対象とした。治療成績および術後狭窄に対する拡張術について検討をおこなった。【結果】早期胃癌10例，胃腺腫7例。男性11例，女性6例。平均年齢：70歳（62歳－85歳）。治療病変：胃腺腫7例，高分化型腺癌10例。肉眼型：IIa型8病変，IIc型8病変，I型2病変。病変の幽門輪における周在性は約1/3までが9病変，約1/3から2/3までが3病変，約2/3以上が3病変。病変径中央値：16ミリ（7～18ミリ）。切除切片径中央値：41ミリ（18～65ミリ）。治療時間：中央値107分（30分－270分）。治療時に球部反転をおこなって粘膜切開したものは13例。切除度：一括切除14例，分割切除3例。経過観察の内視鏡検査時に食物残渣を認めた4例（23%）に対して内視鏡的バルーン拡張術を施行した。症状が改善するまでに要した拡張回数は1回から6回までで平均拡張回数は3.3回。全例保存的に改善したが1例は半年間の拡張を要した。【結語】幽門輪にかかる病変の治療はESDによって十分根治性を保った治療が可能である。術後に狭窄を来した場合，内視鏡的な拡張術を行うことによって対処は可能であるが，拡張時期，回数，間隔などの適切な判断は難しい。広範囲に切除を行った場合は術後の狭窄の可能性を念頭においた慎重な対応が必要である。

O-6-3　内視鏡的粘膜下層剥離術（ESD）後幽門狭窄に対する予測因子と対策

日本医科大学消化器内科
○楠　正典、三宅　一昌、進藤　智隆、河越　哲郎、二神　生爾、津久井　拓、坂本　長逸

【背景】胃癌に対するESD術後の幽門狭窄は、患者のQOLを著しく損なうため後期合併症として注意が必要である。しかしながら、その予測因子や対策に関する一定の見解は示されていない。【方法】2005年12月から2009年2月までにESDを施行した早期胃癌患者184例のうち、前庭部病変63例を調査対象とした。【成績】前庭部63例中、幽門狭窄例は3例（4.2%）に見られた。狭窄した3例はいずれも切除線が幽門輪に達する病変（10例中3例、30%）で、かつ、幽門輪の3/4周を超えて粘膜切除した病変（3例中3例、100%）であった。狭窄例の切除時間および標本サイズは、176.7±29.6分、37.3±6.3mmで、非狭窄例（122.5±7.8分、36.7±1.5mm）と比較し差は見られなかった。いずれも術後1ヶ月後ほどで食後の嘔気、腹満感が生じ、12時間以上の絶食後でも食物残渣が見られた。3例ともバルーン拡張術を4-9回程行い改善を得た。【結論】ESD後の幽門狭窄は、幽門輪の3/4周を超える粘膜切除例に起こりやすく、このような症例が予防的な内視鏡的拡張術の適応を有すると考えられた。さらに、術後1ヶ月以内に発症することから、少なくとも術後3週までには対応を開始するべきである。

O-6-4　ESDを施行した胃管癌の検討

[1]福島県立医科大学消化器・リウマチ膠原病内科学講座、
[2]福島県立医科大学附属病院内視鏡診療部
○佐藤　匡記[1]、引地　拓人[2]、入澤　篤史[1]、高木　忠之[1]、渋川　悟朗[1]、佐藤　愛[1]、池田　恒彦[1]、すずき　玲[1]、小原　勝敏[2]、大平　弘正[1]

【目的】術後再建の胃管に発生した胃癌に対する再手術は癒着などのために非常に困難である上，機能障害の危険も大きく患者のQOL低下の可能性が大きい．近年，胃管癌に対してもESDが可能となってきたが，その報告は少ない．そこで，当院でESDを施行した胃管癌の成績から，有用性と問題点を検討した．【方法】当院でESDを施行した胃管癌4例5病変を対象に，患者背景，治療成績，合併症を検討した．【結果】1）患者背景：平均年齢は72.5歳（71－73）．全例男性であり，食道癌術後から胃管癌発生までは24－144カ月であった．肉眼型は，0-IIaが1病変，0-IIcが3病変，0-I+IIaが1病変であった．2）治療成績:切除病変は平均23.4mm（12－42），腫瘍径は平均50mm（25－76）であった．ESDの手技時間は平均117分（50－268）であった．組織型はtub1が2病変，tub2が2病変，papが1病変であり，深達度はすべてMであった．一括切除率は100%であったが，完全一括切除率は60%（3/5）であった．不完全切除の原因は，2病変（2例）共に水平断端陽性であり，1例は食道癌再発にて化学療法を施行され，もう1例は経過観察中である．しかし，いずれも再発は認めていない．3）合併症：後出血1例，膿胸1例を経験した．【結論】胃管癌に対するESDは，一括切除を得ることができる点で有用な手技であると思われた．しかし，胸腔内に病変があるため，通常の胃癌のESDと異なり，呼吸器系の合併症が起きる可能性がある点で，慎重な対応が必要であると思われた．また，常に食残がたまっている場合が多いため，慢性的な炎症により病変範囲の同定が困難になる場合があることも問題点であると考えられた．

O-7-1　当院における早期胃癌ESD適応外病変の検討

帯広厚生病院第三内科
○吉田　晃、柳澤　秀之、菊池　英明

【目的】早期胃癌適応外病変の短期治療成績を検討すること。【対象】2003年11月から2009年6月までに早期胃癌に対してESDを行った151例182病変のうち最終病理診断で胃癌ガイドラインの適応外病変と診断した15例15病変を対象とし（適応外群）、適応拡大および適応内病変を併せた適応群136例167病変と比較した。【検討項目】1．一括完全切除率（一括切除かつ病理学的に断端陰性）、2．偶発症発生率（後出血、穿孔）、3．追加切除率、4．追加切除症例の局所違残率、5．追加切除症例のリンパ節転移率結果　1．一括完全切除率　適応外群：66.6％（10/15）、適応群：82.0％（137/167）で2群間に有意差はなかった。2．偶発症発生率　後出血率　適応外群6.7％（1/15）、適応群1.8％（3/167）で2群間に有意差なし。穿孔率　適応外群13.3％（2/15）、適応群6.6％（11/167）で2群間に有意差なし。3．追加切除率　66.7％（10/15）で追加切除を受けなかった理由は3例が本人の希望、2例が重度の合併症であった。4．追加切除症例の違残率　20％（2/10）、5．追加切除症例のリンパ節転移率　20％（2/10）【結論】ESD適応外病変のESD短期成績は適応群と比べて有意差はなかった。追加切除は15例中10例に行われ、違残が2例20％、リンパ節転移が2例20％に見られた。リンパ節転移率はこれまでに報告されているデータと大きな差はないが、症例数がまだ少なく、今後更に症例数を重ねて検討する必要があると思われた。

O-7-2　早期胃癌内視鏡治療後の異時性再発に関する検討

[1]栃木県立がんセンター画像診断部、
[2]栃木県立がんセンター臨床検査部病理診断科
○吉竹　直人[1]、小林　望[1]、斉藤奈津子[1]、平原　美孝[1]、関口　隆三[1]、五十嵐誠治[2]

【目的】近年、早期胃癌に対する内視鏡的粘膜下層剥離術の普及によって内視鏡治療の適応が拡大しつつある。その治療件数の増加に伴い、経過観察症例も増加の一途であり、異時性癌も多く発見されるようになってきている。そのため異時性癌の臨床病理学的特徴および再発予測因子を知ることは効率的なフォローアップを行ううえで重要と考えられ、検討を行った。【方法・対象】1998年1月から2007年12月までに当院で内視鏡治療が行われた症例のうち、初発胃癌で、かつ1年以上経過が追えた240例を対象とした。異時性癌の定義は、治療後1年以上経過した後に他部位に発生した新病変とする多田らの報告に準じた。異時性癌症例における臨床病理学的特徴のほかp53やｈMLH1の免疫組織学的検討も行った。【結果】異時性癌は28例（11.6％）で見られ、二重癌25例、三重癌1例、四重癌2例であった。観察期間中央値40ヶ月（12－113ヶ月）の累積発生率は12.1％であり、治療後5年以内に23例（82.1％）、5年後以降に5例（17.8％）が発見されていた。初発同時性多発癌の有無は有意に異時性再発と相関しており、多変量解析でも独立した因子であった（OR 2.77、95%CI 1.10-6.99、P=0.031）。p53やｈMLH1の発現と異時性再発の間に相関は見られなかった。また、病変をガイドライン内病変と適応拡大病変に分け、異時性癌との関連も検討したが、有意差は得られなかった。【結語】早期胃癌内視鏡治療後異時性癌の発生は高率であり、特に、初発同時性多発癌例には異時性再発が有意に多く、厳重な経過観察が必要と思われた。また、適応拡大病変例の異時性再発のリスクは従来のガイドライン内病変例と比較しても増加しないと考えられた。

O-7-3　ESDにおける二酸化炭素送気の安全性の検討

[1]新潟大学医歯学総合病院消化器内科、
[2]新潟大学医歯学総合病院光学診療部
○高野　明人[1]、小林　正明[1]、岡　　宏充[1]、橋本　哲[1]、竹内　学[2]、佐藤　祐一[1]、成澤林太郎[2]、青柳　　豊[1]

【目的】近年、大腸ESDにおいて、腹部膨満軽減を目的としたCO2送気の有用性が報告され、さらに胃・食道ESDにおいても、穿孔、縦隔気腫対策として使用されてきている。しかし、高齢者など、呼吸機能低下を潜在的に有する可能性がある患者にも安全性の検討を行わず使用される傾向にある。今回我々は、経皮CO_2分圧測定器を用いて、CO_2送気の安全性に対する検討を行った。【方法】食道ESD11例、胃ESD26例を無作為抽出により、前半1時間 CO_2送気・後半通常送気群（前半群）18例（食道8胃10）、前半1時間通常送気・後半CO_2送気群（後半群）19例（食道3胃16）、に分け、また大腸ESD35例は全時間CO_2送気で処置を行った。鎮静後スコープ挿入から抜去までの全時間でTOSCA500（スイス・ラジオメーター社製）により経皮的CO_2濃度測定を施行した。大腸はconsciousness sedation、胃・食道はdeep sedationで酸素投与を経鼻2ｌ/分で行った。術前に同意が得られた症例に対し、安静時動脈血採血および呼吸機能検査を行った。【結果】平均CO_2濃度は、胃・食道 前半群48.5±4.7（前半49.2±4.3、後半48.8±5.4）mmol/l、後半群48.5±4.7（前半48.8±3.9、後半48.5±5.3）、大腸41.5±2.9（前半42.0±2.7、後半41.2±3.3）で、胃・食道ESDでは両群で前半後半の平均CO_2濃度の有意差は認めなかったが、大腸では後半1時間以降で平均CO_2濃度が低下する有意差（P＜0.05）を認めた。平均CO_2濃度50以上の症例は胃・食道の前半群4例後半群8例で認め、これら高値群では治療時間が長く、鎮静剤使用量が多かったが、呼吸機能や動脈血ガス分析との関連性は認めなかった。【結語】CO_2濃度上昇の原因として、鎮静剤の使用量や施行時間の増加が考えられた。

O-7-4　単一デバイスによる消化管上皮性腫瘍へのESDの試み

[1]九州大学病態機能内科学、[2]九州大学形態機能病理学
○森山　智彦[1]、松本　主之[1]、平橋美奈子[2]、飯田　三雄[1]

【目的】消化管上皮性腫瘍に対し、単一デバイスによる治療を試みたESDの現状と課題を検討する。【方法】2007年4月から2009年9月までに当科で、消化管上皮性腫瘍に対し単一の切開剥離用デバイスによるESDを試みた47症例52病変（食道9病変、胃30病変、大腸13病変、）を対象とし、その臨床病理学的特徴を検討した。【成績】デバイスは主にフックナイフ、ITナイフ2、フレックスナイフを用いた。それぞれの臓器における単一デバイスによるESD完遂率は食道78.0％、胃66.7％、大腸15.4％であった。複数のデバイスを用いた病変と比較したが、病変の長径（食道：23.9mm vs 18.0mm、胃：18.2mm vs 20.8mm、大腸：18.0mm vs 25.9mm）、治療時間（食道：108.6分 vs 80.0分、胃：83.5分 vs 121.0分、大腸：102.5分 vs 125.5分）に有意差はなかった。単一デバイスによるESDを断念した理由として、「手技的困難さ」や「治療時間短縮」等が挙げられた。全体の一括切除率は96％、組織学的には粘膜内病変が84％で、粘膜下層浸潤癌の6例に追加手術が施行された。重篤な合併症として、食道癌に対するESD中に穿孔・穿通による縦隔・皮下気腫を2例に認めたが、いずれも保存的に加療することができた。輸血を要する貧血をきたした症例や緊急手術となった症例はなかった。また、これまでに遺残再発を認めた症例はなかった。【結論】単一デバイスによる消化管上皮性腫瘍に対するESDは、医療コストの観点から優れた方法であり、かつ一括切除率も高く安全と思われる。今後は安全性を確保したまま、術者のスキルアップによる完遂率の向上が望まれる。

O-8-1　十二指腸アルカリ分泌におけるムスカリン受容体の関与

[1]京都薬科大学病態薬科学系薬物治療学分野、[2]東京西徳州会病院
○小山　真史[1]、高橋　健人[1]、喜多　一智[1]、林　周作[1]、松井　稔[2]、竹内　孝治[1]

【目的】ムスカリン受容体は5つのサブタイプ（M1~M5）からなり、消化管を含む末梢組織に広く発現している。ムスカリン受容体の活性化は十二指腸アルカリ分泌を刺激することが知られているが、どのサブタイプを介しているかは明らかにされていない。そこで、本研究では十二指腸アルカリ分泌に関与するムスカリン受容体サブタイプについて検討を行った。【方法】動物は12~20週齢のM1~M5受容体欠損（KO）マウスおよび野生型マウス（WT）を用いた。十二指腸アルカリ分泌は漿膜を剥離した十二指腸粘膜をUssing chamberに装着し、pH-stat法により測定した。【結果】カルバコールはWTにおいて濃度依存的に十二指腸アルカリ分泌を増大させ、この反応はアトロピンにより完全に抑制された。ピレンゼピン（M1拮抗薬）、4-DAMP（M3拮抗薬）およびトロピカミド（M4拮抗薬）の前処置はカルバコール誘起十二指腸アルカリ分泌を有意に抑制した。一方、カルバコールによるアルカリ分泌促進反応はM1、M3およびM4KOマウスでは著しい減少が観察された。また、M4KOマウスにソマトスタチン受容体拮抗薬を前処置するとカルバコール誘起十二指腸アルカリ分泌は野生型マウスと同程度まで回復した。さらに、カルバコールはWTにおいて組織中ソマトスタチン濃度を減少させ、この反応はトロピカミドにより阻害された。【結論】カルバコール刺激十二指腸アルカリ分泌は主にM1、M3およびM4受容体を介していることが明らかとなった。またM4受容体を介したカルバコール刺激十二指腸アルカリ分泌にはソマトスタチンが関与していることが示唆された。

O-8-2　胃酸分泌におけるカルシウム感知受容体の関与

京都薬科大学病態薬科学系薬物治療学分野
○高須賀洋徳、林　周作、倉田　直人、粟飯原永太郎、竹内　孝治

【目的】カルシウム感知受容体（calcium-sensing receptor: CaSR）はG蛋白共役型の膜受容体であり、副甲状腺の細胞膜上に存在するCaSRは、血清Ca2+の上昇を感知し、副甲状腺ホルモンの産生・分泌を制御することにより、血清Ca2+濃度を調節する。近年、CaSRは消化管においても広範囲に発現していることが確認されているが、その役割については殆ど明らかになっていない。そこで本研究では胃酸分泌に対するCaSR作動薬の影響について検討した。【方法】雄性ddYマウスを18時間絶食後に使用した。胃酸分泌は単離した胃をマグヌス槽内に固定後、胃管腔内へ栄養液を灌流し、灌流液をpH-stat法により連続的に測定した。【結果】ヒスタミン（1~100 μM）を漿膜側に適用することにより、胃酸分泌は濃度依存的かつ有意に増大した。CaSR作動薬であるCinacalcet（0.5~50 μg/ml）の前処置はヒスタミンによる胃酸分泌反応を濃度依存的かつ有意に抑制した。興味深いことに、Cinacalcetによる酸分泌抑制反応は、ソマトスタチン受容体サブタイプ2（SST2R）拮抗薬であるCYN 154806の前処置により濃度依存的かつ有意に阻害された。【結論】CaSRの活性化はヒスタミン誘起胃酸分泌を抑制することが明らかとなった。また、この作用にはソマトスタチンが関与していることが示唆された。

O-8-3　マウス胃潰瘍治癒における5-HT4受容体の作用

[1]京都府立医科大学消化器内科、[2]同志社大学生命医科学研究科
○平田　育大[1]、内藤　裕二[1]、高木　智久[1]、内山　和彦[1]、尾松　達司[1]、春里　暁人[1]、山田　真也[1]、半田　修[1]、小西　英幸[1]、若林　直樹[1]、八木　信明[1]、古倉　聡[1]、市川　寛[2]、吉川　敏一[1]

【目的】セロトニン（5-HT）は消化管蠕動に寄与する神経伝達物質である。さらに、5-HT受容体はさまざまな臓器および病態において、サイトカイン産生などに関与する可能性が近年報告されてきた。本研究では、マウス実験胃潰瘍の治癒における5-HT4受容体作動薬の作用を検討した。【方法】マウス胃に酢酸潰瘍を作成（Day0）した。クエン酸モサプリド（選択的5-HT4受容体作動薬；1,3mg/kg）、メトクロプラミド（ドパミンD2受容体拮抗薬;10mg/kg）、GR113808（5-HT4受容体拮抗薬；1mg/kg）を、Day2-6に1日2回腹腔内投与した。胃排出能は、Day3に^{13}C酢酸呼気試験で経時的にΔ^{13}CO2値を得て、最大濃度Cmaxおよび曲線下面積AUC90minによって評価した。マウスをDay7に犠死させ、胃潰瘍面積を測定し、胃粘膜内サイトカインのmRNA発現（realtime PCR）、ミエロペルオキシダーゼ（MPO）活性を評価した。【成績】胃潰瘍形成により胃排出能は低下し、モサプリド（3mg/kg）およびメトクロプラミドはこれを回復した。モサプリドは濃度依存性に残存胃潰瘍面積を縮小させたが、メトクロプラミドは影響しなかった。胃潰瘍形成により胃粘膜内のIL-1β, TNFα mRNA発現およびMPO活性は著明に亢進し、モサプリドはこれらを有意に抑制した。GR113808の前投薬により、モサプリドの潰瘍面積縮小効果、MPO活性抑制作用は消失した。【結論】5-HT4受容体作動は、胃潰瘍に伴う胃排出能低下を回復するのみならず、炎症性サイトカインや好中球浸潤の調節を介して潰瘍治癒を促進する可能性が示唆された。消化管炎症および粘膜修復における5-HTシグナリングの解明は新規治療標的の候補となりうる。

O-8-4　アスピリン、クロピドグレル併用による消化管障害モデルの作製および抗潰瘍薬の評価

京都薬科大学病態薬科学系薬物治療学分野
○山崎　浩平、出原　千歳、本田　真弥、九鬼亜衣子、西尾　光、竹内　孝治

【目的】抗血小板薬は脳卒中、心疾患、末梢動脈疾患に対する治療に使用されるが、出血・潰瘍などの消化管粘膜傷害のリスクを伴うことが報告されている。本研究はアスピリンによる胃出血を評価する実験系の確立を目的とし、さらに胃出血に及ぼす抗血小板薬クロピドグレルの影響を評価した。またアスピリンとクロピドグレル併用による胃出血の増大に対する抗潰瘍薬の効果について検討した。【方法】動物は7週齢の雄性SD系ラットを24時間絶食後、ウレタン麻酔下に使用した。手術により食道および十二指腸からチューブを挿入し、食道側のチューブはインフュージョンポンプに装着し、生理食塩水を灌流した。1時間の安定をとり、生理食塩水で20分間胃内灌流後、アスピリンおよび塩酸を加えた生理食塩水を60分間灌流した。灌流液は5分毎に回収し、胃出血は灌流液中のヘモグロビン濃度を指標とした。クロピドグレルは手術の24時間前に経口投与し、レバミピドおよびオメプラゾールは手術後に十二指腸内投与し、PGE2は静脈内投与した。【結果】塩酸アスピリンの灌流は塩酸の濃度依存的にヘモグロビン濃度を増大させた。クロピドグレルの投与は塩酸アスピリンの灌流により認められるヘモグロビン濃度を有意に増大させた。PGE2および粘膜防御系薬剤であるレバミピドの投与はクロピドグレルの投与により増大したヘモグロビン濃度を有意に抑制した。【結論】クロピドグレルは塩酸アスピリンの灌流による胃出血を増悪させることが判明した。この胃出血の増悪に対してレバミピドは有意な抑制効果を示した。今回の実験動物モデルはアスピリンとクロピドグレルの併用による胃出血を評価するのに有用であると考えられる。

O-8-5　胃組織におけるprostaglandinの産生および代謝に対するレバミピドの作用について

[1]大阪市立大学消化器内科学、
[2]京都薬科大学病態薬科学系薬物治療学分野
○大谷　恒史[1]、大川　文一[1,2]、谷川　徹也[1]、渡辺　俊雄[1]、灘谷　祐二[1]、町田　浩久[1]、岡崎　博俊[1]、山上　博一[1]、渡辺　憲治[1]、富永　和作[1]、藤原　靖弘[1]、竹内　孝治[2]、荒川　哲男[1]

【目的】消化管粘膜防御製剤であるレバミピドの消化管粘膜防御・創傷治癒促進作用機序を、prostaglandin（PG）E_2の産生および代謝の面から検討した。
【方法】マウスにレバミピド（30-100 mg/kg body weight）を経口投与し、投与4時間後に胃を摘出して胃組織におけるcyclooxygenase（COX）-1、COX-2およびPGE_2代謝酵素15-hydroxyprostaglandin dehydrogenase（15-PGDH）の遺伝子発現を、real time RT-PCR法により検討した。また、レバミピド投与4時間後における胃組織のPGE_2産生能（1分間に胃組織が産生するPGE_2量）と含有量（新鮮胃組織が含有するPGE_2量）を、enzyme immuno assayにより測定した。
【成績】レバミピドは胃組織におけるCOX-1遺伝子発現量に影響しなかったが、COX-2の遺伝子発現量を亢進させた。一方、15-PGDHの遺伝子発現量を低下させた。レバミピドの投与は胃組織のPGE_2産生能に影響を及ぼさなかったが、PGE_2含有量を増加させた。
【結論】レバミピドの消化管粘膜防御・創傷治癒促進作用機序として、15-PGDHの発現低下による胃組織中PGE_2含有量の増加が関与する可能性が示唆された。

O-8-6　清酒酵母由来チオレドキシンによるインドメサシン胃粘膜障害軽減効果の検討

[1]関西医科大学内科学第三講座、[2]京都大学ウイルス研究所
○中島　淳[1]、福井　寿朗[1]、岡崎　和一[1]、淀井　淳司[2]

【背景と目的】チオレドキシン（TRX）は抗酸化作用や抗アポトーシス作用、好中球の炎症部位への血管外遊走を阻止する抗ケモタキシス作用、抗炎症作用を有している。インドメサシン起因性胃粘膜障害は、胃粘膜防御機構の低下、好中球の活性化と活性酸素による胃粘膜傷害、微小循環障害が原因とされる。製造工程の調整（熱・アルコールストレス）により、TRX含量を高めた清酒酵母由来の清酒濃縮乾燥物（TRX含量;1000-2000 μg/g）を10%配合したマウス用飼料を摂取させ、インドメサシンを原因とする胃粘膜障害の予防効果を検討した。【方法】生後8週齢（体重約20g）のC57BL/6マウスにTRX 350-700 μg/body/day相当の清酒濃縮乾燥物（0.35g/body/day）を含んだ10%配合飼料（3.5g/body/day）（またはコントロール群として標準飼料）を3日間摂取させた。3日間の摂取の後、インドメサシン（またはコントロール群として生理食塩水）800 μg/bodyの溶液を腹腔内注射し、絶飲食の状態で投与後24時間にて胃を摘出した。組織学的評価、胃粘膜MPO活性およびサイトカイン（IL-1β、TNF-α、CXCL-1）の発現をPCR法にて解析した。【結果】TRX投与群ではTRX非投与群に比べ、インドメサシンによる組織の上皮壊死、粘膜浮腫および好中球浸潤において有意に改善効果を認めた。また、MPO活性およびIL-1β、TNF-α、CXCL-1の発現も有意に低下していた。【結論】清酒酵母由来チオレドキシンの経口摂取によるインドメサシン起因性胃粘膜障害の軽減効果を認めた。

O-9-1 スナネズミモデルでの胃カルチノイド発生 -*Helicobacter pylori*除菌およびランソプラゾール持続投与の影響 -

[1]名古屋市立大学消化器代謝内科学、[2]愛知医科大学消化器内科
○溝下　勤[1]、片岡　洋望[1]、水島　隆史[1]、神谷　武[1]、谷田　諭史[1]、久保田英嗣[1]、志村　貴也[1]、村上　賢治[1]、平田　慶和[1]、海老　正秀[1]、小林　郁生[1]、田中　守[1]、佐々木誠人[2]、城　卓志[1]

【目的】*Helicobacter pylori*（*Hp*）感染と胃カルチノイド発生の関連が指摘されているが（Sato, Y., et al. Dig Dis Sci., 47: 579-85, 2002）、詳細に関しては不明な点が多い。今回はスナネズミモデルにて、*Hp*除菌・PPI持続投与の胃カルチノイド発生への影響を検討した。【方法】1. スナネズミ（n=45）をそれぞれ*Hp*感染群（n=24）、*Hp*感染+除菌群（n=13、*Hp*感染後50週で除菌）、コントロール群（n=4、*Hp*非感染群）、lansoprazole 50倍量群投与（50PPI投与群、n=4）に分けて、実験開始後100週で屠殺した。2. 腺胃組織と血清を採取し、病理学的解析･血清ガストリン値測定などを行った。除菌は､3剤（lansoprazole、amoxicillin、clarithromycin）で行い、PPIは飼育粉末飼料CE-2に混じて経口投与した。【成績】1. 血清ガストリンは、*Hp*感染群、*Hp*感染+除菌群、50PPI投与群、コントロール群でそれぞれ653±199（pg/ml）、127±47、1993±698、189±86、であり ガストリン値は除菌により低下し、PPI投与により増加した。2. カルチノイド発生は、*Hp*感染群で15/24、*Hp*感染+除菌群で3/13、50PPI投与群で4/4、コントロール群で0/4であった。*Hp*感染とPPI投与でカルチノイド発生が誘発され、除菌によりその発生が抑制された。【結論】スナネズミモデルにて、胃カルチノイド発生が*Hp*感染とPPI投与で促進され、除菌で抑制される可能性が示された。謝辞：この研究に関しては、愛知県がんセンター研究所・腫瘍病理学部の立松正衞先生、藤田保健衛生大学・医学部・第一病理学の塚本徹哉先生に多大なる御助言、御指導をいただきました。

O-9-2 *Helicobacter pylori*感染腸上皮化生および胃癌における VEGFRの発現についての検討

日本大学消化器肝臓内科
○中島　典子、伊藤　陽子、久野木直人、大川　太一、安部　久子、太田壮一郎、小林　駿、西山　竜、赤井　祐一、渡辺　俊一、大谷　豪、森山　光彦

VEGFは種々な癌の増殖や浸潤に関与している増殖因子であり、この抗体製剤は化学療法の一つとして用いられている。VEGFR－1、VEGFR-2などの受容体の発現も癌の拡大や進展に関与している。IL-16は慢性に持続する炎症状態において発現するサイトカインである。【目的】持続的な*H. Pylori*（*HP*）感染慢性胃炎（CG）、腸上皮化生（IM）および胃癌（GC）のおいてのVEGFR-1, VEGFR－2の発現について検討した。また*HP*、IL－16の投与によるAGS細胞の細胞動態、VEGFR－1, VEGFR-2の発現について検討した。【方法】胃粘膜上皮を組織学的に*HP*非感染CG, *HP*感染CG, *HP*非感染IM、*HP*感染IM, *HP*感染GCの5群に分類した。VEGR-1, VEGFR－2の発現は免疫組織学に検討した。AGS細胞に*HP*, IL－16を組み合わせて投与し、細胞動態はBrdUの取り込み率にて、またVEGFR－1、VEGFR－2の発現についてはELISA, RT－PCR法を用いて検討した。【結果】CGにおいてVEGFR-1, VEGFR-2の発現は*HP*感染の有無では優位な差を認めなかった。*HP*感染粘膜においてVEGFR-1の発現はCGに比較しIMで優位に増加した。VEGFR-1 VEGFR-2の発現はGCにおいてCGやIMに比較し優位に増加した。*HP*投与ではAGS細胞の増殖を優位に抑制したが、IL－16を更に添加するとその抑制された増殖は改善した。VEGFR-1、VEGFR－2 の発現はIL－16を投与すると*HP*群より優位に増加した。【結語】VEGFRの発現が組織学的に胃癌と診断される以前の粘膜で優位に誘導されていることから、長期における*HP*感染胃粘膜においてVEGFRの発現はひとつの発癌因子となりうると考えられる。また*HP*にて誘導されたIL－16がVEGFRの発現を亢進することが*HP*感染による癌化への一因となる可能性が示唆された。

O-9-3 DNAサブトラクション法を用いた*Helicobacter pylori*の疾患特異的遺伝子同定の試み

福井大学消化器内科
○伊藤　義幸、松田　秀岳、大野　崇、松永　心祐、熊本　倫子、青木　創吾、大谷　昌弘、須藤　弘之、山崎　幸直

【目的】*Helicobacter pylori*感染により様々な胃十二指腸疾患が引き起こされることが知られているが、感染によって生じる疾患多様性のメカニズムは明らかになっていない。DNAサブトラクション法は2つの異なるゲノムを比較し、一方に特異的な遺伝子断片を抽出する簡便な方法である。今回我々は、十二指腸潰瘍株と胃癌株をこの方法で比較し、疾患特異的遺伝子の同定を試みた。
【方法】福井で分離された胃癌患者由来の菌株（FGC241-1）と十二指腸潰瘍由来の菌株（F90）をテスターDNAとし、十二指腸潰瘍株と胃癌株3株ずつをそれぞれドライバーDNAとしてサブトラクションを行った。各菌株（FGC241-1、F90）に特異的と考えられた遺伝子断片10個（250bp-1100bp）について塩基配列を決定した。さらに5つについてdot blot hybridization法により、沖縄県で分離された胃癌株（n=34）および十二指腸潰瘍株（n=24）における保有頻度を比較した。
【結果】塩基配列を行った10個のクローンのうち、5個は修飾制限酵素遺伝子の一部であった。十二指腸潰瘍株（F90）に特異的な遺伝子断片（D12）は十二指腸潰瘍株15/24（63%）で認められたが、胃癌株では11/34（32%）のみで認められた（$p<0.05$）。一方、胃癌株（FGC241-1）に特異的な遺伝子断片（B6）は胃癌株では16/34（47%）で認められたが、十二指腸潰瘍株では8/24（33%）で認められたのみであったが、有意差はなかった。（$p=0.2$）。他の遺伝子断片は両疾患群で差は認めなかった。
【結論】DNAサブトラクション法は疾患特異的な遺伝子断片を抽出する効率的な手法である。今回我々はこの手法を用いて疾患に特異的マーカーとなりうる遺伝子の同定を試みた。

O-9-4 東アジア地域で汎用されている香辛料、民間薬の抗*H. Pylori*作用、抗炎症作用の検討

富山大学内科学第三講座
○Zaidi　Faisal、杉山　敏郎

【目的】*H. Pylori*感染による各国の疾患多様性に宿主免疫応答、環境要因、食事性因子などが重要である。東アジア地域では多種の香辛料、民間薬が頻用され、この中に*H. Pylori*に対する抗菌作用あるいは炎症抑制成分が含まれている可能性がある。パキスタンで汎用されている香辛料、民間薬の*H. Pylori*に対する抗菌作用を検討し、その主成分を同定する。
【方法および結果】1）パキスタンで汎用されている50種類の香辛料、民間薬をアモキシシリンを陽性対象としてパキスタン人、日本人*H. Pylori*および標準株に対する抗菌作用を検討した。その結果、5種類の香辛料、民間薬がアモキシシリンに相当の抗菌活性があることが判明した。　2）最も抗菌活性の高かったMallotus phillippinesis Muell（MPM）を選択し、活性の主成分を検討した。液体クロマトグラフィー法によりMPMには5種の成分が含まれ、Compound1,2および4には抗菌活性がなく、Compound 3（Red Compound）とCompound 5（Rottlerin）がアモキシシリン以上の抗菌活性を持っていた。Rottlerinはアモキシシリンの4倍の抗菌活性があった。　3）Red Compound、Rottlerinの両成分はパキスタン人、日本人のMNZ耐性およびCAM耐性*H. Pylori* も克服でき、特にRottlerinは非常に強い抗菌活性を示した。
【考察】MPMに含まれるRed CompoundおよびRottlerinはMNZ耐性、CAM耐性を克服できることが判明し、今後、毒性試験などにより新規抗菌成分としての応用が期待できる。

O-10-1 内視鏡検査中の胃洗浄廃液を用いた*Helicobacter pylori*感染診断への試み

聖マリアンナ医科大学消化器肝臓内科
○大石 嘉恭、渡辺 嘉行、細谷 浩介、山下 真幸、馬場 哲、
鈴木 道博、伊東 文生

【目的】我々は通常内視鏡観察時に破棄してきた胃洗浄廃液に注目し、回収したDNAが遺伝子解析にも十分耐えうる診断ツールとなることを発見した。重曹およびプロナーゼによる前処置や胃内全域の洗浄観察は内視鏡検査時に行われる行為である。偶然にもこれらの通常行為はDNAに影響のある胃内強酸性環境から守る、新鮮な粘膜剥離細胞を回収するという別の目的に非常に有効であることを報告した（Gastroenterology 2009）。同時に洗浄廃液内には*Helicobacter pylori*が混入し、配列に特異的なPrimerを用いることにより感染診断が可能であると推測した。我々は、胃洗浄廃液を用いた*HP*感染診断が単なる同定検査にとどまらず発癌リスクへの応用も可能かを検討することとした。【方法】同意を得た内視鏡検査症例100人に迅速ウレアーゼ試験（RUT）を行い、さらに胃洗浄廃液（W）を採取する。またRUTに使用した生検組織片（B）を用い、（W）（B）からDNA抽出した後にureA, cagA診断をPCR法により行い、RUTとの感度、特異度について比較検討した。【成績】登録が完了した98症例においてRUTの感度、特異度が82.4%、100%であったのに対し、胃洗浄廃液（ureA）では88.2%、100%であった。【結論】我々が考案した胃洗浄廃液による診断は非常に簡便で有効、克つすぐにでも臨床応用可能であり、近未来的な臨床応用が期待される。

O-10-2 機能性胃腸症におけるモサプリドクエン酸塩製剤およびオメプラゾールのQOL改善効果について ～GSRSを用いての検討～

杏林大学第三内科
○徳永 健吾、菅野 朝、田中 昭文、高橋 信一

【目的】機能性胃腸症（FD）の病態には消化管運動、知覚過敏、胃酸分泌能などの複数の因子が関与し、QOLの著しい低下が認められる。そのためQOLを評価しその改善が求められる。そこで消化管運動機能改善剤であるモサプリドクエン酸塩製剤（ガスモチン^{R}）およびプロトンポンプ阻害剤（PPI）であるオメプラゾールがFD患者のQOLに対してどのような効果の違いが認められるかを検討した。【方法】当科においてRoma III診断基準を満たすFD患者24例を対象とし、封筒法によりモサプリドクエン酸塩製剤群（GAS群）およびオメプラゾール群（OPZ群）に振り分けた。モサプリドクエン酸塩製剤は15mg/日を1日3回食後に、オメプラゾールは20mg/日を1日1回朝食後に投与した。QOLの評価は日本語版GSRS（Gastrointestinal Symptom Rating Scale）の質問表を用いて、各薬剤投与前と投与4週後に行った。【結果】GAS群13例、OPZ群11例が割りつけられた。治療前後での全体スコアは、GAS群（前：2.16±0.1、後：1.78±0.1、p=0.05＞）、OPZ群（前：2.31±0.3、後：2.02±0.3、p=0.07）であり、GAS群で有意に有用であった。酸逆流スコアと腹痛スコアの改善率はOPZ群で、消化不良スコアの改善率はGAS群で良好であった。【結語】FD患者のQOL改善には消化管運動機能改善剤が有用である。また消化不良症状には消化管運動機能改善剤が、酸逆流と腹痛症状にはPPIが有用である。

O-10-3 H2受容体拮抗薬先行投与による*Helicobacter pylori*の除菌率への影響

[1]横浜市立大学附属病院消化器内科、[2]横浜南共済病院、
[3]藤沢湘南台病院
○所 知加子[1]、稲森 正彦[1]、飯田 洋[1]、坂本 康成[1]、細野 邦広[1]、
遠藤 宏樹[1]、古出 智子[1]、高橋 宏和[1]、安崎 弘晃[1]、小川 真実[1]、
阿部 泰伸[1]、松田 玲圭[2]、高橋 大輔[3]、川名 一郎[1]、中島 淳[1]

【背景】プロトンポンプ阻害剤の先行投与は、*Helicobacter pylori*（*HP*）の除菌率に影響を与えないとする報告が多い．しかしH2受容体拮抗薬（H2RA）の先行投与が除菌に及ぼす影響については未だ明らかにはなっていない。【目的】H2RA先行投与と*HP*除菌率との関連を検討する。【方法】1998年8月から2007年12月までに関連3施設にて上部内視鏡検査施行時に*HP*陽性と診断された後、除菌治療を受け、尿素呼気試験で判定を行った310例を対象とした。除菌の成否とH2RA先行投与との関連を中心に検討した。【結果】全除菌率は79.7 %であった．H2RA先行投与群の除菌率は81.6%（129/158）、除菌先行群の除菌率は77.6%（118/152）で、除菌率に差は認めなかった（P=0.3799）。【結語】H2RA先行投与と除菌率に関連を認めなかった。

O-10-4 当科における十二指腸潰瘍穿孔の*Helicobacter pylori*感染率とfollow upにおける問題点

埼玉医科大学総合医療センター
○石畝 亨、久保田 将、横山 洋三、桑原 公亀、大澤 智徳、
岡田 典倫、石橋敬一郎、芳賀 紀裕、石田 秀行

【目的】当科で治療した十二指腸潰瘍穿孔と*Helicobacter pylori*との関係を明らかにする目的で調査した．【対象】2005年4月から200年2月までに治療した十二指腸潰瘍穿孔66例を対象とし*Helicobacter pylori*菌の有無，除菌療法，再発などについて調査．*Helicobacter pylori*感染は，迅速ウレアーゼ試験陽性，IgG抗体陽性で判定した．追跡調査は電話調査で行った．【患者背景】年齢；中央値56（20-94）歳，男性49例，女性17例，発症からの時間；中央値10（2-72）時間，穿孔部位は球部前壁64例，球部後壁2例，限局性腹膜炎53例，汎発性腹膜炎13例，治療は保存的治療16例（2例で手術に移行），手術療法が52例，術式は大網被覆42例（腹腔鏡下手術含む），大網充填4例，広範囲胃切除術5例．術後在院日数は中央値で10（1-88）日であった．【結果】66例中27例で*Helicobacter pylori*陽性で，18例に除菌治療を行い17例で除菌し得た．除菌治療施行しなかった9例の内訳は，他病死1例，受診なし7例，希望なし1例であった．除菌し得た17例，*Helicobacter pylori*陰性39例では，現在潰瘍の再発の症状は認められていないが，*Helicobacter pylori*に関しての定期的な検査は行っていない．【結語】今回の調査で，潰瘍穿孔術後の大多数が定期的な検査を行っていないのが現状であり，除菌治療などを含め，消化器内科との連携を密にし，治療，定期的なfollowを行っていく必要があると考えられた．

O-10-5　日本人とアジア人における消化性潰瘍の相違点

[1]日本医科大学多摩永山病院消化器科、[2]日本医科大学病理学第二教室
○松久　威史[1]、山田　宣孝[2]

【目的】日本人の消化性潰瘍は胃潰瘍が優位であり，われわれが調査を行ったアジア人（中国人，ベトナム人，タイ人，ミャンマー人，バングラデシュ人，ネパール人）は十二指腸潰瘍が優位である．日本人とアジア人の消化性潰瘍の特徴を比較観察した．【対象と方法】年齢,性別をマッチさせた日本人とアジア人の胃潰瘍（併存潰瘍を含む）64組，十二指腸潰瘍269組（666例）を用いた．これらの症例は全て3点生検を行い，Updated Sydney systemに従い*Helicobacter pylori*（*Hp*）感染を含めた背景胃粘膜を評価した．【成績】日本人の胃潰瘍は低位潰瘍（胃体下部以下）が75.0%，高位潰瘍（胃体中部以上）が25.0%であった．アジア人の低位潰瘍は90.6%，高位潰瘍は9.4%と日本人に比し低位潰瘍が多かった（p<0.03）．これを年齢層別にみると，アジア人ではいわゆる60歳以上の老年者においても高位潰瘍は16.7%と僅かであった（若，壮年者：6.5%）．背景胃粘膜の腺萎縮，腸上皮化生スコアは日本人で有意に高かった．好中球活動度スコアに基づき，*Hp*陽性例の前庭部胃炎に対する胃体部胃炎の比をみると，日本人胃潰瘍は50歳を境に前庭部優勢胃炎から胃体部優勢胃炎に変化していた．一方，アジア人の胃潰瘍は全ての年齢層において前庭部優勢胃炎を示した．十二指腸潰瘍は日本人，アジア人とも全年齢層で前庭部優勢胃炎であった．【結論】日本人とアジア人の十二指腸潰瘍に相違は認められなかったが，胃潰瘍には大きな違いのあることが明かとなった．

O-10-6　*Helicobacter pylori*除菌後の異時性二次胃癌に関する検討

[1]九州大学病態機能内科学、[2]九州大学形態機能病理学、
[3]新日鐵八幡記念病院消化器科
○前畠　裕司[1]、中村昌太郎[1]、藤澤　聖[1]、松本　主之[1]、藤田　恒平[2]、平橋美奈子[2]、冬野　雄太[3]、八板　弘樹[3]、中村　滋郎[3]、飯田　三雄[1]

【目的】早期胃癌内視鏡治療後患者における異時性二次胃癌発生に対する*Helicobacter pylori*（*H. Pylori*）除菌治療の意義を検討する。【方法】1998年2月から2008年9月までに内視鏡治療を施行した早期胃癌308例のうち、尿素呼気試験と血清抗体で*H. Pylori*陽性を確認し、1年以上経過観察を行った114例（男：女=87：27、平均年齢68.2歳、平均追跡期間2.8年）を対象とした。このうち96例に*H. Pylori*除菌治療を行い、全例を除菌成功群（89例）と感染持続群（除菌失敗例と非除菌例；25例）の2群に分けた。一次胃癌切除から1年以上経過して他部位に確認された異時性癌を二次胃癌と定義し、その頻度をKaplan-Meier法で解析し、発生に関する因子を2群間で比較した。【結果】2群間で性、年齢、一次癌の大きさ・深達度、観察期間に差はなかった。経過中に二次胃癌を除菌成功群の11例（12%）、感染持続群の5例（20%）に確認した。二次胃癌の特徴を除菌成功群と感染持続群で比較すると、性別（男/女；9/2 vs 5/0）、年齢（中央値74 vs 74歳）、確認までの期間（中央値3.8 vs 5.8年）、発生部位（U/M/L；0/5/6 vs 1/3/1）、腫瘍径（中央値9.0 vs 13 mm）、肉眼型（陥凹/隆起；9/2 vs 3/2）、組織型（分化/低分化；10/1 vs 5/0）、深達度（m/sm/mp；8/2/1 vs 4/1/0）に差は認めなかった。一次胃癌切除から3年後の二次胃癌発生率は除菌成功群で7.0%、感染持続群で17.5%であったが有意差はなかった（P=0.67）。二次胃癌16例中11例（69%；除菌成功群8例、感染持続群3例）は切除から3年以降（最長10.4年）に発見された。【結論】*H. Pylori*除菌成功例でも、一次胃癌治療から3年以降に二次胃癌の発生が少なからず認められる。

0-10-7　*H. pylori*陽性*API2-MALT1*陰性胃MALTリンパ腫の除菌治療に対する反応性予測

[1]広島大学消化器代謝内科、[2]広島大学保健管理センター、
[3]広島大学内視鏡診療科
○炭田　知宜[1]、北台　靖彦[1]、日山　亨[2]、大西　真由[1]、大原　英司[1]、品川　慶[1]、田中美和子[1]、児玉美千世[1]、伊藤　公訓[1]、田中　信治[3]、吉原　正治[2]、茶山　一彰[1]

【目的】胃MALTリンパ腫において、*H. pylori*（以下*Hp*）陽性例に対しては*Hp*除菌療法が選択されているが、約30%の症例では無効である。治療抵抗性の予測因子の一つとして*Hp*陰性、*API2-MALT1*キメラ遺伝子発現が知られているが、*API2-MALT1*陰性症例においても*Hp*除菌療法に対して抵抗性を示す症例を経験する。今回我々は、*Hp*陽性*API2-MALT1*陰性胃MALTリンパ腫における*Hp*除菌療法に対する治療予測因子について検討した。【方法】1997年4月から2009年7月までに広島大学病院にて診断した胃MALTリンパ腫96例のうち、*Hp*除菌療法を第一選択とし1年以上経過観察しえた*Hp*陽性*API2-MALT1*陰性胃MALTリンパ腫は85例であった。このうち、血清学的、分子生物学的解析が可能であった44例（男女比20：24、平均年齢 59.3歳）を対象とした。*Hp*感染の有無に関しては*Hp*抗体、鏡検法、尿素呼気テストの3種類を行い、いずれも陰性のものを*Hp*感染陰性、ひとつ以上陽性のものを*Hp*感染陽性と判定した。また病変部から採取された凍結生検組織よりtotal RNAを抽出した後、RT-PCR法により*API2-MALT1*キメラ遺伝子発現の検索を行なった。除菌反応群と抵抗群との二群に分類し、臨床及び内視鏡学的特徴、免疫染色、マイクロサテライト分析、血清学的因子について検討した。【成績】病期は全例限局期（Stage I～II_1期）であり、44例中*Hp*除菌反応群は38例、抵抗群は6例であった。臨床及び内視鏡学的特徴（年齢、性別、肉眼型、深達度、病変部位、病変数）、免疫染色（p53、Ki-67、BCL10）、マイクロサテライト分析（microsatellite instability、loss of heterozygosity）、血清ガストリン値、PGI/II比においては両群間に有意差は認めなかったが、抗*Hp*抗体およびCagA抗体価のみが抵抗群において有意に低値であった（P = 0.0235、0.0089）。【結論】*Hp*陽性*API2-MALT1*陰性胃MALTリンパ腫の除菌治療に対する反応性は、*Hp*およびCagAに対する宿主の免疫反応が関与することが示唆され、これらの抗体価は除菌療法反応に対する予測因子としての可能性が示された。

O-11-1　プロトンポンプインヒビター投与開始日の胃酸分泌抑制効果 ーオメプラゾールとラベプラゾールの比較検討ー

[1]島根大学第2内科、[2]島根大学看護学科臨床看護学講座
○古田　賢司[1]、大原　俊二[1]、森田　照美[1]、谷村　隆志[1]、越野　健司[1]、足立　経一[2]、木下　芳一[1]

【背景】日本で使用が可能なPPIにはプロトンポンプとの結合能や代謝特性に差があり、これに起因して、効果発現や持続時間に違いがある可能性が報告されている。【目的】本検討では、オメプラゾールとラベプラゾールの胃酸分泌抑制効果発現の速さ及び持続時間の違いを明らかとする。【対象および方法】対象は、*H. Pylori*が陰性の健康志願者12例（男性8例、女性4例、平均年齢23.5歳）。方法は、全対象例に1週間以上のwash out期間をおいてクロスオーバー法にてオメプラゾール20mg/日およびラベプラゾール10mg/日を1週間ずつ経口投与した。投薬開始日と投与終了後の胃内pHをpHモニタリング記録装置で計測した。また、PCR-RFLPにてCYP2C19遺伝子型の検討を行った。【結果】PPI投与開始日の胃内pHはオメプラゾール投与時の方がラベプラゾール投与時よりも高値を示す傾向があったが、2種のPPI間で有意な差は認められなかった。CYP2C19のhomo EM7例では、オメプラゾールとラベプラゾールで胃内pHに差は認めなかったが、hetero　EMおよびPMの5例においては、オメプラゾール投与時の方が胃内pHは高い値を示していた。7日間のPPI投与終了後の胃酸分泌抑制効果では、オメプラゾールとラベプラゾールで差は認められなかった。【結語】オメプラゾールはhetero EM/ PM群においては、ラベプラゾールよりも投与開始日の胃酸分泌抑制効果が強力であることが明らかとなった。一方、homo EMにおいては、2種のPPI間で差は認められなかった。

O-11-2　PPIのクロピドグレルの血小板凝集抑制作用に対する影響とCYP2C19遺伝子多型

[1]浜松医科大学臨床研究管理センター、[2]浜松医科大学第一内科、[3]浜松医科大学薬理学
○古田　隆久[1]、小平　知世[2]、西野　眞史[2]、山出美穂子[2]、魚谷　貴洋[2]、杉本　光繁[1]、伊熊　睦博[2]、梅村　和夫[3]

【目的】クロピドグレル（CLP）やアスピリン等による抗血小板療法施行中の上部消化管出血の予防にPPIの予防的投与が推奨されている。CLPは、主にCYP2C19により活性代謝物へと代謝されて血小板凝集抑制作用を示すため、その血小板抑制作用にはCYP2C19遺伝子多型が影響する。最近、CLPと PPIとの併用によりCLPの凝集抑制効果が減弱することが報告された。そこで、我々はPPIの併用がCLPの凝集抑制効果に与える影響をCYP2C19遺伝子多型別に比較検討した。【方法】39名の日本人においてクロスオーバーにてCLP75mg 7日間単独投与による血小板凝集抑制作用とCLPとオメプラゾール（OPZ）20mg、ランソプラゾール（LPZ）30mgあるいはラベプラゾール（RPZ）20mgを7日間併用した際の抑制作用を比較検討した。CYP2C19遺伝子多型はrapid metabolizer（RM）, intermediate metabolizer（IM）, poor metabolizer（PM）に分類した。また、OPZに関しては、OPZの夕投与、CLPの朝投与と投与時期をずらした検討も行った。【結果】RMで、PPI併用により凝集抑制作用が有意に減弱した。また、PMはCLP単独投与において低反応であり、PPI併用による影響は受けなかった。IMにおいては、PPIの併用により低反応域に減弱した例が、OPZ、OPZ、RPZのいずれのPPIでも認められたが、RMでは1例のみであった。OPZを夕投与に変更しても、影響を十分に回避できなかった。【結語】CLPの血小板凝集抑制作用に対するPPI併用の影響はCYP2C19遺伝子多型で異なるため、CYP2C19遺伝子多型検査は、CLPとPPI併用療法の際に有用な検査である可能性が示唆された。

O-11-3　日本人のチオプリン高感受性とMRP4遺伝子多型、ITPase遺伝子多型との関連

[1]滋賀医科大学消化器内科、[2]滋賀医科大学光学医療診療部、[3]滋賀医科大学栄養治療部、[4]京都薬科大学病態薬科学系薬物治療学分野
○伴　　宏充[1]、安藤　　朗[1]、今枝　広丞[1]、杉原　徹夜[1,4]、児堀　綾子[1]、馬場　重樹[1]、辻川　知之[1]、佐々木雅也[3]、斉藤　康晴[2]、藤山　佳秀[1]

【目的】免疫調節剤（AZA/6MP）を投与されるIBD患者の約6-8%に骨髄抑制が出現する。AZA/6MPの代謝酵素であるthiopurine s-methyltransferase（TPMT）の活性低下が骨髄抑制と関連しているとされるが、これらでは説明できない症例がほとんどである。Multidrug resistance protein 4（MRP4）は細胞膜に発現している薬物トランスポーターで、6-MPやその代謝産物の細胞外への排出に係わり、またexon18のSNPに伴う蛋白発現低下により6-TGNが蓄積し血液障害を誘発する。当院加療中のIBD患者におけるMRP4遺伝子多型と白血球数、6-TGN濃度の関連について検討を行った。【方法】IBD患者130例（UC 75例、CD 55例）に対してTPMT、ITPaseはPCR法を、MRP4はdirect sequencingを用いて遺伝子多型の検討を行い、投与後の白血球数、6-TGN濃度について検討した。【成績】対象患者の遺伝子型は正常核型が74人（56.9%）、*MRP4* G2269A変異が34人（26.2%）、*ITPase* C94Aが30人（23.1%）でした。（MRP4とITPaseの重複変異8人を含む）。白血球数は、正常核型と比較してMRP4単独変異群では有意に低く、ITPase単独変異群、MRP4+ITPase重複変異群では高い傾向にあった。6-TGN濃度は、遺伝子変異の無い群と比較してMRP4単独変異群では有意に高く、ITPase単独変異群では有意に低く、MRP4+ITPase重複変異群では同程度であった。【結論】*MRP4* G2269A変異はAZA/6-MPに対する感受性が上昇するため、これらの薬剤投与時における白血球減少の予測に有用であると考えられた。*ITPase* C94A変異ではチオプリン感受性が低下し、またMRP4 G2269A変異と重複する事でMRP4 G2269A変異の薬剤感受性上昇を軽減させる可能性があると考えられた。

O-11-4　経口腸管洗浄剤のモルモット結腸洗浄作用におけるクエン酸モサプリドの併用効果

大日本住友製薬（株）研究本部
○峯　幸子、奥　盛子、吉田　直之

【目的】経口腸管洗浄剤は大腸内視鏡検査および大腸手術時の前処置における腸管内容物の排除に広く用いられているが、バリウム注腸X線造影検査の前処置においては洗浄剤が腸管内に残留することにより、良好な造影が得られない場合がある。本年、経口腸管洗浄剤にクエン酸モサプリド（Mos）を併用することにより、造影能の改善が認められ、バリウム注腸X線造影検査の前処置における処方が承認された。本研究では、モルモットを用いて経口腸管洗浄剤の結腸洗浄作用におけるMosの併用効果を検証した。【方法】モルモットに経口腸管洗浄剤「ニフレック®」を20 mL/kgずつ10分間隔で15回投与し、投与終了30分後に結腸の内容物乾燥重量および水分重量を測定した。Mosは経口腸管洗浄剤の投与開始時または投与終了時に1回あるいは2回投与した。またエバンスブルーを指標とした結腸輸送能を測定した。【結果】経口腸管洗浄剤投与により、モルモットの結腸内容物乾燥重量は有意に減少したが、水分重量に減少は認められなかった。Mos（10-20 mg/kg）は経口腸管洗浄剤投与後の乾燥重量および水分重量を減少させた。また、Mos（20mg/kg）は投与時期（前1回、後1回、前後分割2回）に係らず水分重量を減少させたが、低用量（10mg/kg）では前後分割2回投与においてのみ有意に水分重量を減少させた。さらに、Mos（10-20 mg/kg）はモルモットの結腸輸送能を促進した。【結語】Mosはモルモットにおいて結腸内容物輸送を促進することにより、経口腸管洗浄剤の洗浄作用を増強し、腸管内残水を減少させることが明らかとなった。またMosの前後分割投与が最も効果的な投与方法であった。

O-11-5　神経疾患に伴う機能性消化管疾患の治療効果について

[1]さぬき市民病院内科、[2]松田内科医院内科、
[3]香川大学消化器・神経内科
○杵川　文彦[1]、松田　和也[2]、小林　三善[3]、井上　秀幸[3]、吉田　宏仁[3]、島村美恵子[3]、池田　和代[3]、浦井　由光[3]、塚口　真砂[3]、出口　一志[3]、木田　裕子[1]、中尾　克之[1]、正木　勉[3]

【目的】神経疾患においては自律神経障害に基づく機能性消化管疾患を合併すると推測されている。今回我々は、急性炎症性ニューロパチー、神経変性疾患、重症筋無力症患者を対象として、胃電図（EGG）を記録し、胃運動機能障害を定量的に評価するとともに、治療による変化について解析したので報告する。【方法】対象は健常者（A群）6例、急性炎症性ニューロパチー（B群）12例（ギラン・バレー症候群8例、フィッシャー症候群4例）、神経変性疾患（C群）8例（パーキンソン病3例、脊髄小脳変性症5例）、重症筋無力症（D群）6例。ニプロ社製EGGを用いてEGGを記録し、空腹期30分、食後期30分におけるbradygastria（2.4cpm未満）、normogastria（2.4-3.6cpm）、tachygastria（3.6cpm以上）の出現頻度、パワーが最も大きい周波数（Dominant Frequency; DF）、食事前後の電位の変化率（power ratio;pr）について解析した。B群に対しては免疫グロブリン大量静注療法を、C群に対しては経頭蓋磁気刺激療法をD群に対しては免疫グロブリン大量静注療法、ステロイド療法、血漿交換、胸腺摘出術等の治療をそれぞれ行い、治療前後におけるEGGの変化について解析した。【成績】1）各群の比較：空腹期の解析では、normogastriaの出現頻度は、A群96.2±3.8%、B群75.0±6.3%、C群54.1±11.7%、D群91.7±5.3%で、B群およびC群はA群と比較して有意に低下していた。2）B群の治療前後の比較：空腹期の検討において、normogastriaの出現頻度は、治療前75.0±6.3%、治療後86.4±4.4%で、治療により有意に増加した。食後期の検討において、normogastriaの出現頻度は、治療前68.7±8.2%、治療後74.4±7.1%で、治療後は増加傾向であった。DFは食後期において、治療前2.64±0.10、治療後2.85±0.09で、治療後は増加傾向であった。3）C群の治療前後の比較：空腹期の検討において、normogastriaの出現頻度は、治療前54.1±11.7%、治療後72.6±7.9%で、治療により有意に増加した。DFは治療前2.33±0.17、治療後2.69±0.12で、有意差をもって3に近づいていた。4）D群の治療前後の比較：全例で検討した場合、治療前後で有意な差を認めなかったが、空腹期の検討においてnormogastriaの出現頻度が低い2例においては、治療により、normogastriaの出現頻度が77%から87%へ、73%から97%へとそれぞれ増加した。【結論】神経疾患においては胃運動障害が合併していることが明らかとなった。さらにこれらの神経疾患に合併する胃運動障害は原疾患の治療により改善していた。以上のことから胃運動機能障害発症の一因子として自律神経障害が考えられ、その治療により機能障害が改善することが示唆された。

O-11-6　独立行政法人医薬品医療機器総合機構（PMDA）における安全対策業務及び健康被害救済業務について

[1]独立行政法人医薬品医療機器総合機構医療機器審査部、
[2]独立行政法人医薬品医療機器総合機構レギュラトリーサイエンス部、
[3]独立行政法人医薬品医療機器総合機構理事長
○岩本美智子[1]、望月　靖[1]、丸山　浩[2]、田村　敦史[1]、鈴木　由香[1]、近藤　達也[3]

PMDAは、審査業務、市販後業務である安全対策業務及び健康被害救済業務を行っている。安全対策業務は、承認申請のために実施される治験後、市販後広範囲に使用された場合の副作用・不具合を慎重に情報収集・評価し、それらの情報を企業、及び国民に提供し、企業には適切な対応を求め、国民救済を目的としている。具体的には1. 副作用・感染症・不具合等に関する企業及び医療機関等からの安全性情報の一元的収集・整理、2. 収集した情報の調査・検討、3. 国民からの安全性等の相談、及び企業への適正使用推進・医療安全等の相談の実施、4. 情報提供ホームページによる添付文書情報・回収情報・緊急安全性情報等の国民・企業への情報提供、等を行っている。厚生労働省は、PMDA等からの全ての安全性情報の把握し、安全対策の企画・立案、措置の実施を行っている。今般「薬害肝炎事件の検証及び再発防止のための医薬品行政のあり方検討委員会」の取りまとめ等を踏まえ、PMDAの安全対策業務が更に充実、強化されることとなった。今年度から今後5年間の強化方針が定められ、このための大幅な人員の増加も図られることとなっている。他方、十分な注意を払って正しく使用したとしても、医薬品による副作用等を完全に防ぐことは難しい。このため、我が国独自の制度として、これらの被害等に対して迅速に救済を行う健康被害救済制度が設けられている。この制度は医薬品及び生物由来製品を適正に使用したにも関わらず発生した副作用や感染などに対して、入院が必要な疾病や、ある一定レベル以上の障害について給付を行うものである。本発表ではこれら市販後にかかる健康被害救済業務の詳細について紹介する。

O-12-1　T-RFLP法を用いた潰瘍性大腸炎とクローン病特異的腸内細菌叢プロファイルの探索

滋賀医科大学消化器内科
○今枝　広丞、安藤　　朗、馬場　重樹、辻川　知之、佐々木雅也、斉藤　康晴、藤山　佳秀

【背景】T-RFLP法は，難培養菌を含めた腸内細菌由来16SrRNA（DNA）を標的として蛍光標識プライマーによるPCR産物を制限酵素処理し，そのキャピラリー泳動パターンからサンプル内腸内細菌叢の構成の相違をコンピューター上で比較する方法である．これまでに，我々は，UCと健常人，CDと健常人の比較から，UCとCDがそれぞれ健常人と異なる腸内細菌叢プロファイルを示すことを報告してきた．今回，UC，CD，健常人から得られたサンプルを同時にT-RFLP解析して，その差について評価した．【方法】健常人30人，UC31人（活動期13人，寛解期18人），CD31人（活動期15人，非活動期16人）の糞便よりDNAを抽出し凍結保存した．T-RFLP解析は，制限酵素Bst1によるNagashima法で施行した．【結果】全体は大きく3つのクラスターを形成した．1番目のクラスターには24人の健常人，13人のUC（活動期4人，寛解期9人），5人のCD（活動期2人，非活動期3人）が含まれ，2番目のクラスターには健常人3人，UC9人（同1人，8人），CD3人（同2人，1人）が含まれた．クラスター1と2を合わせると健常人27人，UC22人（活動期5人，寛解期17人），CD8人（活動期4人，非活動期4人）であった．一方，3番目のクラスターは健常人2人，UC9人（活動期8人，寛解期1人），CD23人（活動期11人，非活動期12人）が含まれた．UCとCDを特徴づけるクラスターは同定出来なかった．【考察】健常人とUC，CDは異なる腸内細菌叢の構成を示し，UCの寛解期は健常人に近づく傾向が見られた．

O-12-2　炎症性腸疾患におけるIL-33発現の検討

滋賀医科大学消化器内科
○児堀　綾子、安藤　　朗、八木　勇紀、今枝　広丞、伴　　宏充、塩谷　　淳、西田　淳史、馬場　重樹、辻川　知之、藤山　佳秀

【目的】IL-33は、2005年にST2のligandとしてクローニングされたIL-1family cytokineである。Th2 cytokineを誘導しTh2型免疫応答に関与することが示されており、喘息などTh2型アレルギー性疾患への影響が報告されている。腸管では、in vivoでの小腸杯細胞増加や蠕虫感染時の排虫促進作用などが報告されているが、大腸での発現の検討はなされていない。今回我々は、IBD粘膜組織におけるIL-33の発現および大腸筋線維芽細胞におけるIL-33発現誘導について検討した。【方法】内視鏡下生検70例（正常大腸粘膜10例、UC 23例、CD 29例、IBD以外の腸炎8例）で得られた組織よりmRNAを抽出し、RT-PCR法およびreal-time PCR法にてIL-33mRNA発現を比較検討した。また、大腸筋線維芽細胞を用いてIL-33発現をreal-time PCR法、Western blot法にて解析した。【結果】活動期UC病変組織においてIL-33発現の有意な亢進を認めた。正常大腸組織や非活動期IBD病変組織ではIL-33発現はほとんど認めなかった。大腸筋線維芽細胞においてIL-33の発現はIL-1βおよびTNF-αにて時間・容量依存性に誘導された。また、そのシグナル伝達経路に関する検討では、IL-1β・TNF-αによるIL-33発現にはMAPK（MEK1/2）や核内転写因子（NF-κB、AP-1）の活性化が関与していると考えられた。【考察】活動期UC病変組織においてIL-33発現の亢進を認めた。また、大腸筋線維芽細胞におけるIL-1β、TNF-αによるIL-33発現誘導を確認した。この結果よりIL-33が活動期UCの新たなマーカーとなる可能性が示唆された。近年IL-33はalarminとしての可能性も示されており、UCの病態におけるIL-33の役割の検討が今後の検査・治療の発展につながるものと考える。

O-12-3　炎症性腸疾患における補体成分C3の発現

[1]滋賀医科大学消化器内科、
[2]京都薬科大学病態薬科学系薬物治療学分野
○杉原　徹哉[1,2]、今枝　広丞[1]、児堀　綾子[1]、伴　　宏充[1]、塩谷　　淳[1]、西田　淳史[1]、馬場　重樹[1]、辻川　知之[1]、安藤　　朗[1]、藤山　佳秀[1]

【目的】補体の活性化は古典的な自然免疫機構として、生体防御において重要な役割を果たしている。腸管粘膜局所には分泌型Igシステムと連動した補体系蛋白の産生が知られているが、IBDなどの腸炎との関連は明らかになっていない。今回、IBD病変粘膜における補体成分C3のmRNA発現を検討し、さらにその誘導におけるIL-17の意義について検討した。【方法】正常ヒト大腸粘膜におけるC3 mRNA発現をin situ hybridizationにて検討した。内視鏡下生検で得られた正常大腸粘膜 8検体、UC 11検体、CD 14検体より全RNAを抽出し、real-time PCR法でC3 mRNA発現を検討した。ヒト大腸筋線維芽細胞をIL-17で刺激しC3 mRNAと蛋白産生をPCRおよびELISAにて検討した。【成績】正常ヒト大腸粘膜の陰窩深部の上皮細胞にC3 mRNAの発現が認められた。この発現は、管腔側に向かって減弱した。C3 mRNA発現は、正常大腸粘膜に比較して、UC活動期粘膜では平均5.4倍、寛解期で1.1倍、CD活動期2.4倍、非活動期1.7倍のC3 mRNA発現亢進が認められた。ヒト大腸筋線維芽細胞をIL-17で刺激したところ、C3 mRNA、蛋白の産生が濃度、時間依存性に認められた。一方、LPSにはC3の誘導効果は認められなかった。【結論】ヒト大腸粘膜では補体の局所産生が認められ、IBDの活動期にはその産生が増強することが明らかになった。そのメカニズムの一端にIL-17の関与が示唆された。大腸局所で補体C3が産生され、生体防御機構の一端を担っていると考えられる。

O-12-4　潰瘍性大腸炎粘膜におけるRegIV蛋白の発現の特徴

新潟大学保健学研究科検査技術科学分野
○佐川　圭吾、岩渕　三哉、渡辺　徹、池亀　央嗣、濁川　慎吾、渡辺　友子

【背景】RegIV蛋白は、潰瘍性大腸炎などの粘膜再生時に発現が増強していることから、増殖因子としての機能が注目されている。しかし、粘膜の炎症や再生の時相によるRegIV蛋白の発現の違い、増強しているRegIV蛋白の発現様式についての病理学的解析は進んでいない。
【目的】潰瘍性大腸炎粘膜におけるRegIV蛋白の発現の特徴を明らかにする。
【方法】外科的切除された潰瘍性大腸炎10例の粘膜（盲腸上行結腸と直腸S状結腸）を用いてRegIV蛋白、chromogranin A、serotonin、Ki67を免疫染色した。
【成績】健常粘膜では、RegIV蛋白は杯細胞の粘液胞内と内分泌細胞（多くはserotonin細胞）の細胞質に発現した。RegIV蛋白は、単層再生上皮の先進部の再生上皮細胞には発現せず、周辺部に出現し始めた杯細胞に発現し、腺管形成期では主に杯細胞に発現した。この時期までは内分泌細胞型発現はほとんどみられなかった。成熟再生腺管では杯細胞型発現が増強した。内分泌細胞型発現もみられたが、正常粘膜よりは減少していた。再生粘膜が再び炎症を受けると、杯細胞型発現と内分泌細胞型発現は減弱した。粘膜部位による差はほとんどなかった。Ki67とRegIV蛋白の二重染色では、単層再生上皮から成熟腺管においてRegIV蛋白発現細胞とKi67陽性細胞はほとんど一致しなかった。
【結論】潰瘍性大腸炎粘膜では、RegIV蛋白は杯細胞と内分泌細胞に発現し、再生粘膜での発現増強は杯細胞型発現であることが示された。RegIV蛋白は、増殖期の幼若細胞ではなく、杯細胞や内分泌細胞へ分化してゆく細胞の増殖や分化に関連している可能性が示唆された。

O-13-1　LipoxinA4は、マクロファージと腸上皮細胞において、NF-κB活性化の抑制を介してLPS刺激による炎症を抑制する

神戸大学附属病院消化器内科
○久禮　泉、吉田　優、東　健

近年、不飽和脂肪酸由来の様々な物質が炎症の後期相に働き、炎症の沈静化を促進することが注目されている。中でもLipoxinはω-6多価不飽和脂肪酸であるアラキドン酸由来物質であり、様々な生物活性を持つことが報告されている。我々は、LipoxinA4（LXA4）の抗炎症効果を、培養細胞を用いたin　vitroでの実験ならびにマウスを用いたin　vivoでの実験系において検討した。まずマウスから精製した腹腔内マクロファージとマウスマクロファージの細胞株RAW264.7細胞において、特異的受容体ALX/FPR2が発現していることを明らかにした。LXA4は、LPS刺激によるNF-κBの核内移行ならびにTNF-αのmRNA発現の増加を抑制した。LPS腹腔内投与によるマウスの急性炎症モデルでは、LXA45μg/kg体重の腹腔内投与により、血清TNF-α濃度の低下と、腸上皮におけるTNF-αのmRNA発現の低下を認めた。さらにLXA4は、腸上皮でのLPS刺激によるIKK、IκBおよびNF-κBのリン酸化、IκBの分解、NF-κBの核内移行を抑制した。最後に、RAW264.7細胞とヒト大腸癌細胞株Caco-2細胞の共培養による腸管炎症モデルにおいて、LXA4をCaco-2細胞に作用させると、LPS刺激によるCaco-2細胞でのIL-8のmRNA発現とRAW264.7細胞でのTNF-α産生を抑制した。これらの結果より、LXA4はその特異的受容体を介して、LPSにて誘導されるNF-κB活性化経路を制御することにより、抗炎症効果を誘導することを明らかにした。今後、腸管粘膜の炎症に対する治療に寄与する可能性が示唆される。

O-13-2　DSS腸炎モデルの重症度は同じ分子量のDSS製剤を用いても異なる

[1]滋賀医科大学消化器内科、[2]滋賀医科大学栄養治療部、
[3]滋賀医科大学光学診療部
○馬場　重樹[1]、伴　　宏充[1]、今枝　広丞[1]、児堀　綾子[1]、佐々木雅也[2]、
齋藤　康晴[3]、辻川　知之[1]、安藤　　朗[1]、藤山　佳秀[1]

【目的】潰瘍性大腸炎やクローン病などの炎症性腸疾患は依然原因不明の疾患である。その病態解析には動物実験が不可欠であり、最も頻用されている実験腸炎モデルはマウスDextran sodium sulfate（DSS）腸炎である。しかしながら、DSSは5000から50000まで分子量は様々であり腸炎惹起作用も異なることが示されている。我々は市販されている、3社の分子量4万～5万のDSSを用い、実験腸炎を作成、その重症度などについて検討を加えた。【方法】分子量4万～5万で市販されている3種のDSS製剤（(1) MP biomedicals、(2) USB corporation、(3) The Lab Depot）を用いた。8週齢のC57/BL6マウスを用い2%DSSを自由飲水にて7日間投与したのち屠殺を行った（n=10）。飲水量、食餌摂取量、体重変化、腸管長、腸管重量などよりDisease Activity Index（DAI）を算出、また、組織学的スコアについて検討を行った。【成績】3種類のDSS製剤のうちThe Lab Depot社製のDSSがその他のDSSと比較し体重減少率が有意差を持って少なく、DAIも低い結果となった。組織学的スコアについても検討を行ったが、同様の結果が得られた。また、飲水量や食餌摂取量に大きな変化を認めなかった。【結論】DSS腸炎は頻用される実験腸炎モデルであるが、その重症度は用いるDSS製剤によって異なることが明らかとなった。DSSの詳細な作用機序は不明であるが、一つの作用機序として強力な陰性電荷による上皮細胞障害が考えられている。3種類のDSS製剤のうちThe Lab Depotの製剤のみ硫黄含有量がやや低値に設定されており、腸炎重症度に影響を与えたのかもしれない。用いるDSS製剤により投与量を調節し、実験腸炎モデルの作成を行うことが望ましいと考えられた。

O-13-3　マウス大腸炎に対するレンチウイルスベクターを用いた大腸局所遺伝子治療の効果

[1]川崎医科大学食道胃腸内科、
[2]Department of Medicine, Division of Digestive Disease, UCLA, USA、
[3]東京慈恵会医科大学泌尿器科、[4]国立がんセンター東病院肝胆膵内科、
[5]Magee-Womens Research Institute, University of Pittsburgh, USA
○松本　啓志[12]、木村　高弘[23]、芳賀　一徳[2]、大野　　泉[24]、春間　　賢[1]、
笠原　典之[2]、Peter Anton[2]、Ian McGowan[5]

【背景】消化管粘膜は遺伝子治療にとって非常に魅力的なターゲットである。以前、我々はレンチウイルスベクター（lentiviral vectors; LVs）を用いた大腸粘膜への遺伝子導入の有効性を報告した。今回、我々は同様のベクターシステムを用いて、マウス大腸炎に対する局所遺伝子治療の効果を検討した。【方法】レポータ遺伝子、マウスインターロイキン10（mouse interleukin 10; mIL10）をエンコードした水疱性口内炎ウイルスの膜タンパク質（vesicular stomatitis virus G protein; VSV-G）を外皮にまとうシュードタイプLVsをそれぞれ構築した。LV-mIL10を経直腸的に投与し、マウスDSS大腸炎に対する効果を検討した。遺伝子導入効果は、定量的PCRおよびバイオルミセンスイメージング（Bioluminescence imaging; BLI）技術を用いたex vivo イメージング解析で評価を行った。治療効果は、実験腸炎臨床スコア、マクロおよびミクロ炎症スコアで大腸炎への効果を検討した。【結果】20%エタノールによる前処置後、LV（1000ng/p24, 100μl）の直腸投与により、直腸からS状結腸粘膜への遺伝子導入をex vivo イメージングで確認した。ex vivoイメージングで陽性を示した大腸組織は、QPCRでも遺伝子導入が確認できた。LV-mIL10の経直腸投与によりマウスDSS腸炎モデルの臨床スコアー、マクロ炎症スコアー、ミクロ炎症スコアーすべて軽減された。【考察】LVsを用いた大腸局所遺伝子治療は腸炎に対する新しい治療になる可能性がある。

O-14-1　難治性潰瘍性大腸炎の治療戦略

佐賀大学内科
○坂田　資尚、岩切　龍一、藤本　一眞

【目的】難治性潰瘍性大腸炎に対して白血球除去療法や免疫調節剤による治療が行われるようになりその有効性が示されている．しかし，内科治療不応の重症例や難治例が存在し手術が必要になる場合も少なくない．今回，我々は当院で施行した潰瘍性大腸炎に対する白血球除去療法及びシクロスポリン（CyA）持続静注療法の有効性につき検討した．また，外科治療に至った症例に関して，手術のタイミングに関して考察した．【対象および方法】2001年以降当院にて加療した潰瘍性大腸炎患者のうち，外来での治療維持が困難となった中等症以上の50症例を対象とし，緩解導入効果，ステロイド減量効果，1年以上の長期予後を検討した．CyAは2mg/kg/日にて開始し，2週間持続静注を行った．投与量は血中濃度が400～500ng/mlで維持されるように調節した．【結果】50例中，男性22例，女性28例であり，GCAP19例，LCAP25例，CyA6例であった．clinical activity index（CAI）での評価では，いずれの症例も6以上であった．治療効果については著効14例，有効27例，無効9例であった．CyA投与群では著効4例，有効2例であった．白血球除去施行群では非施行群と比較して入院治療期間の短縮が認められたが，1年以上の長期緩解が得られたのは6割程度であった．また，CAIの高い症例，特に16を越える症例に無効例が多く認められた．CyA投与群は，白血球除去群と比較し早期に効果発現が認められたが，CAIの高い症例では投与終了後再燃が認められた．手術例の平均年齢は38.1歳（20-62歳）で，術前罹病期間は平均91ヶ月（12-240ヶ月）であった．理由別内訳は，難治例がほとんどで，術前の再燃回数は平均3.6回であった．プレドニゾロン総投与量は平均8267.5mg（1920-31970mg）であった．【結論】白血球除去療法・CyA持続静注によりステロイド投与量の減量と治療期間の短縮が期待できるが，活動性の高い症例では無効例や再燃例も多く認められた．最近では術式の進歩により術後のQOLも向上しているため，内科的治療に固執せず外科手術も念頭において治療にあたる必要があると考えられる．難治例では，再燃による入院が3回以上，プレドニゾロン使用量が10000mg以上あるいはステロイドの副作用を有する症例には手術を勧める．2009年7月にタクロリムスの使用が承認され，治療の選択肢が増えたことで今後の新たな展開が期待される．

O-14-2　外科治療を要した症例からみた潰瘍性大腸炎の内科的治療戦略

京都府立医科大学消化器内科
○内山　和彦、内藤　裕二、高木　智久、春里　暁人、奥田さやか、玄　泰行、信田みすみ、土肥　統、宮脇喜一郎、吉田　直久、石川　剛、半田　修、保田　宏明、小西　英幸、若林　直樹、八木　信明、古倉　聡、吉川　敏一

【背景】潰瘍性大腸炎（UC）の治療目標は、急性期の炎症を速やかに緩解へ導入、維持し、患者のQOLを高めることである。一方で、経過中に外科治療を必要とする患者も少なからず認められ、臨床的に手術適応の判断に迷う場合も少なくない。今回我々は、外科治療を必要としたUC症例の臨床的特徴を明らかにするために京都府立医科大学消化器内科受診歴のあるUC患者を対象にその長期経過を検討した。【方法】1996年4月から2009年3月までに、当院に1年以上の定期受診歴のあるUC患者191名を対象とし、そのうち外科治療を施行した14例について、病型・治療経過・治療内容を含めた臨床的特徴についてレトロスペクティブに検討を行った。【結果】全対象患者のUC平均発症年齢は35.0歳（8-79歳）、平均罹病期間は11.1年（1-33年）であった。手術理由は、6例が大腸・直腸癌の合併、8例が激症例であり、そのうち3例に大腸穿孔が認められた。大腸・直腸癌合併にて手術を施行した6例のUC平均発症年齢は36.8歳（25-47歳）で、手術までの平均罹患年数は14.3年（5-20年）であった。病型は全例が全大腸型であり、病変の罹患部位は直腸2病変・S状結腸2病変・下行結腸1病変・横行結腸1病変・盲腸2病変であった。悪性腫瘍以外で手術を施行した8例のUC平均発症年齢は35.6歳（23-40歳）、手術まで平均罹患年数は9.6年（1-28年）で、大腸穿孔例では全例発症1年以内であった。全大腸型が6例、左結腸型が2例であり、いずれも緊急手術であった。全例でステロイド強力静注療法が施行されており、ステロイド投与から手術までの期間は平均8.0日（0-32日）であった。また、重症例で手術施行例（8例）と非手術例（33例）を比較した場合、ステロイド内服で維持療法を行っていた例は手術例で7例（87.5%）、非手術例で16例（48.5%）であり、免疫調節剤に関しては手術例で1例（12.5%）、非手術例で9例（27.3%）であった。【結論】今回の検討では、大腸癌の発生に関しては従来の報告の通り全大腸型、病悩期間が長期に渡る症例に注意する必要があると考えられた。また、激症例に関しては、全例ステロイドの強力静注療法開始より10日以内に手術に至っており、激症例に対する手術適応の目安になると考えられた。また、重症例においてはステロイドによる維持療法施行例で手術に移行する率が高く、免疫調節剤による維持療法例で手術以降率が低い結果であり、潰瘍性大腸炎の長期緩解維持における内科的治療の参考になると考えられた。

O-14-3　潰瘍性大腸炎に合併した大腸癌の臨床的検討

[1]松山赤十字病院胃腸センター、[2]松山赤十字病院病理
○古賀　千晶[1]、堺　勇二[1]、蔵原　晃一[1]、米湊　健[1]、船田　摩央[1]、阿部　光市[1]、川崎　啓祐[1]、松本　由華[1]、大津　健聖[1]、渕上　忠彦[1]、大城　由美[2]

【目的】潰瘍性大腸炎（UC）に合併するcolitic cancerの臨床像を検討する。【対象および方法】1980年1月から2009年6月までの期間に当院を受診したUC513例（男性274例、女性239例。平均観察期間70ヶ月）を対象とし、大腸癌合併症例を抽出し遡及的に臨床像を検討した。【成績】大腸癌合併例はUC513例中9例で、そのうちUCの罹患範囲内に発生したcolitic cancerは8例（1.6%）11病変だった。colitic cancerの性比は男性6例、女性2例。発症年齢は17～68歳（平均37.5歳）。罹患範囲は全大腸炎7例、左側大腸炎1例。UC発症から大腸癌の診断までの罹病期間は173～309ヶ月（平均238ヶ月）。colitic cancerの形態学的特徴として多発病変が8例中4例と半数を占め、病変部位は直腸・S状結腸に5例7病変と最も多かった。早期癌6病変の肉眼型は扁平隆起3病変、広基性隆起2病変、絨毛状隆起1病変で、組織型はいずれも高分化腺癌であった。また進行癌5病変の肉眼型は2型2病変、びまん浸潤型3病変であり組織型は2型はいずれも高分化腺癌で治癒切除しえたが、びまん浸潤型を示したものは粘液癌1病変、印環細胞癌1病変、低分化腺癌1病変であり非治癒切除ないし非切除に終わっていた。【結論】UCに発生するcolitic cancerは、多発病変が多く、粘液癌などの特殊な組織型がみられ治療困難な進行例として発見されることも多く、より早期診断の可能なサーベイランス方法の確立が必要と考えられた。

O-14-4　小児期発症IBD症例におけるプリン代謝拮抗薬の臨床効果に関する研究

大阪府立急性期・総合医療センター小児科、
プリン代謝拮抗薬の臨床効果の個人差に関する研究グループ
○田尻　仁

【目的】プリン代謝拮抗薬による免疫調整療法を受けた小児期発症IBD症例において，プリン代謝拮抗薬の代謝に関係する酵素の遺伝子多型および血中6-TGN濃度と一般血液検査結果との関連を検討した．【対象と方法】参加8施設において遺伝子多型解析を受けた43名，および6-TGN濃度（pmol/8×108 RBCs）を測定した36名（42回測定）．36名の内訳は，潰瘍性大腸炎18名，クローン病17名，ベーチェット病1名．男児18名，女児18名，年齢中央値14歳（4-17）．遺伝子多型の解析は，Thiopurine S-methyltransferase（TPMT）について行った．【結果】（1）TPMT遺伝子多型の解析結果1. 43名中42名はwild type（TPMT*1/*1），1名のみheterozygous（TPMT*1/*3C）であり，homozygousは認めなかった．TPMT*1/*3Cの1例（16歳クローン病）は，アザチオプリン0.98mg/kg/d服用時の6-TGN濃度469，赤血球461万，血小板23.6万，白血球4400，好中球2464，リンパ球1337であった．（2）6-TGN濃度測定時の一般血液検査：1. 骨髄機能異常（白血球減少；＜3000，貧血；Hb＜10，血小板減少：＜10万）を認めなかった．2. 膵機能については血清アミラーゼが正常上限を越したものが2例（161, 203 U/L）あったが，膵炎発症はなかった．3. 肝機能は全例AST, ALTとも正常上限の2倍以下であり，肝機能異常を認めなかった．（3）血中6-TGN濃度と白血球数との関連血中6-TGN濃度と白血球数，好中球数，リンパ球数との相関系数および有意差検定は，それぞれ-0.151（p=0.338），-0.028（p=0.859），-0.415（p=0.006）であった．血中6-TGN濃度とリンパ球数とが有意に相関することが示された．【まとめと結語】1. TPMT遺伝子多型は43名中heterozygous 1名（アレル頻度0.011）のみであった．2. 骨髄機能，肝機能は，全例正常範囲内であった．アミラーゼは2例で上昇していたが，膵炎例はなかった．3. 血中6-TGN濃度とリンパ球数と有意に相関していた．

O-14-5　クローン病術後維持療法の検討

[1]川崎医科大学内科学（食道・胃腸）、[2]川崎医科大学総合臨床医学、[3]川崎医科大学消化器外科、[4]川崎医科大学内視鏡超音波センター
○垂水　研一[1]、藤田　穣[1]、松本　啓志[1]、鎌田　智有[1]、楠　裕明[2]、山下　和城[3]、塩谷　昭子[1]、畠　二郎[4]、春間　賢[1]

クローン病（CD）は狭窄、膿瘍、穿孔、癌を合併し手術が必要となる。術後再発率は極めて高く、再手術の結果、短腸症候群や永久的人工肛門となる症例もあり、術後再発予防は重要である。最近、当院では術後再発防止目的にインフリキシマブ（IFX）を術後早期に導入している。【目的】IFXの術後再発予防の治療成績を検討する。【対象】2008年8月までに川崎医科大学で腸切除を行い1年以上観察し得たCD27例を対象とし、術後一ヶ月以内にIFXの計画的維持療法を開始したIFX群14例とIFX以外の治療を行った非IFX群13例に分類した。【方法】2群間の臨床像の差、臨床的寛解維持率（CDAI：150未満を寛解とした）、非再入院率、内視鏡的吻合部再発率（Rutgeerts' endoscopic scoreのgrade0を非再燃とした）を比較検討した。【成績】両群間に年齢、性別、罹病期間、病型、喫煙率、手術既往歴、手術部位（小腸、大腸）に差は認めなかった。IFX群と非IFX群での術後臨床的寛解維持率は78.5%（11/14）対38.5%（5/13）、非再入院率は85.7%（12/14）対53.8%（7/13）とIFX群において有意に術後臨床的寛解維持および再入院の抑制が認められた。しかし、IFX群と非IFX群での吻合部の内視鏡的再発率は85.7%（12/14）対92.3%（12/13）と有意差は認められなかった。【結語】CDの吻合部再発はIFXの術後早期導入でもなお高率に認められ十分に回避出来てはいなかった。しかしIFXの術後早期導入は臨床的な寛解維持には貢献しており術後患者のQOLを高めている可能性がある。

O-14-6　Infliximab維持投与中、狭窄型クローン病症例の検討

大船中央病院消化器肝臓病センター
○吉田　篤史、高塚健太郎、小林　健二、藤川　智章、松井　圭司、清水　弘仁、岩渕　省吾、上野　文昭

【目的】抗TNF α の登場によって、クローン病患者のQOLが著しく向上している。しかし日本において、狭窄病変を有するクローン病に対しての投与が、未だ議論の余地が残されているのが現状である。今回は、狭窄型クローン病で、Infliximabを維持投与された症例における、狭窄率、内視鏡的寛解率、QOLを調べた。【方法】研究デザイン：後ろ向きコホートにおける診療記録調査。研究環境：大船中央病院消化器肝臓病センター。対象：2007年4月～2009年9月までにInfliximabを導入され、維持投与された、狭窄病変を有するクローン病患者6症例を対象とした。狭窄の評価に関しては、Infliximab投与前後の内視鏡画像または造影画像を比較し、Infliximab維持投与中の狭窄症状出現率を調べた。食物の通過障害がある症例はInfliximab投与前に拡張術を施行した。内視鏡的寛解は、Infliximab投与後半年の内視鏡検査にてMUCOSAL4HEALINGを寛解とした。QOLの評価は、経腸栄養離脱率、ステロイド離脱を調べた。【結果】狭窄出現率は18%（1/6）と、1例のみがInfliximab維持投与中に、再度内視鏡下に拡張を必要とした。原因として、Infliximabにより経口摂取が可能となったことから、体重増加があり、相対的にInfliximabの投与量が減ったことが原因と考えられた。内視鏡的寛解率は100%（6/6）であった。経腸栄養離脱率は、82%（5/6）と、1例のみが、症状改善後も経腸栄養剤を自ら希望し継続した。さらに、Infliximab投与前にステロイド依存症例であった、5症例は全てステイロドを離脱できた。【考察】ステロイド依存、再発難治の狭窄型クローン病患者において、Infliximabの維持投与は、ステロイドおよび経腸栄養の離脱が可能であり、再狭窄の予防が期待された。Infliximab維持投与は、狭窄型クローン病患者において、QOLを上昇させると思われた。

O-15-1 いわゆるSSA/Pを過形成性ポリープからわける臨床病理学的意義について

[1]獨協医科大学病理学（人体分子）、[2]自治医科大学消化器一般外科
○田中 宏幸[12]、尾形 英生[1]、廣瀬 元彦[1]、山岸 秀嗣[1]、関川 昭[1]、市川 一仁[1]、冨田 茂樹[1]、福井 広一[1]、井村 穣二[1]、藤盛 孝博[1]、安田 是和[2]

【目的】大腸広基性鋸歯状腺腫/ポリープ（sessile serrated adenoma/polyp：SSA/P）と過形成性ポリープ（hyperplasitic polyp：HP）をわける臨床病理学的意義について，2症例を供覧しあわせて基礎的な検討をもとに両者の違いを明らかにする．【症例1】50歳・女性，横行結腸，無茎型ポリープ，大きさ6 mm.【症例2】70歳･男性 S状結腸，無茎型ポリープ，大きさ10 mm.症例1と2は，いずれもいわゆる混合型に一部M癌（症例1）とSM癌（症例2）の合併がみられたが，内視鏡的には明らかに松毬様を呈する鋸歯状腺腫（serrated adenoma：SA）とは異なっていた．【基礎的検討】2008年7月～2009年3月までに当教室にて，広義のHPと診断された59症例を対象とし，免疫組織学的にKi-67発現・β-catenin発現を評価した．結果は，Ki-67染色において増殖帯の拡大と増殖細胞数の増加及びβ-cateninnの細胞質への発現に優位差があったことを確認した．SSA/PとHPとは異なる性質を有すると結果であった．【まとめ】SA及び癌化を呈する過程には，いわゆるSSA/Pを経る病変と松毬様を呈するTradistinal serrated adenomaが存在する．癌化危険群として，SSA/PはHPとはわける必要があると考えられた．又，従来のSAと組織像が異なることからSSA/Pの呼称が病変診断の原因であることを強調したい．

O-15-2 Desmoplastic reaction（DR）の有無を生検診断報告書に記載する意義について

[1]獨協医科大学病理学人体分子、[2]京都桂病院消化器センター内科、
[3]東邦大学医療センター大森病院消化器内科
○廣瀬 元彦[13]、藤井 茂彦[2]、田中 宏幸[1]、尾形 英生[1]、博多 裕子[1]、山岸 秀嗣[1]、関川 昭[1]、市川 一仁[1]、福井 広一[1]、冨田 茂樹[1]、井村 穣二[1]、藤盛 孝博[1]、五十嵐良典[3]

【目的】大腸腫瘍の生検診断にて，腺癌と診断された病変のうち，Desmoplastic reaction（DR）陽性の病態を明らかにし，DR有無を生検診断報告書に記載する意義を検討する．【方法】生検にて腺癌と診断され，外科手術あるいは内視鏡治療されたSM癌を対象とした．生検標本と，切除材料における病理学的因子とDRとの関連を検討し対象は8例であり，腫瘍径，病変部位，組織型，腺腫成分の有無，深達度，腫瘍径の平均,既往生検の有無で比較した．【結果】病変部位はDR（+）は左側腸管の方が多く認められた．組織型ではDR（+）はtub2が多く見られた．非有茎性病変では浸潤距離で有意差を認め，1000μm未満と1000μm以上に分けるとさらに有意差は大きくなった．【結論】DR陽性はSM massiveの指標になる可能性が示唆された．今後の問題として，施設間でDRの判定基準の違いや生検部位で判定が左右する可能性もあるため，DRの定義を明確にする必要があると考えられた．今回の発表にあたり，大腸癌研究会DR委員会の先生方の御協力のもとデータを収集，検討した．

O-15-3 大腸pSM癌のリンパ節転移危険因子の検討．特に脈管侵襲の評価を中心に

[1]東京慈恵会医科大学病院病理部、
[2]東京慈恵会医科大学消化器肝臓内科
○三戸部慈実[12]、石井 宏則[12]、池上 雅博[1]

【目的】大腸pSM癌のリンパ節転移危険因子について，特に脈管侵襲に注目して検索した．【方法】大腸pSM癌手術症例136病変を用いリンパ節転移陽性群と陰性群に分類し，HE染色標本上で所見をとると共に，リンパ管内皮を染色するモノクロナール抗体の一つであるD2-40を用いてリンパ管侵襲を，4elastic-Van-Gieson（EVG），CD31，CD34染色を用いて静脈侵襲を正確に評価し，他の転移危険因子（肉眼型，PG/NPG，組織型，SM浸潤度，buddingの有無）と併せて比較検討した．【成績】pSM癌136例136病変中リンパ節転移を来したものは10例10病変（7.4%）であった．リンパ管侵襲はHE染色ではpSM癌136病変中63病変（46.3%）に認められ，リンパ節転移陽性群でのリンパ管侵襲陽性は10病変中6病変（60.0%）で，転移陰性群126病変中57病変（45.2%）に比べて高かった．D2-40染色では55病変（40.4%）にリンパ管侵襲を認め，リンパ節転移陽性群10病変中8病変（80.0%）で，転移陰性群126病変中47病変（37.3%）に比べて高かった．静脈侵襲はEVG，CD31，CD34染色で評価しpSM癌136病変中52病変（38.2%）に認められ，リンパ節転移陽性群は10病変中7病変（70.0%）で，転移陰性群126病変中45病変（35.7%）に比べて高かった．各転移危険因子について統計学的検索を行った結果，リンパ節転移と有意に関連した因子は特殊染色を用いたリンパ管侵襲と静脈侵襲であった．4特殊染色を用いたリンパ管侵襲，静脈侵襲それぞれのOdds比は14.8，7.5であった．【結論】大腸pSM癌のリンパ節転移危険因子として有効な因子は，D2-40，EVG，CD31，CD34の特殊染色を行った上でのリンパ管侵襲と静脈侵襲であった．以上の結果を基にさらに症例を追加し，脈管侵襲の程度評価についても検討し報告する．

O-15-4 大腸pMP癌の病理組織学的検討 —腫瘍浸潤様式とリンパ節転移の関係について—

愛知県がんセンター中央病院消化器外科部
○小森 康司、金光 幸秀、榊原 巧、平井 孝

【目的】大腸pMP癌において腫瘍先進部の浸潤様式を分類し、リンパ節転移の関係をretrospectiveに検討した。【対象】1991～1996年に当科で手術された原発性大腸癌806例中、D3郭清を施行した大腸pMP癌88症例（10.9%）。【方法】切除標本を肉眼的所見で癌最深部と判断された部位の割面をHE染色にて顕鏡した。(1) 原発巣の腫瘍浸潤様式を垂直方向から評価した。垂直浸潤は内輪筋層の浅層1/2までに限局した腫瘍をpMP-upper（25例：28.4%）、内輪筋層の深層1/2までにとどまる腫瘍をpMP-middle（43例：48.9%）、外縦筋層に及ぶ腫瘍をpMP-lower（20例：22.7%）として3分類した。(2) 腫瘍先進部の腫瘍浸潤様式を、篩状構造を保ちながら、内輪筋層を膨張性に圧迫進展する腫瘍をExpansive growth type（60例：68.2%）と彌慢性または柵状構造を呈し、内輪筋層を貫通するように浸潤性進展する腫瘍をInfiltrative growth type（28例：31.8%）とに分類した。【結果】(1) 垂直浸潤の評価（pMP-upper / pMP-middle / pMP-lower）では、領域リンパ節陽性症例は（8.0% / 23.3% / 80.0%）であり、垂直浸潤距離が長いほど、リンパ節転移の頻度が高かった（p＜0.0001）。(2) 腫瘍浸潤様式（Expansive growth type / Infiltrative growth type）では、領域リンパ節陽性症例は（16.7% / 64.3%）であり、Infiltrative growth typeの方が有意に高かった（p =0.001）。【結語】pMP癌は、深く浸潤（pMP-lower）し、腫瘍先進部が彌慢性または柵状構造を呈し、内輪筋層を貫通するように浸潤性進展（Infiltrative growth type）を示すものは、リンパ節転移率が高く、pSM癌の組織学的特性と類似した生物学的性状を呈すると考えられた。

O-16-1 大腸粘液癌根治切除症例における臨床病理学的検討と予後因子の検討

[1]神奈川県立がんセンター消化器外科、
[2]横浜市立大学市民総合医療センター消化器病センター外科、
[3]横浜市立大学外科治療学、[4]横浜市立大学
○金澤　周[1]、塩澤　学[1]、田村　周三[1]、稲垣　大輔[1]、山本　直人[1]、森永聡一郎[1]、佐藤　勉[2]、大島　貴[2]、湯川　寛夫[3]、利野　靖[3]、益田　宗孝[3]、今田　敏夫[4]、赤池　信[1]

【目的】大腸癌根治切除例のうち，粘液癌を分化型腺癌と比較し臨床病理学検討を行うとともに，粘液癌を組織学的特徴により2群に分類し，臨床病理学的な相違と予後因子を明らかとする．【方法】1990年1月から2004年8月までに当センターで手術を施行し，根治度Aが得られた大腸癌症例中，高・中分化型腺癌981例と粘液癌52例を対象とした．病理組織学的および予後の検討項目は，性別，年齢，占拠部位，肉眼型，組織型，腫瘍径，深達度，リンパ節転移，脈管侵襲，術前CEA値とした．【結果】粘液癌の発生頻度は5.1％で，高・中分化型腺癌と比較して，右側の発症率，腫瘍径の大きい症例，深達度T3以深の症例が有意に多かった(p＜0.05)．粘液癌の5年生存率は68.8％と高・中分化型腺癌と比較し有意に低かった（p=0.004）．粘液癌の予後因子の検討では，由来組織，リンパ管侵襲，リンパ節転移が予後規定因子として有意差をもって選択され（p＜0.05）,因子の数が多い症例ほど5年生存率は有意に低かった（p＜0.001）．また，粘液癌をその由来組織により高分化型と低分化型に分類し検討すると，低分化型では5年生存率が40％と有意に低かった（p=0.034）．【結論】粘液癌の中でもこれらの予後不良因子を有する症例の場合には高リスク大腸粘液癌として，高・中分化型腺癌とは異なる治療方針を考慮する必要性があると考えられた．

O-16-2 30歳未満若年者大腸癌の臨床病理学的検討

国立病院機構大阪医療センター外科
○池永　雅一、三嶋　秀行、安井　昌義、宮崎　道彦、黒川　幸典、辻江　正徳、宮本　敦史、大宮　英泰、平尾　素宏、藤谷　和正、高見　康二、中森　正二、辻仲　利政

大腸癌において何歳以下を若年者とするかの定義はなく、30歳あるいは40歳未満とする報告があり、当科では過去に大腸癌年齢別の生存率を検討し30歳未満症例で有意に予後不良であったことより1994年までの集計報告を行ってきた（日臨外医会誌57（3)、528-532，1996)。今回、われわれはさらなる症例の集積を行い、2008年までの症例で生存率の再検討を行ったところ同様に30歳未満の症例での予後が不良であったので、30歳未満、30歳以上40歳未満および40歳以上の群で臨床病理学的因子について検討した。対象症例は1965年から2008年までに手術を施行した大腸癌症例4341例（FAP症例は除く)。30歳未満症例は33例、30歳代は134例、40歳以上は4174例であった。性別、主訴、発生部位に各群に差はなかった。病悩期間では30歳未満で3ヶ月以上の症例が61％と有意に長かった。大腸癌家族歴の有無では、3群間に差はないが30歳未満、30歳以上40歳未満群でHNPCC（Ams）症例が多かった。病理組織型では40歳以上の群と比較して優位に非分化型腺癌（低分化、印環、粘液）が多かった。脈管侵襲では30歳未満群で高度リンパ管侵襲の割合が有意に高かった。従って臨床病期では30歳未満群でDukesDが39.4％で根治術が施行された割合も57.6％であった。ただし根治手術症例での予後比較では3群間に差はなかった。若年者大腸癌では生物学的悪性度が高いものの、その多くが進行症例であり若年者といえども症状出現時には早期の診断と治療を受けることが肝要である。

O-16-3 大腸癌卵巣転移の臨床病理学的特徴と予後

埼玉医科大学総合医療センター
○石井　正嗣、石橋敬一郎、幡野　哲、石畝　亨、岡田　典倫、大澤　智徳、宮崎　達也、横山　勝、石田　秀行

【背景・目的】今回，大腸癌卵巣転移の臨床病理学的特徴と予後について検討した．【対象・方法】過去10年，卵巣転移を切除された大腸癌卵巣転移14例を対象．年齢29-66（中央値，57）歳，同時性13例，異時性1例．片側転移8例，両側転移6例．CurB 6例，CurC 8例．同時期に手術を受け，深達度，占居部位，卵巣以外の転移，年齢をマッチした女性大腸癌28例を対照に臨床病理学的予後因子を比較した．又，同時期の腹膜播種症例18例（CurB 6例，CurC 12例）を対象に予後を比較した．【結果】4例（29%）が卵巣転移切除後速やかに胸腹水が消失しpseudo-Meigs症候群と診断．卵巣転移症例は，対照群よりリンパ管侵襲が高く（p＝0.09），CEA高値（p＜0.01）．卵巣切除後に新規抗癌剤の投与を受けた9例の3年生存率は40.6%で，それ以外の40.6%と差はなかった．卵巣転移症例の3年生存率は38.6%．同時期の腹膜播種症例の3年生存率はCurB 80%，CurC 24.1%と差はなかった．【結語】卵巣転移の原因としてリンパ管経由の可能性が示唆された．pseudo-Meigs症候群では短期予後の改善を認めた，卵巣転移切除後の新規抗癌剤の有効性は不明であり，一般的腹膜播種と予後は同等であった．

O-17-1 大腸腫瘍における検診 ～IFOBTとPET-CTの比較～

埼玉医科大学国際医療センター包括的がんセンター消化器内科
○中尾 将光、石川 恵子、野中 康一、外川 修、西村 誠、
新井 晋、喜多 宏人

【目的】大腸腫瘍において、免疫学的便潜血反応検査（IFOBT）とPET-CTの精度を比較検討し、PET-CTの有用性について考察する。【対象】2007年4月～2009年7月まで、6ヶ月間にIFOBT、PET-CT、全大腸内視鏡検査検査（TCF）を施行された69人（男性44人、女性25人）について検討した。【方法】10mm以上の腫瘍性病変と悪性腫瘍について、IFOBTとPET-CTの精度を算出する。IFOBT、およびPET-CTの結果は、TCSをgold standardとして評価した。IFOBTはcut-off値 50ng/ml以上を陽性としている。PET-CTは、病的異常集積、もしくは生理的集積と判別が困難例を陽性としている。【結果】10mm以上の腫瘍性病変22病変（Ca：m癌 3例 sm癌 2例 mp以深 3例、lymphoma 3例、adenoma 11病変）のうち、IFOBTの感度は81.8％、特異度は72.3％、精度は75.4％であり、PET-CTの感度は72.7％、特異度は87.2％、精度は82.6％であった。IFOBTとPET-CTを併用して検討すると、10mm以上の腫瘍性病変では22例中の21例が陽性（感度95.4％）であった。【考察】adenomaを含めた腫瘍性病変を対象にすると、IFOBTの感度はPET-CTよりも優れているが、PET-CTでは、特異度が優れており、精度としてはIFOBTより優れていた。PET-CTは、IFOBTを併用することでさらに感度が高くなり、TCSの感度に匹敵するものと考える。これら2つの検査は、非侵襲的なものであり、挿入困難症例、高齢者や合併症を有するような症例に適当だと考える。【結語】PET-CTは、大腸腫瘍に有用であり、IFOBTを併用することでTCFに相当するモダリテイーになりうる。

O-17-2 Fecal RNA Testによる大腸がん診断の有用性；大腸病変のないコントロールにおけるvalidation study

[1]浜松医科大学分子診断学、[2]浜松医科大学第1内科、
[3]浜松医科大学臨床研究管理センター
○金岡 繁[1]、吉田 賢一[1]、濱屋 寧[1]、松下 直哉[2]、川崎 真佑[2]、
魚谷 貴洋[2]、寺井 智宏[2]、山出美穂子[2]、西野 眞史[2]、高柳 泰宏[2]、
小平 知世[2]、山田 貴教[2]、杉本 健[2]、大澤 恵[2]、古田 隆久[3]、
伊熊 睦博[2]

【目的】我々は糞便中のCOX-2, MMP-7, Snail発現を指標にした大腸がん診断法Fecal RNA test（以下FRT）を開発しその有用性を報告してきた。real-time PCRによるカットオフ値の設定のため、健常者、非大腸疾患患者、小さな大腸ポリープ患者での検討を行ったので報告する。【方法】内視鏡的・病理的に診断された大腸がん111例（うち早期がん25例）、10mm以上の進行腺腫24例と対照群140例（健常者113例、他臓器がん14例、5-9mm大の大腸腺腫）を対象とした。糞便0.5gからRNAを抽出し、real-time RT-PCR（ABI 7500 Fast system）でCOX-2, MMP-7, Snail, beta2-microglobulin（B2M）の解析を行った。またMPA法1回による免疫学的便潜血検査（FOBT）を行い比較検討した。【結果】全275例のうちB2Mの発現を2例（がん、健常者各1例）に認めなかった。対照群においてMMP-7は発現がなく、他の分子は他臓器がん患者での発現が軽度高かった。カットオフ値を対照群全体の97.5percentileに設定すると、COX-2, MMP-7, Snail, FOBTの特異度は各98.6%, 100%, 100%, 96.4%と有意差がなかった。がん、進行腺腫の感度はCOX-2で75.7%, 33.3%、MMP-7で55.9%, 33.3%、Snailで42.3%, 4.2%、3分子いずれかが陽性であるFRTの感度は81.1%, 50.0%であり、FOBTは66.7%, 29.2%とFRTががんの感度において有意に高かった（P＜0.05）。【結論】健常者の検討からもFRTは大腸がんスクリーニング検査として大いに有望である。

O-17-3 64列MSCTを用いた3D-CTの大腸癌壁深達度診断における有用性の検討

北海道消化器科病院内科
○加藤 貴司、碇 修二、堀田 彰一

【目的】マルチスライスCT（MSCT）を用いた3D-CTはCT angiographyを組み合わせることにより一回の検査で腸管や血管の走行と病変との位置関係を正確に把握できるため、進行大腸癌の術前精密検査としての有用性が高い。しかし3D-CTによる深達度診断能についての評価は定まっていない。今回我々は3D-CTの深達度診断能について検討した。【方法】2007年3月から2009年3月の期間でMSCTによる3D-CTを施行した初発大腸癌のうち、原発巣切除を施行した230例（245病変）の壁深達度診断能について評価した。3D-CTは東芝製Aquilion 64 を用い、腸管洗浄を施行したうえで腸管内に空気を注入し、その後造影剤を投与し息止め一回でスキャンを行ない撮像した。3D-CTの読影は最外層より外に出ないものをT1、外に凸になるがスムースなものをT2、外層に毛羽立ちを認めるものをT3、他臓器へ浸潤を認めるものをT4と診断し、病理組織結果と対比した。【成績】3D-CTによる原発巣の検出率は100％であった。深達度診断能についてはT2以浅とT3以深との鑑別能で評価したところ、正診率77.6％であった。3D-CTにてT3以深と誤診した症例は全例深達度MPで、長径が大きい傾向にあり、逆にT2以浅と誤診した症例は長径が小さい傾向にあった。【結論】3D-CTでは従来得られなかった腫瘍断面の精密な画像が得られることから大腸癌壁深達度診断に対する有用性が高い。

O-17-4 大腸癌の造影エコーと組織学的診断についての検討

[1]苫小牧市立病院消化器科、[2]北海道大学薬学研究院臨床病態解析学、
[3]北海道大学消化器内科学、[4]北海道大学保健科学研究院病態解析学分野、
[5]苫小牧市立病院臨床検査科
○武藤 修一[1,3]、武田 宏司[2]、石津 明洋[4]、外丸 詩野[4]、松重 亜希[5]、
大阪 峰司[5]、志田 俊之[5]、佐藤 穣[5]、山本 洋一[1]、小原 俊央[1]、
上畠 寧子[1]、浅香 正博[3]

【目的】当院で、造影エコー（ソナゾイド®）検査が施行されて、術後病理所見まで確認できた大腸癌症例について、病理所見と画像診断の関わりについて検討した。【方法】平成20年1月から、平成21年6月までのエコーで確認できる病変であり、造影エコー検査を施行した大腸癌手術症例40症例（男性24例、女性16例、平均年齢69.7歳（41歳～92歳））、40病変を対象とした。病変の造影パターンを＜全体に染まる（reticular pattern）＞と＜一部で抜ける（mixed pattern）＞と＜染まらない（defect pattern）＞の3種類に分けた。【成績】reticular patternではdefectを認めるmixed patternとdefect patternに比べて、CD34免疫染色による血管数は有意に多い所見がみられた（p＜0.05）。組織型を検討するとreticular patternでは、他のパターンに比べて有意にtub1およびtub2の割合が高かった（P＜0.01）。また、深達度においても、reticular patternでは、そのほかのパターンに比べてMP以浅であることが多い傾向がみられた（P＜0.05）。しかし、病変組織のHIF1αやGlut1、VEGFの免疫染色で有意差は見られなかった。造影エコーにて病変が染まる有意な因子として多変量解析を行うと有意差を認めるものとして残ってくるものは、組織型の違い（tub1+tub2とそれ以外の組織型）というものだけであった。【結論】造影エコーの集積は、血管の量に比例することが類推され、組織型の違いを推測できる可能性が示唆された。

O-18-1 左側結腸癌イレウス症例に対する治療成績と問題点

埼玉医科大学総合医療センター
○横山 洋三、石橋敬一郎、石井 正嗣、幡野 哲、石畝 亨、桑原 公亀、大澤 智徳、岡田 典倫、宮崎 達也、石田 秀行

【背景・目的】左側結腸癌イレウスではメタリックステントや経肛門的イレウス管での減圧後の待機手術が施行されているが必ずしも一般化されていない。当科では緊急手術を選択し、可能であればon-table lavage後の切除・一期吻合を、吻合できない症例ではハルトマン手術を施行している。今回当科で経験した左側結腸癌イレウス症例をretrospectiveに検討し、治療上の問題点について考察した。【対象・方法】2000年1月から2007年6月の間に、左側結腸癌イレウスに対し緊急手術を施行された38例を対象に、患者背景、術式、術後経過について検討した。【結果】年齢は30-85歳（中央値,63歳）、性別は男：27例、女：11例。占居部位は下行結腸：7例、S状結腸：23例、直腸S状部：8例。StageはStageII：6例、StageIIIa：6例、StageIIIb：4例、StageIV：22例。術式はハルトマン手術16例、切除･一期吻合：20例（結腸（亜）全摘術の6例含む）、人工肛門造設：2例（全身状態不良のため）で、ストマ回避率は53%であった。切除・一期吻合はハルトマン手術と手術時間、出血量、術後在院日数で差は無く、膵頭十二指腸切除術後の1例を除きD2以上の郭清が施行されていた。術後合併症は結腸（亜）全摘術の1例で吻合部と異なる部位での腸管皮膚瘻を認めたが、保存的に改善している。【結語】結腸（亜）全摘術を含めた切除・一期吻合は左側結腸癌イレウス症例の半数以上に施行しうる安全な術式である。ハルトマン手術を施行した症例に、術前の減圧処置や術中判断により切除・一期吻合を施行できたか、検討の余地がある。

O-18-2 進行下部直腸癌に対する術前化学放射線療法の費用対効果

[1]東京大学腫瘍外科、[2]東京大学附属病院企画情報運営部
○野澤 宏彰[1]、北山 丈二[1]、安田 幸嗣[1]、須並 英二[1]、井出 博生[2]、名川 弘一[1]

【緒言】下部直腸癌に対する術前放射線療法および化学放射線療法（CRT）が局所再発などの抑制に有用であることは国内外のランダム化比較試験で示されている。一方で癌治療にかかるコストの高騰化が問題となっている。そこで当院における同療法の費用対効果を検討した。【方法】進行下部直腸癌に対する手術療法と術前CRT（1回線量1.8Gyで28回照射（計50.4Gy）および併用化学療法として5-FUおよびロイコボリン製剤を同一期間内服）を行う場合に追加で要する諸費用（血液検査、画像診断等を含む）を、平成21年4月改訂の診療報酬点数表および薬価点数表を元に算出した。手術療法のみと術前CRT群での局所再発率を比較し、また切除不能の再発が生じた場合に、標準治療であるFOLFOX、FOLFIRI療法を計18ヶ月間（各9ヶ月）施行すると仮想して治療費を算出した。化学療法剤はすべて体表面積1.5m^{2}と仮定した用量とした。【結果】術前CRTは手術単独群に比較して2,910,881円の費用増を要するが、うち化学療法費が2,320,768円と約80%を占めた。CRTは局所再発率を7.8%低下させたが、再発巣に対する治療費は4,954,878円と算定された。【考察】術前CRTによる費用対効果を正当化するには、術前および術後の薬剤費の大幅なコストダウンが望まれる。

O-18-3 Diverting stoma造設を念頭においた腹腔鏡下低位前方切除術の手技

昭和大学横浜市北部病院消化器センター
○日高 英二、石田 文生、遠藤 俊吾、山口かずえ、吉松 軍平、池原貴志子、田中 淳一、工藤 進英

大腸癌に対する腹腔鏡手術は非常に広く普及してきているが、直腸癌においては、まだまだ手術手技が確立されたとは言い難い。直腸癌に対する腹腔鏡手術は、骨盤内での直腸の剥離・切離・吻合の手技が難しく、さらに術後に縫合不全が起こると、重篤化することもあり、注意を要する。吻合部が肛門縁より4cm以内となる症例や男性狭骨盤症例、術前化学放射線療法施行例などは縫合不全率が高いと報告されており、そのような場合には術中にdiverting stoma造設が考慮される。上記のような症例に対して、diverting stoma造設を念頭においた腹腔鏡下低位前方切除術を施行したので、その手技を提示する。5点ポートで手術を行うのは通常通りであるが、小開腹創をstoma造設予定部位に置き、その小開腹創から腸管クランプ機器を挿入し、右下腹部の12mmのポートから自動縫合器を挿入し直腸を切離する。切離腸管を摘出および吻合のためのanvil挿入も小開腹創から行い、自動吻合器を用いてDST吻合を行う。最後にその小開腹創にdiverting stomaを造設することにより、stoma以外には4ヶ所（12mmが2ヶ所、5mmが3ヶ所）のトロッカー創のみとなり、正中創がなく、創痛も少なく、stoma管理の上でも面板が創部にかかることがないため、貼り付けが容易となる利点がある。腹腔鏡下大腸手術の適応を直腸に広げていく際、手技が安定するまでの縫合不全対策や、化学放射線治療後の直腸癌手術における縫合不全対策に、低侵襲性を維持したこの手術手技は有用と思われる。

O-18-4 進行再発大腸癌に対するチーム医療を重視した外科医が行う外来化学療法

岐阜大学腫瘍外科
○高橋 孝夫、野中 健一、眞田 雄市、佐野 仁哉、山田 順子、名和 正人、井川 愛子、田中 善宏、奥村 直樹、徳山 泰治、山口 和也、長田 真二、吉田 和弘

進行再発大腸癌に対する化学療法は進歩をとげ、当科では大腸癌治療ガイドラインに基づいて一次治療にmFOLFOX6を、二次治療としてFOLFIRIを外来化学療法室で行ってきた。2007年8月からは分子標的薬であるbevacitumabを、また近年では3次治療としてCetuximabを積極的に使用している。当院は岐阜県がん診療連携拠点病院に指定されており、2005年11月から外来化学療法室を13床で開始した。外来化学療法室での抗癌剤治療例は年々増加し、2008年度は総数2483件で、そのうち進行再発大腸癌における化学療法は912件であった。当院では腫瘍内科医が少なく、これらのうち90%以上を外科医が施行した。がんセンターレジメン検討委員会で承認された化学療法のみ使用することとなっているため、担当医にかかわらず、同一レジメンで投与されているうえ、複数の当番外科医で治療を行い、看護師、薬剤師とのチーム医療を実践している。具体的には週3回医師・薬剤師・看護師の合同カンファレンスをおこない、患者状態の把握に努めている。医師はそのチームのリーダーシップをとり、治療方針を決定する。薬剤師は薬剤指導を行い、有害事象対策を中心に行い、抗癌剤の混合も行う。看護師は外来化学療法室で患者さんの最も身近で、状態把握し、場合によっては精神的サポートも行っている。また各診療科からのバックアップ医も置き、緊急時の対応を即座にできるようシステムを構築した。腫瘍内科でなくてもレジメン登録を行い、有害事象対策や標準治療を定めれば、外科医が充分対応可能であり、安全で円滑に外来化学療法を行うには看護師・薬剤師とのチーム医療が重要であると考えられ、それらの工夫について述べたい。

O-18-5 当院におけるアバスチンの使用状況と熊本県下における消化管穿孔について（アンケート調査より）

熊本大学消化器外科学
○齋藤 誠哉、林 尚子、木下 浩一、蔵重 淳二、佐藤 伸隆、辛島 龍一、平島浩太郎、鶴田 豊、宮本 裕士、池田 貯、渡邊 雅之、馬場 秀夫

【はじめに】切除不能再発大腸癌においてアバスチン投与例が増加している。その重篤な副作用として消化管穿孔が報告されており、その発生率は0.9～1.7%と報告されている。全国調査では40例が報告されており、その内、熊本県では8例が報告されている。これらの症例についてアンケート調査を実施した。アバスチンの当院における使用状況を報告すると共に消化管穿孔について熊本県下でアンケート調査を行った結果について報告する。【当院での使用状況】2007年10月から2009年7月までに合計37人に対して使用した。治療ステージの内訳は、一次治療：16人、2次治療：11人、3次治療：10人であった。治療効果は、CR：0%、PR：28.1%、SD：62.5%、PD：9.4%であり、3例の消化管穿孔を認めた。【アンケート調査結果】当院を含む4施設において症例の発現を認めた。投与開始から発現までの期間は、5/8例が4週以内（平均：25.3日）と比較的短い期間で発症していた。穿孔部位としては、小腸が最多で5例であり、穿孔部位と原発巣との関連については、関連性ありとするものは4例であった。5例は原発巣切除後であったが、内3例は術後2年以上経過していた。消化管穿孔の危険因子として、腹腔内に炎症が存在するものが5例（癌性腹膜炎：3例）と多かったが、その他の因子である投与前1ヶ月以内に大腸内視鏡検査を行った症例はなく、術後放射線療法例は2例と少なかった。緊急手術やドレナージにより死亡例は認めていない。【おわりに】熊本県下では消化管穿孔の報告が多かったためアンケートによる調査を行ったが、術後1ヶ月以内に発症し、腹腔内に炎症が存在している症例が多かったが、消化管穿孔による死亡例は認めなかった。

O-18-6 当院におけるCetuximabの使用経験（Cetuximab使用のタイミングについての検討）

健生会土庫病院消化器内科
○松岡 正樹、大辻 俊雄、辰巳 功一、矢持 悠一

【はじめに】抗EGFR抗体であるCetuximabは2008年9月に本邦でも承認され、切除不能・再発大腸癌に対して使用可能となった。しかしながら本邦では少数例のphaseIIがあるのみで、日本人における効果、毒性についてはわからない点が多い。さらにどのタイミングで使用するのが最も効果的であるかまだ十分に検討されていない。今回我々は 、Cetuximabを使用する機会を得たので使用のタイミングについて着目して検討を行ったので報告する。【対象】2008年9月から、2009年7月までに当院にてCetuximabを使用登録した切除不能・再発大腸癌症例中、1コース以上施行できた24例。【結果】前治療数は、1/2/3～:4/8/12。FOLFOX/FOLFIRIの使用状況は、FOLFOXのみ/FOLFOXおよびFOLFIRI:5/19。Bevacizumab の使用状況は、あり/なし:14/10。併用レジメンは、2次治療では、全例（4例）FOLFIRIであった。3次治療では、1例のみFOLFIRIで7例がCPT-11であった。4次治療以降では、1例がFOLFIRI・10例がCPT-11・1例がCetuximab単剤であった。Dose Intensityは、Cetuximab 81.1%、CPT-11 79.5%であった。奏効率は、全症例で29%、2次治療で50%、3次治療で25%、4次治療以降で25%であった。2次治療の症例で肝転移巣が治療開始前には切除不能であったが、治療後には切除可能となり根治度Bの手術が可能であった症例があった。血液毒性は、Gr.3以上のものが白血球減少25%、好中球減少29%、血小板減少4%であった。非血液毒性は、Gr.3以上のものが食欲不振4%、全身倦怠感21%、下痢13%、皮膚毒性8%であった。特に皮膚毒性は、すべてのGr.を合わせると88%に認められた。【考察】Cetuximab併用化学療法にて治療のlineに関わらず奏効例が得られた。さらに、ほとんどの症例で皮疹を伴う事より治療後半（3次治療以降）で使用する方が望ましいと考えられた。しかしながら、2次治療で肝転移巣に対して根治度Bの手術が可能であった症例もあり、奏効すれば手術が可能となる可能性のある症例に対しては早い段階からCetuximabを使用する事が治療戦略のひとつになりうると考えられた。【まとめ】今回我々は 、Cetuximabを使用する機会を得たので使用のタイミングについて着目して検討を行ったので報告した。Cetuximab使用のタイミングを決めるにはさらなる症例数を重ねる必要があると考えられた。

O-18-7 結腸癌手術における小開腹先行腹腔鏡補助下大腸切除術（Hybrid Laparoscopic Assisted Colectomy）の手術手技

[1]獨協医科大学第一外科、[2]獨協医科大学PETセンター
○椿 昌裕[1]、百目木 泰[1]、萩原 信悟[1]、伊藤 友一[1]、藤田 昌紀[1]、加藤 広行[1]、村上 康二[2]

大腸癌手術では腹腔鏡下切除や小開腹手術による低侵襲手術が広く行なわれ、進行癌への適応拡大もなされている。腹腔鏡下リンパ節郭清手術手技においては内側アプローチによるリンパ節郭清と血管処理を先行する方法が一般的になってきたが、手技の習得は容易ではなく、また、腫瘍の深達度に応じた適切なリンパ節郭清範囲と血管処理（特に左側結腸癌、直腸癌における左結腸動脈温存の是非）に関しては一定の見解がない。われわれは1998年4月から一括切除困難な良性腫瘍、粘膜癌、SM癌、MP癌を対象に腹腔鏡補助下大腸切除術を施行し、また、2004年4月からはBMI25%以下で病変の占拠部位が盲腸からRsまでの症例を対象に小開腹手術を行なってきた。腹腔鏡補助下切除は外側アプローチを基本とし、小開腹手術は内側アプローチによるリンパ節郭清を先行させた。2005年9月までに施行した小開腹手術24例と同期間に施行された腹腔鏡補助下切除術24例との治療成績を検討すると、平均手術時間は小開腹手術103.6分、腹腔鏡補助下切除術113.5分、歩行開始日、食事開始日はそれぞれ1.70POD：1.47POD、6.58POD：6.84PODで、両術式間でほぼ同様であった。そこでそれぞれの術式が有している困難点を双方に補いながら、腹腔鏡下切除の結腸進行癌への適応拡大を図るために、小開腹創から中枢側のリンパ節郭清、血管処理を先行し、腹腔鏡補助下に腸管の剥離を行う術式を考案した。術式の概要：皮膚切開を5-6ｃｍとし、マルチフラップゲートを用いて創を展開。主リンパ節の郭清を小開腹下に行い、腸管周囲を無理のない範囲で剥離する。マルチフラップゲートからカメラ用のポートを挿入、更に2-3本の操作用ポートを挿入して、腹腔鏡下に腸管剥離を行い、腫瘍を含めた腸管を体外に引き出し、切除・再建を行なう。最近では術前診断として施行されたPET/CT検査から腫瘍の局在、支配血管の走行、リンパ節転移の有無、臍の位置などの合成画像を作成し、小切開に有効な皮膚切開部位を同定する試みを行なっている。今回は本術式の概要・PET/CT合成画像を供覧し、その有用性を報告する。

O-19-1 当院において内視鏡的粘膜下層剥離術を施行した直腸カルチノイドの検討

[1]島根県立中央病院内視鏡科、[2]島根県立中央病院消化器科
○宮岡 洋一[1]、泉 大輔[2]、三上 博信[2]、沖本 英子[2]、矢崎 友隆[2]、森藤 吉哉[2]、深澤 厚輔[1]、上山 俊輔[2]、宇野 吾一[2]、藤代 浩史[1]、高下 成明[2]、今岡 友紀[2]

【背景】直腸カルチノイドは病変の主座が粘膜下層に存在することが多く、通常の粘膜切除術（EMR）では深部断端が陽性になったり、脈管侵襲の有無が判定困難になったりすることがある。最近、内視鏡的粘膜下層剥離術（ESD）により、安全かつ正確な治療が可能であるという報告がみられ、当科でも導入し、その有効性を検討した。【対象】当科にて2006年1月から2009年7月までにESDを施行した直腸カルチノイド5例。【病変の内訳】男女比3:2。平均年齢53.8歳（40-72歳）。占拠部位は全例直腸Rb。平均腫瘍径7.2mm（6-8mm）。5症例とも色調は黄色調、表面平滑であり、びらんや潰瘍は有していなかった。術前には全例腹部CT、超音波内視鏡を施行し、転移のないこと、粘膜下層の断裂がないことを確認した。【方法】デバイスはフレックスナイフ2例、フラッシュナイフ3例。使用内視鏡はOlympus社製PCF230：1例、GIF-Q240：4例。局注はグリセオールやヒアルロン酸ナトリウムを使用。高周波電源装置はERBE社製ICC200 あるいはVIO3000を使用した。【結果】平均所要時間は57分（30-105分）。全例完全一括切除でき、合併症は認めなかった。病理学的検討でも全例カルチノイドであり、脈管・リンパ管侵襲は陰性であった。【考察】ESDにて粘膜下層の切除線を腫瘍との距離をとって決定でき、正確な病理学的検討が可能であることから、ESDは直腸カルチノイドの内視鏡治療の1つの選択肢になり得ると考えられた。

O-19-2 直腸カルチノイド腫瘍に対する内視鏡的粘膜下剥離術（ESD）の有用性に関する検討

[1]福岡大学消化器内科、[2]福岡大学病理学
○江口 浩一[1]、青柳 邦彦[1]、冨岡 禎隆[1]、山口真三志[1]、二村 聡[2]、向坂彰太郎[1]

【背景と目的】カルチノイド腫瘍は直腸に好発し、病変サイズと深達度により転移の頻度に違いがみられることが知られている。本疾患に対して、従来より種々の内視鏡治療がおこなわれてきたが、病変の主座が粘膜下にあるため、切除断端陽性率が高いことや、治療に伴う熱変性の影響で垂直断端の病理学的評価が困難となることが問題であった。内視鏡的粘膜下剥離術（ESD）は直視下に粘膜下層を確認し病変を切除することが可能であり、近年、ESDによる直腸カルチノイド腫瘍の治療報告が増加している。今回、直腸カルチノイド腫瘍におけるESD・EMRの治療成績を比較し、ESDの有用性を検討した。【対象】2004年から2009年までに病理学的に確定診断された直腸カルチノイド腫瘍15例を対象とした。ESDはおもにフラッシュナイフで切開し、フックナイフで剥離を行った。【結果】15例の内訳は男女比7：8、年齢30-76歳（平均52歳）であった。切除標本でのサイズは4-15mm（平均7.5mm）で局在部位はRb12, Ra2, Rs1であった。治療法はESD8, EMR7例であった。ESD症例は全例病変部の一括切除が可能で、切除断端は全例陰性であった。EMR症例では1例で断端陽性の不完全切除となり、追加外科治療を施行した。断端陽性症例を除いた14例中、経過をおえた7例全例で残存、再発は認めていない。（10～48か月、平均観察期間24.3か月）全例で出血、穿孔の合併症は認められなかった。【結論】直腸カルチノイド腫瘍に対するESD治療は直視下で粘膜下層および深部断端を確認しながら病変を切除できる利点があり、有用な治療法と考えられる。

O-19-3 直腸カルチノイドに対する内視鏡的粘膜下層剥離術

[1]長崎大学病院消化器内科、[2]長崎医療センター消化器内科、
[3]三佼会宮崎病院、[4]長崎市民病院消化器内科、
[5]佐世保市立総合病院消化器内科
○石居 公之[1]、磯本 一[1]、西山 仁[2]、山口 直之[1]、福田英一郎[5]、池田 幸紀[4]、大仁田 賢[1]、宿輪 三郎[3]、中尾 一彦[1]

【目的】10 mm以下の転移リスクを欠く直腸カルチノイドは内視鏡治療の適応になるが、内視鏡的粘膜下層剥離術（ESD）による治療の報告は少ない。【方法】原則として、10 mm以下、筋層浸潤がなく、リンパ節や遠隔転移の無い直腸カルチノイドに対し、ESDを施行した。一括切除率、治癒切除率、合併症（穿孔・出血）の有無、局所再発や転移（リンパ節、遠隔転移）の有無、予後について調べた。【成績】2005年2月～2008年4月までに長崎大学病院関連施設において、20例の直腸カルチノイドに対してESDが施行された。平均60歳（42～75歳）、男性11例女性9例であった。カルチノイド症候群を呈した症例は無かった。3例はRa領域で他はRb領域であった。平均7.6mm（3-16mm）であり、全例で一括切除が可能であった。施行時間の中央値は45分（20～140分）であった。2例では断端の病理組織判定が困難であり、治癒切除率は90%とした。1例で穿孔を来したが、内視鏡的クリッピングで対応可能であった。術後の病理組織学的には、いずれの症例にも過剰な細胞分裂像など悪性所見はみられなかった。中央値19か月の観察期間であるが、局所再発や遠隔転移は認めておらず、全例生存中である。【結論】サイズの小さい直腸カルチノイドに対するESDの有用性が確認された。

O-19-4 直腸カルチノイドに対する局所切除の適応

群馬大学病態総合外科学
○藤井 孝明、田部 雄一、矢島 玲奈、堤 荘一、浅尾 高行、桑野 博行

【背景】直腸はカルチノイドの好発部位であり、腫瘍径1cm以下の症例が大部分を占める。腫瘍径の他、壁進達度、脈管浸潤の有無がリンパ節転移の危険因子として報告されているが、治療方針としては1cm以下の病変に対しては局所切除、または内視鏡的切除が一般的であり、2cm以下の病変の治療方針はまだ確立されていない。当科では2cm以下の症例では再発は認めてなく、1.5cm以下の18例に対しては、経肛門的に局所切除術を施行している。今回、局所切除を施行した18例を解析し、その成績、治療方針について検討を行った。【方法および結果】男女比は2:1、平均年齢は51.5歳であり、占拠部位は全例Rbであった。腫瘍径は平均8.65mmであり、10mm未満が9例、10-15mmが9例であった。壁進達度は全例sm浸潤以深であり、腫瘍径別にみると、mp浸潤が10-15mmの症例で3例、10mm未満で1例認められたが、5mm以下の症例では全例smであった。脈管浸潤は腫瘍径10-15mmの症例で2例認められた。予後については全例生存しており、再発、リンパ節転移例は認めていない。【考察】今回の検討より、1.5cm以下の直腸カルチノイドに対して、経肛門的局所切除は有効であることが示唆された。特に、腫瘍径10mm未満の症例では内視鏡的切除も有用とする報告が認められるが、10mm未満でも自検例ではmp症例が含まれており、経肛門的局所切除の適応であると考えられた。5mm以下の自検例では全例sm浸潤であり、内視鏡的切除も有用である可能性が示唆された。10-15mmの症例では、T1-2の症例ではまず経肛門的局所切除術を施行し、壁深達度、脈管浸潤など病理診断の結果により追加切除を考慮するという方針は妥当であることが示唆された。

O-19-5 大腸ESDの治療成績と今後の課題

大阪市立大学消化器内科学
○永見 康明、町田 浩久、富永 和作、細見 周平、中谷 雅美、杉森 聖司、亀田 夏彦、岡崎 博俊、谷川 徹也、渡辺 俊雄、藤原 靖弘、荒川 哲男

【目的】当院での大腸腫瘍に対する内視鏡治療では、EMRで一括切除困難が予想される病変、もしくは拡大内視鏡観察で癌を疑う病変にESDを選択してきた。当院の治療成績から大腸ESDの有用性について検討した。【方法】対象は2005年5月から2009年4月にESDを施行した大腸腫瘍59症例、61病変。治療成績を右側結腸（右側）と左側結腸・直腸（左側）で、また粘膜下層の線維化との関連について広島大分類（F0:F1:F2=なし:中等度:高度）を用いて検討した。【結果】平均年齢69歳、病変径中央値32 mm（14-121）、肉眼型: LST-G/ NG/隆起型＝34/24/2、所要時間中央値91分（19-925）、右側/左側＝34/27、線維化F0/F1/F2＝31/25/5、担癌率87％（53/61、SM癌10病変）であった。一括切除率は85.2％（52/61）で、右側/左側: 88.3/81.5（%）、F0/F1/F2: 87.0/88.0/60.0（%）で線維化が高度になると有意に低下した。穿孔率は6.6％（4/61）で、右側/左側: 8.8/3.7（%）、F0/F1/F2: 3.2/12.0/0（%）で遅発性穿孔を含む2例に手術を要した。【結論】大腸腫瘍に対するESDでは、拡大観察は適応病変の抽出に有効であり、また高い一括切除率とともに適切な病理診断を得ることができた。反面、高度線維化を伴う病変に対する対処法と合併症に課題が残された。

O-19-6 当院における大腸ESDの経験およびそのトレーニング法の考案

[1]京都府立医科大学消化器内科、[2]大阪鉄道病院、
[3]京都府立医科大学人体病理学
○久貝 宗弘[1]、吉田 直久[1]、井上 健[1]、森本 泰隆[2]、奥田さやか[1]、宮脇喜一郎[1]、玄 泰行[1]、土肥 統[1]、内山 和彦[1]、石川 剛[1]、半田 修[1]、高木 智久[1]、小西 英幸[1]、若林 直樹[1]、八木 信明[1]、古倉 聡[1]、内藤 裕二[1]、柳澤 昭夫[3]、吉川 敏一[1]

大腸内視鏡的粘膜下層剥離術（ESD）は大きな大腸腫瘍の一括切除において有用性が多数報告されている．一方で大腸ESDは大腸壁が薄いことおよび彎曲した臓器であることより穿孔の危険性が高い．当院は平成21年9月現在205例に施行している．その平均腫瘍径は30.5mm（12-80mm）であり，平均施行時間は96分，一括切除率は91.2%である.穿孔は5.3%,後出血は1.9%である．今回は当施設で取り組んでいる大腸ESDのトレーニング法について報告する．トレイニーは，まず指導医のESDを2カ月見学しその介助を習得する．同時に動物モデルとしてブタ切除胃を用いて局注・粘膜切開から剥離および切除までの流れを習得する．3-4ヶ月目に症例において粘膜下層の展開の良い症例で指導医のもと剥離を行う．指導医が続行困難と判断した場合は適宜交代し総施行時間が120分までとなるようにしている．5-6ヶ月目に，5例以上の粘膜下層剥離を経験した時点で局注および粘膜切開を経験することとしている．大腸にはひだが存在することから，局注は上部ESDにはない配慮が必要であり，それがその後のストラテジーに大きく影響するため重要な研修ポイントの一つと考えている．数例の局注および粘膜切開を経験した後に，長径30mmまでのスコープの安定性の高い症例においてトレイニーのみでのESDの完遂を目指すこととなる．当院では同スケジュールを実施し現在までに3名のトレイニーを育成している．大腸ESDは初期の穿孔率の高さが問題でありスケジュールに添った指導医のもとでの研修が重要であると我々は考えて実践している．

O-20-1 当院における食道癌に対する放射線療法の現状

京都府立医科大学消化器内科
○松山 竜三、古倉 聡、岡島 学、福居 顕文、久貝 宗弘、山田 展久、宮脇喜一郎、奥田さやか、玄 泰行、土肥 統、吉田 直久、内山 和彦、石川 剛、半田 修、高木 智久、小西 英幸、若林 直樹、八木 信明、内藤 裕二、吉川 敏一

【背景・目的】食道癌診療において化学放射線療法（CRT）は広く用いられており、その役割は極めて重要である。しかし、進行例での治療成績の問題や併用化学療法の内容などコンセンサスの得られていない問題や晩期有害事象の問題など課題も多く残されている。今回、当院における食道癌に対するCRT（RT）施行の状況を評価し、問題点について検討することを目的とした。【方法】2008年1月から2009年7月までに当院でCRTまたはRTを施行した食道癌症例45例を対象とし、治療内容、効果および有害事象などについて検討した。【結果】初回治療としてCRT（RT）を施行した症例は28例で、それらの病期はcStage（UICC）I/II/III/IV=2/8/7/11例であった。術後の遺残・再発例に対する治療例は17例であった。当院で食道癌と診断したcStage（UICC）I，II,III症例のうち治療法としてCRTが選択された症例は、それぞれ4%,38.1%,25%であった。CRT施行した症例の照射量の中央値は51.3Gy（6-68Gy）で、60Gyの治療計画で行われた症例は26例で、その完遂率は80.8％であった。CRTの際に用いた化学療法としては5-FU+CDDP（FP）が84.8%と最も多く、次いでDocetaxelが10.5%であった。治療効果は、CR24.4%,4PR46.7%,4NC15.6%,4PD0%であった。Grade3以上の血液毒性を33.3%に、非血液毒性を33.3%に認めた。重篤な晩期有害事象として、Grade4の出血と間質性肺炎をそれぞれ1例認めた。【結語】当院での食道癌に対するCRTはすべての病期に対して用いられており、手術可能病期であっても高齢者では根治的CRTが選択されることが多かった。今回の発表では、当院における内視鏡治療後の予防的CRTや術前CRTの状況についても報告する。

O-20-2 胸部食道癌に対する術前化学療法の功罪

東海大学消化器外科
○山本壮一郎、小澤 壮治、島田 英雄、千野 修、名久井 実、数野 暁人、安田 聖栄、貞廣荘太郎、幕内 博康、生越 喬二

【背景】術前化学療法は腫瘍縮小などによる根治性の向上を期待して行われるが，有害事象による手術遅延や術後合併症の増加が危惧される。【目的】胸部食道癌に対する術前化学療法の功罪を臨床的効果、病理組織学的効果、有害事象、術後合併症の観点から検討した。【対象と方法】2003年4月から2008年3月までに術前化学療法を行い、その後に開胸開腹胸部食道切除術、頸胸腹3領域リンパ節郭清を施行した胸部食道扁平上皮癌29例を対象とした。化学療法のレジメンはJCOG9907に準じて5FU+CDDPを用いた。臨床的効果と病理組織学的効果は、食道癌取扱い規約第9版に、有害事象や術後合併症はCTCAEver.3に準じて評価した。【結果】男性26例、女性3例、年齢49-72歳（平均62.1歳）であった。術前進行度はStage 0 1例、St I 0例、St II 2例、St III 12例、St IVa 14例であった。臨床的効果はCR 2例、PR 17例、NC 9例、PD 1例であった。病理組織学的効果はGrade3が1例、Gr2が2例、Gr1が21例、Gr0が5例であった。有害事象は9例（33%）に認められ，内訳はGr3が1例であった．術後合併症は13例（45％）に認められ、程度はGr3が3（23%）,Gr4が5例（38%）にみられた。【考察と結論】奏効率は65.5%、病理組織学的効果はGr0および1が90％であり、腫瘍縮小効果はあるが完全奏効を得ることはむずかしい。一方、化学療法中のGr3以上の有害事象の発生頻度は低いが、術後合併症が45％に発生し、術前化学療法非施行例（28%）に比べて高率であった。術前化学療法は腫瘍縮小効果があり、有害事象も許容範囲であるので根治性を上げるためには有用と考えられた。しかし、術後合併症が多く、重篤となりやすいため周術期管理に留意するべきである。

O-20-3 食道亜全摘術後の食道吻合部狭窄についての検討

熊本大学消化器外科学
○佐藤 伸隆、渡邊 雅之、木下 浩一、藏重 淳二、斎藤 誠哉、辛島 龍一、平島浩太郎、今村 裕、日吉 幸晴、長井 洋平、鶴田 豊、田嶋ルミ子、岩上 志朗、池田 貯、林 尚子、馬場 秀夫

【はじめに】食道癌食道亜全摘術後症例において吻合部狭窄は、食物の通過障害のみでなく嚥下性肺炎の発症にも注意しなくてはならず大きくQOLを妨げる重大な合併症である。一般に、吻合部の縫合不全や吻合法と関連するといわれているが、詳細を明らかにする報告は少ない。当科において内視鏡下バルーン・ブジ—を要した、食道亜全摘術後の食道吻合部狭窄症例について検討を行った。【対象と方法】2006年1月から2008年12月の間に当科において食道癌に対して食道亜全摘術を施行した127例を対象とした。吻合部狭窄とは、経口ファイバースコープの通過に支障のあるものとした。バルーン・ブジ—は、1.ファイバースコープの通過に支障がある症例、2．通過障害の症状の強い症例を適応とした。食道癌食道亜全摘術後の食道吻合部狭窄症例において臨床的因子について検討した。【結果】38例（29.9%）に内視鏡下バルーンブジーを施行した。うち33例（26.0%）で吻合部狭窄を認めた。ブジ—の施行例は、手縫い吻合に多く、縫合不全症例に多い傾向があった。ブジ—施行例は、前治療施行例、胸骨前経路再建、結腸再建症例で有意に少なかった。次いで、ブジ—を行った38例について検討した。胸骨前経路・結腸再建は一例のみ、三角吻合症例は0例であった。器械吻合に比べ、手縫い吻合は有意に術後早期にブジ—を要した。ブジ—を要した期間や回数に吻合法は関連を認めなかった。再建経路では、後縦隔経路再建で、有意にブジ—を要した期間が長かった。【まとめ】縫合不全や手縫い吻合とブジ—施行に有意な関連はなかったものの、ブジ—を要する症例では手縫い吻合は器械吻合と比べ有意に術後早期にブジ—を要した。

O-21-1 高齢者（70歳以上）胃癌手術症例の検討

[1]日本医科大学武蔵小杉病院消化器病センター、
[2]日本医科大学付属病院外科
○前島顕太郎[1]、山岸 征嗣[1]、千原 直人[1]、小峯 修[1]、吉野 雅則[1]、水谷 聡[1]、坊 英樹[1]、星野 有哉[1]、尾形 昌男[1]、渡辺 昌則[1]、鈴木 英之[1]、徳永 昭[1]、内田 英二[2]

【目的】高齢者における胃癌手術において，術後合併症は致命的となるものも少なくない．今回我々は，胃癌術後合併症及び合併症発生リスクについて検討を行った．【対象】1996年1月から2009年6月までに当科で手術された胃癌症例626例中，70歳以上の高齢者胃癌症例258例と40～69歳の中年者症例350例に分け比較検討を行った．【結果】1）高齢者（70歳以上）と中年者（40～69歳）における在院死率はそれぞれ2.8%，1.9%認めたが，中年者ではそのほとんどが原病死（癌死）であったのに対し，高齢者ではその半数以上が術後合併症による死亡であった．2）術後合併症あり群（A群）と術後合併症なし群（B群）の比較では，高齢者・中年者ともに手術時間において有意差を認め，A群では手術時間が長い．一方，中年者では差を認めなかった高血圧症有病率が，高齢者ではA群44.8%，B群25.9%と有意にA群において高血圧症有病率が高かった．縫合不全の検討では，縫合不全あり群（C群）と縫合不全なし群（D群）の比較で，高齢者・中年者ともに出血量において有意差を認め，C群では出血量が多い．一方，術後合併症の検討と同様に，高齢者のみで高血圧症有病率に有意差を認め，さらに中年者では差を認めなかった糖尿病有病率が，高齢者ではC群25%，D群8.1%と有意差を認めた．以上より，特に高齢者胃癌手術においては，術前の基礎疾患コントロール不良例，手術時間の延長，出血量の増加が予想される症例については，より注意を要すると伴に，縮小手術の可否についても検討を要すると考えられた．

O-21-2 胃癌に対する鏡視下手術と消化管機能再建の融合

[1]高知大学外科学講座外科1、[2]高知大学医療学講座医療管理学分野
○並川 努[1]、小林 道也[2]、北川 博之[1]、岡林 雄大[1]、駄場中 研[1]、岡本 健[1]、杉本 健樹[1]、花崎 和弘[1]

【背景】低侵襲手術を目的として行われる腹腔鏡手術が術後早期のQOLに寄与するのに対し、消化管機能温存・再建手術の選択は，術後長期のQOLに大きな影響を及ぼし、これらを融合させることで手術後早期から中長期のQOL向上が期待できる。そこで我々は、胃癌に対する腹腔鏡手術後、機能再建、生理的通過を目的にdouble tract再建（DT）あるいは空腸嚢double tract再建（PDT）を行ってきた。【目的】腹腔鏡手術における機能再建術の適用の妥当性と有用性を評価する。【対象と方法】胃癌に対して腹腔鏡補助下幽門側胃切除後DT、腹腔鏡補助下胃全摘術後PDTの手術手技を供覧し、DT 16例、PDT6例、Billroth I再建（BI）35例、Roux-en Y 再建（RY）42例の手術関連事項、内視鏡検査におけるRGB分類を用いた残胃炎、逆流性食道炎の有無、術後の上部消化管造影検査におけるHis角、Gastrointestinal Symptom Rating Scale（GSRS）を用いたQOLについて評価した。【結果】5 Portで腹腔鏡下にリンパ節郭清を行った後、鏡視下に空腸間膜を切開し、linear stapler（LS）を用いて空腸切離を行う。後結腸で空腸断端を挙上した後、剣状突起下で小切開開腹し、胃を切離後、胃全摘の場合は10cmの空腸嚢をLSで作製する。circular stapler（CS）を用いて十二指腸空腸吻合後にLSで残胃空腸吻合、あるいはCSで食道空腸嚢吻合し、最後に手縫いで空腸空腸吻合する。術後入院日数、縫合不全、吻合部狭窄等の術後合併症発生頻度はDT、PDT両群とBI、RY両群で有意差はなかった。1年後の体重変化率、血清タンパク、アルブミン等の血液学的栄養指標項目はそれぞれの群に有意差を認めなかった。DTの残胃炎はRYと同等でBIに比し軽度であった（P<0.05）。BIはRYおよびDTに比し有意にHis角が開大しており（100.3±11.0度、83.6±14.8度、86.8±19.4度、P<0.05）、また逆流性食道炎合併例のHis角は非合併例に比し有意に開大していた（107.4±3.6度、83.2±12.4度、P<0.05）。術後内視鏡検査検査においてDT、PDT群は十二指腸乳頭への到達が可能であり、術後腹膜再発による閉塞性黄疸に対して内視鏡的胆道ステント留置、総胆管結石に対して内視鏡的截石が可能であった。PDTの食事摂取量はRYに比し多く（64%、58%、P<0.05）、GSRSにおいてRYおよびDTはBIより逆流症状が少なく、DTはRYより消化不良が少なく、DTはBI、RYより便秘が少なく、総合スコアでもDT、RYはBIより良好であった（P<0.05）。PDTはRYに比し下痢が少なかった（P<0.05）。【結語】RYおよびDTはBIに比し残胃炎は有意に少ないが、RYは術後十二指腸への内視鏡的到達は困難である。腹腔鏡手術においてもDT、PDTは安全に施行でき、食物の生理的通過が保たれ、術後内視鏡的に十二指腸乳頭へのapproachも可能であり、術後QOL向上が期待できる有用な再建方法と考えている。

O-21-3 胃癌に対する腹腔鏡下手術の標準化

国立病院機構九州がんセンター消化器外科
○大垣 吉平、坂口 善久、沖 英次、坂本 快郎、南 一仁、藤 也寸志、岡村 健

胃癌に対する腹腔鏡下手術は、その有用性が認識されて世界的にも急速に普及してきており、日本でも低侵襲治療として日常臨床で広く行われているのが現状である。しかし、標準治療のひとつとして受け入れられるためには、手術の安全性、根治性が確保され、開腹手術に劣らぬ治療成績を示すことが必要である。胃癌に対する手術の基本は病巣の切除と系統的リンパ節郭清であるので、腹腔鏡手術においても開腹手術と比較して同等以上のリンパ節郭清の精度が要求される。当センターでは2005年4月より早期胃癌に対して腹腔鏡下胃切除術を導入したが、リンパ節郭清はD1+β郭清を標準とした。早期胃癌に対する開腹幽門側胃切除との比較検討では、腹腔鏡下幽門側胃切除での郭清リンパ節個数が上回り、また術中術後合併症にも差は認めなかった。病理学的にリンパ節転移が陽性であった症例も20例あったが、リンパ節再発は認めていない。現在まで再発はpT2（SS）N1で肺転移を来した1例と、pT1（SM）N1で腹膜再発を来した1例のみであり、安全性、根治性に問題はないと判断している。進行胃癌への適応拡大においては、D2郭清が必須となるが、腹腔鏡の拡大視効果や腹腔鏡独特の視野での操作、機器の発展に加え、腹腔鏡外科医の修練、手技の定型化で、より精密なD2リンパ節郭清が可能となっている。一方、腹腔鏡下手術導入時は胃切除後の再建を小開腹創から行っていたが、患者体型や病巣の部位などにより吻合操作が困難な症例を経験したため、再建の安全性を考慮し体内吻合へ移行した。幽門側胃切除におけるBillroth-I吻合、Roux-Y吻合、さらに胃全摘後の食道空腸吻合も体内器械吻合で行うことにより、安全でより低侵襲な手術が可能となり、症例による適応制限もなくなった。我々は体内Billroth-I法をデルタ吻合で行っているが、経験した100症例における検討では、吻合関連合併症は縫合不全2例、膵液漏による二次的縫合不全を1例に認めたのみで、吻合部狭窄はなかった。ダンピング症状や逆流症状などの胃切除後障害も経度で、安全性の高い有用な吻合法と判断しいている。また、ハイリスク症例に対する適応を評価する目的で、種々の基礎疾患を有する80歳以上の高齢者における治療成績を検討した。腹腔鏡下胃切除術を施行した13例において、術中合併症はなく術後合併症は創感染のみで、平均15日で退院した。ハイリスクの症例にこそ、低侵襲な治療を提供するべきであり、腹腔鏡下手術が特に有用である。胃癌に対する腹腔鏡下手術は今後さらに発展、普及していくと予想されるが、良好な治療成績を保ち標準化されるためには、スタッフの技術修練や手術環境の整備は不可欠であり、安全性を確認した上で施設のレベルに応じた適応を設定することが重要である。

O-22-1 大腸癌におけるRegIα蛋白の発現

新潟大学保健学研究科検査技術科学分野
○濁川 慎吾、岩渕 三哉、渡辺 徹、池亀 央嗣、佐川 圭吾、渡辺 友子

【背景】RegIαはラット膵ラ島の再生β細胞に報告され、その後ヒト消化管粘膜にも確認された。RegIαと細胞増殖や細胞分化との関連が推測されている。
【目的】大腸癌におけるRegIα蛋白の発現の特徴を検討した。
【方法】外科的切除の大腸癌60個を用いてRegIα蛋白の発現を免疫染色で検討した。発生部位は盲腸～下行結腸13個，S状結腸15個，直腸29個、組織型は管状腺癌57個，低分化腺癌3個、深達度は粘膜内癌1個、固有筋層以深浸潤癌59個（12個は粘膜内癌部あり）であった。
【成績】大腸癌における発現様式はS型（杯細胞の粘液胞に陽性）、C型（細胞質が均質に濃淡染）、CS型（粘液胞と細胞質が陽性）、G型（内分泌細胞に陽性）、P型（パネート顆粒に陽性）であった。S型・CS細胞は杯細胞であり、C型細胞の一部はCD10陽性細胞と対応した。発現頻度は72%（粘膜内癌部100%；中･高度発現85%，浸潤癌部68%；中・高度発現46%）であった。発現様式別にはS型45%（85%；77%，37%；25%）、C型38%（15%；8%，37%；22%）、CS型3%（8%；8%，2%；0%）、G型5%（15%；0%，2%；0%）、P型2%（8%；8%，0%；0%）であった。組織型別には管状腺癌74%（中・高度発現53%）で､S型46%（33%）とC型40%（24%）であり､低分化腺癌33%（0%）であった。部位別には盲腸～下行結腸77%（54%）、S状結腸80%（47%）、直腸69%（52%）であった。
【結論】大腸癌におけるRegIα蛋白は癌細胞の種類別に特有の発現様式を示し、杯細胞S型とCD10陽性細胞C型の腸型細胞主体の発現であった。粘膜内癌部は浸潤癌部に比べて高頻度・高度に発現した。管状腺癌には高頻度・高度に発現した。発生部位による発現の違いはなかった。

O-22-2 大腸癌における GROα 発現の意義

獨協医科大学病理学（人体分子）
○尾形 英生、関川 昭、福井 広一、田中 宏幸、廣瀬 元彦、山岸 秀嗣、市川 一仁、冨田 茂樹、井村 穣二、藤盛 孝博

【背景】GROα はCXC ケモカインに属し，創傷治癒や血管新生等に関与するサイトカインである．一方，GROα はメラノーマの増殖を促進する因子として単離され，前立腺癌，卵巣癌などで高発現している．近年，複数のマイクロアレイ解析により，GROα が大腸癌において高発現する遺伝子であることがわかってきた．そこで本研究では，大腸癌における GROα 発現およびその意義について検討を行った．【方法】大腸癌手術検体に対して免疫染色を用いて GROα 発現を調べ，臨床病理学的因子との関連を検討した．種々の大腸癌細胞株における *GROα*，*CXCR2* 遺伝子発現を RT-PCR を用いて調べた．さらに大腸癌細胞 DLD-1 に対して GROα を投与し，浸潤能に与える影響を invasion chamber を用いて検討した．【結果】大腸癌組織において GROα 発現は増強しており，癌の進行度と相関した．*GROα* 遺伝子は，検討した 10 種の大腸癌細胞株中 6 例で発現を認め，*CXCR2* 遺伝子は全例で発現を認めた．GROα 蛋白は，DLD-1 に対して浸潤能を増強させた．【結論】GROα は大腸癌の浸潤に関与している可能性が示唆された．

O-22-3 Localization of cortactin is associated with colorectal cancer development

長崎大学腫瘍診断病理学
○平川 宏、柴田健一郎、中山 敏幸

Cortactin is ubiquitously expressed an actin filament (F-actin)-binding protein that stabilizes F-actin networks and promotes actin polymerization by activating the actin-related protein 2/3 (Arp2/3) complex. Overexpression of cortactin in cancer cells stimulate cell migration, invasion, and experimental metastasis; however, the underlining mechanism involved in cortactin for tumor progression has not been fully understood. Recently, a direct interaction between zonula occludens-1 (ZO-1) and cortactin in epithelial cells has been reported. The present study aimed to further clarify the significance of the interaction between cortactin and ZO-1 in cancer progression. Cortactin expression and localization in colorectal human cancer tissues were evaluated by immunohistochemistry and immunofluorescence. Co-immunoprecipitation and immunofluorescences analysis revealed cortactin and ZO-1 interaction and localization in cancer cells. In our study, the localization of cortactin is a crucial marker for lymph node metastasis in colorectal cancer. This is the first report to show the interaction of cortactin and ZO-1 in colorectal cancer progression. We conclude that localization of cortactin in cancer cells and interaction between ZO-1 and cortactin are crucial for cancer progression.

O-22-4 大腸癌におけるカルシウム感受受容体（CaSR）の発現低下

札幌医科大学内科学第一講座
○宮本 千絵、山本 博幸、日崎 恵一、宮本 伸樹、井伊 正則、谷口 博昭、足立 靖、田沼 徳真、須河 恭敬、佐々木 茂、有村 佳昭、篠村 恭久

【目的】Gタンパク共役受容体の一つであるCalcium-sensing receptor（CaSR）は、Ca^{2+}による情報伝達系において重要である。Ca^{2+}は大腸癌に対する化学予防の効果が知られており、また、イオントランスポートシステムの異常はヒト癌においてしばしば認められる。本研究では、大腸癌におけるCaSRの異常を明らかにすることを目的とした。
【方法】大腸癌組織におけるCaSR発現をRT-PCR、real-time PCR、免疫染色を用いて解析した。関連分子であるNa+トランスポート（SMCT）、β-カテニン、マトリライシン、Wnt-5aの発現を解析した。shRNAを用いて、細胞株の浸潤実験を行った。
【成績】検討した約半数の症例で癌部におけるCaSR mRNAおよび蛋白発現低下を認めた。CaSR発現と分化度に逆相関を認めたが、SMCT発現との相関は認めなかった。CaSR発現低下とβ-カテニンの核・細胞質発現との相関を認めた。マトリライシンは、特に浸潤先進部においてβ-カテニンの核・細胞質発現とともに発現する傾向を認めたが、同時に、CaSRの発現低下を認めることが多かった。CaSR発現低下は、大腸癌細胞株の浸潤促進に働いた。
【結論】CaSRのdownregulationは、大腸癌において重要な役割を担っていることが示唆された。

O-23-1 繊維芽細胞への酸暴露によるHB-EGFの産生誘導とバレット上皮発生の病態への関与

島根大学内科学講座第二
○ラーマン ファルザナ、石原 俊治、門脇 泰憲、天野 祐二、古田 賢司、木下 芳一

【背景】胃酸逆流はバレット上皮発生の病態における重要な因子の1つであるが、これまでの研究は主に酸の食道上皮細胞への直接作用の面からおこなわれてきた。今回我々は、傷害食道粘膜においては酸が間葉系細胞に影響を与える可能性を想定し、繊維芽細胞への酸暴露によって誘導される因子をマイクロアレイ解析し、バレット上皮発生への関与について考察した。【方法】培養したヒト胎児繊維芽細胞OUMSに対して20分間の酸暴露（pH5）をおこなった後、培養細胞からtotal RNAを抽出し、発現遺伝子をマイクロアレイ解析した。その後､有意に上昇した遺伝子を同定し､食道扁平上皮細胞株（HET1A）を用いて同定遺伝子の円柱上皮への分化誘導能を検討した。【結果】マイクロアレイ解析によって、HB-EGF、PDGFA、PDGFB、FGF6、IL-8、CSF2、CXCL-5が高発現遺伝子として同定されたが、HB-EGFが最も高発現していた（10倍）。逆流性食道炎患者の生検組織を用いた免疫染色でも間葉系細胞におけるHB-EGFの高発現が観察された。さらにin vitroでHET1AにリコンビナントHB-EGFを作用させると、腸上皮への分化誘導転写因子であるCDX-2の発現が有意に増強され、この効果はCDX-2のプロモーターを用いたルシフェラーゼアッセイによっても確認された。また、CDX-2以外の腸形質マーカーであるサイトケラチン7やvillinの発現もHB-EGFの作用によって増強した。【結語】傷害食道粘膜では、酸によって繊維芽細胞からHB-EGFが産生され、食道扁平上皮の円柱上皮への分化誘導に関わる可能性が示唆された。

O-23-2 食道扁平上皮癌におけるTCF4の発現とその臨床的意義

[1]名古屋市立大学腫瘍免役外科、[2]名古屋市立大学消化器外科
○石黒 秀行[1]、桑原 義之[2]、木村 昌弘[2]、三井 章[2]、堅田 武保[1]、田中 達也[1]、塩崎みどり[1]、長縄 康浩[1]、藤井 義敬[1]、竹山 廣光[2]

【背景】食道癌は、消化器癌のなかでも特に予後の悪い疾患であり、進行癌として発見された場合、外科的治療には限界がある。現在、放射線治療、化学療法などの組み合わせにより、予後改善のための努力がなされてはいるが、満足できるものではない。食道癌の治療成績向上、予後改善のためには、現状の診断、治療法ではなく、新しい診断法の開発、および治療法の見直しが必要である。TCF4は、Wntシグナル伝達系において、核内でベータカテニンにより転写活性を制御されており、その下流遺伝子が癌の増殖や転移に関わっているとされている。【目的】食道癌においてベータカテニンの核への移行は、大腸癌、肝癌などと比較して少数であり、Wntシグナルは重要でないと考えられてきた。今回TCF4の免疫染色を行い、臨床病理学的因子との関連を検討した。【結果】当科で手術施行した79例の食道扁平上皮癌についてTCF4の免疫組織染色を行ったところ、79症例中45例に核陽性例を認めた。一方ベータカテニン核陽性例は6例であった。TCF4の陽性例と陰性例を分けて検討したところ、T因子、N因子、stage、ly因子、v因子と有意差をもって相関関係にあり、また核陽性例では有意に予後不良であった。【結語】TCF4はWntシグナルの重要分子であり、ベータカテニンが核に移行していなくても、Wntシグナルが癌増殖に関与していることが示唆され、食道癌において治療や診断のターゲットとなりうる可能性が示唆された。

O-23-3 ヒト食道癌におけるAngiopoietin-like 4（Angptl4）の発現と臨床病理学的検討

[1]長崎大学病態解析制御学講座腫瘍外科学分野、
[2]長崎大学大学院原研病理
○柴田健一郎[1]、中山 敏幸[2]、平川 宏[2]、永安 武[1]

【背景】Angipoietin-like 4（Angptl4）は、血管新生因子であるAngiopoietinの類似分泌蛋白で、脂質代謝に関わるとされているが、前立腺癌、肝細胞癌、乳癌等の悪性腫瘍での発言の報告もある。しかし、消化管悪性腫瘍におけるAngptl4 発現の検討はあまりなされていない。【目的】今回ヒト食道癌におけるAngptl4の働きを明らかにするため、食道癌組織を用い、Angptl4発現と組織型・浸達度・リンパ節転移・遠隔転移などの臨床病理学的指標との関係を検討した。【方法】対象は1995～2003年に長崎大学病院腫瘍外科で食道癌の根治手術を受けた106例（男性97例、女性9人例、平均年齢63.6歳）において、Angptl4の免疫染色を行いその染色性を判定、分類した。またmRNAレベル、蛋白レベルでヒト食道癌におけるAngptl4の発現を確認するため、cell-line、生標本を用いてRT-PCR、Western blottingを行った。【結果】106例の内、免疫染色で陽性が67例、陰性が39例であった。染色性と各臨床病理学的指標との関係を検討した結果、扁平上皮癌分化度（$p<0.005$）、静脈侵襲（$p<0.005$）、再発形式（遠隔転移[$p<0.005$]、リンパ節再発［$p<0.01$］）、無再発生存率（$p<0.005$）、全生存率（$p<0.0005$）において有意差が確認された。またRT-PCR、Western blottingによってヒト食道癌におけるmRNA、蛋白の発現が確認された。【結論】Angptl4は脈管侵襲、血行性転移との関連が指摘されているが、今回の検討では他の臨床病理学的指標との関連も認められ、生存率の差も確認された。これらよりAngptl4は予後予測因子としても有用であると考えられた。

O-24-1 食道pH、インピーダンス測定によりSymptom1index（SI）が陽性であったPPI抵抗性NERD患者の液体逆流と症状出現の関連

日本医科大学消化器内科
○小杉 有紀、岩切 勝彦、佐野 弘仁、川見 典之、梅沢まり子、田中由理子、飯泉 匡、琴寄 誠、星原 芳雄、坂本 長逸

【目的】SI陽性（50%以上）であるPPI抵抗性NERD患者の液体逆流と症状出現の関連を明らかにする。【方法】対象は24時間食道pH、インピーダンス測定を行いSI陽性であったPPI倍量抵抗性NERD患者7例（男性3人、平均年齢52.0歳）である。液体逆流をacid1reflux（逆流液pHが4未満）、minor1acid1reflux（逆流液のpHが1以上低下するが4未満に低下しない）、non-acid1reflux（逆流液のpH変化が1未満で4未満に低下しない）に分類し、各液体逆流と症状出現率の関連を評価した。また逆流液の到達部位をLES口側5、7、9、15、17cmの5箇所に分類し、液体逆流の到達部位と症状出現の関連を検討した。さらにLES口側15、17cmの部位に達した液体逆流のbolus1clearance1time（BCT）を測定し、BCTと症状出現の関連性についても検討を加えた。【成績】計719回の液体逆流が観察され、液体逆流症状は51回（7.1%）にみられた。acid-reflux、minor1acid1reflux、non-acid1refluxによる症状の出現率は7.3%、8.8%、6.0%であり、逆流液のpHの違いによる症状出現率に違いはみられなかった。液体逆流の到達部位と症状の出現率を検討すると、LES口側5cmでは1.6%、LES口側7cmでは1.6%、LES口側9cmでは5.3%、LES口側15cmでは19.3%、LES口側17cmでは15.1%であり、上方に達する液体逆流は症状の出現率が有意に高率であった。LES口側15、17cmに達した液体逆流の逆流症状の有無によるBCTに違いはなかった。【結論】SI陽性のPPI抵抗性NERD患者の液体逆流症状の出現は、逆流液のpHとの関連はなかった。また逆流液と到達部位の関連では、食道上方に達したときに症状が出現しやすかったが、症状出現とBCTとの関連はなかった。

O-24-2 当施設における無線式pHモニタリングの使用経験

横浜市立大学附属病院
○飯田 洋、稲森 正彦、加藤 真吾、内山 崇、渡邊誠太郎、細野 邦広、遠藤 宏樹、坂本 康成、藤田 浩司、古出 智子、高橋 宏和、米田 正人、所 知加子、後藤 歩、阿部 泰伸、小林 規俊、桐越 博之、窪田 賢輔、斉藤 聡、中島 淳

胸やけを主訴とする胃食道逆流症（GERD）の診断における24時間pHモニタリングの有用性は確立されている．しかし保険収載されているにもかかわらず，診断のツールとしてあまり普及していないのが現況である．理由のひとつとして，24時間にわたりpHのカテーテルを経鼻的に留置することになるため被検者の検査許容性に難がある事は否めない．有線式にpHモニタリングと比較し，開発された無線式のブラボー無線式pHモニタリングの測定器は，小型で食道への装着が可能なため，有線式のように鼻腔から電極を挿入する必要もなく，ほぼ日常生活が可能となる上に，長時間にわたってpHのモニターが可能なため，より日常生活を反映した異常を敏感に感知する可能性がある．2008.6月から当院で施行している無線式pHモニタリングの10例の使用経験について，有線式pHモニタリングと比較し，若干の知見と文献とともに報告する．

O-24-3 膠原病患者におけるHigh-resolution manometryを用いた食道運動機能の検討

大阪府済生会中津病院消化器内科
○山下 博司、百瀬 健次、仙田 花実、孝橋 道敬、小嶋 融一、豊永 貴彦、大塚 真美、江口 考明、大橋 里奈、福知 工、伊藤 大、蘆田 潔

【目的】膠原病において食道運動異常を示すことは以前より知られており、また逆流性食道炎の合併も多いとされている。今回、我々は膠原病患者にHigh-resolution manometryを用いた食道内圧測定を行い、膠原病患者における食道運動機能を評価した。【方法】当院膠原病内科において膠原病の診断を受けた7例（男性1例:女性6例、平均年齢61.7歳）を対象とした。食道内圧測定は1cm間隔に36個の内圧センサーを有するMano Scan（Sierra Scientific社）を用いて、座位で5mlの水嚥下を10回行い評価を行った。評価項目はUES静止圧・弛緩残圧（mmHg）、LES静止圧・弛緩残圧（mmHg）、食道体部1次蠕動圧（mmHg）、一次蠕動波出現率（%）、蠕動速度（cm/s）とした。また膠原病患者（C群）と無症状の健常人7例（N群）と比較を行った。【結果】疾患の内訳は強皮症4例、MCTD3例であった。このうち症状を有するのは5例で、その内訳は胸やけが3例、嚥下困難が2例であった。UES静止圧はC群52.9mmHg：N群80.1mmHg（P＜0.05）、UES弛緩残圧はC群5.4mmHg：N群1.1mmHg（NS）、LES静止圧はC群15.8mmHg：N群24.9mmHg（P＜0.05）、LES弛緩残圧はC群7.1mmHg：N群7.7mmHg（NS）、食道体部1次蠕動圧はC群77.3mmHg：N群91.7mmHg（NS）、1次蠕動波出現率はC群88.9%：N群94.9%（NS）、蠕動速度はC群4.0cm/s：N群3.6cm/s（NS）であった。【結語】膠原病患者において、食道体部の一次蠕動波の機能は保たれているが、UES・LESは共に静止圧が低い傾向が見られた。膠原病患者に逆流性食道炎の合併が多いのはLES静止圧の低下が関与している可能性が示唆された。

O-24-4 食道内圧検査における自動解析ソフトの開発と臨床応用の可能性

[1]群馬大学病態制御内科、[2]群馬大学附属病院光学医療診療部、
[3]スターメディカル株式会社
○保坂 浩子[1]、草野 元康[2]、下山 康之[1]、名越 淳人[1]、栗林 志行[1]、前田 正毅[1]、財 裕明[1]、堀越 勤[1]、河村 修[1]、森 昌朋[1]、河田 諭[3]

【背景】食道運動障害の確定診断には食道内圧検査が必須であるが、検査自体が容易でなく、食道蠕動波の波高や蠕動の伝搬速度などのデータ解析は客観的な判断が難しく、煩雑である。【目的】食道内圧検査における臨床応用可能な自動解析ソフトを開発し、その評価を行った。【方法】健常人ボランティア2人にInfused catheter法による食道内圧検査を行った。食道内圧の測定は下部食道括約筋の直上、5cm、10cm、15cmの4点を行い、空嚥下および水5 mlの嚥下によって誘発された一次蠕動波を検討対象とした。各チャンネルの蠕動高とチャンネル間の伝導速度を、スターメディカル株式会社と共同作成した自動解析ソフト（食道機能検査システムMOGRAM EM）を使用し得られた値と、紙に記録された波形を直接計測することによって得られた値を真の値とし、両者を比較検討した。なお、自動解析ソフトでは蠕動波高は蠕動波のピークの波高からベースライン（呼気終末、平均値、最低値、大気圧を選択可能）を引いた値とし、伝導速度は各チャンネルでの蠕動波の波形の最大傾斜角とベースラインとの交点を取り、自動計算した。【結果】蠕動波高の誤差の絶対値は空嚥下（n=5）で平均値0.51±0.33ｍｍHg、水嚥下（n=10）で0.95±0.75ｍｍHg と微小であった。蠕動波の伝導速度の誤差の絶対値は空嚥下（n=5）で 0.04±0.06cm/sec、水嚥下（n=10）で0.054±0.11cm/secであった。自動測定ソフト値と手動計測値の一次相関係数は蠕動波高でr=0.994、伝導速度でr=0.993と非常に良好であった。【結語】自動解析ソフトで得られた値は手動測定での値とほぼ一致し、今回開発された自動解析ソフトは食道運動測定のデータ解析に有用である。

O-25-1 食道裂孔ヘルニアの臨床像の検討

[1]群馬大学医学科、[2]群馬大学病態制御内科、
[3]群馬県健康づくり財団、[4]群馬大学付属病院光学医療診療部
○今井 陽一[1]、保坂 浩子[2]、下山 康之[2]、河村 修[2]、茂木 文孝[2,3]、草野 元康[4]、森 昌朋[2]

【背景】骨粗鬆症および脊椎の圧迫骨折は高齢者に多く認められ、これによって起こる腹腔内圧の上昇は食道裂孔ヘルニアや、その他の消化管運動障害の原因となる可能性がある。今回我々は、食道裂孔ヘルニアを持つ患者ではその他の消化管運動障害に由来する症状をも併存している可能性が高いと仮定し、食道裂孔ヘルニア患者における消化器症状や臨床的特徴を調査した。【方法】群馬県健康づくり財団にて2009年6月から2ヶ月間に胃がん検診のための胃X線間接撮影を受診し、X線写真の読影にて横隔膜上にヘルニアのうを確認したものを食道裂孔ヘルニアと診断した。ヘルニア者と性別、年齢をマッチさせた非ヘルニア者を対照群とし、検診受診時に記載した自己記入式の問診票を基に、自覚症状（胃痛、黒色便、嘔気、胸やけ、便秘）やBMI、飲酒・喫煙習慣などを両群間で比較した。【結果】ヘルニア群、対照群ともに84人ずつ（男48人、女36人、平均年齢69.6歳）であった。BMIの平均は男性のヘルニア群と対照群で差を認めなかったが、女性のヘルニア群で24.7、女性の対照群は22.7とヘルニア群で有意に高値であった（p=0.006）。腹部症状は胃痛（ヘルニア群、対照群）が（11人、7人）、黒色便（5人、6人）、嘔気（3人、1人）、胸やけ（19人、15人）、便秘（15人、12人）であった。腹部症状5つのうちいずれを持つ有症状者はヘルニア群38人、対照群31人で有意差はなかった。(P=0.27)【結語】食道裂孔ヘルニア有する女性は、食道裂孔ヘルニアのない女性に比べBMIが高かった。今回の検討では、ヘルニア群と対照群の間に腹部症状の違いは認められなかったが、これは調査対象人数が少ないことも一因と考えられた。

O-25-2 内視鏡検査前の簡潔な症状質問による逆流性食道炎患者検出の可能性

佐賀大学消化器内科
○高島 利、山口加奈子、下田 良、黒木 司、岩切 龍一、藤本 一眞

【目的】逆流性食道炎は様々な症状を呈する。内視鏡検査前に逆流症状の簡潔な質問を行い、どの程度の逆流性食道炎（内視鏡陽性胃食道逆流症）患者の検出が可能かを評価するために、以前に発表したデータを再解析した。
【方法】1996～1998年に佐賀県内の医療施設で内視鏡検査を受けた8031名を対象に、内視鏡検査前に逆流性食道炎の代表的4症状（胸やけ、酸逆流、嚥下困難感、呑酸）の有無を質問し、その後内視鏡検査を行い、それらのデータを比較検討した。食道炎の程度はロサンゼルス分類で評価した。
【結果】逆流性食道炎患者は、1199人／8031人（14.9%）でそのうち最も代表的な症状である胸やけを訴えた患者は539人/1199人（45.0%）だった。一方、4症状全てを訴えなかった患者は465人／1199人（38.8%）であった。さらに胸やけを訴えた逆流性食道炎患者と4症状全てを訴えなかった逆流性食道炎患者を比較した結果、4症状全てを訴えなかった逆流性食道炎患者の特徴は、BMIが25未満の男性で食道裂孔ヘルニアがなく、食道炎が軽症である場合が多いことが判明した。
【結論】逆流症状の簡潔な質問で逆流性食道炎患者をある程度特定できれば、内視鏡検査をせずに治療開始が可能である。今回の再分析の結果から、内視鏡検査前の逆流症状の簡潔な質問だけでは検出できない逆流性食道炎患者がいることが判明した。これらの患者において、問診表等で逆流性食道炎を診断する事が可能かどうか、また治療の必要性があるかどうか等が今後の課題である。

O-25-3 *Helicobacter pylori*感染と逆流性食道炎、胃食道逆流症についての検討

KKR札幌医療センター消化器科
○間部 克裕、中山真規子、松園 絵美、正司 裕隆、大原 克仁、石橋 陽子、菅井 望、関 英幸、三浦 淳彦、藤田 淳、鈴木 潤一

【はじめに】*H. Pylori*感染と逆流性食道炎は負の相関が報告されているが一定ではない。本邦における*H. Pylori*感染率は若年者を中心に急激に減少しているが、胃食道逆流症は減少していない。*H. Pylori*感染と逆流性食道炎、胃食道逆流症の関係を明らかにすることを目的とした。【方法】2009年5月に当院人間ドックを受診し上部内視鏡検査を受けた連続106例を対象とした。*H. Pylori*血清抗体価、血清ペプシノーゲン値、内視鏡所見にて*H. Pylori*感染を判定し、胃食道逆流症状は問診票を用いた。除菌療法との関連については山形県臨床*H. Pylori*研究会の登録症例について検討した。【成績】男性88例、女性18例、平均年齢50歳の*H. Pylori*感染率は30％と低く、除菌により陰性となった症例も12％認めた。逆流性食道炎は全体の70％に認め、*H. Pylori*未感染者は*H. Pylori*感染者、除菌後症例より有意に多かった胃食道逆流症状は60％に認め、*H. Pylori*感染状態には無関係であった。また、除菌による影響を検討したが除菌の有無、成否で逆流性食道炎には有意差を認めなかった。【結論】*H. Pylori*感染率は低く、逆流性食道炎は未感染者で有意に多かった。しかし、増加するのはgrade Mの軽症であり、症状にも差を認めないため*H. Pylori*感染率の低下により治療を要する逆流性食道炎が増加するかは更なる検討が必要と考えられた。また、除菌療法によって逆流性食道炎は増加しないことが示された。

O-25-4 GERD患者における睡眠障害の頻度、危険因子、ラベプラゾールの効果についての検討

[1]大阪市立大学消化器内科学、[2]大阪市立十三市民病院、
[3]大阪市立総合医療センター、[4]東住吉森本病院
○藤原 靖弘[1]、木幡 幸恵[1]、梶 牧子[1]、根引 浩子[2,3]、山崎 智朗[2]、佐々木英二[2]、早川 剛[4]、町田 浩久[1]、谷川 徹也[1]、渡辺 憲治[1]、渡辺 俊雄[1]、富永 和作[1]、荒川 哲男[1]

【背景】GERDと睡眠障害は密接な関連があり、特に欧米の検討では夜間の胸やけ症状との有意な関連が示唆されている。草野らの報告によれば胸やけを有する患者の56%に入眠困難や夜間覚醒などの睡眠障害が認められるとされている。【目的】GERD患者における睡眠障害の頻度、その危険因子、プロトンポンプ阻害薬の効果について多施設共同研究を行った。【方法】GERD定型症状（胸やけ、呑酸）を有する134人のGERD患者（82人NERD、69人男性、平均年齢56歳）に対してラベプラゾール10mgを1日1回8週間投与し、治療前後でFスケール（FSSG）およびピッツバーグ睡眠質問紙票（PSQI）にて評価した。睡眠障害はPSQI5.5以上の症例と定義した。また危険因子同定のため、年齢、性別、BMI、喫煙・飲酒歴、夜間飲食・症状の有無、GERDサブタイプおよび粘膜傷害の程度などについて多変量解析を行い、オッズ比を算定した。【結果】睡眠障害は134人中70人（52.2%）に認められた。睡眠障害を有するGERD患者のFSSGスコアは睡眠障害を有さない患者のスコアに比較して有意に高く、FSSGとPSQIのスコアには有意に正の相関が認められた（r=0.229, p=0.008）。多変量解析の結果、NERD（OR=2.18, 95%CI 1.05-4.53）は睡眠障害と有意な関連が認められたが、夜間症状を含めた他の因子との関連は認めなかった。ラベプラゾール投与によりFSSGおよびPSQIともに有意に改善した。【結語】日本人GERD患者における睡眠障害は高頻度で、NERDが睡眠障害の危険因子であった。ラベプラゾールはGERD症状および睡眠障害を有意に改善させた。

O-26-1 当院におけるLSBEの現状

[1]島根大学附属病院光学医療診療部、[2]島根大学第二内科
○結城 崇史[1]、天野 祐二[1]、高橋 芳子[2]、玉川 祐司[2]、石村 典久[2]、石原 俊二[2]、木下 芳一[2]

【目的】本邦におけるBarrett食道（BE）はほとんどがSSBEであり，本邦のLSBEの病態については十分に解明されていない。そこで当院でのLSBE症例の現状について調査した。【方法】2006年1月から2009年7月までに当院で行なわれた上部消化管内視鏡検査を施行した6757症例（平均65歳，男性3758例，女性2999例）について検討した。BE内視鏡診断はC&M分類に従い，LSBEは内視鏡的にC-extent 3cm以上と定義した。【結果】LSBEは23例0.34％で，前回調査時2003年1月から2004年12月の0.23％に比してわずかに増加傾向を示した。内視鏡的萎縮境界は残胃1例を除いた21例中O-typeは1例のみで，ほとんどがC-typeだった。逆流性食道炎は非BE症例7.9％，SSBE症例17.6％に対し，LSBE症例52.2％（Barrett潰瘍3例含む）と高率で，重症型（LA分類C or D）も26.1％と高頻度だった。LSBE症例の3例13.0％にBarrett腺癌合併を認め，SSBE群の0.9％に比して有意に多い傾向にあった。一方，胸やけ症状は非BE症例11.9％，SSBE症例25.8％，LSBE症例39.1％に認めたが，LSBE症例ではPPI投与が47.8％と高率であったことが影響した可能性を考えた。LSBE群における内視鏡的pit patternは，全例に発癌ポテンシャルが高いと考えられるopen type patternを認めた。【結語】本邦におけるLSBE群も発癌ハイリスクであるため，厳重なsurveillanceを必要とすると考えられた。

O-26-2 食道胃接合部（EGJ）の解剖学的検討 ―食道胃筋層構造と粘膜接合部（SCJ）との位置関係とその内視鏡像について―

[1]東京慈恵会医科大学内視鏡科、[2]東京慈恵会医科大学消化器肝臓内科、[3]札幌医科大学解剖学第二講座
○荒川 廣志[1]、貝瀬 満[1]、加藤 正之[1]、相原 弘之[1]、炭山 和毅[1]、山崎 琢士[1]、豊泉 博史[1]、郷田 憲一[1]、斉藤 彰一[1]、鈴木 武志[1]、加藤 智弘[1]、小林 剛[2]、田尻 久雄[2]、鈴木 大輔[3]、藤宮 峯子[3]

【目的】ヒト解剖標本を用いて食道胃筋層構造と粘膜接合部との位置関係とその内視鏡像を検討する。【方法】正常ヒト未固定凍結食道胃摘出標本5体を対象とし、管状食道、嚢状食道vestibule、胃噴門部と横隔膜食道裂孔の位置関係を肉眼的に観察し、食道胃粘膜接合部との位置関係を確認した。ついで内視鏡を挿入して内視鏡像と対比し、最後に粘膜を剥離し筋層構造と粘膜接合部との関係を検討した。【結果】管状食道下端はややくびれてring Aを形成した後、約3センチ長の嚢状食道へ移行していた。嚢状食道の下1/3の位置に横隔膜食道裂孔があり、ここから腹部食道となり左側へ屈曲してHIS角を形成し胃噴門口となった。粘膜を剥離した筋層構造では食道と胃の境界である胃内斜走筋sling fiberは嚢状食道の基部を馬蹄形に囲んで分布しており嚢状食道は明らかに食道の一部であった。この嚢状食道を内視鏡で観察すると、その大半は食道重層扁平上皮で覆われていたが下端約5mmは胃円柱状皮で覆われていた。【結語】胃内斜走筋sling fiberを食道胃接合部（EGJ）の筋層境界とすると、正常食道の粘膜接合部（SCJ）は約5ミリ程度食道側に存在していた。これは内視鏡像では胃噴門口から連続する円柱上皮の嚢状食道vestibule内へのはみ出しとして認識された。

O-26-3 下部食道柵状縦走血管の白色混濁の程度と頻度の検討

[1]日本医科大学第三内科、[2]経済産業所診療所、[3]東京都老人総合研究所
○飯泉 匡[1]、星原 芳雄[2]、岩切 勝彦[1]、川見 典之[1]、梅澤まり子[1]、田久保海誉[3]、坂本 長逸[1]

【目的】下部食道粘膜に色調変化を有する症例（grade M）を白色混濁（MW）のみと発赤（MR）にわけ、白色混濁や発赤の頻度およびその臨床的意義を明らかにする。【方法】対象は上部消化管内視鏡検査を行った491人。深吸気時に下部食道を十分に伸展させた状態で柵状縦走血管上の扁平上皮の白濁、発赤の状態を評価した。伸展時に縦走血管が透見できない場合を白色混濁と定義し、程度によりMW1からMW4まで分類した。境界が明瞭でない発赤をMRとし白色混濁、発赤が観察されない場合をgrade Nと判定した。また検査時にF scaleのアンケートを行った。【結果】grade Nは142人（28.9%）。白色混濁は218人（44.4%）にみられ、MW1は40人、MW2は115人、MW3は52人、MW4は11人にみられた。MR症例は48人にみられた。REはLA-A 31例、LA-B 31例、LA-C 17例、LA-D 4例だった。RE患者の重症度とMW3、MW4を合併する頻度が相関した。MRはMW2、MW3が多くLA-Aとは異なっていた。F scaleでは内視鏡的形態の進行に伴い特に逆流症状の増悪が認められた。【考察】重症REではMW3、MW4の合併が増加し、白色混濁の出現に酸逆流の関与が考えられた。MRではMWの頻度が LA-Aとは異なっていた。また、内視鏡的分類とF scaleは相関していると考えられた。今後は病理的アプローチも含め、その病的意義を検討していきたい。

O-26-4 Schatziki's ringの背景因子の検討

[1]日本医科大学第三内科、[2]経済産業省診療所
○松田 崇史[1]、星原 芳雄[2]、飯泉 匡[1]、岩切 勝彦[1]、豊田 将大[1]、遠坂由紀子[1]、川見 典之[1]、梅澤まり子[1]、坂本 長逸[1]

【目的】下部食道の上部消化管内視鏡検査中に深吸気で観察すると、いわゆるSchatzki’s ring（粘膜リング）がしばしば観察される。今回このようなSchatzki’s ringの背景因子を検討したので報告する。【症例および方法】対象は上部消化管内視鏡検査を行った485人。深吸気時に下部食道を十分に伸展させた状態で柵状縦走血管を観察しShatzki’s ringとの関係を検討した。Barrett粘膜で観察される柵状血管を測定した。Schatzki’s ringに関しては以下の方法で記録した。1. 粘膜リング、a：全く認められないもの、b：半周以上、c：半周を超えるも全周でないもの、d：全周性のもの、に分類。2. Barrett粘膜はPrague C&M 分類を使用したが、EGJは柵状縦走血管下端とした。また、長さは内視鏡の移動距離にて計測した。【結果】1. Barrett粘膜との関係粘膜リング0ではBarrett粘膜なし291例、あり105例；粘膜リング1：Barrett粘膜あり24例、なし9例；粘膜リング2：Barrett粘膜あり29例、なし5例；粘膜リング3：Barrett粘膜あり20例、なし2例であった。半周以上の粘膜リングが見られる症例ではBarrett粘膜がほとんど見られなかった。2. 年齢との関係粘膜リングは50歳代以下に有意に多くみられた。3. 男女間に頻度分布の差は認められなかった。【考察】Schatzki’s ringについてはいままで多くの論文が出ているが、その原因については未だ明確となっていない。そこで今回我々はSchatziki’s ringの背景因子を検討したところ、半周以上のSchatzki’s ringが見られる症例ではBarrett粘膜を伴わないものが多く、また50歳代以下に多いことが明確となった。

O-27-1 “Esophageal Rosette”はやはりアカラシアの特徴的な下部食道内視鏡所見であった

日本医科大学消化器内科
○川見　典之、岩切　勝彦、佐野　弘仁、梅澤まり子、田中由理子、飯泉　　匡、琴寄　　誠、星原　芳雄、坂本　長逸

【背景・目的】食道造影にて食道拡張が明らかでないアカラシア患者では、通常健常者において深吸気時に観察される下部食道縦走柵状血管が観察されず、rosette-like esophageal foldsが観察されることを報告し、われわれはこの所見を“Esophageal Rosette”と呼び、アカラシアの特徴的内視鏡像であると考えている。今回、アカラシアに対して、バルーン拡張術を施行し、著効を認め症状が消失した症例の深吸気時の下部食道内視鏡像をバルーン拡張前後で比較検討し、“Esophageal Rosette”がアカラシアの特徴的内視鏡所見であるかを再評価した。【方法】対象は、当科においてアカラシアと診断し食道バルーン拡張術にて症状がほぼ完全に消失した著効例10例（男性3例、女性7例、平均年齢57歳）である。バルーン拡張後の1年後の下部食道内視鏡所見を拡張前と比較検討した。【成績】拡張術前には、全例とも深吸気時に“Esophageal Rosette”が観察されたが、バルーン拡張術後には、全例とも深吸気時に“Esophageal Rosette”は観察されず、下部食道縦走柵状血管の全体像が観察された。【結論】アカラシア患者ではLES弛緩が得られないため、LESが収縮した状態が続き“Esophageal Rosette”が観察されると考えられるが、バルーン拡張術によりLESが破壊され、LES圧が低値になり症状が消失した症例では“Esophageal Rosette”は深吸気時に観察されず、通常観察される下部食道縦走柵状血管が観察されるようになったことから、“Esophageal Rosette”はやはりアカラシアに特徴的であると考えられた。

O-27-2 Regiflex achalasia dilator法によるバルーン拡張術を施行した食道アカラシア13症例の検討

[1]長崎大学病院消化器内科、[2]長崎市立市民病院、[3]井上病院
○植原　亮平[1]、山口　直之[1]、大仁田　賢[1]、磯本　一[1]、竹島　史直[1]、山川　　正[2]、井上健一郎[3]、中尾　一彦[1]

【目的】食道アカラシアは食道の拡張、蠕動波の消失及び下部食道括約筋（LES）圧の弛緩不全を特徴とし食物の通過障害をきたす食道機能性疾患の1つである。本症の治療目的はLESにおける通過障害を改善させることであり、現在種々の内視鏡的治療法が施行されている。今回、我々は食道アカラシアと診断された13症例に対してRegiflex achalasia dilator法（以下R法）にて拡張術を施行しその有用性を検討したので報告する。【対象】当科及び関連病院にて食道アカラシアと診断されR法にてバルーン拡張術施行した13症例を対象とした。性別は男性6例、女性7例、年齢は16～89歳で平均52.9歳であった。X線造影による病型分類では10例が紡錘型、3例がS状型であり、拡張度分類では1例が1度、10例が2度、2例が3度であった。【成績】13症例中全例が通過障害等の自覚症状消失し、上部消化管内視鏡検査及び食道造影にても著明改善を認めた。しかし、13例中7例が2年以内に再発認め、5例が再拡張術、2例が追加外科手術を施行した。合併症に関しては穿孔や出血等の重篤な合併症は1例も認めなかった。【考察】今回、我々は食道アカラシアに対してR法にてバルーン拡張術施行した。13症例中全例が術後自覚症状等著明改善認めた。しかし、うち7例が2年以内に再発あり追加治療を必要とした。合併症に関しても術後軽度の胸痛等認めるのみで重篤な合併症は認めなかった。このようにR法によるバルーン拡張術は操作が簡便で安全性が高く十分な治療効果が得られることより食道アカラシアに対して非常に有用である。しかし長期的には再発率も高く再拡張が必要となる症例も比較的多いことも念頭におくべきであると考えられた。

O-27-3 ボツリヌス毒素局所注入にて良好な経過が得られたアカラシアの3例

[1]佐賀大学内科学、[2]佐賀大学光学医療診療部
○冨永　直之[1]、中野　　良[1]、白濱奈津子[2]、鶴岡ななえ[1]、坂田　資尚[1]、下田　　良[1]、綱田　誠司[2]、坂田　祐之[1]、岩切　龍一[2]、藤本　一眞[1]

食道アカラシアは食道筋層の神経叢の障害により生じる食道胃接合部の弛緩不全と二次的に食道の拡張をきたす疾患であり、本邦では、内服加療、内視鏡的バルーン拡張術、手術療法による加療が一般的であるが、欧米ではボツリヌス毒素局所注入による保存的加療も行われている。今回我々は、ボツリヌス毒素局所注入療法にて良好な経過が得られた食道アカラシアを3例経験したため報告する。【症例1】64歳男性。以前から胸のつかえ感を自覚。2008年6月3日に当科紹介。紡錘型（Grade2）の食道アカラシアと診断。食道胃接合部直上に、ボツリヌス毒素を計100単位局所注入施行し、改善を得た。現在も再発なく経過良好である。【症例2】57歳女性。2008年7月頃より胸のつかえ感が著しくなり、2008年6月3日に当科紹介。フラスコ型（Grade2）の食道アカラシアと診断。食道胃接合部直上に、ボツリヌス毒素を計100単位局所注入施行し、改善を得た。現在も再発なく経過良好である。【症例3】33歳女性。17歳時に他院にて食道アカラシアの診断にて内視鏡的バルーン拡張術を施行された。2009年より症状の再発あり、同年9月24日に当院入院。紡錘型（Grade2）の食道アカラシアと診断。食道胃接合部直上に、ボツリヌス毒素を計100単位局所注入施行し、改善を得た。現在経過観察中である。ボツリヌス毒素局所注入にて治療された症例報告は本邦には存在せず、当院にて経験された3症例をここに報告する。

O-27-4 若年者食道アカラシアにおけるバルーン拡張術後の嚥下困難の再燃に対する診断、治療に関する検討

愛知医科大学消化器外科
○宮地　正彦、清田　義治、伊原　直隆、松村　卓樹、野浪　敏明

【目的】食道疾患において食道知覚に年齢差を認識することがある。食道アカラシアに対する治療はバルーンでの噴門部拡張術後に嚥下困難が再出現することを経験し、若年者では多い。この病態は明らかではなく、再拡張は胃食道逆流を引き起こす頻度を高くし、患者のQOLをかえって悪化させる危険性を含んでいる。今回は若年者食道アカラシア症例においてバルーン拡張後の嚥下困難の病態を検討し、治療法、予防法について検討した。【対象・方法】食道内圧測定にて食道アカラシアと診断し、30mmの拡張用バルーンを用い、9PSIで1分間噴門部を拡張し、さらに数分後に再度同様の拡張術を行い、この噴門部拡張術を施行した10例を対象とした。35歳以下の若年群は6例（27－35歳）でフラスコ型が1例、ロート型が5例であった。36歳以上の4例（47－65歳）を対照群とし、ロート型が4例であった。食道径は若年群49±9mm、対照群47±9mmであり、下部食道括約筋圧は若年群36±7mmHg、対照群34±9mmHgと両群間に差はなかった。【結果】拡張術後の合併症は認めなかった。対照群では術直後の嚥下困難症状は術前の10から1.3±0.7まで軽快し、術後3ヶ月では2.0±1.1となり、その後も症状の再燃はなかった。術後1年における下部食道括約筋圧は17±3mmHgと正常化し、食道pHモニタリングでは逆流を認めなかった。若年群では6例全例術直後に症状が軽快した。若年群の初期の3例では術直後の症状は術前の10から0.7±0.3まで軽快したが、術後3ヶ月では7.7±3.2となり、嚥下困難が増悪した。2例の拡張後1年での食道内圧測定では下部食道括約筋圧は正常範囲内で、24時間食道pHモニタリングでは有意な酸逆流は認めなかった。初期の1例は再度30mmの拡張用バルーンで1分間2回の噴門部拡張術を施行し、症状は軽快した。しかしその後も中等度の嚥下困難症状が出現した。カルシウムブロッカーとH2ブロッカーの投与で症状が軽快した。この経験後、嚥下困難の再出現した2例では一時的な薬剤投与にて症状は軽快した。術後2、3，4，5年の症状は4.3、2.3、1.7、1.7と治療をしなくても軽快した。後期の3例では拡張術直後からH2ブロッカーを3ヶ月間のみ投与することで術後直後、1、3、6ヶ月、1年の症状は1.3、1.7、1.3、1.3、1.3と治療の要するような嚥下困難症状の再燃は認めていない。若年群では術後1年での下部食道括約筋圧は16±3mmHgと正常範囲内で、食道pHモニタリングでは逆流を認めなかった。【結語】若年者の食道アカラシア症例ではバルーンでの噴門部拡張術の嚥下困難症状の再燃を認めることが対照群より多く、有意な酸逆流が証明されないが、わずかな逆流刺激、局所に対する知覚過敏などから嚥下困難症状が悪化すると考える。短期間の制酸剤投与、保存的治療の効果についての説明を行うことで症状の軽減、予防ができた。

O-27-5 食道アカラシアの外科治療と食道癌発生への対策

東海大学消化器外科学
○千野　修、小澤　壮治、島田　英雄、山本壮一郎、名久井　実、
數野　暁人、安田　聖栄、貞廣荘太郎、幕内　博康、生越　喬二

【背景】食道アカラシアは下部食道噴門部の弛緩不全に起因し食道が異常拡張を示す運動機能異常疾患である。治療の第1目標は通過障害の改善で、これまで教室では東海大法を標準術式としてきた。本法は1983年に三富らによって開発された食道アカラシアの術式であり、開腹下のHeller粘膜外筋層切除術、3/4周性胃底部縫着術、Hill後方固定術から構成される。また、食道アカラシアは良性疾患であるにも関わらず癌化との関連性が問題となっている。【目的】食道アカラシアの外科治療を中心にその治療成績について、また同時性あるいは異時性食道癌発生について検討した。【対象と方法】1980年4月から2009年8月までに教室で治療した食道アカラシア79例を対象とした。病悩期間、X線拡張型、X線拡張度、治療方法、および治療成績について検討した。さらに食道癌併存アカラシア症例は内視鏡所見を含めた臨床病理学的検討と癌化について検討した。教室での食道アカラシアに対する手術適応は、バルーン拡張術に抵抗性であること、またはF型で拡張度II～III度あるいはS型であること、または病状が進行性であることとした。【結果】性別は男性47例、女性32例、年齢12～80歳（中央値44歳）、病悩期間3か月～44年（中央値9.5年）、主訴は嚥下困難66例、嘔吐9例、胸焼け3例、胸背部痛1例、確定診断は食道造影検査66例、内視鏡検査11例、胸部X線検査2例であった。拡張型はSp型 20例、F型 27例、S型 32例、拡張度はI度 7例、II度 40例、III度 32例であった。治療は薬物療法単独1例、バルーン拡張術単独7例、手術69例（東海大法56例、食道切除術9例、Heller-Dor法3例、Petrovsky法1例）で、2例は無治療であった。食道癌は14例（18%）に併存し、年齢48～75歳（中央値60歳）、性別は男性10例、女性4例、拡張型はSp型 0例、F型 8例、S型 6例、拡張度はI度 0例、II度 9例、III度 5例で中等度以上の症例に多かった。食道癌非併存アカラシア症例の術後経過は全例良好で通過障害の改善が得られた。東海大法術後経過観察中に食道表在癌が2例発生した。発見方法は内視鏡検査であり、1例に根治手術を、1例にEMRを施行した。食道癌併存アカラシア症例14例のうち6例（43%）はアカラシア治療後に癌が発生した。癌診断までの病悩期間中央値は22.5年であった。表在癌は6例、進行癌は8例、占居部位が2領域以上におよぶ広範な癌は9例（64%）であった。病理組織では高度に肥厚した過形成、分化勾配を伴い基底層から傍基底層を中心とした細胞異型を示す広範な異形成と低異型度高分化型扁平上皮癌の混在を認め、癌部周囲での異形成が高頻度で存在した。免疫組織学的検討ではp53とEGFRは異形成と癌部で発現が増強し、p21とp16は癌部で発現が減弱し、遺伝子異常が認められた。【結論】食道アカラシアに対する東海大法は通過障害の改善に有効な手術であった。また、本疾患は運動機能異常が原因で長期間の食物貯留により食道粘膜に高度の炎症を伴うため、dysplasia-carcinoma sequenceの関与が示唆された。食道が癌発生母地である点にも注意して、内視鏡検査を併用した長期にわたる術後経過観察が重要と考えられた。

O-27-6 アカラシアに対する腹腔鏡下噴門形成術200症例の治療成績の変遷

[1]東京慈恵会医科大学外科学講座消化管外科、[2]同消化器外科
○矢野　文章[1]、柏木　秀幸[1]、小村　伸朗[1]、坪井　一人[1]、星野　真人[1]、
石橋　由朗[1]、三森　教雄[1]、矢永　勝彦[2]

【背景と目的】腹腔鏡下Heller-Dor噴門形成術（LHD）は，アカラシアに対する外科的治療の術式として定着した．教室では，1994年8月より同術式を導入して以来約15年が経過した．2006年7月に累積手術件数が100件の大台に到達し，2009年4月に200件を突破した．今回，教室におけるアカラシアに対する腹腔鏡下噴門形成術の治療成績の推移を検討した．【対象と方法】2009年4月までにアカラシアの診断にて腹腔鏡下噴門形成術を施行した200人，平均年齢43.1（9-82）歳，男:女=102:98を対象とし，初期100人と後期100人に分け，手術時間，出血量，術中合併症例数，胃管抜去，経口摂取開始時期，術後在院日数，術後逆流性食道炎の発生，アンケートによる患者の満足度を比較検討した．【結果】両群間において，手術成績として出血量に差を認めたが（22.2，19.5 ml，p＜0.001），手術時間（169.1，160.3分），術中合併症例数（20, 25例）に差は認めなかった（p=0.074，0.398）．術後経過として，胃管抜去，経口摂取開始時期，術後在院日数は後期群が有意に短かったが（各p=0.003，0.014，＜0.0001），術後逆流性食道炎の発生に差は認めなかった（p=0.720）．アンケートによると，患者の満足度は初期群が後期群に比して有意に高かった（4.7，4.5，p=0.009）．【結論】1）アカラシアに対する腹腔鏡下噴門形成術は，初期100人と後期100人で,出血量こそ減少したが手術時間に差は認めなかった．2）術後経過は改善したものの，患者の満足度には反映されなかった．

O-28-1 腸上皮細胞特異的ホメオボックス転写因子CDX2は消化管上皮細胞および癌細胞でMDR1の発現を制御する

[1]広島大学先進医療開発科学講座外科、[2]広島大学内視鏡外科、
[3]広島大学分子病理
○高倉　有二[1]、檜井　孝夫[2]、大上　直秀[3]、佐々田達成[1]、川口　康夫[1]、
岡島　正純[2]、安井　　弥[3]、大段　秀樹[1]

【目的】CDX2はホメオボックスドメインを持つ転写因子で，小腸から直腸までの腸管上皮細胞に特異的に発現しその発生と分化に関与していると考えられる．CDX2の機能や作用機序を解明するために，CDX2が発現を制御する標的遺伝子を解析した．【方法】CDX2陰性の大腸癌細胞株であるHT-29にretrovirusを使ってCDX2を強制発現し，その遺伝子プロファイリングをmicroarrayで解析した．【結果】CDX2の強制発現によってMultidrug Resistance 1（MDR1）の発現が高度に誘導された．さらに解析した13種類の大腸癌細胞株でも内因性CDX2と内因性MDR1の発現に関連性が認められた．蛋白合成阻害剤の存在下でもCDX2の活性化がMDR1 mRNAの発現を誘導した．CDX2とMDR1を共に発現する大腸癌細胞株DLD1でCDX2をRNA干渉によって抑制するとMDR1の発現が抑制された．MDR1のpromoter領域にCDX2の結合部位が認められ，Chromatin immunoprecipitation assayでMDR1のpromoter部位にCDX2が結合することが示唆された．ヒト胃癌組織においてCDX2とMDR1の発現には相関性が認められた．また，CDX2を過剰発現させたHT-29細胞株ではMDR1依存性の抗癌剤耐性が認められた．【結論】MDR1がCDX2の直接的な標的遺伝子であり，CDX2はMDR1を介して癌細胞の薬剤耐性に関与している可能性が示唆された．

O-28-2 IEC-18（腸管上皮培養細胞）におけるX線誘発細胞死に対するアンギオポエチン-1の保護効果

[1]長崎大学原研病理、[2]日本赤十字社長崎県血液センター
○中山　敏幸[1]、平川　宏[1]、柴田健一郎[1]、大園恵都子[1]、関根　一郎[2]

【背景】放射線照射は腸管粘膜上皮細胞でアポトーシスによる細胞死を誘導し、腸管内腔における多くの抗原に対する生理的防御機構の不備を引き起こす。アンギオポエチンは、Tie2受容体チロシンキナーゼを介して作用する血管形成因子として知られている。アンギオポエチン（Ang）-1は、細胞内シグナリングの調節により、血管内皮細胞のアポトーシス誘導を抑制するという報告がある。
【目的と方法】正常腸管上皮細胞におけるアンギオポエチンの保護効果を明らかにするために、IEC-18細胞は10GyのX線照射前にAng-1とAng-2処理を行い、PI3KとMAPKの活性化による細胞生存率の検討を行った。細胞生存率はトリパンブルー染色とTUNEL染色により行った。
【結果】X線照射はIEC-18細胞の細胞死を誘導した。Ang-1非処理細胞と比較して、X線照射されたIEC-18 細胞はの生存率はAng-1処理により上昇し、PI3K系のS6RPのリン酸活性化が誘導された。p90RSKやp38MAPK系はAng-1処理に誘導されなかった。X線照射によるCaspase-3の活性化はAng-1処理により抑制された。しかし、Ang-2処理では、X線照射によるIEC-18の細胞死に保護効果はなかった。Ang-2処理は、IEC-18細胞にPI3K、p90RSK、p38MAPK系の活性化を起こさなかった。
【結語】これらの結果は、Ang-1が、放射線照射による腸管障害の保護効果をもつ可能性があることを示唆している。

O-28-3 microRNAプロセシングに関わるTARBP2遺伝子の消化管癌における変異及び機能解析

札幌医科大学内科学第一講座
○宮本　伸樹、山本　博幸、宮本　千絵、谷口　博昭、足立　　靖、
日崎　恵一、井伊　正則、田沼　徳真、須河　恭敬、佐々木　茂、
有村　佳昭、篠村　恭久

【目的】近年、microRNA（miRNA）の癌における役割が注目され、正常組織に比べ多くの癌で全体的にmiRNA発現の低下が報告されている（Nature、Nat Genet他）が、その分子機構は明らかでない。我々が発癌機構を解析してきた（Nature、Science、Nat Genet他）マイクロサテライト不安定性（MSI）消化管癌を対象にmiRNA発現異常の分子機構を明らかにする。
【方法】miRNAプロセシング機構に注目し、関連する遺伝子の変異を大腸癌細胞株を対象に網羅的に解析した。変異遺伝子を対象に、FISH、メチル化、miRNA発現、miRNAプロセシング、miRNA microarray、RNAi、マウスモデル等を用いて系統的に解析した。MSI陽性の胃癌、大腸癌、HNPCC各組織における遺伝子変異を検索した。
【成績】RNA結合蛋白質TRBPをコードするTARBP2遺伝子の機能喪失型変異を2種の細胞株で検出した。TARBP2変異陽性細胞株では、miRNAプロセシング異常を認めた。興味深いことに、TRBP異常は、重要なパートナーであるDICER1の不安定化をもたらした。さらに、TRBPを遺伝子再導入するとmiRNAプロセシング機能が回復し、成熟miRNAの発現増強を認めるとともにこれらのmiRNAの標的である癌遺伝子の発現低下を認めた。一方、TARBP2変異陰性細胞株においてRNAiでTRBPの機能を抑制することによってもmiRNAプロセシング機能が低下した。注目すべき事に、TARBP2変異陽性細胞株におけるTRBPの再導入は、腫瘍の増殖をも抑制し、DICER1の再導入によっても同様の癌抑制効果を認めた。さらに、TARBP2遺伝子変異を胃癌（14%）、大腸癌（25%）、HNPCC（43%）で検出した。
【結論】消化管癌におけるTARBP2遺伝子変異およびその機能的意義や癌抑制遺伝子的役割を明らかにした。

O-29-1 虚血再灌流誘起小腸傷害発生におけるコルチコトロピン放出因子（CRF）の役割

京都薬科大学病態薬科学系薬物治療学分野
○熊野　愛子、小谷　透、阿部　尚子、天ヶ瀬紀久子、竹内　孝治

【目的】虚血再灌流（I/R）誘起小腸傷害は、手術や外傷といったストレスにより低灌流が起こり、それに対する輸血や昇圧剤投与により再灌流が発生することで惹起される。コルチコトロピン放出因子（CRF）は、ストレス状態下における生体の恒常性維持において重要な役割を果たしている。CRFは中枢神経系のみならず消化管においても発現が確認されているが、CRFの小腸における役割は未だ不明な部分が多い。本研究では、I/R誘起小腸傷害におけるCRFの役割について検討した。【方法】雄性SD系ラットを非絶食下に使用した。ペントバルビタール麻酔下に上腸間膜動脈（SMA）を結紮・解放することにより虚血・再灌流を行い、損傷面積、粘膜内浸潤細菌数、およびMPO活性を測定した。また、iNOS、CRF及び各CRF受容体の発現はRT-PCR法を用いて検討した。【結果】Astressin（非選択的CRFR拮抗薬）およびAstressin2B（選択的CRF2R拮抗薬）の前処置により、I/R誘起小腸傷害は抑制されたが、NBI27914（選択的CRF1R拮抗薬）の前処置は、この小腸傷害発生に何ら影響を与えなかった。また、Urocortin I（CRF作動薬）の前処置によりI/R誘起小腸傷害は用量依存的かつ有意に増悪すると共に、腸内細菌の粘膜内浸潤、iNOS mRNA発現、およびMPO活性も増大した。この反応はAstressin2Bの併用処置により消失したが、NBI27914の併用処置ではこの効果は見られなかった。【結論】Urocortin I はCRF2受容体を介してI/R誘起小腸傷害に対し増悪的に働くことが判明した。

O-29-2 消化管常在型マクロファージにおけるLPS刺激によるPGE_2を介したiNOS誘導機構

[1]東京大学農学生命科学研究科獣医薬理学、
[2]大阪バイオサイエンス研究所分子行動生物学部門、
[3]京都大学神経細胞薬理学
○堀　　正敏[1]、田島　剛[1]、村田　幸久[1]、有竹　浩介[2]、裏出　良博[2]、松岡　俊行[3]、成宮　周[3]、尾崎　　博[1]

【背景と目的】消化管炎症時には消化管運動の低下が認められる。この機構には平滑筋組織に常在するマクロファージにおけるiNOS誘導が関与するがその詳細は明らかではない。本研究では、消化管マクロファージにおけるLPS刺激によるiNOS誘導機構について解明することを目的とした。【結果と考察】マウス回腸平滑筋組織をLPS（100 μg／ml）で4時間刺激するとCOX－2とiNOS　mRNAの発現増加が認められた。このLPSによるiNOS誘導はCOX－2阻害剤CAY－10404 （1μM）の処置によりほぼ完全に抑制された。すなわち、このLPSによるiNOS誘導にはPGsが関与することが示された。さらに、LPS刺激によるiNOS誘導はop／opマウスより作製した回腸組織標本では認められず、免疫組織化学的検討により筋層部の常在型マクロファージにiNOSの発現が確認された。各種PGを用いた薬理学的解析により、PGE_2のみがiNOS誘導をすること、さらには、4種類のEP受容体の中でEP2とEP4受容体を介してiNOS誘導が生じることが明らかになった。EP2　KOマウスとEP4KOマウスより回腸平滑筋組織標本を作製し、LPSによるiNOS誘導と収縮反応について解析したところ、いずれの標本においても顕著にiNOS誘導が抑制され、LPSによる収縮抑制が減弱されていた。【結論】以上の成績から、消化管において、LPS曝露により筋層部のマクロファージが活性化され、PGE_2／EP2，EP4を介してiNOSを誘導し、産生されるNOを介して消化管平滑筋の収縮抑制が引き起こされることが示唆された。

O-29-3 虚血性腸炎の発症におけるPGE2/EP4受容体の役割

京都薬科大学病態薬科学系薬物治療学分野
○小島　慎二、中森　由佳、小松　佳乃、小谷　透、竹内　孝治

【目的】虚血性腸炎は腸管への血液供給が低下することにより生じる疾患である。プロスタグランジン（PG）は、消化管粘膜防御機構に重要な役割を担っているが、虚血性腸炎における役割は不明である。そこで今回は、虚血性腸炎におけるPGの関与について検討を行った。【方法】雄性SD系ラットを18時間絶食後、エーテル麻酔下に上腸間膜動脈（SMA）を剥離し、23ゲージ針と共に結紮した。その後、針を除くことにより上腸間膜動脈の狭窄を引き起こした。SMA狭窄3日後に小腸粘膜に生じた損傷を解剖顕微鏡下に剖検した。【結果】SMA狭窄は回腸粘膜の腸間膜対側に多数の出血性損傷を惹起した。インドメタシン（非選択的シクロオキシゲナーゼ [COX] 阻害剤）およびロフェコキシブ（選択的COX-2阻害剤）の処置はSMA狭窄による小腸傷害を有意に増悪したが、SC-560（選択的COX-1阻害剤）の処置はなんら影響を与えなかった。また、IM投与による小腸粘膜損傷の増悪はPGE2またはONO-AE1-329（EP4受容体作動薬）の併用投与により用量依存的かつ有意に抑制されたが、17-Phenyl PGE2（EP1作動薬）、ONO-AE1-259（EP2作動薬）、Sulprostone（EP3作動薬）の併用投与では変化がみられなかった。【結論】虚血による小腸粘膜傷害の発生抑制には、COX-2/PGが重要であり、この保護作用はEP4受容体を介していることが示唆された。

O-29-4 マウスインドメタシン起因性小腸潰瘍の発症機序におけるIL-17Aの役割

[1]京都府立医科大学消化器内科、[2]同志社大学生命医科学、
[3]京都府立医科大学微生物学
○山田　真也[1]、内藤　裕二[1]、高木　智久[1]、井上　　健[1]、福本　晃平[1]、春里　暁人[1]、平田　育大[1]、尾松　達司[1]、水島かつら[1]、吉田　直久[1]、内山　和彦[1]、石川　　剛[1]、半田　　修[1]、小西　英幸[1]、若林　直樹[1]、八木　信明[1]、古倉　　聡[1]、市川　　寛[2]、喜多　正和[3]、吉川　敏一[1]

【背景】最近のダブルバルーン内視鏡やカプセル内視鏡に代表される小腸画像診断の進歩に伴い、原因不明の消化管出血例の多くにNSAIDによる小腸粘膜病変が関与していることが明らかとなりつつある。一方、炎症性サイトカンの一つであるIL-17は種々の炎症性疾患の発症、進展において重要な役割を果たしているとされている。消化管の炎症病態においても報告が散見されているものの不明な点が多い。【方法・結果】9週齢雄性C57BL/6マウスと同週齢のIL-17A欠損マウスを用い、既報に従いインドメタシン小腸潰瘍を作成、その潰瘍面積を評価し、小腸粘膜を用いてMPO活性、炎症性ケモカインの評価を行った。C57BL/6、IL-17欠損マウスの両群において、インドメタシン投与により経時的に小腸遠位部を中心に潰瘍形成を認めたが、IL-17A欠損マウスでは潰瘍形成は有意に抑制された。また、小腸潰瘍の形成とともに増加する好中球浸潤も抑制されていた。インドメタシン投与に伴って、G-CSF、MIP-1、MCPなど好中球遊走や活性化に関与する各種ケモカインの発現はIL-17A欠損マウス群で有意に低下していた。【結論】インドメタシン小腸潰瘍形成は、IL-17欠損マウスで有意に抑制されており、その機序として好中球の遊走、活性化をIL-17Aが制御している可能性が示唆された。

O-30-1 OGIB症例の長期予後 ー内視鏡治療の意義と再出血危険因子についてー

[1]川崎医科大学附属病院食道・胃腸内科、
[2]川崎医科大学附属病院内視鏡・超音波センター、
[3]川崎医科大学附属病院総合診療科
○藤田 穣[1]、眞部 紀明[2]、本多 啓介[3]、垂水 研一[1]、松本 啓志[1]、鎌田 智有[1]、塩谷 昭子[1]、畠 二郎[2]、春間 賢[1]

【目的】Obscure gastrointestinal bleeding（OGIB）症例の再出血危険因子を明らかにする。【対象と方法】2004年7月から2009年3月の間にDouble balloon endoscopy（DBE）を施行したOGIB症例で経過観察が可能であった82例の予後調査を行った。全対象を経過良好群（A群）と経過不良群（B群）の2群に分け、再出血危険因子を検討した。【結果】平均観察期間は29.4±15.7ヶ月、A群46例（男性23例，平均年齢62.5歳）、B群36例（男性22例，平均年齢69.4歳）である。年齢60歳以上［A群;21例（45.7%）vs. B群;30例（83.3%），p＜0.05］と虚血性心疾患合併患者［A群;3例（6.5%）vs. B群;14例（38.9%），p＜0.05］がB群で有意に多かったが、抗凝固療法の有無や輸血歴には差を認めなかった。一方、内視鏡治療の観点から検討すると、治療施行例はA群に多い傾向であり［A群; 11例（23.9%）vs. B群; 5例（13.9%）］、またB群5例中4例（80%）は血管性病変であった。多変量解析では再出血危険因子として60歳以上の高齢者［Odds比3.81（95%CI;1.23-11.35），P＜0.05］、虚血性心疾患合併症例［Odds比9.12（95%CI;2.37-35.14），P＜0.001］があげられた。【結語】60歳以上の患者や虚血性心疾患の合併がある場合は再出血の可能性が高いことが判明した。またOGIB症例に対する止血処置は有用であるが、血管性病変は処置後の再出血の可能性が高いことが示唆された。

O-30-2 当院における原因不明消化管出血（OGIB）症例の再出血についての検討

[1]王子総合病院消化器内科、[2]王子総合病院血液腫瘍内科、
[3]札幌医科大学第四内科
○田中 信悟[1]、佐藤 康裕[1]、田村 文人[1]、土居 忠[1]、太田 英敏[1]、藤見 章仁[2]、蟹沢 祐司[2]、奥田 敏徳[3]

【背景】近年、原因不明の消化管出血（OGIB）症例に対するバルーン内視鏡検査（SBE、DBE）とカプセル内視鏡検査（CE）の診断率はほぼ同等と考えられ、被検者への侵襲の面からCEが第一選択となる場合が多い。しかし、CE施行後のOGIB症例の再出血についての検討は十分なされていない。【目的】当院でCEが施行されたOGIB症例の再出血について検討する。【対象と方法】2008年4月から2009年8月までの間、OGIBの精査目的にCEが施行され、経過観察が可能であった36例（平均年齢 66歳、男：女 26：10）を対象とした。尚、当院ではOGIB症例に対して基本的にはCEにてスクリーニングを行い、必要に応じてSBEで確定診断・治療を行っている。【結果】大腸到達率は30/36例（83%）であり、全例でカプセルの滞留を認めなかった。顕性出血は21例、非顕性出血は15例であった。抗血小板薬、抗凝固薬は14例（39%）で内服していた。小腸有所見率は24/36例（67%）であり、Saurinらの分類に従って分類したところP2（出血の可能性が高い病変）が18例（angioectasia 13例、腫瘍性病変 3例、小腸吻合部潰瘍 2例）、P1（出血の可能性が低い病変）が6例（発赤 3例、びらん 3例）、P0（出血の可能性がない病変）が12例であった。平均観察期間9か月で再出血を4例（11%）に認めた。内訳は小腸吻合部潰瘍からの再出血が2例、最初の出血時に指摘できなかった胃十二指腸動脈瘤からの出血が1例、精査中が1例であった。【結語】当院におけるCE施行後のOGIB症例の再出血率は現在までの報告と比べ、大きな相違を認めなかった。しかし、観察期間がまだ短期間で今後再出血をきたす可能性もあり、十分な注意が必要であると考えられた。

O-30-3 OGIBに対しカプセル内視鏡とバルーン小腸内視鏡のコンビネーションが有用であった一例

[1]滋賀医科大学消化器内科、[2]滋賀医科大学光学診療部
○塩谷 淳[1]、西田 淳史[1]、望月 洋介[1]、辻川 知之[1]、安藤 朗[1]、斎藤 康晴[1,2]、藤山 佳秀[1]

近年、カプセル内視鏡とバルーン小腸内視鏡の登場によって、臨床現場における小腸疾患診療は飛躍的に進歩した。特に、原因不明の消化管出血（Obscure Gastrointestinal Bleeding）の診断、治療に対してこれらのmodalityは有用であると考えられる。今回、我々はカプセル内視鏡とバルーン内視鏡のコンビネーションがOGIBの診断、治療に有用であった一例を経験したので報告する。【症例】黒色便、貧血を主訴に受診し、上・下部内視鏡検査にて異常なく、受診当日に入院にてカプセル内視鏡検査を施行した。出血所見あり、入院翌日小腸内視鏡検査を施行したところ、空腸に有形性ポリープを認め、EMRを施行した。病理結果は過誤腫であった。以後、出血は認めなかった。今回の一例より、OGIBの症例に対しカプセル内視鏡とバルーン小腸内視鏡の併用が診断、治療までを効率的に行うことが可能であることが示された。

O-30-4 市中病院における小腸出血疑い、原因不明消化管出血（OGIB）症例に対するカプセル内視鏡の有用性の検討

[1]中江病院、[2]川崎医科大学食道胃腸科
○中路幸之助[1]、中江 遵義[1]、熊本 光孝[1]、塩谷 昭子[2]

【背景】和歌山県北部の地域中核病院である当院は、2008年5月に県内で初めてカプセル内視鏡を導入し、小腸疾患の診断・治療にあたっている。今回当院で経験した小腸出血疑い、原因不明消化管出血（OGIB）症例におけるカプセル内視鏡の有用性について検討を行った。【方法】2008年5月より2009年7月まで当院で施行された89例のカプセル内視鏡検査のうち小腸出血疑い、原因不明消化管出血（OGIB）精査目的に試行された32例（全例紹介患者）について検討した。【結果】小腸出血疑い、原因不明消化管出血（OGIB）32症例中20例（62.5%）に出血原因と考えられる所見を認めた。それらは、びらん・潰瘍15例、angioectasia3例、ポリープ2例であった。これに基づくダブルバルーン内視鏡が5例に施行された。そのうち1例はクローン病、1例は非特異的小腸潰瘍と診断された。盲腸到達率は62.5%で、1例に小腸への滞留を認め、1例に梨状窩への閉塞が見られた。NSAID内服患者2例、抗血栓薬内服患者2例に所見を認め、そのうち抗血栓薬内服の1例は出血当日に検査を施行され、活動性の出血を認めた。出血からカプセル内視鏡までの期間が短いほど原因となる所見が発見される傾向が認められた。【結論】OGIB症例が全症例の36%と比較的少ないのは市中病院での設定を反映している可能性があった。OGIB症例においては、出来るだけ早期のカプセル内視鏡検査が望ましく、地域の病診連携が重要と考えられた。また滞留への対処のためバルーン内視鏡の同時導入が望ましいと考えられた。

O-30-5 Obscure gastrointestinal bleeding（OGIB）におけるカプセル内視鏡の有用性の検討と問題点

東京医科大学茨城医療センター
○岩本　淳一、伊藤　真典、下河辺宏一、斉藤　吉史、松崎　靖司

【目的】近年小腸内視鏡検査の普及で小腸病変が診断される機会が増えている。今回我々は当院での Obscure gastrointestinal bleeding（OGIB）における カプセル内視鏡（CE）の有用性について検討する。【方法】平成19年10月から平成21年7月に当院でのCE症例75例（OGIB60）臨床学的検討を行った。【成績】目的はOGIBが60例（80%）で、OGIB精査60例中小腸病変は33例（55%）で診断された。OGIBの診断結果は、angioectasia（活動性出血なし）11例（18.3%）、angioectasia（活動性出血あり）5例（8.3%）、潰瘍5例（8.3%）、クローン病4例（6.7%）、びらん性病変6例（10%）SMT2例（3.3%）、小腸外病変は5例（8.3%）で大腸憩室出血が4例（7.2%）で疑われた。異常所見を認めない症例が22例（37%）であった。OGIBをA群：顕性出血群（出血症状あり貧血進行）11例、B群：顕性出血群（出血症状あり貧血進行なし）38例、C群：出血症状認めず貧血・便潜血陽性群11例に分け検討すると、小腸病変同定率がそれぞれ45.5%、57.9%、54.5%、小腸外病変は27.3%、5.2%、0%であった。異常を認めない症例が27.3%、36.8%、45.5%であった。病変内訳ではA群でangioectasia（活動性出血あり）3例（27.3%）、大腸憩室3例（27.3%）、B群でangioectasia（活動性出血なし）11例（28.9%）、angioectasia（活動性出血あり）2例（5.3%）、潰瘍3例：NSAID起因性2例、びらん4例であった。C群では潰瘍2例（18.1%）：NSAID起因性2例、クローン病3例（27.3%）であった。非アスピリンNSAID起因性が疑われた症例はいずれもNSAID中止で再検施行したが改善を確認できた。低用量アスピリン内服例において小びらん性病変は認めたが明らかな潰瘍性病変は認めなかった。初回CE検査で異常を指摘されなかった症例のフォローアップにおいて再出血を来した症例はA群で1例、C群で認めず、B群では2例のみの計3例であり13.6%に認められた。再出血例の診断はangioectasia3例（活動性出血あり2例、なし1例）であった。CE観察困難例として鉄剤投与中の症例で観察困難であり鉄剤中止後再検した。【結論】OGIB精査のCEでは明らかな出血症状がなくても貧血・便潜血陽性例ではNSAID小腸潰瘍やクローン病等が診断されることがありCEが有用であった。クローン病でのCEは原則禁忌となるが、今回の検討ではOGIBの6.6%でクローン病と診断されたおり、狭窄での滞留等のリスクがあり注意を要する。またCEで異常を指摘されなかった症例の経過観察中再出血をきたした症例は13.6%でありいずれもangioectasiaであったが経過は良好であった。問題点としては鉄剤の影響で観察困難例を認めたため鉄剤投与中は休薬後の検査が望ましい。

O-30-6 カプセル内視鏡による当施設における小腸炎・小腸潰瘍の検討と*H. Pylori*による小腸炎の発生の検討

[1]獨協医科大学消化器内科、[2]獨協医科大学医療情報センター、
[3]獨協医科大学
○前田　光徳[1]、菅家　一成[1]、笹井　貴子[1]、森田賀津雄[1]、藤井陽一朗[1]、寺内　政也[1]、星野　美奈[1]、平石　秀幸[1]、中村　哲也[2]、寺野　彰[3]

【目的】小腸炎、小腸潰瘍について、当施設でのカプセル内視鏡（CE）施行症例を検討し、さらに*H. Pylori*（*Hp*）感染が小腸炎の原因になりうるか検討を行った。【方法】2003年2月から2009年8月までCEを施行した201例中、小腸炎、小腸潰瘍を認めた111例（平均年齢49.4±19.7歳、男：女=87:24）を対象として検討を行った。またCE施行患者のうち抗*Hp*抗体を測定した60例（平均年齢54.9±16.1歳、男：女=48:12）について、小腸炎の有無を検討した。【成績】小腸炎、潰瘍の症例は、クローン病33例、NSAIDs起因性小腸炎、小腸潰瘍23例、メッケル憩室に伴う潰瘍3例、腫瘍に伴う潰瘍7例、その他44例であった。クローン病症例では3例にCEの滞留をみとめ、2例に手術、1例に内視鏡的に摘出した。抗*Hp*抗体陽性症例にて小腸炎が見られたのは34.8%（8/23）、抗*Hp*抗体陰性症例では56.8%（21/37）であり、小腸炎に関して*Hp*感染は関与していない可能性が示唆された（p=0.10）。【考察・結語】胃内に*Hp*感染が見られる場合、胃内のPHの上昇に伴い小腸内のPHが上昇し、小腸内細菌の増殖、小腸内細菌過剰増殖（SIBO）を起こすことが報告されており、このことが小腸炎の原因になりうるか検討したが、今回の結果では*Hp*感染が小腸炎の頻度を高めるとはいえなかった。またクローン病を疑う症例においては、滞留症例の経験から、たとえ出血症例であっても小腸造影または、ダブルバルーン内視鏡（DBE）を優先して行うことが重要と思われた。

O-31-1　当院で経験したNSAID服用患者の小腸病変の検討

東京女子医科大学消化器内科
○小西　洋之、春山　浩美、大森　鉄平、岸野真衣子、中村　真一、白鳥　敬子

【目的】ダブルバルーン内視鏡（DBE）やカプセル内視鏡（CE）の普及に伴いNSAIDや低用量アスピリン（LDA）起因性小腸粘膜障害の観察が可能となったが、病態や経過に関しては不明な部分も多い。今回当院におけるNSAID、LDA服用例の小腸病変の現状を明らかにするため検討を行った。【方法】2005年1月から2009年1月までに当院で施行したDBE220例をNSAID服用群33例、LDA服用群23例、非服用群164例に分類し検査目的、基礎疾患、有所見率、内視鏡所見について比較検討した。【結果】検査目的はOGIB精査がNSAID群85%、LDA群100%、非服用群66%であった。基礎疾患はNSAID群では整形疾患、心疾患、糖尿病が多く、LDA群では心疾患、脳血管疾患、糖尿病が多かった。非服用群では基礎疾患を認めないものが多かった。有所見率はNSAID群72%、LDA群57%、非服用群76%であった。同定病変はNSAID群がびらん、潰瘍性病変13例、血管性病変5例、腫瘍性病変2例、LDA群がびらん、潰瘍性病変5例、血管異常5例、非服用群ではびらん、潰瘍性病変40例、血管異常12例、腫瘍性病変20例であった。びらん、潰瘍性病変のうち薬剤起因性と診断したのはNSAID群では12例、LDA群で3例あった。それぞれの病変の形態は多彩であり、存在部位も一定の傾向はなかった。NSAID群では膜様狭窄をきたした症例が2例ありイレウスをきたした1例に対してはバルーン拡張術を施行した。診断後薬剤中止が可能であったのはNSAID群6例、LDA群1例であった。NSAID群1例、LDA群2例で再出血をきたした。【結論】NSAID、LDAともに小腸粘膜障害をきたすが、病態や経過に関しては基礎疾患や血管異常の有無などにより影響を受けることが示唆された。

O-31-2　小腸内視鏡検査後の小腸造影用チューブの考案とその使用成績

[1]佐田病院消化器内科、[2]福岡大学筑紫病院消化器科
○頼岡　　誠[1]、青山祐二郎[1]、松尾　静香[1]、八尾　恒良[1]、平井　郁仁[2]、別府　孝浩[2]、松井　敏幸[2]

【目的】小腸の内視鏡検査（ダブルバルーン法；以下DBE、シングルバルーン法；以下SBE）にて観察不能の口側・肛門側の小腸索を簡便に造影し、病変の有無、病変の性状を調べること、その成績を明らかにすることを目的とした。【成績】1．造影用チューブの考案：DBE,SBEで小腸を観察したあと、オーバーチューブのバルーンを膨らまし、固定。スコープを抜去して造影用チューブをオーバーチューブ先端付近まで挿入し、造影剤と空気を注入して口側、肛門側小腸索の二重造影が可能なチューブを考案した。結果的には滑りの良いPVCを材料としたイレウス用チューブ（クリエイト･メディクス社）を改竄して福大筑紫病院式小腸造影用チューブ（18Fr。全長180cm、2穴）とした。2．新チューブの造影成績：施行した経口的DBE後の造影；2例、経肛門的DBE，SBE後の造影；10例で検討した。造影用チューブの挿入：造影チューブは術後癒着が強い2例を除き全例容易にガイドワイヤーを用いることなくオーバーチューブ先端まで到達し二重造影が施行できた。すなわち、DBE，SBEで観察された小腸索の口側、肛門側の病変を描出できた。術後癒着が強くスコープ抜去後オーバーチューブが屈曲して造影チューブが先端まで挿入できなかった2例でも、オーバーチューブの中で造影チューブのバルーンを膨らまして造影剤、空気を注入して問題なく造影できた。術後癒着のため小骨盤腔内の小腸索が分離しずらい症例では造影のための体位変換に苦労した症例があった。【結論】新しく考案した小腸造影用チューブはDBE，SBEで観察できない口側、肛門側病変の検索に、簡便で有用である。

O-31-3　当院における消化管濾胞性リンパ腫の臨床的検討

[1]松山赤十字病院胃腸センター、[2]松山赤十字病院病理
○川崎　啓祐[1]、蔵原　晃一[1]、大城　由美[2]、堺　　勇二[1]、米湊　　健[1]、古賀　千晶[1]、船田　摩央[1]、阿部　光市[1]、松本　由華[1]、大津　健聖[1]、渕上　忠彦[1]

【目的】消化管濾胞性リンパ腫の臨床的特徴を明らかにすること【方法】最近4年間に当院で消化管原発濾胞性リンパ腫と診断した9例を対象とし、その臨床像を検討した。全例でバルーン内視鏡もしくはカプセル内視鏡を施行し小腸病変の有無を確認した。【成績】症例は男性5例、女性4例で、平均年齢は62.1歳であった。臨床症状は腹部不快2例（22.2%）、発熱1例（11.1%）、食欲不振1例（11.1%）、無症状5例（55.6%）であった。診断契機となった検査は上部消化管内視鏡検査7例（77.8%）、大腸内視鏡検査2例（22.2%）であった。浸潤部位は十二指腸と回腸（ともに77.8%）が高頻度で、次いで空腸（66.7%）、大腸（33.3%）、胃（11.1%）の順であった。肉眼分類は白色扁平隆起を呈した隆起型1例（11.1%）、白色顆粒状隆起が集簇したMLP型8例（88.9%）で、臨床病期はI期4例（44.5%）、II1期2例（22.2%）、II2期1例（11.1%）、IV期2例（22.2%）であった。組織GradeはGrade 1が6例（66.7%）、Grade 2が3例（33.3%）であった。治療の内訳はrituximab単独3例（33.3%）、rituximab併用化学療法4例（44.5%）、watch and wait 2例（22.2%）で、治療効果は完全寛解5例（55.6%）、部分寛解1例（11.1%）、不変2例（22.2%）などであった。【結論】消化管原発濾胞性リンパ腫9例の検討を行った。浸潤部位は十二指腸、回腸が最も多く、次いで空腸に多い結果となった。消化管原発濾胞性リンパ腫は十二指腸病変で発見されることが多いが、空腸、回腸にも病変が高率に存在し、病変の浸潤範囲を検索する際には上下部消化管検査に加え、バルーン内視鏡やカプセル内視鏡で小腸の検索を行う必要があると思われた。

O-31-4　消化管濾胞性リンパ腫におけるt（14;18）（q32;q21）/IgH-BCL2の検索

[1]九州大学病態機能内科学、[2]福岡大学病理学、
[3]九州大学形態機能病理学
○梁井　俊一[1]、中村昌太郎[1]、松本　主之[1]、竹下　重盛[2]、藤田　恒平[3]、平橋美奈子[3]、飯田　三雄[1]

【目的】消化管濾胞性リンパ腫の臨床病理学的特徴を解析し，染色体転座t（14;18）（q32;q21）/IgH-BCL2の頻度およびその臨床的意義を明らかにする．【方法】当科および関連施設で診断された消化管濾胞性リンパ腫34例（男性20例，女性14例；平均年齢59.5歳）を対象とし，臨床病理学的特徴を遡及的に検討した．さらに，切除標本ないし生検組織標本を用いて間期fluorescence in situ hybridization 法によりt（14;18）（q32;q21）/IgH-BCL2の有無を検討した．【結果】対象34例の浸潤臓器は胃11例，十二指腸15例，空腸15例，回腸15例，大腸3例であった．初回治療として，外科的切除14例，化学療法（リツキシマブ抗体療法を含む）10例，watch and wait が10例に行われていた．t（14;18）（q32;q21）/IgH-BCL2は34例中27例（79%）で検出された．転座陽性群（n=27）と陰性群（n=7）を比較すると，年齢，性，組織grade，臨床病期，肉眼型に差はみられなかった．転座陽性群は，転座陰性群に比べ，消化管の2区域以上に病変が存在する例が有意に高頻度であった（59% vs. 0%, P=0.008）．また，陽性群は陰性群より完全寛解導入率が低く（56% vs. 100%, P=0.03），再燃・進行例が多くみられた（19% vs. 0%, NS）．【結論】t（14;18）（q32;q21）/IgH-BCL2は消化管濾胞性リンパ腫の79%に認められる．この遺伝子異常は本症における治療反応性の指標の一つである可能性が示唆される．

O-31-5　小腸疾患における腹腔鏡下手術

大阪医科大学一般・消化器外科
○近藤　圭策、奥田　準二、田中慶太朗、茅野　新、山本　誠士、谷川　允彦

【はじめに】近年、腹腔鏡下手術は様々な疾患に行われるようになってきている。しかし、小腸疾患は比較的稀でかつ術前診断が困難であることから、これら疾患に対する腹腔鏡補助下手術の報告は少ない。近年,ダブルバルーン法による小腸内視鏡（DBE）,カプセル内視鏡（CE）などの普及により小腸疾患の発見の頻度は増加傾向にある。我々は、過去2年間に7例の小腸疾患に対して腹腔鏡補助下手術を行った。今回、腹腔鏡下手術の有用性に関して検討を行った。【症例の内訳】責任病巣は、空腸3例, 回腸4例であった。術前診断で、小腸型クローン病と診断されているものが2例あった。これら2例を除く5例のうち4例は、DBEおよびCEを施行し責任病巣腸管を同定した上で、病巣近傍にマーキング目的の点墨を行っている。【結果】腹腔鏡補助下小腸部分切除術6例,腹腔鏡補助下回盲部切除術を1例行った。小切開創は3.4±0.2cm（3.0～4.0cm）で、術中出血量は18.5±7.6ml（5～60ml）であった。全例メジャーな合併症は認めなかった。クローン病の2例を除く5例が術後3日目より食事摂取を開始した。全7症例の術後から退院までの期間は7.5＋0.7日（5～10日）であった。最終診断は、メッケル憩室による腸重積,若年性ポリープによる腸重積,海綿状血管腫による小腸出血,小腸結核による腸管狭窄,クローン病による小腸狭窄,空腸癌であった。【結語】小腸疾患に対する腹腔鏡補助下手術は容易に病変を腹壁外に引き出せることから、手技的に安全であり手術時間も比較的短い。切開創も小さく術後疼痛も小さいことより、早期離床が可能となり腸蠕動の回復も早い。小腸疾患に対する腹腔鏡補助下手術は、低侵襲で有用な術式であると考える。

O-31-6　当院で経験した小児腸重積症の検討

済生会横浜市東部病院こどもセンター
○十河　　剛、菅原　秀典、日衛嶋栄太郎、小松　陽樹、乾　あやの、藤澤　知雄

【はじめに】小児の腸重積は日常診療でよく遭遇する疾患であるが、画像診断技術が進歩した近年の報告は少ない。【対象と方法】2007年3月31日から2009年8月25日の間に当科に入院した腸重積症例について、重積部位、発症年齢、性別、症状、自然整復の頻度、原因と成り得る基礎疾患について後方視的に検討した。【結果】延べ57例（51名）が腸重積と診断され、うち42例が回腸-結腸型（男:女=34:8, 平均発症年齢 2.06±1.46歳）、13例が小腸-小腸型（男:女=10:3, 平均発症年齢 4.33±3.93歳）、2例が結腸-結腸型（男:女=1:1, 平均発症年齢 4.92±2.56歳）で、男女差、年齢に有意差はなかった。回腸-結腸型の5人が高圧浣腸による整復後24時間以上経過してから、再重積を起こし、うち1人は2回再重積した。来院時に、間歇的腹痛・啼泣のみられたのは回腸-結腸型で39例（92.9%）、小腸-小腸型で11例（84.6%）、結腸-結腸型では2例（100%）、嘔吐はそれぞれ25例（59.5%）、9例（69.2%）、1例（50.0%）と有意差はなかったが、血便は27例（64.3%）、2例（15.4%）、1例（50.0%）であり、有意差があった（p=0.018）。高圧浣腸を必要とせず、自然整復したのは回腸-結腸型で1例（2.4%）、小腸-小腸型で10例（76.9%）、結腸-結腸型では0例であり、有意差がみられた（p＜0.01）。原因と成り得る基礎疾患は回腸-結腸型で牛乳アレルギー1例、小腸-小腸型で牛乳アレルギー1例、血管性紫斑病3例、結腸-結腸型では多発性若年性ポリープ1例であった。【考察と結語】小腸-小腸型腸重積では血便がみられないことが多く、間歇的腹痛や嘔吐がみられた場合には鑑別に入れる必要があるが、自然整復されるため、見逃されている症例も多くあると考えられた。

O-32-1 虚血性大腸炎89例の臨床的検討

[1]岐阜赤十字病院消化器内科、[2]岐阜赤十字病院放射線科
○高橋 裕司[1]、三宮 典子[1]、松下 知路[1]、伊藤陽一郎[1]、中村 俊之[1]、後藤 裕夫[2]、田中 秀和[2]

【目的】Ischemic colitis（以下IC）は日常臨床で最もよく遭遇する疾患で、年齢分布も若年者から高齢者にわたり臨床像も多岐にわたる。最近経験したIC症例でその臨床像につき検討した。【方法】2003年4月から2009年3月までに下血発症48時間以内に大腸内視鏡検査を施行した250例中ICと診断した89例を対象とした。年齢別にA群（40歳未満：n=37）、B群（40歳以上65歳未満：n=66）、C群（65歳以上：n=127）に分け、下血症例に対する比率、病型、基礎疾患の有無につき検討した。【結果】ICの比率はA群8例（21.6%）、B群30例（45.5%）、C群で51例（40.2%）で、各群での最多の原因疾患であった。病型はA群が全例一過性型、B群は2例が狭窄型、C群は2例が狭窄型,2例が壊死型で高齢者ほど重症化しやすい傾向が伺えた。基礎疾患はA群で2例あり、Functional dyspepsiaとIBSであった。B群は13例（43.3%）、C群は26例（51%）に認められた。心血管系の合併症はA群は0%であったが、B群7例（23.3%）、C群16例（31.4%）に認められた。【考察】ICの成因は腸管側因子と血管側因子が関与して発症するとされている。今回の検討では40歳未満の若年者ICと非若年者ICは臨床像に差異を認めた。若年者ICは腸管運動障害を成因に発症するのに対し、非若年者ICは血管側因子が臨床像を形成していると推測された。また若年者ICに機能性消化管障害患者からの発症が認められた事から、機能性消化管障害の経過中にはICにも注意が必要と思われた。

O-32-2 当センターにおける下部消化管出血の検討

北海道社会保険病院
○竹中 芳子、古家 乾、定岡 邦昌、葛西 健二、馬場 英、加藤 瑞樹、川端 公輔

【目的】アスピリンや抗血小板薬の内服が増加してきているなか、下部消化管出血のリスクとしての報告も認められており、当センターにおける内視鏡的止血術を行った下部消化管疾患例の臨床的背景の検討をおこなったので報告する。【対象と方法】2005年6月から2009年5月までの4年間に下部消化管内視鏡検査を行った6971件の内、止血術を行ったのべ94件（1.3%）を対象とした．止血術の年次件数､原因疾患､出血誘因薬（NSAIDS、アスピリン、抗血小板薬、ステロイド、抗凝固薬）の有無についてレトロスペクティブに検討した。【結果】対象期間に行った止血術の対象者は85人（M/F: 51/34）、平均年令72.2±12.1（M±SD）才。総止血回数は94回、一人あたり平均1.1回の止血術を施行した．最終的な止血成功率は99%であった。出血原因は内視鏡治療後出血が38%、憩室出血が30%で大部分を占めていた。年次別では上部に比較し下部は1.5倍と増加し、出血原因別に比較したところ憩室出血が4年間で4倍に増加していたが、その他の疾患の変動は認めなかった。内視鏡治療後出血を除外した52例において出血誘因薬の内服状況を検討したところ、72.7%に内服が認められた。薬剤別ではアスピリンが51.9%、その他の抗血小板薬が23.1%とアスピリンが大半を占めていた。憩室出血のみで検討すると、60%で出血誘因薬の内服が認められた。薬剤別ではアスピリンが72%、その他の抗血小板薬が60%であった。【結論】下部消化管出血、特に憩室出血の増加傾向が認められた。アスピリンを含む抗血小板薬の内服の増加により下部消化管出血は増加傾向にあると予測され、これらの薬剤が下部消化管出血においてもリスクファクターと考えられた。

O-32-3 当院において切除された大腸孤立性若年性ポリープの臨床的検討

駿河台日本大学病院消化器肝臓内科
○中川 太一、西山 竜、久野木直人、安倍 久子、太田壮一郎、竹内 理恵、赤井 祐一、渡辺 俊一、大谷 豪、荻原 章史、岡野 憲義、中島 典子、森山 光彦

【目的】若年性ポリープは過誤腫性ポリープで一般的に小児期に多くみられるが、時に成人においても認められる。病変自体は非腫瘍性であるが大きなものでは出血や、腸閉塞の原因となりえるため治療の必要が出てくる。また以前は大腸孤立性若年性ポリープの癌化はないとされていたが、腺腫化や癌化した症例の報告もみられている。今回われわれは当院で大腸ポリープに対し、ポリペクトミーまたは粘膜切除術が施行され、若年性ポリープと病理学的に診断された症例をまとめ、臨床的検討を行ったので報告する。【対象】2004年1月から2009年6月までの間で、駿河台日本大学病院にて大腸ポリペクトミーが施行された若年性ポリープ13例に対し、臨床症状、および下部消化管内視鏡検査所見を検討した。【結果】症例は男性12例、女性1例、年齢は19歳から69歳で平均46歳であった。臨床症状は全例なしであった。ポリープの部位はS状結腸が最も多く、6例で認めた。肉眼型はIp型が8例と多く認められた。サイズは5mmから20mmと幅広く認められた。治療はポリペクトミーまたは粘膜切除術が行われた。病理組織は一部に腺癌を伴う症例を1例で認めたが、他の症例では悪性所見を認めなかった。【考察】今回の検討では発見契機が小児のような腸重積、大量下血などの合併症を伴う症例は認められず、スクリーニングや、便潜血反応検査が発見契機となっていた。また検討症例の中に一部に癌を伴う若年性ポリープ症例も認められたことから、十分な経過観察、または治療も必要であると考えられた。

MEMO

抄　録

◆◆◆ 一　般　演　題 〈ポスターセッション〉 ◆◆◆

査読委員による厳正な審査の結果、優秀な一般演題に を印しております。

P-1-1　胃切除後難治性逆流性食道炎に対し24時間多チャンネルインピーダンスpHモニタリング検査ならびにビリテック検査を施行した1例

[1]東京慈恵会医科大学外科学講座消化管外科、
[2]東京慈恵会医科大学外科学講座消化器外科
○星野　真人[1]、矢野　文章[1]、小村　伸朗[1]、坪井　一人[1]、山本　世怜[1]、秋元　俊亮[1]、三森　教雄[1]、柏木　秀幸[1]、矢永　勝彦[2]

【はじめに】幽門側胃切除後の逆流性食道炎の発生率は5～10%前後とする報告が多く，主因は十二指腸液の逆流による．治療法として蛋白分解酵素阻害薬や消化管運動機能改善薬が投与されるが，一般に難治性である．また，胃切除の範囲が小さい場合や，良性疾患に伴う胃切除後では残胃からの酸分泌を考慮する必要がある．したがって，食道炎の成因が酸逆流，十二指腸液逆流，あるいは両者が関与しているのかを診断する必要がある．われわれは24時間多チャンネルインピーダンスpHモニタリング検査（MII-pH）と同時にビリテック検査（Bilitec）を併施することにより，酸逆流を酸型，アルカリ型，混合型の3型に分けて評価している．【症例】患者は60歳代，男性．25年前に早期胃癌に対して幽門側胃切除術，Billroth-1法再建を施行されている．術後長年にわたり胸やけや呑酸の症状を自覚し，近医よりRabeprazole（10mg/day），Camostat Mesilate（300mg/day），Mosapride（15mg/day）等の投薬を受けていたが，夜間の逆流症状に悩まされ紹介受診となった．身長162cm，体重50kg，身体所見に特記すべき事項は認めなかった．上部消化管内視鏡検査では，滑脱型の食道裂孔ヘルニアを認め，ロサンゼルス分類Grade Cの食道炎を認めた．病態解明のためMII-pHならびにBilitecを施行した．その結果，pH＜4HTは0%，Non-acid，Gas non-acidの逆流回数は計62回，abs＞0.14は41.5%であり，十二指腸液の逆流に伴うアルカリ型逆流性食道炎と診断した．今後，Billroth-1法からR-Y法へ変更の予定である．【結語】幽門側胃切除後の逆流性食道炎の病態解明や術式を決定する上で，MII-pHならびにBilitecの併施は有用であると考えられた．

P-1-2　食動運動機能検査が有用であったシェーグレン症候群の1例

[1]愛知医科大学消化器内科、[2]愛知医科大学中央臨床検査部
○徳留健太郎[1]、舟木　康[1,2]、坂野　文美[1]、近藤　好博[1]、伊藤　義紹[1]、増井　竜太[1]、土方　康孝[1]、河村　直彦[1]、宮下　勝之[1]、水野　真理[1]、飯田　章人[1]、小笠原尚高[1]、佐々木誠人[1]、米田　政志[1]、春日井邦夫[1]

【背景】PPIの治療が奏効しない胃食道逆流症には、食道運動障害などが含まれている可能性がある。われわれは、食道機能検査にて食道運動異常及びシェーグレン症候群を合併したGERD症例を経験したので報告する。症例は62歳、女性。X-1年より胸やけ、咽喉頭異常感出現。近医にてPPI処方されいったん症状軽快したため自己中断していた。X年1月症状増悪し当院受診、FSSG 13点、クエスト問診8点、上部内視鏡検査にてLA-BのGREDと診断し、常用量のPPIを処方した。8週後、内視鏡所見はLA-Mに、胸やけ症状も軽度改善したが咽喉頭異常感が続くため、食道内圧検査を施行した。水嚥下時に伴う一次蠕動波において異常波と同期性収縮認め、食道造影検査では造影剤の停滞貯留、エレベ―ター現象がみられ、食道運動異常と診断した。患者に諸検査の十分な説明を行い、PPIに消化管運動改善薬、六君子湯を追加投与し、胸やけ症状はほぼ消失した。しかし、咽喉頭異常感（特に口腔内乾燥を伴う）は持続したため、口腔外科で精査したところ、サクソンテスト0.49g/2分と低値を示し、血液検査にて抗SSA抗体59.3と高値で、唾液生検は唾液腺内に少数のリンパ球浸潤を認め、シェーグレン症候群と診断された。その後サリグレンカプセル90mg/Day内服投与開始し、サクソンテスト1.0g/2分と改善し、日常生活において特に咽喉頭異常感も感じられないほど軽快した。【考察】今回我々は、咽喉頭異常感を伴うPPI不応性GERDに対し、食道運動機能検査などを施行し食道運動異常及びシェーグレン症候群と診断しえた1例を経験した。今後、咽喉頭異常感を伴うGERD患者においては、シェーグレン症候群の合併も念頭に精査を行う必要があると思われた。

P-1-3　好酸球性食道炎と考えられた一例

[1]愛知医科大学消化器内科、[2]愛知医科大学病院中央臨床検査部
○河村　直彦[1]、飯田　章人[1]、坂野　文美[1]、伊藤　義紹[1]、近藤　好博[1]、増井　竜太[1]、土方　康孝[1]、徳留健太郎[1]、宮下　勝之[1]、水野　真理[1]、小笠原尚高[1]、舟木　康[1,2]、佐々木誠人[1]、春日井邦夫[1]

【症例】53歳、男性。【既往歴】十二指腸潰瘍【現病歴】平成21年4月12日より食事の際のつかえ感、嚥下痛を認めたため同月18日近医受診、酸分泌抑制剤と消化管運動改善剤の投与をうけるも症状改善せず、食事摂取も困難となり、同月27日当院入院となった。上部消化管内視鏡では下部食道の拡張不良とスコープ通過時の抵抗感が存在した。食道造影検査では下部食道で狭窄所見と、造影剤の一時的停滞貯留を認めた。食道内圧測定では水嚥下に伴い一次蠕動波が出現するも中部下部食道にて250～300mmHgの強く幅の広い蠕動波を認め、LES圧は時に100mmHg前後の収縮と弛緩不全を示した。EUSでは下部食道の粘膜から粘膜下層の著明な肥厚を認め、胸部CTでも下部食道壁の肥厚が存在した。食道生検では重層扁平上皮に軽度の再生性変化、上皮間にごく軽度のリンパ球浸潤を認めたが、好酸球の浸潤は乏しかった。血液検査では好酸球8.2%（WBC3300/μl）、IgE522IU/mlと高値を示した。諸検査及び臨床症状より好酸球性食道炎を疑い十分な同意のうえ、第17病日よりステロイド30mg/日の内服を開始した。第21病日には嚥下痛も消失し、食事摂取可能となり第53病日にはステロイド10mg/日と漸減し退院となった。【考察】好酸球性食道炎は嚥下困難を主訴とし、好酸球の食道粘膜浸潤を伴う稀な疾患であり、アレルギーとの関連も示唆され、胃食道逆流症との鑑別が重要である。今回我々は、非特異的な病態を示した好酸球性食道炎と考えられた1例を経験したので報告する。

P-1-4　精神疾患が疑われた食道アカラシアの2例

北里大学外科
○柴田　智隆、片田　夏也、根本　昌之、三重野浩朗、山下　継史、桜本　信一、菊池　史郎、渡邊　昌彦

【緒言】器質的異常のない摂食障害の原因が神経疾患に由来していると診断され、抗鬱薬などにより長期に経過観察されている症例が散見される。このような症例の中に食道機能性疾患である食道アカラシアが含まれていることがある。今回我々は精神疾患として治療されていた食道アカラシア2症例を経験したので報告する。【症例1】46歳男性【主訴】つかえ感【病歴】6年前から飲食時のつかえ感を自覚していた。上部消化管内視鏡（以下GF）で異常を認めず、呑酸もあり胃食道逆流症（GERD）と診断されプロトンポンプ阻害剤を処方された。その後も症状改善せず、2年前より心療内科を受診し身体表現性障害と診断され、精神疾患治療薬を処方された。6カ月前より通過障害が増悪し、GFで食道に食物残渣貯留、上部消化管造影で食道の拡張を指摘され、当院を受診した。食道内圧検査で下部食道括約筋の弛緩不全を認め、食道アカラシアの診断で腹腔鏡下下部食道括約筋切開術及び噴門形成術（Heller-Dor法）を行った。【症例2】58歳女性【主訴】つかえ感【病歴】30年前よりつかえ感を自覚していた。症状が増悪するも器質的異常を認めず、6年前より抗鬱薬を処方された。さらにつかえ感が増悪したため、ＧＦ施行し食道の拡張を認め当院を受診した。食道内圧検査で食道アカラシアと診断し腹腔鏡下下部食道括約筋切開術及び噴門形成術を行った。【結語】初診時に鑑別診断として食道アカラシアを認識すること、適切な病歴聴取が正確な診断に至る一助となる。日常診療における上部消化管造影検査の施行、胃食道逆流と吐逆（アカラシア）の違いを念頭に置いた問診が重要であると考えられた。

P-2-1　EUS-FNAで診断された食道神経鞘腫の1例

[1]伊達赤十字病院消化器科、[2]伊達赤十字病院外科、
[3]札幌医科大学第四内科
○久居　弘幸[1]、田中　育太[1]、奥田　敏徳[1]、前田　喜晴[2]、佐藤　正文[2]、
中島誠一郎[2]、新田　健雄[2]、小野　薫[3]

後縦隔腫瘤の中で神経原性腫瘍である神経鞘腫は最も頻度の高い腫瘍であるが、食道壁に発生するものは極めてまれである。今回EUS-FNAで診断した食道神経鞘腫の1例を経験したので報告する。

症例は79歳、男性。平成18年より胃食道逆流症で通院中であったが、平成20年9月の上部消化管内視鏡検査で体上部小弯に約2cm大の0 IIc（tub1）を認めた。同時に施行したEUSで下部食道筋層から壁外に発育する2cm大の類円形腫瘤を認め、内部エコーやや不均一で無エコー域を伴う低エコー腫瘤として描出された。CTでは下部食道左壁に接して造影効果のない低吸収値腫瘤であった。診断目的に19G針（Echotip Ultra、COOK）を用いてEUS-FNAを施行し、病理では境界不明瞭な紡錘形細胞が束状となって交錯しながら密に増生し、硝子化した血管の増生を認め、免疫組織染色では、S-100（＋）、vimentin（＋）、CD34（－）、c-kit（CD117）（－）、α-SMA（－）、desmin（－）であり、神経鞘腫と診断した。同年10月当院外科で噴門側胃切除術+食道粘膜下腫瘍核出術を施行。病理では胃病変は0 IIc、15x10mm、tub1、pT1（SM1）、UL（＋）、ly0、v0、pN0、Stage IAで、食道粘膜下腫瘍は24x15x13mmの境界明瞭な薄い線維性被膜に覆われた灰白色腫瘤で一部嚢胞状変化を伴った神経鞘腫であった。現在まで再発を認めていない。

P-2-2　先天性胆道閉鎖症術後長期経過観察中の食道胃静脈瘤合併患者に対し内視鏡的硬化療法を施行した一例

京都府立医科大学消化器内科学
○宮脇喜一郎、福本　晃平、松山　竜三、福居　顕文、岡嶋　学、
山田　展久、奥田さやか、玄　泰行、土肥　統、高木　智久、
内山　和彦、石川　剛、吉田　直久、半田　修、小西　英幸、
若林　直樹、八木　信明、古倉　聡、内藤　裕二、吉川　敏一

症例は18歳女性。生後60日目に先天性胆道閉鎖症に対して胆管空腸吻合術を施行された。その後肝機能は良好にコントロールされたため肝移植は施行されず、当院小児外科外来にて経過観察されていた。平成11年食道静脈瘤悪化のため当科にて全身麻酔下で食道静脈瘤硬化療法（EIS）を施行し、その後は1年に1回の定期的な上部消化管内視鏡検査を施行していた。平成21年7月の上部消化管内視鏡検査にて食道胃静脈瘤の悪化（Ls,F2,Cb,RC2+,TE2+, Lg-c F2,RC1+）を認めたため、8月に予防的食道静脈瘤硬化療法目的で入院となった。入院時身体所見は腹部に手術痕を認める以外は特記すべき異常所見は認めなかった。血液検査では血小板の低下、T-Bilの軽度高値を認める以外は明らかな異常を認めなかった。腹部造影CTでは静脈瘤の供血路は左胃静脈であった。脾腫と脾腎短絡路を認め、門脈圧亢進症に伴う変化と考えられたが、腹水は認めなかった。前記食道胃静脈瘤に対し5%EOIの血管内注入による内視鏡的硬化療法を施行し供血路までの硬化剤注入を行った。1ヵ月後の上部消化管内視鏡検査ではF0,RC0と改善を認めた。先天性胆道閉鎖症の患者は経過中に高率に肝硬変を来たすことが知られている。出生後早期に胆管空腸吻合術を施行しても長期予後が望めない症例も多く、本症例のように生後60日目に胆管空腸吻合術を行い、その後肝移植を施行せずに術後10年以上の経過で食道胃静脈瘤の悪化を来たした症例は稀であり、若干の文献的考察を加えて報告する。

P-2-3　内視鏡的に吸引除去し得た食道異物の2例

横浜市立大学消化器内科
○坂本　康成、稲森　正彦、飯田　洋、渡邉誠太郎、遠藤　宏樹、
細野　邦広、高橋　宏和、古出　智子、米田　正人、所　知加子、
小川　真実、阿部　泰伸、嶌村　健、小林　規俊、桐越　博之、
窪田　賢輔、斉藤　聡、川名　一朗、上野　規男、中島　淳

症例1は85歳，女性。夕食中に咽頭痛が出現し，近医耳鼻咽喉科を受診したが，異常所見を認められず食道精査を勧められた。翌日当科初診。既往歴は高血圧があった。診察上，頸胸腹部に理学的所見なし。同日，経鼻内視鏡を施行したところ，食道入口部に食物残渣を認め，以深への挿入が困難であったため，先端フードを装着した経口内視鏡挿入に切り替えた。食物残渣に対して数回に分けて全てを吸引除去し得た。一度に摂取した食物量が多かったための残渣停滞と思われた。症例2は81歳，女性。14年前に喉頭癌にて喉頭全摘術＋放射線化学療法後であった。夕食後より胸のつかえ感が出現し，摂取した水分も逆流してしまうため，翌日，通院中であった当院耳鼻咽喉科受診。下咽頭に肉片様異物を認めたが，喉頭鏡下では除去不能にて当科紹介初診となった。診察上，頸胸腹部に理学的所見なし。同日，先端フード装着の上，経口内視鏡を施行をしたところ，左梨状窩から食道上部にかけて肉片が停滞していたため，先端フード内へ吸引し除去した。2例とも異物除去後に再度内視鏡観察を行ったが，食道･胃・十二指腸の可視範囲に明らかな狭窄や蠕動不良，拡張障害を認めず，また処置による合併症もなかった。異物除去に対して先端フード装着の上，経口内視鏡を通じ把持鉗子による除去を行った報告が散見される。我々の今回の経験から，上部食道異物のうち軟性の食物残渣によるものに対しては，先端フード装着による吸引除去も有効な方法と考えられたため報告した。

P-2-4　Mallory-Weiss syndrome後に食道・胃粘膜下血腫を来した1例

[1]東京都多摩がん検診センター、[2]東京都立府中病院外科
○冨野　泰弘[1]、入口　陽介[1]、小田　丈二[1]、水谷　勝[1]、高柳　聡[1]、
岸　大輔[1]、森田　泰弘[2]、大塚　英男[2]

症例は60歳代男性。検診目的にて平成21年6月15日当センターを受診し、上部消化管内視鏡検査（EGD）を施行。萎縮性胃炎を認める以外は異常を認めなかった。昨年EGD施行時には嘔吐反射が強かったため、今回は鎮静剤・鎮痛剤を使用したところ、特に嘔吐反射等もなく終了した。EGD施行後15日目、夜間に気分不快出現し少量の吐血を認めたため近医受診。点滴加療にて気分不快は改善したため帰宅。翌日7月1日当センター受診し、EGDを行ったところ頚部食道から胃体下部小弯後壁を中心に広範囲にわたる著明な粘膜下血腫が認められた。噴門部後壁側には、凝血塊を認めた。活動性の出血を認めなかったため観察のみで終了とした。嘔吐刺激によりMallory-Weiss syndromeを発症し、それが原因となって食道・胃粘膜下血腫を生じたものと考えた。同日より入院とし、絶食の上経過観察を行った。入院後に行ったCT検査でも頚部食道から胃体部まで連続する粘膜下血腫が認められた。入院後胸部不快感の訴えも改善し、入院1週間後のCT検査にて粘膜下血腫の軽快を認めた。また、EGDでも食道の血腫は消失し、食道粘膜には縦走性のびらん、潰瘍を伴うものの治癒傾向を認めた。胃粘膜下血腫も改善を認め、前回のEGDで凝血塊を認めた噴門後壁には潰瘍が認められたが、露出血管もなく経過観察とした。食事開始し症状もなく軽快したため7月10日に退院。

Mallory-Weiss syndromeに伴い食道・胃粘膜下血腫を来した1例を経験したので報告する。

P-3-1　健常女児に蛋白漏出性胃腸症にて発症したサイトメガロウイルス胃炎の1例

[1]県立宮崎病院放射線科、[2]県立宮崎病院小児科、[3]県立宮崎病院病理科
○阿部　太郎[1]、藤本　正樹[1]、押方　慎弥[1]、内野　典子[1]、村中　貴浩[1]、山口健一郎[1]、山田　浩己[1]、白尾　英仁[2]、島尾　義也[3]

症例は11歳女児．平成21年当院入院の12日前より腹痛，嘔吐出現し，症状持続し当院入院4日前に近医入院．著明な低アルブミン血症あり，99TcHSAシンチグラムにて左上腹部に異常集積を認め，蛋白漏出性胃腸症が疑われた為精査目的に当院小児科紹介入院．入院7日目に施行した上部消化管内視鏡検査にて胃噴門部から体部まで全周性に広範な糜爛あり．病変は連続性で正常粘膜の介在なく，粘膜の浮腫，粘調な粘液付着も認めた．同糜爛からの生検にて胃粘膜上皮細胞の抗CMV抗体陽性が証明された．血清検査でCMV IgM抗体（EIA）13.5と上昇あり，サイトメガロウイルス胃炎と診断した．*H. pylori*感染に関しては血清抗体法，生検顕鏡で陰性，内視鏡では小児*H. pylori*感染で多く見られる鳥肌胃炎は認めず，これらの所見から非感染と判断した．サイトメガロウイルス胃炎が広範で，免疫抑制状態も否定し得なかったためGanciclovirを投与，酸分泌抑制剤としてFamotidineを投与した．しかし症状改善なく，酸分泌抑制剤をLansoprazoleへ変更したところ著効した．血清アルブミン値，α1アンチトリプシンクリアランスも改善を認め，治療開始14日目の上部消化管内視鏡検査で胃炎の著明な改善を認めた．サイトメガロウイルス関連胃病変は多彩であり，糜爛，潰瘍を胃角から前庭部に認める傾向にあるとされ，メネトリエ病との関連を示唆する報告も散見する．本例では胃噴門部から体部に連続する正常粘膜の介在のない広範な糜爛を認める稀な所見を呈していた．ここに若干の文献的考察を加えて報告する．

P-3-2　^{13}C -acetateによる胃排出能の検討を行った好酸球性胃腸炎の1例

[1]長崎大学病院総合診療科、[2]長崎大学病院消化器内科、
[3]長崎大学病院病理部
○依田　彩文[1]、竹島　史直[2]、林　徳眞吉[3]、山口　直之[2]、大仁田　賢[2]、磯本　一[2]、井上　圭太[1]、龍田　洋一[1]、門田耕一郎[1]、吉岡寿麻子[1]、中道　聖子[1]、大園　恵幸[1]、中尾　一彦[2]

症例：29歳、男性。主訴は心窩部および右下腹部の疝痛発作。約1ヶ月間続く食後の心窩部および右下腹部の疝痛発作の精査のため、同月当院入院となった。入院時血液生化学的検査では、軽度の末梢血好酸球増多（WBC 7000、好酸球9%）以外には著変を認めなかった。画像検査では、腹部造影CT、小腸造影、大腸内視鏡検査でも異常は認められなかった。好酸球性胃腸炎の可能性を考え、胃内視鏡下に外観上異常のない十二指腸下行脚より生検を施行した。十二指腸下行脚粘膜筋板直上に好酸球の高度の浸潤を認めた。アレルギー疾患や寄生虫感染症等の二次性の好酸球増多は否定的であり、消化管外病変も認めないことから、好酸球性胃腸炎と診断した。プレドニゾロン（30mg/日）の経口投与を開始し、その後漸減した。初診より8ヶ月後には、腹痛は全く消失し、プレドニゾロンは中止した。同12ヶ月後に腹痛で再燃し、プレドニゾロンを30mgにて再開したところ症状は速やかに消失した。同17ヶ月後にプレドニゾロンを中止し、現在（同26ヶ月後）まで症状の再発は認めていない。^{13}C -acetateによる胃排出能の検討:食後の心窩部痛が主訴であったため胃排出能の検討を行った。胃排出量が最大となるTmaxは、それぞれ初回入院時（2.09h）、初回プレドニゾロン中止時（0.88h）、再燃時（1.57h）、2回目プレドニン中止時（1.17h）であった。結語：1．正常外観を呈した十二指腸粘膜からの生検が診断に有用だった好酸球性腸炎を経験した。2．^{13}C -acetateにより測定した胃排出能は、好酸球性腸炎の活動期に遅延し、寛解期に正常化した。症例の蓄積が必要だが、本法が好酸球性腸炎の病勢の把握に役立つ可能性がある。

P-3-3　*H. pylori*（*HP*）除菌療法にて著明に消退したverrucus gastritis（VG）の1例

福岡大学筑紫病院消化器科
○長浜　孝、槙　信一郎、松嶋　祐、松井　敏幸、田邊　寛、岩下　明徳

今回我々はVGに合併した早期胃癌の内視鏡治療後に*HP*除菌療法を行い、除菌成功後1年半の経過で疣状隆起の著明な消退を認めた症例を経験したので報告する．症例は70歳代男性．近医で胃ポリポージスとして経過観察中に早期胃癌の合併を認め、内視鏡治療目的で当院紹介となった。当院の胃内視鏡検査、X線検査では、腺境界内側に5～15mm大のたこ疣状隆起を多数認め、その分布と個々の形態より佐野分類B型のVGと診断した。合併した胃角後壁の0IIa+IIc型分化型粘膜内癌に対してESDを行い、癌と同時に切除された標本内の疣状隆起の検索で病理組織学的にもVGと確定診断された．*HP*培養、生検組織より*HP*陽性と診断され、ESD後潰瘍が瘢痕化した後、*HP*除菌療法（lansoplazole30mg　2T、amoxicillin250mg 6C、clarithromycin200mg 2T /日　7日間投与）施行、*HP*は陰転化した．除菌後は内視鏡で半年毎に経過観察したが、多発する疣状隆起の大きさ、丈は1年半の経過で消失あるいは著明に縮小した．VGは胃粘膜上皮の慢性的な炎症刺激による過形成変化が主な病態と考えられているが、本例の経過よりVGの成因に*HP*感染の関与が強く示唆された．また、VGの癌化例あるいは癌合併例は稀ながら報告があるが、比較的大きな疣状隆起が多発性となると癌との鑑別あるいは合併した癌の発見が困難となりうる．より診断しやすい背景粘膜環境を得るために、特にVGに対する*HP*除菌は積極的に行うべきと考える．

P-3-4　*H. pylori*除菌療法が奏功した成人男性の鉄欠乏性貧血の1症例

公立つるぎ病院
○松本　俊彦、宮本　正治、島田　敏實、藤田　恭子、高崎　秀昭、高田　孝、森永　秀夫

症例は61歳男性。H18.7（58歳）の健診でHb11.7g/dl, MCV80.5fl, Fe22μg/dl, ferritin5.4ng/ml. 胃内視鏡検査では慢性胃炎（o-2）. 鉄剤50mg,42日間投与。H18.9 Hb15.1g/dl, MCV91.3flで貧血は改善した。H19.7（59歳）健診。Hb9.8g/dl, MCV70.4fl, Fe12μg/dl, ferritin12ng/dl,VitB_{12}ng/dl, 葉酸5.7ng/dl. で鉄欠乏性貧血を呈した。胃内視鏡検査では慢性胃炎で、Antrum~bodyにXanthomaが多発していた。H21.6（60歳）の健診。Hb9.4g/dl, MCV73.6fl. 胃内視鏡検査でAntrum~bodyにXantoma多発。Body中部厚壁にIIa＋IIc like lesion（径7mm）を認め生検した。生検組織の病理結果はHelicobacter gastritis Group I, 炎症細胞が多い。腸上皮化成（＋）. *H. pylori* positive on Giemsa stain. *H. pylori*抗体陽性であり、PPI＋AMPC＋MTZで除菌した。鉄剤投与も開始した。H21.8（61歳）の血液検査でHb12.8g/dl, MCV82.6fl, Fe389μg/dl, ferritin22.8ng/dl, と貧血は改善した。Vit$_{12}$ng/dl, 葉酸5.6ng/dlは基準値内であった。平成7（47歳）の健診から抗ヒトヘモグロビン抗体便潜血反応（2日法）を経年的に実施しているが、H17.7健診で1日目が陽性であった。H20.8（59歳）TCF施行。T-colnに8mmIp, EMR. tubular adenomaであった。【結論】この症例は鉄欠乏性貧血（IDA）＋*H. pylori*感染症の診断で除菌治療でIDAは改善した。繰り返す精密検査をしてもIDAの30%は原因不明である。鉄剤投与によっても寛解・再燃を繰り返えし、貧血が改善しない場合は*H. pylori*除菌療法の有効性が成人例でも報告されている。*H. pylori*陽性IDAにおいては、鉄剤投与に加え除菌療法を考慮すべきである。

P-4-1　高度の鉄欠乏性貧血と低アルブミン血症を呈した鳥肌胃炎の一例

[1]岐阜市民病院消化器内科、[2]岐阜市民病院中検病理
○小木曽富生[1]、宮崎　恒起[1]、山田　祥子[1]、永野　淳二[1]、鈴木　祐介[1]、川出　尚史[1]、岩田　圭介[1]、林　　秀樹[1]、向井　　強[1]、杉山　昭彦[1]、西垣　洋一[1]、名倉　一夫[1]、加藤　則廣[1]、冨田　栄一[1]、山田　鉄也[2]

患者は55歳女性。52歳に閉経。平成21年2月頃より全身倦怠が出現したために近医を受診。貧血を指摘され同年4月23日に当科に紹介受診となった。来院時の血液検査はRBC327万/mm^3、Hb6.0g/dL、血清鉄7μg/dL、UIBC 381μg/dLと著明な鉄欠乏性貧血を呈していた。また血清アルブミン値も3.2g/dLと低下がみられた。翌日にGIFを施行したが、胃前庭部を中心として典型的な鳥肌胃炎を認めた。一方、胃体部は発赤が著明であり、やや大弯の襞の肥厚もみられた。前庭部の生検組織診断は間質にリンパ濾胞の形成を伴う高度の炎症性細胞浸潤を認めた。また胃体部の生検では腺窩上皮内への好中球浸潤もみられ、ヘリコバクタ・ピロリ（以下*Hp*）菌体もみられた。なお迅速ウレアーゼ試験は陽性であった。翌々日のCFは正常範囲内であった。また糖尿病コントロール近医より当院総合内科にHbA1cは7.1%、空腹時血糖が156mg/dLであり糖尿病性精査加療のために4月30日から同年5月14日まで同科に入院となった。糖尿病は食事療法と塩酸メトホルミンの投与でコントロールされた。また鉄欠乏性貧血に対して鉄剤を投与された。総合内科を退院した後、*Hp*に対して5月19日から1週間PPI+AMPC+CAMによる除菌治療を行った。2ヶ月後の呼気テストは陰性であり除菌を確認した。同年7月22日のGIFでは前庭部の鳥肌胃炎は著明な改善がみられ、生検組織診断も炎症所見は軽度になっていた。またHb値は13.7g/dL、血清アルブミン値も5.1g/dLと改善がみられた。その後も外来で経過観察中であるが、血液検査で貧血や低アルブミン値の増悪はみられなかった。*Hp*感染による鳥肌胃炎を呈し、高度の鉄欠乏性貧血と低アルブミン血症がみられたが、*Hp*除菌治療により内視鏡所見の改善とともに血液検査も改善した一例を報告した。

P-4-2　Localized gastric amyloidosis

[1]札幌しらかば台病院消化器科、[2]札幌しらかば台病院病理、
[3]札幌医科大学第一内科
○足立　　靖[1,3]、五十嵐伸一[1,3]、安達　靖代[1]、田沼　徳真[3]、山本　博幸[3]、明石　浩史[3]、山下健太郎[3]、有村　佳昭[3]、石田　禎夫[3]、斎藤丹羽子[1]、加藤　康夫[1]、石井　良文[2]、篠村　恭久[3]、遠藤　高夫[1]

アミロイドーシスは、アミロイド蛋白が細胞外に沈着し、諸臓器の機能不全を来す原因不明で難治性の代謝疾患である。アミロイドーシスが消化管、特に胃に限局する事はまれとされている。十年の経過をおえた限局性胃アミロイドーシスの一症例を経験したので報告する。症例は70歳代の女性。10年前に札幌医大第一内科で、胃底部にY-IIポリープと胃体下部に出血性胃炎像を認めた。生検で、アミロイドの沈着を認め、AL型であった。しかし、食道、十二指腸、結腸、直腸に病変無く、生検でもアミロイドは認めなかった。皮膚の生検でもアミロイドは認めず、心エコー検査で心アミロイドーシスも否定的であった。膠原病および多発性骨髄腫の合併は認めなかった。以上から、限局性胃アミロイドーシスと診断された。その後、病変は前庭部にも広がり、数も増加し、胃粘膜の肥厚も目立つようになった。超音波内視鏡検査で粘膜層にアミロイドの沈着が確認された。最近貧血を呈し、内視鏡検査を行なったところ、一部は潰瘍を形成し、IIc様病変を呈していた。同部位を生検したところ大出血を来たし、止血処置を要した。現在、H2拮抗薬等で症状は安定している。限局性胃アミロイドーシスは一般的に、長期観察例でも変化のないことが多いとされている。しかし、本症例は10年間に渡りアミロイド蛋白の沈着量が増加し、多彩な病変を呈したことから、貴重な症例と考えられた。また、大出血をきたすこともあるため、生検の際には十分気をつける必要があると思われた。

P-4-3　内視鏡的に回収できた毛髪胃石の1例

順天堂大学付属練馬病院
○小沼　宏徳、傅　　光義、森本　　崇、和泉　裕子、松山秀二郎、川辺　正人、大蔵　隆一、宮崎　招久、四柳　聡子、浦尾　正彦

症例は9歳の女児。一年前から毛髪異食を認め、自分以外に母親の毛髪も口にしていた。平成21年8月25日、腹痛と吐き気を主訴に近医を受診した。腹部CTで胃内に3cm×8cmのガスを含む網目状の構造物を認め、精査加療目的にて当院小児外科を紹介された。女児への負担を考慮し、初回はまず経鼻内視鏡を施行したところ、幽門輪に黒色の毛髪胃石が陥頓していた。手術による除去を検討されたが、家族や本人の希望もあり、翌日に経口内視鏡での摘出を試みた。回収用の5脚鉗子で胃石の一端を把持し、牽引したところ幽門輪から胃内に胃石を戻すことができた。しかしながら、5脚鉗子では胃石の食道胃接合部での通過ができず、大腸ポリープ回収時に使用される回収ネットを用いて胃石の口側を把持するも、やはり、内視鏡とともに胃石を完全に回収できなかった。そこでまず回収ネットを胃内に留置したまま、内視鏡を抜去し、両手で回収ネットを牽引したところ、胃石をほぼ完全に回収できた。なお、残りの胃石を再度ネットで回収した。回収された胃石の大きさは1.8×3.5×34cmで、重さは100gであった。回収後の内視鏡では明らかな潰瘍及び穿孔を認めず、1病日に経口摂取を開始し、5病日に退院した。本邦において毛髪胃石の症例は散見されるが、そのほとんどが外科的な胃切開術により摘出されている。本症例は回収を工夫することにより内視鏡で回収可能であった。患者への負担を軽減するためにも、毛髪胃石に対して、本例のような内視鏡による回収の工夫をしていく必要があり、若干の文献的考察を加えて報告する。

P-4-4　出血を伴う放射線性胃腸炎に対しアルゴンプラズマ凝固療法を行い異なる経過を辿った2例

[1]済生会熊本病院消化器病センター、[2]済生会熊本病院病理、
[3]済生会熊本病院外科センター
○工藤　康一[1]、尾石　義謙[1]、吉田　健一[1]、上原　正義[1]、江口　洋之[1]、藤本　貴久[1]、多田　修治[1]、神尾多喜浩[2]、金光敬一郎[3]

症例1は75歳、男性。下血で近医を受診し放射線性直腸炎と診断された。1年前に前立腺癌に対し放射線治療（total 70Gy）を受けていた。その後、ステロイド座薬、5-ASA製剤で対症的に経過観察されていたが、下血が続くため加療目的で当院へ紹介となった。Hb 8.2g/dlと貧血を認め、大腸内視鏡検査で直腸Rbに全周性で領域性のある脆弱粘膜と異常な新生血管を認め、放射線性直腸炎に矛盾しない所見であった。APC（アルゴンプラズマ凝固療法）による治療を行うこととなったが、年齢と粘膜脆弱性による感染の可能性を考え複数回の分割治療を計画した。4ヶ月間に5回の計画的APC治療を行い合併症なく止血に成功した。症例2は72歳、女性。吐血で当院救急センターへ救急搬送された。Hb 5.1g/dlと極度の貧血状態で、緊急上部消化管内視鏡検査では胃前庭部後壁に領域性のある脆弱粘膜を認め、複数箇所の異常な新生血管よりoozingしていた。半年前に肝門部胆管癌の診断で金属ステント挿入と放射線治療（total 56Gy）の受診歴があり、放射線性胃炎と診断した。APCによる一時止血を試みたが食事の再開と共に出血を繰り返し、長期間の絶食と高カロリー輸液、頻回輸血を必要とした。2ヶ月間で9回の緊急APC治療を試みたが止血には至らず、治療開始から2ヵ月後、当院外科センターと検討を重ね、幽門側胃切除を施行し止血に成功した。出血性の放射線性胃腸炎は時々遭遇する良性出血性疾患で、近年はAPC治療が一般的に行われているが、まれに止血に難渋し手術を要する例が存在する。過去の報告例など文献的考察を交え報告する。

P-5-1　出血源不明な消化管出血の原因であったと示唆された十二指腸Brunner腺過誤腫の1例

[1]大分赤十字病院消化器内科、[2]大分赤十字病院病理部、
[3]湯布院厚生年金病院内科、[4]大分大学付属病院消化器内科
○上尾　哲也[1]、高橋　　健[1]、杉　さおり[1]、永松　秀康[1]、一木　康則[1]、石田　哲也[1]、米増　博俊[2]、大隈　和喜[3]、清家　正隆[4]

症例は71歳、男性。平成20年10月に脳梗塞をおこし、以後、抗血小板薬の内服が開始された。同年12月の上部内視鏡検査で十二指腸球部にポリープ病変を認めたが、生検にて腫瘍性変化なく経過観察されていた。平成21年3月下旬および4月下旬にタール便と貧血の進行を認め、精査が行われるも出血源は不明であった。十二指腸ポリープが出血原因である可能性が否定できないため、加療目的に当科紹介となった。上部消化管内視鏡検査にて十二指腸球部前壁に、やや分葉状で表面平滑なほぼ正常粘膜に覆われた3cm大の有茎性ポリープを認めた。ポリープ表面に明らかなびらん・潰瘍形成は認めなかった。生検では炎症を伴う異型に乏しい十二指腸粘膜の像で明らかな腫瘍性変化は認めなかった。当科での下部消化管精査でも明らかな出血の原因病変はみられなかった。留置スネア後にポリペクトミーを行い内視鏡的に切除した。病理組織学的にポリープの主体は粘膜下の大小に拡張した異型のないBrunner腺管の増生および錯綜状に広がる平滑筋線維の増生で、Brunner腺過誤腫と診断した。ポリープ表面の粘膜面は病理学的にはびらんに陥っている部分もあり、表面近くまで小血管の増生がみられた。ポリープ切除後は、現在まで、明らかな下血等の再燃は見られていない。（考察）Brunner腺過誤腫は十二指腸に発生する稀な良性疾患である。その臨床症状は上腹部の不定愁訴や無症状のことが多く、消化管出血の報告は稀である。今回の症例は、切除後の標本より消化管蠕動や胃酸による慢性炎症よりびらんを起こし、出血、その後の粘膜の再生が繰り返されていたことが示唆され、切除後に出血がない経過より出血源であったと考える。

P-5-2　AIDS関連十二指腸悪性リンパ腫の1例

[1]国立病院機構大阪医療センター消化器科、
[2]国立病院機構大阪医療センター免疫感染症科、
[3]国立病院機構大阪医療センター研究検査科
○中水流正一[1]、伊藤　麻里[1]、荒木　　学[1]、末村　茂樹[1]、吉岡　千晶[1]、大田真紀代[1]、末吉　由佳[1]、太田　高志[1]、長谷川裕子[1]、森田　香織[1]、由雄　敏之[1]、外山　　隆[1]、葛下　典由[1]、小川　吉彦[2]、渡邊　　大[2]、上平　朝子[2]、白阪　琢磨[2]、児玉　良典[3]、三田　英治[1]

【はじめに】非Hodgkinリンパ腫（NHL）は厚生労働省のAIDS指標疾患の1つであり、AIDS関連悪性腫瘍として知られている。AIDS関連悪性リンパ腫は節外性病変の頻度が高く、節外性病変としては消化管病変の頻度が高い。一方、小腸原発悪性リンパ腫は消化管原発悪性リンパ腫の20～30%を占めるが、小腸悪性リンパ腫のうち十二指腸に発生する頻度は6～27%と比較的稀である。今回われわれは、AIDS関連十二指腸悪性リンパ腫の1例を経験したので報告する。【症例】68歳、男性【経過】平成20年4月、発熱を主訴に他院を受診。HIV抗体陽性を指摘され、同年5月当院免疫感染症科に入院。CD4陽性Tリンパ球数は、初診時（4/25）に56/μlで、入院時は101/μlであった。入院前から黒色便が持続し、貧血を認めたため、上部消化管内視鏡検査（EGD）を施行した。EGDでは十二指腸下行部に境界明瞭な周堤を伴う潰瘍性病変を認めた。周堤は小白斑を多数伴い、潰瘍底の凹凸は少なかった。同部位からの生検では、粘膜内と粘膜下層に大型でhyperchromaticな裸核状細胞がびまん性に増殖し、免疫染色でCD20、CD79a陽性であったためdiffuse large B-cell lymphoma（DLBCL）と診断した。同年6月よりHIVの治療であるHAARTを開始し、8月からR-CHOP療法を計6コース施行した。12月のEGDでは十二指腸の病変は縮小し、生検でも悪性リンパ腫の残存を思わせる腫瘍性増生は認めなかった。R-CHOPによるGrade3以上の有害事象は白血球減少、好中球減少のみであった。現在再発なく外来通院中である。【結語】HAART併用R-CHOP療法が有効であったAIDS関連十二指腸悪性リンパ腫の1例を経験したので、若干の文献的考察を加えて報告する。

P-5-3　後腹膜神経鞘腫術後6年目に発見された十二指腸GISTの1例

[1]獨協医科大学第一外科、[2]獨協医科大学病理学（形態）
○小野寺真一[1]、佐々木欣郎[1]、加藤　広行[1]、本間　浩一[2]

症例は61歳、女性。2001年110mm大の後腹膜腫瘍摘出術を受けており、病理組織学的に神経鞘腫と診断されている。2007年当院神経内科および血液内科でHTLV-I関連脊髄症の精査目的に施行したMRI、PET/CT検査にて十二指腸下行脚の腫瘍を指摘され、同年8月消化器内科に紹介となった。その後著明な腫瘍の増大は認められず、2008年7月施行した超音波内視鏡下穿刺細胞診ではClass Iで細胞異型は認められなかった。約1年11か月経過観察されていたが、2009年7月動悸・ふらつき感が出現、Hb：4.6g/dlと著名な貧血を認めたため、消化器内科に緊急入院となり、上部消化管内視鏡検査で十二指腸粘膜下腫瘍からの出血と判断されたため、手術目的に当科に紹介となった。腹部CT検査では十二指腸下行脚内腔から壁外に突出した血流豊富な腫瘍を認め、超音波内視鏡検査では十二指腸壁内外に発育するだるま型の不均一な低エコー腫瘍を認めた。PETでは同部にFDGの淡い集積（SUVmax=4.80）を認めた。以上から十二指腸GISTを疑い、開腹にて十二指腸腫瘍摘出術を施行した。摘出標本は65x 28mm大の十二指腸内腔および壁外発育型の腫瘍であり、病理組織学的には紡錘形細胞型で、免疫染色ではCD117（KIT）陽性のため十二指腸GISTと診断された。SMAは陽性でMIB-1 activityは2%以下、核分裂像は1/50HPF以下であった。今回、我々は後腹膜神経鞘腫術後6年目に発見された十二指腸GISTの1例を経験したので若干の文献的考察を加えて報告する。

P-5-4　十二指腸転移をきたした上顎血管肉腫の1例

[1]三重大学光学医療診療部、[2]三重大学消化器肝臓内科
○葛原　正樹[1]、田中　匡介[1]、原田　哲朗[2]、西川健一郎[2]、田野　俊介[2]、井口　正士[2]、井上　宏之[2]、堀木　紀行[1]、竹井　謙之[2]

症例は65歳、男性。主訴は貧血。平成19年12月に前医口腔外科で左上顎癌の手術を施行され、血管肉腫と診断された。術後経過は良好であったが、平成21年4月頃から貧血の進行を認め、前医消化器内科を紹介された。上下部消化管精査では原因は認めなかったが、近医のカプセル内視鏡で上部空腸に血液の付着を認めた。小腸出血の疑いで当院消化器内科へ同年7月当院紹介入院となった。既往歴は63歳時　脳出血、64歳時　大腸ポリープ切除。入院時血液検査ではRBCは208万/μ l ,Hb5.3g/dlで小球性低色素性の貧血を認めた。腫瘍マーカーは異常を認めなかった。身体所見では腹部は平坦軟、腫瘤は触知せず。入院後に施行した頭部-腹部CTでは明らかな異常を認めなかった。小腸内視鏡検査では十二指腸水平脚に易出血性の病変を2ヶ所認めた。病変は全体に陥凹しているが、陥凹内に充血した血管の瘤状の隆起を形成していた。病変周囲の絨毛構造はやや腫大していた。病変からは自然出血を認めており、貧血の原因と考えられた。同部の生検では間質組織内に核の濃染腫大や多形を示す異型細胞がスリット状、不整形の裂隙形成を伴い増殖していた。免疫染色ではCD31陽性であり血管肉腫の転移と考えられた。治療方針は前医で決定するとのことで当院は一旦退院となった。今回稀な血管肉腫の十二指腸転移を経験したので報告した。

P-5-5　治療法選択に難渋した十二指腸原発カルチノイドの1例

[1]佐久総合病院外科、[2]佐久総合病院胃腸科
○舎人　　誠[1]、中村　二郎[1]、石川　健[1]、友利　彰寿[2]、宮田　佳典[2]、
小山　恒男[2]

【はじめに】十二指腸原発のカルチノイドは比較的稀な疾患である。今回我々は術前生検で小細胞癌と診断されたが、術後の病理でカルチノイドと診断された1例を経験したので報告する。【症例】70歳代、女性。既往歴：乳癌。現病歴：平成20年11月の上部消化管内視鏡検査にて十二指腸球部に中心陥凹を伴うSMT様隆起性病変を認め生検で小細胞癌と診断された。治療経過：十二指腸原発の小細胞癌は予後不良と言われており、また乳癌術後で加療中の高齢者であり高侵襲な手術ではなくCPT-11+CDDPによる化学療法を施行したがSDと判定され、平成21年5月幽門側胃切除＋十二指腸球部切除＋R-Y再建術を施行し術後経過良好にて14PODに軽快退院した。病理報告では十二指腸原発のカルチノイド（高度異型）と診断され6番リンパ節に転移を認めた。【考察】十二指腸原発のカルチノイドは比較的稀な疾患で、術前診断されている症例は10％程度であり治療法選択に難渋する場合もある。カルチノイドの治療では粘膜下層に限局した1cm以下の小病変にEMRやESDを施行した報告もあるが、この症例の深達度はSM深部からMPと考えられ適応外と判断した。また、術前診断が予後不良な小細胞癌であり手術を選択せず化学療法をまず施行した。カルチノイドは比較的slow growingで予後も期待できる一方、有効な化学療法のレジメが確立されておらず、術前診断されていれば手術を先行すべき症例であったと考えられた。十二指腸SMTの診断には診断的ESDを含め工夫が必要と考えられた。

P-6-1　十二指腸憩室出血に対し側視鏡を用いクリップ法にて止血し得た2例

帯広厚生病院第三内科
○土井　綾子、吉田　　晃、志田　玄貴、渡邊　俊之、神田　直、柳澤　秀之、菊池　英明

十二指腸憩室出血は比較的稀な病態である。今回我々は十二指腸憩室出血に対して側視鏡を用いてクリップ法で止血し得た2例を経験したので文献的考察を加えて報告する。症例1。68歳男性。平成16年1月4日より黒色便を認め、翌5日も黒色便が続いていたため当科受診した。採血にて貧血はなかったが直腸指診で黒色便の付着有り、上部消化管出血が疑われ、精査加療目的に同日入院となった。入院当日に上部消化管内視鏡を施行した。直視鏡での観察では十二指腸球部までに出血を呈する病変は認めず。十二指腸下行脚に凝血塊を認めるも、出血部位の同定はできなかった。このため側視鏡に変えて観察を行ったところ、十二指腸憩室内に露出血管を認め、拍動性の出血があったため、クリップをかけて止血した。症例2。86歳男性。平成21年8月4日より黒色便を自覚した。8月6日に吐血しめまいが強くなり、黒色便を認めたため当院救急外来受診した。直腸指診で黒色便が付着し、採血ではHb 6.6mg/dlと貧血があり、上部消化管出血が疑われたため、精査加療目的に同日入院となった。入院当日に上部消化管内視鏡を施行し、Vater乳頭の肛門側に十二指腸憩室があり、同部位からの出血を認めた。HSEの局注による止血を行ったが、輸血に反応しない貧血が続いたため、8月12日に再度上部消化管内視鏡を施行した。憩室からの出血を認めるも、憩室の入り口が小さく内部の観察は困難であった。側視鏡に変えたところ、憩室内部に露出血管を認めたため、クリップをかけて止血した。

P-6-2　B-RTO（バルーン下逆行性経静脈的塞栓術）にて止血しえた十二指腸静脈瘤の1例

[1]松下記念病院消化器科、[2]京都府立医科大学第一内科
○宇都宮　栄[1]、松山　竜三[1]、山口　俊介[1]、鈴木建太郎[1]、沖田　美香[1]、磯崎　　豊[1]、松本　尚之[1]、長尾　泰孝[1]、小山田裕一[1]、吉川　敏一[2]

症例は70歳代男性。アルコール性肝硬変にて近医通院中であった。2008年1月下旬より黒色便が出現した。2月上旬、近医にて貧血（Hb7.2）指摘され、上部消化管内視鏡検査施行するも出血源は同定できなかった。精査目的で当科紹介受診となった。来院時貧血著明であり、緊急上部消化管内視鏡検査施行したところ十二指腸水平脚にF3、Cb、RC（＋）の静脈瘤認め（食道、胃静脈瘤認めず）、一部に出血源と考えられる白色栓認めた。しかし、活動性の出血なく、スコープが届くぎりぎりの距離であり、止血処置は困難と判断したため、待機的にB-RTOにて止血することとなった。まず、排血路同定のためAngio CT施行したところ、十二指腸水平脚の壁内から周辺に拡張蛇行する静脈瘤を認め、下大静脈に合流するporto-systemic shuntを形成していた。排血路は1本と考えられ、B-RTO施行となった。まず右腎静脈直下のIVCに流入する十二指腸静脈瘤の排血血管にバルーン付フックカテーテルを進め、造影すると十二指腸静脈瘤の一部が描出され、側副路として右精巣静脈や細かな側副血管が描出された。精巣静脈への造影剤の流出が多く、マイクロコイルにて塞栓したところ、瘤の描出は良好となり、5%EOにて塞栓し、終了とした。術後、1週間で静脈瘤は速やかに消失し、その後再発なく経過している。十二指腸静脈瘤は約66%に食道静脈瘤を合併すると報告されているが、本症例では十二指腸静脈瘤のみを認めた。肝硬変患者の場合は食道、胃静脈瘤がなくても、可能であれば十二指腸水平脚まで観察することが必要であると考えられる。今回我々はB-RTOが奏功した十二指腸静脈瘤の1例を経験したので、若干の文献的考察も加えて報告する。

P-6-3　腎盂鋳型結石の十二指腸穿破による十二指腸閉塞に対して、内視鏡下結石除去術およびバルーン拡張術が奏功した一例

[1]社会保険神戸中央病院消化器科、[2]京都府立医科大学消化器内科
○安田　光徳[1]、松田　英之[1]、山名　順子[1]、婦木　秀一[1]、吉川　敏一[2]

今回我々は、腎盂鋳型サンゴ状結石の十二指腸穿破による十二指腸閉塞に対して、内視鏡下結石除去術およびバルーン拡張術が奏功した稀な一例を経験したので報告する。症例は79才男性。主訴は、嘔吐と腹部膨満。既往歴は22才時脊髄損傷、39才より腎結石、72才脳梗塞。また、糖尿病、高血圧加療中。現病歴は、平成21年4月、嘔吐出現。高度の腹部膨満も来たし、当院救急搬入された。入院時の腹部CT検査で、胃、十二指腸球部、下行脚の高度の拡張を認めた。また、1年8ヶ月前の腹部CTでは高度に萎縮した右腎の腎盂にサンゴ状鋳型結石を認めていたが、今回の入院時CTでは、十二指腸下行脚に突出する長さ47mm大の鹿の角状の結石を認めた。これより、右腎盂結石の十二指腸穿破と、それに伴う十二指腸の通過障害が疑われた。第2病日に上部消化管内視鏡を施行したところ、十二指腸下行脚に、CTで指摘された鹿の角状ないしサンゴ状の結石を認め、腎盂鋳型結石の十二指腸穿破・嵌頓による消化管閉塞と診断し得た。全身状態不良で、外科手術は困難と判断し、引き続き、内視鏡的治療を施行した。ポリープ回収ネットで内視鏡下に2×4cm大の結石を回収し得た。また、腎結石十二指腸嵌頓部には腎盂十二指腸瘻によると考えられる十二指腸狭窄も認めた。その後、絶食、点滴安静で症状軽快し、第5病日の上部消化管造影で、造影剤の腸管外漏出は認めなかったが、十二指腸下行脚の高度の狭窄を認めたため、第6病日に内視鏡的バルーン拡張術を施行。第10病日より経口摂取開始し、第19病日に軽快退院した。腎盂鋳型結石の十二指腸穿破による十二指腸閉塞自体稀であるが、それを内視鏡治療した報告はなく、貴重な一例と考えられた。

P-6-4　十二指腸蜂窩織炎の1例

[1]牧病院消化器内科、[2]同外科、[3]大阪医科大学第二内科
○岩倉　研二[1]、吉田　隆[1]、佐々木伸一[1]、二階堂　任[2]、佐藤　睦哉[2]、樋口　和秀[3]

【緒言】十二指腸に限局した蜂窩織炎を診断し、内科的治療し得た症例を経験したので報告する。【症例】65歳、女性、近医にて糖尿病、高血圧症、脂質異常症の加療中に激しい右季肋部痛を自覚し同医を受診、急性胆嚢炎疑いにて当院に入院となった。【既往歴】50歳：てんかん、55歳：高血圧症、63歳：糖尿病、脂質異常症【入院時現症】意識レベル清明、血圧114/46mmHg、脈拍/60分・整、体温36.1度、胸部聴診異常なし。腹部平坦かつ軟、右季肋部に強い圧痛はあるものの筋性防御や反跳痛は認めず。表在リンパ節触知せず。【経過】入院時の血液検査ではWBC18400/mm^3、CRP19.57mg/dlと著明な炎症反応を認めたが、肝・胆道酵素の上昇や膵酵素の上昇はみられなかった。腹部超音波検査では胆嚢内に結石を認めたが、胆嚢炎を示唆する所見は認めなかった。腹部CT検査では十二指腸全体に粘膜肥厚像があり周囲にspiculaを伴っており、高度の炎症が示唆された。上部消化管内視鏡検査では十二指腸球部から下行脚に多発する浅いびらんや潰瘍像があり、強い浮腫を伴っていた。以上の結果より十二指腸に限局した蜂窩織炎と診断し、セフォチアムを点滴投与した。十二指腸粘膜と血液培養は陰性で原因菌は不明であったが、腹部症状は徐々に軽減し、経口摂取を開始後や抗生剤を中止後に病状の悪化は認めず、第16病日に軽快退院となった。【考察】検索した限りでは、本邦において十二指腸に限局した蜂窩織炎の症例の報告はなく貴重な症例と考える。

P-6-5　鳥骨による十二指腸穿孔の治療経験

川崎幸病院消化器病センター外科
○太田　　竜、平田　雄大、小根山正貴、高橋　保正、河原　祐一、
北村　雅也、後藤　　学、関川　浩司

【はじめに】消化管異物の多くは自然排泄され消化管穿孔を生じるのは1%以下と報告されている。本邦では魚骨穿孔が多く、可動性良好な回腸、横行結腸、S状結腸に好発するとされている。今回我々は、鳥骨による十二指腸穿孔という稀な1例を経験したので報告する。【症例】70歳、男性。既往歴に特記すべきことなし。2008年10月中旬、右側腹部痛を主訴に近医より紹介となった。体温37.5℃、右季肋部に圧痛を認めた。血液検査にてWBC 15300/μl、CRP 20mg/dlと炎症所見高値を呈していた。腹部CT検査にて十二指腸下行脚周囲にfree airを認めた。上部消化管内視鏡検査を行うも十二指腸に明らかな穿孔部位は同定できなかった。大腸憩室穿孔を疑い同日緊急手術を施行した。開腹すると十二指腸下行脚周囲に炎症性変化を生じていた。十二指腸を授動したところ後腹膜より排膿があり、十二指腸下行脚背側を貫通する4cm長の棒状異物が存在した。異物を除去した後、穿孔部を縫合閉鎖して大網を被覆した。十二指腸液ドレナージ目的にて経胃的十二指腸減圧チューブを留置し、胆汁ドレナージ目的にて胆嚢摘出術を行いCチューブを留置した。カテーテル熱を生じた以外に合併症なく経過し術後5週間目に退院となった。食歴を聴取すると串揚げした鶏を食べたとのことであった。異物は管腔構造を呈しており鳥骨と推察された。【まとめ】原因不明の消化管穿孔においては異物誤嚥も念頭におくべきであり、詳細な病歴聴取と慎重な画像診断が必要であると考えられた。

P-7-1　胃癌胃全摘術後1年にて食道再発をきたし再切除を施行した1例

沼津市立病院外科
○星野　　敢、飯野　正敏、木村　正幸、福長　徹、菅本　祐司、
今西　俊介、磯崎　由佳、金田　秀英

胃癌による胃全摘術後から1年にて食道再発をきたし、再切除を行った稀な1例を経験したので報告する。症例は70代、男性。2008年6月胃癌にて胃全摘術が施行された。初回手術時の病理所見は噴門部のType 3、poorly differenciated adenocarcinoma、pT2（ss）、ly1、v1、PM（−）、DM（−）、pN0で根治度はAであった。術後は、順調な経過であったが、翌年の2009年6月より通過障害の症状が出現した。そのため、7月入院の上精査を施行、上部消化管内視鏡検査にて門歯より36cmの食道より長径6cmの2型腫瘍を認め、腫瘍は吻合部を越えて挙上空腸にまで浸潤を伴っていた。画像上は、明らかな遠隔転移、リンパ節転移等認めず切除可能と考え、同年8月、右開胸開腹下部食道切除空腸再建術を施行した。術後縫合不全をきたしたが、徐々に軽快し、術後1か月にて食事再開、無事退院となった。病理組織学的には、初回手術時の胃癌の組織像と酷似した、poorly differenciated adenocarcinomaであり、pT4（空腸）、ly3、v2、PM（−）、DM（−）、pN0であった。この結果より、胃癌術後の食道再発（implantation）と考えられた。胃癌胃全摘後の再切除の報告は非常にまれであり、本例のように初回手術後1年にて狭窄症状をきたした症例はない。若干の文献的考察を加えて報告する。

P-7-2　上部消化管内視鏡検査にて特異な像を示した多発微小膿瘍合併4型胃癌の1例

[1]熊本中央病院、[2]同院外科、[3]同院病理部
○横手誠一郎[1]、松下　郁雄[1]、本原　利彦[1]、坂本　　絢[1]、松本　浩一[1]、
櫻井　健一[1]、野村　由紀[2]、中村　匡彦[2]、小森　宏之[2]、那須　二郎[2]、
高野　　定[2]、北岡　光彦[3]

症例は60代の男性。2007年10月頃より食欲低下と心窩部の違和感、1ヶ月程で約10kgの体重減少があり前医を受診した。その際、上部消化管内視鏡検査にて胃体上部から胃体下部の後壁にかけて不整な壁肥厚が認められた。同部位より生検を行われたが、結果はGroupIであった。しかし、その後撮影されたMRI拡散強調画像では壁肥厚部位と一致して著明な高信号を認めたため、当科を紹介され精査を行うこととなった。上部消化管内視鏡検査を再度施行したところ、前医と同様にびまん性の壁肥厚を認めると共に、径約2〜3mmの多発する綿花状の小隆起性病変という特異な所見を認めた。さらに、組織生検の結果、一部の粘膜深層から粘膜筋板内に核腫大の強い異型上皮細胞の散在性増生、浸潤像が認められた。この結果を受け、4型進行胃癌の診断の下、当院外科にて、胃全摘術、D2郭清及び胆嚢・脾臓合併切除が行われた。その病理結果はPoorly differentiated adenocarcinomaであった。さらに、多発する綿花状の小隆起性病変には好中球、リンパ組織球を主体とした炎症細胞浸潤の集簇像からなる小結節様物質がみられ、多発微小膿瘍を合併していたことが判明した。特異な内視鏡像を示す多発微小膿瘍を合併した4型胃癌の症例を経験した。多発微小膿瘍と胃癌に関する文献的考察も含め報告する。

P-7-3　血清G-CSF高値を呈し，生検にて粘液癌を認めた進行胃癌の1例

[1]市立室蘭総合病院消化器科、[2]同臨床検査科、[3]札幌医科大学第一内科
○内藤　崇史[1]、村上　佳世[1]、川上賢太郎[1]、小野寺　馨[1]、田中　浩紀[1]、
佐藤　修司[1]、清水　晴夫[1]、金戸　宏行[1]、近藤　哲夫[1]、小西　康宏[2]、
今　信一郎[2]、細川　雅代[3]

症例は71歳男性．心房細動にて当院循環器科通院中，2007年9月6日，胆道系酵素上昇を指摘され当科を受診した．腹部CTにて肝に多発性腫瘤を認め，胃前庭部に壁肥厚を認めた．上部消化管内視鏡検査にて胃前庭部大弯に径5cmの3型腫瘍を認めた．生検の結果は粘液癌と中分化型腺癌の混合像であった．以上の所見から胃癌・多発肝転移（Stage IV）と診断した．入院時検査所見では，好中球優位の白血球上昇（WBC 15800 /μl，好中球75.3%）を認めたが，CRPは0.91 mg/dlと低値であった．腫瘍マーカーは，CEA 204.1 ng/ml，CA19-9 5853400 U/mlと高値であった．白血球は徐々に増加し，9月20日にはWBC 18500 /μlまで上昇したが，明らかな感染徴候は認められなかった．9月21日，血清G-CSFを測定，90pg/mlと高値を示し，G-CSF産生胃癌である可能性が疑われた．生検標本の抗G-CSF抗体による免疫染色を施行したが陰性であった．9月25日よりS-1単剤による化学療法を開始したが，10月13日，脳梗塞を発症．化学療法は一時中止とした．11月9日よりS-1を再開したが，2コース終了後の治療効果判定において原発巣は急速に増大しており，PDと判定した．以後，腸腰筋膿瘍と肺炎を併発し全身状態が悪化，2月7日永眠された．G-CSF産生胃癌は，感染徴候の無い白血球増加と血清G-CSF値の上昇を特徴とする比較的稀な胃癌である．腫瘍細胞によるG-CSFの産生は，抗G-CSF抗体による免疫染色により証明し得るが，陽性率は7割程度とされ明確な診断基準は示されていない．近年その報告数は増加しているが，粘液癌を認めた症例は自験例のみであった．今回我々は血清G-CSF高値を呈し，生検にて粘液癌を認めた進行胃癌の1例を経験したので報告する．

P-7-4　胃粘膜下腫瘍の形態を呈した胃癌の2例

東京医科大学八王子医療センター消化器内科
○三輪　佳雅、高橋　佑輔、竹内　眞美、平山　泰丈、奴田原大輔、
池内　信人、中村　洋典、高垣　信一、植田　健治、片上　利生、
宮岡　正明、村越　雄介、尾形　高士、片柳　　創、芹沢　博美

症例1：84歳、男性。主訴：黒色便。既往歴：特記事項なし。現病歴：平成21年5月2日黒色便を主訴に近医を受診し、軽度貧血と胃粘膜下腫瘍を指摘され当センター受診予定であったが、黒色便が増悪したため救急隊を要請した。現症：血圧 110/70mmHg、脈拍 120回/分、体温 36.8℃。眼瞼結膜に貧血あり。腹部は平坦・軟で圧痛はなく、直腸診で黒色便を認められた。緊急内視鏡で胃食道接合部直下に潰瘍を伴う5cm大の胃粘膜下腫瘍様隆起と血液付着がみられ、出血源と思われた。後日実施したEUSでは腫瘤はほぼ均一な低エコー像として描出され、生検組織でpoorly differentiated adenocarcinomaがみられ、粘膜下腫瘍様の形態を呈する胃癌と診断した。症例2：77歳、男性。既往歴：胸腰椎骨折、昭和32年胃潰瘍にて手術。平成12年に表面平滑な隆起性病変が認められ、生検組織がGroupIであったため、以後、胃粘膜下腫瘍としてほぼ年に1度の割合で経過観察されていたが、平成16年9月に実施された上部消化管内視鏡で大きさと形態が著しく変化し、広範な潰瘍を伴う4cm大の腫瘤となっていた。生検組織でwell〜moderately differentiated adenocarcinomaがみられ、粘膜下腫瘍様の形態を呈する胃癌と診断した。癌は上皮性悪性腫瘍であるため、一般に立ち上がりが急峻で、病変表面性状は凹凸を来たすが、稀に粘膜下腫瘍の形態を呈する症例があり、その頻度は0.5〜1.0 %とされ、症例2のように生検で癌組織が得られない場合は粘膜下腫瘍として経過観察される症例も存在している。今回、稀な胃粘膜下腫瘍の形態を呈した胃癌を2例経験したので、文献的考察を加え報告する。

P-7-5　特徴的な内視鏡的所見、病理的所見を示した粘膜下層浸潤早期胃癌の一例

[1]公立昭和病院消化器内科、[2]公立昭和病院外科、
[3]公立昭和病院病理診断科
○浦牛原幸治[1]、池宮城秀和[1]、小野　真吾[1]、松本　太一[1]、北村　まり[1]、小野　圭一[1]、小島　　茂[1]、武田　雄一[1]、野内　俊彦[1]、山口　浩和[2]、上西　紀夫[2]、清水誠一郎[3]

【はじめに】内視鏡所見も特徴的であり、生検診断にて癌、非癌の診断がつかず、内視鏡的粘膜下層剥離術（ESD）にて病変を一括切除したところ、非常に稀な特徴的な病理所見を示す高分化型腺癌であった。興味深い症例であり、ここに報告する。【症例】79歳男性。気管支喘息、狭心症、脳梗塞後にて当院通院中、-6kg/6ヶ月の体重減少あり。H.21.4/10上部消化管内視鏡検査施行し、体上部後壁大彎にφ20mmの褪色調陥凹領域を認めた。陥凹面は正常粘膜を被覆している様に見えたが水色様に透見される特徴があった。周囲は非萎縮粘膜であった。陥凹面からの生検結果では細胞異型が非常に軽度で、しかし構造異型があり、group unclassified。total biopsy目的にてESDを施行した。Early gastric cancer：Locus U, Post., about 25×15mm in size；p type 0-IIc T1（SM：1mm）tub1, int., INFβ, ly0, v0, LM（－）, VM（－）という結果で適応外病変であった。非常に稀な病理組織所見を示した。粘膜下層へ進達する管状腺癌が陥凹性病変を形成しており、粘膜面にはほとんど癌の露出がなかった。癌細胞は比較的異型が軽度の小型で丈の低い立方上皮からなり、大小の腺管を形成し、手つなぎ様、あるいは分枝する様な構造異型を示した。また筋板以深には小嚢胞状の腺管が多発しておりいずれも癌と診断した。SM massive癌であるが低異型度であり、浸潤、転移傾向の少ないものと考え、合併症も多い事から経過観察としている。

P-7-6　進行胃癌に骨盤腎を合併した一例

[1]武蔵野総合病院外科、[2]武蔵野総合病院内科
○富塚　龍也[1]、竹下　伸二[1]、金丸　峯雄[2]、根岸　七雄[1]、小室　万里[1]

症例は69歳女性、貧血にて入院。上部消化管内視鏡検査施行し胃体中部小彎にType3腫瘍を認め精査。Adenocarcinoma tub2 cT3 cN2 cH0 cP0 cM0 c-stage3bにて手術を検討。また右腎の骨盤内への偏位あり骨盤腎の診断。腎動脈は総腸骨動脈より分岐。経静脈的腎盂尿管造影にて造影剤排出遅延なく血液検査上も腎機能は正常であった。手術は幽門側胃切除術（D-2）、Billroth 2法にて再建。S状結腸間膜下に右腎を触知。術後経過は良好であった。病理組織学的所見:adenocarcinoma por1 55×60mm INFβ pSE ly1 v0 PM（－）DM（－）n（＋）（No3,No11p）CY0　fT3 fN2 fH0 fP0 fM0 f-stage3bであった。術後補助療法としてTS-1 80mg/day 4週投与2週休薬内服開始。術後3ヶ月現在再発なく外来通院中である。比較的稀な腎の先天的位置異常である骨盤腎を伴った進行胃癌を経験したので文献的考察を交え報告する。

P-8-1　術前診断においてPETが有用であった、粘膜下進展型胃粘液癌の一例

[1]沼津市立病院外科、[2]沼津市立病院小児外科
○磯崎　由佳[1]、星野　　敢[1]、福長　　徹[1]、菅本　祐司[1]、今西　俊介[1]、金田　英秀[2]、木村　正幸[1]、飯野　正敏[1]

今回我々は、術前PETにて診断しえた粘膜下進展型胃粘液癌を経験したので報告する。症例は70歳代男性。2009年7月から腹部膨満感を自覚し近医を受診。超音波検査にて胃内に多量の残渣を認め、同月精査加療目的に当科を初診、入院。上部消化管内視鏡にて幽門狭窄の原因と見られる隆起性病変を認めたが、立ち上がりは滑らかで粘膜面に明らかな所見を認めなかった。また、数回に渡る生検において悪性細胞を認めず。しかしCEAが1815と異常高値で、臨床的に悪性病変を強く疑ったため、他の原発巣検索を行なう意義でPETを施行。PETにて幽門部に約3cm大のSUV7.0の異常集積を認めた他、＃8リンパ節、右腎周囲に陽性結節を認め、癌性腹膜炎を伴う胃幽門部癌が疑われた。その為、同年8月手術を施行。術中混濁した淡血性腹水を認め迅速細胞診にて胃粘液癌と診断された。幽門部に3cm大の腫瘤があり、漿膜面に凸凹の結節を複数認めた。また、粘液成分に富む腹膜播種及びリンパ節転移を多数認め、一部大網が一塊となっていた。幽門側胃切除術を施行。最終病理診断はmucinous adenocarcinoma t3nXH0P1CY1 stage4。標本は幽門部に全周性2型腫瘍を認めたが、隆起を超えた肛門側にわずかに潰瘍を形成するのみで、その部から口側に粘膜下に進展し、幽門部を狭窄せしめる腫瘍となっていた。術後は経過良好で食事摂取も可能となり第10病日に退院。術後化学療法を勧めるも希望せず、現在外来にて経過観察中である。

P-8-2　残胃に発見されたsm2浸潤を認めたリンパ管侵襲、静脈侵襲陽性分化型小胃癌の1例

東京警察病院外科
○瀬田　真祐、横畠　徳祐、渡邉　一郎、師田　　暁、宮原　光興、清松　英充、竹之内　信、野村晋太郎、大島　秀男、長谷川俊二

近年内視鏡の進歩に伴い、大きさ10mm以下の小胃癌の発見頻度が増加している。小胃癌は組織型では分化型、肉眼型ではⅡｃが多いと報告されており、大部分の小胃癌はSM深部浸潤やリンパ管侵襲、静脈侵襲を認めず内視鏡治療の良い適応と考えられており、多くの施設でEMR等が行われている。今回われわれは内視鏡治療後に追加治療が必要となった、早期胃癌術後の残胃に発見された8mmの大きさでsm2浸潤（1000μm）かつリンパ管侵襲、静脈侵襲ともに陽性であった表面隆起型（IIa）の分化型小胃癌を経験したので、若干の文献的考察を加えて報告する。症例は54歳男性。36歳時に早期胃癌にて幽門側胃切除術の既往あり。残胃の経過観察は他院にて年に1回程度の上部消化管内視鏡検査を定期的に施行されていたが、特に異常を指摘されることはなかった。平成19年10月に行った上部消化管内視鏡検査にて残胃体上部大弯やや前壁に大きさ6mm大の白色扁平隆起を認めた。生検結果はGroupIIIであったが、平成20年2月に行った再検査では生検にてGroupV（tub1）が証明されたため治療目的にて当院紹介となった。深達度Mの高分化型管状腺癌と術前診断し、平成20年4月EMRを施行した。病理組織検査ではpType 0 IIa ,pT1（SM2）、tub1、8ｘ6mm、int、INFβ、ly2、v1、LM（－）、VM（－）と診断された。追加治療として残胃全摘、リンパ節郭清（D1）Roux-en-Y再建術を施行した。術後病理組織検査では切除検体内に癌の遺残を認めず、リンパ節転移も認めなかった。総合所見はT1（SM2）N0H0P0CY0M0 StageIAであった。

P-8-3　過形成性ポリープから発生したと考えられる未分化型胃粘膜内癌の一例

[1]静岡市立静岡病院消化器内科、[2]静岡市立静岡病院病理
○大野　和也[1]、小柳津竜樹[1]、田中　俊夫[1]、高橋　好朗[1]、濱村　啓介[1]、岡崎　　敬[1]、鈴木　　亮[1]、中村　尚広[1]、黒石　健吾[1]、森木　利昭[2]

【はじめに】胃過形成性ポリープ（GHP）は約2～4％の癌化率とされるが、そのほとんどは分化型癌であり未分化癌は極めて稀である。今回我々はGHPから生じたと考えられる未分化型粘膜内癌（por1主体）を経験したため報告する。【症例】75歳、男性。心窩部痛にて近医で内視鏡を施行され胃病変を指摘されたため当科紹介となった。内視鏡では胃前庭部小彎に20mmの発赤調で境界明瞭な山田分類3型の隆起性病変が認められた。表面構造は粘液付着が強く観察不良であったが、隆起中央には発赤が強く不整な顆粒状粘膜が、その周囲には腺管開口部が規則的に配列した非腫瘍性粘膜が認められた。胃粘膜は萎縮性変化がみられ、*H. pylori*は陽性であった。隆起中央部の生検にて未分化型腺癌が認められた。胃透視では病変の側面変形はみられなかった。深達度は粘膜ないし粘膜下層浅層浸潤に留まる早期胃癌と診断したが、組織型から胃癌治療ガイドラインに従い手術を選択した。腹腔鏡下幽門側胃切除術を施行し、病理診断はpor1, pM（T1), INFα, ly0, v0, pPM（－), pDM（－), pN0, stage1Aであった。病変中央に未分化型腺癌を主体（約80％）とし僅かに中分化型腺癌および印環細胞癌が混在した粘膜内癌がみられ、その周囲にGHPが認められた。【考察】一般に肉眼所見からGHPの癌化、組織型を診断することは困難とされる。自検例は粘膜像から悪性像も疑われたが、未分化癌とは予想し得なかった。また通常の隆起型粘膜内癌にも未分化癌例はほとんどみられず、その点からも自検例は貴重と思われた。GHPから発生した早期胃癌について、若干の文献的考察を加え検討した。

P-8-4　DICを併発しS-1単独療法が奏効した進行胃癌の1症例

健生会土庫病院消化器内科
○久保　政之、松岡　正樹、大辻　俊雄、辰巳　功一、矢持　悠一

【はじめに】DICを合併した進行胃癌の治療は、治療法が確立しておらず不幸な転帰をたどる事も少なくない。今回、私共はDICを併発しS-1単独療法が奏効した進行胃癌の1症例を経験したので報告する。【症例】患者：50歳代・女性。主訴：体重減少。経過：体重減少を主訴に近医受診。上部消化管内視鏡検査を施行されたところ、胃穹隆部から胃体下部に全周性のびらんを伴う易出血性の粘膜皺壁の肥厚および硬化像（伸展不良）を連続性に認め､進行胃癌type4の所見であった。CT検査にて胃噴門部から胃体部小弯側にかけて壁肥厚像が認められ、小弯リンパ節・腹腔動脈周囲から大動脈周囲にかけてのリンパ節が著しく腫大しておりリンパ節転移と考えられた。また、左水腎症も伴っていた。進行胃癌stageIVの診断となり、加療目的にて当院紹介受診となった。来院時の血小板が5.9万でありDICを疑う所見であった。入院第5病日には、血小板がさらに低下し3.8万となった。この時点でDICスコアは、8点でありDICと診断した。FOY 1600mg/dayおよびS-1 100mg/dayにて治療を開始した。S-1開始から4日目には、血小板が2.3万まで低下したがその後改善傾向を示し、12日目にはDICスコアが3点まで改善しDICから離脱する事が可能であった。その後、経過良好にて現在も化学療法にて治療継続中である。【まとめ】DICを併発しS-1単独療法が奏効した進行胃癌の1症例を経験したので報告した。

P-8-5　家族性大腸腺腫症に伴う胃底腺ポリポーシスを背景とした多発胃癌の一例

京都府立医科大学消化器内科
○若林　直樹、尾藤　展克、上原有紀子、小西　英幸、八木　信明、古倉　　聡、内藤　裕二、吉川　敏一

家族性大腸腺腫症は、全大腸に腺腫が多発し放置すればほぼ100％大腸癌が発生する疾患である。本疾患に合併する胃底腺ポリープは、散発例とは異なり、性差がなく、穹窿部から体部大彎に密集する多発病変であり胃底腺ポリポーシスと呼ばれている。これまでこの病変は過誤腫性病変として理解されてきたが、近年、散発例とは異なり、腫瘍化ポテンシャルを持ち、neoplastic lesionとしての可能性が指摘され注目されている。しかしながら症例数も少ないことなどから未だ不明な点も多い。家族性大腸腺腫症に伴う胃底腺ポリポーシスを背景とした多発胃癌症例を経験したので報告する。症例は40歳代女性、昭和60年、大腸ポリポーシスに対して大腸全摘術施行、平成3年より数回、腹壁デスモイド腫瘍に対して外科的切除施行。平成20年10月上部消化管内視鏡検査で、胃体上部大彎に周囲に多発性胃底腺ポリープを伴う白色調の扁平な隆起を認め生検にて異型腺管と診断。NBI拡大観察にて敷石状構造と楕円血管を呈し、腫瘍性病変と診断し、ESDを2009年4月施行。病理組織学的には高分化型腺癌（腺窩上皮タイプの胃型腺癌）、粘膜内癌で大きさは17mm、脈管侵襲なく断端は水平、垂直ともに陰性であった。ESD後フォローアップの上部消化管内視鏡検査で、白色調粘膜に注目してみると、扁平な隆起を治療瘢痕部近傍や穹窿部に認め、生検でも、ESD治療した病変と同じ高分化型腺癌の所見であった。現在治療方法を検討中である。家族性大腸腺腫症に伴う胃底腺ポリポーシスを背景とした胃癌は稀であり、その内視鏡所見などを中心に文献的考察を加え報告する。

P-9-1　NBI併用拡大内視鏡検査で、Light blue crest（LBC）が陽性であった0IIc型粘膜内早期胃癌の1例

[1]福岡大学筑紫病院消化器科、[2]福岡大学筑紫病院病理部
○槇　信一朗[1]、長浜　　孝[1]、小野陽一郎[1]、久部　高司[1]、平井　郁仁[1]、八尾　建史[1]、松井　敏幸[1]、田邊　　寛[2]、岩下　明徳[2]

症例は50歳代、女性。現病歴は2008年5月に心窩部痛を主訴に当院当科外来受診。上部消化管内視鏡検査にて体下部後壁に発赤と褪色が混在した陥凹性病変を認め生検を採取したところ、Group V（moderately differentiated adenocarcinoma）と診断され精査加療目的にて入院となった。通常内視鏡検査では体下部後壁やや大弯側に発赤調の陥凹性病変を認めた。陥凹面は主に規則的な微細顆粒状粘膜を呈していた。GIF-Q240ZによるNBI併用胃拡大内視鏡検査では、境界部に明瞭なdemarcation lineを認め内部の粘膜表面微細構造については、規則的な腺窩辺縁上皮（MCE）から成りRegular Micro surface patternを呈し、MCEの辺縁に一致して規則的な線状のLBCを伴っていた。陥凹面の一部にはMCEの消失したAbscent Micro surface patternを呈し、同部位の一部にIrregular MV patternを認め癌と診断可能であった。以上より分化型早期胃癌と判断し、ESDで切除した。LBCを辺縁に伴ったRegular Micro surface patternを呈した部位は、高分化型腺癌から成り、免疫染色でCD10陽性であった。Irregular Micro vascular pattern plus Absent Micro surface patternを呈した部位は、中～低分化腺癌の所見であった。上堂らは、非腫瘍の腸上皮化生粘膜の刷子縁はNBI併用観察によりLBCとして観察可能であると報告している。しかし近年、本症例の様に僅かではあるが、LBC陽性の早期胃癌の症例報告があり、我々も症例は少ないが、LBC陽性の早期胃癌を経験している。今回NBI併用拡大観察にてLBC陽性であった0IIc型早期胃癌を経験したので報告する。

P-9-2　PPIの先行投与によりESDを完遂し得た消化性潰瘍合併早期胃癌の1例

[1]東京歯科大学市川総合病院消化器内科、
[2]東京歯科大学市川総合病院内科
○貝田　将郷[1]、市川　仁志[1]、岸川　浩[1]、西田　次郎[1]、森下　鉄夫[2]

症例は81歳男性。上腹部違和感を主訴に来院。上部消化管内視鏡で胃角部小弯に陥凹性病変（tub1）を認め、ESD目的で入院となった。外来内視鏡検査から30日目にESDを試みたところ、深掘れの消化性潰瘍を合併しており切除不能な状態であった。このためESDを断念しPPIの服用を開始した。PPI服用第30日目に再度内視鏡観察を行ったところ潰瘍は瘢痕治癒していたため、PPI継続下（第63日目）にESDを施行した。潰瘍瘢痕により粘膜下層の剥離がやや困難であったが、特に合併症なく一括切除可能であった。病理組織結果は、tub2＞tub1、M、infα、ly0、v0、LM0、VM0であり完全切除と判定した。術後3か月目の内視鏡検査ではESD後潰瘍の完全消失が得られており、現在まで再発の兆候なく経過良好である。今日のESD適応拡大病変の条件として、分化型M癌でUL陰性例では大きさに制限なくUL陽性の場合には大きさ3cm以下と定められている。しかし実際にはULといってもその程度には個々に差があり、UL-2以深の場合、そのままの状態ではESDを完遂することは難しい。このため深掘れの潰瘍の場合、PPIやH2-blockerなどの酸分泌抑制剤を用いて潰瘍の縮小を図ることが肝要である。しかし潰瘍の縮小後は剥離の難易度も高く、処置時間の延長や穿孔などの合併症発生率が増す恐れがある。また潰瘍の発生から治癒の過程において癌の深部浸潤の危険性も懸念され、不完全切除になる可能性も否定できず慎重に処置に当たる必要がある。このためESD後の医原性潰瘍に対する酸分泌抑制は当然のことながら、ESD前に不要な消化性潰瘍による修飾を避けるため、病変（特に陥凹性病変）発見時からの酸分泌抑制剤の先行投与が望ましいと考えられた。

P-9-3　ESD治療後に遅発性穿孔を来した早期胃癌の1例

大阪市立大学消化器内科学
○加藤　邦洋、町田　浩久、永見　康明、中谷　雅美、杉森　聖司、亀田　夏彦、岡崎　博俊、山上　博一、谷川　徹也、渡辺　憲治、渡辺　俊雄、富永　和作、藤原　靖弘、荒川　哲男

【主訴】心窩部痛
【症例】64歳の男性、胃潰瘍の経過観察目的で施行した上部消化管内視鏡検査（EGD）で早期胃癌を指摘され当科紹介となった。病変は胃体下部前壁に主座を置く早期胃癌0－IIc、15mm、深達度粘膜内、UL（＋）で内視鏡治療相対適応と診断し、内視鏡的粘膜下層剥離術（ESD）を施行した。治療は特に問題なく終了し、術後2日目からオメプラゾール（OPZ）20mgおよびレバミピド300mgの内服治療を開始し、3日目のEGDでは特に異常は認めなかった。病理組織診断上、深達度sm2、脈管侵襲陽性であったため外科手術を予定したところ、術後49日目腹痛が出現し、腹部レントゲン・CT検査の結果消化管穿孔が疑われ緊急入院となった。保存的治療では腹膜炎症状の増悪を認め、翌日緊急手術を施行した。切除病理組織検査では、リンパ節転移や胃に腫瘍残存は認めなかったが、穿孔部周囲に好中球浸潤が著しく、ESD後潰瘍は固有筋層に達していた。同部は肉芽組織の増生や線維化に乏しく、潰瘍の修復機転の所見はほとんど認めなかった。またOPZ代謝酵素CYP2C19の遺伝子多型はhomo extensive metabolizerであった。
【考察】本例では胃ESDの術後よりOPZが3週間処方されているにも関わらず潰瘍の修復がほとんどみられず、術後49日目に穿孔を来した。穿孔の原因としてOPZ投与期間が短期間であったことやCYP2C19遺伝子多型によってOPZの効果が不十分であった可能性、OPZ中断による胃酸分泌のリバウンドなどが考えられる。
【結語】胃ESD後に遅発性穿孔を来した1例を経験した。穿孔した原因について若干の文献的考察を含め報告する。

P-9-4　胃悪性リンパ腫に対して内視鏡的粘膜下層剥離術を行った一例

[1]栃木県立がんセンター消化器内科、[2]栃木県立がんセンター病理部
○斎藤奈津子[1]、小林　　望[1]、吉竹　直人[1]、平原　美孝[1]、星　暢夫[2]、星　サユリ[2]、平林かおる[2]、五十嵐誠治[2]、関口　隆三[1]

【はじめに】胃悪性リンパ腫の治療法は，化学療法と放射線療法の併用が一般的である．生検での確定診断が困難な症例では，内視鏡的に病変を大きく切除することもあるが，治療を目的として内視鏡切除を行った報告は未だみられない．
【症例】69歳女性．1995年に集団検診にて胃穹隆部のSMTを指摘され，以後当センターで経過観察されていた．2006年8月の上部消化管内視鏡検査で体下部小弯に周囲を白色調隆起に囲まれた小潰瘍を指摘された．生検では粘膜固有層に小型リンパ球の2倍程度の大きさをもつリンパ球様異型細胞を認めた．免疫染色にてこれらの異型細胞はCD3陰性，CD20陽性であったが，bcl2陰性であり，反応性病変の可能性を除外できなかった．超音波内視鏡では深部への広がりを示唆する所見はなかったため，確定診断と完全切除を目的に内視鏡的粘膜下層剥離術（ESD）を施行した．合併症なく一括切除でき，病理結果は20x18mm大のびまん性大細胞型B細胞リンパ腫（DLBCL）であった．病変は粘膜内に留まっており，断端陰性であったことから完全切除し得たと考えた．PETを含めた全身検索を行ったが，明らかな病変や転移は認めなかったため，患者と相談のうえ，無治療で経過観察することとなった．現在，4カ月に1度の頚部・胸腹部・骨盤CTと内視鏡にて経過観察を行っているが，3年経過した現時点でDLBCLの再発，転移は認めていない．
胃に限局した悪性リンパ腫に対してESDを行い，3年の経過観察において再発・転移が見られない症例を経験したので報告する．

P-10-1　狭窄を伴ったメッケル憩室の1症例

[1]大分赤十字病院消化器内科、[2]大分赤十字病院外科
○石田　哲也[1]、一木　康則[1]、永松　秀康[1]、上尾　哲也[1]、杉　さおり[1]、川野雄一郎[2]、木下　忠彦[2]、高橋　健[1]

症例は83才、男性、79歳時に下血あり。GF，CF施行したが出血源は不明であった。半年前に脳梗塞を発症しプレタール、プラビックスの内服を開始した。その後下血が頻回となりGF,CF施行したがやはり出血源不明のため当院に入院した。経口的ダブルバルーン内視鏡、小腸造影で明らかな異常所見を認めなかった。経肛門的ダブルバルーン内視鏡で回腸中央部に狭窄を伴う憩室を認めた。その部位より口側小腸には出血源となる病変を認めなかった。その時点で活動性の出血を認めなかったがこのメッケル憩室が出血源であると考え当院外科で手術を施行することとした。バウヒン弁から90cmの部位にメッケル憩室を認め小腸掲出摘出術を施行した。組織診断でも憩室は膜様物で2つに分けられていた。術後は下血なく経過している

P-10-2　診断に難渋した胃全摘術後吻合部潰瘍出血の一例

関西医科大学内科学第三講座
○加藤　孝太、若松　隆宏、山口　　繭、宮本　早知、宮坂　将光、田中　敏宏、島谷　昌明、大宮　美香、松下　光伸、岡崎　和一

【症例】69歳男性【主訴】下血【既往歴】66歳時進行胃癌により幽門側胃部分切除【現病歴】H21年5月残胃に早期胃癌病変を認めESD施行されたが進達度がsm2のため同年8月に胃全摘術（Rouen-Y法再建）を施行．経過は良好で術後10日目に退院となったが退院11日目に下血，全身倦怠感を主訴に受診．Hb8.4g/dlと貧血を認め同日緊急入院となった．【入院後経過】緊急上部消化管内視鏡を行ない可及的に再建腸管へ挿入したが出血源は認められなかった．入院翌日の下部消化管内視鏡（CS）では直腸から盲腸まで暗赤色の血性残渣を認めたが回腸末端より口側に血性残渣を認めなかったため憩室出血などの大腸出血が疑われるも出血源の同定には至らなかった．その後絶食，輸血による保存的加療を行なったが再下血と貧血の進行があり再度CSを行なったところ回腸末端に黒色残渣を認めた．そこで小腸出血が疑われたためカプセル内視鏡（CE）を施行したところ上部小腸からの出血所見を認めたためダブルバルーン内視鏡（DBE）を施行．活動性出血は認めなかったが再建腸管（Y脚）吻合部に潰瘍を認め，同病変からの出血であったと診断，止血処置を施行した．その後再下血はなく貧血も改善し入院20日目に退院となった．【まとめ】消化管出血に対しCSを行ない出血源不明の場合，血性残渣存在部位より肛門側での出血と診断されることがあるが，間欠的出血の場合それだけでは診断が困難な例がある．今回，当初大腸出血が疑われ診断に難渋した小腸出血の一例を経験したので，当院での原因不明消化管出血（OGIB）に対するストラテジーを含め報告する．

P-10-3　診断に難渋したイレウスの一例

泉大津市立病院
○上田　美和、田渕　真彦、田中　史生、星　　智子、福永　周生、青松　和輝、格谷　洋和、山形　　知、押谷　伸英

【症例】70歳代女性。10年前にS状結腸癌切除術の既往がある。2009年5月、腹痛を主訴に近医を受診し抗生剤の処方を受けるも、数日のうちに症状が激烈化し、当院を受診した。血液検査にて著明な炎症所見を認め、胸腹部レントゲン検査や腹部CT検査にて小腸イレウスと診断するも、骨盤上方左側に認めた巨大な構造物については、拡張腸管や膿瘍が疑われるも読影に難渋した。入院下に絶食、持続点滴、抗生剤を開始し、即日イレウス管を挿入した。結果、イレウスの軽減、採血上白血球数の正常化を得たが、腹痛は鈍痛となるも残存し、CRP値は悪化傾向、画像上巨大な構造物の増大傾向と若干の腹水出現を確認した。このため入院3日、開腹下イレウス解除解除術及び小腸部分切除術を施行した。患者は良好に経過し、入院14日に退院した。【手術所見】小腸は大網に強固に癒着し、大網の一部は索状物となる形で2か所で小腸を絞扼していた。索状物に挟まれた構造物は著明に拡張し、この構造物の外側に接するように膿瘍が存在していた。手術は、拡張部位を含む小腸約150cmを切除し、Treitzから160cmの部位とileumから60cmの部位を吻合した。【病理検査所見】拡張構造物には、完全な壊死組織が広がっており、牽引を示唆する線維成分がみられた。小腸壁成分は確認できず、perforationも認めなかった。膿瘍壁には、出血、壊死、化膿性炎症のほか、多少のfibrosisがみられた。【結語】今回我々は、診断に難渋したイレウスの1例を経験した。主な病変部位は大腸癌術後部位に一致しており、術後の慢性炎症に起因した癒着性、絞扼性イレウスであったと考えられる。主病変部位の画像や、病理結果についての考察を提示したい。

P-10-4　間接熱量測定により残存消化管の吸収能を検討した広範囲小腸切除後の1症例

久留米大学外科学講座小児外科部門
○七種　伸行、田中　芳明、古賀　義法、橋詰　直樹、石井　信二、田中　宏明、高木　章子、朝川　貴博、小林　英史、朝桐　公男、八木　　実

【目的】短腸症候群をはじめとした小腸機能不全において中心静脈栄養（TPN）からの離脱困難症例は少なくない。幼若乳児は成人に比して成長のために多くのカロリーを必要とする一方で肝の処理能力は未熟なため、経腸栄養（EN）でエネルギー源を確保することはTPNの合併症軽減と長期生存に大きく寄与すると考えられる。我々は中腸軸捻転により幽門輪の肛門側10cmから回盲部に至る広範囲小腸切除となった6ヶ月女児の1例を経験した。本症例の処方設計を検討する目的で、今回まず単糖（グルコース）、胃及び小腸粘膜での吸収効率が高い中鎖脂肪（MCT）の残存腸管の吸収能に関して、間接熱量測定による投与前後の呼吸商（RQ）及び安静時エネルギー消費量（REE）の測定により検討した。【方法】間接熱量測定装置はVIASIS Pulmonarycare社のVmaxを使用した。エレンタールP（味の素：糖質はデキストリン）にグルコースを付加して濃度がそれぞれ0%、10%の2種類の組成を用意し、空腹時および投与後30分時のRQとREEを測定した。次にMCTパウダー（日清オイリオ）をそれぞれMCTとして0.4g/kg、0.8g/kgの2種類の組成で用意し、投与直後からRQとREEを測定した。【結果】グルコース濃度0%ではRQ,REE,とも著変なかったが、10%では上昇傾向を示した。MCT投与時は0.4g/kg、0.8g/kgとも10分以内にRQ低下を認め、0.8g/kgではREEの上昇を認めた。【考察】本症例の様な極端な広範囲小腸切除例においても腸管からのカロリー源吸収は可能であると考えられた。TPNとの組み合わせで適切な栄養管理を進めるためには栄養素の投与形態や量について今後さらなる検討が必要であると考えられた。

P-10-5　成人胃軸捻転症および小腸血流不全をきたし、保存的加療にて救命し得た1例

東大阪市立総合病院
○高田　早苗、森下　直紀、岸　　愛子、俵　誠一、山崎　正美、
赤松　晴樹、飯尾　禎元、小林　一三

症例は82歳、男性。主訴は嘔吐と腹痛。平成20年2月に非ホジキンリンパ腫と診断され、当院血液内科で経過観察中であった。平成20年12月上旬の腹部造影CTでは胃の形態異常を認めなかった。12月下旬に嘔吐と腹痛を認め、2日間症状が持続したため当院救急外来を受診した。意識清明、血圧154/93mmHg、脈拍79bpm。身体所見では左上腹部膨満と圧痛を認めたが、腹膜刺激症状はなかった。血液データは白血球5870/μl、好中球89.1%、LDH 298U/l、CK 282U/l、CRP 1.93mg/dlであった。腹部レントゲンにて異常に拡張した胃のガス像を認めたため、腹部造影CTを施行したところ著名な胃拡張と少量腹水を認め、胃軸捻転症が疑われ、緊急入院となった。入院後は胃管を挿入して減圧を図っていたが、2時間後に血圧低下と腹膜刺激症状の出現を認めたため、緊急内視鏡検査を施行。内視鏡的にも胃軸捻転症と考えたため、整復術を行った。翌日に腹部造影CTを施行したところ、腹腔内に出血を疑わせる液体の貯留を認めた。また小腸は広範に拡張し、壁の濃染が低下している部位が存在しており、胃軸捻転症に伴う上腸間膜動脈狭窄による小腸の血流不全があると考えられた。家人が外科的治療を希望されなかったため、保存的加療を継続したところ、第4病日より血圧の上昇を認め、第5病日には血液データも改善傾向となった。第10病日より食事を開始したが問題はなく、第19病日に退院された。成人での胃軸捻転症および小腸血流不全をきたし、内視鏡的整復術にて救命し得た1例を経験したので、若干の文献的考察を含めて報告する。

P-11-1 虚血性十二指腸炎と考えられた1例

[1]東邦大学医療センター佐倉病院内科、
[2]東邦大学医療センター佐倉病院放射線科、
[3]東邦大学医療センター佐倉病院病理
○細江 伸央[1]、菊地 秀昌[1]、清川 甫[1]、山田 哲弘[1]、曽野 浩治[1]、長村 愛作[1]、青木 博[1]、中村健太郎[1]、吉松 安嗣[1]、津田裕紀子[1]、高田 伸夫[1]、北村 範子[2]、粕谷 秀輔[2]、森田 英夫[2]、長谷部光泉[2]、笹井 大督[3]、蛭田 啓之[3]、亀田 典章[3]、鈴木 康夫[1]、白井 厚治[1]

【症例】30代男性【現病歴】：平成21年8月某日、左上腹部痛出現も、NSAID内服で軽快する痛みであった。3日後、救急病院受診するも採血等で明らかな異常は指摘されなかった。その翌日、腹痛増強し救急車にて当院来院し急性腹症として入院となった。【入院時現症】腹部所見；腹部全体に圧痛あり。抵抗および反跳痛なし。【入院時検査所見】WBC12330, CRP2.48, AST14, ALT21, LDH129, AMY98, CPK48, D-ダイマー6.2【入院後経過】入院後行われた腹部CTにて、十二指腸下行脚から空腸上部にかけて著しい炎症像を認めた。しかし、明らかな穿孔・穿通を認めなかったため、胃管挿入し、PPIの点滴静注と、痛みに対しては対症療法にて経過観察した。第2病日上部消化管内視鏡施行し、十二指腸下行脚からその肛門側にかけて広範な浮腫状に発赤した粘膜ならびに不整形びらんを認めた。その後軽快増悪繰り返したため、中心静脈カテーテル挿入し、高カロリー輸液ならびにヘパリン開始し、その後症状消失した。第23病日に血管造影を施行、上部空腸の著明な濃染像ならびに動脈径の不均一な拡張を認めた。第26病日、再度施行した上部消化管内視鏡検査で軽快した粘膜を確認し、第27病日退院となった。【考察】虚血性十二指腸炎は、きわめて稀な疾患である。本症例は感染症等が否定され、特徴的な内視鏡所見から本疾患と考えた。本症例は急性腹症として入院したのちも激しい疼痛を認め、治療に苦慮したものの、結果的に保存的治療で軽快し、示唆に富む症例と考え報告する。

P-11-2 小腸内視鏡的バルーン拡張術を施行した虚血性小腸炎の二例

[1]滋賀医科大学消化器内科、[2]滋賀医科大学付属病院栄養治療部、
[3]滋賀医科大学付属病院光学医療診療部
○西村 貴士[1]、辻川 知之[1]、高橋憲一郎[1]、藤本 剛英[1]、望月 洋介[1]、塩谷 淳[1]、西田 淳史[1]、稲富 理[1]、小泉 祐介[1]、仲原 民夫[1]、馬場 重樹[1]、安藤 朗[1]、佐々木雅也[2]、斉藤 康晴[1,3]、藤山 佳秀[1]

虚血性小腸炎は可逆性の虚血性病変であり、狭窄型の報告が多くを占めているが､狭窄型虚血性小腸炎は手術になる場合が多い。【症例1】56歳、男性。2008年4月下旬より腹痛、嘔気認め、近医にてイレウスの診断にて入院。イレウス管挿入後、イレウス管造影にて小腸に分節状の全周性狭窄を認め、虚血性小腸炎疑いにて当院転院となった。小腸内視鏡検査にて発赤と不整形の潰瘍を伴う狭窄病変を2カ所認め、虚血性小腸炎と診断し、バルーン拡張術を施行した。その後、2008年7月、2008年12月と計3回のバルーン拡張術にて軽快した。【症例2】56歳、男性。2009年4月中旬より腹痛、食欲不振を認め、当科受診。症状が改善しないため、5月19日入院し、小腸内視鏡検査を施行した。遠位回腸に発赤と不整形の潰瘍を伴う狭窄を認め、バルーン拡張術を施行した。しかし、再度イレウス症状認め6月に再度小腸内視鏡検査を施行し、バルーン拡張術施行後、一晩スライディングチューブ挿入し、翌朝に抜去した。退院後、月1回のバルーン拡張術予定であったが、退院4日後に再度腹痛、発熱認め、当院受診した。入院治療開始したが、保存的治療にて軽快せず、腹膜炎を認めたため緊急手術となった。【結語】小腸内視鏡によるバルーン拡張術を施行した虚血性小腸炎の二例を経験したので若干の文献的考察を加えて報告する。

P-11-3 当院における門脈ガスを呈した腸管虚血症例の検討

[1]京都第一赤十字病院消化器科、[2]京都府立医科大学消化器内科
○寄木 浩行[1]、小野澤由里子[1]、北市 智子[1]、田中 信[1]、間嶋 淳[1]、川上 巧[1]、冨江 晃[1]、世古口 悟[1]、服部 武司[1]、鎌田 和浩[1]、戸祭 直也[1]、中村 英樹[1]、佐藤 秀樹[1]、奥山 祐右[1]、木村 浩之[1]、吉田 憲正[1]、吉川 敏一[2]

【目的】近年画像診断の進歩とともに門脈ガスを伴う症例の報告が増加している。以前は致死的と考えられていたこれらの症例も、近年では原疾患によっては保存的に治療することが可能と報告されている。しかし原疾患が腸管虚血症例である場合、やはりなお予後不良とされ的確かつ迅速な診断が必要である。今回当院で2006年から現在までに診断・治療した門脈ガスを伴う腸管虚血症例についての検討を行った。【方法】腸管虚血が疑われさらに門脈ガスを伴った10症例について、手術を行った6例（A）と行わなかった4例（B）にわけ比較検討を行った。【結果】発症時の症状については全例で腹痛を訴えた。腹膜刺激症状はA群で3例、B群で1例認めた。血液検査所見で白血球が10000/mm^{3}以上のものはA群4例、B群2例、CRPが10mg/dl以上のものは両群に1例ずつ認めた。CT所見の比較では、門脈ガスに加えさらに腸管気腫を認めたものがA群で4例、B群で2例存在した。そのA群4例全例で全層性の腸管壊死が確認できた。最終的にはA群は全例救命することができ、B群では死亡例を1例認めた。死亡例はCTで壁在気腫・壁の菲薄化を認めた症例であった。【結論】門脈ガスを伴う腸管虚血症は予後不良とされるが、一方で一部には保存的に経過観察可能な症例も存在する。治療方針決定の際、腹膜刺激症状などの身体所見やショックなどの全身状態はもちろん重要であるが、実際にはそれらに乏しく判断に迷う症例も多数存在する。今回の検討ではCTで門脈ガスを呈しさらに壁在気腫・壁の菲薄化を認めた場合、腸管壊死の可能性が高く緊急手術の適応であると考えられた。以上の検討に若干の文献的考察を加えて報告する。

P-11-4 当院で経験した非閉塞性腸管虚血症（NOMI）の3例

[1]香川労災病院、[2]香川大学付属病院、[3]香川井下病院
○河野 知樹[1]、石原 慎一[1]、三村 志麻[1]、後藤 大輔[1]、平池 華恵[1]、西 理子[1]、吉武 晃[1]、小原 英幹[1]、黒河内和貴[1]、吉田 宏仁[2]、寺西 浩司[3]

【症例1】90歳台，男性．2009年7月，嘔吐，痙攣，意識障害にて当院へ救急搬送．頭部CTにて左慢性硬膜下血腫を認め入院となった．入院後著明な腹部膨満が出現．腹膜刺激症状はなかったが，CTでは小腸から横行結腸の拡張を認め，一部腸管壁の肥厚，SMV smaller signを認めたためNOMIと診断．全身状態不良のため手術せず保存的加療を行ったが，10日後に永眠された．
【症例2】70歳台，男性．2007年5月，突然の右腹痛あり当院へ救急搬送．腹部CTにて小腸から右側結腸に血行障害が疑われ緊急開腹術となった．回盲部を主体に広範囲にわたって小腸が壊死し，虚血部はskipしていたためNOMIと診断．小腸切除，右側結腸切除，人肛門造設を施行した．術後経過良好にて40日後退院した．
【症例3】80歳台，女性．2008年11月，嘔吐，腹痛あり当院紹介受診．初診時，著明な腹部膨満，腹部全体の圧痛，筋性防御，反跳痛を認めた．また，腹部CTにてSMV smaller signは認めないが，SMV，門脈内のガスと腸管気腫，著明な腸管拡張を認めた．腸管気腫＋門脈ガス血症では80％に腸管壊死の可能性があり，そのうちNOMIの可能性は約3分の1あるため試験開腹を行った．術中，トライツ靭帯から60cmの部位からバウヒン弁手前5cmの部位までまだら状の小腸壊死を認め，NOMIと診断し壊死腸管を大量切除した．その後，短腸症候群をきたしたが，経口摂取可能となり近医へ転院した．
上記よりNOMIに関して，若干の文献的考察を加えこれを報告する．

P-12-1 NSAID起因性と考えられた穿孔性小腸潰瘍の2例

[1]松山赤十字病院胃腸センター、[2]松山赤十字病院病理部、
[3]松山赤十字病院外科、[4]順天堂大学人体病理病態学
○大津 健聖[1]、蔵原 晃一[1]、川崎 啓祐[1]、大城 由美[2]、八尾 隆史[4]、堺 勇二[1]、米湊 健[1]、古賀 千晶[1]、船田 摩央[1]、阿部 光市[1]、松本 由華[1]、高橋 郁雄[3]、渕上 忠彦[1]

今回我々は穿孔性小腸潰瘍を2例経験した。症例1は71歳女性関節リウマチ患者。ジクロフェナクSRとミソプロストールの内服を2年間継続していたが穿孔性腹膜炎で緊急手術となった。術中に小腸穿孔の所見を認めたため小腸部分切除術が施行された。切除標本では穿孔性潰瘍を認めたがその背景粘膜にはケルクリングに一致した輪状潰瘍が多発していた。病理組織学的には潰瘍辺縁の再生上皮に核の腫大やアポトーシス小体を認めたことからNSAIDによる穿孔性潰瘍と考えた。症例2は69歳女性関節リウマチの患者。アンピロキシカムの内服を数年間継続していたが穿孔性腹膜炎の診断で緊急手術となり小腸部分切除術を施行。切除標本では大型の輪状潰瘍の中央に穿孔を認めたがその周囲に小型の潰瘍の多発を認めた。組織学的には潰瘍辺縁の再生上皮に核腫大、核分裂像及びアポトーシス小体を認めた。本例は術後に小腸出血をきたしたためバルーン内視鏡検査を施行したところ多発する輪状の小腸潰瘍を認めた。NSAID内服中止により軽快した。今回我々が経験した2例は穿孔性病変のためNSAID使用中止による病変の改善を確認できていない点で厳密に言えばNSAID起因性病変の診断基準に合致しないが、NSAID内服歴と特徴的な肉眼所見およびアポトーシス性細胞傷害型の病理所見からNSAID起因性と考えた。

P-12-2 サイトメガロウイルス小腸潰瘍と考えられた蛋白漏出性胃腸症の1例

[1]福岡大学消化器内科、[2]福岡大学病理学
○冨岡 禎隆[1]、青柳 邦彦[1]、江口 浩一[1]、藤田 英治[1]、坂 暁子[1]、広瀬 統[1]、石橋 英樹[1]、渡辺 隆[1]、船越 禎広[1]、佛坂 学[1]、池田 憲治[1]、山口真三志[1]、向坂彰太郎[1]、二村 聡[2]

症例は50歳代、男性。2007年10月初旬より嘔吐下痢が出現。前医で補液、整腸剤を投与されていたが、その後も下痢が持続し、またWBC 31600/μlと白血球上昇を認めたため抗生剤が開始された。しかし、その後も下痢は改善せず、低アルブミン血症が著明となったため、精査加療目的で当科転院となった。転院時、WBC 21400/μl、Alb 0.9g/dl、C7-HRP（－）、CMV/IgG 347、CMV/IgM 1.81と著明な白血球上昇と低アルブミン血症、血中CMV-IgM抗体、CMV-IgG抗体の上昇を認めた。腹部CT検査上、上部小腸の腸管壁の肥厚を認め、蛋白漏出シンチグラフィーでは上部小腸からの漏出を認めた。ゾンデ法小腸造影では上部小腸に粗造粘膜を認めた。経口的ダブルバルーン小腸内視鏡では、上部小腸中心に多発する浅い地図状潰瘍と粗造粘膜を認めたが、同部の生検では炎症細胞浸潤のみで特異的な所見は得られなかった。抗酸菌培養を含めた便培養検査でも有意な所見は認めなかった。入院後は短期間の中心静脈栄養のみで炎症所見、低アルブミン血症は改善した。約1ヶ月後の経口的ダブルバルーン小腸内視鏡では潰瘍の瘢痕化が確認された。生検上、核内封入体は確認できなかったが、対症療法で自然軽快したこと、血中CMV-IgM抗体の一過性上昇、CMV-IgG抗体の上昇を認めたことよりサイトメガロウイルスによる小腸潰瘍と診断した。蛋白漏出性胃腸症の症例ではサイトメガロウイルスによる小腸潰瘍も鑑別する必要があると思われた。またダブルバルーン小腸内視鏡は、その診断において有用であると考えられた。

P-12-3 消化管症状が先行した成人発症Schonlein-Henoch紫斑病の1例

[1]足利赤十字病院臨床研修医、[2]獨協医科大学消化器内科
○塩田 勉[1]、土田 幸平[1,2]、菅谷 武史[1,2]、中野 正和[1,2]、富永 圭一[1,2]、草野 浩治[1,2]、石川 潤[1,2]、小松本 悟[1]

【症例】62歳、男性。【現病歴】平成21年4月20日頃より歯痛あり、歯科受診し鎮痛薬と抗生剤を処方される。25日午後11時頃処方された鎮痛薬と抗生剤を内服。内服30分後より咳と呼吸苦が出現し、体動も困難となり救急車要請し当院救急センター受診。受診時酸素15L投与下でSpO2 85%と著明な酸素化障害を認め挿管し、ICUへ入院となった。【入院時一般身体所見】血圧 125/50 mmHg, 心拍数 105回/分, 体温 37.2℃, SpO2 95%（FiO2 80%）。意識はJapan coma scale（JCS）100（プロポフォールにて鎮静）であり眼結膜に貧血、黄疸は認めない。胸部聴診では両肺野に湿性ラ音を認める。腹部は平坦・軟、腸蠕動音に異常なし。血液検査では軽度の肝胆道系酵素上昇とと炎症反応を認めた。【経過】入院後、急性心筋梗塞の診断にて循環器内科にて加療となった。5月2日抜管となり、食事が開始となったが下痢が持続していた。同29日突然大量の血便を認め、大腸内視鏡施行。S状結腸の粘膜の虚血性変化と回腸末端に輪状の潰瘍を認め血便の原因と考えられた。翌日より下肢に紫斑が出現し皮膚科コンサルトしたところ、第13因子の低下も認めSchonlein-Henoch紫斑病と診断された。下部消化管病変はSchonlein-Henoch紫斑病による腸管合併症と考えられ同日よりPSL 30mg/日にて加療とした。腹痛・消化管出血は軽快していたが、6月5日突然の呼吸不全が出現、挿管管理とするも酸素化の改善を得られず同日死亡確認となった。【考察】今回我々は成人発症のSchonlein-Henoch紫斑病を経験した。本症例は紫斑に先立って消化管症状を来した興味深い経過であり、若干の文献的考察を加えて報告する。

P-12-4 アトピー性皮膚炎の治療により改善した好酸急性胃腸炎の一例

杏林大学第三内科
○菅野 朝、田中 昭文、徳永 健吾、高橋 信一

【背景】好酸急性胃腸炎は全消化管に発症しうる消化管壁への好酸球浸潤を特徴とする疾患である。その多くはステロイドが著効するが、緩解と再発を繰り返し慢性化することがあると報告されている。今回我々は漿膜優位型の慢性好酸急性胃腸炎に対し併存するアトピー性皮膚炎の治療により改善を認めた症例を経験したので報告する。【症例】37歳女性。アトピー性皮膚炎があり、近医に通院中であった。30歳時に腹痛、下痢を主訴に当科来院し好酸急性胃腸炎と診断され、その後当科外来でステロイド（プレドニゾロン）治療を行っていた。【経過】外来での経過中、プレドニゾロンを10-20mg/日から徐々に減量し、中止すると末梢好酸球数の増加（6000μ/L以上）と消化器症状（腹痛、下痢、腹水）の出現を繰り返していた。ステロイドに抗アレルギー剤併用が有用との報告から、ロラタジン10mg/日を併用しステロイドを減量、中止した。しかし、ステロイド中止後12週で好酸球数が4000μ/Lまで上昇し、アトピー性皮膚炎も増悪したため、ロラタジン10mg/日からオロパタジン10mg/日へ変更したところ好酸球数は3500μ/L前後へ減少し、症状は軽快した。その後再びアトピー性皮膚炎の増悪（掻痒感、乾燥）を認め、当院皮膚科においてステロイド軟膏、タクロリムス軟膏を中心とした治療により皮膚症状は改善した。同時に末梢好酸球数も1000-2000μ/L前後に改善した。現在オロパタジン10mg/日と皮膚科での治療のみで腹部症状は認めていない。【まとめ】アトピー性皮膚炎の治療および抗アレルギー剤が有用であった好酸球性胃腸炎の一例を経験した。

P-12-5　胃切除後16年で発症した真性腸石の一例

[1]戸田中央総合病院消化器内科、[2]戸田中央総合病院外科
○飯田　　努[1]、西　　正孝[1]、八木　直子[1]、田中　麗奈[1]、額賀　健治[1]、
春山　邦夫[1]、新戸　禎哲[1]、原田　容治[1]、立花　信吾[2]、三室　晶弘[2]

症例は59歳男性。16年前に胃癌による胃切除術（B-1法）の既往があり、2年前から腸閉塞で当院に4回入院を繰り返し、今までイレウス管は使用せず保存的に軽快していた。腹痛、嘔吐を主訴に平成20年9月28日当院外来受診し、腹部レントゲンで腸管内に鏡面像があり腸閉塞で入院した。イレウス管挿入し造影したところ、可動性のある10cm大の陰影欠損像を認め、小腸異物と考えられた。ダブルバルーン小腸内視鏡を施行し破砕を試みるも効果がなく、イレウス解除目的で11月12日開腹手術を行った。トライツ靭帯の約50cm肛門側の空腸に強度の癒着があり、その口側小腸は拡張し小腸内に腸石を触知した。同部位は炎症を伴っており、腸石を含む空腸部分切除術を施行した。腸石は分析の結果、脂肪酸カルシウムを主成分とする真性腸石であった。腸石の過去報告例は大部分が仮性腸石であり、真性腸石はまれである。胃切除後16年で発症した真性腸石の一例を経験したので、若干の文献的考察を加え報告する。

P-13-1 外科的療法が有効であった排便障害を伴うS状結腸過長症の重症心身障害者2例

[1]綱島会厚生病院内科、[2]入江病院外科
○徳光 誠司[1]、野崎 晃[1]、金澤 威夫[1]、綱島 武彦[1]、福田 淑一[2]

【はじめに】重症心身障害者（重症者）では腸管機能障害や結腸過長症などの器質的異常から難治性の便秘に陥り治療に難渋することが多い。今回、S状結腸部分切除術が腹痛や腹部膨満などの症状の改善に有用であった重症者の2例を経験したので報告する。【症例1】55歳、男性。便秘や腹部膨満などの腹部症状が続いていたが、H20年5月にイレウスで入院した。結腸全体が過長しており特にS状結腸の弛緩・拡張が著明であった。経肛門的イレウスチューブでの加療後、PEC（内視鏡的盲腸瘻）を造設した。重症者施設でPEC経由での腸管ガス抜きと順行性浣腸で排便コントロールを行っていたが、腹部症状は再燃しやすく11月にS状結腸部分切除を施行した。術後便通が改善しPECも抜去できQOLも向上した。【症例2】40歳、男性。嚥下障害のためH17年PEG造設、H20年3月胃食道逆流のためPEG-Jに変更されたが腹痛と便秘の訴えが続いた。ダブルルーメンPEG-Jによる胃減圧も加えたが効果は認めす12月にイレウスで入院した。S状結腸過長を認め経肛門的イレウスチューブでの加療後H21年2月にS状結腸部分切除を施行し、便秘は改善した。さらに経腸栄養をPTEGに変更しPEGを胃減圧のみに用いることで消化管ガスが減少しQOLも向上した。【考察】重症者の結腸過長症を伴う難治性便秘に対しPECやPES（内視鏡的S状結腸瘻）などの低侵襲処置の有用性が注目されているが症例1のようにPECより外科的処置が有効である症例も存在すると考えられた。また症例2のように外科的処置に加えてPEGやPTEGを活用してQOLを向上させることも可能であると考えられた。

P-13-2 腸管嚢腫様気腫症によるS状結腸捻転に対して腹腔鏡下S状結腸切除を施行した1例

市立豊中病院外科
○北原 知洋、畑 泰司

腸管嚢腫様気腫症（pneumatosis cystoid intestinalis:PCI）は腸管の粘膜下や漿膜下に多数の含気性嚢胞が出現し、下痢・腹痛・腹部膨満感など種々の腹部不定愁訴を来たす稀な疾患である。本症はトリクロロエチレンなど有機溶剤の暴露、肺気腫などの慢性呼吸器疾患や膠原病との因果関係が注目されているが、いまだその機序は不明である。治療は通過障害、大量出血、壊死、消化管穿孔などの合併症がない限り保存的治療が原則であり、高圧酸素療法や酸素マスクによる高濃度酸素療法による保存的治療が行われる。今回我々は保存的加療にて改善しない腸管嚢腫様気腫症にてS状結腸捻転症を繰り返した為、腹腔鏡下S状結腸切除術を施行した1例を経験したので報告する。症例は70歳男性、陳旧性心筋梗塞、拡張型心筋症にて循環器内科follow中であった。平成19年12月排便、排ガスが停止し、腹部膨満感、下腹部痛が出現したため救急外来を受診した。S状結腸捻転の診断にて下部消化管内視鏡施行された際に、腸管嚢腫様気腫症を指摘された。その後、内科外来にて経過観察されていたが、平成20年10月、12月にS状結腸捻転を繰り返した。平成21年4月には腸管嚢腫様気腫症に対し、高圧酸素療法試みたが、改善せず平成21年6月に再びS状結腸捻転を起こした。保存的加療での対応は困難と判断され当科紹介となったため腹腔鏡補助下にS状結腸切除を行った。その後S状結腸捻転の再発は認めていない。若干の文献的考察を含めて報告する。

P-13-3 回盲部膿瘍を伴う穿孔性虫垂炎に対してInterval Laparoscopic Appendectmyを施行しえた1例

石心会川崎幸病院消化器病センター外科
○小根山正貴、平田 雄大、高橋 保正、太田 竜、河原 祐一、北村 雅也、後藤 学、関川 浩司

【はじめに】当院では急性虫垂炎に対して腹腔鏡手術を第一選択としているが、一般的に回盲部膿瘍を伴う穿孔性虫垂炎は開腹移行率が高く、合併症も少なくない。今回我々は回盲部膿瘍を伴う穿孔性虫垂炎に対してInterval Laparoscopic Appendectmyを施行し得た症例を経験したので報告する。【症例】38歳男性、2009年2月に発熱と右下腹部痛が出現したため、近医を受診し当院外科紹介受診した。腹部エコー・CTにて虫垂穿孔に伴う回盲部膿瘍が疑われた。開腹移行や拡大手術を危惧し、TOB120mg/日とCMZ4g/日による保存的加療を行った。症状は著明に改善し第12病日に退院した。退院後は外来経過観察とし腹部エコー検査では虫垂の腫大は軽度認めたが膿瘍は消失していた。同年8月に右下腹部痛が再燃し、腹部CT・エコーで虫垂の腫大が悪化していたため腹腔鏡下手術で緊急手術の方針とした。手術所見：膿瘍はなく、膿瘍腔は繊維性変化のみで虫垂は高度に緊満し急性虫垂炎と診断した。腹腔鏡下にて虫垂を切除し得た。切除標本は虫垂粘膜の先端で粘膜が欠損し繊維性変化を呈しており、以前の虫垂炎では同部位が穿孔していたと思われた。術後8日目、経過良好に退院した。【まとめ】回盲部膿瘍を伴う壊疽性虫垂炎に対してInterval Laparoscopic Appendectmyを施行し得た症例を経験した。膿瘍形成を見るappeは時として回盲部切除を併施しなければならない場合もある。このためInterval Appendectmyは症例によっては意義があり、さらに腹腔鏡を組み合わせることでより安全で低侵襲な手術が可能であると思われた。

P-13-4 胆嚢炎を契機に結腸瘻と総胆管瘻を併発した1例

[1]西宮協立脳神経外科病院内科、[2]西宮協立脳神経外科病院外科、
[3]兵庫医科大学内科学上部消化管科、
[4]兵庫医科大学内科学下部消化管科
○林 慶紀[1]、河野 友彰[1]、浅野 晴紀[1]、富田 寿彦[3]、金 庸民[3]、三輪 洋人[3]、松本 譽之[4]、金宮 義哲[2]、新井 永達[1]

【背景】胆嚢炎では、重症化するとしばしば隣接臓器に瘻孔形成を認めることがあるが、同時に多発した報告は少ない。今回我々は、肝機能異常の経過中に結石性胆嚢炎が要因と思われる胆嚢結腸瘻と胆嚢総胆管瘻を併発した症例を経験したので報告する。【症例】79歳、女性。高血圧症にて近医通院中、肝機能悪化を認めたため精査加療目的にて6月10日に当院受診、腹部単純CTで総胆管結石、肝内胆管拡張、胆管気腫症を認めた。ERCPにて総胆管に径15x10mmの結石と肝内胆管に径5mmの小結石を認めた。その後のENBDチューブからの造影で胆嚢と総胆管に瘻孔を認めた。また胆嚢底部と横行結腸右側にも瘻孔形成を認めた。閉塞性化膿性胆管炎、胆嚢・総胆管瘻、胆嚢・結腸瘻、総胆管結石、肝内結石の診断の元、手術適応と判断し、平成21年6月26日、胆嚢摘出術、総胆管切開切石術（t-tube留置）を行った。術中、胆嚢と横行結腸との瘻孔及び胆嚢頚部と総胆管との瘻孔も認め、縫合閉鎖した。術後経過良好で第54病日に退院となった。【結語】本症例は結石性胆嚢炎の増悪に伴い、結腸と総胆管に瘻孔形成したものと考えられた。急性胆嚢炎の穿孔頻度は2.2～15.4%と比較的高く、胆嚢炎が短時間に増悪する場合，穿孔以外にも胆嚢捻転症，気腫性胆嚢炎，急性胆管炎の合併，壊疽性胆嚢炎などしばしば致死的状態に陥ることがあるため、早期の外科治療が望まれる。

P-14-1 病原性大腸菌の重複感染と診断した感染性腸炎の4例

[1]東邦大学医療センター大橋病院消化器内科、
[2]東邦大学医療センター大橋病院病院病理部
○鳴山 文子[1]、藤沼 澄夫[1]、掛村 忠義[1]、佐藤浩一郎[1]、根本夕夏子[1]、伊藤 紗代[1]、古畑 司[1]、北川 智之[1]、重歳 正和[1]、横内 幸[2]、前谷 容[1]

当科では感染性腸炎を疑った際に大腸内視鏡下散布洗浄液培養（以下洗浄液培養）を施行し、便培養と同等以上の菌検出率をあげている。同方法にて複数の病原性大腸菌を確認した4例を経験した。症例1：20歳女性。潰瘍性大腸炎の既往あり。4日間の血性下痢があり、内視鏡で直腸から下行結腸に小発赤斑が多発していた。下行結腸での洗浄液培養で病原性大腸菌O1, O125が検出された。ベロ毒素は陰性であった. levofloxacin（LVFX）で症状軽快した。症例2：23歳女性。発熱、血性下痢、腹痛あり、内視鏡で下行結腸から直腸にかけて発赤斑と縦走びらんが散在し、粘膜は浮腫状であった。S状結腸での洗浄液培養で病原性大腸菌O1, O18が検出された。ベロ毒素は陰性であった。整腸剤で経過観察し、以後再燃なく軽快した。症例3：81歳女性。血性下痢があり、内視鏡で上行結腸に全周性の発赤、びらん、浮腫が著明で、横行結腸右側に縦走性びらんあり。S状結腸にも発赤斑あり。上行結腸での洗浄液培養で病原性大腸菌O157が検出された。ベロ毒素は陽性であった。整腸剤とLVFXで治療後の便培養で病原性大腸菌O25が検出されベロ毒素は陰性であった。症例4：21歳女性。腹痛、血性下痢があり、内視鏡で盲腸から上行結腸に全周性の発赤斑、びらんあり、粘膜は浮腫状であった。横行結腸から直腸に発赤斑あり。盲腸での洗浄液培養で病原性大腸菌O153, O74が検出された。ベロ毒素は陰性であった。整腸剤とLVFXの内服で症状軽快した。複数の病原性大腸菌を確認した症例について、文献的考察を加えて報告する。

P-14-2 注腸検査でapple core signを呈した腸炎の1例

湘南中央病院外科
○原 正、田中 洋一、呉 鐵仁

【症例】34歳、男性。【主訴】便潜血陽性。【既往歴】特記すべきことなし。【現病歴】平成21年4月の大腸癌検診にて便潜血陽性であったため精査目的に同年7月下旬に当科を受診した。【身体所見】貧血なし、黄疸なし、腹部に異常所見なし。【経過】8月上旬に注腸検査を行ったところ上行結腸にapple core signが疑われ進行大腸癌の存在が示唆された。なお、検査に際しては臭化ブチルスコポラミンを20m g注射している。注腸検査から8日後に下部消化管内視鏡検査を施行した。同検査では盲腸から横行結腸右側にかけ所々に粘膜の混濁、びらん性変化を認める以外に腫瘍性病変は認められなかった。組織生検でもびらん性腸炎の診断であり悪性所見は認められず、またクローン病や潰瘍性大腸炎の特異的な所見も認められなかった。【まとめ】自験例の注腸検査で再現性があると思われたapple core signは、腸の収縮によるものであったと考えられた。注腸検査では腸蠕動により所見が修飾されうること、そして大腸癌の診断には下部消化管内視鏡検査が有効であることが再認識された。

P-14-3 宿便性直腸穿孔の1例

日本医科大学外科
○菅 隼人、鈴木 英之、鶴田 宏之、松本 智司、小泉 岐博、佐々木順平、内田 英二

【はじめに】宿便性潰瘍は便塊が腸管粘膜を圧迫することで発生する潰瘍であり，穿孔をきたせば緊急手術を要する．今回，汎発性腹膜炎と診断され緊急手術となり宿便性直腸穿孔が原因と診断された症例を経験したので報告する．【症例】83歳，女性．【既往】高血圧，高脂血症．【経過】前日から腹痛があり下剤を内服させたところ，翌日腹痛が増悪したため当院内科から紹介される．腹部触診で腹膜刺激症状を呈し，腹部CTで直腸周囲にair densityの貯留あり，直腸穿孔による腹膜炎との診断で，同日緊急手術を施行した．腹腔内に糞便塊は無く混濁のない腹水の貯留を認めた．上部から下部直腸の前壁から右側壁にかけて腸管壁と腸間膜が暗赤色に変色しており，同部が腹膜炎の責任病巣と判断した．同部周辺の腸管内には硬い宿便を多量に触知した．病変部の切除操作の際に腸間膜側の穿孔部が確認され，同部から便塊を取り出した．下部直腸を一部残して直腸を間膜とともに切除し，肛門側断端は閉鎖してS状結腸人工肛門を造設した．切除標本は肉眼的に境界明瞭な長径5cmの楕円状の打ち抜き潰瘍を認め，病理組織学的検査では血管炎，憩室炎，肉芽腫形成や虚血梗塞の所見を認めず，宿便性直腸穿孔を示唆する結果であった．術後29病日で退院した．【結語】宿便性潰瘍は宿便と潰瘍発生の因果関係の立証が困難な場合が多く報告は少ないが，本症例では同疾患が直腸穿孔をきたしたことを臨床病理学的に示唆しえたと思われ報告した．

P-14-4 誤飲した柿の種子が原因となったS状結腸憩室穿孔の1例

[1]近畿大学堺病院外科、[2]結核予防会大阪病院外科
○北野 義徳[1]、井上 潔彦[1]、石川 真平[2]

【はじめに】誤飲による消化管異物はほとんどが自然排泄されるが，稀に消化管穿孔を起こすことがある．原因となる異物は本邦では魚骨が最も多く，消化管穿孔例の約半数を占めている．今回われわれは，柿の種子が穿孔の原因となった稀な症例を経験したので，文献的考察を加え報告する．【症例】82歳女性．2日前からの下腹部痛を主訴に当院内科受診，炎症所見の上昇を認め精査加療目的にて入院となった．保存的加療を受けるも，発熱および腹痛が増強したため翌日当科紹介．腹部は左下腹部を中心に下腹部全体に圧痛・筋性防御を認めた．腹部CTではS状結腸にhigh densityな異物像を認め，その周囲に遊離ガス像およびDouglas窩への腹水貯留を認めた．以上より魚骨などの異物誤飲を疑い問診したが，誤飲の自覚はなかった．異物の特定はできなかったが，S状結腸穿孔による腹膜炎と診断し同日緊急手術を施行した．開腹所見では，やや混濁した腹水および左側結腸から骨盤内にかけて膿苔の付着を認め，S状結腸の穿孔が確認された．穿孔部に種子様の異物が存在し，異物による穿破と考えられた．手術はS状結腸部分切除，人工肛門造設術を施行した．切除標本では穿孔部に憩室を認め，術後の問診で柿を種子ごと摂取したことが判明し，柿の種子によるS状結腸憩室穿孔と診断した．

P-14-5 C型肝硬変、肝細胞癌の経過中に、術前診断した魚骨穿通性炎症性肉芽腫の1例

[1]富山市立富山市民病院内科、[2]富山市立富山市民病院泌尿器科
○水野 秀城[1]、蓑内 慶次[1]、青山 庄[1]、樋上 義伸[1]、児玉 浩一[2]

症例は73歳男性。平成18年12月と平成19年11月にC型肝硬変を背景とした肝S4、S8の肝細胞癌に対して、肝動脈塞栓療法と経皮的エタノール注入療法による併用療法を行った。平成20年9月に施行した腹部造影CT検査にて肝細胞癌の再発を認めなかったが、左側の膀胱前側壁に腫隆を認めた。膀胱外側に腸管が近く、腫瘤内に線状石灰化物を認めた。検尿では無菌性膿尿を認めた。患者は1ヶ月ほど前に鯖の骨を飲み込んでおり、石灰化物は魚骨片の可能性が強く疑われた。大腸内視鏡検査では結腸粘膜に異常を認めなかったが、嚥下した魚骨が消化管穿孔を起こして膀胱壁に穿通し、肉芽腫を形成したものと考えた。膀胱部分切除術を予定していたが、尿細胞診で尿路上皮癌が疑われたため、経尿道的膀胱生検および経尿道的膀胱腫瘤内異物摘出術を施行した。左側の膀胱前側壁に2cm程度の蓑虫様の粘膜隆起を認め、同部位より白色調の膿の流出が見られた。流出部より離れた位置で粘膜生検を施行すると線状の異物が明らかとなり、鉗子にて摘出した。異物の長径は28mmで肉眼的には骨であった。膀胱粘膜生検の病理組織は慢性膀胱炎の所見であった。1ヶ月後に施行した腹部CT検査にて魚骨の遺残を認めず、検尿、尿細胞診ともに陰性所見を示した。一般に消化管異物が消化管穿孔などの合併症を起こす頻度は1%以下とされ、魚骨によるものがその半数近くを占める。本例のように術前に診断しえて待機的に外科的処置がなされた例は稀であることから、貴重な症例と考え報告した。

P-15-1 原因不明の大腸狭窄の1例

[1]弘前市立病院内科、[2]弘前大学消化器血液内科学、
[3]弘前市立病院臨床検査科、[4]弘前市立病院外科
○三上 達也[12]、東野 博[1]、田中 正則[3]、相原 智之[1]、澤田 直也[12]、平賀 寛人[12]、田中 光[1]、須藤 晃司[1]、中畑 久[1]、藤田和歌子[4]、佐藤 浩一[4]、松川 昌勝[1]、福田 真作[2]

症例は70代女性。主訴は食後の嘔吐。既往歴・家族歴に特記すべきことなし。現病歴：平成21年4月ごろから時々食後に嘔気あり、嘔吐することがあるため、近医受診。上部消化管内視鏡では問題なく、ゆっくり食べるよう促されていたが、徐々に食欲も低下、10kgの体重減少もみられるようになったため、7月に当科受診となった。
受診時、腹部は著明に膨隆しており、腹部単純写真およびCTにて腸閉塞の診断で入院となった。画像上、S状結腸から下行結腸付近の狭窄が疑われ、絶食・補液にて管理後、下部消化管内視鏡を施行した。下行結腸と思われる部にpin holeの狭窄を認め、口側への挿入は困難だった。狭窄の肛門側から観察できる限りは腫瘍性の病変はなく、炎症性の狭窄が疑われた。ガストログラフィンによる造影では狭窄の範囲は短かったため、内視鏡的拡張術も考慮したが、根治性および病因解明に繋がる可能性もあることから、本人およびご家族ともに外科的切除術を選択された。
開腹時、狭窄部周辺に癒着が見られ、切除標本でも腫瘍性病変はなく、何らかの炎症性の狭窄が示唆されたが、その原因までは特定できなかった。術後に回腸末端まで内視鏡的に観察したが、残存大腸に異常所見は見られなかった。現在、無症状で経過良好である。
本症例は生来健康で、NSAIDsも含め、内服薬もなく、発症前にも腹痛・下痢などの腸炎を示唆するような臨床症状もなかった。今回われわれは、原因が特定できなかった大腸狭窄の1例を経験したので報告する。

P-15-2 急性虫垂炎との鑑別が困難であった腸管サルコイドーシスの1例

[1]札幌外科記念病院内科、[2]札幌外科記念病院外科
○須河 恭敬[1]、矢花 剛[1]、松野 孝[2]、前田 富與[2]、長内 宏之[2]、篠原 義文[2]、江端 俊彰[2]、山本 直也[2]

症例は18歳男性。平成20年2月中旬より38℃台の発熱、風邪症状あり、近医を受診するも改善なし。右下腹部痛出現し40℃台の発熱も認めたため3月10日前医受診。急性虫垂炎を疑われ当院紹介となった。当院受診時腹部はやや硬、反跳痛なし、自発痛はないが右下腹部を中心に圧痛を認めた。採血では白血球、CRPの上昇を認めたがそれ以外には特記すべき所見はなかった。腹部CT、超音波検査では虫垂の変化は指摘されなかったが、超音波検査にて右下腹部腸管近傍に1cm弱の低エコー領域の多発および腸管の壁肥厚像を認めた。胸部CTでは肺病変、リンパ節腫脹などの変化は指摘されなかった。入院後抗生剤投与により経過をみることとなり、一時症状は改善傾向を認めるも再増悪がみられ、再施行された超音波検査にて虫垂の肥厚を認めたため、急性虫垂炎、腹膜炎の診断で3月15日緊急手術となった。開腹所見にて上行結腸の壁肥厚および、回結腸動脈根部までのリンパ節の腫大を認めた。リンパ節郭清を兼ねて右半結腸切除術を施行。病理にて腸管壁およびリンパ節に巨細胞を伴う多数の肉芽腫を認めサルコイドーシスと診断された。術後経過は良好であり3月31日退院となった。退院後はサルコイドーシスの経過観察のため他院へ紹介となった。サルコイドーシスは全身の様々な臓器に肉芽腫を形成する原因不明の疾患である。両側肺門リンパ節、肺、眼、皮膚の罹患頻度が高いが、神経、筋、心臓、腎、骨、消化器などの臓器も罹患する。症状を伴う腸管サルコイドーシスは0.6％と非常にまれな疾患であり、文献的考察を加えて報告する。

P-15-3 特発性腸間膜静脈硬化症の9症例による原因物質の検討

[1]弘前大学消化器内科学講座、[2]弘前市立病院臨床検査科、
[3]鳴海病院内科、[4]むつ総合病院第一内科、[5]弘前市立病院内科
○吉村 徹郎[1]、田中 正則[2]、三上 達也[5]、須藤 晃司[5]、東野 博[5]、松川 昌勝[5]、石黒 彩子[23]、岡本 豊[4]、下山 克[1]、福田 眞作[1]

【目的】特発性腸間膜静脈硬化症（idiopathic mesenteric phlebosclerosis；IMP）は腸間膜静脈壁の硬化のため血流の還流障害をきたすことにより生ずる比較的稀な虚血性大腸疾患である。その原因については遺伝因子や環境因子の関与が考えられているが詳細は不明である。今回我々はIMPと診断された9症例を検討し、その原因物質について検討した。【方法】下部消化管内視鏡的並びに組織学的にIMPと診断された9症例を対象として過去1年間に1ヶ月以上継続して投与された内服薬を調べた。さらに漢方薬についてはその成分を検討した。【成績】非漢方薬では3例でアムロジピンの内服が認められた。漢方薬では7症例でサンシシ、6例でオウゴン、5例でオウバクの摂取が確認された。基礎疾患では高血圧が3症例に見られたが、自己免疫性疾患や肝機能異常は認められなかった。また1症例ではサンシシを含む漢方薬のみを内服していたためその内服を中止し、16ヶ月後に下部消化管内視鏡検査を施行し、内視鏡所見並びに病理組織ともIPMの所見は認められなかった。【結論】病因として漢方薬に含まれるサンシシの関与が示唆された。サンシシによる接触過敏症の報告もなされているが、腸管に与える影響についてさらなる検討が必要である。

P-15-4 透析患者に発生した腸管虚血症例の検討

名古屋共立病院外科
○寺下 幸夫

透析患者では、循環障害、血管障害といった合併症が好発する。それに伴い、腸管合併症をきたすこともしばしばで、腸管の虚血、壊死をきたした場合、その予後はきわめて不良である。今回、2004年から2009年に当院にて手術を施行した透析患者の腸管虚血症例10症例につき検討した。初発症状では、全例、腹痛にて発症しており、3例で下血を認めた。術前検査では、全例に炎症所見を認めた。腹部CTでは、7例に腹水、4例に門脈内ガスを認めるも、それ以外は腸管の浮腫状変化等の非特異的所見のみで、確定診断にいたる所見は認めなかった。手術所見では、全小腸、全結腸の壊死を認めたものが各1例のほか、回腸から右側結腸に発症したものが6例、左側結腸に発症したものが2例と、小腸、右側結腸の罹患が高頻度であった。全例、脳梗塞、心疾患、動脈硬化症の既往を有し、全身状態は不良であったこともあるが、合併症は高率で、結果的に救命できたものは1例のみであった。病理組織学的検討では、粘膜下層の血管にアミロイド沈着を認め、続発性の腸管アミロイドーシスの像を呈しており、筋層は内輪筋、外縦筋ともに菲薄化していた。透析患者に発症する腸管虚血は重症化することが多く、予後も不良である。そのため、透析患者の急性腹症では本症を念頭におき、注意を要すると思われる。

P-16-1 若年女性に発生したSessile Serrated Polyp（SSP）との鑑別が問題となった側方発育型腫瘍

国立がんセンター中央病院
○青木 貴哉、坂本 琢、中島 健、松田 尚久、斎藤 豊

症例は37歳女性。検診にて便潜血反応陽性を指摘され、近医にて下部消化管内視鏡（CS）を施行。横行結腸に側方発育型腫瘍（LST）を指摘され紹介受診した。当院にて再度CS施行し、横行結腸に80mm大の管腔の半周に及ぶ、巨大なIs＋IIa（LST-G）病変を認めた。通常観察において、通常のLSTと異なりIIa部においては白色調の色調からLarge hyperplasic polypが推測され、発赤した結節部では、浮腫状の間質が観察されSSPの可能性が考えられた。色素拡大内視鏡観察では、結節（Is）部は鋸歯状腺腫に特徴的なIV_H pit（pine-cone appearance）を呈し、扁平隆起（IIa）部はII型あるいはIIIH（Fernlike）pitであり、Large hyperplasic polyp with serrated adenomaと内視鏡的に最終診断し、内視鏡治療を施行した。病理組織学的には内視鏡的にLarge hyperplasic polypと診断した部位は、低および高異型度の管状腺腫であり、拡大内視鏡による診断とは乖離していた。IVH pitを呈した結節部においては鋸歯状腺腫に相当する像も認めた。内視鏡像と病理組織像との対比、および病変の発育進展において興味ある症例と考え、免疫染色の結果も含め、報告する。

P-16-2 sm massiveに浸潤した径8mmのIs型大腸癌の1例

[1]東京都多摩がん検診センター消化器科、
[2]東京都多摩がん検診センター検査科
○小田 丈二[1]、入口 陽介[1]、水谷 勝[1]、高柳 聡[1]、冨野 泰弘[1]、岸 大輔[1]、大村 秀俊[1]、細井 董三[1]、山村 彰彦[2]、山田 耕三[1]

症例は60歳代男性．特に自覚症状はなかったが，平成16年の大腸がん検診で便潜血反応陽性となり，近医受診．大腸内視鏡検査を施行し，異常を指摘されたため，精査加療目的で当センター紹介となった．精密大腸内視鏡検査を行ったところ，病変は下行結腸に存在するIs型で大きさ10mm弱，明らかな陥凹や結節状隆起などを認めなかった．crystal violet染色を用いた拡大観察では，染色不良を伴うVI不整領域を認め，sm浸潤癌と診断．精密X線検査でも側面変形を伴う病変として描出され，sm massiveと診断した．そのため，外科的切除を選択し，腹腔鏡補助下大腸切除術が施行された．病変は大きさ8mm，病理結果はWell to Moderately differentiated adenocarcinoma without adenomatous components of the descending colon, Is type, 8x7x2mm, sm3, ly1, v2, pN0.であった．10mm以下の病変に対しては簡単にEMRが選択される場合も少なくないと思われるが，本症例のようにsm massive以深に浸潤する癌の存在も念頭に置いて，十分に精密検査を行い，深達度診断することが重要と考えられた．

P-16-3 リンパ節転移を認めたPeutz-Jegher型有茎性SM癌の1例

[1]東京都多摩がん検診センター、[2]東京都多摩がん検診センター検査科、
[3]東京都多摩がん検診センター消化器科
○高柳 聡[1]、入口 陽介[1]、小田 丈二[1]、水谷 勝[1]、冨野 泰弘[1]、岸 大輔[1]、大村 秀俊[1]、板橋 浩一[1]、藤田 直哉[1]、北條裕美子[1]、山田 耕三[3]、細井 董三[1]、山村 彰彦[2]

症例：4x歳 男性、既往歴、家族歴：特になし、現病歴：平成20年10月頃から、排便時出血を認めるため、精査目的で当センターを受診。大腸内視鏡所見：通常観察所見：多結節状で発赤調、3cm大の有茎性ポリープを認めた。頭部中央には、深い陥凹と陥凹内に結節状隆起を認めた。インジゴカルミン色素散布所見：頭部の辺縁には絨毛状構造を、陥凹辺縁に小型の軽度不整のある腺管絨毛状構造を認めた。クリスタルバイオレット染色所見：頭部辺縁部は、IV型pitやVi軽度不整pitを認め、陥凹部では、Vi高度不整であった。注腸X腺所見：多結節状で、広い陥凹を伴った35mm大の有茎性病変として描出された。Ip型SM深部浸潤癌と診断し、腹腔鏡下手術を施行した。病理組織像：過分葉の有茎性ポリープの大部分は、大小不整形腺管状から篩状を呈する高～中分化腺癌で構成されている。ポリープ頭部の粘膜下層には多数の癌浸潤があり、頭部と茎部の境界線から1250μmを超えて茎部の粘膜下層に浸潤する。ポリープの表面には、過形成腺管を有する粘膜が多数認められ、樹枝状の平滑筋増生もあり、Peutz-Jegher's polypに発生した癌と考えられた。若干の文献的考察を含めて報告する。Well to moderately differentiated tubular adenocarcinoma（in Peutz-Jegher's polyp）of the sigmoid colon. 0 Ip, type, 33x27x23mm, tub1＞tub2＞por, pSM,（stalk invasion（1250μm））,ly1, v1, pN1（1250μm), Intermediate, INFβ, MUC-5AC:（－), MUC6（－), MUC2:（＋)、CD10：（＋)。

P-16-4 重複癌の一症例

大阪府済生会中津病院
○豊永 貴彦、福知 工、江口 考明、山下 博司、小嶋 融一、孝橋 道敬、大塚 真美、大橋 理奈、伊藤 大、蘆田 潔、長田 勇気、豊田 昌夫

症例は68歳の男性。平成19年に膀胱癌に対してTUR-BTを施行されており、術後は近医にて膀胱内注入療法が行われていた。平成21年4月より間歇的な心窩部痛を自覚するようになり、近医にて便潜血陽性を指摘され当院当科を紹介受診となった。5月7日に大腸内視鏡検査を行い、上行結腸に5cmに渡る全周性の2型進行大腸癌が認められた。病理組織結果では高分化型腺癌が認められた。5月14日に上部消化管内視鏡検査を行い、中部食道に3cmにわたる全周性の食道表在癌（IIc）が認められた。病理組織結果は扁平上皮癌であった。また、前庭部小弯に2型進行胃癌が認められ、低分化型腺癌が確認された。術前CTにて肝両葉に直径10mm大の転移性肝腫瘍が散見され，8a、14v，202のリンパ節腫大が認められた。6月1日に幽門側胃切除（BillrothII法再建）＋右半結腸切除術が行われた。また，転移性肝癌に対して術中肝生検が行われ高分化型腺癌を認め，大腸癌由来と診断した。術後の病理組織結果より、食道癌T1bN0M0/stageI、胃癌 L.type3.tub2.T3N2H0P0M0/stageIIIB、大腸癌 A.type2.tub1.SSN2H1P0M0/stageIVと診断した。現在当科外来にて転移性肝腫瘍に対してavastin＋FOLFIRIを行っている。異時性・同時性に、原発の異なる4種の悪性腫瘍の重複症例を経験したので報告する。

P-16-5 転移巣に神経内分泌癌と扁平上皮癌の成分を認めた大腸原発高分化型腺癌の1例

[1]札幌社会保険総合病院消化器科、[2]札幌社会保険総合病院病理診断科
○原田 一顕[1]、高橋 正和[1]、小野 雄司[1]、高木 智史[1]、吉田 純一[1]、高橋 秀史[2]

症例は87歳、男性。便秘と食欲低下を主訴に近医を受診した際、腹部腫瘍を指摘され精査加療目的に当科入院となった。入院後の造影CTでは、腹腔内に内部不均一な10×7cmの腫瘍を認めた。腫瘍は右尿管を巻き込んで存在しており、膀胱、右総腸骨動静脈、右腸腰筋への浸潤と多発リンパ節転移が疑われた。尿細胞診とエコー下腫瘍生検を行ったところ、扁平上皮癌の診断であった。また大腸内視鏡検査では上行結腸に2型腫瘍を認め、生検を行ったところ腺癌であった。さらにCT、MRIで前立腺癌も疑われた。高齢、ADLの低下から積極的な治療は困難と考えられ、外来経過観察としたが、第44病日に食欲低下と全身倦怠感が増強し再入院となった。補液などの対症療法で経過観察したが、第62病日に全身状態が悪化し永眠された。病理解剖を施行したところ、上行結腸癌は高分化型腺癌からなり、腹腔内腫瘍は扁平上皮癌及び神経内分泌癌から構成されていた。組織学的にも上行結腸癌と腹腔内腫瘍に連続性を認めた。腹腔内腫瘍は膀胱と右尿管に浸潤していた。肝臓、前立腺、副腎の転移巣には神経内分泌癌と扁平上皮癌の所見を認めた。転移巣に神経内分泌癌と扁平上皮癌の成分を認めた大腸原発高分化型腺癌の1例について若干の文献的考察を含め報告する。

P-16-6 直腸ESD後、グリセリン浣腸にて直腸穿通をきたした一例

大阪市立大学消化器内科学
○大林 倫子、町田 浩久、杉森 聖司、永見 康明、中谷 雅美、亀田 夏彦、岡崎 博俊、谷川 徹也、富永 和作、渡辺 俊雄、藤原 靖弘、荒川 哲男

症例は78歳男性。血便の精査で施行した下部消化管内視鏡検査で直腸癌を指摘され当科を紹介された。精査にて直腸Rabに主座をおく直腸癌0-Is+IIa、80 mm大の病変、NBI拡大観察でCP分類type II-IIIA、色素観察でIV pitであり深達度:粘膜内～微小浸潤癌と診断した。また腹部骨盤部CT検査ではリンパ節・他臓器転移なしと診断した。高齢であること、直腸肛門側端が歯状線に接していることから内視鏡治療を選択し、内視鏡的粘膜下層剥離術（ESD）を施行した。術中・術後経過に特記すべき事項は認めず、病理組織診断は腺腫内癌、脈管侵襲陰性、断端陰性であった。術後6ヵ月目にスクリーニング目的で下部消化管内視鏡検査を予定した。前処置はニフレック法で行い、グリセリン浣腸を追加した。浣腸施行直後に腰痛の訴え、意識は清明であったものの血圧が一過性に低下した。安静臥床にて経過を見たところ腰痛はすぐに軽快し、血圧も安定したため内視鏡検査を施行した。直腸ESD後瘢痕部は中等度狭窄を呈していたが内視鏡通過は良好であった。全大腸観察後の直腸観察時、内視鏡治療後瘢痕部に深い粘膜裂創を認めた。緊急骨盤部CT検査を施行したところ、直腸周囲の後腹膜腔に気腫を認め直腸穿通と診断、緊急入院となった。入院後、絶食および持続点滴、抗生剤投与など保存的加療を行い良好に経過した。骨盤CTにて気腫の消失を確認し第7病日から開食、13病日に軽快退院となった。今回、直腸ESD後の瘢痕によって非対称性の引きつれを来たし、グリセリン浣腸を施行したことで直腸穿通をきたした症例を経験したので、若干の文献的考察を加えて報告する。

P-17-1 腸重積で発症した腸回転異常を伴う盲腸癌の1例

市立藤井寺市民病院
○福原研一朗、大村 泰、葛城 邦浩

症例は76歳，女性．下腹部中心に疼痛出現したため近医を受診，内服薬にて軽快した．2週間後に再燃し投薬を受けるが10日経過しても改善せず，約10日間の絶食状態で紹介受診となった．診察上では下腹部に15×12cmの弾性硬な腫瘤を触知し，腹膜刺激症状を伴っていた．CTおよび腹部超音波検査で回盲部にtarget signおよび少量の腹水が確認され，腸閉塞状態となっていたため，回盲部付近での腸重積，汎発性腹膜炎の疑いにて緊急手術を施行した．混濁した腹水貯留があり，盲腸および回腸末端が上行結腸から横行結腸にまで約30cmにわたり腸重積を起こしていた．用手的に整復を試みたが，回腸は既に壊死・穿孔しており，回盲部には腫瘤を触知した．肝彎曲部から回盲部は後腹膜に全く固定されていなかったが，他の解剖学的異常所見は認めなかった．そこで悪性腫瘍の可能性，腸管の浮腫などを考慮し，右半結腸切除を施行した．術後経過は特に問題なく軽快し，病理検査で盲腸癌と診断され，取扱規約では2型，tub1，pSS，med，INFb，ly1，v1，pPM0，pDM0，pRM0，pn1（No.201），pstageIIIaであった．腸重積・腹膜炎で発症した盲腸癌に対して開腹手術を行い，術中所見から腸回転異常を伴っていることが判明した．腸回転異常症は成人での報告例は多くはないが，適切な手術術式決定のために念頭に置くべき疾患だと思われた．

P-17-2 孤立性小脳転移を契機に発見されたS状結腸癌の1例

旭川医科大学消化器外科
○海老澤良昭、千里 直之、山田 理大、長谷川公治、星 智和、
河野 透

【はじめに】大腸癌脳転移は進行性再発大腸癌に合併することが多く、その発生頻度は文献的に1-8％と報告されているが、肝・肺転移が無く脳転移を初発症状とした症例は比較的まれである。今回我々は，孤立性小脳転移を契機に発見されたS状結腸癌の1例を経験したので，文献的考察を加え報告する．【症例】70歳男性．2008年12月よりめまい・ふらつきが出現.2009年2月に悪心、嘔吐が出現したため，同年3月近医を受診．脳CTで右小脳半球に直径3cm大の孤立性腫瘍を認めたため，手術を勧められ当院脳外科に紹介，入院となった．診察上軽度の振戦を認めた．血液検査では腫瘍マーカーを含め異常所見は認めず．また腹部CTにてS状結腸腫瘍を認めたため，大腸内視鏡検査及び生検を施行したところS状結腸癌の診断が得られた．以上の所見によりS状結腸癌孤立性小脳転移と診断した．同年3の月に開頭小脳腫瘍摘出術施行．その後同年5月にS状結腸切除術を施行した．その後全脳照射を施行し，また化学療法としてmFOLFOX6を施行中であり，現時点において再発の所見を認めていない．

P-17-3 膵頭十二指腸切除術を施行した大腸癌術後再発の3例

[1]北海道消化器科病院内科、[2]北海道消化器科病院外科、
[3]北海道消化器科病院病理
○碇 修二[1]、町田 卓郎[1]、加藤 貴司[1]、黒瀬 龍彦[1]、佐々木清貴[1]、
山田 裕人[1]、中村 英明[1]、加賀谷英俊[1]、目黒 高志[1]、堀田 彰一[1]、
岡村 圭祐[2]、森田 高行[2]、高橋 利幸[3]

大腸癌術後リンパ節再発に対し、膵頭十二指腸切除術を施行した3例を経験したので、若干の文献的考察を加えて報告する。症例1：60歳、女性。1998年7月、S状結腸癌に対し低位前方切除術施行。Stage IIIaであった。2000年4月に肝転移、同年11月に肝門部リンパ節転移に対し、それぞれ肝切除術、リンパ節摘出術を施行した。2005年には膵頭部リンパ節の腫大を認め、化学療法を行っていたが、自己判断で中止されていた。2007年12月、閉塞性黄疸を発症、十二指腸浸潤も認め、内視鏡的減黄が不可能であったため、PTBDを施行。同部以外に転移巣を認めないことから、亜全胃温存膵頭十二指腸切除術（SSPPD）を施行した。症例2：72歳、女性。2001年、上行結腸癌に対し、右半結腸術施行。Stage IIIbであった。2007年12月、吐血にて前医受診。十二指腸狭窄と閉塞性黄疸を指摘され、当院紹介。十二指腸狭窄のため内視鏡的減黄が不可能であったため、PTGBDを施行した。同部以外に転移巣を認めないことから、SSPPDを施行した。症例3：37歳、男性。2005年5月、S状結腸癌に対し高位前方切除術施行。Stage IIであった。2008年11月、経過観察目的の腹部CT検査にて肝門部から膵頭部リンパ節の腫大を認め、EUS-FNAにて大腸癌の転移と診断した。化学療法を数クール施行後、2009年2月、SSPPDを施行した。3例とも、重篤な手術合併症は認めなかった。症例2は無再発生存中であるが、症例1、3は術後肝転移をきたし、現在化学療法を継続している。膵頭十二指腸切除術は侵襲の大きい手術であるが、大腸癌の転移に対して切除可能であれば、積極的に考慮しても良いのではないかと思われる。

P-17-4 S状結腸癌を発症した脊髄損傷患者に対するQOLを考慮したS状結腸切除術+人工肛門造設術

独立行政法人国立病院機構村山医療センター
○鍋島 一仁、叶多 寿史、瀬川 徹

脊髄損傷患者の直腸膀胱障害は長期にわたりQOLを損なう。今回我々は、S状結腸癌を発症した脊髄損傷患者に対するQOLを考慮したS状結腸切除術+人工肛門造設術を施行した一例を経験し文献的考察を加え報告する。症例は70歳男性。主訴は下血。既往歴：脊髄損傷（昭和46年受傷。Th11脱臼Th12骨折。下半身麻痺。車椅子での日常生活。直腸膀胱障害にて膀胱瘻あり。週3回の訪問看護にて摘便、それ以外は妻が毎回摘便）。受傷後、仙骨部、踵部褥創による入退院歴あり。現病歴：2009年1月頃より訪問看護摘便時に出血あり。徐々に貧血進行し、同年3月眩暈、低血圧を認め、同年4月に精査目的に当院入院となった。来院時の血液検査所見では、Hb10.3g/dlと貧血を認めた。CEAは3.7ng/mlであった。入院後の大腸内視鏡検査ではS状結腸内腔を占拠する腫瘍を認め内視鏡は通過しなかった。同部位の生検にて腺癌を認めた。リンパ節転移、遠隔転移は認めなかった。術前診断はS状結腸癌cT3，cN0，H0，P0,で、手術はS状結腸切除術+人工肛門造設術を施行した。人工肛門の適応はQOLを考慮し、患者・家族の同意希望を得て決定した。病理組織学的検査は、腺癌、pap.，MP，ly1，v0，PM0，DM0，N0,であった。術後経過は良好で術後14病日にリハビリ科転科、術後6カ月転移再発なく外来通院中である。脊髄損傷患者のストーマ造設に関しては、排便処理所要時間の短縮、褥創汚染の改善、慢性便秘の改善、外出時便失禁の不安からの解放などがあるが、人工肛門造設の受容や、合併症などの問題もあり、適応には慎重でなければならない。本症例では排便処理の時間短縮によりQOLは改善、家族の負担は軽減しその適応は有用であったと考えられた。

P-17-5 転移性結腸直腸癌に対する標準的化学療法が奏効した原発不明腺癌の1例

日本大学消化器外科
○大亀 浩久、鳥飼 博子、山崎 洋子、蛯澤記代子、万本 潤、
間崎 武郎、石井 敬基、増田 秀樹、高山 忠利

【症例】67歳、男性。【経過】腹部膨満感を主訴に近医を受診し、腹部CTにおいて腹腔内腫瘤と多発肝腫瘍を認めたため、精査加療目的に2008年4月当科紹介入院となった。腹腔内腫瘤は横行結腸を中心に壁外へ進展しており、横行結腸癌、GISTあるいは悪性リンパ腫とその肝転移が疑われたが、大腸内視鏡検査で病巣まで到達することができず組織の確認はできなかった。しかしながら、横行結腸が高度に狭窄していたため腸管閉塞の予防と組織診断を目的に、同月、横行結腸切除術を施行した。病理診断はmetastatic adenocarcinomaで原発巣は不明であった。腎機能障害と投与の簡便性からTS-1の内服を5月に退院してから開始した。腹部CTを9月に再検したところ肝転移が増大していたため、10月よりFOLFOX＋bevacizumab（以下BV）療法を行った。翌年1月の腹部CTでは肝転移の縮小を認め、以降もFOLFOX＋BV療法を継続したが、grade 3の神経障害が出現したため、6月よりFOLFIRI＋BV療法に変更した。FOLFIRIに伴う副作用は認めず、肝転移の縮小効果は8月の腹部CTにおいても確認され、患者は現在も通院加療をしている。【考察】従来、原発不明腺癌に対してはcisplatinを中心とした化学療法が行われていたが、近年では、TS-1との併用療法が報告されるようになった。本症例では、腎機能障害が認められたことから、当初、TS-1単剤での治療を行っていたが効果が得られず、転移性結腸直腸癌の標準治療であるFOLFOX/FORFIRI＋BV療法を試みたところ、肝転移巣の縮小効果が得られたので報告した。

P-18-1　上部消化管内視鏡で拾い上げ診断した声門表在癌の1例

[1]県立宮崎病院放射線科、[2]県立宮崎病院耳鼻咽喉科、
[3]県立宮崎病院病理科
○藤本　正樹[1]、阿部　太郎[1]、内野　典子[1]、村中　貴浩[1]、押方　慎弥[1]、
山口健一郎[1]、山田　浩己[1]、鍋倉　　隆[2]、島尾　義也[3]

近年の消化器内視鏡技術の進歩により高解像，ハイビジョン，拡大観察，画像強調観察など臨床的有用な機器が一般診療で使用できるようになった．また，癌ハイリスクグループの認識と検査医の意識向上により，上部消化管内視鏡検査で早期段階の頭頸部癌が発見されるようになった．今回，上部消化管内視鏡検査で拾い上げ診断した声門表在癌の1例を経験したので，喉頭癌の内視鏡診断に関する文献的考察を含めて報告する．
症例は60歳代の男性．アルコールフラッシャー飲酒・喫煙家．ビール350ml＋焼酎1合/日×38年，タバコ20本/日×43年．喉頭の自覚症状なし．2009年1月に胃癌に対するESDを行い根治切除．もともと上部消化管内視鏡検査時の嘔吐反射が高度のため，既往検査では頭頸部の観察が不十分であった．生活歴から頭頸部癌のハイリスクグループであったので，胃癌ESD術後6ヶ月の内視鏡では静脈麻酔による十分な鎮静下に検査を開始した．経口ハイビジョン拡大スコープ（GIF-H260Z）を使用してNBIで観察を開始したところ，喉頭の左声門に約6mm白色調の不整な低い隆起を認めた．NBIと白色光の両方で観察して病変の視認性はNBIが優れた．拡大観察を試みたが，喉頭面へのスコープ接触で咳嗽反射を誘発したため微細血管評価は困難であった．非拡大の所見から表面隆起0 IIa型の（錯）角化を示す扁平上皮腫瘍を疑った．耳鼻咽喉科にて転移検索で頚部エコーとPET-CTを施行．直達喉頭鏡下微細手術（Laryngomicrosurgery）の切除組織は扁平上皮癌でcTisN0M0と診断した．

P-18-2　食道癌乳腺転移の1例

札幌医科大学第一内科
○栗原　弘義、奥田　博介、中村　浩子、渡邉　秀平、高丸　博之、
田沼　徳真、山下健太郎、有村　佳昭、篠村　恭久

症例は60歳男性。2009年4月より右頚部痛を自覚していた。6月より右上腕の腫脹を認め、6月23日に当科紹介受診された。上部消化管内視鏡にて胸部上部食道後壁に1/4周性の進行食道癌（type3）を認め、生検にて中分化型扁平上皮癌の診断であった。造影CTでは頚部・縦隔・腋窩リンパ節転移の他、右乳腺に1.5cm大の腫瘤性病変を認めた。乳癌の合併あるいは乳腺転移を疑い、穿刺吸引細胞診を施行しclassV（poorly differenciated carcinoma）、針生検にて少数ではあるが個細胞角化を伴う異型上皮集塊を認め、乳腺転移と診断された。進行食道癌stageIVb（cT3N4M1）と診断し、全身化学療法として5FU+CDDP（5FU 800mg/m^2/day（day1-5), CDDP:80mg/m^2（day1））を7月13日より開始した。また、症状緩和目的に右腋窩および鎖骨上窩に対して45Gy/18分割の放射線照射を施行した。化学療法1コースおよび放射線照射終了後、頚部・縦隔・腋窩リンパ節は縮小し、上腕浮腫は著明に改善を認めた。乳腺は乳腺外悪性腫瘍の転移臓器としてはまれであり、その頻度は0.43%、原発部位としては血液腫瘍、悪性黒色腫、肺癌が多いと報告されている。食道原発の乳腺転移の報告は現在まで無く、きわめてまれな症例と考えられた。若干の文献的考察を加えて報告する。

P-18-3　皮膚筋炎を契機に発見された同時性多発性食道癌の一例

[1]順天堂大学附属練馬病院消化器内科学講座、
[2]順天堂大学附属練馬病院病理診断科学講座
○森本　　崇[1]、傅　　光義[1]、小沼　宏徳[1]、和泉　裕子[1]、松山秀二郎[1]、
川邉　正人[1]、大蔵　隆一[1]、松本　俊治[2]、宮崎　招久[1]

症例は64歳男性。感冒症状と上下肢痛を自覚し，さらに両手背の浮腫を認めたため、近医を受診した。胸部CT検査で異常陰影を認め、当院の呼吸器内科を紹介受診した。間質性肺炎と診断され、精査加療目的で入院となった。身体所見及び血液検査より1）紅斑様皮疹、2）抗Jo-1抗体陽性、3）筋肉の自発痛、4）CK:6328、5）38℃台の発熱、などを認めたことから皮膚筋炎と診断された。悪性腫瘍合併の有無を精査する目的で上部消化管内視鏡検査（GF）施行した。GFでは、口腔内にメラノーシスを認め，さらに中部食道及び下部食道にそれぞれ15mm大のIIc病変及び3/4周性のIIc病変を認めた．治療として食道胃上部切除・胃挙上再建術を施行した。病理組織学的にはそれぞれ、1）30×20mm, moderately differentiated squamous cell carcinoma, T1a-LPM, INFa, ly0, v0, PM0, DM0, IM0, pN2、2）60×48mm, moderately differentiated squamous cell carcinoma, T1b-SM3, INFb, ly2, v0, PM0, DM0, RM0, IM0, pN2であった。術後、間質性肺炎や皮膚筋炎の症状は無治療にて軽快し、ステロイドを投与せずに退院となった。臨床経過より皮膚筋炎は食道癌による傍腫瘍症候群の可能性が示唆された。今回我々は皮膚筋炎を契機に同時性多発性食道癌が発見された一例を経験したので、画像を中心に文献考察を加えて報告する。

P-18-4　微小食道SM癌の二例

癌研究会有明病院消化器内科
○石山晃世志、土田　知宏、菅沼　孝紀、今井　瑞香、春日　章良、
岡田　和久、岸原　輝仁、大前　雅実、岸　　遂忠、吉本　和仁、
平澤　俊明、窪田　　学、小川　大志、千野　晶子、山本　頼正、
藤崎　順子、星野惠津夫、五十嵐正広、高橋　　寛

【症例1】82歳男性【主訴】内視鏡治療目的【既往歴】食道癌術後【現病歴】スクリーニング上部内視鏡検査にて，切歯列19cmに径5mm大の周囲になだらかな隆起を伴う発赤面を認めた．ルゴール撒布ではピンクカラーサイン陽性の不染となるが，周辺隆起は目立たなかった．同部位の生検にて扁平上皮癌と診断された．治療時にNBI観察を行い，病変口側にAVA，中央に血管が目立たない領域，肛門側に井上らの分類のTypeV2, V3を認め，一部にTypeVnの所見を認めた．治療前総合判断：深達度MM～SM1で年齢・病変径などを考慮し内視鏡的粘膜切除（EMR-C）にて一括切除を行った．病理組織診断は，扁平上皮癌，深達度SM2，ly-/v-，VM-/HM-．広範囲でSM浸潤を認めるが上皮内での癌の露出は少ない病変であった．【症例2】70歳男性【既往歴】早期胃癌内視鏡治療後．HP除菌療法後【原病歴】経過観察目的の内視鏡検査を行ったところ，切歯列30～31cmの食道ルゴール不染より生検にて扁平上皮癌と診断された．逆流性食道炎を伴っていたため病変の範囲診断が困難であった．PPI内服開始し2ヶ月後に再検査行ったところ，同部位は5mm大のピンクカラーサイン陽性の不染として認識された．通常内視鏡診断による深達度はLPMと判断されたが，NBI診断ではMMもしくはSM1が疑われた．診断的治療目的にEMRを行った．病理組織診断にて深達度SM1であった．【結語】当院で経験した微小食道SM癌の二例につき若干の文献的考察を加え報告する．

P-19-1 全周性狭窄をきたした乳癌食道転移の1例

京都府立医科大学附属病院
○福居 顕文、八木 信明、玄 泰行、吉田 直久、内山 和彦、石川 剛、半田 修、高木 智久、保田 宏明、小西 英幸、若林 直樹、古倉 聡、内藤 祐二、吉川 敏一

症例は69歳女性、主訴は嚥下困難。2006年7月、当院乳腺外科を受診、浸潤型乳癌と診断された。ホルモン療法を先行し腫瘍縮小後2007年1月、右乳房切除術＋腋窩リンパ節郭清術を施行された。進行度はT4N0M0 stage3。術後化学療法を施行しCR獲得後、近医で経過観察されていた。2008年10月より嚥下困難を自覚するようになり2009年5月症状増悪のため当科紹介受診、上部消化管内視鏡にて胸部食道に全周性の輪状狭窄を認めたため精査加療目的に入院となった。胸部CTでは気管分岐下レベルの食道に全周性の壁肥厚を認めた。また左腋窩に10mm大のリンパ節腫脹を認めた。PET-CTでは食道壁肥厚、左腋窩リンパ節に一致してFDGの高度の集積を認めた。その他臓器に異常集積を認めなかった。食道全周性の輪状狭窄に対しEUSを施行した。第1層は異常ないが2層以深の著明な全周性の壁肥厚を認め、また傍食道リンパ節腫大を認めた。腫瘤としては認識はできず炎症性、あるいはびまん性の腫瘍浸潤が疑われた。術後乳癌の食道転移、縦隔リンパ節転移を疑い確定診断目的にEUS-FNAを施行した。専用機では食道壁肥厚は描出できず傍食道リンパ節生検を行い、細胞診にてadenocarcinomaの診断を得た。この細胞形態は乳癌切除標本と一致しており、乳癌術後再発、食道転移と診断した。文献報告例をみると乳癌の食道転移の好発部位は気管分岐部直下に多く、縦隔リンパ節転移をきたす時にリンパ管浸潤を伴うため全周性狭窄をきたすことが多いとされている。EUS-FNAにより非侵襲的に確定診断を得ることのできた症例を今回経験したため文献的考察を加え報告する。

P-19-2 乳癌術後再発による食道狭窄の1例

[1]県西部浜松医療センター消化器科、
[2]県西部浜松医療センター臨床病理科
○岩岡 泰志[1]、山田 正美[1]、下山 真[1]、森 泰樹[1]、鈴木 聡[1]、山崎 哲[1]、鏡 卓馬[1]、千田 剛士[1]、高井 哲成[1]、本城裕美子[1]、吉井 重人[1]、影山富士人[1]、小澤 享史[2]

症例は66歳女性。平成11年当院外科にて左乳癌T2N0M0 stageIIAと診断、胸筋温存乳房切除術（Bt+Ax）を施行。術後診断はinvasive ductal carcinoma, solid-tubular type, NG3, f+, ly+, v-, ER（＋）, PgR（＋）, C-erb B2（－）, FISH（－）, n0（0/14）であった。平成13年までTAMによる化療を行い順調に経過していたが、平成16年縦隔リンパ節転移が出現し再発。アロマターゼ阻害薬による追加治療を続けていた。平成19年6月より胸部つかえ感が出現。内視鏡にて切歯より30cm付近の胸部中部食道に粘膜下腫瘍様の隆起性病変による狭窄を認め、生検にて乳癌の浸潤を疑う腺癌細胞が認められた。VNR・CPA・CPT-11による化学療法を行いつつ、通過障害に対して平成20年6月まで食道ブジーによる内視鏡的拡張術を繰り返し行い約1年間開存維持できていたが、次第に狭窄が強まりブジーによる拡張は不可能となった。乳癌に対する追加治療はすでに困難であり、経口摂取不能かつ口腔内の唾液貯留も続いたため、QOLを改善する目的で平成20年9月食道狭窄部にself-expandable metallic stentを留置した。その後も対症療法を続け、平成21年2月に在宅死亡されたが、ステント挿入後約5か月間少量ながらも経口摂取は可能であった。乳癌の術後再発による食道狭窄の報告は非常に稀であり、拡張術およびステントによる内視鏡治療がQOL改善に寄与した貴重な症例である。若干の文献的報告を加え報告する。

P-19-3 食道癌CRT後局所再発に対してsalvage ESDを施行した3例

京都府立医科大学消化器内科
○土肥 統、山田 展久、和田 貴子、尾藤 展克、山田 真也、玄 泰行、吉田 直久、内山 和彦、石川 剛、高木 智久、半田 修、小西 英幸、若林 直樹、八木 信明、古倉 聡、内藤 裕二、吉川 敏一

【目的】今回、食道癌CRT後局所再発に対してESDを施行した3例につき考察を含め報告する。【症例1】68歳、男性。2006年8月表在型食道癌（IIc+IIb）に対し、CRTを施行。一旦CRとなったが、2007年4月局所再発を認めsalvage ESDを施行。病理組織はT1a-LPM, ly0, v0, LM-, VM-で局所完全切除であったが、2008年12月に再度局所再発を認めた。追加治療を考慮していたところ、2009年5月浸潤性腎癌（T4N2M1）にて死亡。【症例2】65歳、男性。進行食道癌（T4N3M0）に対し2007年7月CRT施行。CRとなったが、2008年3月に局所再発を認めたためESD施行。病理組織はT1a-MM, ly0, v0, LM-, VM-であった。2009年1月に再度局所再発を認め、FP療法3クール後に2009年8月に食道摘出術を施行。病理組織はT3, INF c, ly1, v0, PM0, DM0, N0であった。【症例3】65歳、男性。2008年4月表在型食道癌IIcに対しCRTを施行。CRとなり、経過観察していたが2009年2月に局所再発したためESDを施行。病理結果はsm2, ly1, v0, LM-, VM-であった。追加治療を考慮していたが、2009年5月に肝不全で死亡した。【結語】食道CRT後のESDは治療後の線維化によりESDが困難と予想されたが、大きな偶発症なく施行できた。食道癌の局所再発に対するsalvage ESDが有用という報告もあるが、本症例のように局所的に切除できていても再発する可能性があり、適応に関しては慎重な対応が必要と考えられた。

P-19-4 食道癌に対する化学放射線療法中に著明な低Na血症をきたした1例

富山大学付属病院第三内科
○植田 亮、小川 浩平、山脇 秀元、板谷 優子、梶浦 新也、藤波 斗、宮嵜 孝子、細川 歩、工藤 俊彦、杉山 敏郎

症例は76歳男性。嚥下困難、前胸部不快感を主訴に前医を受診し、進行食道癌の診断で当院へ紹介となった。精査の結果、胸部中部食道癌（3型、扁平上皮癌、cT2N1M1b、stageIVb）と診断された。治療法として5-FU 700mg/m2をday1-4、29-32とcisplatin（CDDP）70mg/m2をday1、29の化学療法（FP療法）に放射線照射（60Gy）を併用する化学放射線療法を開始した。FP療法1コース施行時のgrade（Gr）3以上の有害事象として、白血球減少（Gr3）、好中球減少（Gr3）、低Na血症（Gr3；129mEq/l）を認めた。有害事象の改善を確認後、day35よりFP療法2コースを開始したところday42に意識障害を認めた。day43の生化学検査でNa 114mEq/lと著明な低Na血症を認め、血漿浸透圧 358mosm、Cre 0.6mg/dl、ADH 3.68pg/dl、コルチゾール 23.2μg/dl、尿中Na 71mEq/l、尿浸透圧 358mOSMであり臨床経過および他疾患との鑑別によりCDDPによるSIADHと診断した。輸液によるNa補給によりday46には意識障害、電解質異常ともに改善傾向を示した。今回われわれは食道癌の放射線併用化学療法中にSIADHを合併した一例を経験したので、若干の文献的考察とともに報告する。

P-20-1 NBI拡大観察を用い、ESDにて切除できた食道バレット腺癌の一例

[1]京都第一赤十字病院消化器科、[2]京都府立医科大学消化器内科
○戸祭 直也[1]、吉田 憲正[1]、間嶋 淳[1]、田中 信[1]、北市 智子[1]、小野澤由里子[1]、川上 巧[1]、冨江 晃[1]、寄木 浩行[1]、世古口 悟[1]、服部 武司[1]、鎌田 和浩[1]、中村 英樹[1]、佐藤 秀樹[1]、奥山 祐右[1]、木村 浩之[1]、八木 信明[2]、吉川 敏一[2]

【症例】58歳男性。主訴、心窩部痛。【現病歴】心窩部痛のためかかりつけの近医を受診。精査目的にて、平成21年1月6日、上部消化管内視鏡検査を行ったところ、食道胃接合部にバレット腺癌を疑う所見を認めたため、1月15日当科紹介初診となった。【経過】1月16日当院にてNBI拡大による画像強調観察を含めた上部消化管内視鏡検査を施行。食道胃接合部のバレット食道（Short segment Barrett's esophagus, SSBE）内に発生した粘膜内に限局するバレット腺癌と診断した。2月2日入院の上、食道粘膜下層剥離術（ESD）を行った。手術時間は127分、デバイスはIT knife、Dual knifeを用い、穿孔などの偶発症なく終了した。その後出血などの偶発症もみられず、クリニカルパス通り、2月10日退院となった。病理結果は、9mm×6mm、深達度T1a-LPM（M2）の高分化型腺癌であった。【考察】近年バレット腺癌は白人では全食道癌の約50％を越えたと報告されているが、本邦では約1%とまだまだ少ない。一方、当院では早期の食道癌に対し、ESDを2003年4月に導入し、2009年6月末までに117例に施行してきた。このESD症例のうち、当院で切除可能であったバレット腺癌は当症例を含め2例であり、粘膜内に限局するバレット腺癌の早期発見例は非常に稀といえよう。また術前にNBI拡大観察を用い、切除範囲を決定することができた。【結語】今回我々は、NBI拡大観察を用い切除範囲を決定した上で、ESDにて切除することができた食道バレット腺癌の一例を経験したため、報告した。

P-20-2 食道表在癌内視鏡治療後の難治性狭窄に対しRadial Incision and Cutting法を施行した2例

大阪市立大学消化器内科学
○南野 弘明、町田 浩久、永見 康明、中谷 雅美、杉森 聖司、亀田 夏彦、岡崎 博俊、山上 博一、谷川 徹也、渡辺 憲治、渡辺 俊雄、富永 和作、藤原 靖弘、荒川 哲男

【背景・目的】近年、内視鏡的粘膜下層剥離術（ESD）の開発、普及により広範囲に拡がる食道表在癌の治療も可能となった。ESD後の狭窄に対しては内視鏡的バルーン拡張術（EBD）が行われているが、十分な拡張が得られない症例も存在し、これらに対する治療法は確立されていない。今回、食道表在癌ESD後の難治性狭窄に対しRadial Incision and Cutting（RIC）法を施行した症例を検討した。【対象と方法】対象は食道表在癌に対するESD施行後に狭窄を来しEBDを10回以上施行するも十分な拡張が得られなかった2例3病変。RIC法は狭窄部を高周波切開ナイフで放射状に切開した後、同部を口側と肛門側の食道内腔を結んだ線を想定した部位まで切除した。また施行後は再発予防目的にてEBDを週1-2回、4週以上施行した。【結果】治療前に3病変で上部消化管用内視鏡（外径10.2 mm）が通過不可だったが、RIC法施行後はすべての病変で通過可能となった。1病変では1回のRIC法で良好な拡張が得られた。他の2病変のうち1病変で4カ月後に、頚部食道に狭窄を認めていた他方で1.5カ月後と3カ月後に再度RIC法を要した。摂取可能な食事は1例で流動食→固形食、他で半固形食→固形食となった。現在まで観察期間は8カ月と15カ月であるが狭窄症状なく良好に経過している。またRIC法施行後に術後出血や穿孔などの合併症は認めなかった。【結語】食道表在癌に対するESD後の難治性狭窄に対してRIC法を行った。同法は安全に複数回施行でき、かつ有効な手段と考えられた。

P-20-3 内視鏡処置具クリップが縦隔洞内に穿破した1例

大阪市立大学消化器内科学
○荒川 哲男、町田 浩久、富永 和作、渡辺 俊雄、藤原 靖弘

56歳男性の大酒家。アルコール性肝硬変にて近医通院中、スクリーニング目的で施行された上部消化管内視鏡検査で食道癌を疑われ、当科に紹介となった。精査にて、EC junction直上の下部食道に主座を置く食道表在癌0-IIc、半周性病変、深達度m2と診断し、同病変に対して内視鏡的粘膜下層剥離術（ESD）を施行した。術中、蠕動運動が強く、また病変肛門側（下部食道の漏斗状部分）の粘膜下層に強い線維化を認め、粘膜下層剥離中に固有筋層に一部切り込んだ。穿孔を疑い切除終了後にクリップで縫縮を試みたが十分な縫縮はできなかった。絶食と抗生剤投与等の保存的加療にて良好に経過し、12日目から開食、28日目に退院となった。病理組織診断はLPM, ly0、v0、HM 0、VM 0で治癒切除と判断した。外来経過観察中、ESD後潰瘍は瘢痕化しクリップもすべて脱落したが、胸部単純X線撮影で縦隔陰影内にクリップ様陰影を認めた。内視鏡治療後2.5年が経過するが、現在までクリップ残存による症状や副作用は認めていない。クリップの縦隔洞内侵入に関しては、穿孔部閉鎖手技中に1個のクリップが穿孔部を越えて縦隔洞内組織に装着した可能性と、食道組織に装着されたクリップが、食道の蠕動運動で圧迫を受け、食道壁を穿破して縦隔洞内に落下した可能性の二通りが考えられる。胸部X線上、クリップの移動を認めないため前者の可能性が高いと考えている。現時点で積極的な除去操作は予定していないが、食道壁は薄く心臓に隣接した臓器でもあり穿孔部の縫縮に際しクリップ操作には十分な注意を要する、またより操作性に優れたクリップの開発が望まれると考えられた。

P-21-1　ESDにて診断しえた胃カルチノイドの1例

[1]福島県立医科大学消化器・リウマチ膠原病内科学講座、
[2]福島県立医科大学附属病院内視鏡診療部
○渡辺　　晃[1]、佐藤　匡記[1]、引地　拓人[2]、入澤　篤志[1]、高木　忠之[1]、佐藤　　愛[1,2]、池田　恒彦[1]、鈴木　　玲[1]、中村　　純[1]、小原　勝敏[2]、大平　弘正[1]

【症例】50歳代女性【病歴】2007年に上部消化管内視鏡検査（EGD）を施行され、胃体下部大弯に20mm大の非腫瘍性上皮に覆われた，粘膜下腫瘍様の立ち上がりを有する隆起性病変を指摘された．発赤調のびらんを伴っていたが，複数個の生検で腫瘍細胞は採取されず，経過観察となった．2009年のEGDでは，病変はさらに緊満していた．超音波内視鏡検査（EUS）では，病変は第2層と第3層を主座とする低エコーの腫瘤として描出された．嚢胞を反映する高エコーや無エコーの所見は認めなかったが，内視鏡像から，hamartomatous inverted polyp（HIP）を第1に考えた．また、緊満感からHIPの一部が癌化した可能性も考えた．超音波内視鏡下穿刺吸引生検（EUS-FNA）を考慮したが，HIPの場合には確定診断が得られない可能性を考え，十分なinformed consentの上で，total biopsyの目的で内視鏡的粘膜下層剥離術（ESD）を施行した．【ESDの結果とその後の経過】粘膜下層深層まで及ぶ長径21mmのカルチノイドであった．脈管侵襲はみられず，側方断端は陰性であったが，深部断端はギリギリで切除されていた．粘膜面に腫瘍の露出は認めなかった．本人が追加の外科手術を希望せず，現在慎重に経過観察中である．血中*H. pylori*抗体は陽性，血中ガストリン値は高値であった．【結論】内視鏡像と生検で診断できず，ESDで診断した胃カルチノイドの1例を経験した．RindiのIII型と考えているが，血中ガストリン値が高値である点でも貴重な症例と思われた．文献的考察をふまえて報告する．

P-21-2　胃穿孔で判明した腺癌成分を伴った胃内分泌細胞癌の1例

[1]佐世保中央病院外科、[2]佐世保中央病院病理部
○清水　輝久[1]、佐々木伸文[1]、重政　　有[1]、稲益　英子[1]、梶原　啓司[1]、碇　　秀樹[1]、國崎　忠臣[1]、米満　伸久[2]

上部消化管穿孔では潰瘍穿孔が最も多いが、時に胃癌によるものが見られ、注意を要する。今回穿孔性腹膜炎で緊急手術を施行したところ、術後病理診断で胃内分泌細胞癌と診断された1例を経験したので報告する。症例は75歳男性。主訴は上腹部痛と腹満感。既往歴にアルコール性肝硬変、アルコール依存症、喘息様気管支炎、高血圧などがある。数日前から上腹部不快感があり、昨日から上腹部痛が出現して、近医受診。腹部レ線で遊離ガスを認められ、穿孔性腹膜炎の診断で当科紹介される。来院時るい痩著明で、術前血液検査で、WBC8700、RBC295万、Hb6.6mg/dl、Ht21.1%と貧血高度で、TP5.3、Alb2.4、BUN64.1、Cr3.16、GOT45、GPT17、γGTP96、CRP13.2と全身状態不良であった。術前CTでは遊離ガスと多量の腹水を認め、胃壁肥厚と胃周囲にリンパ節腫脹を認めた。また肝にはS3,S6に淡い低濃度陰影が認められた。以上より、胃癌穿孔＋肝転移を疑い、同日緊急手術を施行。開腹すると、混濁した腹水を大量に認め、肝には多発肝転移による白色結節が散在し、腹腔内には腹膜播種による小結節が多数散在していた。胃前庭部前壁に穿孔部を認め、腫瘤により幽門狭窄状態を呈していた。手術は穿孔部と腫瘤を含め2/3胃切除術Bill2法再建のみ施行。切除標本では、胃前庭部に穿孔を伴う8X4cmの2型癌を認め、病理組織学的にEndocrine carcinoma with a component of adenocarcinoma と診断された。術後DICを来たし、2週目に死亡退院となった。胃癌穿孔では、穿孔による汎発性腹膜炎に対する救命治療と癌に対する根治手術が要求され、二期的手術も考慮されるが、今回は狭窄を伴う腫瘍の穿孔で、やむなく胃切除術を施行した。

P-21-3　早期胃神経内分泌細胞癌の一例

[1]金沢赤十字病院外科、[2]金沢赤十字病院内科、
[3]金沢赤十字病院放射線科、[4]金沢大学医学系研究科形態機能病理学
○宮下　知治[1]、西島　弘二[1]、二上　文夫[1]、中村　隆[1]、西村　泰行[2]、木本　達哉[3]、原田　憲一[4]、西村　元一[1]

【はじめに】胃神経内分泌細胞癌は比較的稀な疾患であり、その予後は極めて悪い。今回我々は早期胃神経内分泌細胞癌の一例を経験したので報告する。【症例】症例は69歳、男性。心窩部痛を主訴に上部消化管内視鏡検査を施行され、胃体上部大弯に2a+2c病変を認めた。生検にて低分化型腺癌、免疫染色にてchromogranin A陽性であり、胃神経内分泌細胞癌が疑われた。また術前のCTでは肝転移を疑う腫瘍が指摘された。手術は腹腔鏡補助下幽門側胃切除術を施行した。術後病理検査では、大きさ2.5×2.5cm, sm2, ly1, v3, n1で、内分泌顆粒マーカー陽性であり、胃神経内分泌細胞癌と診断された。胃神経内分泌細胞癌の殆んどが進行癌にて発見され、その予後は極めて不良とされている。本症例の如く早期癌として発見されることは稀であり、報告する。

P-21-4　臓器軸性胃軸捻転を伴い食道裂孔内に陥入したgastric largecell neuroendocrine carcinomaの1切除例

獨協医科大学第二外科
○礒　　幸博、澤田登起彦、北　順二、根本　猛彦、多賀谷信美、窪田　敬一

症例は86歳女性。タール便を主訴に維持透析施行中の近医で精査したところ胃癌を認め、当院へ入院となった。上部消化管造影検査で臓器軸性胃軸捻転と混合型食道裂孔ヘルニアを認め、胸腔内陥入部に腫瘤陰影を認めた。上部消化管内視鏡検査で胃体中部からECJにかけて5型腫瘍が存在し、同部位は胸腔内への陥入を認めた。内視鏡的整復を試みるも不能であった。EUSはSSであり、生検結果は未分化癌であった。以上の所見より、T3N0の進行胃癌と混合型食道裂孔ヘルニアおよび臓器軸性胃軸捻転症と診断し、開腹手術を施行した。食道裂孔を拡げ胃を腹腔内へ整復した後、定型通り胃全摘Roux-en-Y再建と食道裂孔ヘルニア縫縮術を行った。切除標本は、噴門部5型腫瘍8.5×8.3cmであり、T3N1stageIIIaであった。病理所見は、腫瘍細胞は細胞質に乏しく、小型から中型の細胞が充実性に増殖しており、免疫染色ではシナプトフェジン、クロモグラニンA、NSEが陽性であった。以上より、gastric largecell neuroendocrine carcinomaと最終診断した。第22病日に軽快退院され、現在も無再発外来通院中である。食道裂孔ヘルニアはしばしば見かける疾患であるが、胃軸捻転を伴い脱出部位に胃癌を併発した症例は稀である。今回われわれは、胃幽門側が横軸捻転し横隔膜上に脱出した食道裂孔ヘルニアと脱出部位にgastric largecell neuroendocrine carcinomaを併発した症例を経験したので文献的考察を加え報告する。

P-21-5　早期胃腺内分泌細胞癌の1例

[1]駿河台日本大学病院消化器肝臓内科、[2]駿河台日本大学病院病理科
○西山　　竜[1]、久野木直人[1]、中川　太一[1]、安倍　久子[1]、太田壮一郎[1]、
赤井　祐一[1]、大谷　　豪[1]、中島　典子[1]、森山　光彦[1]、絹川　典子[2]

胃腺内分泌細胞癌（MEECC）は、胃内分泌細胞癌に腺癌成分を伴う腫瘍であり、稀な疾患である。今回われわれは、切除前に診断できなかったが内視鏡的粘膜下層剥離術（ESD）にて切除しえたMEECCの1例を経験したので、考察を加え報告する。【症例】72歳、女性。自覚症状なし（内視鏡治療目的）。平成15年他院より胃ポリープ加療目的に当院へ紹介され、穹窿部の胃腺腫（6mm）を切除した。その後定期的に内視鏡検査が行われていた。平成18年胃体中部小弯に単発のたこいぼ様小隆起性病変を認めた（group I）。平成21年5月、同部位の隆起の大きさは増大傾向（7mm）を示し、表面性状も不整であり、胃癌（IIa）を疑い生検をおこなった（group IV）。同年7月内視鏡治療目的に入院となった。胃体下部小弯IIa（7mm）に対しESDを行い、病変を一括切除した。腫瘍は組織学的に2つの異なる組織型から構成されていた。高分化型腺癌主体で一部神経内分泌腫瘍へ分化したと考えられる所見を認め、切除された腫瘍はMEECCと診断された（pSM1（300 μm), ly0, v0, int, INF β, LM（−), VM（−), 0IIa, 5×3mm,)。術後経過は良好で第7病日軽快退院となった。MEECCは高悪性度の腫瘍とされており、今後厳重な経過観察が必要であると考えられた。

P-22-1 胃MALTリンパ腫の経過観察中に気管支MALTリンパ腫が出現した1例

[1]大分大学消化器内科、[2]同附属病院病理部、[3]同附属病院呼吸器内科
○園田 光[1]、棚橋 仁[1]、安部 高志[1]、水上 一弘[1]、井上 邦光[1]、沖本 忠義[1]、兒玉 雅明[1]、村上 和成[1]、加島 健司[2]、大谷 哲史[3]

【はじめに】節外性MALTリンパ腫の多くが消化管、特に胃を原発として発症するが、気管支、甲状腺、眼などの組織を原発とすることもある。今回胃MALTリンパ腫の経過観察中に肺転移をきたしたと思われる症例を報告する。【症例】77歳、男性【経過】2002年11月に心窩部痛を自覚し上部消化管内視鏡検査にて胃体下部小弯側に周囲に隆起を伴う陥凹性病変を認め、生検にてMALTリンパ腫と診断された。迅速ウレアーゼテスト陽性であり、*H. pylori*除菌療法を施行した。除菌後内視鏡的に形態変化はなく、病理学的にもWotherspoon's score Grade4程度と病変の消退を認めなかった。その後の検索ではAPI2-MALT-1遺伝子が陽性であった。2008年4月の胸部CTで左肺S1+2に21×16mmの結節影を指摘され、半年後軽度増大を認めた。形態から肺癌よりは炎症やリンパ腫が疑われた。2009年2月TBLBを施行し、小型～中型リンパ球の密な増殖及び軟骨への浸潤を認め、免疫染色でL26、bcl-2陽性、UCHL-1、CD5、CD10、bcl-1陰性であり気管支MALTリンパ腫として矛盾しなかった。今回両病変が同一クロナリティーかどうかの検索は行っていないが胃病変の存在を考慮すると肺病変は転移の可能性が高いと考えた。PET-CTでは胃病変への集積は認めなかったが肺病変はSUVmax2.76と軽度の集積を認めた。現在胃病変は経過観察としている。肺病変は放射線治療の適応と考えられるが、高齢でもあり慎重に経過観察する方針となっている。

P-22-2 放射線治療が著効した胃Maltomaの1例

[1]公立昭和病院消化器内科、[2]公立昭和病院病理診断科、
[3]公立昭和病院外科、[4]癌研有明病院放射線治療科
○小野 真吾[1]、池宮城秀和[1]、松本 太一[1]、北村 まり[1]、浦牛原幸治[1]、小野 圭一[1]、小島 茂[1]、武田 雄一[1]、野内 俊彦[1]、清水誠一郎[2]、上西 紀夫[3]、小口 正彦[4]

【症例】53才､女性。【主訴】なし。【家族歴･既往歴】特記事項なし。【現病歴】健康診断の上部消化管造影検査で、胃に隆起性病変を指摘され、2006年11月17日当院健康管理センターで施行された上部内視鏡検査で胃体上部後壁に25mm大の隆起性を認めた。生検組織所見でLow grade MALTtype lymphoma、*H. pylori*陽性と診断され、精査加療のため同年12月13日当科紹介となった。【現症】特記すべきことなし。【検査所見】WBC4700/μl、RBC399×104、Hb10.0g/dl、Ht33.8%、TP7.1dl/dl、Alb4.3g/dl、T.Bil0.4mg/dl、ALP180IU/dl、AST23IU/dl、ALT160IU/dl、LDH160IU/dl、BUN10mg/dl、CRE0.7mg/dlと軽度の貧血以外に異常なし。【画像所見】1. 上部造影検査：胃体上部後壁に30mm立ち上がり明瞭な広基性の粘膜下腫瘍様の腫瘤があり、頂部に浅い陥凹をともなっていた。側面像で硬化像は認めなかった。2. 腹部造影CT：病変の指摘は困難で、リンパ節腫大なし。3. 超音波内視鏡：25mmの胃内に突出した隆起がみられ第2、3層に病変の首座がみられた。【経過】以上より胃原発Maltoma（1期）と診断し2007年12月13日から3剤による*H. pylori*除菌治療を行なった。2ヶ月後の再検で*H. pylori*の除菌は成功したものの、各種画像検査では腫瘍の縮小はみられなかったため、癌研有明病院で30.6Gyの放射線照射を行なったところ、腫瘍は画像上完全に消失し瘢痕を残すのみとなった。2年6ヶ月後も再発はない。【考察】2002年以降当科経験した9例の胃Maltomaを含め考察を加えた。

P-22-3 メソトレキセート投与中に発症し、投与中止により消退した胃悪性リンパ腫の1例

[1]産業医科大学第三内科、[2]産業医科大学内視鏡部
○渡邊 龍之[1]、久米恵一郎[1]、芳川 一郎[2]、原田 大[1]

新WHO分類（WHO-2001）で免疫不全関連リンパ増殖疾患としてメソトレキセート（MTX）関連リンパ増殖疾患が追加され、症例報告もみられるようになってきた。今回、我々はMTX投与中に発症し、投与中止のみで消退した胃悪性リンパ腫を経験したので報告する。【症例】64歳、男【現病歴】1997年よりWegener肉芽腫と診断され、アザチオプリンやプレドニゾロンを投与されていたが再燃を繰り返すため2007年12月よりMTX少量持続投与が行われていた。2008年10月より心窩部不快感、食欲低下が出現したため11月28日に上部消化管内視鏡検査を施行した。胃体上部前壁に周堤を伴う深い潰瘍性病変、大弯側に小潰瘍が多発しており同部の生検にてdiffuse large B cell lymphomaと診断された。PET-CTでは、胃にリンパ腫によるFDG集積、右上顎洞、咽頭、両肺にWegener肉芽腫によると思われる集積を認めた。【経過】MTX関連悪性リンパ腫を疑い12月12日よりMTXを中止して経過観察したところ、12月20日頃より症状改善した。2009年1月20日の内視鏡検査では体上部前壁の病変は縮小し、大弯側の小潰瘍は瘢痕化していた。4月14日の内視鏡検査では体上部前壁の病変も瘢痕化しており、生検では腫瘍細胞を認めなかった。【結語】MTX投与中の患者で悪性リンパ腫を発症した際はMTX関連リンパ増殖性疾患の可能性を念頭に置き、まずMTXを中止し経過をみることが必要である。

P-22-4 胃小細胞癌の1例

[1]札幌社会保険総合病院消化器科、[2]札幌社会保険総合病院外科、
[3]札幌社会保険総合病院病理検査科
○高橋 正和[1]、小野 雄司[1]、高木 智史[1]、吉田 純一[1]、松岡 伸一[2]、折茂 達也[2]、富岡 伸元[2]、大沢 昌平[2]、中川 隆公[2]、秦 温信[2]、高橋 秀史[3]

症例は73歳男性。心窩部痛を主訴に近医に入院となり、陳旧性心筋梗塞の診断でPCIを施行された。同院入院中に大量の吐血があり緊急内視鏡検査を施行したところ、噴門部に腫瘤性病変を認めたため、精査加療目的に当科紹介入院となった。当科入院当日に上部消化管内視鏡検査を施行したところ、噴門直下に2型腫瘍を認めたが、その時点では出血は認めなかった。造影CT検査では、胃噴門部から小弯側にかけてやや強い造影効果が認められ、胃小弯側に30mm大のリンパ節腫大および縦隔リンパ節の腫大を認めた。また、脾臓に不均一な造影効果を示す腫瘤性病変が認められた。心機能などを含めた術前の全身精査を行った上で当院外科にて胃全摘、胆摘および脾摘術が施行された。病理組織学的診断では､噴門部に6cm大の2型腫瘍を認め、粘液産生はなく、異型細胞増殖を示し、分裂像が目立つ所見であった。免疫染色ではSynaptophysin（＋）、NSE（＋）、Chromogranin（＋）であり、小細胞癌の診断となった。腹部リンパ節は#1にのみ転移が認められた。また、脾転移も認めた。現在は術後化学療法にて加療されている。今回我々は、吐血を契機に発見された胃小細胞癌の1例を経験したので、若干の文献的考察を加えて報告する。

P-22-5 長期生存が得られた胃小細胞癌の症例報告

名古屋市立大学消化器外科
○舟橋 整、赤毛 義実、石黒 秀行、三井 章、高山 悟、木村 昌弘、佐藤 幹則、岡田 祐二、桑原 義之、竹山 廣光

【目的】胃小細胞癌は全胃癌中の0.06%～0.2%と極めてまれな疾患である。通常の腺癌と比べて脈管浸潤や発育速度が速いため1年以内に約70%が死亡する、予後の非常に悪い疾患である。今回、われわれの経験した根治切除後長期生存を果たしている胃小細胞癌の症例を報告する。【症例報告】症例は80歳の男性で、ML、post、cT2（SE）、cN0、cH0、cP0、cM0、cStageIBにてD2胃切除術、Billroth II法再建を施行した。病理組織検査にてpT2（ss）、pN0、INFα、ly3、v1、fStageIBであり、chromogranin、synaptophisin陽性で胃小細胞癌と診断された。術後5’DFUR（フルツロン）の投与にて再発、転移傾向なく長期生存中である。【結論】胃癌術後化学療法、特に小細胞癌に関しては症例数も少ないことからはっきりしたregimenが決まっていないのが現状である。本報告症例より、しっかりとしたリンパ節郭清を伴う根治切除を施行した後に、化学療法を積極的に施行する事によって長期生存が得られたと考えられる。また、予後の悪かった症例との接着因子などの免疫染色を比較して併せて報告する。

P-22-6 当院にて経験した胃小細胞癌3例の検討

[1]市立室蘭総合病院消化器科、[2]同外科、[3]同臨床検査科
○村上 佳世[1]、田中 浩紀[1]、川上賢太郎[1]、内藤 崇史[1]、小野寺 馨[1]、佐藤 修司[1]、清水 晴夫[1]、金戸 宏行[1]、近藤 哲夫[1]、佐々木賢一[2]、渋谷 均[2]、小西 康宏[3]、今 信一郎[3]

【はじめに】胃小細胞癌は，比較的稀で極めて予後不良な胃癌であり，有効な治療法は確立されていない．今回我々は，当院にて過去5年間に治療した胃癌291例のうち，胃小細胞癌3例を対象とし，治療法と予後について検討した．【症例1】67歳男性．胃体上部小弯に3型腫瘍を認め，胃全摘術・膵脾合併切除を施行．T3，N2，Stage IIIB，根治度Bと診断された．術後，CPT-11/CDDP療法を2コース施行したが倦怠感が強く中止．術後5ヵ月後に肝転移が出現し，7ヶ月後に死亡した．【症例2】74歳男性．胃体上～中部小弯に2型腫瘍を認めた．N3であったが噴門部狭窄に対し胃全摘術を施行．T3，N3，CY1，Stage IV，根治度Cと診断された．術後，S-1/CDDP療法を2コース施行したが，肝転移とリンパ節転移が出現．CPT-11単独療法を2コース施行したが，全身状態悪化のため中止した．術後9ヶ月後に死亡した．【症例3】51歳男性．胃体上部小弯に2型腫瘍を認めた．T3，N3，Stage IVと診断した．CPT-11/CDDP療法 2コース後，胃病変とリンパ節転移の縮小を認めたため，胃全摘術を施行した．T2，N2，Stage IIIA，根治度Bと診断された．術後，S-1/CDDP療法を2コース施行後リンパ節再発を認めた．現在Paclitaxel単独療法を施行中であり，初回治療から6ヶ月間生存している．【まとめ】胃小細胞癌2例に手術および術後化学療法を施行したが，早期に再発を認め予後不良であった．1例に術前化学療法が有効であり現在も生存中であるが，早期再発を認めており，症例集積とさらなる検討が必要である．

P-23-1 イレウスで発症した壁外性発育を呈した胃腺扁平上皮癌の1例

山陰労災病院外科
○竹林 正孝、徳安 成郎、豊田 暢彦、野坂 仁愛、若月 俊郎、鎌迫 陽、谷田 理

壁外性に発育し，イレウスで発症した胃原発の腺扁平上皮癌を経験したので報告する．【症例】70歳代，男性【現病歴】2ヶ月前頃から腹痛があり増悪するため当院救外を受診した．腹部に腫瘤を触知し嘔気も高度なため，ガストログラフィンで胃透視を施行し胃大弯の不整像を認めた．腹部CTでは下腹部に9cm大の内部に低吸収域を含む不整型腫瘤を認めた．その後精査を拒否．一時帰宅したが2日後に腹部激痛と嘔気をきたして再受診した．腹部単純撮影にてニーボー形成を認めた．CEA 509,DUPAN-2 540と高値を示した．診断は胃腫瘍の壁外増殖，あるいは大腸癌の胃浸潤を疑ったが，long tubeも挿入不可能で腹痛も高度なため緊急手術を施行した．【手術所見】腹腔内には腹水を認めたが腹膜播種や肝転移は認めなかった．横行結腸に成人手拳大の硬い腫瘍を認めこれが胃前庭部大弯に直接浸潤していた，結腸右半切除術を施行し，次いで胃切除術を施行して一塊として切除した．T4（横行結腸），N2, P0, H0, CY0, M0, N3, D2,Stage IVであった．【切除標本】腫瘍は胃原発で肉眼型は2型，大きさは7.5×4.0 cm であった．【病理組織学的所見】腫瘍は大部分が扁平上皮癌で占められ,腺癌は腫瘍の表層に部分的に認められた．扁平上皮癌は粘膜下層と深部の先進部は密に増殖し,中央部は広範な中心性壊死を呈した．また一部ではhepatoid carcinomaを伴っていた．以上から胃原発の腺扁平上皮癌と診断した【考察】胃腺扁平上皮癌の発生頻度は低く0.26～0.44%程度とされ,進行した2型，3型胃癌として発症することが多い．比較的大型のものが多いが本症例のように壁外性発育を呈する報告は少ない．文献的考察を加えて報告する．

P-23-2 形態変化をきたした胃異所膵の一例

[1]川崎医科大学内科学食道・胃腸、[2]川崎医科大学消化器外科、[3]川崎医科大学内視鏡・超音波センター、[4]川崎医科大学病理学、[5]井原市民病院
○木村 佳起[1]、垂水 研一[1]、藤田 穣[1]、松本 啓志[1]、鎌田 智有[1]、塩谷 昭子[1]、春間 賢[1]、甲斐田祐子[2]、平井 敏弘[2]、畠 二郎[3]、秋山 隆[4]、島田 利三[5]

胃異所膵は胃粘膜下腫瘍（SMT）の中でGISTや平滑筋腫に次いで多く、日常診療でよく遭遇する疾患である。臨床的に胃異所膵は問題となることはなく、経過観察される場合が多い。今回我々は、膿瘍を合併し形態変化をきたした胃異所膵の1例を経験したので報告する。症例は40歳代、男性。数年前から近医で施行されていた検診の上部消化管内視鏡にて前庭部大弯にSMTを指摘されていた。存在部位、肉眼形態から異所膵と診断され経過観察となっていた。1年前の検診でも形態に変化はみられなかった。しかし、今回の検診では病変に明らかな増大が認められ当院紹介入院となった。1年以内に腹痛などの自覚症状はなく、入院時の血液生化学検査、腫瘍マーカーにも異常は認められなかった。超音波内視鏡検査において病変は粘膜層から粘膜下層にかけて主座を持つ境界不明瞭で内部に高エコーと低エコーの部分が混在する腫瘤として描出された。近傍の固有筋層の肥厚、腺管の開口が認められたため異所膵と診断した。画像所見からは腫瘍所見は指摘出来なかったが1年間で急速な形態変化をきたしていることから癌化の可能性も完全に否定できず腹腔鏡下幽門側胃切除術を施行した。病理組織検査では異型性や腫瘍組織は認められず異所膵と診断した。粘膜下層を主体に膿瘍形成が存在し形態変化の原因と考えられたが膿瘍の誘因は特定できなかった。胃異所膵が形態変化をきたす原因として、急性膵炎、嚢胞形成、出血、膵管閉塞、癌化がまれながら報告されている。胃SMTが短期間に増大する疾患として、自験例のような胃異所膵の膿瘍合併も念頭に置く必要がある。

P-23-3 当院での胃GIST切除症例の検討

京都第二赤十字病院外科
○大垣 雅晴、鎌田 陽介、ゆう 賢、石井 亘、山田 圭吾、下村 克己、松村 博臣、柿原 直樹、宮田 圭悟、飯塚 亮二、井川 理、藤井 宏二、泉 浩、谷口 弘毅、竹中 温

Gastrointestinal stromal tumor（GIST）は胃，小腸，食道，腸間膜，大腸に発生する消化管粘膜下腫瘍である．当院で1997年から2008年に切除された胃GISTの40症例について臨床病理学的事項を中心に検討した．近年NCCNやESMOによるGISTの診療ガイドラインが制定され，我が国でも実地臨床に即した治療方針を構築するために，GIST診療ガイドラインが制定され，2008年9月には改訂第2版が出版された．これに基づき当院の胃GIST切除症例を，背景因子，発生部位，腫瘍径，術式，再発形式等につき検討した．外科治療としては積極的なリンパ節郭清を省略した腹腔鏡下や小開腹の胃部分切除が妥当であること，イマチニブ著効例や長期使用例，耐性症例，スニチニブ使用症例を経験し，イマチニブによる術後補助療法の施行例，さらに胃癌を合併したGISTの5症例等を経験したのでこれらについても検討し報告する．

P-24-1　遡及的に観察し得た、腸重積を来した回腸脂肪腫の一例

[1]坪井病院消化器科、[2]坪井病院病理科、[3]坪井病院外科
○小澤　俊文[1]、和知　栄子[2]、山下　直行[3]、菅野　仁士[3]

【症例】73歳、男性【主訴】腹痛、体重減少【既往歴】C型肝炎にてIFN治療【現病歴】2週間前から主訴が出現し、5～6kgの体重減少も認めたため近医を受診した。腹部CTにて骨盤内回腸に低吸収域（－78H.U）を呈する40mm大の腫瘤性病変が指摘されたため当院に紹介となる。また当院でのCTでは、腫瘤を先進部とする腸管の多重影も認めた。間欠的な痛みであること、腫瘤のCT値が　低いこと、画像診断より腸重積であることより、小腸の脂肪腫が疑われ小腸内視鏡（以下ES）が施行された。回盲弁より約50cm程度口側の回腸に発赤調の粘膜下腫瘍（以下SMT）を認めた。腸管の蠕動に伴い肛門側に移動し、送気により口側へ復した。腫瘤表面には発赤、腫大した絨毛が観察されたが、明らかなdelle、潰瘍、露出血管などを認めなかった。ES下造影では40×32×30mm大の透亮像として描出された。点墨およびクリッピングを施行した翌日に回腸部分切除術が施行された。【病理】55×44mm大のSMTで、割面は黄色の腫瘤が膨張性発育し、固有筋層を著明に圧排していた。組織学的には成獣した大型の脂肪細胞から成る脂肪腫であり、繊維性被膜を有していた。被膜と粘膜筋板は融合し、粘膜固有層間質には小血管増生が著明であった。【考察】3年前に当院で撮影されたCTを見直すと同部位に脂肪腫を認めており、経過中に明らかに腫瘤径が増大していた。ESは腸重積の原因検索にも有用であった。

P-24-2　小腸GISTの1例

[1]井上記念病院内科、[2]井上記念病院外科
○勝浦　清竹[1]、馬場　毅[1]、崔　玉仙[2]

40歳女性。黒色便、貧血精査にて入院される。胃内視鏡、大腸内視鏡施行するが、両検査とも異常なかった。造影腹部CT施行、小腸壁に管外性で、5cm程の表面平滑な腫瘍性病変を認め、内部濃度は不均一で、一部低濃度領域を認めた。また、造影MRI施行、T2強調画像にて、小腸に5cmの内部信号が筋肉組織よりやや低信号の不均一な信号を呈した表面平滑な腫瘍を認め、また腫瘍内部に一部、高信号を認めた。上記所見により、小腸腫瘍による出血と診断し、GIST、平滑筋腫、悪性リンパ腫を疑い、外科手術を施行した。切除標本は、回腸に50×45×40mmの粘膜下腫瘍を認めた。表面粘膜に2箇所潰瘍を認めた。組織所見は、粘膜下層から漿膜下層にかけて類円形から短紡錘形の核を持った紡錘形細胞の増殖を認めた。核分裂像は、50高倍視野中、2－3個であった。免疫染色は、c-kit（＋）、CD34（＋）、S-100（－）、αSMA（＋）、Ki-67（陽性細胞15個前後/mm2）であった。最終診断は、GISTであった。患者さんは、手術後軽快退院される。小腸GISTのCT、MRI画像は、少ないため、文献的考察を加え報告する。

P-24-3　穿孔性腹膜炎を来した肺大細胞癌小腸転移の2例

静岡市立静岡病院外科
○前田　賢人、中川　　淳、川添　准也、小林　淳志、後藤　俊彦、
小林　敏樹、竹花　卓夫、米沢　　圭、宮下　　正

肺癌の治療中に小腸転移が穿孔性腹膜炎として露見した2例を経験したので報告する．症例1は66歳，男性．右上葉の原発性肺腺癌および右中葉の原発性肺大細胞癌を指摘され（cT2N3M1 stage3B），化学療法を施行したがPDであった．その後に明らかになった多発脳転移に対する全脳照射中に，穿孔性腹膜炎を来した．大細胞癌の空腸転移巣の穿孔で，小腸切除・吻合を施行したが，肺瘻から気胸・膿胸を来すなど，原発巣の進展による呼吸不全が進行し，第8病日に死亡した．症例2は63歳,男性．右中葉の原発性肺大細胞癌を指摘され(cT3N1M0 stage3A)，放射線治療中に穿孔性腹膜炎を来した．多発空腸転移を認め，その1つが穿孔していた．小腸切除・吻合を施行したが，誤嚥性肺炎による呼吸不全を契機に多臓器不全を呈し，第11病日に死亡した．2000年以後，本邦で論文報告された肺癌の小腸転移は106例で，これに自験2例を含めた108例では，穿孔・腸閉塞・下血を呈したものが31例・47例・19例であった．穿孔例の術後の平均生存期間は3ヶ月で，非穿孔例の11ヶ月に比し，予後不良であった．症例1は発症前に腹部症状はなかったが，症例2は消化管出血による高度の貧血が指摘され，上部および下部消化管内視鏡検査が施行されていたが小腸は未検索であった．ダブルバルーン内視鏡による検索を行えば，同定できたと考えられるが，原発巣を非切除の状況で開腹手術に踏み切るのは難しい判断であったろうと推測される．しかしながら，根治性はなくとも終末期のQOLを維持するために，小腸転移巣の切除の適応は積極的に検討されるべきものと考えられた．

P-24-4　術前診断し、根治切除し得た空腸横行結腸同時性重複癌の1例

[1]大阪府済生会中津病院外科、[2]大阪府済生会中津病院消化器内科、
[3]大阪府済生会中津病院病理
○溝尻　岳[1]、豊田　昌夫[1]、伊藤　卓資[1]、福知　工[2]、仙崎　英人[3]

症例は58歳女性。右季肋部痛を主訴に来院。精査の結果、胆石胆嚢炎と診断。また、便潜血陽性にて下部消化管内視鏡施行したところ、lifting不良の横行結腸癌を認めた。術前精査のCTにて左側腹部に腫瘍性病変認め、小腸内視鏡施行したところ、Treitz靭帯近傍の空腸に全周性の腫瘍を認め、小腸造影にても全周性の狭窄像を認めた。生検の結果、adenocarcinomaと診断。空腸部分切除、横行結腸切除、胆嚢摘出術を施行した。病理組織学的所見では、横行結腸癌は粘膜内では高分化型腺癌、粘膜下層以深では粘液癌の像であった。空腸癌は部分的に粘液癌のcomponentを有するが、ほぼ低分化型腺癌であり、同時性重複癌と診断した。術後3か月にて、再発や転移の兆候は認めていない。空腸大腸同時性重複癌の報告は稀であるが、術前診断し、根治切除し得た空腸大腸同時性重複癌の1例を経験したので報告する。

P-25-1 カプセル内視鏡検査とダブルバルーン内視鏡検査が診断に有用であった小腸出血の一例

[1]香川大学消化器・神経内科、[2]香川大学附属病院総合診療部、
[3]香川大学消化器外科、[4]坂出市立病院内科
○野村　貴子[1]、谷内田達夫[1]、村松　明美[1]、小林　三善[1]、吉田　宏仁[1]、井上　秀幸[1]、奥山　浩之[2]、合田　文則[2]、竹林　隆介[3]、萩池　昌信[3]、鈴木　康之[3]、室田　将之[4]、正木　勉[1]

【症例】80歳, 女性.【主訴】下血.【現病歴】2001年に肛門管癌に対して腹会陰式直腸切断術を施行された. 2009年3月に第4腰椎椎体への傍大動脈リンパ節の浸潤に対して, 疼痛緩和目的の放射線療法を施行した. 2009年6月より黒色便がみられ, 近医を受診したところ, Hb 6.6g/dlと貧血を認めたため, 当院に紹介入院となった.【経過】上部消化管内視鏡検査を施行したところ, 胃前庭部前壁の小さな毛細血管拡張からにじみ出る出血がみられ, アルゴンプラズマ凝固法による焼灼止血術を施行した. その後, 黒色便と貧血の進行は認めず経過観察していた. しかし, 7月上旬より再度同症状がみられたため, 上部消化管内視鏡検査を再施行したが, 出血源は認められなかった. 大腸内視鏡検査, 出血シンチグラフィーおよび経口小腸造影検査を施行するも出血源は特定できなかった. そのためカプセル内視鏡検査（CE）を施行したところ, 空腸に潰瘍と出血が疑われる所見を認めた. そこで, 経口的ダブルバルーン内視鏡検査（DBE）を施行した. 空腸粘膜に全周性の浮腫, びまん性の発赤と毛細血管拡張を認め, 一部の潰瘍からはにじみ出る出血がみられ, 放射線治療による影響が考えられた. 内視鏡的止血術を試みたが, スコープの操作性が悪く断念し, マーキング目的にて潰瘍の近傍に1ヶ所クリッピングを施行した. 後日, 病変部位の小腸切除術を施行し, 術中内視鏡で切除部位より肛側の小腸を観察したが, 出血源となりうる病変はみられなかった. 術後は貧血の進行はなく, 退院となった.【結語】CEとDBEが診断に有用であった小腸出血の一例を経験したので報告する.

P-25-2 ダブルバルーン内視鏡による絞扼術でポリペクトミーを施行し、カプセル内視鏡で経過観察したPeutz-Jeghers症候群の1例

日本医科大学消化器内科
○馬來康太郎、三井　啓吾、山田祐希江、高橋　陽子、江原　彰仁、小林　剛、瀬尾　継彦、米澤　真興、柴田　喜明、田中　周、辰口　篤志、藤森　俊二、坂本　長逸

症例は54歳女性。40代の時にPeutz-Jeghers症候群（PJS）と診断されており、前医にて施行されたカプセル内視鏡にて小腸に大型のポリープを認めたため、ダブルバルーン内視鏡（DBE）によるポリープ切除目的に当院紹介となった。49歳時に子宮頸癌既往あり。PJSの家族歴あり。理学所見は、口唇に黒色色素斑を認めるのみであった。入院後、経肛門的、経口的にDBE施行し4箇所に30～40mm大の有茎性ポリープを認めた。2箇所に関しては基部に留置スネアをかけ阻血した上で頭部をスネア鉗子で切断した。残り2箇所では留置スネアをポリープ頚部にかけるのみとした。留置スネア施行4日後にDBE施行したところ1箇所では留置スネアごと、もう一箇所では留置スネアを残した状態でいずれもポリープは脱落していた。留置スネア施行7日後に退院となり、1年後にカプセル内視鏡施行したところ10mmを超えるようなポリープは指摘できなかった。PJSの小腸ポリープは多発するため切除困難であり処置時間も長期化しやすい。留置スネアによってポリープの茎を絞扼して脱落させる方法は組織回収を行わないが簡便な方法であり今回の症例では有効であった。PJSの小腸ポリープの経過観察すべき間隔は不明であるが、今回は1年後の経過と共に報告する。

P-25-3 内視鏡的バルーン拡張術が有効であったRoux-en-Y脚吻合部狭窄の一例

[1]京都第一赤十字病院消化器科、[2]京都第一赤十字病院救急部、
[3]京都府立医科大学消化器内科学
○鎌田　和浩[1]、北市　智子[1]、小野澤由里子[1]、田中　信[1]、間嶋　淳[1]、川上　巧[1]、冨江　晃[1]、寄木　浩行[1]、世古口　悟[1]、服部　武司[1]、戸祭　直也[1]、中村　英樹[1]、佐藤　秀樹[1]、奥山　祐右[1]、木村　浩之[1]、吉田　憲正[1]、池田　純[2]、吉川　敏一[3]

症例は61歳男性。2008年2月に当院外科にて進行胃癌のため胃全摘、Roux-en-Y再建術を施行され通院中であった。2009年7月30日腹痛、背部痛が出現、増悪したため当院救急外来受診。血液検査でAMYの上昇、および腹部CTにて輸入脚の拡張、膵頭部の腫大を認め急性膵炎の診断にて入院となる。入院後、絶食管理での保存的加療により症状や急性膵炎の所見は軽快し、食事開始後も症状の再燃は認めなかったが、同年1月にも同様の症状にて入院加療歴があり、CTでの輸入脚の拡張の所見よりRoux-en-Y吻合部の狭窄に伴う輸入脚内圧の上昇による膵炎の発症を疑い、内視鏡で吻合部の観察を行ったところ吻合部は粘膜で覆われており、ピンホール状の開口部と思われるわずかな隆起部より胆汁の排出を認めた。造影チューブの挿入を試みたが、挿入不可であったため同部位の近傍にクリップを留置後にCTを撮影し、同部位が吻合部であることを確認、後日透視下にガイドワイヤーを挿入し細径の胆管造影チューブを挿入、チューブの入れ替えにより少しずつ拡張し、最終的に4ｍｍ径の拡張バルーンにて開口部を拡張した。拡張後、輸入脚の内部に貯留した液の流出を認めた。入院中、計3回のバルーン拡張術を施行し退院、1ヵ月後の内視鏡再検時にも再狭窄はなく経過は良好であった。今回われわれは内視鏡的バルーン拡張術が有効であったRoux-en-Y脚吻合部狭窄の一例を経験したので報告する。

P-25-4 回腸嚢内に認められたDieulafoy's ulcer様露出血管からの出血に対し内視鏡的止血術が有効であった1例

兵庫医科大学病院
○奥　順介、飯室　正樹、河野　友彰、横山　陽子、吉田　幸治、樋田　信幸、中村　志郎、松本　譽之

【症例】26歳男性【主訴】肛門出血、ふらつき【既往歴】平成11年特発性血小板減少性紫斑病（ITP）、平成19年12月　潰瘍性大腸炎関連胃十二指腸炎【現病歴】平成11年血便、貧血にて発症。平成15年11月潰瘍性大腸炎（UC）、全大腸炎型と診断され、ペンタサ、プレドニン、白血球除去療法にて加療されたが、再燃寛解を繰り返しステロイド離脱困難であったため、平成16年8月当院外科にて1期Ileal J-pouch Anal Anastomosis（IAA）を施行した。同時に脾臓摘出も行った。平成21年7月16日頃より軽度の下痢症状があり、7月19日昼ごろ突然の肛門出血を認め、当科を受診した。造影CTにてJ-pouch内に造影剤の漏出をみとめ、緊急大腸内視鏡を行ったところ回腸嚢内にDieulafoy's ulcer様の露出血管があり、同部位からのbleedingを認めたためクリッピングにて止血術を行った。その後食事開始するも再下血認めないため退院となった。今回我々は、回腸嚢炎や吻合部出血ではなく回腸嚢に認めたDieulafoy's ulcer様露出血管からの出血に対し内視鏡的止血術が有効であった1例を経験した。回腸嚢出血に関する若干の文献的考察を加えて報告する。

P-26-1 ダブルバルーン小腸内視鏡（DBE）にて診断された小腸濾胞性リンパ腫の一例

[1]日本医科大学武蔵小杉病院消化器病センター、
[2]日本医科大学付属病院外科
○千原 直人[1]、前島顕太郎[1]、吉野 雅則[1]、近藤 恭司[1]、鈴木 英之[1]、内田 英二[2]

症例は69歳、女性。既往歴として2008年に子宮体癌にて拡大単純子宮全摘術、両側付属器切除を施行（Stage1b）。術後追加治療なく外来フォローアップ中に行われた腹部、骨盤腔CT検査にて十二指腸水平脚末端から上部空腸にかけて壁肥厚と23mm大の腫瘍性病変を認めた。術後のリンパ節転移も考えPET検査施行。同部位に一致して強い集積像を認め、悪性リンパ腫等も考えられた。血液検査にてIL2-receptor216と正常。通常の上部消化管内視鏡検査では十二指腸下行脚まで問題なく、低緊張性十二指腸造影検査にて同部位に腫瘍性病変が疑われたため、ダブルバルーン小腸内視鏡（DBE）検査を施行した。十二指腸水平脚から上部空腸にかけて約半周性の白色調の表面円滑な隆起性病変を認めた。生検の結果、濾胞様構造を認め大型と中型の異型リンパ球が混在し、免疫組織化学染色ではCD20陽性。以上より濾胞性リンパ腫（Grade2）の確定診断に至ることができた。現在、他院にて加療中である。近年カプセル内視鏡やダブルバルーン小腸内視鏡検査の普及に伴い、消化管悪性リンパ腫の病変が小腸にも散見される頻度が高くなってきており、今回我々はDBEにて確定診断に至った濾胞性リンパ腫を経験したので報告する。

P-26-2 ダブルバルーン内視鏡検査が術前の診断に有用であった悪性リンパ腫の1例

[1]杏林大学第三内科、[2]杏林大学病理学
○三浦 みき[1]、紅谷 鮎美[1]、大野亜希子[1]、齋藤 大祐[1]、川越 圭[1]、櫻庭 彰人[1]、中村 一久[1]、山田 雄二[1]、林田 真理[1]、今瀬 教人[1]、小山 元一[1]、川村 直弘[1]、高橋 信一[1]、大倉 康男[2]

【症例】70歳代，女性．平成20年5月に貧血を指摘され，上部と下部内視鏡検査を近医にて施行するも明らかな出血源は認められなかった．鉄剤の内服を開始したが，貧血の改善傾向が見られず，また便潜血反応陽性より小腸疾患考慮し，小腸の精査・加療目的で8月に当科へ紹介受診となった．血液検査ではHb 9.0g/dl，小球性低色素性貧血を認め，また腹部MRIでは回腸に腫瘍性病変を指摘されたため同年9月に当科へダブルバルーン内視鏡検査目的で入院となった．ダブルバルーン内視鏡検査では，バウヒン弁より40cmにほぼ全周性に3型様病変を認め生検の結果，回腸MALT リンパ腫と診断された．可溶性IL-2レセプターも2410と高値で，Gaシンチでは骨盤腔内回盲部に限局的な集積を認めた治療については，消化管の狭窄を認めていたことより，まず小腸部分切除を行った上で化学療法を開始する方針となった．小腸切除標本の病理組織的診断では，diffuse large B-cell lymphomaCD20陽性）と診断されたため R-CHOP療法による化学療法を開始し現在継続加療中である．【結論】術前診断と治療方針の選択において，ダブルバルーン内視鏡が有用であったと考えられた．

P-26-3 ダブルバルーン小腸内視鏡にて術前診断し得た小腸癌の3例

[1]済生会熊本病院消化器病センター、[2]同病理部、[3]同外科センター
○吉田 健一[1]、泉 和寛[1]、浦田 淳資[1]、上原 正義[1]、江口 洋之[1]、藤本 貴久[1]、多田 修治[1]、神尾多喜浩[2]、山口 祐二[3]、田中 秀幸[3]、澤山 浩[3]、金光敬一郎[3]

【症例1】59歳男性。1か月前より腹痛と嘔吐を繰り返し当院受診。空腸領域の腸閉塞を生じており入院となった。経口的にダブルバルーン小腸内視鏡（以下DBE）を施行したところ、Treitz靱帯より約90cmの空腸に全周性狭窄を確認。狭窄部口側に腫瘍の露出はなかったが、狭窄の中心部からの生検では低分化型腺癌の病理所見であった。明らかな転移はなく、小腸切除術を施行。術後の病理では粘膜下を主体に腫瘍細胞が漿膜まで浸潤し，脈管侵襲が散見されたがリンパ節転移は認めなかった。現在術後12ヶ月経過し再発は認めていない。【症例2】64歳男性。嘔吐と体重減少を主訴に来院し、腹部エコーにて空腸の壁肥厚と口側腸管の拡張を認め入院。経口的にDBEを施行したところ、Treitz靱帯より約30cmの空腸に2型の腫瘍を認め、生検では中分化型腺癌であったため小腸切除術を施行。癌は漿膜まで浸潤し、腸間膜リンパ節転移も認められた。現在S-1内服にて補助化学療法を継続している。【症例3】47歳男性。3か月前より腹痛が持続し、その後強い腹痛と嘔吐が見られたため前医にて小腸透視を施行されたところ、空腸に狭窄部位を認め当院紹介。経口的DBEにてTreitz靭帯より約130cmの空腸に強い狭窄とその奥の潰瘍面を認め、潰瘍辺縁からの生検では中分化型腺癌の所見であった。腹腔内に腹膜播種を疑う軟部影を認めたものの、狭窄解除目的で手術を施行。しかし開腹すると腹腔内に多発する播種結節のため、切除不能でそのまま閉腹となった。【考察】近年DBEの普及とともに小腸癌の術前診断が可能となってきたが、発見時に進行している症例が多く、未だ予後不良の疾患であり、今後の早期発見に向けてのstrategyが必要と考えられた。

P-26-4 繰り返し小腸イレウスを呈した虚血性小腸炎に対し術前ダブルバルーン小腸内視鏡検査が有用であった一例

[1]関西医科大学、[2]関西医科大学外科、[3]関西医科大学臨床検査医学科
○宮本 早知[1]、島谷 昌明[1]、松下 光伸[1]、加藤 孝太[1]、柳川 雅人[1]、池宗 真美[1]、山口 繭[1]、高岡 亮[1]、岡崎 和一[1]、井上健太郎[2]、權 雅憲[2]、大江 知里[3]、植村 芳子[3]

【背景】虚血性腸疾患には、腸管の微小循環障害による可逆性の虚血性病変を生ずることがあり、小腸における虚血性小腸炎は比較的稀な疾患である。【症例】82歳男性。平成20年10月より突然の腹痛と発熱を認め近医受診し小腸イレウスの診断で入院となったが、保存的治療にて症状軽快した。その後も数回小腸イレウスの再燃を認める為小腸イレウス原因精査目的に当科紹介となった。腹部CT検査で小腸病変は認めなかった。経口的ダブルバルーン内視鏡（DBE）を施行したところ、下部空腸に全周生輪状狭窄を認め、scope通過は不可能であった。選択的小腸造影にて深部にも狭窄病変を疑う所見を認め、病変部の口側に点墨にてマーキングを施行した。輪状狭窄部より生検、培養検査を施行するも非特異性の炎症所見のみであった。切除範囲決定の為に経肛門的DBEを施行し、上部回腸にもscopeの通過不可能な輪状狭窄を認め、病変部の肛門側にもマーキングを施行した。後日腹腔鏡下小腸部分切除施行した。手術病理標本では、潰瘍瘢痕形成と粘膜下層から漿膜下層の繊維化を認め、血管内腔にコレステリン塞栓を認めた。【考察】虚血性小腸炎は高血圧・虚血性心疾患・脳梗塞・糖尿病等の基礎疾患によることが多いが、今回の原因はコレステリン血栓によるものであった。虚血性小腸炎には一過性型と狭窄型があり、狭窄型が多くを占める。又、狭窄型虚血性小腸炎は、発症後一旦自覚症状が改善するも再度腸閉塞症状を認めるようになり、最終的に完全閉塞に陥る場合が多く手術に至る可能性が高い。【まとめ】コレステリン塞栓が原因で生じたと考えられる虚血性小腸炎を経験したので、若干の考察を加えて報告する。

P-27-1 Weber-Christian病に合併した多発小腸大腸潰瘍の1例

豊橋市民病院消化器内科
○川口 彩、浦野 文博、藤田 基和、山田 雅弘、北畠 秀介、石黒 裕規、山本 英子、林 寛子、山田 哲、大林 友彦、河合 学、山雄健太郎、岡村 正造

【症例】34歳 男性【既往歴】平成18年Weber-Christian病と診断され当院皮膚科にてPSL内服中【現病歴】平成18年12月、Weber-Christian病の増悪により左下大腿蜂窩織炎にて皮膚科入院となった。【臨床経過】以前からしばしば腹痛を認めていたが、入院中に発熱と腹痛の増悪が認められ当科へ紹介となった。炎症反応の高値も認めており原因検索行っていたところ、平成19年3月の大腸内視鏡検査にて回盲部、上行結腸に地図状の活動性潰瘍を認めた。生検では小血管の増生と炎症細胞浸潤がみられるも、granulomaは認めなかった。組織培養では結核菌陰性であった。小腸透視では骨盤内空腸に大小の多発潰瘍をみとめ回腸末端には内瘻が疑われた。PSL治療に抵抗性でIFXにて治療が開始されたが、平成19年11月に細菌感染症にてIFXは中止となり、その後は5-ASAとPSL内服にて経過観察されていた。平成20年10月5日頃より下痢と下腹部痛があり。10月7日より下血出現し、救急搬送された。緊急下部消化管内視鏡検査施行。バウヒン弁の肛門側に巨大潰瘍と露出血管を認めた。入院後は絶食、点滴治療とPSL30mg静注とIFXを0、2週で投与開始したところ、下血は消失した。経口摂取開始後も増悪なくPSLは20mgへ減量とし、経過良好のため10月22日に退院。6週のIFXは外来で施行し、以後はPSLと5-ASA内服と8週毎のIFX維持投与にて平成21年6月現在まで経過は良好である。【考察】Weber-Christian病に合併した多発小腸大腸潰瘍の1例を経験したため、文献的考察を含め報告する。

P-27-2 腸管スピロヘータ症の3例

[1]浜松南病院消化器病・IBDセンター、[2]DPR株式会社病理検査科
○新井 修[1]、石丸 啓[1]、阿部 仁郎[1]、飯田 貴之[1]、竹内 健[1]、渡邊 文利[1]、中村 眞一[2]、花井 洋行[1]

腸管スピロヘータ症は比較的まれな疾患で、内視鏡的診断は困難であり、病理組織によって初めて診断されることがほとんどであると報告されている。今回われわれは腸管スピロヘータの3例を経験したので文献的考察を加えて報告する。症例1：54歳男性。持続する下痢の精査目的で2006年7月下部消化管内視鏡検査（CS）を施行した。横行結腸に4mm大のIsを認め、hot biopsyを施行し、生検はtubular adenoma, low gradeであったが、上皮にスピロヘータの菌塊を認めた。下痢症状は整腸剤のみで改善した。症例2：55歳男性。2004年8月に遠位大腸炎型潰瘍性大腸炎と診断され、以後ペンタサ内服のみで寛解状態を維持していた（ステロイド、免疫調節剤の使用歴なし）。2009年4月のCSでは横行結腸遠位部に小発赤を認め、直腸は血管透見性が低下し、斑状発赤の散在が見られたが、内視鏡的にもほぼ寛解状態であった。横行結腸の小発赤とS状結腸の正常粘膜からの生検でスピロヘータが見られた。症状がなかったため、無治療で経過観察した。症例3：62歳男性。一週間続く下腹部違和感と軟便を主訴に2009年5月当院受診。CSにて多発性ポリープを指摘された。直腸リンパ濾胞疑いにて生検した組織よりスピロヘータが検出された。本報告例は基礎疾患のない下痢・軟便を呈す2症例とUCを基礎疾患に有す無症状例1例であったが、既存の報告例と同じく、いずれも特徴的な内視鏡所見を指摘することはできなかった。

P-27-3 当院で経験したLansoprazoleが原因と考えられるcollagenous colitisの2例

[1]伊達赤十字病院消化器科、[2]札幌医科大学第四内科
○田中 育太[1]、久居 弘幸[1]、奥田 敏徳[1]、小野 薫[2]

Collagenous colitis（以下CC）は、1976年にLindströmによって最初に報告された慢性の水様性下痢を主徴とする大腸の炎症性疾患である。病理組織学的に大腸被覆上皮直下の厚いcollagen bandの形成、粘膜固有層内の炎症細胞浸潤などを認める疾患であり、本邦では比較的まれである。今回、Lansoprazoleが原因と考えられたCCの2例を経験したので報告する。【症例1】66歳、女性。2ヶ月間続く1日10行以上の水様性下痢を主訴に平成17年11月当科受診。腹部では圧痛を認めず、血液生化学所見に異常なく、便培養陰性であった。止痢剤を処方するも下痢は続いていた。大腸内視鏡検査は粘膜面に異常を認めなかったが、生検でCCと診断した。同年8月から他院より、Lansoprazoleが処方されており、12月より内服を中断したところ、2週間後には下痢は改善傾向となり、3ヵ月後に止痢剤の中止が可能となった。6か月後の内視鏡検査および生検でも、特記すべき所見は認められなかった。現在まで再燃は認めていない。【症例2】82歳、女性。甲状腺機能低下症、逆流性食道炎で近医通院中、平成20年10月下旬より、1回/日の水様性下痢を認め、11月初旬に当科受診。大腸内視鏡検査にて全結腸にわたり、血管透見像の不明瞭化、発赤を認め、インジゴカルミン散布により凹凸顆粒状変化が明瞭となった。生検でCCと診断し、平成20年6月より内服していたLansoprazoleの休薬により下痢は改善し、1か月後に施行した大腸内視鏡検査では粘膜面の異常は認められず、生検でもcollagen bandの肥厚は消失していた。現在まで再燃は認めていない。

P-27-4 組織学的改善を確認できたcollagenous colitisの1例

[1]弘前市立病院内科、[2]弘前市立病院臨床検査科、
[3]弘前大学消化器血液内科学
○相原 智之[1]、三上 達也[1,3]、田中 正則[1,2]、田中 光[1]、澤田 直也[1,3]、平賀 寛人[1,3]、須藤 晃司[1,3]、中畑 久[1]、東野 博[1,3]、松川 昌勝[1,3]、福田 真作[3]

【症例】70代女性【主訴】腹痛、下痢【現病歴】糖尿病にて近医通院中。平成21年5月中旬、腹痛にて当院へ救急搬入となった。来院時の腹部CTにて下行結腸からS状結腸にかけての壁肥厚と浮腫状変化が見られ腸炎として入院となった。【入院後経過】疼痛は強いが腹膜刺激症状はなく、絶食、IPM/CS投与にて徐々に症状軽快し、WBC、CRPともに低下した。第7病日に下部消化管内視鏡を行ったところS状結腸に浮腫と縦走潰瘍を認め、生検にてsubepithelialにcollagen bandの肥厚（25μm）を認めcollagenous colitisと診断された。平成20年1月よりランソプラゾールを内服しており、原因の可能性が高いと思われ中止とした。徐々に症状は軽快し、摂食開始後も悪化なく6月上旬に退院となった。【退院後】8月上旬に下部消化管内視鏡を行ったところ、縦走潰瘍は瘢痕化し、浮腫も改善。collagen bandの肥厚は見られなくなっていた。ランソプラゾールは中止のまま現在再発を認めていない。【考察】collagenous colitisは慢性の下痢にて発症し、組織学的にcollagen bandの肥厚により診断される。画像上は大腸に明らかな異常を認めないとされていたが、近年ランソプラゾール起因性のものは縦走潰瘍を伴うとの報告があり、本症例にも合致する。本症例はSASPやステロイドなどの投与なく、ランソプラゾールの中止にて再発なく経過している。組織学的にcollagen bandの消失を確認できた例の報告は少ないため、若干の文献的考察を加えて報告する。

P-28-1　腸管ベーチェット病による食道潰瘍にシクロスポリンの投与が有効であった一例

[1]兵庫医科大学病院内科学上部消化管科、
[2]兵庫医科大学病院内科学下部消化管科、
[3]兵庫医科大学病院内視鏡センター
○豊島　史彦[1]、富田　寿彦[1]、山崎　尊久[1]、奥川　卓也[1]、桜井　淳[1]、田中　淳二[1]、森田　毅[1]、金　庸民[1]、樋田　信幸[3]、大島　忠之[1]、堀　和敏[3]、渡　二郎[1]、松本　譽之[2]、三輪　洋人[1]

【背景】ベーチェット病における食道病変はこれまでに数十例が報告されているにすぎず、治療に関しても一定の見解は得られていない。今回我々はベーチェット病の食道病変に対してステロイド、インフリキシマブが無効例にシクロスポリンが有効であった一例を経験したので文献的考察を加えて報告する。【症例】55歳男性。平成14年7月発症の不全型腸管ベーチェット病。回腸末端に狭窄と内瘻を認めていたため、平成15年12月に回盲部切除術が施行されている。その後、成分栄養療法とメサラジンにて加療を行い、経過は良好であった。平成20年6月頃より咽頭痛、嚥下困難を自覚し、上部消化管内視鏡検査（EGD）を施行したところ、食道中部に縦走傾向の潰瘍を認めた。腸管ベーチェット病による食道病変を疑い、7月28日よりプレドニゾロン、インフリキシマブの投与を開始したがその後も症状改善することなく、さらに8月中旬より連日38度以上の発熱を認めるようになった。内視鏡所見においても潰瘍病変は下咽頭にも広がり、食道中部の潰瘍は更なる増悪を認めた。十分にinformed consentを行った上で、11月17日よりシクロスポリンの投与を開始した。投与開始3週後のEGDにて食道・咽頭潰瘍の著明な改善傾向を認めた。咽頭痛、嚥下困難などの臨牀症状も軽快し、12月26日に退院となった。平成21年3月26日に施行したEGDにて潰瘍は完全に瘢痕化していたためシクロスポリンの投与を中止し、以後6ヵ月経過しているが、再燃は認めていない。【結語】腸管ベーチェットに難治性の食道潰瘍を発症し、シクロスポリン投与が有効であった貴重な一例を経験したので報告した。

P-28-2　腸管ベーチェット病の治療中にDieulafoy型潰瘍を認め内視鏡的止血術を行った一例

[1]東京慈恵会医科大学付属病院消化器・肝臓内科、
[2]東京慈恵会医科大学付属病院内視鏡科
○今井　那美[1]、高倉　一樹[1]、上竹慎一郎[1]、猿田　雅之[1]、有廣　誠二[1]、加藤　智弘[1,2]、田尻　久雄[1,2]

【症例】41歳女性．32歳時に腸管ベーチェット病と診断され，mesalazine（5 - ASA）による内服加療を開始した．39歳時に回盲部潰瘍の穿孔のため右半結腸切除術および人工肛門造設術が施行され，術後よりpredonisolone（PSL）30mg内服治療が併用された．その後，経過良好にてPSLを漸減・中止とし，5-ASA内服を中心とした治療で経過観察していた．受診数日前より腹痛・下痢が出現，血液検査にてWBC，CRPの上昇を認め，腸管ベーチェットの増悪と判断し入院となった．入院後は絶食による腸管安静にて自覚症状の改善を認めたが，9病日に施行した大腸内視鏡検査（CS）では，回腸・結腸吻合部から横行結腸にかけて発赤，びらん，小潰瘍が全周性に存在し，下行結腸まで軽度の炎症が及んでいた．PSL20mg内服治療を開始したところ，血液検査上，炎症所見も改善した．19病日より流動食から開始したが，三分粥としたところ腹痛・下痢症状が再燃したため，26病日よりPSL内服を40mgに増量した．28病日には血便もありPSL40mgの静脈内投与へ変更した．翌日より比較的大量の血便を認めたため，30病日にCSが行われた．CSでは横行結腸に拍動性出血を伴うDieulafoy型潰瘍を認めたため，クリッピングによる内視鏡的止血術を行った．以後，血便は消失したためPSLを徐々に減量，食事再開にても症状の再燃はなく，61病日に退院された．現在，症状の再燃はない．【結語】腸管ベーチェット病では，深い下掘れ型潰瘍による消化管出血・腸管穿孔を起こすことは比較的よく経験されるが，本症例のように，治療中にCSでDieulafoy型潰瘍からの出血を確認し，内視鏡的止血術を行った症例は比較的稀であり，若干の文献的考察を加え報告する．

P-28-3　InfliximabとG-CAPの併用が奏効したCrohn病症例

[1]日本医科大学千葉北総病院外科、[2]日本医科大学外科
○岩本　美樹[1]、古川　清憲[1]、横井　公良[1]、真々田裕宏[1]、金沢　義一[1]、山田　岳史[1]、田中　宣威[1]、内田　英二[2]

【はじめに】Infliximab（IFX）はクローン病の寛解導入だけでなく寛解維持にも有用な薬剤であり、通常8週間ごとに投与する。しかしながらIFXの効果が8週間持続せず、次回のIFX投与前に症状が増悪することがある。このような維持治療におけるIFXの効果不十分症例に対し、顆粒球除去療法（G-CAP）による『橋渡し』治療が有効であることが報告されている。我々はIFX長期投与例にG-CAPによる『橋渡し』治療が奏功したと思われる症例を経験したので報告する。【症例】症例は58歳男性。32歳時より他院にてUCとして加療を受けていた。44歳時に難治性の痔瘻となり、当院を受診。内視鏡検査にてBauhin弁の変形を認め、病理学的検索を施行した結果、多核巨細胞の出現を伴う肉芽腫の存在によりクローン病と診断した。53歳時よりIFXの投与を開始し、症状の改善を得ていた。しかし、57歳時よりIFX投与直後には症状が軽減するものの、次回投与直前より腹部膨満・食欲不振および痔瘻の悪化を認めるようになった。半年前からはIFX投与5週後くらいから症状の悪化を認め、CDAIも300を越えることが多くなっていた。そのためIFX投与後3週目より週一回1800ml/回のG-CAPを5週施行したところ、IFX投与5週目からの症状の増悪を予防することができた。CADIはG-CAP導入前の305から209まで改善している。【考察】G-CAPのクローン病に対する臨床的効果は限定的であるが、安全性に優れ、また末梢免疫システムの改善作用も証明されており、IFXの寛解維持効果が不十分な症例に対する追加治療として期待される。

P-28-4　当院で最近経験したアフタのみからなるクローン病の4例

福岡大学筑紫病院
○鶴身小都絵、平井　郁仁、長浜　孝、高木　靖寛、久部　高司、松井　敏幸

アフタのみのクローン病（以下，A型CD）はクローン病（以下，CD）の病初期像と考えられている．したがって，A型CDの臨床像や経過を明らかにすることは，疾患の病因および自然史を知る鍵となり得る．当施設では比較的最近7例のA型CDを経験した．今回これらの臨床像を中心に解析したので報告する．7例の男女比は5:2で年齢は平均18.4歳（13-22）であった．初発症状は腹痛0例（0%），下痢3例（42.9%），肛門痛6例（85.7%），その他2例（28.6%）で，発症から診断までの期間は6.00±5.35ヵ月だった．アフタの存在部位は，上部消化管6例（施行例6例にて100%），小腸6例（85.7%），大腸6例（85.7%）であり，全例少なくとも1カ所以上の生検部位からGranulomaを認めた．上部消化管病変の合併は6例（施行例6例にて100%）に認められた．初回治療法は，5ASA製剤6例（85.7%），栄養療法1例（14.3%），免疫調節剤0例（0%），Infliximab1例（14.3%）であった．7.43±8.64ヵ月の経過観察期間で典型病変（縦走潰瘍，敷石像）に進展した例はない．今回の検討ではA型CDは比較的早期に診断されており，臨床像としては若年者に多く，上部消化管病変および肛門病変の合併頻度が高かった．今後，多数例の臨床像や経過を解析し，典型病変へ進展する頻度，その要因，進展阻止のための治療法の確立などが望まれる．

P-28-5　回盲部切除後，Infliximabの維持投与で再燃を抑制できたCrohn病の一例

平鹿総合病院消化器科
○俵谷　伸、堀川　洋平、水溜　浩弥、三森　展也、五十嵐公洋、澤口　昌亨

【背景】Crohn病に対する外科的治療後では，吻合部における再燃や，それに起因する再狭窄が問題となる．現在，Crohn病の寛解導入やその維持にInfliximab（IFX）が用いられているが，局所的に炎症が強い場合や狭窄を認める場合に，外科的切除後，IFXの維持投与による再燃抑制効果について，その有用性が報告されている．今回我々は，回盲部切除術後にIFX維持投与で再燃抑制を行い，1年間再燃なく経過しているCrohn病の一症例を経験したので報告する．【症例】症例は38歳男性．H12年（29歳）初発．5-ASA・EDで8年間加療するも自己中断していた．H20年5月，右下腹部痛と5kg/yの体重減少を認め，6月10日当科受診．WBC8800，CRP12.8と炎症反応の上昇，内視鏡検査にて回盲部に炎症性ポリープを伴った潰瘍を認め，Crohn病再燃の診断で入院となった．寛解導入目的に7月15日・29日にIFXを投与するも，自覚症状・labo dataの改善なく，腹部CTにて腹壁直下に膿瘍形成を認めたため，8月11日に回盲部切除術を施行した．【経過】術後は経過良好で，自覚症状は消失し，炎症反応も陰性化した．その後IFX 8週毎の維持投与を施行したが，副作用・再燃を認めず，1年間経過良好で維持された．また，術後1年の内視鏡検査では，吻合部に線上のびらんを認めるのみであった．【考察】IFXの維持投与にて，Crohn病に対する外科的治療後の再燃を抑制できた．Regueiroらの報告では，Crohn病の外科手術後の維持療法にIFXが有用であるとされ，さらに本邦においても同様の報告が散見される．今後長期的に経過観察し，さらなる症例の蓄積を行い，術後IFX維持療法の適応と有用性について検討を重ねる必要がある．

P-29-1　中毒性巨大結腸症で発症した高齢者潰瘍性大腸炎の1例

[1]大阪府立急性期・総合医療センター消化器内科、
[2]大阪府立急性期・総合医療センター外科、
[3]大阪府立急性期・総合医療センター病理科
○齋藤　義修[1]、竹田　　晃[1]、高田　良司[1]、藤永　哲治[1]、田中　聡司[1]、原田　直毅[1]、石井　修二[1]、西山　　範[1]、入江　孝延[1]、鈴木　貴弘[1]、春名　能通[1]、井上　敦雄[1]、玉川　浩司[2]、岩瀬　和裕[2]、島津　宏樹[3]、伏見　博彰[3]

【症例】70歳代後半・男性 【主訴】腹痛・腹部膨満感 【既往歴】急速破壊型股関節症・発作性心房細動 【現病歴】2008年9月下旬頃より腹痛・下痢・嘔気・食思不振が出現し、10日間経過した後、腹部膨満感も出現してきたため当科を受診した。緊急の腹部CT検査で全大腸に及ぶ腸管拡張を認めたため、精査・加療目的で入院した。【入院後経過】入院後、絶食・腸管安静・持続点滴による加療を開始した。また入院時の血液検査でCRP37.94 mg/dlと高度の炎症所見を認めたため、CMZを投与した。入院第4病日に下血が出現し持続するため腹部レントゲン検査を施行したところ、多量のfree airを認め、同日緊急手術となった。術中所見にて結腸脾弯曲部での穿孔が疑われ、さらに大腸全体の浮腫、炎症性硬化の所見から炎症性腸疾患を考慮し、横行結腸に横切開を加えて内腔を観察したところ潰瘍性大腸炎と判明した。手術は大腸亜全摘術、人工肛門造設術を施行した。切除標本の肉眼的所見では上行結腸から下行結腸までほぼ連続する多発性潰瘍を認め、病理組織学的には炎症が粘膜下層までに留まる活動期の潰瘍性大腸炎に一致した所見であった。【考察】本症例では今回入院に至る症状が発現するまで潰瘍性大腸炎特有の症状を全く認めておらず、発症から短期間で中毒性巨大結腸症に移行したと考えられる。高齢発症の症例でもあり、稀な症例と考えられるので文献的考察を加えて報告する。

P-29-2　重症潰瘍性大腸炎治療経過中に、カンピロバクター腸炎を合併した一例

泉大津市立病院
○青松　和輝、星　　智子、上田　美和、福永　周生、田淵　真彦、田中　史生、格谷　洋和、山形　　知、押谷　伸英

患者は28歳男性、15歳時に潰瘍性大腸炎と診断され他院で通院加療を受けていたが、寛解状態が続いたため通院を自己中断していた。平成20年12月より腹痛、血便が出現し当科を受診した。大腸内視鏡にて潰瘍性大腸炎と診断し、入院となった。排便回数20行/日の顕血便であり重症と診断し、プレドニゾロン60mg/日からステロイド強力静注療法および顆粒球除去療法併用にて治療を開始した。治療に対する反応は比較的良好であったが、ステロイドを漸減しプレドニゾロン25mg/日としたころより、排便回数が5行/日とふたたび増加し、血便も見られるようになった。大腸内視鏡では下行結腸に類円形潰瘍が2箇所認められたものの、全体的には粘膜面の炎症は治療前に比し改善しており、症状とは乖離していた。腸管内の吸引液培養で*Campylobacter jejuni*陽性であり、クラリスロマイシン投与により症状は軽快した。
潰瘍性大腸炎の入院治療経過中にカンピロバクター腸炎を合併した一例を経験した。寛解導入後、ステロイド漸減中に症状増悪をきたしても安易にステロイド依存例と判断せず、内視鏡像と合わない場合は細菌性腸炎を疑い、便培養を繰り返し行うことが重要であると考えられた。

P-29-3　白血球除去療法による寛解導入を行った小児期発症の潰瘍性大腸炎2例

済生会横浜市東部病院こどもセンター
○日衛嶋栄太郎、十河　剛、小松　陽樹、乾　あやの、藤澤　知雄

【はじめに】小児期の潰瘍性大腸炎（UC）の治療指針はプレドニゾロン（PSL）全身投与無効例に対して、白血球除去療法（LCAP）は適応があるが、まだ報告は少ない。我々はUC2例にLCAP（旭化成クラレメディカル　セルソーバEX®）を施行した。
【症例1】10歳男児［身長123.8cm（-1.6 SD）、体重 27kg（-0.54 SD）］。5歳時に左半結腸炎型UCとして発症した。その後も病変は拡大しかったが、PSL全身投与にて寛解するが、5ASA, AZA併用してもPSL漸減中止をすると再燃を繰り返し、ステロイド依存性であった。9歳時に再燃のため、PSL 2mg/kg/日の全身投与を行ったが治療に反応せず、LCAP（1回処理量3600ml、週1回を10週間）を開始した。1回目終了直後より症状は改善し、LCAP終了後も7か月間寛解を維持したが、PSL漸減中に再燃した。
【症例2】9歳女児［身長122.7cm（-1.6 SD）、体重23kg（-1.1 SD）］。8歳時に全大腸炎型UCと診断された。PSL、5ASAの全身投与を開始し、一旦は寛解したが、PSLを漸減中止して2ヵ月後に再燃した。PSL 2mg/kg/日の全身投与を再開し、5ASA増量、AZA追加をしたが治療に反応せず、LCAP（1回2100ml、週1回を10週間）を開始した。LCAP2週目以降血便、腹痛は改善した。現在5ASA内服と注腸、AZA 内服を併用しながらPSL漸減中であるが、LCAP終了後2か月間再燃を認めていない。
【考察・結語】小児期発症のUCにおいて、LCAPはステロイド治療に抵抗性の寛解導入に対して有効であると考えられた。

P-30-1 腸重積を契機に発見されたCapillary hemangiomaの1例

[1]愛知医科大学消化器内科、[2]愛知医科大学消化器外科
○坂野 文美[1]、増井 竜太[1]、小笠原尚高[1]、水野 真理[1]、宮下 勝之[1]、飯田 章人[1]、舟木 康[1]、土方 康孝[1]、伊藤 義紹[1]、柳本研一郎[1]、河村 直彦[1]、徳留健太郎[1]、佐々木誠人[1]、春日井邦夫[1]、勝野 伸介[2]

【症例】2歳10ヵ月，男児【主訴】腹痛，下痢，粘血便【現病歴】平成21年3月中旬から嘔吐，下痢のため近医通院中であったが，症状が改善しないため4月13日当院小児科に紹介受診された．整腸剤の内服にて症状は一旦軽快したが，5月9日より発作性啼泣，腹痛，水様性下痢，イチゴゼリー状の粘血便を認め，5月11日腹部CT検査，腹部超音波検査にて腸重積と診断され入院となった．腹水出現，腹部症状および全身状態が悪化したため同日開腹手術を施行した．しかし，開腹所見において腸重積や腸管の異常所見を認めなかったため試験開腹術のみで経過観察となった．第7病日より再び腹痛が出現したため，注腸造影検査を施行したところ肝弯曲部に直径25mm大の隆起性病変を認め，腹部CT検査では入院時と同様に腸重積の所見が認められた．下部消化管内視鏡検査では，横行結腸に30mm大の頂部にびらんを伴う粘膜下腫瘍様腫瘤を認め，送気によって盲腸まで移動した．以上より盲腸腫瘍が先進した腸重積と診断し盲腸部分切除を施行し腫瘍を摘出した．病理組織検査にて腫瘍はCapillary hemangiomaと診断された．【考察】乳幼児期に発症する腸重積の90%以上が器質的病変を認めない特発性であると報告されているが，本症例における腸重積の発症は，盲腸Capillary hemangiomaが原因として推察された．初回手術では，腸重積と診断し原因検索と整復のため開腹術を施行したが，腫瘤は非常に軟で腸管外からの触知が困難であり，また腸重積は解除されていたため試験開腹術となった．その後，腸重積が再発し大腸内視鏡検査を施行したところ30mm大の粘膜下腫瘍が認められたため腸重積の原因と診断し再手術による腫瘍摘出を施行した．

P-30-2 大きさ 29mm の大腸神経鞘腫の1例

[1]国立がんセンター東病院内視鏡部、
[2]東京都多摩がん検診センター消化器科、
[3]東京都多摩がん検診センター検査科、
[4]調布外科・消化器科内科クリニック
○大野 康寛[1,2]、入口 陽介[2]、山村 彰彦[3]、中村 尚志[4]、小田 丈二[2]、水谷 勝[2]、高柳 聡[2]、冨野 泰弘[2]、岸 大輔[2]、池松 弘朗[1]、金子 和弘[1]、更屋 勉[1]、角田 千尋[1]

症例は60歳女性．特に症状は無かったが，便潜血検査陽性のため，大腸検査目的にて東京都多摩がん検診センターを受診．大腸内視鏡検査にて横行結腸に，大きさ30mm大の隆起性病変を認めた．病変の立ち上がりは粘膜下腫瘍様であり，隆起の頂部はびらん・肉芽様で，表面には薄い白苔を伴っていた．同日施行した注腸X線検査では，横行結腸の肝弯曲部よりに大きさ30mm大の立ち上がりが急峻な隆起性病変を認めた．隆起の周囲にはbridging foldを認め，隆起の内部には淡いバリウム斑を認めた．生検にて神経鞘腫の診断となり，大きさ・形態を考え，腹腔鏡補助下の腸切除術が施行された．なお，Von Recklinghausen diseaseの合併は認めなかった．病理組織では，粘膜内から漿膜下層にかけて境界明瞭な黄白色充実性腫瘍を認め，紡錘形細胞が束状となりながら増生しており，核異型は乏しいが，多形性を示す核を持つ細胞が散見される．核分裂像はほとんど認めないが，ki-67（10-20%程度）陽性核を散見する．紡錘形細胞は，S-100蛋白（＋＋＋）陽性，ビメンチン（＋＋＋）陽性，c-kit（－），α-SMA（－），デスミン（－），カルデスモン（－），CD34（－）であり，神経鞘腫と診断される．大腸の神経鞘腫は比較的稀な疾患であり，文献的考察を含め，発表する．

P-30-3 内視鏡的ポリペクトミーを施行した小児結腸ポリープの4例

[1]済生会横浜市東部病院こどもセンター、
[2]済生会横浜市東部病院内視鏡センター
○菅原 秀典[1,2]、十河 剛[1,2]、日衛嶋栄太郎[1,2]、小松 陽樹[1]、乾 あやの[1]、藤澤 知雄[1]

小児における結腸ポリープは、若年性ポリープが大部分を占める。巨大ポリープの対応は開腹摘出術が選択されることがあるが、多くは内視鏡的ポリペクトミーが一般的である。2007年4月の開院以来、当科で経験した若年性ポリープ3例と炎症性ポリープ1例に対し、ポリペクトミーを施行した。【症例1】5歳の男児。腹痛と血便を主訴に受診し、下行結腸に結腸－結腸型腸重積をみとめ、高圧浣腸で整復した。下行結腸の径15mmのポリープに対し、ポリペクトミーを施行した。病理結果から若年性ポリープと診断した。【症例2】6歳の男児。嘔吐を主訴に受診し、腹部超音波検査で大腸ポリープによる結腸－結腸型腸重積と診断し、高圧浣腸で整復を行った。上行結腸（34mm）、下行結腸2個（25mm、11mm）、直腸（10mm）の合計4か所のポリープに対し、内視鏡的ポリペクトミーを施行した。病理結果から若年性ポリープと診断し、一部、軽度の異型性を伴う腺腫様上皮も見られた。両親の下部消化管内視鏡検査では、ポリープをみとめなかった。【症例3】3歳の女児。血便を主訴に受診し、内視鏡検査にて直腸に径15mmのポリープをみとめ、ポリペクトミーを施行した。病理結果から若年性ポリープと診断した。【症例4】15歳の女児。原発性硬化性胆管炎と潰瘍性大腸炎を基礎疾患に有し、定期検査で下部消化管内視鏡を施行したところ、上行結腸に径3mmの赤色ポリープをみとめ、ポリペクトミーを施行した。病理結果から炎症性ポリープと診断した。

P-30-4 メシル酸イマチニブの術前投与が奏効した直腸GISTの1例

日本大学付属練馬光が丘病院外科
○野沢早紀子、鳥飼 博子、山崎 洋子、大亀 浩久、吉田 直、万本 潤、間崎 武郎、石井 敬基、増田 英樹、高山 忠利

【はじめに】術前補助化学療法としてメシル酸イマチニブが奏効した1例を報告する。【症例】患者は66歳、男性。2009年1月に発熱と不完全尿閉で泌尿器科を受診し、急性前立腺炎と診断された。尿管カテーテル留置のまま外来フォローされていたが、骨盤CTで前立腺から直腸Rabにかけて直径10cmの腫瘍を認めた。大腸内視鏡検査ではRabに1/2周性の2型腫瘍を認めたが、生検では壊死組織と肉芽組織を認めるのみで悪性所見はなかった。前立腺腫瘍の診断で2009年3月に恥骨後式前立腺摘除術を施行したが、腫瘍は直腸前壁まで及んでおり、病理組織学検査ではc-kit陰性、CD34陽性、ビメンチン陽性、デスミン陰性、S100蛋白陰性であり直腸GISTと診断された。直腸前壁は前立腺の摘除部に穿通していたため根治術を予定したが、本人の都合で一旦人工肛門造設術し退院となった。4月から術前補助化学療法としてメシル酸イマチニブ（400mg/day）を3カ月間継続し、6月の骨盤CTでPRと判定された。7月中旬に骨盤内臓全摘・回腸導管造設術を施行した。病理組織学検査では、腫瘍は硝子化変性しておりGISTの腫瘍細胞は少数散在する程度であった。術後経過は良好で術後27日目で退院となった。本人の希望によりメシル酸イマチニブ投与は行わず経過観察しているが、現在まで再発を認めていない。【まとめ】GISTに対する術前補助化学療法の意義は確立していないが、本症例はメシル酸イマチニブが奏効し、治癒切除が可能であった。

P-30-5 直腸癌術後4年半経過にて腹膜播種が疑われた脂肪肉芽腫の1例

[1]富士市立中央病院外科、[2]富士市立中央病院病理科
○吉田 清哉[1]、内田 由寛[1]、根木 快[1]、小山 友己[1]、毛利 貴[1]、良元 和久[1]、大町 貴弘[1]、梶本 徹也[1]、遠藤 泰彦[2]

症例は80歳、男性。平成16年に直腸癌（Rb）にて腹会陰式直腸切断術施行。病理結果はSS、N0、H0、P0、M0 Stage 2であった。術後2年半、UFT内服をしていた。既往歴は25年前より高血圧、糖尿病に投薬治療中、10年前より尋常性乾癬にて治療中。また左腎結石と慢性腎障害あるも近医にて経過観察していた。今回術後4年半のフォローアップCTを施行したところ、下行結腸近傍腹膜直下に径約10mm大の結節を認めた。造影CTでも同様であったが、エコー検査では指摘できなかった。MRIも施行したが、拡散強調像では信号の上昇は認めなかった。PET-CTでは同部に軟部陰影を認めた。1時間後の像ではFDGの有意な集積は認めなかったが、2時間後の像では集積が認められ、播種結節を疑う所見であった。CEAの軽度上昇（11.5 ng/ml）もあり、以上より、典型的ではないものの直腸癌の腹膜播種の疑いにて手術を行った。手術は腹腔鏡下腫瘤切除術を行った。腫瘤は下行結腸近傍に認めた。腫瘤は脂肪におおわれ、軟らかかった。肉眼的には明らかな播種とは考えにくかった。病理結果では悪性所見はなく、脂肪肉芽腫の診断であった。脂肪肉芽腫は繊維芽細胞と幼若な毛細血管とからなる肉芽組織に脂肪組織ないし脂肪成分が混在している炎症巣であるが、今回のように画像だけでは診断が困難な場合があり、ここに報告する。

P-31-1　術前に直腸癌との鑑別が可能であった高度狭窄を伴う骨盤子宮内膜症の一例

[1]筑波記念病院消化器内科、[2]筑波記念病院消化器外科、
[3]筑波記念病院産婦人科、[4]筑波大学付属病院消化器内科
○山田　武史[1]、池澤　和人[1]、上野　卓教[1]、間宮　　孝[1]、石毛　和紀[1]、長田麻友美[2]、佐々木量矢[2]、松井　　聡[2]、坂本　俊樹[2]、斉藤　　節[2]、佐藤　有希[3]、遠藤　慎治[4]

【症例】38歳女性。
【現病歴】2009年初旬より便秘が出現し、5月には腹痛を伴う血便も見られた。6月近医を受診し、当院へ紹介となった。
【術前検査】下部消化管内視鏡検査では、直腸Rs領域に全周性の隆起性病変を認め、同部位より口側への内視鏡通過は不能であり、病変の全体像は観察し得なかった。なお、生検による病理組織診断では、悪性所見を認めなかった。注腸検査でもRsに長径25mmに及ぶ全周性の狭窄を認め、狭窄部より口側へ20mm、肛門側へ35mmにおよぶ前壁側のみの壁不整を認めた。病変部後壁側の伸展は比較的良好であることから、直腸癌を完全には否定できないものの、まず第一に婦人科領域疾患を疑った。子宮内膜及び頸部擦過細胞診はClassIであった。MRIでは、直腸からS状結腸の壁肥厚があり、子宮体部後壁に連続し、同部位に左内膜症性嚢胞・小腸が1点集中するように牽引されている所見が得られ、以上より、広範な骨盤子宮内膜症と診断した。
【治療経過】挙児希望であること、高度な直腸通過障害を来していること、などを考慮し、7月に低位前方切除術を施行した。直腸の腫瘤と子宮は強固に癒着しておりダグラス窩は閉鎖し閉鎖骨盤の状態であった。小腸癒着も含め癒着を剥離し、直腸の腫瘤を切除しDSTにて吻合した。病理診断は、粘膜下層から筋層にかけての子宮内膜症であり、悪性所見は認められなかった。術後経過は良好で、入院第39病日に軽快退院となった。
【結語】直腸高度狭窄に対して術前精査により直腸癌と鑑別し得た骨盤子宮内膜症の一例を経験したので、報告する。

P-31-2　手術中に発見された虫垂子宮内膜症の一例

[1]大森赤十字病院外科、[2]大森赤十字病院産婦人科
○米山さとみ[1]、中山　　洋[1]、富林　敦司[1]、渡辺　俊之[1]、渡辺　衣里[2]、武井　成夫[2]、佐々木　慎[1]

症例は36歳，女性．平成21年3月，左卵巣腫瘍（6cm大，子宮内膜症性嚢胞）・CA19-9 172.4と高値にて当院婦人科で腹腔鏡下嚢胞切除術を施行．その際，術中に腹壁右側に高度に癒着した3cm大の虫垂腫瘤が認められ当科受診．月経は規則的，子宮内膜症に伴う月経痛を認めていたが，右下腹部痛・下血の既往なし．大腸内視鏡にて，虫垂開口部を先端とする盲腸内への脱出および開口部内に粘膜下腫瘤様の像を呈する隆起性病変を認めた．生検の結果，group2，腫瘍性成分は認めなかった．腹部超音波検査上，虫垂に石灰化を伴う層構造を呈した腫瘤を認めた．腹部CT検査では膀胱を圧排する径30mm大，石灰化を伴う内腔充実性の虫垂腫瘤を認めた．嚢胞切術後CA19-9 31.6と低下を認めたが，周囲との境界が一部不明瞭であり悪性も否定できなかったため，診断的治療目的に虫垂切除術を施行した．術中所見では，腫瘤は弾性やや軟であり，膀胱壁に潜り込む形で高度に癒着し，また，右尿管に近接して尿管を前方に圧排していた．虫垂全体がほぼ腫瘤を形成しており，短く屈曲した根部の虫垂壁も肥厚を認め，開口部に硬結を触知したため，盲腸末端を含む盲腸部分切除を施行した．病理組織学的には，漿膜下から筋層にかけて間質細胞を伴った内膜腺組織を認め，粘液嚢胞像を呈した虫垂子宮内膜症と診断．術後は経過順調にて第5病日に退院した．腸管子宮内膜症の中で虫垂発生は比較的稀であり，自覚症状なく術中に偶然発見された虫垂子宮内膜症の一例を経験したので，若干の文献的考察を含めて報告する．

P-31-3　腸管子宮内膜症の3例

[1]川崎医科大学附属病院食道胃腸内科、
[2]川崎医科大学附属病院検査診断学内視鏡・超音波、
[3]川崎医科大学附属病院消化器外科、[4]川崎医科大学附属病院病理学
○堅田　真司[1]、垂水　研一[1]、藤田　　穣[1]、佐藤　元紀[1]、鎌田　智有[1]、塩谷　昭子[1]、畠　　二郎[2]、東田　正陽[3]、秋山　　隆[4]、春間　　賢[1]

症例1は40歳代、女性。200X年3月、子宮癌検診にて異常所見を指摘、MRIで卵巣子宮内膜症と診断され、腹腔鏡下卵巣摘出術が施行された。術後1ヶ月後に下血が出現し、下部消化管内視鏡検査を施行し、S状結腸に出血を伴う粘膜下腫瘍様隆起を認め、生検で子宮内膜症と診断された。産婦人科でLH-RHアゴニスト投与が行われ、治療開始6ヶ月後には病変は縮小していた。症例2は50歳代、女性。200Y年3月に心窩部不快感、黒色便、高度貧血のため入院となった。上部消化管、大腸内視鏡検査で出血源が見られず小腸出血を疑いダブルバルーン小腸内視鏡検査を施行した。回盲弁から口側約30cmに境界明瞭な潰瘍性病変を認め、内視鏡的止血術を行ったが、繰り返す出血のため小腸部分切除を施行した。病理組織から子宮内膜症と診断された。症例3は40歳代、女性。200Z年2月に下腹部痛が出現し近医に入院、数日の絶食、腸管安静で退院となったが、翌月に同様の腹痛が出現し紹介入院となった。入院時の腹部超音波検査（以下、US）で回腸に限局性壁肥厚を認め、造影USで辺縁には豊富な血管網が見られるが中心部は造影効果が乏しかった。2回のエピソードとも月経周期と一致していたため腸管子宮内膜症を疑った。5日後、症状が軽快し、再検すると壁肥厚は軽快したが、回腸の狭窄、口側小腸拡張が見られ小腸部分切除を行った。病理組織から腸管子宮内膜症と診断した。腸管子宮内膜症は子宮内膜組織、間質組織が異所性に腸管壁内で増殖する非腫瘍性の疾患であり、子宮内膜症全体の約7%と比較的まれである。腸管子宮内膜症に対し画像検査が有用であった3例を経験したので、若干の文献的考察を加えて報告する。

P-31-4　下咽頭癌から生じた転移性大腸癌の1例

埼玉医科大学国際医療センター消化器病センター
○石井　利昌、山口　茂樹、細沼　知則、田代　浄、佐藤　貴弘、小澤修太郎、小山　　勇

症例は71歳女性。9ヶ月前に下咽頭癌にて咽頭・食道摘出術、甲状腺合併切除、両側リンパ節機能的頚部郭清、遊離空腸再建を施行され、当院頭頚部外科にて経過観察をされていた（病理：moderately to well differentiated squamous cell carcinoma, ly0, v1, pn1, T4a, N0, M0）。1週間前より右下腹部痛が出現し、前日より発熱を認めたため、外来受診時に当科を紹介受診となった。右下腹部に自発痛・圧痛を認め、鶏卵大の硬い腫瘤を触知した。腹部CT検査にて上行結腸の全周性の壁肥厚、周囲への浸潤、リンパ節腫大を認めた。上行結腸癌を疑いCFを施行したところ、肝湾曲部にて腸管が内腔に突出し狭窄を認め、上行結腸にtype2様病変を認めた。生検にてsquamous cell carcinomaが疑われたため、下咽頭癌からの上行結腸への転移性大腸癌と診断した。CT, PET-CTでは頚部を含め他の病変は認めなかった。切除目的にて入院、結腸右半切除術を施行した。術後は良好に経過し7日目に退院となった。病理検査では胞巣状、シート状、索状に増殖を示しており、明瞭な角化傾向を伴うsquamous cell carcinomaであった。下咽頭癌手術標本の組織像とも類似しており下咽頭癌からの転移性大腸癌と診断した。転移性大腸癌は0.1～1%と比較的まれな疾患であり、原発巣としては胃癌が多くその他卵巣・子宮・膵臓・乳腺・肺・腎臓・前立腺などが報告されている。しかしながら下咽頭癌からの転移性大腸癌は非常に希であり文献的考察を加え報告をする。

P-32-1 近傍腸管に病変が波及した原発性虫垂癌の2例

[1]東京医科大学八王子医療センター消化器内科、[2]消化器外科、
[3]病理診断部
○平山 泰丈[1]、高橋 佑輔[1]、三輪 佳雅[1]、竹内 眞美[1]、奴田原大輔[1]、池内 信人[1]、中村 洋典[1]、高垣 信一[1]、片上 利生[1]、宮岡 正明[1]、壽美 哲生[2]、安田 祥浩[2]、石崎 哲央[2]、芹澤 博美[3]

【症例1】79歳，男性．2006年12月に排尿時痛を主訴に近医泌尿器科を受診し，MRIで骨盤内及びS状結腸内に腫瘤陰影を認めたため，2006年12月13日に当センター受診となった．2007年1月17日に実施した下部消化管内視鏡（CS）ではS状結腸と虫垂開口部に絨毛状隆起と白濁する液の貯留が認められ，生検組織はGroup3であった．腹・骨盤部造影CTでは虫垂から連続性する病変が直腸・S状結腸・膀胱と一塊となり，内部に多発する結節陰影と液体貯留がみられ，虫垂由来のmucinous cystadenocarcinomaが疑われ，3月30日に外科的手術が施行された．開腹所見では腫瘍は虫垂より発生し膀胱前壁，直腸と一塊となり悪性と考えられた．【症例2】71歳，男性．2009年6月下旬から続く腹部膨満感を主訴に近医を受診し，腸閉塞が疑われたため，7月7日当センター受診となった．腹・骨盤部造影CTで著明な小腸拡張と虫垂から回腸末端に連続性する腫瘤陰影が認められたため，イレウスチューブ挿入にて症状改善後にCSを施行した．CSでは虫垂開口部と回腸末端に粘液産生性の腫瘤が存在し，生検組織でadenocarcinomaが得られた．虫垂癌の回腸末端浸潤と診断し8月11日に外科的手術が施行された．開腹所見では虫垂の腫瘍は回腸末端に浸潤し，腹腔内には多数の播種性転移が認められた．右総腸骨動静脈，右尿管とも一塊となり剥離不能で，切除不可能と判断され回腸横行結腸バイパス術が施行された．

今回，我々は近傍腸管に病変が波及した原発性虫垂癌の2例を経験したので，文献的考察を加え報告する．

P-32-2 診断に苦慮した卵巣癌結腸転移の1例

秋田赤十字病院外科
○最上希一郎、吉楽 拓哉、酒井 梨香、澤田 俊哉、吉川 雅輝、佐藤 勤、大内慎一郎、小棚木 均

症例は64歳女性。'93に卵巣癌の診断で子宮付属器切除、傍大動脈リンパ節郭清、大網切除、虫垂切除を施行。補助化学療法として6ヶ月間のCAP療法が施行された既往がある。'06右下腹部痛を主訴に受診し上行結腸癌と診断。同年、右半結腸切除術を施行。術前CTおよび開腹所見より腫瘍近傍から傍大動脈まで連続したリンパ節転移を認め、stageIV、非治癒切除となった。病理組織学的にはadenocarcinoma（por1）であった。術後mFOLFOX6にて術後3ヵ月には画像上ＣＲを得た。化学療法継続し術後12ヶ月まで画像上CRを維持したが全身倦怠感、骨髄抑制増強し治療休止した。術後18ヶ月CTで＃216リンパ節再発を指摘。化学療法再開するも術後30ヶ月、種々の副作用のため治療継続困難となる。再発指摘から1年が経過し転移巣は増大傾向にはあるものの新規病変の発生なく、手術的に＃216を郭清した。病理組織検査上'93の卵巣癌標本と類似した所見を認め、上行結腸切除標本も含めて免疫染色を行った。卵巣、結腸、リンパ節転移全てにおいてCK7（＋）/CK20（－）であり卵巣癌の上行結腸転移、傍大動脈リンパ節転移と診断した。
卵巣癌結腸転移は転移性結腸腫瘍の約6%を占め、国内報告例は自験例を含めて20例である。これらの症例において初回手術から転移出現までの期間は平均9.2年であった。
悪性疾患の既往を持つ大腸未分化癌に対しては免疫染色を含めた病理学的検討が必要と考えられた。

P-32-3 下部消化管に特異的な内視鏡像を呈したマントル細胞リンパ腫の一例

[1]獨協医科大学消化器内科、[2]獨協医科大学血液内科、
[3]獨協医科大学病理学（形態学）、[4]獨協医科大学病理学（人体分子）
○山浦知恵子[1]、知花 洋子[1]、武川賢一郎[1]、小池 健郎[1]、笹井 貴子[1]、菅家 一成[1]、高橋 渉[2]、三谷 絹子[2]、小島 勝[3]、冨田 茂樹[4]、藤盛 孝博[4]、平石 秀幸[1]

症例は64歳男性．2002年57歳時に頸部・鼠径リンパ節腫脹と黒色便を認め，右鼠径リンパ節生検を行った．HE染色ではびまん性に増殖する小円形腫瘍細胞を密に認め，免疫染色ではCD20（＋），CD5（＋），CD23（＋），CyclinD1核内発現を認め，マントル細胞リンパ腫（Mantle cell lymphoma: MCL）と診断した．上部・下部内視鏡検査では胃および全大腸に多発性小ポリープ様の病変（Multiple lymphomatous polyposis: MLP）を認めた．また表在リンパ節・腹腔内リンパ節の腫大を認め，骨髄に腫瘍細胞の浸潤を認めた．MCL, Ann Arbor分類StageIVA, International Prognostic Index, low-intermediateと診断した．リツキシマブ併用CHOP療法および自家末梢血幹細胞移植併用大量化学療法を施行し，寛解導入となった．2008年8月PET-CTにて 全大腸に異常集積を認め，下部消化管内視鏡を行ったところ盲腸，横行結腸，直腸に扁平小隆起の集簇を認めた．また盲腸には中央に深い陥凹を伴った急峻に立ち上がる円柱状の隆起性病変を認めた．生検検査ではHE染色，表面マーカーともにMCLに特徴的な像を呈していた．強力化学療法終了後に施行した大腸内視鏡ではMLPは認めず，また円柱状の隆起性病変も消退した．MCLの発生頻度は全悪性リンパ腫の約3%でありまれな疾患である．MCLの20～30%にMLPを消化管に認め，消化管病変から診断されることもあると報告されている．MCLに胃・大腸病変を合併し，特に下部消化管において，中心に深い陥凹を伴った円柱状の特異的な病変を認めたMCLを経験したので文献的考察を加え報告する．

P-33-1 超音波内視鏡下穿刺吸引細胞診にて診断し得た小網原発GISTの1症例

[1]福島県立医科大学消化器・リウマチ膠原病内科学講座、
[2]福島県立医科大学附属病院内視鏡診療部、
[3]福島県立医科大学器官制御外科学講座
○中村 純[1]、佐藤 匡記[1]、引地 拓人[2]、入澤 篤志[1]、高木 忠之[1]、佐藤 愛[1]、池田 恒彦[1]、鈴木 玲[1]、渡辺 晃[1]、大木 進司[3]、竹之下誠一[3]、小原 勝敏[2]、大平 弘正[1]

【症例】60歳代女性。主訴：なし。既往歴：60歳時に心房細動、高血圧症。【現病歴】2008年12月、健診の腹部USで腫瘤を指摘された。2009年1月の腹部CTで、胃体下部前壁から十二指腸球部前壁まで連続する10cm大の腫瘤を認められた。上・下部消化管内視鏡検査では異常所見を認めず、当科入院となった。現症：腹部は平坦・軟で圧痛なし。【経過】CTで、腫瘍は肝左葉外側区下面より胃体下部腹側に位置し、内部に嚢胞成分を有していた。発生臓器の特定は困難で、支持組織から発生する病変も疑われた。確定診断及び治療方針決定のためEUS-FNAを施行。EUSでは、low echoic なhomogenous massで、内部に嚢胞構造を有していた。腸管壁との連続性は確認できなかった。FNAでの迅速細胞診で紡錘形細胞の集塊を認め、間葉系腫瘍が疑われ、組織診で、c-kit（＋）、CD34（＋）、Desmin（－）、S100（－）で、GISTと診断された。腫瘍径より手術となり、当院外科にて腫瘍切除術（小網、大網部分切除術）が施行された。術後標本では、類円形不正核を有する短紡錘系の腫瘍細胞が充実シート状に増殖していた。免疫染色では、c-kit（＋）、CD34（＋）、Vimentin（＋）、S-100（－）、Desmin（－）、SMA（－）であり、最終的に小網原発GISTと診断された。【結語】GISTの殆どは消化管原発で、頻度は、食道5%以下、胃60～70% 小腸25～30%、大腸5%とされる。本症例は1%以下とされる小網が原発であった。検索し得た範囲では10例の報告例（1988年1月～2009年4月：医中誌）をみるのみで、術前にGISTの確定診断が得られた症例は無かった。EUSにて穿刺可能な腹腔内腫瘍に対しては、FNAを用いた診断方法は、その後の治療方針決定に非常に有用であった。

P-33-2 子宮頸癌による癌性イレウスに対し、経皮内視鏡的胃瘻造設術後に経胃瘻的にイレウス管挿入を試みた一例

横浜市立大学附属病院消化器内科
○渡邉誠太郎、稲森 正彦、留野 渉、加藤 真吾、内山 崇、藤田 浩司、古出 智子、高橋 宏和、米田 正人、所 知加子、小川 真実、阿部 泰伸、嶌村 健、小林 規俊、桐越 博之、窪田 賢輔、斉藤 聡、川名 一朗、上野 規男、中島 淳

【はじめに】今回我々は子宮頸癌の進行による癌性イレウスに対し，経皮内視鏡的胃瘻造設術（PEG）後に経胃瘻的にイレウス管挿入を試み，症状の緩和，QOLの改善を得た症例を経験したので報告する．【症例】51歳，女性．2007年11月に米国で子宮頸癌に対し広汎子宮全摘出術を施行．子宮頸癌2b期の診断であった．術後化学放射線療法が追加されたが，その後腸間膜播種から再発．帰国し，当院での加療を希望し2009年3月に婦人科を受診したが間もなくして，イレウス症状を発症し入院加療を受けた．一旦は自然軽快し，その入院中に化学療法（DC療法）を1コース施行し退院した．同年5月になり，イレウスの再燃があり入院し絶食，胃管挿入，酢酸オクトレオチドの投与を受けるも改善せず，本人のイレウス管挿入希望があり当科紹介となった．同月に経鼻イレウス管挿入術を施行し，症状は改善したが抜去は困難な状態となった．本人，家族よりQOL向上のためイレウス管の経胃瘻的挿入の希望があり，同年7月にまずPEG造設術を施行した．PEGはDirect法で胃体中部前壁にボタン型，24Fr，40mmで作成した．PEG造設後14日目に経胃瘻的イレウス管挿入を行った．合併症はなくイレウス管も有効であり，自宅退院が可能となった．【考察】癌性イレウスに対する，経胃瘻的イレウス管挿入術を試みた一例を経験した．癌性イレウスは難治性，非可逆性であり治療法の選択に難渋する．PEGやPEG-Jによる減圧の報告はあるが，経胃瘻的イレウス管挿入の報告は稀であり一般的ではない．しかしPEGなど他手段での減圧不全例や，経鼻イレウス管の抜去困難例では患者QOL向上のために有用な手段であると考えられた．

P-33-3 HCCとの鑑別を要したparagangliomaの1手術例

松江市立病院一般外科・消化器外科
○大谷 裕、岡 伸一、倉吉 和夫、河野 菊弘、吉岡 宏、金山 博友

症例は53才、女性。HBVキャリアであったが近年全く精査を受けていなかったため、2009年5月に近医で健康診断を受けた。その際の腹部超音波検査にて肝S5に約5cm大の境界明瞭な低エコー域を指摘され、精査目的で当院消化器内科へ紹介された。腹部造影CT検査や腹部血管造影検査にて肝外発育型HCCを一番に疑われ、内分泌腫瘍なども鑑別診断に挙がった。2009年6月、確定診断目的で手術を施行。右肋弓下切開にて開腹して腫瘍を検索すると、右腎上極に表面やや不正で嚢胞を伴った充実性腫瘍性病変を認めた。肝および腎、副腎との繋がりは無く、後腹膜腫瘍の診断で摘出術を施行した。切除した病変は42×30mm, 52g、病理組織学的にクロマチン濃染性の大型異型核を混じた好塩基性の胞体を有す腫瘍細胞が胞巣状に増性し、pheochromocytomaと同様の組織像であり、paragangliomaと診断された。MIB-1indexや出血、壊死像は殆ど認めず、悪性度は低いと判断した。本症例は、血管造影検査の結果より肝外発育型HCCが強く疑われ、その診断に難渋した。paragangliomaは、良性であっても時間を経て再発する可能性や、10生率45%程度などの報告があり、今後は厳重な経過観察が必要と考えられた。当症例に対する治療につき、若干の文献的考察とともに報告する。

P-33-4 超音波内視鏡ガイド下経胃的ドレナージ術が有効であった脾皮膜下血腫の一例

京都府立医科大学
○八木 信明、山田 展久、保田 宏明、玄 泰行、土肥 統、奥田さやか、宮脇喜一郎、吉田 直久、内山 和彦、石川 剛、高木 智久、半田 修、小西 英幸、若林 直樹、古倉 聡、内藤 裕二、吉川 敏一

症例は39歳、男性。既往歴：特記事項なし。主訴は左季肋部痛、発熱。現病歴は2009年6月、左季肋部痛、発熱にて近医受診し、血液検査で血清膵酵素の上昇と炎症反応の高値を呈し、腹部CT検査にて脾皮膜下に10cm大の巨大のう胞性病変を認めた。近医入院後、脾膿瘍を疑って保存的に加療したところ症状は軽快し、検査所見は正常化したが、脾皮膜下の巨大のう胞性病変は残存したため精査加療目的に当院転院となった。転院時には脾門部膵仮性のう胞、脾静脈および左胃大網静脈の血栓性閉塞、膵尾部の微小石灰化を合併していた。腹部MRI検査、造影CT、血液検査から急性膵炎に合併した脾皮膜下血腫と診断した。血腫は発症後2か月後も縮小せず、経過の造影CTでは脾梗塞の出現と悪化を疑ったため、超音波内視鏡ガイド下に経胃的血腫穿刺術を施行し、胃-血腫ドレナージによる内瘻化と経鼻的血腫ドレナージによる外瘻化を行った。術後Free airの出現を認めたが腹膜炎は生じず、術後7日目に経鼻血腫ドレナージを抜去して翌日退院とした。現在、外来で経過観察中でのう胞の増大や症状の再燃は認めていない。近年、脾皮膜下血腫に対しての経皮的ドレナージ術の報告は散見されるが、超音波内視鏡ガイド下経胃的ドレナージ術の報告はわれわれが調べた範囲においては認められない。脾皮膜下血腫に対して超音波内視鏡ガイド下に経胃的ドレナージ術を施行し、有効であった一例を経験した。さらなる症例の集積が必要であるが、脾皮膜下血腫に対しての超音波内視鏡ガイド下経胃的ドレナージ術は有効な治療法になりうると考え、ここに報告する。

P-33-5　膵および肝に穿通した胃潰瘍の1例

[1]済生会熊本病院消化器病センター、[2]済生会熊本病院外科センター、[3]済生会熊本病院病理
○尾石　義謙[1]、吉田　健一[1]、工藤　康一[1]、上原　正義[1]、江口　洋之[1]、藤本　貴久[1]、多田　修治[1]、澤山　浩[2]、金光敬一郎[2]、神尾多喜浩[3]

症例は61歳男性．平成21年8月に胃潰瘍穿孔で当院へ入院したが，微小穿孔であったため絶食，補液，PPI静注で保存的に治療を行い他院に転院となっていた．しかし転院8日目に貧血の進行と血圧低下を来たし，出血性ショックの診断で当院再入院となった．緊急内視鏡検査を施行したところ，前回治癒傾向であった胃角小彎の潰瘍は，再び凝血塊の付着した深掘れの潰瘍となっており，中央部には露出血管を認め，同部位をソフト凝固にて止血した．腹部CTではfree airを認めず患者の腹部症状もなかったため，外科と相談の上で保存的に経過を見る方針となった．しかし第4病日の夜間に再び出血性ショックを来たし緊急内視鏡検査を施行したところ，前回止血した部位に一致して露出血管が出現しており，再度ソフト凝固にて止血を行った．翌朝止血確認のため内視鏡検査を行ったところ露出血管は残存しており，その近傍には胃壁外臓器と思われる隆起を認め，続いて施行した造影CTでは膵および肝への穿通が疑われたため，外科転科の上で胃切除術を施行した．開腹すると肝と胃は強固に癒着しており，剥離をすすめると潰瘍底部は肝床に達していた．また，膵前面と胃も癒着しており，剥離をすすめると潰瘍底は肝および膵へ穿通し，CT所見と同様であることが判明した．広範囲胃切除を行い再建はBillrothI法とした．術後の経過は良好で紹介元へ転院となった．近年胃潰瘍で手術となる症例は少なくなっており，穿通した潰瘍を内視鏡的に観察する機会は稀であり，文献的考察を加えて報告する．

MEMO

索　引

索引

あ行

粟飯原永太郎 47，274
相原　智之 68，103，332，348
相原　弘之 86，298
藍原　龍介 240
阿江太佳子 236
青木　　圭 42，45，268，270
青木　茂雄 41，240，265
青木　創吾 48，276
青木　貴哉 69，333
青木　達哉 233
青木　　博 66，326
青木　利佳 253
青松　和輝 65，104，324，351
青柳　邦彦 33，56，67，290，327
青柳　　豊 46，273
青柳　賀子 214
青山　　庄 68，331
青山　伸郎 60
青山祐二郎 90，305
赤井　祐一 48，90，100，276，307，341
赤池　　信 53，286
赤木　謙三 222
赤木　由人 172
明石　浩史 61，314
赤羽　麻奈 165
赤羽根拓哉 214
赤松　泰次 33
赤松　晴樹 65，325
赤毛　義実 41，101，265，343
秋葉　　純 202
秋穂　裕唯 76，135，152
秋元　俊亮 60，311
秋山　純子 138
秋山　　隆 101，105，344，354
秋山　智之 98，252
浅尾　高行 56，290
麻奥　英毅 81，162，165
浅香　正博 43，54，241，287
浅香瑠美子 241
朝川　貴博 65，324
朝桐　公男 65，324
浅野　晴紀 67，329
淺野　理恵 184
味岡　洋一 33，53，130
蘆田　　潔 69，85，204，296，333
蘆田　玲子 238
東　　健 47，51，188，235，282
東　瑞智 77，236
足立　経一 50，86，279
足立　　靖 40，58，61，88，263，294，301，314
安達　靖代 61，314
阿南　重郎 205
安孫子幸人 151，244
阿部　光市 52，67，90，283，305，327
阿部浩一郎 212
阿部　真也 157
阿部　仁郎 103，348
阿部清一郎 141
阿部　　孝 62，73，159，209
安部　高志 101，205，252，342
阿部　太郎 61，99，313，337
阿部　尚子 88，302
安部　久子 48，276
安倍　久子 90，100，307，341
阿部　雅一 141
阿部　泰伸 44，49，60，85，107，252，269，277，296，312，356
阿部　康人 243
阿部　洋介 248
天ヶ瀬紀久子 35，88，207，211，302
天野　祐二 85，86，92，100，295，298
新井　永達 67，329
新井　　修 103，348
荒井　邦明 144
新井　　晋 54，156，161，287
新垣　京子 195
荒川　哲男 43，47，56，64，69，86，95，100，108，150，206，227，238，245，275，291，297，323，334，339
荒川　廣志 86，298
荒木　俊光 129，147
荒木　　学 62，315
有田　桂子 202
有竹　浩介 88，302
有広　光司 237
有廣　誠二 104，349
有村　佳昭 40，58，61，88，99，263，294，301，314，337
安藤　　朗 29，50，51，66，89，109，135，279，281，282，303，326
安藤　貴文 30，127，158，164
安藤　裕之 240
井伊　正則 40，58，88，263，294，301
飯尾　禎元 65，325

飯石　浩康　33，141
飯島　英樹　158，192，209
飯塚　亮二　101，344
飯泉　匡　85，86，87，296，298，299
飯田　章人　45，60，105，270，311，352
飯田　貴之　103，348
飯田　努　67，328
飯田　洋　44，49，60，85，252，269，277，296，312
飯田　三雄　46，49，74，90，130，136，166，170，210，215，217，273，278，305
飯田　善幸　184
飯塚　敏郎　236
飯塚　政弘　51，82，167
飯野　正敏　63，64，319，321
飯室　正樹　102，191，216，346
家入　里志　179
五十嵐和彦　136，246
五十嵐公洋　104，350
五十嵐伸一　40，61，264，314
五十嵐誠治　46，64，273，323
五十嵐正広　99，185，337
五十嵐良典　53，285
碇　修二　54，70，287，335
碇　秀樹　100，340
井川　愛子　55，288
井川　理　101，344
井口　正士　62，315
伊熊　睦博　50，54，204，208，279，287
池内　信人　63，106，319，355
池内　浩基　30，127，148，167
池上　雅博　53，197，226，285
池亀　央嗣　40，51，58，263，281，294
池口　正英　40，263
池澤　和人　105，354
生澤　史江　57，239
池末　裕明　84
池田　篤　142
池田　貯　55，57，139，289，292
池田　和代　50，280
池田　公正　222
池田　圭祐　194
池田　圭政　244
池田　憲治　67，327
池田　幸紀　56，188，290
池田　純　102，346
池田　拓人　215
池田　恒彦　44，46，100，107，269，272，340，356
池田　晴夫　30，129
池永　雅一　53，286
池原貴志子　55，288
池原　照幸　178
池原　伸直　202，229
池原　久朝　154，184
池松　弘朗　105，227，228，352
池宮城秀和　63，101，320，342
池宗　真美　103，347
石井　修二　104，351
石井　信二　65，324
石井　太郎　212
石井　徹　141
石井　利昌　105，354
石井　宏則　53，285
石居　公之　56，220，242，290
石井　正嗣　53，55，286，288
石井　敬基　70，105，171，336，352
石井　良文　61，314
石井　亘　101，344
石岡千加史　31
石神　浩徳　31，140
石川　恵子　54，156，161，287
石川　健　62，316
石川　潤　67，327
石川　真平　68，330
石川　剛　52，56，57，60，88，99，107，136，166，187，198，203，209，226，232，246，247，249，283，291，292，302，312，338，356
石木　邦治　41，265
石黒　彩子　68，332
石黒　信吾　33
石畝　亨　49，53，55，222，277，286，288
石黒　秀行　85，101，295，343
石黒　裕規　103，146，348
石毛　和紀　105，354
石崎　哲央　106，355
石田　久美　157，170，248
石田　禎夫　61，314
石田　哲也　59，62，65，218，315，324
石田　秀行　49，53，55，222，277，286，288
石田　文生　55，288
石田　善敬　179
石津　明洋　54，287
石塚　満　31，90，140
石戸　謙次　236
石飛　裕和　205
石橋敬一郎　38，49，53，55，222，277，286，288
石橋　英樹　67，327

石橋　陽子　86，297
石橋　由朗　87，300
石原　俊治　85，295
石原　俊二　86，298
石原　慎一　66，326
石原聡一郎　214
石丸　　啓　103，348
石村　典久　86，298
石山晃世志　99，185，337
石山　修平　46，272
石川　　信　228
出原　千歳　47，274
泉　　和寛　103，347
泉　　大輔　56，290
泉　　浩　101，344
和泉　裕子　61，99，314，337
礒　　幸博　100，340
礒垣　　淳　179
磯崎　由佳　63，64，319，321
磯崎　　豊　62，317
磯本　　一　56，61，73，87，155，161，188，220，231，242，290，299，313
板橋　浩一　42，69，267，333
板谷　優子　99，224，338
市川　一仁　40，53，58，263，285，294
市川　辰樹　242
市川　仁志　64，323
市川　　寛　47，88，136，246，249，274，302
一木　康則　62，65，218，315，324
市田　晃彦　41，240，265
一瀬　雅夫　41，109
市村　正浩　162
井出　博生　55，288
井出　政芳　42，268
伊藤　彰浩　158，164
伊藤　公訓　49，278
伊藤　紗代　68，330
伊藤　　大　69，85，204，296，333
伊藤　卓資　102，345
伊藤　裕章　59，214
伊東　文生　38，42，49，109，267，277
伊藤　真典　89，304
伊藤　麻里　62，315
伊藤　康博　181
伊藤　友一　55，289
伊藤陽一郎　90，307
伊藤　陽子　48，276
伊藤　善基　158，192，209
伊藤　義紹　45，60，105，270，311，352
伊藤　義幸　48，276
伊藤　錬磨　154，186，218，231
稲垣　聡子　154，186，218，231
稲垣　大輔　53，286
稲垣　　宏　163
稲垣　水美　217
稲木　紀幸　32，180
稲次　直樹　217
稲富　　理　66，326
稲野　利美　239
稲益　英子　100，340
稲森　正彦　44，49，60，85，107，109，252，254，269，277，296，312，356
乾　あやの　90，104，105，306，351，352
井上　敦雄　104，194，351
井上　和彦　48
井上　潔彦　68，330
井上　邦光　98，101，205，252，342
井上　圭太　61，313
井上　　健　56，83，88，136，166，190，203，226，246，247，291，302
井上健一郎　87，299
井上健太郎　103，347
井上　修二　249
井上　純一　208
井上　拓也　248
井上　　詠　168
井上　秀幸　50，102，280，346
井上　　洋　250
井上　宏之　62，315
井上　雅文　237
井上　幹大　147
井上　靖浩　129
井原　　厚　142
伊原　直隆　87，299
今井　亜希　241
今井　浩三　40，264
今井　那美　104，349
今井　瑞香　99，337
今井　陽一　86，297
今枝　広丞　29，50，51，135，279，281，282
今岡　友紀　56，290
今川　　敦　46，272
今川　宏樹　73，157
今瀬　教人　103，347
今田　敏夫　53，286
今西　俊介　63，64，319，321

今村　哲理　37，171，174，221
今村　秀道　165
今村　裕　57，139，292
井村　穣二　40，53，58，263，285，294
井本　一郎　105
入江　孝延　104，194，351
入口　陽介　42，60，69，105，267，312，333，352
入澤　篤志　44，46，100，107，269，272，340，356
入澤　篤史　46，272
岩男　泰　168
岩岡　泰志　99，338
岩上　志朗　57，139，292
岩切　勝彦　41，43，85，86，87，150，178，266，296，298，299
岩切　龍一　44，52，86，87，88，108，211，250，269，283，297，299
岩倉　研二　62，317
岩嵜美智子　138
岩澤　卓　222
岩下　明徳　61，64，78，84，173，194，197，313，323
岩瀬　和裕　104，351
岩田　圭介　61，314
岩野　大輔　220
岩渕　省吾　52，284
岩渕　三哉　40，51，58，263，281，294
岩本　淳一　89，304
岩本　真帆　171
岩本　美樹　104，349
岩本美智子　50，280
上尾　哲也　62，65，218，315，324
植木　隆　53
植木　亨　232
植木　信江　41，206，265
植田　亮　99，224，338
上田　和光　41，240，265
植田　健治　63，319
上田　修吾　214
上田　智大　233
上田　美和　65，104，324，351
上田　渉　79，174，190
上竹慎一郎　104，349
上野　卓教　105，354
上野　規男　60，107，312，356
上野　文昭　52，108，284
上畠　寧子　54，287
上原　俊樹　171
上原　正義　45，61，103，107，270，271，314，347，357
上原有紀子　64，322
植原　亮介　242
植原　亮平　87，220，299
上平　朝子　62，315
上村　雅之　237
植村　芳子　103，347
魚谷　貴洋　50，54，208，279，287
牛込　琢郎　182
内園まり子　97，247
内田　英二　58，68，103，104，178，224，293，330，347，349
内田　恵一　147
内田　信也　208
内田　秀樹　217
内田　康仁　42，45，268，270
内田　由寛　105，353
内野　典子　61，99，313，337
内野　基　75，127，148
内山　和彦　47，52，56，57，60，88，97，99，107，136，166，187，198，203，209，226，232，246，247，249，274，283，291，292，302，312，356，338
内山　幹　29，137
内山周一郎　215
内山　崇　44，85，107，269，296，356
宇都宮　栄　62，317
宇土　潤平　244
宇野　吾一　56，290
海野　倫明　239
梅垣　英次　35，157，170，211，248
梅澤まり子　41，85，86，87，266，296，298，299
梅村　和夫　50，279
宇山　一朗　179
浦井　由光　50，280
浦牛原幸治　63，101，320，342
浦尾　正彦　61，314
浦岡　俊夫　228
浦田　淳資　103，347
裏出　良博　88，302
浦野　文博　103，146，348
卜部　祐司　39，187
江川　智久　32，181
江口　浩一　33，56，67，109，290，327
江口　考明　69，85，204，296，333
江口　洋之　45，61，103，107，270，271，314，347，357
江崎　幹宏　52，59，215
江副　康正　189
江端　俊彰　68，332
江原　彰仁　102，164，210，346

海老　正秀　48，81，163，276
蛯澤記代子　70，336
海老澤良昭　70，335
江見　泰徳　31，139，223
遠坂由紀子　35，86，206，298
遠藤　俊吾　55，288
遠藤　慎治　105，354
遠藤　高夫　61，314
遠藤　宏樹　44，49，60，85，252，254，269，277，296，312
遠藤　昌樹　45，151，235，244，270
遠藤　泰彦　105，353
小穴　修平　151
及川　圭介　200
尾石　義謙　45，61，107，271，314，357
生沼　健司　41，266
應田　義雄　191，216
大石　嘉恭　42，49，267，277
大石　了三　84
大上　直秀　88，301
大植　雅之　141
大内慎一郎　106，355
大内田研宙　32，179
大浦　康宏　181
大江　知里　103，347
大江　啓常　232
大垣　雅晴　101，344
大垣　吉平　58，182，293
大亀　浩久　70，105，336，352
大川　清孝　37，78，79，174，190
大川　敬一　178
大川　太一　48，276
大川　文一　47，275
大木　進司　107，356
大北　喜基　30，129，147
大草　敏史　82，109，137
大久保正明　73，155
大隈　和喜　62，315
大倉　康男　33，42，103，268，347
大蔵　隆一　61，99，314，337
大越　裕章　153，228，234
大阪　峰司　54，287
大崎　往夫　175
大澤　　恵　54，208，287
大沢　昌平　101，342
大澤　智徳　49，53，55，222，277，286，288
大重　要人　194
大島　孝一　81
大島　　貴　53，286
大島　忠之　44，95，97，104，149，242，349
大島　秀男　64，321
大城　由美　52，67，90，283，305，327
大園恵都子　88，301
大園　恵幸　61，313
太田　敦子　194
太田　　茂　77，232
太田壮一郎　48，90，100，276，307，341
太田　高志　62，238，315
太田　英敏　89，303
大田真紀代　62，315
太田　　竜　62，67，318，329
大竹　耕平　147
大谷　研介　140
大谷　恒史　47，275
大谷　　豪　48，90，100，276，307，341
大谷　哲史　101，342
大谷　昌弘　48，276
大谷　　裕　107，356
大段　秀樹　88，301
大津　健聖　52，67，90，283，305，327
大塚　和朗　129，202，229
大塚　隆生　179
大塚　英男　60，312
大塚　真美　69，85，204，296，333
大辻　俊雄　55，64，289，321
大西　真由　49，278
大仁田　賢　56，61，77，87，155，161，188，220，231，242，290，299，313
大野亜希子　45，103，270，347
大野　　泉　51，282
大野　和也　42，64，267，321
大野　　崇　48，276
大野　哲郎　240
大野　康寛　105，227，352
大場　一生　188
大庭さやか　83，230
大橋　憲嗣　250
大橋　真記　181
大橋　理奈　69，333
大橋　里奈　85，204，296
大林　倫子　69，334
大林　友彦　59，103，146，219，348
大原　英司　49，278
大原　克仁　86，297
大原　俊二　50，279
大原　正志　98，254

大原　信哉　41，265
大平　哲也　234
大平　弘正　44，46，100，107，269，272，340，356
大前　雅実　99，185，337
大町　貴弘　105，353
大宮　直木　89，127，158，164
大宮　英泰　53，286
大宮　美香　65，324
大村　泰　70，335
大村　秀俊　42，69，267，333
大森　泰　39，185
大森　鉄平　90，305
大矢　友子　249
岡　志郎　83，157，187，230，237
岡　伸一　107，356
岡　宏充　46，273
岡崎　和一　43，47，65，103，159，275，324，347
岡崎　敬　42，64，267，321
岡崎　博俊　47，56，64，69，100，150，206，227，238，245，275，291，323，334，339
小笠原尚高　45，60，105，270，311，352
岡島　正純　88，301
岡島　学　57，60，198，209，292，312
岡田　章良　159
岡田　和久　99，185，337
緒方　杏一　240
緒方　伸一　33，109
尾形　高士　63，319
岡田　俊英　144
岡田　典倫　49，53，222，277，286
緒方　晴彦　168
尾形　英生　40，53，58，263，285，294
岡田ひとみ　249
岡田　裕之　81，162，200，208，237
尾形　昌男　58，293
岡田　典倫　55，288
岡田　祐二　41，101，265，343
緒方　裕　55
岡野　憲義　90，307
岡林　雄大　58，293
岡久　稔也　142
岡部　純弘　175
岡村　明彦　181
岡村　圭祐　70，335
岡村　正造　103，146，219，348
岡村　誠介　142
岡村　健　58，182，293
岡本　耕一　142
岡本　晋　29，168
岡本　祐一　40，180，264
岡本　豊　68，332
岡本　隆一　29，138
岡安　勲　236
小川　敦　240
小川　浩平　99，199，224，338
小川　大志　99，337
小川　恒由　232
小川　真実　49，60，107，277，312，356
小川　吉彦　62，315
小川　竜　205
沖　英次　58，182，293
小木曽富生　61，314
沖田　美香　62，317
荻原　章史　90，307
萩原　信悟　55，289
沖本　英子　56，290
沖本　忠義　101，205，252，342
奥　順介　102，346
奥　盛子　50，279
奥川　卓也　104，149，349
奥田さやか　52，56，57，60，107，203，209，226，283，291，292，312，356
奥田　準二　90，181，306
奥田　敏徳　60，89，103，303，312，348
奥田　博介　99，337
奥平　恭之　213
小口　正彦　101，342
奥野　正隆　250
奥村　直樹　55，288
奥村　稔　41，240，265
奥山　浩之　102，346
奥山　祐右　66，100，102，326，339，346
生越　喬二　40，41，57，87，107，180，186，264，292，300
尾崎　信弘　214
尾崎　博　88，302
長田　真二　55，288
長田麻友美　105，354
長内　宏之　68，332
長村　愛作　66，326
小澤修太郎　105，354
小澤　壮治　40，57，87，180，186，264，292，300
小澤　享史　99，338
小澤　俊文　102，345
小澤　平太　142
押方　慎弥　61，99，313，337

押谷　伸英　65，104，324，351
小田　丈二　42，60，69，105，267，312，333，352
越智　暁夢　207
越智　正博　150，238
鬼塚　哲郎　184
小根山正貴　62，67，318，329
小野　薫　60，103，312，348
小野　圭一　63，101，320，342
小野　尚子　241
小野　真吾　63，101，320，342
小野　裕之　77，154，184
小野　雄司　69，101，334，342
小野陽一郎　64，75，144，323
尾上　雅彦　171
小野里　航　142
小野澤由里子　66，100，102，326，339，346
小野寺　馨　63，101，319，343
小野寺沙織　76，151
小野寺真一　62，315
小野寺義光　141
斧山美恵子　73，153，228，234
小畑　大輔　188
尾花　貴志　234
小原　勝敏　44，46，86，100，107，269，272，340，356
尾松　達司　47，88，136，246，247，274，302
小村　伸朗　60，87，300，311
小柳津竜樹　42，64，267，321
小山　恒男　39，62，176，184，199，316
小山田裕一　62，317
折居　智彦　220
折茂　達也　101，342

か行

甲斐崎祥一　140
貝瀬　満　40，80，86，201，298
貝田　将郷　64，323
甲斐田祐子　101，344
鏡　卓馬　99，338
加賀谷尚史　75，144
加賀谷英俊　70，335
香川美和子　142
柿坂　明俊　106，109
柿木嘉平太　144
柿原　直樹　101，344
柿本　一城　97，170，248
角嶋　直美　154，184
掛地　吉弘　139，223
掛村　忠義　45，68，330
影山富士人　99，338
葛西　健二　90，307
笠原　典之　51，282
風間　伸介　223
梶　牧子　86，297
梶　雅子　142
梶浦　新也　38，99，199，224，338
樫田　博史　80，202，229
加島　健司　101，342
梶本　徹也　105，353
柏　敦文　233
柏木　徹　149
柏木　秀幸　58，60，87，182，300，311
柏戸　宏造　162
梶原　啓司　100，340
春日　章良　99，337
春日　彰良　185
春日井邦夫　45，46，60，93，105，270，311，352
數野　暁人　87，300
数野　暁人　57，186，292
粕谷　秀輔　66，326
片岡　智美　239
片岡　洋望　48，51，94，163，177，276
片岡　幹統　42，192，233，267
片上　利生　63，106，319，355
堅田　真司　105，354
堅田　武保　85，295
堅田　親利　236
片田　夏也　60，311
片平　洌彦　137
片柳　和義　231
片柳　創　63，319
勝浦　清竹　102，345
勝野　伸介　105，352
勝村　直樹　173
葛城　邦浩　70，335
葛原　正樹　62，315
加藤　公敏　82，102，171
加藤　邦洋　64，323
加藤　孝太　65，103，324，347
加藤　順　228
加藤　伸一　50，211，243
加藤　真吾　85，107，296，356
加藤　貴司　54，70，287，335
加藤　則廣　61，314
加藤　智弘　86，104，298，349
加藤　広行　55，62，289，315
加藤　昌弘　140

加藤　正之　86，201，298
加藤　瑞樹　90，307
加藤　元嗣　46，241
加藤　康夫　61，314
門田耕一郎　61，313
格谷　洋和　65，104，324，351
門脇　泰憲　85，295
金井　隆典　168
金尾　浩幸　80，201，237
金岡　　繁　51，54，287
金澤　　周　53，286
金沢　孝満　223
金澤　威夫　67，329
金沢　義一　104，224，349
金宮　義哲　67，329
金谷誠一郎　179
金山　博友　107，356
蟹沢　祐司　89，303
金子　和弘　105，227，352
金子　周一　144
金子　　剛　244
金子　真弓　153
金子　佳史　77，154，186，218，231
金田　秀英　63，319
金田　英秀　64，321
金戸　宏行　63，101，319，343
金丸　峯雄　63，320
金光敬一郎　61，103，107，314，347，357
金光　幸秀　53，285
狩野ただし　213
叶多　寿史　70，335
鎌迫　　陽　101，241，344
鎌田　和浩　66，100，102，326，339，346
鎌田　智有　52，89，101，105，207，284，303，344，354
鎌田　紀子　75，146
鎌田　陽介　101，344
鎌野　俊彰　219
神尾多喜浩　45，61，103，107，270，271，314，347，357
吉田　幸治　102，346
上小鶴孝二　191，216
上條　朋之　184
上西　紀夫　63，101，320，342
神谷　　武　48，91，163，177，276
上山　俊輔　56，290
亀井　隆雄　140
亀田　夏彦　56，64，69，100，206，227，238，291，323，334，339
亀田　典章　66，326
茅野　　新　90，181，306
辛島　嘉彦　33
辛島　龍一　55，57，139，289，292
川合　一茂　223
河合　大介　237
河合　　隆　42，63，73，94，153，192，233，267
河相　直樹　159
河合　宏紀　81，165
河合　　学　103，146，348
川出　尚史　61，314
川上　　研　157，170，248
川上賢太郎　63，101，319，343
川上　浩平　42，77，192，233，267
川上　　巧　66，100，102，326，339，346
川口　　彩　103，146，348
河口　貴昭　169
川口　　実　42
川口　康夫　88，301
河口　義邦　41，240，265
川久保博文　185
川越　　圭　45，103，270，347
河越　哲郎　41，46，150，206，265，266，272
川崎　啓祐　52，67，90，283，305，327
川崎　真佑　54，287
川嶋　啓揮　158，164
川添　准也　102，345
河田　　諭　85，296
河田　純男　220
川名　一郎　49，277
川名　一朗　60，107，312，356
川西　賢秀　222
川野　誠司　237
河野　　透　68，109
河野　弘志　80，202
川野雄一郎　65，324
川端　一嘉　185
川端　公輔　90，307
河原秀次郎　32，67，182
河原　祥朗　46，272
河原　祐一　62，67，318，329
河原　祥朗　73，80，156，162，200，237
川辺　正人　61，314
川邉　正人　99，337
川見　典之　41，85，86，87，266，296，298，299
河村　　修　85，86，109，296，297
河村　直彦　45，60，105，270，311，352
川村　直弘　103，347

索引

川村　昌司　80，200
川村　幹雄　147
河村祐一郎　179
川本　　文　129
菅　　隼人　68，330
菅家　一成　89，106，304，355
神田　　直　62，317
菅野　仁士　102，345
菊地　秀昌　66，326
菊池　史郎　60，311
菊池　大輔　236
菊池　英明　46，62，273，317
菊山　梨紗　79，191
岸　　愛子　65，325
岸　　遂忠　99，337
岸　　大輔　42，60，69，105，267，312，333，352
岸川　　浩　64，323
岸埜　高明　39，184
岸野真衣子　90，305
岸原　輝仁　99，337
鬼島　　宏　33
岸本　一人　79，193，196
木勢　佳史　186
喜多　一智　47，274
北　　順二　100，340
喜多　宏人　54，156，161，287
喜多　正和　88，302
喜多　雅英　237
木田　裕子　50，280
北市　智子　66，102，326，346
北岡　朋子　84
北岡　光彦　63，319
北川　雄光　32
北川　智之　68，330
北川　博之　58，293
北沢　勇人　216
北島　政樹　254
北島　吉彦　225
北田　学利　255
北田　昌之　222
北台　靖彦　49，58，278
北野　義徳　68，330
北畠　秀介　103，146，348
北原　知洋　67，222，329
北村　晋志　142
北村　範子　66，326
北村　雅也　62，67，318，329
北村　まり　63，101，320，342
北村　陽子　176，184
北山　丈二　55，140，223，288
北市　智子　100，339
吉楽　拓哉　106，355
吉川　雅輝　106，355
衣笠　哲史　82，172
絹川　典子　100，341
杵川　文彦　50，280
木下　浩一　55，57，139，289，292
木下　忠彦　65，324
木下　芳一　34，50，85，86，91，108，109，279，295，298
木場　崇剛　98，249
金　　英植　216
木村　　茂　77，153，228，234
木村　高弘　51，282
木村　哲夫　31，142
木村　浩之　66，100，102，326，339，346
木村　昌弘　85，101，295，343
木村　正幸　63，64，319，321
木村　佳起　101，344
木本　達哉　100，340
清川　　甫　66，326
清田　義治　87，299
清松　知充　41，240，265
清松　英充　64，321
桐越　博之　60，85，107，296，312，356
金　　徳男　248
金　　庸民　35，67，104，149，205，242，329，349
金城　　渚　193，196
金城　福則　79，193，196
金城　光世　195
久貝　宗弘　56，57，166，190，203，209，226，291，292
九鬼亜衣子　47，274
茎津　武大　141
日下　利広　83，128，229
日下部明彦　44，269
草野　浩治　67，327
草野　元康　34，85，86，108，149，296，297
具嶋　正樹　30，130
葛下　典由　62，315
楠　　裕明　52，284
楠　　正人　90，129，147
楠　　正典　41，46，206，265，266，272
久多良徳彦　45，77，151，235，244，270
工藤　康一　45，61，107，271，314，357
工藤　進英　55，129，202，229，288

工藤　俊彦　99, 199, 338
國崎　忠臣　100, 340
國弘　真己　165
久野木直人　48, 90, 100, 276, 307, 341
久保　信英　223
久保　政之　64, 321
久保　光彦　158, 192, 209
久保田英嗣　48, 163, 276
窪田　敬一　100, 140, 340
窪田　賢輔　60, 85, 107, 296, 312, 356
久保田　将　49, 277
窪田　学　99, 337
熊谷今日子　41, 266
神代　竜一　223
熊野　愛子　88, 302
熊本　倫子　48, 276
熊本　光孝　89, 303
久米恵一郎　101, 251, 342
久山　泰　212
蔵重　淳二　55, 57, 139, 289, 292
倉田　勇　45, 270
倉田　直人　47, 243, 274
蔵原　晃一　35, 52, 67, 90, 210, 283, 305, 327
倉本　貴典　73, 157, 170, 248
倉吉　和夫　107, 356
栗林　志行　85, 296
栗原　弘義　99, 337
車谷　宏　231
久禮　泉　51, 282
呉　鐵仁　68, 330
黒石　健吾　42, 64, 267, 321
黒河　聖　37, 174
黒川　幸典　53, 286
黒木　司　86, 297
黒木優一郎　236
黒河内和貴　66, 326
黒瀬　龍彦　70, 335
黒田　雅彦　136
黒目　学　232
桑木　健志　228
桑野　博行　56, 57, 240, 290
桑原　健一　153, 228, 234
桑原　公亀　49, 55, 222, 277, 288
桑原　隆行　187
桑原　義之　57, 85, 101, 295, 343
桑山　肇　42, 109
郡司　直彦　44, 269
玄　泰行　52, 56, 57, 60, 80, 99, 107, 187, 198, 203, 209, 226, 232, 283, 291, 292, 312, 338, 356
小池　健郎　106, 355
小池　勇樹　147
小池　良樹　234
小泉　岐博　68, 330
小泉　祐介　66, 326
小泉和三郎　236
古出　智子　44, 49, 60, 85, 107, 252, 269, 277, 296, 312, 356
高下　成明　56, 290
郷田　憲一　80, 86, 197, 298
合田　文則　102, 346
甲谷　孝史　97, 243
河内　修司　82, 170
河野　菊弘　107, 356
河野　透　70, 335
河野　友彰　67, 102, 329, 346
河野　知樹　66, 326
孝橋　道敬　69, 85, 204, 296, 333
神谷　尚彦　225
古賀　章浩　78
古賀　千晶　52, 67, 90, 283, 305, 327
古賀　秀樹　67
古賀　義法　65, 324
小金井一隆　65
古川　孝広　31, 141
古倉　聡　47, 52, 56, 57, 60, 64, 88, 99, 107, 136, 166, 187, 190, 198, 203, 209, 226, 232, 246, 247, 249, 274, 283, 291, 292, 302, 312, 322, 338, 356
越野　健司　50, 279
小島　茂　63, 101, 320, 342
小島　慎二　88, 302
小島　勝　106, 355
小嶋　融一　69, 85, 204, 296, 333
小嶌　祐介　233
湖城　梓　207
小杉　有紀　85, 296
小瀬木順一　242
小平　知世　35, 50, 54, 204, 208, 279, 287
小棚木　均　70, 106, 355
小谷　透　88, 302
児玉　浩一　68, 331
兒玉　雅明　101, 205, 252, 342
児玉美千世　49, 278
児玉　良典　62, 315

後藤　歩　44, 85, 252, 269, 296
後藤　大輔　66, 326
後藤　俊彦　102, 345
後藤　秀実　127, 158, 164
後藤　裕夫　90, 307
後藤　学　62, 67, 318, 329
後藤田卓志　77, 233
琴寄　誠　85, 87, 296, 299
小西　英幸　47, 52, 56, 57, 60, 64, 88, 99, 107, 166, 187, 190, 198, 203, 209, 226, 232, 247, 274, 283, 291, 292, 302, 312, 322, 338, 356
小西　洋之　90, 305
小西　康宏　63, 101, 319, 343
小沼　宏徳　61, 99, 314, 337
木幡　幸恵　86, 297
小濱　利枝　142
小林　淳志　102, 345
小林　郁生　163
小林　一三　65, 325
小林毅一郎　225
小林　郁生　48, 276
小林　健二　52, 284
小林　剛　86, 298
小林　沙代　237
小林　駿　48, 276
小林　真哉　42, 268
小林　進　182
小林　隆司　224
小林　剛　41, 102, 164, 210, 266, 346
小林　敏樹　102, 345
小林　望　46, 64, 273, 323
小林　規俊　60, 85, 107, 296, 312, 356
小林　英史　65, 324
小林　広幸　78
小林　正明　46, 273
小林　道也　58, 293
小林　三善　50, 102, 280, 346
小林　佑次　165
小原　俊央　54, 287
小原　英幹　66, 326
児堀　綾子　50, 51, 279, 281, 282
駒田　亜衣　251
小松　陽樹　90, 104, 105, 306, 351, 352
小松　弘一　151
小松　佳乃　88, 302
小松本　悟　67, 327
米湊　健　52, 67, 90, 283, 305, 327
小峯　修　58, 293
小室　万里　63, 320
米田　浩二　181
小森　康司　53, 285
小森　宏之　63, 319
小森　真人　73, 158, 192, 209
小森　義之　179
小山　勇　105, 354
小山　元一　103, 347
小山　茂樹　86
小山　茂　252
小山　友己　105, 353
小山　真史　47, 274
今　信一郎　63, 101, 319, 343
權　雅憲　103, 347
近藤　恭司　103, 347
近藤　圭策　90, 181, 306
近藤　真也　165
近藤　達也　50, 280
近藤　哲夫　63, 101, 319, 343
近藤　仁　141
近藤　泰理　40, 180, 264
近藤　好博　45, 60, 270, 311

さ行

崔　玉仙　102, 345
財　裕明　85, 296
七種　伸行　65, 324
斉藤　聡　60, 85, 107, 296, 312, 356
斎藤　彰一　83, 226
斉藤　彰一　86, 298
斎藤　晋祐　223
齋藤　澄夫　37, 175
齋藤　聖子　224
齋藤　誠哉　55, 289
斎藤　誠哉　57, 292
齋藤　大祐　103, 347
斉藤奈津子　46, 273
斎藤奈津子　64, 323
斎藤丹羽子　61, 314
斎藤　博昭　40, 263
斉藤　正樹　216
斎藤　誠也　139
斉藤　節　105, 354
斉藤　康晴　50, 51, 66, 279, 281, 326
齋藤　康晴　51, 147, 282
斎藤　康晴　89, 303
斉藤　裕輔　78

斎藤　豊　33，69，228，333
齋藤　義修　104，351
斉藤　吉史　89，304
斎藤　理子　168
佐伯　哲　165
佐伯　浩司　38，139，223
三枝　晋　129
坂　暁子　67，327
酒井　明人　144
境　健爾　84
坂井　大介　141
境　文孝　213
堺　勇二　52，67，78，90，283，305，327
酒井　義浩　42，192，233，267
酒井　梨香　106，355
榊原　敬　207
榊原　巧　53，285
坂口　善久　32，58，182，293
坂田　祐之　44，87，269，299
坂田　資尚　44，52，87，211，269，283，299
坂谷　暁夫　153
坂本　梓　175
坂本　絢　63，319
坂本　琢　69，333
坂本　長逸　30，41，46，85，86，87，102，108，109，150，164，206，210，265，266，272，296，298，299，346
坂本　俊樹　105，354
坂本　直子　208
坂本　雅樹　41，265
坂本　快郎　58，182，293
坂本　康成　44，49，60，85，252，269，277，296，312
相良　志穂　167
佐川　圭吾　40，51，58，263，281，294
向坂彰太郎　56，67，290，327
櫻井　克宣　178
櫻井　健一　63，319
桜井　淳　104，149，349
櫻井　淳　242
桜井　孝規　161
櫻井　洋一　179
櫻庭　彰人　103，347
桜本　信一　60，311
酒向　晃弘　41，240，265
酒匂美奈子　169
笹井　大督　66，326
笹井　貴子　89，106，304，355
佐々木　巌　57，149，239
佐々木英二　86，297
佐々木清貴　70，335
佐々木欣郎　62，315
佐々木賢一　101，343
佐々木　茂　40，58，88，263，294，301
佐々木順平　68，330
佐々木　慎　105，354
佐々木伸一　62，317
佐々木　徹　236
佐々木伸文　100，340
佐々木誠人　45，48，51，60，105，177，270，276，311，352
佐々木雅也　50，51，66，279，281，282，326
佐々木　悠　59，220
佐々木量矢　105，354
佐々田達成　88，301
佐治　雪子　255
佐田　通夫　202
定岡　邦昌　90，307
貞廣荘太郎　57，87，292，300
佐藤　愛　44，46，100，107，269，272，340，356
佐藤　晶子　44，269
佐藤　浩一　68，332
佐藤浩一郎　68，330
佐藤　修司　63，101，319，343
佐藤　翔吾　245
佐藤　貴弘　105，354
佐藤　武郎　31，142
佐藤　剛司　220
佐藤　勉　53，286
佐藤　勤　106，355
佐藤　伸隆　55，57，139，289，292
佐藤　秀樹　66，100，102，326，339，346
佐藤　弘　57，239
佐藤　匡記　44，46，100，107，269，272，340，356
佐藤　正文　60，312
佐藤　幹則　41，101，183，265，343
佐藤　睦哉　62，317
佐藤　元紀　105，354
佐藤　靖夫　185
佐藤　康裕　89，303
佐藤　祐一　46，273
佐藤　有希　105，354
佐藤　穣　54，287
眞田　雄市　55，288
實藤　健作　213
佐野　弘治　174，190
佐野　仁哉　55，288

佐野　弘仁　85，87，296，299
佐野　寧　83，227，228，230
佐野村珠奈　255
佐野村洋次　77，237
茶山　一彰　49，278
更屋　勉　83，105，227，352
猿田　雅之　104，349
澤木　明　165
澤口　昌亨　104，350
澤崎　邦廣　224
澤田登起彦　100，340
澤田　俊哉　106，355
澤田　直也　68，103，332，348
澤山　智之　208
澤山　浩　103，107，347，357
三宮　典子　90，307
塩崎みどり　85，295
塩澤　学　53，286
潮下　敬　213
塩田　星児　252
塩田　勉　67，327
塩谷　昭子　35，50，52，89，101，105，207，284，303，344，354
塩出　純二　46，272
塩谷　淳　51，66，89，281，303，326
鴫田賢次郎　83，153，228，234
鴫山　文子　68，330
宿輪　三郎　46，56，155，188，231，290
重歳　正和　68，330
重政　有　100，340
宍戸　孝好　157
志田　俊之　54，287
志田　玄貴　62，317
品川　慶　49，278
篠原　寿彦　179
篠原　義文　68，332
篠村　恭久　40，58，61，88，99，263，264，294，301，314，337
柴田健一郎　58，85，88，294，295，301
柴田　近　149，239
柴田　智隆　60，311
柴田　知之　155
柴田　喜明　102，346
渋川　悟朗　46，272
渋谷　肇　214
渋谷　均　101，343
島尾　義也　61，99，313，337
島田　忠人　247
島田　利三　101，344
島田　敏實　61，313
島田　英雄　39，57，87，186，292，300
島田　安博　84
島田　竜　214
島谷　昌明　65，73，103，159，324，347
島津　宏樹　104，351
島野　高志　222
嶌村　健　60，107，312，356
島村美恵子　50，280
島本福太郎　233
嶋本　文雄　237
清水加代子　78，195
清水香代子　175
清水　潤三　222
清水誠一郎　63，101，320，342
清水　誠治　37，79，175，190，195
清水徹之介　181
清水　輝久　100，340
清水　晴夫　63，101，319，343
清水　弘仁　52，284
清水　道生　161
志村　貴也　48，163，276
下河辺宏一　89，304
下田　良　44，86，87，269，297，299
下立　雄一　59，171，221
下林　孝好　217
下村　克己　101，344
下山　真　99，338
下山　克　68，98，253，332
下山　康之　85，86，296，297
四柳　聡子　61，314
城　卓志　42，48，91，98，163，177，268，276
正司　裕隆　86，297
正田　健　171
白井　修　158，164
白井　厚治　66，326
白石　弘美　137
白石　良介　250
白尾　英仁　61，313
白神　邦浩　208
白阪　琢磨　62，315
白鳥　敬子　90，305
白濱奈津子　44，87，269，299
白水　和雄　172
真貝　竜史　141
信田みすみ　52，283
進藤　智隆　41，46，150，206，265，266，272

新福　摩弓　41，150，265，266
末廣　剛敏　36，213
末村　茂樹　62，315
末吉　由佳　62，315
菅井　有　151，235，244
菅井　望　86，297
菅沼　孝紀　99，337
菅野健太郎　30，109，115
菅野　朝　49，67，277，327
菅原　淳　193
菅本　祐司　63，64，319，321
菅谷　武史　67，327
須河　恭敬　40，58，68，88，263，294，301，332
菅原　俊樹　234
菅原　秀典　90，105，306，352
杉　さおり　62，65，218，315，324
杉江　由美　213
杉田　昭　69
杉原　徹夜　50，279
杉原　徹哉　51，281
杉本　健　54，208，287
杉本　健樹　58，293
杉本　直俊　31，141
杉本　弥子　42，267
杉本　光繁　35，50，204，208，279
杉森　聖司　56，64，69，100，227，238，291，323，334，339
杉山　昭彦　61，314
杉山　敏郎　48，49，99，108，137，199，224，276，338
杉山　宏　36，212
杉山　雅彦　223
筋野　智久　168
鈴木　一幸　45，151，235，244，270
鈴木憲次郎　234
鈴木建太郎　62，317
鈴木　聡　99，338
鈴木　潤一　86，297
鈴木　誠祐　228
鈴木　大輔　86，298
鈴木　敬　234
鈴木　貴弘　104，351
鈴木　隆裕　249
鈴木　武志　86，298
鈴木　晴久　165
鈴木　秀和　109，151
鈴木　英之　42，54，58，68，103，268，293，330，347
鈴木　拓　40，264
鈴木　真琴　247
鈴木　道博　49，277
鈴木　康夫　66，75，82，145，169，326
鈴木　康之　102，346
鈴木　祐介　61，314
鈴木　由香　50，280
鈴木　亮　42，64，267，321
鈴木　玲　44，46，100，107，269，272，340，356
すずき　玲　46，272
須田　和敬　30，130
須藤　晃司　68，103，332，348
須藤　弘之　48，276
須並　英二　55，223，288
隅　健次　84，225
壽美　哲生　106，355
炭田　知宜　49，278
炭山　和毅　86，298
住吉　徹哉　141
清家　正隆　62，315
瀬尾　継彦　102，210，346
瀬尾　充　52
瀬川　徹　70，335
関　英幸　86，297
関川　昭　40，53，58，263，285，294
関川　浩司　62，67，318，329
関口　隆三　46，64，273，323
関根　厚雄　176，198
関根　一郎　88，301
世古口　悟　66，100，102，326，339，346
瀬田　真祐　64，321
銭谷　昌弘　222
芹沢　博美　63，319
芹澤　博美　106，355
仙崎　英人　102，345
仙田　花実　85，204，296
十河　光栄　168
十河　剛　90，104，105，306，351，352
曽野　浩治　66，82，169，326
園田　光　101，205，252，342
杣田　真一　135

た行

田内　優　42，45，268，270
高井　真司　248
高井　哲成　99，338
高岡　亮　103，347
高垣　信一　63，106，319，355
高木　章子　65，324

高木　和俊　140
高木　忠之　44，46，100，107，269，272，340，356
高木　智久　29，47，52，56，57，60，88，99，107，136，166，187，190，198，203，209，226，232，246，247，249，274，283，291，292，302，312，338，356
高木　智史　69，101，334，342
高木　靖寛　104，349
高木　融　233
高倉　一樹　104，349
高倉　有二　88，301
高崎　秀昭　61，313
高島　利　86，297
高須賀洋徳　47，274
高添　正和　169
高田　早苗　65，325
高田　孝　61，313
高田　伸夫　66，326
高田　良司　104，351
高塚健太郎　52，284
高塚　正樹　82，168
鷹取　元　144
高浪　英樹　179
高野　明人　46，273
高橋亜紀子　80，176，199
高橋　郁雄　67，327
高橋　健　62，65，218，315，324
高橋憲一郎　66，326
高橋　健人　47，274
高橋　秀史　69，101，334，342
高橋　信一　42，43，45，49，67，92，103，108，268，270，277，327，347
高橋　大輔　49，277
高橋　孝夫　55，288
高橋　剛志　181
高橋　哲史　163
高橋　利幸　70，335
高橋　英雄　214
高橋　宏和　44，49，60，85，107，252，254，269，277，296，312，356
高橋　寛　99，337
高橋　正和　69，101，334，342
高橋　保正　62，67，318，329
高橋　裕司　90，307
高橋　佑輔　63，106，319，355
高橋　陽子　102，164，210，346
高橋　芳子　86，298
高橋　好朗　42，64，267，321
高橋　渉　106，355
高丸　博之　40，99，264，337
高見　康二　53，286
高本　香　222
多賀谷信美　100，340
高柳　聡　42，60，69，105，267，312，333，352
高柳　泰宏　54，287
高柳　涼一　135
高山　悟　32，41，101，183，265，343
高山　忠利　70，105，336，352
高山　哲治　58，142
高山　哲朗　82，168
高山　廣光　152
滝沢　耕平　73，154，184
滝本　見吾　77，233
田久保海誉　86，298
武　進　41，265
武井　成夫　105，354
竹井　謙之　62，191，315
竹内　健　66，103，348
竹内　孝治　47，88，207，211，243，274，275，302
竹内　利寿　157，211
竹内　望　211
竹内　学　46，273
竹内　眞美　63，106，319，355
竹内　洋司　141
竹内　理恵　90，307
竹下　重盛　90，305
竹下　伸二　63，320
竹島　史直　61，81，87，161，188，220，231，242，299，313
竹末　芳生　127，148
竹田　晃　79，104，194，351
武田　宏司　54，87，287
武田　弘明　220
武田　雄一　63，101，320，342
竹中　温　101，344
竹中　宏之　73，158，164
竹中　芳子　90，307
竹之内　信　64，321
竹之下誠一　105，107，356
竹花　卓夫　102，345
竹林　正孝　101，241，344
竹林　隆介　102，346
竹村　健一　73，154，186，218，231
竹村　雅至　32，178
武本　充広　162
竹山　廣光　41，68，85，101，183，265，295，343

田近　正洋　165
田嶋　章弘　247
田嶋　公人　97，152，245
田島　剛　88，302
田嶋ルミ子　57，139，292
田尻　久雄　76，86，104，137，197，201，226，298，349
田尻　仁　52，283
田代　浄　105，354
多田　修治　45，61，103，107，270，271，314，357，347
多田　正晴　214
高野　定　63，319
唯見　徳馬　169
立花　信吾　67，328
立花智津子　42，192，267
立花　浩幸　42，192，233，267
辰口　篤志　102，164，210，346
龍田　洋一　61，313
辰巳　功一　55，64，289，321
建部　英春　250
田中　昭文　49，67，277，327
田中　育太　60，103，312，348
田中　匡介　62，90，315
田中　景子　172
田中慶太朗　32，90，181，306
田中　光司　129
田中　聡司　104，351
田中　周　81，102，164，210，346
田中　淳一　55，288
田中潤一郎　41，57，240，265
田中　淳二　104，149，242，349
田中　信悟　89，303
田中　信治　43，49，157，165，187，201，230，237，278
田中　心和　188
田中　達也　85，295
田中　俊夫　42，64，267，321
田中　敏宏　65，324
田中　宣威　104，349
田中　光　68，103，332，348
田中　秀和　90，307
田中　秀幸　103，347
田中　宏明　65，324
田中　浩紀　63，101，171，319，343
田中　宏幸　40，53，58，263，285，294
田中　史生　65，104，324，351
田中　信　66，100，102，326，339，346
田中　雅夫　179
田中　雅樹　39，154，184
田中　正則　68，103，332，348
田中　守　48，276
田中美和子　49，278
田中由理子　85，87，296，299
田中　洋一　68，330
田中　芳明　65，324
田中　善宏　55，288
田中　麗奈　67，328
棚橋　仁　101，205，252，342
田辺　聡　236
田邊　淳　159
田邊　菜穂　251
田邊　寛　61，64，313，323
田邉　寛　79，194
谷　憲三朗　135
谷岡　大輔　237
谷川　徹也　47，56，64，69，86，97，100，101，150，206，227，238，245，275，291，297，323，334，339
谷川　允彦　90，181，306
谷口　桂三　179
谷口　博昭　40，58，88，263，294，301
谷口　弘毅　101，344
谷田　理　101，241，344
谷田　諭史　48，163，177，276
谷村　隆志　50，279
谷脇　雅史　166
田沼　徳真　40，58，88，99，263，294，301，337
田野　俊介　62，315
田上　和夫　179
駄場中　研　58，293
田原　智満　155
田渕　真彦　65，104，324，351
田部　雄一　56，240，290
田部井恭子　247
田部井耕一　42，268
田部井弘一　45，270
玉川　浩司　104，351
玉川　祐司　86，298
田村　敦史　50，280
田村　智　33
田村　周三　53，286
田沼　徳真　61，314
田村　文人　89，303
田利　晶　81，162，165
垂水　研一　52，89，101，105，284，303，344，354

俵　誠一　65，325
俵谷　伸　104，350
千里　直之　70，335
千田　剛士　99，338
千々岩一男　215
知念　寛　79，193，196
千野　晶子　99，337
千野　修　57，87，186，292，300
千葉　勉　30，189
千葉　俊美　45，97，108，151，235，244，270
知花　洋子　106，355
千原　直人　58，103，293，347
茶山　一彰　157，187，201，230，237
張　翔　178
塚口　真砂　50，280
塚本咲貴子　42，192，267
月岡　雄治　224
津久井　拓　41，46，64，206，265，272
辻　恵二　153，228，234
辻　晋吾　33
辻　靖　141
辻江　正徳　53，286
辻川　知之　50，51，66，75，89，147，279，281，282，303，326
辻谷　俊一　40，263
辻仲　利政　53，286
津田裕紀子　66，326
土田　幸平　67，327
土田　知宏　39，99，185，337
土本　寛二　163
土屋輝一郎　138
筒井　敦子　142
筑木　隆雄　156
築木　隆雄　237
堤　荘一　56，290
綱島　武彦　67，329
綱田　誠司　44，87，269，299
恒吉　正澄　130
角田　千尋　105，227，352
椿　昌裕　55，289
坪井　一人　60，87，300，311
妻木　浩美　239
津村　剛彦　175
鶴岡ななえ　35，44，87，211，269，299
鶴田　修　80，202
鶴田　宏之　68，330
鶴田　豊　55，57，139，289，292
鶴身小都絵　104，349
鄭　秀　138
鄭　充康　216
出口　一志　50，280
寺内　政也　89，304
寺井　智宏　54，287
寺尾　秀一　82，172
寺下　幸夫　68，332
寺嶋　宏明　214
寺西　浩司　66，326
寺野　彰　30，40，41，89，109，263，266，304
土井　綾子　62，317
土肥　統　52，283
土居　忠　89，303
土居　正和　181
問山　裕二　129
藤　也寸志　182
堂野　恵三　222
東野　博　68，103，332，348
当間　宏樹　179
百目木　泰　55，289
外川　修　54，156，161，287
土岐　真朗　42，45，268，270
時岡　聡　157，211
徳留健太郎　45，60，105，270，311，352
徳永　昭　42，58，268，293
徳永　健吾　49，67，277，327
徳光　誠司　67，329
徳安　成郎　101，241，344
徳山　泰治　55，288
所　知加子　44，49，60，85，107，252，269，277，296，312，356
戸田万生良　35，209
舎人　誠　62，316
土肥　統　56，57，60，99，107，187，198，203，209，226，232，291，292，312，338，356
戸祭　直也　66，100，102，326，339，346
外丸　詩野　54，287
冨江　晃　66，100，102，326，339，346
富岡　伸元　101，342
富岡　秀夫　175，195
冨岡　禎隆　56，67，290，327
冨田　栄一　61，314
冨田　茂樹　40，53，58，106，263，285，294，355
富田　寿彦　67，76，104，145，149，242，329，349
冨田　尚裕　148
富田　涼一　45，271
富塚　龍也　63，320

富永　和作　47, 56, 64, 69, 76, 86, 100, 150, 206, 227, 238, 245, 275, 291, 297, 323, 334, 339
冨永　桂　39, 154, 186, 218, 231
富永　圭一　67, 327
冨永　直之　44, 87, 98, 250, 269, 299
冨野　泰弘　42, 60, 69, 105, 267, 312, 333, 352
富林　敦司　105, 354
留野　渉　107, 356
友利　彰寿　62, 176, 199, 316
外山　隆　62, 315
土山　寿志　154, 186, 218, 231
豊泉　博史　86, 298
豊川　貴弘　178
豊川　毅　213
豊島　史彦　104, 149, 349
豊田　長世　251
豊田　暢彦　57, 101, 241, 344
豊田　英樹　98, 251
豊田　昌夫　69, 102, 333, 345
豊田　将大　86, 298
豊田　美香　251
豊田　実　40, 264
豊永　高史　56, 188, 235
豊永　貴彦　69, 85, 204, 296, 333
豊増　嘉高　57, 240
鳥飼　博子　70, 105, 336, 352
鳥巣　剛弘　59, 217

な行

内藤　崇史　63, 101, 319, 343
内藤　達志　175, 195
内藤　正規　142
内藤　裕二　47, 52, 56, 57, 60, 64, 88, 96, 98, 99, 107, 109, 136, 166, 187, 190, 198, 203, 209, 226, 232, 246, 247, 249, 274, 283, 291, 292, 302, 312, 322, 338, 356
永井　英司　32, 179
永井　雄三　41, 240, 265
長井　洋平　57, 139, 292
中江　遵義　89, 303
中尾　一彦　56, 61, 87, 161, 188, 220, 231, 242, 290, 299, 313
中尾　克之　50, 280
中尾　将光　54, 156, 161, 287
長尾　泰孝　62, 317
中川　淳　102, 345
中川　宗一　241
中川　太一　90, 100, 307, 341
中川　隆公　101, 342
中川　昌浩　232
中川　学　241
長坂　光夫　59, 191, 219
中路幸之助　89, 303
中島　淳　44, 49, 60, 85, 107, 252, 254, 269, 277, 296, 312, 356
中島　淳　47, 275
長島　敦　181
中島誠一郎　60, 312
中島　健　69, 333
中島　典子　48, 90, 100, 276, 307, 341
中島真如紀　169
中島悠史郎　220, 242
中水流正一　62, 315
中瀬美紀子　251
仲瀬　裕志　29, 108
中田　浩二　76, 149
永田　耕治　156, 161
永田　淳　44, 269
永田　信二　153, 228, 234
永田　仁　140
永田　眞人　44, 269
長田　勇気　69, 333
中谷　雅美　56, 64, 69, 77, 100, 227, 238, 291, 323, 334, 339
長縄　康浩　85, 295
中西　宏佳　154, 186, 218, 231
中西　保貴　214
中西　良太　223
長沼　誠　29, 168
永野　淳二　61, 314
中野　正和　67, 327
中野　良　44, 87, 269, 299
中ノ子智徳　223
中畑　久　68, 103, 332, 348
長浜　孝　61, 64, 104, 144, 197, 313, 323, 349
永原　章仁　109
仲原　民夫　66, 326
永松　秀康　62, 65, 218, 315, 324
永見　康明　56, 64, 69, 100, 227, 238, 291, 323, 334, 339
中道　郁夫　29, 136
中道　聖子　61, 313
中村　厚夫　176, 198
中村　和彦　135, 152
中村　一久　103, 347

中村　圭介　214
中村　健司　40，180，264
中村　健二　42，45，268，270
中村健太郎　66，326
中村　滋郎　49，278
中村　　純　44，46，100，107，269，272，340，356
中村昌太郎　43，49，81，90，166，278，305
中村　志郎　75，102，145，167，191，216，346
中村　二郎　62，316
中村　真一　64，90，305
中村　眞一　103，348
中村　　隆　100，340
中村　隆俊　142
中村　匡彦　63，319
中村　哲也　41，74，89，138，266，304
中村　俊之　90，307
中村　尚広　42，64，267，321
中村　尚志　105，352
中村　英明　70，335
中村　英樹　66，100，102，326，339，346
中村　浩子　99，337
中村　洋典　63，106，319，355
中村　　眞　137
中村　正克　155
中村　正直　81，158，164
中村　仁紀　236
中村　正彦　81，163
中本　安成　144
中森　正二　53，286
中森　隆子　251
中森　由佳　88，302
永安　　武　85，295
中山　敬一　30
中山　敏幸　58，85，88，294，295，301
中山　奈那　153，228，234
中山　　洋　105，354
中山真規子　86，297
名川　弘一　38，55，140，223，288
名木野　匡　220
名久井　実　57，87，186，292，300
名倉　一夫　61，314
名越　淳人　85，296
名児耶浩幸　41，266
那須　二郎　63，319
灘谷　祐二　35，47，206，275
鍋倉　　隆　99，337
鍋島　一仁　40，70，180，264，335
並川　　努　58，293
楢林　　賢　157，170
成澤林太郎　33，46，273
成宮　　周　88，302
名和　正人　55，288
新戸　禎哲　67，328
二階堂　任　62，317
濁川　慎吾　40，51，58，263，281，294
西　　理子　66，326
西　　正孝　67，328
西　　隆司　207
西尾　　光　47，274
西垣　洋一　61，314
西川健一郎　62，315
西川　　潤　29，137
西口　幸雄　178
西島　弘二　100，340
西瀬　祥一　220
西田　淳史　51，66，89，281，303，326
西田　　麗　241
西田　次郎　64，323
西田　　誠　255
西野　眞史　50，54，204，208，279，287
西俣　伸亮　194
西村　元一　100，340
西村　貴士　66，326
西村　　誠　54，156，161，287
西村　泰行　100，340
西山　　範　104，351
西山　　仁　56，188，231，290
西山　　竜　48，90，100，276，307，341
新田　健雄　60，312
二村　　聡　56，67，290，327
丹羽　康正　88，165
額賀　健治　67，328
貫名　英之　216
奴田原大輔　63，106，319，355
根木　　快　105，353
根岸　七雄　63，320
根引　浩子　86，297
根本　猛彦　100，340
根本　紀子　239
根本　昌之　60，311
根本夕夏子　68，330
野秋　朗多　182
能田　貞治　157，248
野内　俊彦　63，101，320，342
能浦　真吾　141
野坂　仁愛　101，241，344

野崎　晃　67，329
野澤慶次郎　214
野沢早紀子　105，352
野澤　宏彰　38，55，223，288
野島　正寛　40，264
能城　浩和　225
野田　裕　234
野手　雅幸　224
野中　健一　55，288
野中　康一　54，73，81，156，161，287
野中　雅也　42，192，233，267
野浪　敏明　87，299
野村晋太郎　64，321
野村　貴子　102，346
野村　務　178
野村　由紀　63，319
法村　大輔　220，242
野渡　剛之　41，240，265

は行

芳賀　一徳　51，282
芳賀　紀裕　49，222，277
博多　裕子　53，285
萩池　昌信　102，346
萩原　信敏　178
萩原　秀紀　192，209
橋田　裕毅　59，214
橋詰　直樹　65，324
橋爪　誠　179
橋本　哲　46，273
橋本　大定　58
橋本　直樹　97，246
橋本　可成　59，216
蓮江　智彦　42，45，268，270
長谷川公治　70，335
長谷川俊二　64，321
長谷川　申　202
長谷川裕子　62，315
長谷部光泉　66，326
秦　温信　101，342
畠　二郎　52，89，101，105，284，303，344，354
畑　泰司　38，67，222，329
畑　英行　42，45，268，270
畠山　勝義　130
幡野　哲　53，55，286，288
服部　研吾　212
服部　武司　66，100，102，326，339，346
花井　洋行　103，104，348
華井　頼子　173
花崎　和弘　58，293
葉梨　智子　186
羽生　信義　149
羽田　政平　57，241
馬場　哲　49，277
馬場　毅　102，345
馬場　秀夫　31，55，57，139，289，292
馬場　英　90，307
幅野　渉　151
濱田　康彦　33
浜谷　茂治　202，229
濱村　啓介　42，64，267，321
濱屋　寧　54，287
早川　剛　86，297
早川　富博　42，268
林　忍　181
林　周作　47，97，274，243
林　昇甫　222
林　武雅　202，229
林　徳眞吉　61，313
林　尚子　55，57，139，289，292
林　奈津子　136，247，249
林　秀樹　61，314
林　洋毅　239
林　寛子　103，146，348
林　裕二郎　207
林　慶紀　67，329
林田　真理　103，347
端山　軍　214
羽山　弥毅　42，192，233，267
原　和生　165
原　正　68，330
原　賢康　41，183，265
原岡　誠司　37，173，194
原澤　茂　149
原田明日香　42，192，267
原田　一顕　69，334
原田　憲一　100，340
原田　哲朗　62，315
原田　直毅　104，351
原田　大　101，251，342
原田　容治　67，328
原田　喜博　234
原田和歌子　208
春里　暁人　47，52，88，97，136，246，247，274，283，302
春田周宇介　179

春名　能通　104，351
春間　賢　35，51，52，89，101，105，108，207，282，284，303，344，354
春山　邦夫　67，328
春山　浩美　90，305
伴　慎一　156
伴　宏充　50，51，279，281，282
半田　修　35，47，52，56，57，60，88，99，107，136，166，187，198，203，209，226，232，246，247，249，274，283，291，292，302，312，338，356
坂東　俊宏　127
伴登　宏行　180
坂野　文美　60，105，311，352
馬場　重樹　50，51，66，279，281，282，326
日衛嶋栄太郎　90，104，105，306，351，352
比嘉　晃二　42，45，268，270
東　大里　159
東　玲治　83，228
東田　正陽　105，354
東野　晃治　141
東山　真　237
引地　拓人　44，46，100，107，269，272，340，356
樋口　和秀　35，62，96，108，109，157，170，211，248，317
樋口　勝彦　236
樋口　雅隆　45，270
久居　弘幸　60，103，312，348
日崎　恵一　40，58，88，263，294，301
久部　高司　64，104，323，349
久松　理一　168
久松　雄一　223
檜沢　一興　61，109
肱岡　範　165
土方　康孝　45，60，105，270，311，352
樋田　信幸　30，102，104，128，191，216，346，349
日高　英二　55，288
日高　徹　153，228，234
尾藤　展克　39，64，99，187，198，232，322，338
檜井　孝夫　88，301
樋上　義伸　68，331
日比　健志　32，183
日比　紀文　75，108，109，143，151，168
日山　亨　49，187，278
兵頭一之介　244
日吉　幸晴　57，139，292
平井　孝　53，285
平井　敏弘　99，101，344
平井　郁仁　29，56，64，90，144，305，323
平井　泰子　136，249
平井　郁仁　104，349
平池　華恵　66，326
平石　秀幸　40，41，89，97，106，247，263，266，304，355
平尾　素宏　53，286
平賀　寛人　68，103，332，348
平川　克哉　62
平川　宏　58，85，88，294，295，301
平澤　大　234
平澤　俊明　99，185，337
平島浩太郎　55，57，139，289，292
平田　育大　47，88，136，246，247，249，274，302
平田　一郎　73，155，191，219
平田　哲生　196
平田　雄大　62，67，318，329
平田　慶和　48，163，276
平野　桂　154，186，218，231
平野　仁崇　172
平橋美奈子　46，49，90，130，166，273，278，305
平林かおる　64，323
平原　美孝　46，64，273，323
平松　良浩　179
平山　泰丈　63，106，319，355
蛭田　啓之　66，326
廣岡　芳樹　158，164
広瀬　統　67，327
廣瀬　元彦　40，53，58，263，285，294
廣瀬　亮平　175，195
傅　光義　61，99，314，337
深澤　厚輔　56，290
婦木　秀一　62，317
福居　顯文　57，60，99，198，209，292，312，338
福井　広一　53，285
福井　寿朗　47，275
福井　広一　40，53，58，263，285，294
福岡　達成　178
福澤　誠克　42，192，233，267
福澤　麻理　42，79，153，192，233，267
福田英一郎　56，290
福田　真作　68，103，332，348
福田　眞作　68，100，253，332
福田　博之　239
福田　淑一　67，329
福田　能啓　127
福田　亘　175，195
福知　工　35，69，85，102，204，296，333，345

福土　審　76，84
福永　健　82，167，191，216
福永　周生　65，104，324，351
福長　徹　63，64，319，321
福原研一朗　70，335
福原　達磨　187
福本　晃平　60，88，136，246，247，302，312
藤　也寸志　58，293
藤井　宏二　101，344
藤井　茂彦　30，53，128，229，285
藤井　孝明　56，290
藤井　壽仁　216
藤井陽一朗　89，304
藤井　義敬　85，295
藤岡　利生　205，252
藤岡　審　217
藤川　智章　52，284
藤崎　滋　45，271
藤崎　順子　99，337
藤澤　聖　49，278
藤澤　知雄　90，104，105，306，351，352
藤沢　信隆　252
藤嶋昌一郎　220
藤代　浩史　56，290
藤田　英治　67，327
藤田　恭子　61，313
藤田　浩司　85，107，252，296，356
藤田　恒平　49，90，130，278，305
藤田　淳　86，297
藤田　淳也　222
藤田　次郎　196
藤田　直孝　234
藤田　直哉　69，333
藤田　浩史　79，191，219
藤田　昌紀　55，289
藤田　穣　52，89，101，105，284，303，344，354
藤田　基和　103，146，348
藤田和歌子　68，332
藤谷　和正　53，286
藤永　哲治　104，351
藤永　陽介　233
藤中　良彦　223
藤浪　斗　80，99，199，338
藤沼　澄夫　68，330
藤見　章仁　89，303
伏見　宣俊　250
伏見　博彰　104，351
藤宮　峯子　86，298
藤村　宜憲　90
藤本　愛　236
藤本　一眞　44，52，86，87，92，98，108，109，250，269，283，297，299
藤本　貴久　45，61，103，107，270，271，314，347，357
藤本　剛英　66，326
藤本　正樹　61，99，313，337
藤森　俊二　35，89，102，164，210，346
藤盛　孝博　30，40，53，58，106，128，263，285，294，355
藤谷　幹浩　78
藤山　佳秀　50，51，66，88，89，135，147，279，281，282，303，326
藤原　昌子　77，188，235
藤原　麻里　42，192，267
藤原　恵　162
藤原　靖弘　47，56，64，69，85，86，100，150，206，227，238，245，275，291，297，323，334，339
二神　生爾　41，46，76，150，206，265，266，272
二上　文夫　100，340
渕上　忠彦　33，52，67，90，283，305，327
舟木　康　45，60，105，270，311，352
船越　禎広　67，327
船田　摩央　52，67，90，283，305，327
舟橋　整　41，101，265，343
冬野　雄太　49，278
古川　清憲　104，178，224，349
古田　賢司　50，85，109，279，295
古田　隆久　50，54，85，204，208，279，287
古畑　司　68，330
古家　乾　90，307
別府　孝浩　90，305
紅谷　鮎美　103，347
辨野　義巳　137
坊　英樹　58，293
北條裕美子　69，333
外間　昭　196
保坂　浩子　85，86，296，297
保崎　泰弘　35，208
星　サユリ　64，323
星　智和　70，335
星　智子　65，104，324，351
星　暢夫　64，323
星野　有哉　58，293
星野　敢　63，64，319，321
星野恵津夫　99，337
星野　真人　60，87，300，311

星野　美奈　89，304
星原　芳雄　85，86，87，296，298，299
細井　董三　69，333
細江　伸央　66，145，169，326
細川　歩　99，199，224，338
細川　雅代　63，319
細田　誠弥　109
細沼　知則　105，354
細野　邦広　44，49，60，85，98，252，254，269，277，296，312
細見　周平　56，83，227，291
細谷　浩介　49，277
細谷　拓司　152
細谷　寿久　202，229
堀田　欣一　37，176
布袋屋　修　77，236
佛坂　正幸　59，215
佛坂　学　67，327
堀　和敏　104，128，149，205，242，349
堀　圭介　77，156，237
堀　正敏　88，302
堀江　泰夫　167
堀内　敦　214
堀江　茜　150
堀江　俊治　152，245
堀江　隆介　136，246，247
堀川　直樹　224
堀川　洋平　104，350
堀木　紀行　62，315
堀木　優志　255
堀越　勤　85，296
堀田　彰一　54，70，287，335
堀場　光二　178
堀松　高博　189
本郷　道夫　84，149
本庶　元　175，195
本城裕美子　99，338
本田　邦臣　135
本多　啓介　89，303
本田　真弥　47，274
本田　洋士　153，228，234
本間　浩一　62，315

ま行

前川　聡　79，192
前島顕太郎　58，103，293，347
前田　暁行　216
前田　晃作　238
前田　富與　68，332
前田　正毅　85，296
前田　賢人　102，345
前田　光徳　89，304
前田　有紀　77，234
前田　喜晴　60，312
前谷　容　68，330
前畑　忠輝　42，267
前畠　裕司　49，278
前原　喜彦　84，139，223
前山　泰彦　78，202
馬來康太郎　102，346
槙　信一郎　61，64，144，197，313，323
真喜志知子　195
牧野　仁　192
牧野　浩司　32，178
幕内　博康　39，40，57，87，180，186，264，292，300
間崎　武郎　70，105，336，352
正木　勉　50，102，280，346
間嶋　淳　66，100，102，326，339，346
眞下　陽子　39，189
枡　卓史　41，265
増井　竜太　45，60，105，270，311，352
増田　勉　59，217
増田　秀樹　70，336
増田　英樹　105，171，352
益田　宗孝　53，286
増山　仁徳　41，266
町田　卓郎　70，335
町田　浩久　47，56，64，69，86，100，150，206，227，238，245，275，291，297，323，334，339
松井　圭司　52，284
松井　佐織　79，193
松井　啓　236
松井　聡　105，354
松井　敏幸　61，64，75，90，104，108，144，173，197，305，313，323，349
松井　英男　32，40，180，264
松井　英則　163
松井　裕史　97，244
松井　稔　47，274
松枝　啓　57，149
松尾　静香　90，305
松尾　洋一　41，265
松岡　克善　168
松岡　伸一　101，342
松岡　俊行　88，302
松岡　宏樹　127，148

松岡　正樹　55，64，289，321
松川　正明　54
松川　昌勝　68，103，332，348
松崎　浩一　213
松崎　靖司　89，304
松重　亜希　54，287
松下　郁雄　63，319
松下　知路　90，307
松下　直哉　54，287
松下　光伸　65，103，159，324，347
松島加代子　97，220，242
松嶋　　祐　61，313
松園　絵美　86，297
松田　和也　50，280
松田　圭二　59，214
松田　耕作　216
松田　崇史　86，298
松田　尚久　69，228，333
松田　英之　62，317
松田　秀岳　48，276
松田　玲圭　49，277
松永　心祐　48，276
松成　　修　205，252
松野　　孝　68，332
松林　宏行　154，184
松久　威史　49，278
松村　卓樹　87，299
松村　博臣　101，344
松本　和也　165
松本健次郎　76，152，245
松本健太郎　44，269
松本　浩一　63，319
松本　智司　68，330
松本　太一　63，101，320，342
松本　主之　46，49，59，90，108，130，136，166，170，210，215，217，273，278，305
松本　譽之　67，75，102，104，109，127，128，148，149，167，191，216，242，329，346，349
松本　俊治　99，337
松本　俊彦　61，313
松本　尚之　62，317
松本　啓志　51，52，89，101，282，284，303，344
松本　由華　52，67，90，283，305，327
松山　希一　233
松山秀二郎　61，99，314，337
松山　竜三　57，60，62，292，312，317
松山　龍三　209
眞部　紀明　89，303
間部　克裕　86，297
真々田裕宏　104，224，349
間宮　　孝　105，354
圓尾　隆典　175
丸山　常彦　41，240，265
丸山　　浩　50，280
万井真理子　188
万本　　潤　70，105，336，352
三馬　　聡　242
三浦　淳彦　86，297
三浦　啓壽　142
三浦　みき　45，103，270，347
三重野浩朗　60，311
三上　達也　68，103，332，348
三上　哲夫　236
三上　博信　56，290
三上　洋平　168
三木　誓雄　129，147
三澤　将史　80，202，229
三島　英行　41，240，265
三嶋　秀行　53，286
水上　一弘　35，101，205，252，342
水上　　健　76，151
水腰英四郎　144
水島かつら　88，136，247，249，302
水島　隆史　37，48，163，177，276
水島　　健　141
水田　陽平　81，161
水谷　　聡　58，293
水谷　知裕　138
水谷　昌代　159
水谷　　勝　42，60，69，105，267，312，333，352
水溜　浩弥　104，350
水野　研一　176，198
水野　滋章　171
水野　伸匡　165
水野　秀城　68，331
水野　真理　45，60，105，270，311，352
水野　元夫　41，232，265
溝上　裕士　61，108
溝口　博本　252
溝下　　勤　48，163，177，276
溝尻　　岳　102，345
三田　英治　62，315
三谷　絹子　106，355
三谷　年史　236
道田　知樹　77，238
三井　　章　85，101，295，343

三井　啓吾　102，164，210，346
三森　教雄　60，87，300，311
三戸部慈実　53，285
南　一仁　58，182，293
南　竜城　37，175，195
南野　弘明　100，339
峯　徹哉　49，149
嶺　博之　213
峯　幸子　50，279
峯松　秀樹　79，195
蓑内　慶次　68，331
三原　康紀　181
三村　志麻　66，326
三室　晶弘　67，328
三森　展也　104，350
宮岡　正明　63，106，319，355
宮岡　洋一　56，290
三宅　一昌　41，46，101，108，206，265，266，272
三宅　正和　222
宮坂　将光　65，324
宮坂　光俊　252
宮崎　招久　61，99，314，337
宮崎　耕治　225
宮嵜　孝子　99，338
宮崎　達也　53，55，222，286，288
宮崎　恒起　61，314
宮崎　道彦　53，286
宮地　正彦　87，299
宮下　勝之　45，60，270，311
宮下　正　102，345
宮下　知治　100，340
宮下　正夫　178
宮下　勝之　60，105，311，352
宮田　圭悟　101，344
宮田　佳典　62，316
宮地　英行　202，229
宮原　弥恵　208
宮原　光興　64，321
宮原　良二　158，164
宮本　敦史　53，286
宮本　早知　65，103，324，347
宮本　俊八　171
宮本　心一　189
宮本　千絵　40，58，88，263，294，301
宮本　伸樹　40，58，88，263，294，301
宮本　正治　61，313
宮本　裕士　55，139，289
宮脇喜一郎　52，56，57，60，107，203，209，226，283，291，292，312，356
三好　篤　225
三輪　一博　154，186，218，231
三輪　洋人　67，76，104，149，205，216，242，329，349
三輪　佳雅　63，106，319，355
向井　強　61，314
向井　秀一　193
武川賢一郎　106，355
牟田　浩実　29，135
武藤　修一　54，287
武藤　哲彦　136，246
武藤　学　43，189
棟方　昭博　43
宗方　幸二　222
村岡　正武　45，270，271
村上　和成　33，101，108，205，252，342
村上　佳世　63，101，319，343
村上　賢治　48，163，276
村上　康二　55，289
村上　善基　136
村越　雄介　63，319
村田　幸久　88，302
村中　貴浩　61，99，313，337
村野　直子　170
村野　実之　82，157，170，248
村松　明美　102，346
村山　隆夫　42，45，268，270
村山　俊彦　152，245
村山　洋子　98，255
室田　将之　102，346
目黒　高志　70，335
毛利　貴　105，353
毛利　律生　237
最上希一郎　106，355
茂木　文孝　86，297
持木　彫人　240
望月　靖　50，280
望月　洋介　66，89，303，326
持永早希子　84
本原　利彦　63，319
本村　充輝　205
本谷　聡　29，82，104，171，221
百瀬　健次　85，204，296
森　昭裕　98，250
森　康明　241
森　泰樹　99，338

森　昌朋　85, 86, 296, 297
森木　利昭　64, 321
森崎　智仁　220, 242
森下　鉄夫　64, 323
森下　直紀　65, 325
森島　賢治　158, 164
森島　泰雄　165
森田英次郎　157, 170
森田英二郎　248
森田　香織　62, 315
森田賀津雄　89, 304
盛田　早苗　239
森田　志保　172
森田　周子　189
森田　高行　70, 335
森田　毅　104, 149, 242, 349
森田　照美　50, 279
森田　英夫　66, 326
森田　廣樹　240
森田　勝　99, 139, 223
森田　泰弘　60, 312
森田　圭紀　39, 188, 235
森藤　吉哉　56, 290
森永聡一郎　53, 286
森永　秀夫　61, 313
森村圭一郎　178
森本　崇　61, 99, 314, 337
森本　泰隆　56, 79, 175, 190, 195, 203, 226, 291
森安　史典　42, 233, 267
森山　智彦　46, 273
森山　光彦　48, 90, 100, 171, 276, 307, 341
師田　暁　64, 321

や行

八板　弘樹　49, 278
八尾　建史　64, 80, 84, 197, 323
八尾　隆史　67, 78, 84, 130, 210, 327
八尾　恒良　33, 90, 305
矢尾板孝夫　220
矢ヶ部知美　38, 225
八木　一芳　37, 80, 176, 198
八木　健二　42, 192, 233, 267
屋木　敏也　141
八木　直子　67, 328
八木　信明　47, 52, 56, 57, 60, 64, 88, 99, 100, 107, 166, 187, 190, 198, 203, 209, 226, 232, 247, 274, 283, 291, 292, 302, 312, 322, 338, 339, 356
八木　実　65, 324
八木　勇紀　51, 281
矢毛石陽一　213
矢崎　友隆　56, 290
谷澤健太郎　223
矢島　知治　168
矢嶌　弘之　59, 220, 242
矢島　玲奈　56, 290
安井　昌義　53, 286
安井　弥　88, 301
安崎　弘晃　44, 49, 269, 277
安田　祥浩　106, 355
安田　幸嗣　55, 288
安田　聖栄　57, 87, 292, 300
保田　宏明　52, 99, 107, 283, 338, 356
安田　裕美　129
安田　貢　98, 253
安田　光徳　62, 317
安田　是和　53, 285
安丸　正一　159
安元真希子　202
矢田親一朗　215
谷内田達夫　102, 346
梁井　俊一　90, 166, 305
矢内　充洋　240
谷中　昭典　48
矢永　勝彦　60, 87, 182, 300, 311
柳川　忠二　84
柳川　雅人　103, 347
柳川　雄大　222
柳澤　昭夫　56, 166, 203, 226, 291
柳澤　秀之　46, 62, 273, 317
柳本研一郎　105, 352
矢野　智則　103
矢野　文章　60, 87, 300, 311
矢作　直久　73, 236
矢花　剛　68, 332
藪下　和久　224
山内　宏哲　233
山浦知恵子　106, 355
山雄　健次　165
山雄健太郎　75, 103, 146, 348
山岡健太郎　217
山形　知　65, 104, 324, 351
山形　拓　234
山形　道子　247
山上　博一　47, 64, 100, 146, 150, 206, 227, 238, 245, 275, 323, 339

山川　正　87，299
山岸　征嗣　58，293
山岸　哲也　192
山岸　秀嗣　40，41，53，58，263，266，285，294
山口　明夫　53
山口　彩　243
山口かずえ　55，288
山口　和也　55，288
山口加奈子　86，297
山口健一郎　61，99，313，337
山口　茂樹　105，354
山口　俊介　62，317
山口　貴也　217
山口　直之　39，56，61，87，161，188，220，231，242，290，299，313
山口　浩和　63，320
山口　博紀　140
山口真三志　56，67，290，327
山口　繭　65，103，324，347
山口　康晴　42，45，268，270
山口裕一郎　154，184
山口　祐二　103，347
山崎　健路　37，173
山崎　浩平　47，274
山崎　哲　99，338
山崎　尊久　104，149，349
山崎　琢士　86，298
山崎　智朗　86，297
山崎　正美　65，325
山崎　幸直　48，276
山崎　洋子　70，105，336，352
山下　和城　52，284
山下　継史　60，311
山下健太郎　61，99，314，337
山下　聡　236
山下　竜也　144
山下　直行　102，345
山下　博司　69，85，204，296，333
山下　真幸　49，277
山下　好人　178
山城　研三　172
山田　哲弘　66，169，326
山田　哲　103，146，348
山田　圭吾　101，344
山田　耕三　42，69，267，333
山田　順子　55，288
山田　祥子　61，314
山田　真也　47，88，99，136，154，186，187，198，218，231，232，246，247，274，302，338
山田　貴教　54，287
山田　岳史　38，104，224，349
山田　武史　105，354
山田　哲司　180
山田　哲弘　145
山田　鉄也　61，314
山田　宣孝　49，278
山田　展久　57，60，99，107，187，198，209，232，292，312，338，356
山田　英樹　214
山田　浩己　61，99，313，337
山田　裕人　70，335
山田　理大　70，335
山田　雅弘　103，146，219，348
山田　正美　99，338
山田　雄二　103，347
山田祐希江　102，164，210，346
山出美穂子　50，54，204，208，279，287
山名　順子　62，317
山野　泰穂　33
山ノ井　昭　253
山村　彰彦　42，69，105，267，333，352
山村　冬彦　202，229
山本　篤　178
山本英一郎　40，264
山本　和秀　162，200，208，228，237
山本　一仁　165
山本　圭　42，153，192，233，267
山本　桂子　241
山本　幸子　141
山本　世怜　60，311
山本壮一郎　57，87，186，292，300
山本　貴嗣　36，212
山本智理子　185
山本　直人　53，286
山本　直也　68，332
山本　英子　103，146，348
山本　博徳　43
山本　博幸　40，58，61，88，263，264，294，301，314
山本　誠士　90，181，306
山本　道宏　180
山本　洋一　54，287
山本　頼正　99，185，337
山脇　秀元　99，224，338
矢持　悠一　55，64，289，321
油井　史郎　138

ゆう　賢　101，344
結城　崇史　86，298
湯川　寛夫　53，286
湯谷　剛　208
柚木崎紘司　159
横井　公良　55，104，224，349
横内　幸　68，330
横江　毅　129
横谷　倫世　217
横手誠一郎　63，319
横畠　徳祐　64，321
横山　薫　33
横山　勝　53，286
横山　陽子　102，191，216，346
横山　洋三　49，55，277，288
吉田　幸治　59，216
吉井　重人　99，338
由雄　敏之　62，315
吉岡寿麻子　61，313
吉岡　千晶　62，315
吉岡　宏　107，356
吉開　泰信　135
芳川　一郎　98，101，251，342
吉川　周作　217
吉川　敏一　47，52，56，57，60，62，64，66，88，97，99，100，102，107，136，166，187，190，198，203，209，226，232，233，246，247，249，274，283，291，292，302，312，317，322，326，338，339，346，356
由崎　直人　141
吉田　篤史　52，284
吉田　和弘　55，288
吉田　佳世　178
吉田　健一　45，61，103，107，270，271，314，347，357
吉田　賢一　54，287
吉田　晃　46，62，273，317
吉田　幸治　145，191
吉田　成人　237
吉田　純一　69，101，334，342
吉田　清哉　105，353
吉田　隆　62，317
吉田　尚史　239
吉田　武史　241
吉田　智治　45
吉田　直　105，352
吉田　直久　52，56，57，60，80，81，88，99，107，166，187，190，198，203，209，226，232，247，283，291，292，302，312，338，356
吉田　尚弘　59，154，186，218，231
吉田　直之　50，279
吉田　憲正　66，100，102，326，339，346
吉田　宏仁　50，66，102，280，326，346
吉田　昌弘　214
吉田　優　51，282
吉田倫太郎　139，223
吉武　晃　66，326
吉竹　直人　46，64，273，323
吉冨　摩美　214
吉永　敬士　139，223
吉野　肇一　254
芳野　純治　46
吉野　正　81，160，162，165
吉野　雅武　42，268
吉野　雅則　42，58，103，268，293，347
吉原　正治　49，187，278
吉松　軍平　55，288
吉松　安嗣　66，145，326
吉村　徹郎　68，332
吉村　直樹　82，169
吉村　文博　32，179
吉村　弥緒　214
良元　和久　105，353
吉本　和仁　99，337
吉山　繁幸　75，147
依田　彩文　61，313
依田　雄介　227
依田有紀子　157，211，248
淀井　淳司　47，275
米沢　圭　102，345
米澤　真興　102，164，210，346
米田　政志　60，311
米田　正人　60，85，107，252，296，312，356
米増　博俊　62，315
米満　伸久　100，340
米山さとみ　105，354
頼岡　誠　90，305
寄木　浩行　66，100，102，326，339，346

ら行

ラーマン　ファルザナ　85，295
李　兆亮　159
利野　靖　53，286

わ行

若杉　健弘　41，265

若月　俊郎　101，241，344
若林　直樹　47，52，56，57，60，64，88，99，107，166，187，190，198，203，209，226，232，247，274，283，291，292，302，312，322，356，338
若原　ちか　188
若松　隆宏　65，324
若村　邦彦　202，229
和田　貴子　77，99，187，198，232，338
和田　祥城　83，202，229
綿田　雅秀　252
渡邉　一郎　64，321
渡辺　衣里　105，354
渡辺　　修　127，158，164
渡辺　一裕　182
渡辺　憲治　33，47，64，86，94，100，109，146，150，168，206，227，238，245，275，297，323，334，339
渡辺　　晃　44，46，100，107，269，272，340，356
渡邉　秀平　99，337
渡邊誠太郎　44，85，269，296
渡邉誠太郎　60，107，312，356
渡邊　　大　62，315
渡辺　　隆　67，327
渡邊　龍之　101，251，342
渡辺　　徹　40，51，58，263，281，294
渡邉　聡明　30，214
渡辺　俊雄　47，56，64，69，86，100，150，206，227，238，245，275，291，297，323，334，339
渡辺　俊一　48，90，276，307
渡邊　俊之　62，317
渡辺　俊之　105，354
渡辺　友子　40，51，58，263，281，294
渡邉　法之　222
渡邊　文利　103，348
渡部　宏嗣　109
渡辺　昌則　58，293
渡邊　昌彦　60，142，311
渡邊　雅之　31，55，57，139，289，292
渡辺　　守　29，138
渡辺　嘉行　42，49，267，277
渡　　二郎　104，149，242，349
和知　栄子　102，345

A

Peter Anton　51，282

F

Zaidi Faisal　48，276

H

Ki-Baik Hahm　96

J

Hwoon-yong Jung　95

K

Udom Kachintorn　96
Sang Gyun Kim　94

L

Jonathan A. Leighton　74
Jinsong Liu　95
Mee Wah Lo　152

M

Ian McGowan　51，282

R

Abdul Aziz Rani　91

S

Jose D. Sollano　93

Z

Qi Zhu　92

MEMO

協賛企業 展示出展企業 一覧

協賛企業一覧

第６回日本消化管学会総会学術集会を開催するにあたり、次の各企業よりご協賛を頂戴致しました。ここに銘記し、ご好意に深謝申し上げます。

協賛企業一覧

味の素ファルマ株式会社

あすか製薬株式会社

アステラス製薬株式会社

アストラゼネカ株式会社

アボットジャパン株式会社

株式会社医学書院

エーザイ株式会社

大塚製薬株式会社

株式会社大塚製薬工場

小野薬品工業株式会社

オリンパスメディカルシステムズ株式会社

科研製薬株式会社

ギブン・イメージング株式会社

杏林製薬株式会社

協和発酵キリン株式会社

寿製薬株式会社

株式会社JIMRO

ゼリア新薬株式会社

第一三共株式会社

大日本住友製薬株式会社

武田薬品工業株式会社

田辺三菱製薬株式会社

中外製薬株式会社

株式会社ツムラ

株式会社南江堂

日本化薬株式会社

日本新薬株式会社

ノバルティスファーマ株式会社

万有製薬株式会社

ファイザー株式会社

富士フイルムメディカル株式会社

ブリストル・マイヤーズ株式会社

堀井薬品工業株式会社

持田製薬株式会社

株式会社ヤクルト本社

ユーシービージャパン株式会社

（五十音順）

平成22年１月８日現在

出展企業一覧

■　医療機器・医薬品

有限会社アサヒバイオメッド

味の素ファルマ株式会社

オリンパスメディカルシステムズ株式会社

ギブン・イメージング株式会社

スターメディカル株式会社

富士フィルムメディカル株式会社

ミヤリサン製薬株式会社

■　書籍

株式会社紀伊國屋書店

株式会社神陵文庫

丸善株式会社

（五十音順）

＜平成22年１月８日現在＞

経腸栄養剤（経管・経口両用）

ラコール®

RACOL®

薬価基準収載

200mL アルミパウチ
（ミルクフレーバー、コーヒーフレーバー、バナナフレーバー）

400mL バッグ

◇効能・効果、用法・用量、禁忌を含む使用上の注意等は、製品添付文書をご参照ください。

Otsuka
販売提携
大塚製薬株式会社
東京都千代田区神田司町2-9

販売提携
株式会社大塚製薬工場
徳島県鳴門市撫養町立岩字芥原115

製造販売元
イーエヌ大塚製薬株式会社
岩手県花巻市二枚橋第4地割3-5

資料請求先
株式会社大塚製薬工場 学術部
〒101-0048 東京都千代田区神田司町2-9

（'07.12作成）

新発売

選択的NK1受容体拮抗型制吐剤

薬価基準収載

イメンド®

カプセル125mg
カプセル80mg
カプセルセット

アプレピタントカプセル　EMEND®

処方せん医薬品(注)

注）注意ー医師等の処方せんにより使用すること

® Trademark of Merck & Co., Inc., Whitehouse Station, N.J., U.S.A.

■効能・効果、用法・用量、及び禁忌を含む使用上の注意等、詳細は製品添付文書をご参照ください。

資料請求先
小野薬品工業株式会社
〒541-8564 大阪市中央区久太郎町1丁目8番2号

091201

持続性Ca拮抗薬 劇薬,指定医薬品,処方せん医薬品注) 高血圧症・狭心症治療薬

ノルバスク® 錠2.5mg／錠5mg
OD錠2.5mg／OD錠5mg

アムロジピンベシル酸塩錠・アムロジピンベシル酸塩口腔内崩壊錠 薬価基準収載

注）注意－医師等の処方せんにより使用すること

製造販売
ファイザー株式会社
〒151-8589 東京都渋谷区代々木3-22-7
資料請求先：製品情報センター

禁忌、効能・効果、用法・用量、使用上の注意等につきましては製品添付文書をご覧下さい。

2009年2月作成

止血剤

生物由来製品、処方せん医薬品注)

トロンビン液モチダ ソフトボトル 1万・5千

Liquid Thrombin MOCHIDA Softbottle（トロンビン・液剤）

注）注意－医師等の処方せんにより使用すること
薬価基準収載

※「警告」、「禁忌」、「効能・効果」、「用法・用量」、「使用上の注意」等の詳細は添付文書をご参照下さい。

トロンビン液モチダ ソフトボトル5千
トロンビン液モチダ ソフトボトル1万

製造販売元＜資料請求先＞
持田製薬株式会社
東京都新宿区四谷1丁目7番地
電話(03)5229-3906(学術)〒160-8515

MOCHIDA

2009年6月作成 (N7)

発症メカニズム，発症頻度から，診断・予防・治療の実際までを，
本領域のエキスパートがエビデンスを基にわかりやすく解説

薬剤性消化管傷害

NSAIDs・アスピリンをめぐるエビデンスとプラクティス

人口の高齢化が進み，
NSAIDs，アスピリン製剤を
服用する患者が増加する中，
日常診療の指針として
ぜひとも読んでおきたい一冊！

［編集］坂本長逸

■B5 判・174 頁　2009.9.　ISBN978-4-524-25384-5
定価 4,725 円（本体 4,500 円+税 5%）

これでわかるピロリ除菌療法と保険適用　ガイドラインに基づく活用法　第 3 版
著　高橋信一　■A5 判・118 頁　2009.3.　ISBN978-4-524-25302-9　定価 2,625 円（本体 2,500 円+税 5%）

消化器疾患最新の治療 2009-2010
編集　菅野健太郎／上西紀夫／井廻道夫　■B5 判・458 頁　2009.2.　ISBN978-4-524-25074-5　定価 9,975 円（本体 9,500 円+税 5%）

nkd 南江堂　〒113-8410 東京都文京区本郷三丁目 42-6　（営業）TEL 03-3811-7239　FAX 03-3811-7230　www.nankodo.co.jp

抗悪性腫瘍剤（チロシンキナーゼインヒビター）　薬価基準収載

グリベック® 錠100mg

劇薬　指定医薬品　処方せん医薬品　注意－医師等の処方せんにより使用すること

glivec®　イマチニブメシル酸塩錠

「効能又は効果」、「用法及び用量」、「警告・禁忌を含む使用上の注意」等については製品添付文書をご参照ください。

製造販売　〈資料請求先〉
ノバルティス ファーマ株式会社
東京都港区西麻布4-17-30　〒106-8618

NOVARTIS DIRECT
0120-003-293
受付時間：月～金 9:00～18:00
www.glivec.jp

抗悪性腫瘍剤 毒薬・処方せん医薬品*
ランダ®注 10mg/20mL 25mg/50mL 50mg/100mL
シスプラチン製剤
Randa® Inj. 10mg/20mL・25mg/50mL・50mg/100mL

抗悪性腫瘍剤 毒薬・処方せん医薬品*
パクリタキセル注 30mg/5mL 100mg/16.7mL「NK」
パクリタキセル製剤
Paclitaxel Inj. 30mg/5mL・100mg/16.7mL「NK」

抗悪性腫瘍剤 毒薬・処方せん医薬品*
動注用アイエーコール®50mg・100mg
シスプラチン製剤
IA-call® 50mg・100mg

抗悪性腫瘍抗生物質製剤 劇薬・処方せん医薬品*
ピノルビン®注射用 10mg 20mg
注射用ピラルビシン塩酸塩
Pinorubin® for Inj. 10mg・20mg

抗腫瘍性抗生物質製剤 劇薬・処方せん医薬品*
エピルビシン塩酸塩注射用 10mg 50mg「NK」
注射用エピルビシン塩酸塩
Epirubicin

抗悪性腫瘍剤 劇薬・処方せん医薬品*
イリノテカン塩酸塩点滴静注液 40mg 100mg「NK」
イリノテカン塩酸塩水和物点滴静注液
Irinotecan for I.V. Infusion 40mg・100mg「NK」

抗腫瘍性抗生物質 劇薬・処方せん医薬品*
ブレオ注射用5mg・15mg・30mg
ブレオマイシン塩酸塩製剤
Bleo for Inj. 5mg・15mg・30mg

抗腫瘍性抗生物質製剤 劇薬・処方せん医薬品*
エピルビシン塩酸塩注射液 10mg/5mL 50mg/25mL「NK」
エピルビシン塩酸塩注射液
Epirubicin

5-HT3 受容体拮抗型制吐剤 劇薬・処方せん医薬品*
グラニセトロン点滴静注液3mgバッグ「NK」
グラニセトロン塩酸塩注射液

活性型葉酸製剤 処方せん医薬品*
レボホリナート点滴静注用 25mg 100mg「NK」
レボホリナートカルシウム注射剤

5-HT3 受容体拮抗型制吐剤 劇薬・処方せん医薬品*
グラニセトロン静注液 1mg・3mg 1mgシリンジ 3mgシリンジ「NK」
グラニセトロン塩酸塩注射液

高度管理医療機器 35449004
中心循環系血管内塞栓促進用補綴材
ジェルパート®
Gelpart®

薬価基準収載

資料請求先 日本化薬株式会社
東京都千代田区富士見一丁目11番2号

*注意-医師等の処方せんにより使用すること
'09.5作成

※警告、禁忌、効能・効果、用法・用量、使用上の注意などは、製品添付文書をご参照ください。

高脂血症治療剤 薬価基準収載
リピディル®カプセル 67 100
指定医薬品 処方せん医薬品 注意-医師等の処方せんにより使用すること
微粉化フェノフィブラートカプセル
LIPIDIL® Cap.

●禁忌、効能・効果、用法・用量、使用上の注意等の詳細は、添付文書をご参照ください。

科研製薬株式会社

発売元〔資料請求先〕
科研製薬株式会社 医薬品情報サービス室
〒113-8650 東京都文京区本駒込2-28-8

製造販売元 あすか製薬株式会社
東京都港区芝浦二丁目5番1号

提携 Laboratoires FOURNIER S.A. (France)

(2007年6月作成) 07NK

リピディル製品情報サイト
http://lipidil.jp

新発売

抗悪性腫瘍剤　抗ヒトEGFR(注)モノクローナル抗体　薬価基準収載

アービタックス®注射液100mg

セツキシマブ（遺伝子組換え）製剤

生物由来製品 | 劇薬 | 指定医薬品 | 処方せん医薬品

注意－医師等の処方せんにより使用すること

注）EGFR：Epidermal Growth Factor Receptor（上皮細胞増殖因子受容体）

ERBITUX®
CETUXIMAB

●効能又は効果、用法及び用量、警告、禁忌を含む使用上の注意等については、添付文書をご参照下さい。

製造販売元　MERCK SERONO　メルクセローノ株式会社
〒141-0021 東京都品川区上大崎2-13-17 目黒東急ビル6階
［資料請求先］メディカル・インフォメーション（TEL）0120-870-088

販売提携　ブリストル・マイヤーズ株式会社
〒163-1328 東京都新宿区西新宿6-5-1
［資料請求先］メディカル情報サービス部（TEL）0120-093-507

日本でのアービタックス®の商標は、イムクロン システムズ インコーポレイテッドが保有しています。

2008年9月作成

astellas



H2受容体拮抗剤（ファモチジン製剤）　薬価基準収載

ガスター®　錠・D錠　散・注射液

Gaster®

●錠10mg・錠20mg／日本薬局方　ファモチジン錠
●D錠10mg・D錠20mg／ファモチジン口腔内崩壊錠
●散2%・散10%／日本薬局方　ファモチジン散

処方せん医薬品（注意-医師等の処方せんにより使用すること）

●注射液10mg・注射液20mg／ファモチジン注射液

■「効能・効果」「用法・用量」「禁忌を含む使用上の注意」等につきましては、製品添付文書をご参照ください。

製造販売　アステラス製薬株式会社
東京都板橋区蓮根3-17-1
［資料請求先］本社／東京都中央区日本橋本町2-3-11

09.4作成.A4 1/2.D.01



処方せん医薬品
注意ー医師等の処方せんにより使用すること
プロトンポンプ阻害剤 ［薬価基準収載］
パリエット® 錠10mg 錠20mg
〈ラベプラゾールナトリウム製剤〉 www.pariet.jp

製造販売元
エーザイ株式会社
〒112-8088 東京都文京区小石川4-6-10
http://www.eisai.co.jp
商品情報お問い合わせ先：エーザイ株式会社 お客様ホットライン
0120-419-497　9～18時（土、日、祝日9～17時）

●効能・効果、用法・用量、禁忌を含む使用上の注意については、添付文書をご参照ください PRT0903-53

Communication Service, Keiso Shobo Publishing Co., Ltd.

勁草書房コミュニケーション事業部

(株)勁草書房は、出版事業でスタートしております。
母体は石川県に本社を置きます百貨店（株)大和ですが、
1970年に出版社として独立し、本年で創業60周年を迎えました。
この間学術系専門書領域におきまして、〈真理と自由のために〉常に時流に流されることなく、
信念をもって〈良書の出版・普及〉に努めてまいりました。

2001年に主体業務と同様にアカデミックな領域で事業を拡大するために、コミュニケーション事業部を立ち上げ、
〈誠実で良質〉なサービスを提供することをモットーに
少数の社員で医薬系を中心に学会、研究会、セミナー事務局、現場運営を行ってまいりました。
おかげさまで皆様からの信頼も厚く、業績を順調に伸ばしております。
国内でのイベントのみならず、海外開催のイベントについても弊社の得意とするところで、大変好評を頂いております。

どんなことでも一度ご相談ください。
皆様のより良いコミュニケーションのお手伝いをさせて頂ければ幸いです。

株式会社勁草書房コミュニケーション事業部
〒112-0005 東京都文京区水道2-1-1
TEL 03-3814-7112 / 7113 / 7114　FAX 03-3814-6904
E-mail kc@keiso-comm.com　URL http://www.keiso-comm.com

医学書院の消化器関連書

消化器外科レジデントマニュアル 第2版

監修=小西文雄
編著=自治医科大学附属さいたま医療センター一般・消化器外科

病棟で、外来で、周術期管理に必要なデータ、診療手順、手技のチェックポイント、pitfallまでを懇切丁寧に提示。現場で見やすい工夫を随所に散りばめて、改訂新版としてアップデート。自治医科大学附属さいたま医療センターのスタッフが総力を上げて執筆・編集した待望の新刊。

●B6変　頁368　2009年　定価4,410円(本体4,200円+税5%) [ISBN978-4-260-00851-8]

食道疾患の内視鏡診断と治療　井上晴洋

●B5　頁216　2009年　定価10,500円
(本体10,000円+税5%) [ISBN978-4-260-00868-6]

食道癌を中心に、食道良性疾患、中・下咽頭領域においてもここまで内視鏡診療が可能になったという到達点を豊富な症例を用いて解説、その問題点や今後の展望も交えて触れる。内視鏡診療に加え、内視鏡外科手術もこなす著者の考え方・方法論を紹介。まさに、咽頭～食道領域における内視鏡診療を解説する書籍として、内視鏡医だけでなく、外科医にとっても決定版の書籍である。

見逃さない・見落とさない スタンダード 胃内視鏡検査

編集=細井董三
執筆=東京都多摩がん検診センター消化器科

●A5　頁168　2009年　定価3,990円
(本体3,800円+税5%) [ISBN978-4-260-00964-5]

見ているつもりで意外に見えていないのが内視鏡検査。病変を見落とさない、癌を見逃さない安全・安心な内視鏡検査をするにはどうしたらよいか。内視鏡検査の利点とピットフォールを知り尽くした著者らが、ダブルチェックやカンファレンスでの見直しにも耐える内視鏡像を得るための標準撮影法を提唱。また残胃の撮影法、各部位ごとの撮影の注意点を含め、内視鏡検査の基本から懇切に解説。

ダブルバルーン小腸内視鏡アトラス

編集=山本博徳・砂田圭二郎・矢野智則

本書では、ダブルバルーン内視鏡により知りえた、また発見された小腸疾患を網羅的に収載。さらに、導入後に起こった、読者の諸々の悩みを解決するような、まさに痒いところに手が届くようなコツも披露。ダブルバルーン内視鏡の開発者だからこそなせる、そして解説できる技術の数々、膨大な症例から精選した良質な写真と共に、今まさに小腸疾患のすべてを目のあたりにできる待望のアトラス。

●B5　頁144　2009年　定価9,450円(本体9,000円+税5%) [ISBN978-4-260-00714-6]

消化器内科レジデントマニュアル 第2版

東京大学消化器内科　編

●B6変　頁440　2009年　定価4,725円
(本体4,500円+税5%)[ISBN978-4-260-00594-4]

実践に即した具体的なデータを収載し、個々の患者に適切な検査・治療法を選択する際に有用な情報を提供する。患者への説明においても活用可能。検査・治療手技の実際、診察のコツ、治療の要点など現場で求められる情報・ノウハウを過不足なく収載。信頼できる情報源として、常時携帯したい実践的診療マニュアル。

日本消化器内視鏡学会専門医学術試験問題・解答と解説 第3版

監修=日本消化器内視鏡学会
責任編集=日本消化器内視鏡学会専門医試験委員会

●B5　頁340　2009年　定価7,350円
(本体7,000円+税5%) [ISBN978-4-260-00884-6]

新しい出題問題を全面的に採用。各領域で出題内容を吟味し、漏れなく万遍なく掲載問題を編集・配分。典型的な病変の画像を多数供覧。解説文も新しい取扱い規約、ガイドライン等に対応して全面改訂となった。内視鏡画像アトラスとして、診療の現場において役に立つ有益な情報が満載。

内視鏡所見のよみ方と鑑別診断
下部消化管 第2版　多田正大・大川清孝・三戸岡英樹・清水誠治
●B5　頁356　2009年　定価12,600円(本体12,000円+税5%)
[ISBN978-4-260-00695-8]

そこが知りたいC型肝炎のベスト治療
インターフェロンを中心に
編集=銭谷幹男・八橋　弘・柴田　実
●B5　頁212　2009年　定価3,675円(本体3,500円+税5%)
[ISBN978-4-260-00738-2]

患者にやさしい 経鼻内視鏡ハンドブック[DVD付]　大原信行
●A5　頁140　2008年　定価4,410円(本体4,200円+税5%)
[ISBN978-4-260-00764-1]

肝疾患レジデントマニュアル 第2版
編集=柴田　実・八橋　弘・石川哲也
●B6変　頁456　2008年　定価4,725円 (本体4,500円+税5%)
[ISBN978-4-260-00640-8]

IIcがわかる80例　早期胃癌診断のエッセンス　中野　浩
●B5　頁212　2008年　定価8,400円 (本体8,000円+税5%)
[ISBN978-4-260-00642-2]

消化管の病理学 第2版　藤盛孝博
●B5　頁312　2008年　定価12,600円(本体12,000円+税5%)
[ISBN978-4-260-00620-0]

消化器内視鏡スタッフマニュアル
監修=光島　徹・田辺　聡　編集=松本雄三・木下千万子
●B5　頁328　2008年　定価4,620円(本体4,400円+税5%)
[ISBN978-4-260-00397-1]

消化器内視鏡リスクマネージメント　小越和栄
●B5　頁144　2008年　定価4,200円(本体4,000円+税5%)
[ISBN978-4-260-00604-0]

感染性腸炎 A to Z
編集=大川清孝・清水誠治
編集協力=中村志郎・井谷智尚・青木哲哉
●B5　頁196　2008年　定価7,875円(本体7,500円+税5%)
[ISBN978-4-260-00491-6]

医学書院
〒113-8719 東京都文京区本郷1-28-23
[販売部]TEL：03-3817-5657　FAX：03-3815-7804
E-mail：sd@igaku-shoin.co.jp　http://www.igaku-shoin.co.jp　振替：00170-9-96693
携帯サイトはこちら

消費税率変更の場合、上記定価は税率の差額分変更になります。

虎に翼、
無類のチカラ。

POWERFUL COMBO
PREMINENT®

【禁忌(次の患者には投与しないこと)】
(1)本剤の成分に対し過敏症の既往歴のある患者
(2)チアジド系薬剤又はその類似化合物(例えばクロルタリドン等のスルフォンアミド誘導体)に対する過敏症の既往歴のある患者
(3)妊婦又は妊娠している可能性のある婦人〔「妊婦、産婦、授乳婦等への投与」の項参照〕
(4)重篤な肝機能障害のある患者〔「慎重投与」の項参照〕
(5)無尿の患者又は透析患者
(6)急性腎不全の患者〔腎機能を更に悪化させるおそれがある。〕
(7)体液中のナトリウム・カリウムが明らかに減少している患者〔低ナトリウム血症、低カリウム血症等の電解質失調を悪化させるおそれがある。〕

【効能・効果】高血圧症

<効能・効果に関連する使用上の注意>
過度な血圧低下のおそれ等があり、本剤を高血圧治療の第一選択薬としないこと。

【用法・用量】成人には1日1回1錠(ロサルタンカリウムとして50mg及びヒドロクロロチアジドとして12.5mg)を経口投与する。本剤は高血圧治療の第一選択薬として用いない。

<用法・用量に関連する使用上の注意>
本剤は、ロサルタンカリウム50mgあるいはヒドロクロロチアジド12.5mg以外の薬剤との降圧効果の比較検討は行われておらず、原則として、ロサルタンカリウム50mgで効果不十分な場合に本剤の使用を検討すること。

【使用上の注意】
1. 慎重投与(次の患者には慎重に投与すること)
(1)両側性腎動脈狭窄のある患者又は片腎で腎動脈狭窄のある患者〔「重要な基本的注意」の項参照〕 (2)腎機能障害患者〔「重要な基本的注意」の項参照〕 (3)血清カリウム値異常の患者〔「重要な基本的注意」の項参照〕 (4)肝機能障害又はその既往のある患者〔外国において、軽・中等度のアルコール性肝硬変患者にロサルタンカリウム50mgを単回経口投与すると、健康成人と比較してロサルタンの消失速度が遅延し、ロサルタン及びカルボン酸体の血漿中濃度がそれぞれ約5倍及び約2倍に上昇することが報告されている。また、ヒドロクロロチアジドは肝性昏睡を誘発するおそれがある。〕 (5)脳血管障害のある患者〔過度の降圧が脳血流不全を惹起し、病態を悪化させるおそれがある。〕 (6)体液量が減少している患者(利尿降圧剤投与中、厳重な減塩療法中、水分摂取の不十分な患者、過度の発汗をしている患者)〔「重要な基本的注意」の項参照〕 (7)減塩療法中の患者〔低ナトリウム血症を起こすおそれがある。〕 (8)重篤な冠硬化症又は脳動脈硬化症のある患者〔急激な利尿があらわれた場合、急速な血漿量減少、血液濃縮を来し、血栓塞栓症を誘発するおそれがある。〕 (9)本人又は両親、兄弟に痛風、糖尿病のある患者、及び高尿酸血症のある患者〔高尿酸血症、高血糖症を来し、痛風、糖尿病の悪化や顕性化のおそれがある。〕 (10)下痢、嘔吐のある患者〔電解質失調があらわれるおそれがある。〕 (11)高カルシウム血症、副甲状腺機能亢進症のある患者〔血清カルシウムを上昇させるおそれがある。〕 (12)ジギタリス剤、副腎皮質ホルモン剤又はACTHの投与を受けている患者〔「相互作用」の項参照〕 (13)交感神経切除後の患者〔本剤の降圧作用が増強されるおそれがある。〕 (14)高齢者〔「高齢者への投与」の項参照〕 (15)乳児〔「小児等への投与」の項参照〕

2. 重要な基本的注意
(1)本剤はロサルタンカリウム50mgとヒドロクロロチアジド12.5mgの配合剤であり、ロサルタンカリウムとヒドロクロロチアジド双方の副作用が発現するおそれがあり、適切に本剤の使用を検討すること。〔「用法・用量に関連する使用上の注意」の項参照〕 (2)本剤の投与によって、一過性の血圧低下(ショック症状、意識消失、呼吸困難等を伴う)を起こすおそれがあるので、そのような場合には投与を中止し適切な処置を行うこと。また、本剤投与中は定期的(投与開始時:2週間ごと、安定後:月1回程度)に血圧のモニタリングを実施すること。特に次の患者では患者の状態に十分注意すること。ア. 利尿降圧剤投与中の患者 イ. 厳重な減塩療法中の患者 ウ. 水分摂取の不十分な患者 エ. 過度の発汗をしている患者 (3)血清クレアチニン値が2.0mg/dLを超える腎機能障害患者においては、ヒドロクロロチアジドにより腎血流量が低下し、ロサルタンカリウムにより腎機能障害が悪化するおそれがあるので、治療上やむを得ないと判断される場合を除き、使用は避けること。(4)血清クレアチニン値が1.5~2.0mg/dLの腎機能低下患者では、血清クレアチニン値上昇及び血清尿酸値上昇のおそれがあるので、本剤投与中は定期的に血清クレアチニン値及び血清尿酸値のモニタリングを実施し、観察を十分に行うこと。(5)両側性腎動脈狭窄のある患者又は片腎で腎動脈狭窄のある患者においては、腎血流量の減少や糸球体ろ過圧の低下により急速に腎機能を悪化させるおそれがあるので、治療上やむを得ないと判断される場合を除き、使用は避けること。(6)本剤の成分であるヒドロクロロチアジドは低カリウム血症を起こすことが知られている。本剤の国内臨床試験において、血清カリウム値は低下傾向を示し、また低カリウム血症の発現頻度は高カリウム血症よりも高かった。したがって、低カリウム血症の発現がより懸念されるので、血清カリウム値のモニタリングを定期的に実施し、観察を十分に行うこと。(7)本剤の成分であるロサルタンカリウムは高カリウム血症の患者において、高カリウム血症を増悪させるおそれがあるので、治療上やむを得ないと判断される場合を除き、使用は避けること。また、腎機能障害、コントロール不良の糖尿病等により血清カリウム値が高くなりやすい患者では、高カリウム血症が発現するおそれがあるので、血清カリウム値のモニタリングを定期的に実施し、観察を十分に行うこと。(8)本剤の成分であるヒドロクロロチアジドは高尿酸血症を発現させるおそれがあるので、本剤投与中は定期的に血清尿酸値のモニタリングを実施し、観察を十分に行うこと。(9)本剤の成分であるヒドロクロロチアジドは血糖値上昇若しくは糖尿病顕性化のおそれがあるので、観察を十分に行うこと。(10)降圧作用に基づくめまい、ふらつきがあらわれることがあるので、高所作業、自動車の運転等危険を伴う機械を操作する際には注意させること。(11)手術前24時間は投与しないことが望ましい。(12)本剤の成分を含むアンジオテンシンII受容体拮抗薬投与中にまれに肝炎等の重篤な肝障害があらわれたとの報告がある。肝機能検査を実施するなど、観察を十分に行い、異常が認められた場合には投与を中止するなど適切な処置を行うこと。(13)本剤の投与により利尿効果が急激にあらわれることがあるので、電解質失調、脱水に十分注意すること。(14)夜間の休息が特に必要な患者には、夜間の排尿を避けるため、午前中に投与することが望ましい。

3. 相互作用
本剤の成分であるロサルタンカリウムは、主に薬物代謝酵素チトクロームP450 2C9(CYP2C9)により活性代謝物であるカルボン酸体に代謝される。なお、本剤の成分であるヒドロクロロチアジドは、ほとんど代謝されることなく尿中に排泄される。
〔併用注意〕(併用に注意すること)
●カリウム保持性利尿剤:スピロノラクトン、トリアムテレン等●カリウム補給剤:塩化カリウム●バルビツール酸誘導体●あへんアルカロイド系麻薬●アルコール●昇圧アミン:ノルエピネフリン、エピネフリン●ツボクラリン及びその類似作用物質:塩化ツボクラリン、臭化パンクロニウム●降圧作用を有する他の薬剤:ACE阻害剤、β-遮断剤、ニトログリセリン等●ジギタリス剤:ジゴキシン、ジギトキシン●乳酸ナトリウム●リチウム:炭酸リチウム●副腎皮質ホルモン剤 ACTH●グリチルリチン製剤●糖尿病用剤:SU剤、インスリン●コレスチラミン●非ステロイド性消炎鎮痛剤:インドメタシン等●スルフィンピラゾン

4. 副作用 臨床試験(治験)
日本人を対象に実施された臨床試験において、ロサルタンカリウムとヒドロクロロチアジドの配合剤が投与された患者で副作用が報告されたのは696例中67例(9.6%)、89件であり、主な副作用はめまい9件(1.3%)、頻尿9件(1.3%)、頭痛7件(1.0%)等であった。また、主な臨床検査値異常は、尿酸増加24件(3.5%)、ALT(GPT)上昇14件(2.0%)、AST(GOT)上昇12件(1.7%)、赤血球数減少8件(1.2%)等であった。
(1)重大な副作用 次のような副作用があらわれることがあるので、症状があらわれた場合には、投与を中止し、適切な処置を行うこと。1)アナフィラキシー様症状(頻度不明):不快感、口内異常感、発汗、蕁麻疹、呼吸困難、全身潮紅、浮腫等が症状としてあらわれることがあるので観察を十分に行うこと。2)血管浮腫(頻度不明):顔面、口唇、咽頭、舌等の腫脹が症状としてあらわれることがあるので観察を十分に行うこと。3)急性肝炎又は劇症肝炎(いずれも頻度不明) 4)急性腎不全(頻度不明):急性腎不全があらわれることがあるので、観察を十分に行い、異常が認められた場合には、直ちに適切な処置を行うこと。5)ショック、失神、意識消失(いずれも頻度不明):ショック、血圧低下に伴う失神、意識消失があらわれることがあるので、観察を十分に行い、冷感、嘔吐、意識消失等があらわれた場合には、直ちに適切な処置を行うこと。特に厳重な減塩療法中、利尿降圧剤投与中の患者では、患者の状態を十分に観察すること。6)横紋筋融解症(頻度不明):筋肉痛、脱力感、CK(CPK)上昇、血中及び尿中ミオグロビン上昇を特徴とする横紋筋融解症があらわれることがあるので、このような場合には投与を中止し、適切な処置を行うこと。また、横紋筋融解症による急性腎不全の発症に注意すること。7)高カリウム血症(頻度不明):重篤な高カリウム血症があらわれることがあるので、観察を十分に行い、異常が認められた場合には、直ちに適切な処置を行うこと。8)不整脈(頻度不明):心室性期外収縮、心房細動等の不整脈があらわれることがあるので、観察を十分に行い、異常が認められた場合には、直ちに適切な処置を行うこと。9)汎血球減少、白血球減少、血小板減少(いずれも頻度不明):汎血球減少、白血球減少、血小板減少があらわれることがあるので、観察を十分に行い、異常が認められた場合には、直ちに適切な処置を行うこと。
10)再生不良性貧血、溶血性貧血(いずれも頻度不明):重篤な血液障害があらわれることがあるので、観察を十分に行い、異常が認められた場合には、直ちに適切な処置を行うこと。11)壊死性血管炎(頻度不明) 12)間質性肺炎、肺水腫(いずれも頻度不明) 13)全身性エリテマトーデスの悪化(頻度不明) 14)低血糖(頻度不明):低血糖があらわれることがある(糖尿病治療中の患者であらわれやすい)ので、観察を十分に行い、脱力感、空腹感、冷汗、手の震え、集中力低下、痙攣、意識障害等があらわれた場合には投与を中止し、適切な処置を行うこと。15)低ナトリウム血症(頻度不明):倦怠感、食欲不振、嘔気、嘔吐、意識障害等を伴う低ナトリウム血症があらわれることがある(高齢者であらわれやすい)ので、観察を十分に行い、異常が認められた場合には、投与を中止し、直ちに適切な処置を行うこと。

●その他の使用上の注意等につきましては製品添付文書をご参照ください。

持続性ARB/利尿薬合剤

薬価基準収載

プレミネント®錠
〈ロサルタンカリウム/ヒドロクロロチアジド錠〉

指定医薬品・処方せん医薬品:注意−医師等の処方せんにより使用すること

BANYU
A subsidiary of Merck & Co., Inc., Whitehouse Station, N.J., U.S.A.

製造販売元[資料請求先]
万有製薬株式会社
〒102-8667 東京都千代田区九段北1-13-12 北の丸スクエア
ホームページ http://www.banyu.co.jp/

Registered trademark of Merck & Co., Inc., Whitehouse Station, N.J., U.S.A.
2009年3月作成 | 03-11-CZR-09-J-A111-J

人も地球も健康に
Yakult

薬価基準収載

抗悪性腫瘍剤（イリノテカン塩酸塩水和物）
劇薬・処方せん医薬品※
カンプト®点滴静注 40mg 100mg

抗悪性腫瘍剤（オキサリプラチン）
毒薬・処方せん医薬品※
エルプラット®注射用 50mg 100mg

5-HT_3受容体拮抗型制吐剤（インジセトロン塩酸塩）
劇薬・処方せん医薬品※
シンセロン®錠8mg

活性型葉酸製剤（レボホリナートカルシウム）
処方せん医薬品※
レボホリナート点滴静注用 25mg 100mg **「ヤクルト」**

※注意－医師等の処方せんにより使用すること
●「効能・効果」「用法・用量」「警告」「禁忌」「使用上の注意」等については添付文書をご参照ください。

〈資料請求先〉
株式会社ヤクルト本社
〒104-0061 東京都中央区銀座7-16-21 銀座木挽ビル 0120-589601（医薬学術部 くすり相談室）
2009年5月作成